

Cas Clinique**Localisation Intravésicale d'une Broche d'ostéosynthèse
(A Propos D'un Cas)****M. Makhloufi, M. Lahyani, T. Karmouni, K. El Khader, A. Koutani,
A. Ibnattya and M. Hachimi***Clinique urologique « B », CHU Ibn Sina, Rabat, Maroc***RESUME**

La variété de corps étrangers introduits dans l'appareil génito-urinaire défie l'imagination et peut confronter l'urologue aux difficultés de leur extraction. Si leur présence relève souvent d'une pratique douteuse d'origine psychiatrique, il faut noter la possibilité d'une migration à partir des espaces perivésicaux lors d'une chirurgie de voisinage ainsi qu'une introduction accidentelle durant une intervention transvésicale.

Les symptômes du bas appareil urinaire, non spécifiques, sont les circonstances fortuites de découverte de corps étrangers intravésicaux. Bien que le pronostic vital ne soit pas engagé, l'extraction chirurgicale ou endoscopique s'avère nécessaire du fait de l'inflammation sévère associée aux dommages vésicaux secondaires à ce corps étranger.

Nous rapportons le cas d'un jeune patient admis aux urgences chez qui on trouve une broche d'ostéosynthèse compliquée d'une lithiase située dans la vessie.

Mots clés : vessie , broche d'ostéosynthèse

Correspondance: Dr. Mohamed Makhloufi, Rue Souissra N°13 , APPT 8, Ocean-Rabat, Maroc,
Email: urologue_med@hotmail.com

Détails d'acceptation: article reçu: 16/1/2011 article accepté (après corrections): 7/2/2011

INTRODUCTION

La présence d'un corps étranger dans la vessie défie l'imagination et peut confronter l'urologue aux difficultés de leur extraction. Elle pose dans tous les cas la question de son mode de pénétration; l'introduction volontaire souvent en rapport avec une pathologie psychiatrique^{1, 2}, introduction iatrogène chirurgicale ou endoscopique^{1,3}, ou encore par effraction plus rare dans les blessures par arme à feu⁴.

Les mécanismes qui président à la migration d'un corps étranger mériteraient d'être mieux précisés. La migration à travers la paroi vésicale, rare, a été décrite par plusieurs auteurs notamment pour les restes de textiles après une chirurgie pariétale⁵, et d'éléments de cerclage d'une disjonction pubienne⁶. Ainsi qu'une introduction accidentelle durant une intervention transvésicale.

Le diagnostic relativement facile devant une symptomatologie orientant directement vers la vessie nécessite néanmoins l'appui de certains examens complémentaires; bassin sans préparation et échographie.

Nous rapportons le cas d'un jeune 25 ans, opéré à l'âge de 5 ans pour boiterie avec mise en place d'une broche d'ostéosynthèse au niveau de la hanche droite patient admis aux urgences chez qui on trouve une broche d'ostéosynthèse compliquée d'une lithiase située dans la vessie.

OBSERVATION

Mr Z.M., 25 ans, opéré à l'âge de 5 ans pour boiterie avec mise en place d'une broche d'ostéosynthèse au niveau de la hanche droite, a été admis en urgences pour une symp-

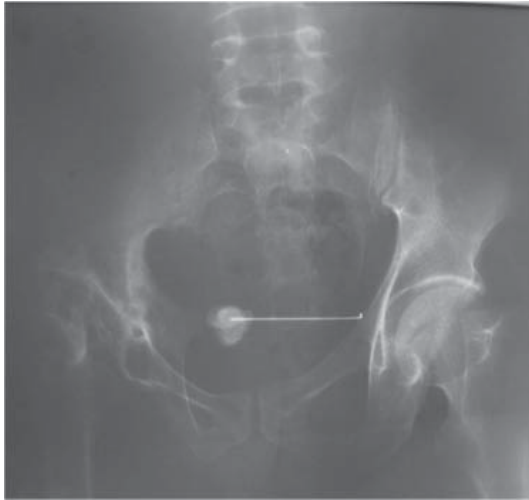

Fig. 1: ASP: Broche d'ostéosynthèse se projetant au niveau de l'aire vésicale, on note également calcul à son bout interne.

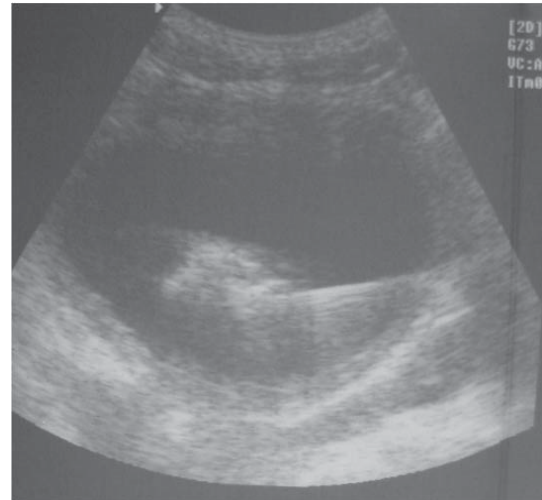


Fig. 2: Echographie: confirme le siège intravésical de la tige métallique en montrant une image hyperéchogène avec un cône d'ombre.

tomatologie faite de cystalgies, pollakiurie et brûlures mictionnelles qu'il présentait depuis 4 ans, avec l'apparition il y a 6 mois d'une hématurie terminale caillotante intermittente, le tout évoluant dans un contexte de fièvre et d'amaigrissement non chiffrés. Par ailleurs, le patient gardait une boiterie droite.

L'examen clinique était sans particularité en dehors d'une légère sensibilité hypogastrique.

L'Arbre urinaire sans préparation (AUSP) a montré l'image d'un matériel d'ostéosynthèse (tige métallique) se projetant sur l'aire vésicale avec une extrémité interne venant au contact d'une volumineuse lithiase de 3 cm de diamètre environ associé à des remaniements probablement inflammatoires de l'hémibassin droit (Fig. 1).

L'Echographie vésico-rénale a confirmé le siège intravésicale et indiquait la présence d'une légère dilatation bilatérale des cavités pyélocalicielles (Fig. 2).

L'ionogramme a révélé une insuffisance rénale avec taux d'Urée à 2.25 g/l et de Créatinine à 60.20 mg/l.

L'examen cyto bactériologique des urines a isolé un *Escherichia coli* sensible à la ciprofloxacine.

La cystoscopie a confirmé la présence dans la vessie d'une broche avec une lithiase de 3cm de diamètre sur son extrémité.

L'impossibilité de l'extraction endoscopique a conduit à une ablation du matériel par voie chirurgicale sus pubienne. (Fig. 3).

Les suites ont été simples avec disparition de la symptomatologie dès le lendemain de l'intervention.

Une amélioration progressive de la fonction rénale a été noté; l'ionogramme fait à 2 mois de l'intervention a montré un taux d'urée à 0.64 g/l et de créatinine à 25 mg/l. L'échographie de contrôle a confirmé la disparition de la dilatation des cavités pyélocalicielles.

DISCUSSION

La présence d'un corps étranger dans la vessie pose dans tous les cas la question de son mode de pénétration; l'introduction volontaire souvent en rapport avec une pathologie psychiatrique^{1,2}, introduction iatrogène chirurgicale ou endoscopique^{1,3}, ou encore par effraction plus rare dans les blessures par arme à feu⁴.

La migration à travers la paroi vésicale, rare, a été décrite par plusieurs auteurs notamment pour les restes de textiles après une

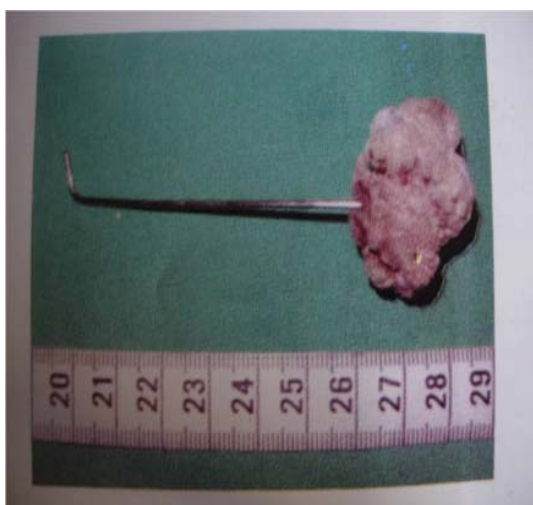

Fig. 3: Aspect du matériel après le geste chirurgical, mesurant environ 10cm.

chirurgie pariétale⁵, et d'éléments de cerclage d'une disjonction pubienne⁶. Les mécanismes qui favorisent la migration sont encore mal connus. Les dispositifs intra-utérins, classiquement rapportés^{7,8,10}, induisent une inflammation empêchant la nidation mais pourrait favoriser la destruction endométriale et la migration. Heetvel rapporte le cas d'une femme opérée d'une disjonction de la symphyse pubienne qui consulte neuf ans plus tard pour l'élimination spontanée d'une vis; L'auteur pense que l'instabilité symphysaire a aidé au déplacement du matériel auquel se surajoute l'inflammation, la fistulisation et l'infection d'origine urinaire. Cette explication s'appliquerait aussi à notre patient du fait de la constatation d'une instabilité persistante de la hanche ainsi que les remaniements probablement inflammatoires de la colonne postérieure de la hanche.

Le délai de migration varie de quelques mois à plusieurs années, vingt ans dans notre observation.

La symptomatologie est souvent urinaire faite de pollakiurie, de brûlures mictionnelles et d'une dysurie plus ou moins invalidante qui est souvent mise sur le compte d'une cystite banale et traitée comme telle à plusieurs reprises sans exploration radiologique⁹. Une hématurie terminale par effraction ou irritation peut être parfois associée à cette symptomatologie urinaire. Elle a le mérite d'alarmer davantage le médecin. Tous ces signes ont été retrouvés chez notre patient.

Parfois révélatrices, les complications sont la conséquence de corps étrangers anciens ou initialement souillés, soit d'ordre infectieux avec formation d'abcès voir de fistulisations cutanées⁶, soit d'ordre obstructif, les sténoses de l'urètre sont le plus souvent liées aux corps étrangers enclavés et à la réaction que ceux-ci entraînent au niveau du col⁴. L'inflammation vésicale peut retentir sur le haut appareil comme c'est le cas chez notre patient admis en insuffisance rénale obstructive. La formation de calculs est souvent rapportée^{2,7,8} en rapport avec les dépôts phosphocalciques au contact de ces corps étrangers.

Le diagnostic est souvent évoqué sur l'AUSP qui montre le corps étranger avec sa tonalité métallique englobé partiellement ou totalement par une opacité de tonalité calcique. L'échographie permet de confirmer la localisation intravésicale du corps étranger avec ou sans calcul associé.

La cystoscopie reste le moyen diagnostic de référence. Elle constitue le premier temps d'un éventuel traitement endoscopique.

L'extraction du corps étranger peut se faire par voie endoscopique^{7,8}. Dans le cas où le corps étranger est particulièrement dur ou volumineux, une courte taille vésicale sus-pubienne en permet l'extraction, comme nous l'avons fait pour notre patient. Rarement il est éliminé spontanément⁶.

CONCLUSION

Les mécanismes favorisant la migration d'un corps étranger mériteraient d'être mieux précisés.

Le diagnostic relativement facile devant une symptomatologie orientant directement vers la vessie nécessite néanmoins l'appui de certains examens complémentaires; radiographie simple du bassin associée à une échographie de l'appareil urinaire. Le temps essentiel du diagnostic et du traitement reposent sur l'endoscopie. L'évolution est le plus souvent favorable après l'extraction du corps étranger.

BIBLIOGRAPHIE

1. Pal DK, Bag AK. Intravesical wire as foreign body in urinary bladder. *Int.Braz.J.Urol.* 2005; Sep-Oct;31(5):472-4.
2. Bakshi GK, Agarwal S, Shetty SV. An unusual foreign body in the bladder. *J.Postgrad.Med.* 2000; Jan-Mar;46(1):41-2.
3. Kenney RD. Adolescent males who insert genitourinary foreign bodies: Is psychiatric referral required? *Urology.* 1988; Aug;32(2):127-9.
4. Rabii R, Bennani S, Rais H, Hafiani M, el Mrini M, Benjelloun S. Corps étranger de la vessie et de l'uretère. A propos de 2 cas [Foreign bodies of the bladder and urethra. Apropos of 2 cases]. *Ann.Urol.(Paris).* 1997;31(5):291-3.
5. Shigemura K, Yuen K, Kataoka N, Iwamoto T. A case of foreign body in the urinary bladder--chewing gum found in urinary bladder. *Hinyokika Kyo.* 2002; Apr;48(4):229-30.
6. Campbell RJ, Hinselwood LE. *Psychiatric dictionary.* New York: Oxford University Press; 1981.
7. Atakan H, Kaplan M, Ertrk E. Intravesical migration of intrauterine device resulting in stone formation. *Urology.* 2002; Nov;60(5):911.
8. Morand M. Collection de plusieurs observations singulières sur des corps étrangers, les uns appliqués aux parties naturelles, d'autres insinuées dans la vessie et d'autres dans le fondement. *Mémoires de l'Académie royale de chirurgie.* 1837. p. 418-21.
9. Bozeman WP, Mesri J. Acute urinary retention from urethral migration of a retained bullet. *J.Trauma.* 2002; Oct;53(4):790-2.
10. Nouri M, Fassi M, Koutani A, Ibn Attya A, Hachimi M, Lakrissa A. Migration intravesicale d'un dispositif intra-utérin. A propos d'un cas [Migration of an intrauterine device into the bladder. Report of a case]. *J.Gynecol. Obstet.Biol.Reprod.(Paris).* 1999; May;28(2):162-4.

ABSTRACT

The variety of foreign bodies introduced in the genito-urinary tract defies imagination and the urologist can confront the difficulties of extraction. If their presence is often a questionable practice of psychiatric origin, we should note the possibility of intravesical migration during surgery and neighbourhood accidental introduction during transvesical intervention.

The lower urinary tract symptoms are not specific, are the happenstance discovery of intravesical foreign bodies. Although the prognosis is not engaged, or endoscopic surgical removal is necessary because of the severe inflammation associated with bladder injury secondary to foreign body. We report the case of a young patient admitted to the emergency in which there is a pin fixation of complicated gallstones located in the bladder.