



Leucoplasia pilosa: revisão da literatura e apresentação de um caso (*)

Hairy leukoplakia: review of the literature and report of a case

Marcos Martins Neto*
 Pantelis Varvaki Rados**
 João Jorge Diniz Barbachan**

RESUMO

Os autores têm o objetivo de apresentar um caso de leucoplasia pilosa relacionada à paciente portador do vírus HIV. Serão abordados os aspectos clínico, histopatológico e formulação do diagnóstico, além de enfatizar-se o papel do cirurgião-dentista no diagnóstico das manifestações bucais da AIDS.

SUMMARY

The authors present a report of a case of hairy leukoplakia that have relationship with a HIV seropositive patient. We will discuss the clinical and histopathological aspects of these lesions. It is stressed the role of the dentist in the of AIDS related oral lesions.

UNITERMOS

Leucoplasia Pilosa, Vírus EBV, Vírus HIV, AIDS.

KEYWORDS

Hairy Leukoplakia, EBV virus HIV virus, AIDS

Introdução

A leucoplasia pilosa, segundo Axell e col², é classificada como uma lesão esbranquiçada ou acinzentada, localizada nas bordas laterais da língua, não sendo removíveis por raspagem, podendo apresentar enrugamentos verticais. Estende-se para a superfície ventral e dorsal da língua. Atualmente, esta lesão está relacionada às manifestações bucais da AIDS (Síndrome da Imunodeficiência Adquirida)^{2,3,5,6,7,8,9,10,12,13,14,16,17,19}. A lesão foi descrita pela primeira vez por Greenspan e col⁷ em 1984, após um estudo feito em homossexuais masculinos jovens, em São Francisco - EUA. Pindborg¹² atribui mais de 40 tipos de lesões bucais, associadas à infecção pelo vírus HIV, sendo que para Itin e col⁹ aproximadamente 10% da população infectada pelo HIV terá na cavidade bucal o primeiro sinal desta doença. Dutra e col³, em 1993, realizaram um estudo em 50 pacientes aidéticos de uma unidade do sistema prisional da Grande São Paulo, onde verificaram o ressecamento do lábio inferior, hiperemia de orofaringe, gengivite úlcero-necrosante aguda (GUNA), leucoplasia pilosa, leucoplasia jugal, periodontite, lesões do palato e candidíase eram as principais alterações bucais. Naquele trabalho a prevalência da leucoplasia pilosa atingiu o índice de 80%. A leucoplasia pilosa é considerada um indicativo da manifestação da AIDS em cerca de 3 anos¹⁷. Ramirez e col¹³ no ano de 1992 relataram que a leucoplasia pilosa e a candidíase eritematosa foram as lesões bucais mais frequentes, com índices de 40 e 31%, respectivamente, em pacientes HIV - positivos.

A etiopatogenia desta lesão está relacionada com uma infecção oportunista ocasionada pelo vírus Epstein-Barr (EBV)¹⁴. Sciubba et al¹⁶ relataram que o EBV é um agente infecci-

oso oportunista nas lesões de leucoplasia pilosa, o que não acontece com o HIV e o vírus do papiloma humano (HPV). Näher et al¹¹ e Schmidt - Westhausen¹⁵ descreveram que o EBV pode ser identificado nas bordas laterais da língua durante uma grave imunodepressão, mesmo antes da manifestação clínica da leucoplasia pilosa.

Estudos sorológicos, imunohistoquímicos e hibridização do ácido desoxirribonucleico (DNA) indicam que o vírus Epstein-Barr (EBV) pode desempenhar um papel no desenvolvimento da lesão^{5,6,7,16}. Porém, tanto na mucosa oral normal como nas lesões de pacientes HIV - positivos poderão ser identificadas formas latentes do EBV^{1,16}.

Clinicamente, a leucoplasia pilosa pode ser variável, tendo sido relatado o aparecimento bilateral¹³. Caracteriza-se por uma superfície de contorno irregular, frequentemente corrugada ou pregueada, podendo também apresentar-se lisa com aspecto macular. A maioria dos casos relatados mostra que as lesões localizam-se ao longo das bordas laterais da língua, podendo estender-se para a superfície dorsal. Raramente atingem a mucosa jugal, palato ou soalho da boca. Usualmente são assintomáticas, embora uma superinfecção pela candida possa causar algum desconforto. Em casos em que todo o dorso da língua é envolvido pelo processo, o paciente pode notar a lesão e consultar o cirurgião-dentista^{2,3,13,14,17}.

Microscopicamente a lesão apresenta-se como uma hiperplasia epitelial com acantose, paraceratose e projeções epiteliais com aparência de fio de cabelo, com discreto ou nenhum infiltrado inflamatório, múltiplas células vacuolizadas (coilocitos) associadas com a infecção pelo vírus Epstein-Barr (EBV)^{8,9,14}. Segundo Regezi e Sciubba¹⁴, as camadas

superficiais da lesão apresentam hiperparaceratose acentuada, na maioria dos casos com a formação de irregularidades e cristas ceratóticas na superfície. Muitas vezes, notam-se hifas de *Candida albicans* estendendo-se para as camadas superficiais das células epiteliais. Na camada de células espinhosas observa-se a coilocitose, que é a degeneração em balão e halo claro perinuclear. Silverman Jr.¹⁹ descreveu que os coilocitos são células infectadas por agentes virais.

Diversos autores afirmam que o tratamento da leucoplasia pilosa é controverso^{9,14,19}. Segundo Itin⁹, o tratamento se baseia no uso de medicação antifúngica, azidotimidina (AZT), podofilina ou excisão cirúrgica. Silverman Jr.¹⁹ relata que o tratamento da leucoplasia pilosa é opcional e sugere que esta pode desaparecer após altas doses de acyclovir, solução tópica de Regin-A e uso de antibióticos tipo sulfa administrada para o controle da pneumonia por pneumocystis. Porém, Greenspan & Greenspan⁸ afirmam que a lesão pode recidivar caso a terapia seja modificada, cessada ou descontinuada.

Apresentação de caso

Paciente do sexo masculino, cor branca, casado, 35 anos, professor, estava em tratamento na Clínica de Prótese da FO-UFRGS, para confecção de elemento de prótese fixa

(+) Este trabalho foi parcialmente apresentado no II Congresso da Sociedade Brasileira de Estomatologia (SOBE), realizado de 12 à 16 de Julho de 1994 em Goiânia-GO.

* Professor do Departamento de Patologia - UFSM, aluno do Curso de Mestrado em Patologia Bucal - FO-UFRGS.

** Professor do Curso de Mestrado em Patologia Bucal - FO-UFRGS.

unitária ao nível do segundo pré-molar inferior direito. Durante os procedimentos clínicos, foi observada uma mancha branca na borda da língua, lado direito (Fig. 1). O paciente foi então encaminhado à Disciplina de Patologia da mesma faculdade onde também foram observadas manchas semelhantes na borda lateral esquerda (Fig. 2).

Após o exame clínico, decidiu-se que o paciente seria submetido a uma biópsia de ambas lesões além da solicitação do teste anti-HIV (Elisa), pois nesse momento as informações clínicas sugeriam a leucoplasia pilosa. As peças cirúrgicas foram encaminhadas para exame histopatológico, que mostraram hiperplasia epitelial com acantose, hiperparaceratose e coilocitose. O tecido conjuntivo apresentou um discreto infiltrado inflamatório crônico (Fig. 3). Notou-se a presença de hifas de *Candida* associadas às porções mais superficiais do epitélio nos cortes corados pelo P.A.S. (Ácido Periódico de Schiff) (Fig. 4). A sorologia foi positiva para o HIV, sendo mais tarde confirmada pelo exame Western-blot.

Tendo em vista as características clínicas e os resultados dos vários exames complementares, confirmou-se o diagnóstico final de leucoplasia pilosa, neste caso associada a imunodepressão provocada pela infecção por HIV.

Discussão

No que diz respeito aos aspectos clínicos e histopatológicos nossos achados concordam com os relatos de diversos autores^{2,7,9,14,17,19}, ou seja, estas lesões possuem coloração esbranquiçada ou acinzentada, não são removíveis e podem ser bilaterais, tem localização preferencial na borda de língua podendo estender-se para a superfície ventral e dorsal (Figs. 1 e 2). Os aspectos histológicos revelam hiperparaqueratose acentuada, muitas vezes, formando irregularidades e cristas ceratóticas na superfície. Verifica-se degeneração em balão e halo claro perinuclear (coilocitose) na camada de células espinhosas e pode-se observar hifas de *Candida albicans* nas camadas superficiais do epitélio, fatos relatados pela maioria dos autores^{7,10,14,19} vistos também neste caso (Figs. 3 e 4).

Ao que se refere ao diagnóstico da leucoplasia pilosa, vários autores preconizam a necessidade da demonstração do vírus EBV nas lesões^{2,4,8,10,14}. Segundo Greenspan & Greenspan⁹ este vírus pode ser demonstrado por microscopia eletrônica, antígenos virais ou imunocitoquímica. Entretanto, nossa conduta na formulação do diagnóstico de leucoplasia pilosa baseou-se nos achados clínicos e laboratoriais (teste anti-HIV, Western-blot, histopatologia convencional) associados a um estado de imunodepressão em paciente portador do vírus HIV.

Considerando que a leucoplasia pilosa é uma das manifestações mais frequentes da AIDS na boca, o cirurgião-dentista possui um papel importante no diagnóstico desta lesão. No caso relatado, convém frisar que o paciente desconhecia que era portador do vírus HIV,

sendo a partir do diagnóstico clínico da leucoplasia pilosa na língua que sugeriu-se o teste anti-HIV, o qual foi positivo e posteriormente confirmado pelo Western-blot.

Após a formulação do diagnóstico, o paciente foi encaminhado para a Unidade de Estomatologia do Serviço de Otorrinolaringologia do Hospital de Clínicas de Porto Alegre (HCPA) para avaliação e acompanhamento.

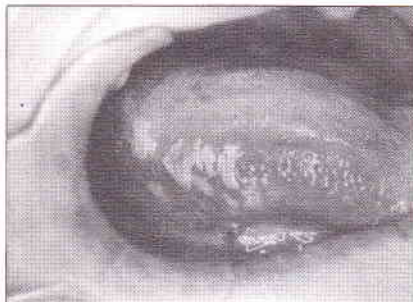


Fig. 1 Aspecto clínico da leucoplasia pilosa na borda lateral direita da língua

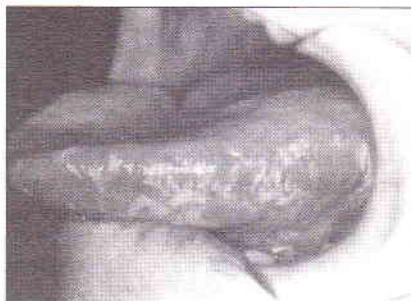

Fig. 2 Manchas esbranquiçadas na borda lateral esquerda da língua, com aspecto clínico sugestivo de leucoplasia pilosa

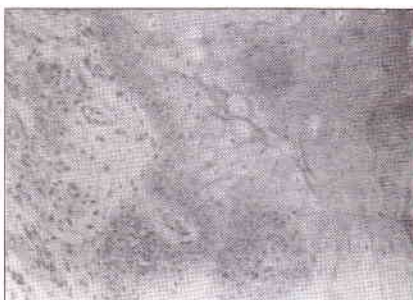


Fig. 3 Aspecto microscópico da lesão mostrando hiperparaceratose, acantose e coilocitose na camada de células espinhosas, no tecido conjuntivo se vê discreto infiltrado inflamatório mononuclear (Aumento aproximado 400x, H/E)

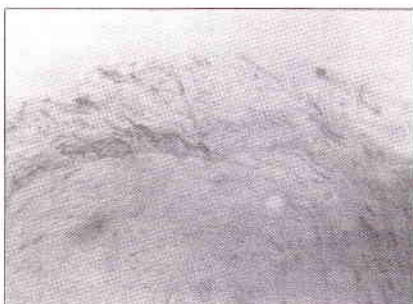

Fig. 4 Coloração pelo P.A.S., demonstrando as hifas de *Candida albicans* nas camadas mais superficiais do tecido epitelial

Referências Bibliográficas

- ALBECK, H.; BRETLAU, P.; HANSEN, B.L. et al. Epstein-Barr virus infection in cultured nonmalignant epithelial cells from human nasopharyngeal mucosa. *Arch. Otorrinolaryngol.*, Chicago, v.246, p.142-146. 1989.
- AXELL, T.; AZUL, A.M.; CHALLACOMBE, S. et al. Atualização da classificação e critérios diagnósticos das lesões orais na infecção pelo HIV. *Rev. Port. Est. Cir. Maxilofac.*, Lisboa, v.34, n.1, p.5-9. 1993.
- DUTRA, M.E.P.; COSTA, C.; FERREIRA, E.T.T. et al. Achados clínicos de interesse estomatológico em pacientes portadores da síndrome de imunodeficiência adquirida - AIDS. *Odonto*, São Paulo, v.2, n.6, p.391-395. 1993.
- EPSTEIN, J.B.; SHERLOCK, C.H.; WOLBER, R.A. et al. Hairy leukoplakia after bone marrow transplantation. *Oral Surg. Oral Med. Oral Pathol.*, St. Louis, v.75, n.6, p.690-695. 1993.
- EVERSOLE, L.R.; JACOBSEN, P.; STONE, C.E. et al. Oral condyloma planus (hairy leukoplakia) among homosexual men: a clinicopathologic study of thirty-six cases. *Oral Surg. Oral Med. Oral Pathol.*, St. Louis, v.61, p.249-255. 1986.
- FRIEDMAN-KEIN, A.E. Viral origin of hairy leukoplakia. *Lancet*, London, v.2, p.694-695. 1986.
- GREENSPAN, D.; GREENSPAN, J.S.; CONANT, M. et al. Oral "hairy" leukoplakia in male homosexuals: evidence of association with both papillomavirus and herpes-group virus. *Lancet*, London, v.2, p.831-834. 1984.
- GREENSPAN, D.; GREENSPAN, J. Significance of oral hairy leukoplakia. *Oral Surg. Oral Med. Oral Pathol.*, St. Louis, v.73, n.2, p.151-154, fev. 1992.
- ITIN, P.H.; LAUTENSCHLAGER, S.; FLUCKIGER, R. et al. Oral manifestation in HIV - infected patients: diagnosis and management. *J. Am. Acad. Dermatol.*, St. Louis, v.29, n.5, p.749-760, nov. 1993.
- ITIN, P.H. Oral hairy leukoplakia. *Oral Surg. Oral Med. Oral Pathol.*, St. Louis, v.73, n.2, p.151-154, fev. 1992.
- NÄHER, H.; GISMANN, L.; VONKNEBEL DOEBERITZ, C. et al. Detection of Epstein-Barr virus - DNA in tongue epithelium of human immunodeficiency virus - infected patients. *J. Invest. Dermatol.*, New York, v.97, p.421-424. 1991.
- PINDBORG, J.J. Classification of oral lesions associated with HIV infection. *Oral Surg. Oral Med. Oral Pathol.*, St. Louis, v.67, p.292-295. 1989.
- RAMÍREZ, V.; GONZÁLEZ, A.; GONZÁLEZ, M. et al. Patología bucal en 161 pacientes VIH-positivos asintomáticos y sintomáticos. *Rev. Inv. Clín. México*, v.44, n.1, p.43-52, enero/marzo. 1992.
- REGEZI, Joseph; SCIUBBA, James. Patología bucal: correlações clinicopatológicas. Rio de Janeiro: Guanabara Koogan, 1991. 390p. Cap.3. Lesões brancas. p.67-69.
- SCHMIDT-WESTHAUSEN, A.; GELDER BLOM, H.R.; HETZER, R. et al. Demonstration of Epstein-Barr virus in scrape material of lateral border of tongue in heart transplant patients by negative staining electron microscopy. *J. Oral. Pathol. Med. Copenhagen*, v.20, p.215-217. 1991.
- SCIUBBA, J.; BRANSMAN, J.; SCHWARTZ, M. et al. Hairy leukoplakia: an AIDS - associated opportunistic infection. *Oral Surg. Oral Med. Oral Pathol.*, St. Louis, v.67, p.404-410. 1989.
- SCULLY, Crispian; ALMEIDA, Oslei Paes de; BOZZO, Lourenço et al. Atlas de diagnóstico bucal. São Paulo: Santos, 1992. 147p.
- SNIDJERS, P.J.E.; SCHULTEN, E.A.J.M.; MULLINK, H. et al. Detection of human papillomavirus and Epstein-Barr virus DNA sequences in oral mucosa of HIV - infected patients by polymerase chain reaction. *Am. J. Pathol.*, Philadelphia, v.137, p.659-666. 1990.
- SILVERMAN, JR., SOL. Atlas colorido das manifestações bucais da AIDS. São Paulo: Santos, 1989. 113p. Cap.4. Infecções virais. p.40-47.