

원발성 이하선 편평상피세포암종

연세대학교 의과대학 방사선종양학과 연세 암센터,
외과학교실,* 해부병리학교실**

이상욱 · 김귀언 · 박정수* · 박 원 · 이창걸
금기창 · 임지훈 · 양우익** · 서창욱

= Abstract =

Primary Squamous Cell Carcinoma of the Parotid Gland

Sang Wook Lee, M.D., Gwi Eon Kim, M.D., Cheong Soo Park, M.D.,*
Won Park, M.D., Chang Geol Lee, M.D., Ki Chang Keum, M.D.,
Ji Hoon Lim, M.D., Wook Ick Yang, M.D.,** Chang Ok Suh, M.D.

Departments of Radiation Oncology, Surgery, and Pathology,** Yonsei Cancer Center,
Yonsei University College of Medicine, Seoul, Korea*

Squamous cell carcinoma originating in the parotid gland has rare occurrence. The primary squamous cell carcinoma of the parotid gland comprise about 0.3% and 9.8% of all parotid malignant tumor. We investigated the clinical behavior and treatment outcome of patients with primary squamous cell carcinoma of the parotid gland.

We reviewed all cases of possible primary squamous cell carcinoma of the parotid gland treated at Yonsei Cancer Center, Seoul, Korea, from 1981 through 1995. A total of 128 had primary parotid malignancy. Metastatic squamous cell carcinoma and mucoepidermoid carcinoma were excluded in this study. Ten cases of primary squamous cell carcinoma of the parotid gland were identified. 6 cases of them are men & 4 cases are women. The age of patients ranged from 31 to 68 years with median age of 55 years. On physical examination, 5 cases had palpated cervical neck node and 6 cases had facial nerve palsy. Staging was done according to the current guidelines established by the American Joint Committee on Cancer (1992). Two cases were stage I, 1 in stage III, and 7 in stage IV. Six cases were performed operation and postoperative radiation therapy. Four cases were treated by curative radiation therapy, dose of more than 65 Gy on parotid gland region.

The 5 year actual survival rate and the 5 year disease free survival rate were 30.8%, and 40.0%. Initial complete response rate was 70% for all patients. Local failure were occurred 3 of 7 patients with local controlled cases, failure sites were primary site, ipsilateral cervical neck node, contralateral supraclavicular node. Most recurrences developed within 1 year of initial treatment. Distant metastasis was appeared 2 of 3 patients who did not achieved local control.

Primary squamous cell carcinoma of the parotid gland occured infrequently. A retrospective study at the Yonsei Cancer Center indicates incidence of 7.8%. At diagnosis, advanced stage,

neck node presentation, facial nerve paralysis were associated with a poor prognosis. These results may suggested that radical surgical excision may be treatment of choice and that planned postoperative radiotherapy may be beneficial for reducing locoregional recurrence rates.

KEY WORDS : Malignant salivary gland tumor · Primary squamous cell carcinoma · Parotid gland.

서 론

이하선에 발생하는 종양중 병리학적으로 편평상피세포암종이 차지하는 비율은 매우 낮아 전체 이하선 악성 종양중 0.3~9.6%로 보고되고 있다¹⁻³⁾. 임상적 특징은 낮은 발생빈도만큼 잘 규명되어 있지 않다. 문헌상에 보고된 결과들을 종합해 보면 이하선을 제외한 다른 두경부에서 발생하는 편평상피세포암종과는 다르게 조직병리학적으로 종양세포들의 분화가 나쁘며, 병의 진행이 빠르고, 어떤 치료에도 실패율이 높아 예후가 불량한 것으로 알려져 있다¹⁵⁻¹⁸⁾.

원발성 이하선 편평상피세포암종의 이제까지 보고된 문헌들을 종합해보면 진단 기준은 첫째, 다른 장기에서 발생한 편평상피세포암종이 이하선내 림프절로 전이되지 않아야 하고, 둘째, 안면의 피부에서 발생한 편평상피세포암종이 이하선에 직접 침윤되지 않아 한다. 셋째, 조직병리학적으로 mucoepidermoid carcinoma의 가능성이 배제되어야 한다¹⁻⁶⁾. Spiro 등⁴⁾에 의하면 병리조직학적으로 mucin를 생산하지 않고 intracellular keratinization, intercellular bridging 그리고 keratin pearl의 형성이 있을 때만 이 질환을 진단할 수 있다고 하였다.

그러나 위의 밝혀진 사실들에도 불구하고 이 질병에 대한 연구 보고의 빈도는 매우 낮고, 문헌 고찰을 해보면 원발성 이하선 편평상피세포암종보다는 이하선 내로의 전이된 증례를 대부분 연구 대상에 포함하고 있어서 원발성 이하선 편평상피세포암종으로만 구성된 연구 결과는 찾아보기 힘든 실정이다^{1-2,5-7)}. 또한 문헌보고상 이하선에 발견된 편평상피세포암종은 대부분 이하선 내 림프절로 전이된 종양으로 주장하고 있다^{1-2,16)}. 임상에서 이 질병을 치료하기 위한 임상적 특성에 대한 경험의 부족으로 적합한 치료계획을 세우기가 매우 어렵고, 치료실패양상 또한 일반적으로 알려진 바 없어 치료 후

재발방지를 위한 추적조사시 어려움을 겪고 있다. 이에 본 저자들은 본 연세 암센터에서 경험하였던 원발성 이하선 종양의 후향적 분석을 통하여 이 질병의 특성과 치료성적 및 치료실패양상을 알아보고 향후 이 질병을 치료하는데 도움이 되고자 본 연구를 진행하였다.

대상 및 방법

1. 대 상

1981년 1월부터 1995년 12월까지 연세암센터에서 치료받은 이하선 악성 종양 환자는 총 128명이었고, 이 중 병리학적 유형이 편평상피세포암종이었던 경우는 총 16예였다. 연구대상을 정하기 위한 조건으로는 첫째, 환자의 과거력상 두경부에 피부암을 진단 받은 적이 없어야 하고, 이하선이나 이하선 주위에 방사선 치료를 받은 적이 없어야 한다. 둘째, 병변의 국소진행이 많이 되어 주변 장기의 종양이 이하선에 침윤할 가능성이 없어야 하고, 피부종양의 직접 이하선 침윤이 아니어야 한다. 셋째, 병리학적으로 이하선내의 림프절에서 종양 세포가 나오지 않아야 하고, 종양세포에서 mucin를 생산하지 않아야 하고 미분화 종양을 배제할 수 있어야 한다. 이러한 조건을 만족하여 일차적으로 연구 대상에 포함된 16명중, 분화가 불량하여 미분화 종양을 배제할 수 없는 3예를 제외하였고, 비인강에서 조직검 사상 편평상피세포암종이 나오고 컴퓨터 단층 촬영상 이하선이 원발병소로 의심되는 1예는 연구 대상에서 제외하였으며, 병리조직학적으로 분화 정도가 매우 불량하여 high grade mucoepidermoid carcinoma를 배제할 수 없었던 1예도 제외하였으며, T4N0인 1예에서 폐에 병변이 발견되어 연구 대상에서 제외하였다. 결국 총 10예를 분석 대상으로 하였다.

진단과 병기 결정을 위해 모든 환자에서 구강과 인두 등의 원발병변으로부터 이하선내 림프절로의 전이 가능성을 배제하기 위한 이비인후과적인 검사를 시행하

였고, 두경부 전산화단층촬영을 시행하였는데 그 이유는 다른 원발 병소를 찾아보기 위해, 주변 장기로의 침윤 유무를 알아보기 위해 그리고 주변 림프절로의 전이 유무를 판정하기 위해서였다. 원격장기로의 전이 가능성을 알아보기 위해 흉부 엑스선검사와 전신 골촬영, 복부 초음파검사를 시행하였다.

대상 환자의 특성을 살펴보면 남자가 6예, 여자가 4예로 남자가 많았고, 나이는 31세에서 68세까지 있었고 중앙연령값은 55세였다. 병변은 좌측에 6예, 우측에 4예였다(Table 1). 병기는 AJCC의 병기 분류에 따라 병기를 결정하였고, T 병기와 N 병기는 표와 같다(Table 2).

2. 치료 방법

원발성 이하선 편평상피세포 암종으로 진단받은 환자는 정해진 일정한 치료원칙에 의한 치료를 시행받지 않고 당시 상황에 따라 각기 개별화된 치료를 시행받았

Table 1. Patients characteristics

Characteristics	No. of patients
Gender	
Male : Female	6 : 4
Age	
Range	31 - 68
Median	55
Symptom & Sign	
Palpable mass	10
Pain	3
Facial nerve palsy	6
Stage(AJCC)	
I	2
II	0
III	1
IV	7
Treatment modality	
Sugery alone	0
Radiation alone	4
Surgery+Radiation	6

AJCC : American Joint Committee on Cancer(1992)

Table 2. Clinical stage(AJCC) distribution of primary squamous cell carcinoma of the parotid gland

	T1	T2	T3	T4
N0	0	2	0	3
N1	1	0	0	2
N2	0	0	1	1
N3	0	0	0	0

다. 그러나 일차적으로 수술이 가능한 경우 수술적 절제를 시행하였고, 수술 후 모든 환자에 보조적인 치료를 추가하였다. 만약 수술이 불가능한 경우에는 방사선 치료를 주된 치료 방법으로 정하고 보조적인 치료방법으로 약물치료나 온열요법을 추가하였다.

근치적 목적의 수술을 시행받은 환자는 6예였고 이중 5예에서는 경부 림프절 광청술을 시행받았다. 수술이 시행되지 않은 4예중 3예는 수술에 의해 종양의 제거가 불가능(unresectable)하였다.

방사선치료는 모든 환자에서 시행되었는데, Co-60 원격치료기, 4MV 선형 가속기(LINAC), 9MeV-15MeV 전자선을 사용하였고, 일일 일회 1.8 Gy를 주당 5회 치료하여 총 50~74.6 Gy를 조사하였다. 조사범위는 병변측의 이하선과 동측 경부림프절, 동측 쇄골상림프절을 치료 범위로 정하였다. 1예에서 방사선 치료중 15.4 Gy 조사시점에서 골전이 발견되어 원발병소에 방사선치료를 중단하고 골전이 부위에 고식적 방사선치료를 시행하였다. 근치적 수술이 시행된 다음 수술 후 보조요법으로 방사선치료를 시행하는 경우는 50~60Gy를 조사하였고, 근치적 수술이 시행되지 못한 경우는 65 Gy 이상을 조사하였다.

온열치료방법은 수술적 절제가 불가능하면서 거대종양인 2예에서 실험적으로 주 2회 총 10회를 방사선치료와 병행하여 시행하였다. 약물치료는 5예에서 수술 전이나 방사선치료 전에 유도약물요법을 시행하였다.

3. 연구 방법

후향적 분석을 통하여 대상에 대한 연구를 진행하였다. 치료 완료 후 환자들의 추적조사는 외래에서 정기적으로 시행하여, 모든 환자를 추적조사하였고 사망한 예는 사망시까지 추적 조사 하였다. 생존자는 19, 33, 그리고 70개월 쯤 추적조사 중이다.

통계처리방법은 Kaplan-Mayer 방법으로 생존율을 구하였고, 생존율 차이분석은 Generalized Wilcoxon 방법을 사용하여 통계 처리하였다.

결 과

원발성 이하선 편평상피세포암종의 임상 양상으로는 비교적 초기 병기인 T1, T2의 경우는 3예에 불과하였고, 7예가 T3, T4로 국소진행되어 발견되는 경우가 많았다.

Table 3. Case summary of primary squamous cell carcinoma of the parotid gland

Case	Age/Sex	Stage (TN)	Tumor Size(cm)	FNI	Treatment modality	Radiation Dose(Gy)	Initial response	Failure site	DFS (months)	Survival Time	Survival Status
1	68/F	1a1	1 × 1	no	R	65.4	CR	local	6	18	DOD
2	55/F	2a0	2 × 2	no	S+R	59.4	CR	no	33	33	alive
3	57/M	2a0	4 × 4	no	S+R	50.0	CR	no	70	70	alive
4	44/M	3a2b	5 × 4	no	S+R	50.0	CR	no	19	19	alive
5	47/F	4b0	9 × 8	yes	S+R	60.0	CR	no	63	63	DID
6	55/M	4b0	6 × 5	yes	S+R	50.0	CR	local	7	18	DOD
7	64/F	4b0	10 × 5	yes	R	71.0	PR	local	0	12	DOD
8	61/M	4b1	6 × 5	yes	R	73.8	PR	bone	0	6	DOD
9	31/M	4b1	13 × 10	yes	S+R	15.4	PR	bone	0	4	DOD
10	50/F	4b2b	10 × 5	yes	R	74.8	CR	node(c)	5	29	DOD

FNI : Facial nerve involvement
S : Surgery
DOD : Die of disease

DFS : Disease free survival
CR : Complete remission
DID : Death on intercurrent disease

R : Radiotherapy
PR : Partial remission

이중에서도 T4가 6예였고 이들 모두 안면신경의 마비가 발견되어 종양의 안면신경침윤이 의심되는 증례로 종양의 크기가 10cm 이상인 경우도 3예나 되었다. 신체 검진상 림프절이 촉지된 경우는 5예로 50%였고, 병기 별로 분류해보면 N1이 3예, N2가 2예였다. 위의 5예중 2예에서는 경부림프절 광청술 후 병리학적으로 종양세포의 전이를 확인할 수 있어 임상적으로 림프절이 촉지되는 경우 종양세포가 100% 전이되어 있었다.

근치적 목적의 수술이 시행된 경우는 6예였고, 수술 후 종양이 완전히 제거된 경우는 5예로 수술에 의한 완전 관해율은 83.3%였다. 수술 후 완전절제가 불가능했던 경우는 진단 당시 종양의 크기가 최대 직경 13cm인 경우로 주변조직으로의 침윤이 많았던 경우이다. 근치적 목적의 수술이 진행되지 못한 4예는 일차적으로 절제 불가능하게 분류된 3예와 조직생검 후 육안적으로 잔존종양이 제거된 1예로, 위의 결과를 통합해 보면 수술에 의해 절제가능한 경우는 근치적 수술이 시행된 6예중 5예와 조직생검만 시행된 1예를 포함하여 6예였다. 약물치료 후 방사선치료를 시행한 경우와 방사선치료 단독으로 시행했던 각각 1예에서 완전관해를 보여 수술이 시행되지 않은 경우 50%의 완전 관해율을 보였다. 그러나 유도약물요법 후 완전관해를 보인 경우는 단 1예도 관찰할 수 없었다.

초기 완전관해를 보여 국소 제어에 성공한 경우는 7예로 70%의 완전 관해율을 보였고, 나머지 3예는 일차 치료 후 육안상이나 컴퓨터단층촬영상 병변이 남아 있어 국소제어에 실패한 것으로 판정하였다. 치료 후

추적조사중 재발한 경우는 3/7예로 국소 재발율은 42.9%였고, 재발부위별로 나누어 보면 처음병변이 있었던 부위가 1예, 동측 경부림프절에 1예, 반대측 쇄골상림프절 1예였다. 방사선 치료시작 시점부터 재발까지의 기간은 5, 6, 7개월로 모두 1년내에 재발하였다. 국소제어에 실패한 6예중 원격전이가 사망 전까지 발견된 경우는 2예로 원격전이율은 20%였고 원격전이 부위는 골, 폐가 각각 1예씩 있었다(Table 3).

5년 전체생존율은 30.8%이고, 5년 무병생존율은 40%로 질병에 의해 사망한 경우는 6예로 60%였고 초기 치료 후 완전관해를 보이지 않았던 3예중 2예는 질병의 국소진행에 의해 사망하였고, 나머지 1예는 수술 후 잔존종양이 있어서 방사선치료 1540 cGy를 조사받던중 골 전이가 발견되어 고식적 방사선치료 3000cGy 조사 후 3개월째 사망하였다(Fig. 1). 일차적으로 완전관해 후 국소재발된 3예 역시 구제되지 못하고 모두 사망하

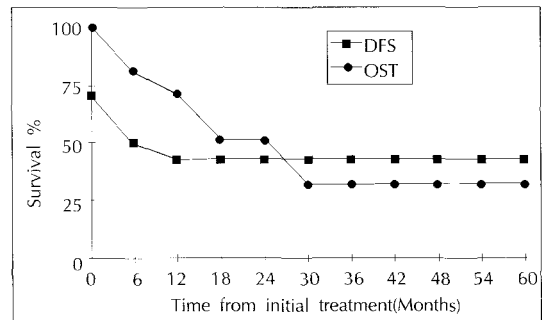


Fig. 1. Disease free survival rate and overall survival rate in 10 patients with primary squamous cell carcinoma of the parotid gland.

였다. 결국 질병으로 사망한 6예 전원에서 국소재발에 실패한 경우였다. 국소재발되지 않은 4예는 모두 수술을 시행받은 경우이고 원격전이가 발견되지 않아 재발 없이 생존한 경우이다. 현재 생존중인 경우는 3예이고 1예에서는 국소재발없이 63개월째 다른 질병으로 사망하였다. 질병이 있는 상태에서 사망까지의 기간은 4개월에서 24개월이었고 중앙값은 11.5개월이었다.

생존에 영향을 주는 예후 인자를 찾아보기 위해 생존율의 차이를 분석해본 결과 나이, 성별, 병기, 림프절전이, 수술적 완전절제, 안면신경마비 등이 모두 통계학적 차이를 내지 못하였다(Table 4). 생존율에 영향을 주는 인자들에 대한 경향을 알아보면 여성인 경우 4명 중 2명이 생존하여 남자의 33.3%보다 우월한 생존율을 보였고 나이는 60세를 기준으로 나누어 보면 생존한 4명의 연령이 모두 60세 미만이었다. 병기별로 나누어 보면 제 I, II 병기인 경우 2명 중 2명이 모두 생존하여 역시 병기가 낮을수록 좋은 생존율을 기대할 수 있었다. 안면신경마비가 있었던 6예 중 단 1예만이 생존하여 안면신경침윤이 있는 경우 생존율이 불량한 것으로 나타났다. 촉진상 림프절이 만져지는 경우 예후가 불량하였다. 수술이 시행되지 않는 경우는 모두 사망하여 수

술이 생존에 중요한 영향을 미치는 것으로 생각하였다.

고 찰

이하선에서 편평상피세포암종이 나온 경우 원발성으로 진단하기 위해서는 서론에서 전술한 조건들을 만족해야 된다. 그 이유는 첫째, 문헌 보고상 이하선에서 편평상피세포암종이 발견된 경우 원발성 종양으로 판명되기보다는 전이성 종양으로 판명되는 비율이 월등히 높게 나타나고 있기 때문이다^{1-2,5)}. Marks 등⁶⁾은 이하선에 발생한 편평상피세포암종 30예를 대상으로 연구한 결과 24예가 피부암의 림프절 전이였고, 3예는 피부암의 직접 이하선 침윤이었고 단지 3예만이 이하선에서 발생한 원발성 이하선 편평상피세포암종이었다. 위 논문에서 강조한 요점은 이하선에서 발생하는 편평상피세포암종의 90%가 이하선에서 원발성으로 발생하는 종양이 아니기 때문에 일차적으로 전이성 종양을 의심해야 된다는 것이었다. 일반적으로 이하선 주변이나 이하선내 림프절로 전이되는 원발장기는 동측 frontal, temporal, eyebrow, posterior cheek, preauricular area, postauricular area, external ear canal 등으로 알려져 있어 위의 열거한 부위에 대한 세밀한 검진이 진단초기에 필요하다고 생각된다⁹⁻¹⁰⁾. 본 연구에서는 원발성 피부암에서 이하선내 림프절로의 전이성 종양으로 판명된 경우는 단 1예도 없어서 이제까지 보고된 문헌들과는 상이한 결과를 보였는데 그 원인으로 우리나라에서 피부암의 발생빈도가 매우 낮기 때문으로 생각된다. 둘째, 조직학적으로 원발성 이하선 편평상피세포암종을 진단하기 위해서는 in situ carcinoma가 이하선 조직내에서 관찰되고 이하선 주변부 림프절에서 편평상피세포암종이 나오지 말아야 하고⁶⁾, 병리학적으로 mucoepidermoid carcinoma를 배제하기 위해서는 병리학적 검사에서 mucin이 관찰되지 않아야 한다²⁾. Batsakis 등¹⁾의 연구결과에서 보면 병리학적 재검사(PAS-Alcian blue at pH 2.5) 후 14명 중 12명은 mucin이 발견되어 2예만이 원발성 이하선 편평상피세포암종으로 밝혀졌다. High grade mucoepidermoid carcinoma의 가능성을 배제하기 위한 염색법으로 Hematoxylin-eosin 염색법과 더불어 Mucicarmin과 periodic acid-Schiff 염색법을 시행하여 mucin과 glycoproteins의 존재를 확인해야 된다¹⁾.

Table 4. Factors influencing 5-year survival rate

Factors	Patients eligible	No. of Alive	p value
Sex			
Male	6	2(33.3%)	NS
Female	4	2(50.0%)	
Age			
<60	7	4(57.1%)	NS
≥60	3	0(0.0%)	
Stage			
I - II	2	2(100%)	NS
III - IV	8	2(25.0%)	
Facial nerve palsy			
absent	4	3(75.0%)	NS
present	6	1(16.7%)	
Clinical neck node			
Nonpalpable	5	3(60.0%)	NS
Palpable	5	1(20.0%)	
Treatment modality			
Radiation alone	4	0(0.0%)	NS
Surgery+Radiation	6	4(66.7%)	

NS : Not Significant

그러나 본 연구에서는 high grade mucoepidermoid carcinoma의 가능성을 배제하기 위해서 특수 염색을 통한 조직표본의 재검사가 이루어지지 못한 점을 문제점으로 생각하고 있다.

이하선 악성 종양의 조직학적 유형중에서 편평상피세포암종이 차지하는 비율에 대한 신뢰성 있는 수치는 아직까지 없고 다만 보고자에 따라 다양한 비율만이 산발적으로 문헌상에 보고되고 있다(Table 5)^{1-24,7)11)}. 위와 같은 사실들은 이 질병이 매우 희귀한 질병을 의미한다고 생각되며 보고되는 문헌들은 대부분 연구대상에 전이성 편평상피암종을 포함하고 있거나 전이성 종양에 대한 연구들이 주를 이룬다⁹⁻¹⁰⁾¹²⁾. 본 연구에서는 전체 이하선 악성종양중 편평상피세포종양이 차지하는 비율은 7.8%로 Wood 등³⁾의 보고에서 9.8%보다는 낮지만 문헌상에서 보고된 빈도와 비교해보면 비교적 편평상피세포암종이 차지하는 비율이 높은 편에 속한다. 국내 김 등¹¹⁾의 보고에서 보면 55명의 대상중 3예가 편평상피세포암종이어서 5.5%의 비율을 보였는데 본 연구 결과보다는 비율이 낮지만 근접된 결과로 생각된다.

원발성 이하선 편평상피세포암종이 다른 조직학적 유형의 악성 종양들과 비교하여 특징적인 임상양상을 살펴보면, 본 연구에서 AJCC병기로 T3 이상이 7예, 3기와 4기가 8예로 진단당시 진행된 병기가 많았다. 비교적 많은 연구대상으로 보고한 Spiro 등⁴⁾의 연구결과에서는 288명중 편평상피세포종양은 10예였는데 진단 초기 진행된 병기가 8예로 다른 조직학적 유형과 비교

하여 진행된 병기가 많은 유형이어서 본 연구와 유사한 결과를 보였다³⁾. Shemen 등⁷⁾은 경부림프절로의 전이율을 45%로 보고하였는데, 본 연구에서는 임상적으로 50%가 경부림프절이 만져져 유사한 결과를 보였고 경부림프절로의 높은 전이가 또 다른 특징중의 하나로 생각되었다. Spiro 등⁴⁾의 연구에서 보면 다른 조직학적 유형보다 경부림프절 전이율이 70%로 월등히 높게 나타났고 다음으로 high grade mucoepidermoid carcinoma가 44%로 나와 높은 경부림프절 전이율이 편평상피세포암종의 특징으로 생각된다. Spiro 등⁴⁾의 연구에서 전체 이하선 악성종양중 안면신경마비가 있었던 경우는 15%를 보였고 Shemen 등⁷⁾이 편평상피세포암종만을 대상으로 한 결과에서 11.9%의 안면마비율을 보였다³⁾. 본 연구에서는 6예(60%)로 다른 연구결과들과 비교하여 월등히 높은 퍼센트를 보였고 Sterman 등⁵⁾의 보고에서는 8명중 4명에서 안면마비가 있어 본 연구결과와는 비슷하였고, 침윤성이 강한 특성을 보여주었다. 그 외 대상 환자의 특성으로는 남자에게서 많이 발생하는 것으로 보고되는데²⁾⁵⁾ 본 연구에서도 남자 6명, 여자 4명으로 남자에서 약간 더 많이 발생하는 것으로 생각되고 중앙연령은 55세로 본 연구에서 약간 낮지만 비슷한 결과를 보였다²⁾⁵⁾.

치료성적을 보면 다른 보고에서의 결과들과 비교하여 다음과 같다(Table 5)¹⁻²⁾⁵⁻⁷⁾. 그러나 충분한 연구대상을 포함한 연구성적은 전무한 상태이고 high grade와 비교해서 비슷하거나 더 나쁜 정도의 연구결과를 보이는 경향만 있다. 본 연구에서 무병 생존율은 40%이고 5년 생존율은 30.8%로 기존의 연구결과들과 비교하여 비슷한 결과를 나타낸다고 생각되었고 예후가 불량한 질병으로 생각되었다.

치료실패양상은 대부분 국소재발이 주를 이루고, 원격전이는 잘 관찰되지 않고 국소재발후 원격전이되는 것으로 생각된다¹⁻²⁾⁵⁾⁷⁾. 본 연구의 재발양상도 국소재발이 주를 이루었고 결국 완치를 위해서는 국소제어를 유지하는 것이 중요한 것으로 생각된다⁵⁾⁶⁾. 국소제어율은 본 연구에서는 43%로 문헌상에서의 50%내외로 알려진 결과들과 유사한 결과를 보였다²⁾⁵⁾⁷⁾. 높은 국소제어율을 유지하기 위해서는 일차적으로 수술이 중요한 역할을 할 것으로 생각되었는데, 본 연구에서 생존한 경우는 모두 수술을 받은 경우였다. 주변 림프절에서의 재발 역시 특징중의 하나로 생각되어 수술이나 방사선

Table 5. Treatment results of primary squamous cell carcinoma of the parotid gland

Series	Period	No. of patients	5 Year survival rate
Shemen (MSKCC)	1942 - 1972	42	24%
Batsakis (Univ. of Michigan)	1950 - 1975	2	?%
Gaughan (Mayo clinic)	1960 - 1988	18	50%
Marks (Tulane affiliated hospital)	1970 - 1985	3	?%
Sterman (Cleveland clinic)	1972 - 1987	8	50%
Lee (YCC)	1981 - 1995	10	31%

MSKCC : Memorial sloan-kettering cancer center
YCC : Yonsei cancer center

치료시 주변 경부림프절에 대한 제어가 중요할 것으로 생각된다⁴⁾. 일반적으로 원격전이는 잘 일어나지 않는 것으로 알려져 있지만, Shemen 등⁷⁾은 원격전이도 국소재발이 된 후 결국 일어난다고 주장하고 있다. 본 연구에서는 부분관해를 보인 2예에서 원격전이가 관찰되었는데, 폐로 전이되기보다는 골전이로 2예로 흔한 양상을 보였다¹⁻²⁾⁶⁾. 일차적으로 완전관해를 보인 후 국소재발까지의 기간은 대부분이 12개월 이내에 발생하는 것으로 알려져있다²⁾. 본 연구에서는 5, 6, 7개월째 국소재발하여 치료완료 후 1년동안 정기적이고 세밀한 추적조사가 필요할 것으로 생각하였다.

치료성적에 영향을 미치는 예후인자들로는 조직학적 특징보다는 병기가 더 치료의 결과에 영향을 미치는 것으로 주장하는 보고¹⁾도 있지만 조직학적 특징이 병기에 어떤 영향을 미치는지에 대한 분석은 없어 결론에 도달할 수 없었다. Mayo Clinic²⁾에서 28년간 18예의 원발성 이하선 편평상피세포암종을 보고한 결과에서 보면 5년 전체 생존율이 50%였고 종양이 심부에 고정(deep fixation)이 된 경우와, 안면신경마비 동반된 경우 예후가 나쁜 것으로 주장하고 조기발견과 철저한 치료를 시행하면 좀 더 나은 생존율을 기대할 수 있다고 주장하고 있다²⁾. 본 연구에서도 안면신경의 침윤이 있었던 경우 국소재발의 가능성이 높지만 통계학적으로 유의한 차이는 없었다. Shemen 등⁷⁾은 남자, 경부림프절전이, 통증, 안면신경마비 등이 예후에 영향을 줄 수 있는 경향성을 주장하였다. 본 연구에서는 6개의 예후인자에 대한 생존율 차이분석을 해보았지만 통계학적 차이를 나타내지는 못하였다(Table 4). 그러나 성별을 제외한 나머지 5개의 인자들은 생존율의 차이를 나타내는 경향성을 충분히 보여 예후를 예측하는 인자로 임상에서 고려해야 될 것으로 생각된다.

결 론

원발성 이하선 편평상피세포암종은 전체 이하선 악성종양중 7.8%로 매우 드문 질병이며, 진단하기 위해서는 피부암의 이하선내 림프절로의 전이, 피부암의 직접 이하선 침윤의 가능성을 완전히 배제하는 것이 중요하며, 특히 조직학적으로 high grade mucoepidermoid carcinoma의 가능성을 배제해야 한다. 대부분 진단 당시 국소 진행된 경우가 많아 치료성적이 저조하

지만 완치를 위해서는 일차적으로 외과적 절제가 가장 중요할 것으로 생각되고, 수술 후 완전절제가 시행된 경우에도 국소재발율이 50% 이상이므로 보조 요법으로 방사선 치료가 필요할 것으로 생각되었다. 또한 단기간내의 국소재발이 잘 일어나므로 특히 1년 이내 추적검사시 유의해야 될 것으로 생각된다.

References

- 1) Batsakis JG, McClatchey KD, Johns M et al : Primary squamous cell carcinoma of the parotid gland. *Arch Otolaryngol.* 1976 ; 102 : 355-357
- 2) Gaughan RK, Olsen KD, Lewis JE : Primary squamous cell carcinoma of the parotid gland. *Arch Otolaryngol Head Neck Surg.* 1992 ; 118 : 798-801
- 3) Wood JE, Chong GC, Beahrs OH et al : Experience with 1360 primary parotid tumors. *Am J Surg.* 1975 ; 130 : 460-462
- 4) Spiro RH, Huvos AG, Strong EW : Cancer of the parotid gland : A clinicopathologic study of 288 primary cases. *Am J Surg.* 1975 ; 130 : 452-459
- 5) Serman BE, Kraus DH, Sebek BA et al : Primary squamous cell carcinoma of the parotid gland. *Laryngoscope.* 1990 ; 100 : 146-148
- 6) Marks MW, Ryan RF, Litwin MS et al : Primary squamous cell carcinoma of the parotid gland. *Plast Reconstr Surg.* 1987 ; 79 : 550-554
- 7) Shemen LJ, Huvos AG, Spiro RH : Squamous cell carcinoma of salivary gland origin. *Head Neck Surg.* 1987 ; 9 : 235-240
- 8) Friedman M, Levin B, Grybauskas V et al : Malignant tumors of the major salivary glands. *Otolaryngol Clin North Am.* 1986 ; 19 : 625-636
- 9) Storm FK, Eilber FR, Sparks FC et al : A prospective study of parotid metastases from head and neck cancer. *Am J of Sur.* 1977 ; 134 : 115-119
- 10) Nichols RD, Pinnock LA, Szymanowski RT : Metastases to parotid nodes. *Laryngoscope.* 1980 ; 134 : 1324- 1328
- 11) Kim WD, Park CI, Kim KH : Radiation therapy in malignant tumors of the parotid gland. *J Korean Soc Ther Radiol.* 1994 ; 12 : 43-49
- 12) Ridenhour CE, Spratt JS : Epidermoid carcinoma of the skin involving the parotid gland. *Am J Surg.* 1966 ; 112 : 504-507