

ORIGINAL ARTICLE

The Intraoperative Production of Rubber Earrings for Optimizing the Surgical Treatment of Keloids in the Earlobe: A Series of Cases

Confecção de Brincos de Borracha no Intraoperatório para Otimizar o Tratamento Cirúrgico de Quelóides no Lóbulo da Orelha: Série de Casos

Received/Recebido
2021/01/30Accepted/Aceite
2021/04/18Published/Publicado
2021/06/30Juliana Bacellar Nunes de Brito^{1*} , Samira Oliveira Silveira¹ , Alline Oliveira das Neves Mota¹ , Mayara Silva Nascimento¹ ,
Francisca Regina Oliveira Carneiro¹ ¹Serviço de Dermatologia, Universidade do Estado do Pará; Belém, Pará, Brasil

ABSTRACT – Introduction: Keloids are benign skin tumors caused by changes in the wound healing process. There are various therapeutic options available and the combination of techniques is commonly used.

Conclusion: Five patients underwent a combined treatment of surgical resection of a keloid in the earlobe with subsequent placement of a pressure earring and were evaluated using sterile plungers of 5 mL syringes. The procedures were performed at Jean Bitar Hospital in the state of Pará from 2019 to 2020. No local recurrence was observed. The earring production was considered low cost, easily reproducible, good aesthetic appearance, and good tolerability.

KEYWORDS – Dermatologic Surgical Procedures; Ear, External/surgery; Keloid/surgery.

RESUMO – Introdução: Quelóides são tumores benignos de pele causados por alterações no processo de cicatrização de feridas. As opções terapêuticas disponíveis são diversas e a associação entre as técnicas é comumente utilizada.

Métodos: Efetuamos a avaliação do tratamento combinado de ressecção cirúrgica de quelóide no lóbulo da orelha com posterior colocação de brinco de pressão utilizando êmbolos estéreis de seringas de 5 mL, que permaneceram no local durante 30 dias, combinado com injeção intralesional de corticoide aos 15 dias.

Resultados: Foram avaliados cinco pacientes (3M/2F) com média de 22 anos, com quelóides recidivantes dos lóbulos auriculares tratados no Hospital Jean Bitar, estado do Pará, no ano de 2019 a 2020. O procedimento decorreu sem incidentes e o resultado estético foi considerado muito bom, sem recidiva após 6 meses

Conclusão: Este procedimento cirúrgico combinado e a confecção do brinco foi considerada de baixo custo, fácil reprodutibilidade e com bom resultado estético final e boa tolerabilidade

PALAVRAS-CHAVE – Ovido Externo/cirurgia; Procedimentos Cirúrgicos Dermatológicos; Quelóide/cirurgia.

INTRODUÇÃO

Quelóides são tumores benignos de pele causados por alterações no processo de cicatrização de feridas caracterizado pela reparação excessiva local com produção anormal de colágeno pelos fibroblastos e migração de células inflamatórias.^{1,2} Esses eventos são mediados pela super expressão de fatores de crescimento, como o fator de crescimento beta (TGF-beta), fator de crescimento vascular endotelial (VEGF) e fator de crescimento do tecido conjuntivo (CTGF).³

Fatores ambientais em pessoas com suscetibilidade genética são de valiosa importância para o surgimento dessas lesões.² A frequência dos quelóides é mais evidente em indivíduos com ascendência africana e asiática, com maior incidência durante a puberdade e os locais mais comumente afetados são ombro, região pré-esternal, pescoço e braços.^{1,3}

Várias modalidades de tratamento estão disponíveis para o tratamento de quelóides no lóbulo da orelha.¹ As opções disponíveis incluem excisão cirúrgica, esteróides intralesionais, radioterapia, laser, pressão, crioterapia, creme de imiquimod a 5%, 5-fluorouracil e a combinação destes.^{1,4,5} No entanto, estudos comparativos acerca da superioridade entre as terapias disponíveis ainda não foram realizados.⁴

O presente trabalho buscou demonstrar a confecção de brincos de borracha no intraoperatório para otimizar o tratamento cirúrgico de quelóides no lóbulo da orelha, de acordo com as *guidelines* CARE.⁶

MATERIAL E MÉTODOS

Foram avaliados cinco pacientes de fototipo V, 3 do gênero masculino e 2 do gênero feminino, com idades entre 18 e 32 anos

Tabela 1 - Caracterização dos doentes tratados, aspetos clínicos das quelóides e resultado da técnica cirúrgica.

| Caso nº | Idade | Fototipo | Género | Unidade anatómica | Lateralidade | Tempo de seguimento | Recidiva |
|---------|-------|----------|-----------|-------------------|--------------|---------------------|----------|
| 1 | 19 | V | Masculino | Lóbulo | Bilateral | 6 meses | Não |
| 2 | 20 | V | Feminino | Lóbulo | Bilateral | 6 meses | Não |
| 3 | 18 | V | Masculino | Lóbulo | Unilateral | 6 meses | Não |
| 4 | 32 | V | Masculino | Lóbulo | Unilateral | 6 meses | Não |
| 5 | 21 | V | Feminino | Lóbulo | Unilateral | 6 meses | Não |

(média de 22 anos). (Tabela 1) submetidos ao tratamento combinado de ressecção de quelóide no lóbulo da orelha e colocação de brinco de pressão, realizados em um hospital de referência na região norte do Brasil, no ano de 2019 a 2020. Todos os doentes deram o seu consentimento informado por escrito.

Todos os pacientes possuíam diagnóstico prévio de quelóides no lóbulo da orelha, uni ou bilaterais, como dimensões entre 1 a 6 cm e tinham sido submetidos a tratamento prévio com exérese das lesões (com ou sem corticoterapia), sempre com recidiva (Tabela 1).

Numa fase inicial foi realizada a exérese dos quelóides sob anestesia local e colocado brinco cirúrgico de pressão. A confecção dos brincos cirúrgicos foi realizada no intraoperatório utilizando dois êmbolos estéreis de seringas de 5 mL (Fig. 1) com posterior colocação dos êmbolos sobre a face anterior e posterior da área cruenta do lóbulo da orelha após a ressecção do quelóide, seguida de pressão realizada por ponto tipo U vertical com fio cirúrgico nylon 4-0 (Fig. 2). Os brincos foram mantidos por um período aproximado de 30 dias, mas 15 dias após o procedimento cirúrgico foi realizada infiltração intralesional com betametasona 7 mg/mL.

RESULTADOS

Após remoção dos brincos aos 30 dias foi evidente a cicatrização completa da ferida cirúrgica (Fig. 3A-C) e um bom resultado estético em todos os doentes. Os pacientes relataram ausência de dor local e fácil manuseamento e assepsia dos brincos.

Após um período de seguimento de 6 meses, não foi verificada recidiva das lesões em nenhum caso, mantendo-se um ótimo resultado estético (Fig. 3D e Tabela 1).

DISCUSSÃO

O tratamento isolado de quelóide com cirurgia excisional apresenta altas taxas de recidiva local que variam de 45% a 100% dos casos, variando conforme a literatura.^{1,3} Logo, sempre que possível a combinação com outras técnicas atualmente disponíveis deve ser indicada para melhor resultado terapêutico e redução das taxas de recorrência.¹

De acordo com Prasad *et al* a excisão de quelóide de lóbulo de orelha seguida de pressão local mostrou uma boa taxa de resposta, em torno de 90% a 100%.⁴ A aplicação da pressão pode ser obtida por diversos materiais como gesso, adesivo, brincos de pressão e talas personalizadas, sendo indicados após o procedimento cirúrgico, de forma contínua ou intermitente de 12-23 horas/dia, e de duração de 6 a 9 meses, com probabilidade de recidiva local nos casos de liberação prematura.^{7,8,9}

Na presente série de casos não foi observada a ocorrência de recidiva local mesmo após a liberação da pressão após 30 dias, uma vez que estes pacientes realizaram infiltração com corticoide intralesional no 15º dia pós procedimento, dado o benefício anti-inflamatório e anti-mitótico desta substância, e foram acompanhados por período de 6 meses.

A utilização de pressão após excisão de quelóide para ser efetiva deve ser de aproximadamente 20-40 mmHg e o mecanismo de ação subjacente a técnica de compressão se baseia na redução da perfusão, diminuição do oxigênio no local, redução da síntese de colágeno e degradação dos fibroblastos.^{5,10,11} Nos casos aqui relatados, foi utilizada a técnica de pressão contínua por meio de êmbolos estéreis de seringas de 5 mL por serem de fácil acesso e reprodutíveis no momento do ato cirúrgico, além de boa aparência



Figura 1 - Êmbolos de borracha de seringas de 5 mL para utilizar como brincos de pressão durante o acto cirúrgico

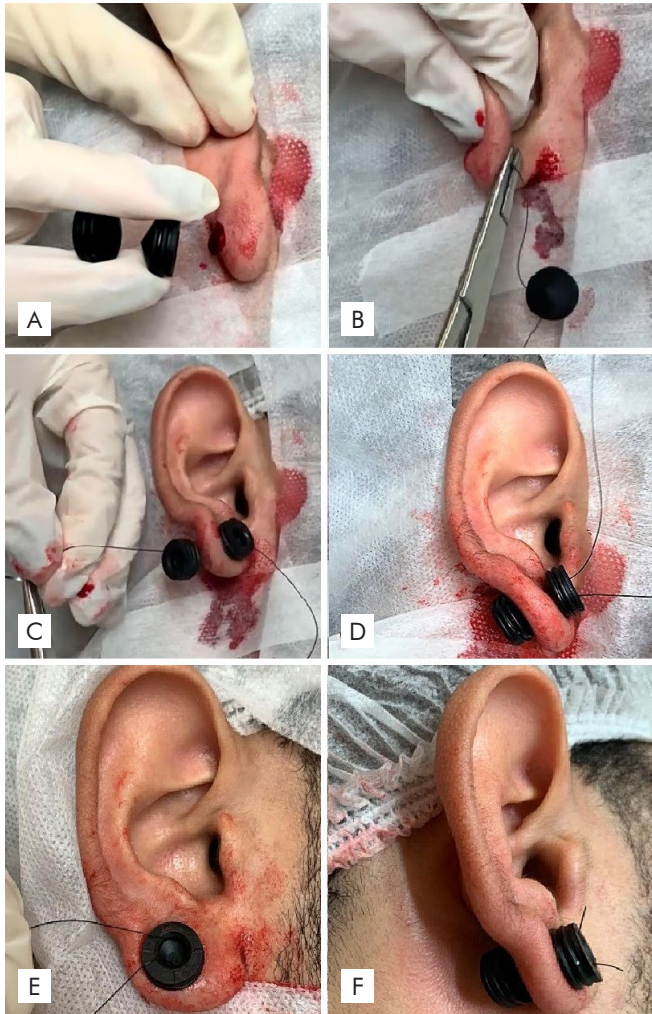


Figura 2 - Esquema didático mostrando a técnica de fixação dos êmbolos de borracha: os êmbolos devem ser posicionados com a região pontiaguda em direção a área cruenta do lóbulo (A). Em seguida, o fio nylon 4-0 deve transfixar o êmbolo de borracha anterior, lóbulo da orelha e êmbolo de borracha posterior (B e C) retornando o movimento no sentido inverso afim de realizar a confecção do ponto em U vertical (D e E) com finalização do ponto com pressão moderada para se obter hemostasia e leve achatamento do lóbulo entre os êmbolos (F).

estética para utilização a longo prazo se assemelhando aos conhecidos brincos alargadores.

A eficácia da terapia por pressão depende principalmente da localização anatômica da cicatriz e da tolerabilidade do paciente.⁵ Por ser uma terapia geralmente isenta de dor quanto comparada as terapias intralesionais e de baixo custo para sua confecção, pode ser considerada uma importante opção terapêutica no tratamento de lesões queloidianas.⁵

Algumas limitações presentes neste estudo se devem ao tamanho da amostra relativamente pequeno, a não disponibilidade de grupo controle, um tempo curto de utilização da técnica no local e um período curto de acompanhamento pós-operatório. Estudos com maior amostra de pacientes, e acompanhamento a longo prazo são necessários para melhor avaliar a eficácia da técnica de brinco por pressão confeccionável em bloco cirúrgico.

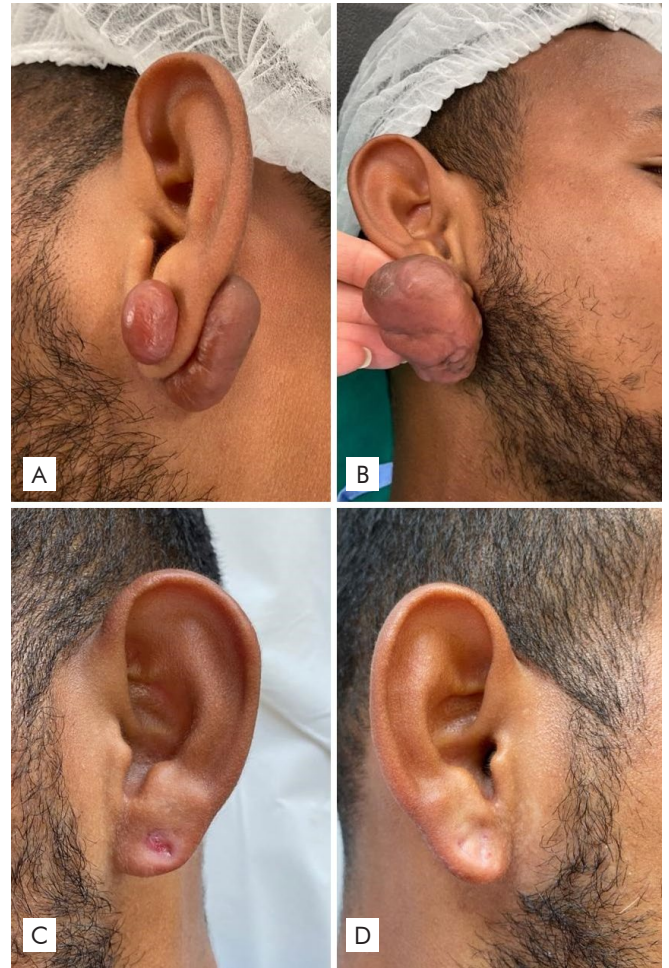


Figura 3 - Caso n° 1 – Imagem da queiloide antes da cirurgia (A e B) e no pós-operatório imediatamente após remoção do brinco (C) e aos 6 meses (D).

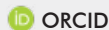CONCLUSÃO

Na análise de cinco casos de quelóides de lóbulo de orelha tratados com excisão, infiltração de corticosteroide no 15º dia e pressão contínua por brinco cirúrgico por 30 dias, com seguimento ambulatorial de 6 meses, não observamos nenhuma recidiva local. Além disso, a confecção do material utilizando êmbolos de seringas estéreis de 5 mL foi considerada de baixo custo, fácil reprodutibilidade, boa aparência estética e boa tolerabilidade.

Conflicts of Interest: The authors have no conflicts of interest to declare. **Financing support:** This work has not received any contribution, grant or scholarship. **Confidentiality of Data:** The authors declare that they have followed the protocols of their work center on the publication of data from patients. **Protection of Human and Animal Subjects:** The authors declare that the procedures followed were in accordance with the regulations of the relevant clinical research ethics committee and with those of the Code of Ethics of the World Medical Association (Declaration of Helsinki). **Provenance and Peer Review:** Not commissioned; externally peer reviewed.

Conflitos de Interesse: Os autores declaram a inexistência de conflitos de interesse na realização do presente trabalho. **Suporte Financeiro:** Não existiram fontes externas de financiamento para a realização deste artigo. **Confidencialidade dos Dados:** Os autores declaram ter seguido os protocolos da sua instituição

acerca da publicação dos dados de doentes. *Proteção de Pessoas e Animais: Os autores declaram que os procedimentos seguidos estavam de acordo com os regulamentos estabelecidos pelos responsáveis da Comissão de Investigação Clínica e Ética e de acordo com a Declaração de Helsínquia da Associação Médica Mundial. Proveniência e Revisão por Pares: Não comissionado; revisão externa por pares.*



Juliana B. Nunes de Brito: <https://orcid.org/0000-0003-1970-1571>
Samira Oliveira Silveira: <https://orcid.org/0000-0001-9872-1786>
Alline O. das Neves Mota: <https://orcid.org/0000-0002-0811-3734>
Mayara Silva Nascimento: <https://orcid.org/0000-0001-5062-6966>
Francisca R.O. Carneiro: <https://orcid.org/0000-0001-6735-4004>

Corresponding Author: Juliana Bacellar Brito

Adress: Avenida dos Planetas, nº 100,
Condomínio planetário Terra, Bloco 02, Apartamento 301. Bairro Manguelão.
CEP: 66640002. Belém, Pará, Brasil.
E-mail: juliana_bacellarcn@hotmail.com

© Author(s) (or their employer(s)) 2021 SPDV Journal. Re-use permitted under CC BY-NC. No commercial re-use.

© Autor (es) (ou seu (s) empregador (es)) 2021 Revista SPDV. Reutilização permitida de acordo com CC BY-NC. Nenhuma reutilização comercial.

REFERÊNCIAS

1. El-Kamel MF, Selim MK, Alghobary MF. Keloidectomy with core fillet flap and intralesional verapamil injection for recurrent earlobe keloids. *Indian J Dermatol Venereol Leprol.* 2016; 82: 659-65.
2. Chong Y, Kim CW, Kim YS, Chang CH, Park TH. Complete excision of proliferating core in auricular keloids significantly reduces local recurrence: A prospective study. *J Dermatol.* 2018;45:139-44. doi: 10.1111/1346-8138.14110
3. Junior PEKS, Zancanaro M, Althoff GC, Pavelecini M, Ely PB. Tratamento de quelóides em região auricular com ressecção, corticoterapia e betaterapia: série de casos. *Arq Catarinenses Med.* 2015; 44: 39-41.
4. Prasad BRH, Leelavathy B, Aradhya SS, Shilpa K, Vasudevan B. Easing the excision of earlobe keloid. *J Cutan Aesthet Surg.* 2018; 10: 168-171.
5. Ojeh N, Bharatha A, Gaur U, Forde AL. Keloids: Current and emerging therapies. *Scars Burn Heal* 2020; 6: 1-18.
6. Riley DS, Barber MS, Kienle GS, Aronson JK, von Schoen-Angerer T, Tugwell P, et al. CARE guidelines for case reports: explanation and elaboration document. *J Clin Epidemiol.* 2017;89:218-35. doi: 10.1016/j.jclinepi.2017.04.026.
7. Trace AP, Enos CW, Mantel A, Harvey VM. Keloids and hypertrophic scars: a spectrum of clinical challenges. *Am J Clin Dermatol.* 2016;17:201-23.
8. Kerckhove EVD, Stappaerts K, Fieuws S, Laperre J, Massage P, Flour M, et al. The assessment of erythema and thickness on burn related scars during pressure garment therapy as a preventive measure for hypertrophic scarring. *Burns.* 2005;31:696-702.
9. Macintyre L, Baird M. Pressure garments for use in the treatment of hypertrophic scars--a review of the problems associated with their use. *Burns.* 2006; 32: 10-15.
10. Lee HJ, Jang YJ. Recent understandings of biology, prophylaxis and treatment strategies for hypertrophic scars and keloids. *Int J Mol Sci.* 2018; 19: E711.
11. Wolfram D, Tzankov A, Püzl P, Piza-Katzer H. Hypertrophic scars and keloids - A review of their pathophysiology, risk factors, and therapeutic management. *Dermatol Surg.* 2009;35:171-81.