

Enteroscopia como método diagnóstico para neoplasias de intestino delgado

Luis Rivas ¹
Verónica Gómez ²

Resumen

Las neoplasias del tubo digestivo constituyen un verdadero reto para el médico. Hasta hace unos años el estudio de la patología del intestino delgado se realizaba a través de métodos no invasivos de visión indirecta (tránsito intestinal, tomografía computarizada axial, resonancia magnética nuclear o gammagrafía) o métodos invasivos de visión directa que exploraban la totalidad de intestino delgado a través de cirugías abdominales (enteroscopia intraoperatoria). Con el inicio de la enteroscopia por pulsión los tumores benignos o malignos localizados entre la 2° porción del duodeno y la válvula ileocecal, han dejado de ser diagnósticos apegados a procedimientos con baja sensibilidad o una elevada tasa de complicaciones. La facilidad con la cual la enteroscopia puede realizar un diagnóstico histopatológico a través de la toma de muestras o la realización de un tratamiento terapéutico lo vuelven una herramienta útil para el médico y la búsqueda de tumores del intestino delgado.

El presente caso corresponde a un paciente masculino, de 64 años, conocido por una enfermedad diverticular, quien presenta síntomas constitucionales que hacen sospechar una neoplasia del tracto digestivo; se realiza una endoscopia de tubo digestivo superior la cual es normal, luego una Tomografía Axial Computarizada Abdominal que muestra una lesión a nivel de la 4° porción del duodeno en la que no puede establecerse su origen intra o extra-luminal, hasta que se realiza una enteroscopia como un método diagnóstico.

Palabras clave: cáncer de intestino delgado, enteroscopia, tumor de intestino delgado, adenocarcinoma de duodeno.

1 Residente en 3° año de medicina interna, Departamento de medicina interna, Hospital General del Seguro Social, email: luis_fernando_100@hotmail.com

2 Residente en 3° año de medicina interna, Departamento de medicina interna, Hospital General del Seguro Social.

Introducción

Las neoplasias de intestino delgado son raras y suelen dar síntomas vagos e inespecíficos.¹ Por lo tanto su diagnóstico suele realizarse en un estadio avanzado de la enfermedad, cuando las expectativas terapéuticas son más limitadas y el pronóstico es más incierto.² Es por lo tanto importante incrementar el índice de sospecha clínica para estas neoplasias en la cual se puede retrasar el diagnóstico hasta en 12 meses de inicio de los síntomas. La aparición de dolor abdominal cólico, pérdida de peso y anorexia pueden ayudar a tener la sospecha de una neoplasia de intestino delgado.³ La aparición de nuevas técnicas de imagen permiten localizar de una manera más sensible y específica las lesiones de intestino delgado, pero sigue siendo necesario e imprescindible el estudio histológico para el abordaje diagnóstico adecuado, por lo que la enteroscopia ha resultado una herramienta nueva y valiosa para el diagnóstico de neoplasias que se encuentran más allá de la 2a porción del duodeno como veremos en el siguiente reporte de caso.

Reporte de caso

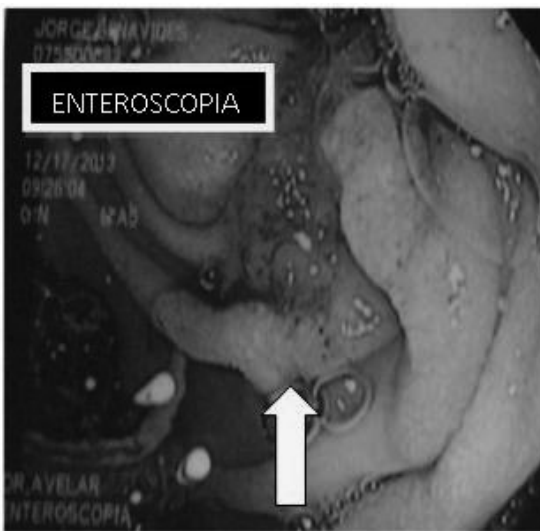

FIGURA 1: Enteroscopia por empuje que demuestra una lesión en la 4ª porción de duodeno.

Paciente masculino, de 64 años, con antecedente de enfermedad diverticular de colon ascendente, quien consulta con historia de 4 meses de dolor cólico, localizado en mesogastrio, de moderada intensidad, no irradiado y acompañado de distensión abdominal y flatulencia frecuente. Además refiere 3 meses de náuseas y vómitos postprandiales, de 2 a 3 veces al día, de poca cantidad junto con evacuaciones líquidas en número de 3 veces al día. También refiere que con el inicio de los síntomas hay pérdida de peso involuntaria de aproximadamente 30 libras en los últimos 6 meses. No presentaba disfagia, sensación de masas abdominales, fiebre, estreñimiento, u otros síntomas.

Al examen físico se evidencia un paciente crónicamente enfermo con evidencia de caquexia y además se encuentra una masa palpable de 1.5 x 1.0 cm., móvil y no dolorosa a nivel inguinal derecha. Los exámenes de laboratorio muestran Glóbulos blancos: 5,300 células x 10³/mm³; neutrófilos 65%, linfocitos 23%. Hemoglobina 14.5 gr/dL, hematocrito de 43.6% y plaquetas de 343,000 cél mm³. Tiempo de protrombina: 16.1 segundos, tiempo parcial de tromboplastina: 33.8 segundos. Creatinina: 0.7 mg/dL, TGO: 12 U/L y TGP: 15 U. Se realizó endoscopia de tubo digestivo superior en la cual no se visualizan lesiones en lo examinado. Se indica tomografía axial computarizada abdominal que demuestra masa a nivel de 4ª porción de duodeno que por estudio se hace difícil determinar límites y si es una compresión intrínseca o extrínseca la que está presente.

Por lo anterior y por su localización se decide realizar una enteroscopia de mono balón a través del enteroscopio OLYMPUS CV-180 EVIS-EXERA para un diagnóstico anatómico y la posibilidad de tomar biopsias. La enteroscopia demostró un esófago de aspecto normal, a nivel gástrico mucosa normal con región pre pilórica

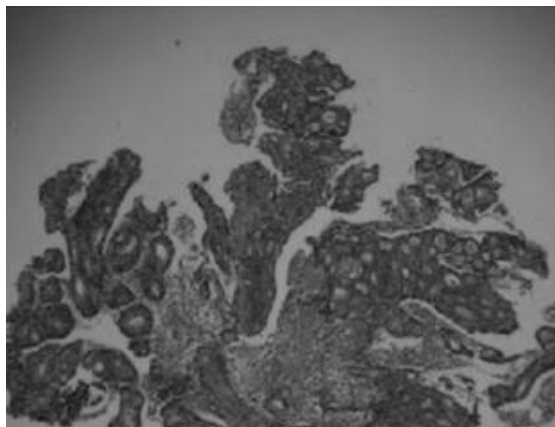


FIGURA 2: Análisis histológico que demuestra una neoplasia glandular maligna invasiva; moderadamente diferenciada, ulcerada con desmoplasia con adenocarcinoma de 4ª porción de duodeno.

patrón tubular, duodeno a nivel de 1° y 2° porción sin anomalías, a nivel de 3° porción muestra edema importante con arcos friables que se extienden hasta la 4° porción donde se deciden tomar biopsias para estudio (FIGURA 1). Biopsias son reportadas demostrando una neoplasia glandular maligna invasiva; moderadamente diferenciada, ulcerada con desmoplasia compatible con un adenocarcinoma de 4° porción de duodeno (FIGURA 2). Durante su evolución dado de alta para nuevo ingreso para cirugía; ingresa 48 horas posterior al alta con dolor abdominal intenso y dificultad para evacuar por lo que es catalogado como un abdomen agudo obstructivo, desafortunadamente presenta además sepsis severa con inestabilidad hemodinámica que contraindicó la cirugía, presentando complicaciones médicas que llevaron a la muerte del paciente.

Discusión

El diagnóstico de tumores de intestino delgado es a menudo difícil debido a la presentación no específica y diversidad de síntomas que pueden tener inicialmente los pacientes y su diagnóstico puede verse retrasado hasta llegar a descubrirse en

estadios tardíos y con pobre pronóstico.⁴ En Estados Unidos hay alrededor de 7570 nuevos casos al año que representan una incidencia de 1 a 3 casos por 100000 habitantes y cerca de 1100 pacientes mueren anualmente;⁵ aunque el intestino delgado representa el 75% de la longitud y más del 90% de la superficie del tracto digestivo, las neoplasias malignas solo representan un 3% de todas las neoplasias del tracto digestivo y menos del 0.5% de todas las neoplasias en Estados Unidos.⁶ La edad media al diagnóstico de las neoplasias de intestino delgado es de 65 años de edad con presentación histológica de linfomas y sarcomas a edades más tempranas y los adenocarcinomas y tumores carcinoides a edades más tardías. Es más frecuente en hombres con una proporción 1.5:1 y reportes muestran una incidencia más alta en negros que blancos.⁷ La presentación más común de los tumores de intestino delgado son dolor abdominal en un 44% al 90% de los pacientes; pérdida de peso en un 24% al 44%, náuseas y vómitos en un 17% al 64%, sangrado gastrointestinal en un 23% al 41% y la obstrucción intestinal la cuál es más común que la perforación intestinal. Las neoplasias malignas de intestino delgado son más sintomáticas que tumores benignos en la misma localización. Dependiendo el tipo histológico, así es la localización anatómica de las neoplasias dentro del intestino delgado; siendo el adenocarcinoma, tumores carcinoides y los linfomas los tumores más frecuentemente localizados en el duodeno y los sarcomas en yeyuno e íleon.⁸

Sin duda alguna puede afirmarse que se ha conquistado la última frontera en la gastroenterología con la enteroscopia. En la actualidad es posible estudiar y tratar por medios endoscópicos las enfermedades que afectan el intestino delgado, siendo la enteroscopia una herramienta muy útil

para valorar de una manera más completa el intestino delgado, sin la necesidad de realizar una intervención quirúrgica. La sensibilidad y especificidad de los métodos estereoscópicos actuales son en promedio de 80% con una frecuencia baja de complicaciones.⁹

Conclusiones

Las neoplasias de intestino delgado presentan síntomas vagos e inespecíficos; una anamnesis adecuada y el abordaje diagnóstico son claves para llegar al diagnóstico. Con la utilización de la enteroscopia como herramienta diagnóstica y ocasionalmente terapéutica, las posibilidades de diferenciar tumores malignos de benignos es posible, disminuyendo con ello las co-morbilidades que acompañan a algunos procedimientos más invasivos como es el caso de las intervenciones quirúrgicas.

Consentimiento

El consentimiento escrito se obtuvo de familiares del paciente tras el fallecimiento del mismo para la publicación de este caso y cualquier acompañante de imágenes. Una copia de la autorización escrita está disponible para revisión por el Editor.

Fuentes Consultadas

1. Weiss NS, Yang CP. Incidence of histologic types of cancer of the small intestine. *J Natl Cancer Inst* 1987; 78:653.
2. Siegel R, Ward E, Brawley O, Jemal A. Cancer Statistics, 2011: The impact of eliminating socioeconomic and racial disparities on premature cancer deaths. *CA Cancer J Clin* 2011; 61:212.

3. DeSesso JM, Jacobson CF. Anatomical and physiological parameters affecting gastrointestinal absorption in humans and rats. *Food Chem Toxicol* 2001; 39:209.
4. Neugut AI, Jacobson JS, Suh S, et al. The epidemiology of cancer of the small bowel. *Cancer Epidemiol Biomarkes Prev* 1998; 7:243.
5. Minardi AJ Jr, Zibari GB, Aultman DF, et al. Small Bowel tumors. *J Am Coll Surg* 1998; 186:664.
6. Yamamoto H, Sekine Y, Sato Y, et al. Total enteroscopy with a nonsurgical steerable double-balloon method. *Gastrointest ENDOSC* 2001; 53:216.
7. Pennazio M. Small-bowel endoscopy. *Endoscopy* 2004; 36: 32-41
8. Yamamoto H, Yano T, Kita H, et al. New system of double-balloon enteroscopy for diagnosis and treatment of small intestinal disorders. *Gastroenterology* 2004; 125: 1556-7.
9. Blancas JM, Paz VM, Miyamoto A, Huerta BR, Meneses LF, Piccini JR, Mejía LA. Enteroscopia con doble balón. Experiencia en el Hospital de Especialidades del Centro Médico Nacional Siglo XXI IMSS, Ciudad de México. *Rev Gastroenterol Mex* 2005; 70