

XVI
CONGRESSO
NACIONAL DE
ORTOPTISTAS
2015
12,13 e 14
DE MARÇO
AVEIRO
MELIÀ RIA HOTEL & SPA



Instituto Politécnico de Lisboa

NOVOS HORIZONTES
EM ORTÓPTICA



GRAVIDEZ e VISÃO

Manifestações Oculares Durante a Gestação

Cecília Ramos¹, Ilda Maria Poças¹, Maria Ângela Pinto²

¹Escola Superior de Tecnologia da Saúde de Lisboa

²ARS Centro – Programa Regional de Rastreio da Retinopatia Diabética, ACES Baixo Vouga, Centro de Saúde de Aveiro

Manifestações Oculares Durante a Gestaç o

INTRODUÇ O^{1,2}



- Durante toda a gestaç o a gr vida est  sujeita a um elevado n mero de alteraç es, tanto sist micas como oculares.
- A maioria das **mudanç as oculares** que ocorrem durante a gravidez s o de **origem**:
 - Hormonal: Alteraç es da produç o de progesterona
 - Metab lica: Ganho de peso pela retenç o de l quidos h dricos
 - Hematol gica: Aumento do volume sangu neo
 - Cardiovascular: Diminuiç o da press o arterial
 - Imunol gica: Diminuiç o da imunidade celular

¹Gouveia & Morales, (2009). *Ocular changes during Pregnancy*, Arq. Bras Oftalmol. 72 (2), 268-74.

²Samra, K., (2013). *The Eye and visual system in pregnancy, what to expect? An in-depth review*, Oman Journal of Ophthalmology, Vol.6, No.2.

Manifestações Oculares Durante a Gestação

INTRODUÇÃO³



➤ Podem ser divididas em **3 categorias**:

- Alterações **fisiológicas**
- Modificações em **doenças oculares pré - existentes**
- Alterações **patológicas**.



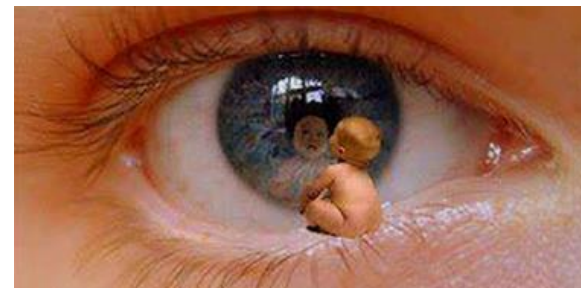³Garg & Aggarwal, (2012). Ocular Changes in Pregnancy, Nepal Journal Ophthalmology, 4 (7), 150-161.

Manifestações Oculares Durante a Gestação

OBJETIVOS E METODOLOGIA



- Projeto desenvolvido em conjunto com a equipa de Enfermagem do C. S. Vagos (ACES Baixo Vouga), nas sessões de preparação pré-parto para:



- Transmitir, à grávida, quais as manifestações visuais que ocorrem durante o período gestacional e as medidas de prevenção a considerar.
- Promover ações de sensibilização e educação para a saúde da visão nesta temática.
- Divulgar o desempenho profissional do Ortoptista.

Manifestações Oculares Durante a Gestaçã

OBJETIVOS E METODOLOGIA



➤ **Objetivos:** Identificar e caracterizar as principais alterações visuais que ocorrem durante a gravidez.

➤ **Metodologia:** Estudo descritivo baseado em revisão sistemática da literatura, através das bases de dados: Pubmed, Science Direct, Scielo, publicadas desde 2008.



MANIFESTAÇÕES OCULARES DURANTE A GESTAÇÃO



1. **Alterações fisiológicas**
2. Modificações em doenças oculares pré- existentes
3. Alterações patológicas

1. ALTERAÇÕES FISIOLÓGICAS⁴

- A. Córnea
- B. Pálpebras e Anexos Oculares
- C. Pressão intraocular
- D. Acomodação e erros refrativos



⁴Chawla, S., Chaudhary, S., Aggarwal, C., Maiti, S., Jaiswal, K. & Yadav, J., (2013). *Ophthalmic Considerations in Pregnancy*, Medical Journal Armed Forces India, 69, 278 - 284

ALTERAÇÕES FISIOLÓGICAS CÓRNEA⁵



- Aumento da espessura - Retenção de líquidos (Após o - parto)
- Sensibilidade encontra-se diminuída na maioria das gestantes (6 - 8 semanas após o parto)
- A curvatura encontra-se assim aumentada, em média até 1, 00 D (Após o parto ou na interrupção do aleitamento materno)
- Progressão de ectasias de córnea - Queratocone
- Intolerância às LC – Prescrição 2 meses após o parto

⁵Atas, M., Duru, N., Ulusoy, D., Altinkaynak, H., Duru, Z., Açmaz, G., Atas, F. & Zararsiz, (2013). *Evaluation of anterior segment parameters during and after pregnancy*, British Contact Lens Association, 1367- 0484

ALTERAÇÕES FISIOLÓGICAS PÁLPEBRAS E ANEXOS OCULARES⁶



Ptose - muitas vezes unilateral, pode ocorrer durante ou após a gravidez, como resultado de modificações hormonais ou alterações relacionadas com o stress no trabalho de parto

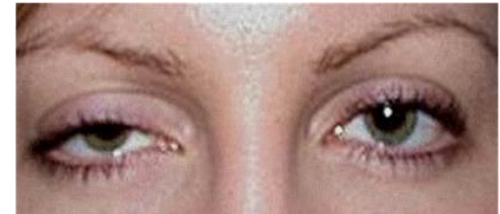

Fig. 1 – Ptose palpebral OD

Cloasma - aumento da pigmentação mediada ao nível hormonal à volta dos olhos e da face



Fig. 2 - cloasma

⁶Samra, K., (2013). *The Eye and visual system in pregnancy, what to expect? An in-depth review*, Oman Journal of Ophthalmology, Vol.6, No.2.

ALTERAÇÕES FISIOLÓGICAS

PRESSÃO INTRAOCULAR (PIO)^{7,8,9,10}



- PIO diminui durante a Gravidez
- 2-3 mmHg: Influência Hormonal (principalmente progesterona)
- Grávidas com hipertensão ocular, esta redução pode ser ainda maior
- 2.º semestre de Gravidez até alguns meses após o parto

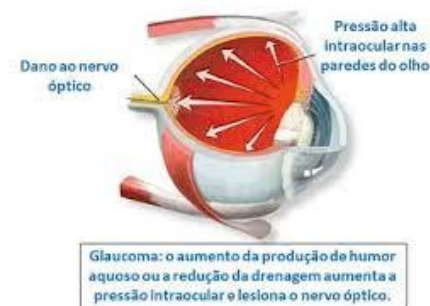

Fig. 3 - Consequências do aumento da PIO



⁷ Omoti & Okeigbemen, (2008). *A review of Changes in the Ophthalmic and Visual System in Pregnancy*, African Journal of Reproductive Health, Vol 12, No 3.

⁸ Gouveia & Morales, (2009). *Ocular changes during Pregnancy*, Arq. Bras Oftalmol. 72 (2), 268-74.

⁹ Mackensen, F., Paulus, W., Max, R. & Ness, T. (2014). *Ocular Changes During Pregnancy*, Dtsch Arztebl Int; 111: 576 – 76

¹⁰ Razeghinejad, M., Tai, T., Fudemberg, J. & Katz, L., (2011). *Pregnancy and Glaucoma*, Wills Eye Institute, Jefferson Medical College, Philadelphia, USA.

ALTERAÇÕES FISIOLÓGICAS ACOMODAÇÃO E ERROS REFRACTIVOS^{11,12,13}



- Perda transitória da acomodação durante e após a gravidez
- Insuficiência e paralisia de acomodação foram documentadas associadas à lactação (Duke – Elder, 1971)
- Ocorrem alterações na curvatura do cristalino, o que impossibilita: uma correta refração (6 meses após o parto) e cirurgias refrativas a laser (1 ano após o parto).

¹¹ Garg & Aggarwal, (2012). Ocular Changes in Pregnancy, Nepal Journal Ophthalmology, 4 (7), 150-161.

¹² Mackensen, F., Paulus, W., Max, R. & Ness, T. (2014). *Ocular Changes During Pregnancy*, Dtsch Arztebl Int; 111: 576 – 76.

¹³ Mehdizadehkashi, K., Chaichian, S., Mehdizadehkashi, A., Jafarzadepour, E., Tamannaie, Z., Moazzami, B. & Pishgahroudsari, M. (2014). Visual Acuity Changes during Pregnancy and Postpartum: A Cross-Sectional Study in Iran, Journal of Pregnancy, Vol 2014, ID 675792.

MANIFESTAÇÕES OCULARES DURANTE A GESTAÇÃO



1. Alterações fisiológicas
2. **Modificações em doenças oculares pré- existentes**
3. Alterações patológicas

2. MODIFICAÇÕES EM DOENÇAS OCULARES PRÉ – EXISTENTES¹⁴

- A. Retinopatia diabética
- B. Doença de Graves
- C. Uveíte

¹⁴Chawla, S., Chaudhary, T., Aggaewal, C., Maiti, D. & Jaiswal, K. (2013). Ophthalmic Consideration in pregnancy

MODIFICAÇÕES EM DOENÇAS OCULARES PRÉ - EXISTENTES

RETINOPATIA DIABÉTICA (RD)^{15,16}



- A gravidez é considerada um fator de risco independente para a progressão da RD
- Fatores de risco: duração da DM, HTA e pré-eclâmpsia, grau de RD pré - existente
- Doentes com alterações graves de RD - neovascularização da retina, o parto deve ser efectuado por cesariana para evitar o risco de hemorragia durante o esforço do parto.
- A monitorização deve continuar até um ano após o parto, para prevenir quaisquer complicações (hemorragia vítrea, descolamento da retina) que possam ter ocorrido durante o período gestacional

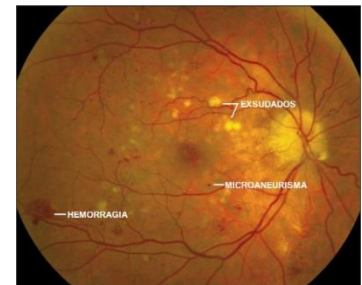


Fig.4 – Fundo ocular típico de retinopatia diabética não proliferativa.

¹⁵Gouveia & Morales, (2009). *Ocular changes during Pregnancy*, Arq. Bras Oftalmol. 72 (2), 268-74.

¹⁶Sheth, B., (2008). Does Pregnancy Accelerate the Rate of Progression of Diabetic Retinopathy? Na Update, Current Medicine Group LLC ISSN 1534 – 4827.

MODIFICAÇÕES EM DOENÇAS OCULARES PRÉ - EXISTENTES

PREVENÇÃO da RD^{17,18}



- O controlo da glicémia, HTA e colesterol são fatores importantes no prognóstico das alterações visuais e sistémicas da grávida e do feto.
- O exercício físico e uma boa alimentação também constituem fatores determinantes para a sua prevenção.
- Na diabética a maternidade deve ocorrer o mais cedo possível.
- Segundo a Academia Americana de Oftalmologia, todas as grávidas diabéticas devem efetuar exame visual inicial no primeiro trimestre de gravidez e 3 meses após o parto.



¹⁷ Gouveia & Morales, (2009). *Ocular changes during Pregnancy*, Arq. Bras Oftalmol. 72 (2), 268-74.

¹⁸ Errera, M., Kohly, R. & Cruz, L., (2013). *Pregnancy-associated Retinal Diseases and Their Management*, Moorfields Eye Hospital, London, UK.

DOENÇA DE GRAVES ¹⁹



- Pode agravar-se no início da gravidez, melhora a partir da metade da gestação, com recorrência no período de pós parto.
- Os achados clínicos na mulher grávida são iguais aos da mulher não gestante – exoftalmia, sinal de Kocher.



¹⁹Gouveia & Morales, (2009). *Ocular changes during Pregnancy*, Arq. Bras Oftalmol. 72 (2), 268-74.

UVEÍTE ^{20,21}



- Estudos efetuados por *Rabianh & Vitale* (2003), mostram que a ocorrência de episódios de uveíte é inalterada ou elevada no primeiro trimestre; diminui no segundo e terceiro trimestres, em seguida, sobe novamente após o parto.
- Por ex. nas grávidas com espondilite anquilosante é muito importante a vigilância nos primeiros meses após o parto, uma vez que cerca de 20 % desenvolvem nesse período um episódio de uveíte. (*Magalhães, A.*)

²⁰ Gouveia & Morales, (2009). *Ocular changes during Pregnancy*, Arq. Bras Oftalmol. 72 (2), 268-74.

²¹ Mackensen, F., Paulus, W., Max, R. & Ness, T. (2014). *Ocular Changes During Pregnancy*, Dtsch Arztebl Int; 111: 576 – 76
<http://www.ofthalmologia-pediatria.eu/pagina,120,146.aspx>, obtido em 11 de Março de 2015

MANIFESTAÇÕES OCULARES DURANTE A GESTAÇÃO



1. Alterações fisiológicas
2. Modificações em doenças oculares pré- existentes
3. **Alterações patológicas**

3. ALTERAÇÕES PATOLÓGICAS²²

- Pré-eclâmpsia e eclâmpsia
- Doenças Vasculares oclusivas

Podem ter repercussões que vão desde queixas ligeiras até perdas graves de visão

Após o parto há sempre melhoria rápida das lesões

A recuperação pode ser completa ou podem persistir sequelas graves com défice visual grave.

ALTERAÇÕES PATOLÓGICAS

PRÉ-ECLÂMPSIAS E ECLÂMPSIA^{23,24}



➤ **Pré-eclâmpsia**

- TA sistólica \geq 140 mmHG

➤ **Eclâmpsia** é uma forma de pré-eclâmpsia mais grave

➤ **Distúrbios Visuais:** escotoma, diplopia, metamorfopsias e cegueira transitória

²³Garg & Aggarwal, (2012). *Ocular Changes in Pregnancy*, Nepal Journal Ophthalmology, 4 (7), 150-161.

²⁴Gouveia & Morales, (2009). Ocular changes during Pregnancy, Arq. Bras Oftalmol. 72 (2), 268-74.

ALTERAÇÕES PATOLÓGICAS

DOENÇAS VASCULARES OCLUSIVAS^{23,24,25}



Corioretinopatia Serosa Central

- Descolamento seroso idiopático da retina neurosensorial
- Diminuição da AV, metamorfopsias, alterações na visão cromática.
- Ocorre na maioria dos casos no 3.º trimestre gestacional
- Apresenta uma resolução espontânea no final da gestação ou nos primeiros meses após o parto, sendo que a AV retoma aos valores iniciais

²³Garg & Aggarwal, (2012). *Ocular Changes in Pregnancy*, Nepal Journal Ophthalmology, 4 (7), 150-161.

²⁴Gouveia & Morales, (2009). Ocular changes during Pregnancy, Arq. Bras Oftalmol. 72 (2), 268-74.

²⁵Omoti & Okeigbemen, (2008). *A review of Changes in the Ophthalmic and Visual System in Pregnancy*, African Journal of Reproductive Health, Vol 12, No 3.

MANIFESTAÇÕES OCULARES DURANTE A GESTAÇÃO

MATERNIDADE



- Período em que a mulher não pode ignorar a sua própria saúde, na qual se inclui a visão.
- Os cuidados e a prevenção devem começar antes do início da gravidez, no mínimo 6 meses antes.
- Devem ter acompanhamento periódico, no caso das doenças pré-existentes citadas ou no caso de qualquer outra queixa visual que possa surgir ao longo da gestação.



MANIFESTAÇÕES OCULARES DURANTE A GESTAÇÃO

CONCLUSÃO



- A maioria das manifestações oculares fisiológicas que ocorrem durante a gestação são de origem hormonal.
- A maioria das alterações visuais revertem após o parto mas em situações de maior gravidade podem persistir sequelas que importa identificar e tratar.
- As gestantes diabéticas devem realizar exame visual logo após a concepção, bem como efetuar controlo glicémico antes e durante a gravidez.
- O desenvolvimento da Medicina e o rigoroso controlo clínico no pré-natal têm melhorado o prognóstico das complicações oculares durante a gravidez.

Bibliografia

- Chawla, S., Chaudhary, T., Aggaewal, C., Maiti, D. & Jaiswal, K. (2013). Ophthalmic Consideration in pregnancy
- Errera, M., Kohly, R. & Cruz, L., (2013). Pregnancy-associated Retinal Diseases and Their Management, Moorfields Eye Hospital, London, UK.
- Garg & Aggarwal, (2012). *Ocular Changes in Pregnancy*, Nepal Journal Ophthalmology, 4 (7), 150-161;
- Gouveia & Morales, (2009). *Ocular changes during Pregnancy*, Arq. Bras Oftalmol. 72 (2), 268-74;
- Mackensen, F., Paulus, W., Max, R. & Ness, T. (2014). Ocular Changes During Pregnancy, Dtsch Arztebl Int; 111: 576 – 76
- Marc & Davis, (2005). *How Care for the Pregnant Patient*, Review of Optometry;
- Mehdizadehkashi, K., Chaichian, S., Mehdizadehkashi, A., Jafarzadepour, E., Tamannaie, Z., Moazzami, B. & Pishgahroudsari, M. (2014). Visual Acuity Changes during Pregnancy and Postpartum: A Cross-Sectional Study in Iran, Journal of Pregnancy, Vol 2014, ID 675792.
- Omoti & Okeigbemen, (2008). *A review of Changes in the Ophthalmic and Visual System in Pregnancy*, African Journal of Reproductive Health, Vol 12, No 3;
- Samra, K., (2013). *The Eye and visual system in pregnancy, what to expect? An in-depth review*, Oman Journal of Ophthalmology, Vol.6, No.2.
- Sheth, B., (2008). Does Pregnancy Accelerate the Rate of Progression of Diabetic Retinopathy? Na Update, Current Medicine Group LLC ISSN 1534 – 4827.
- Razeghinejad, M., Tai, T., Fudemberg, J. & Katz, L., (2011). Pregnancy and Glaucoma, Wills Eye Institute, Jefferson Medical College, Philadelphia, USA
- <http://www.oftalmologia-pediatria.eu/pagina,120,146.aspx>, obtido em 11 de Março de 2015

XVI
CONGRESSO
NACIONAL DE
ORTOPTISTAS
2015
12, 13 e 14
DE MARÇO
AVEIRO
MELIA HOTEL & SPA

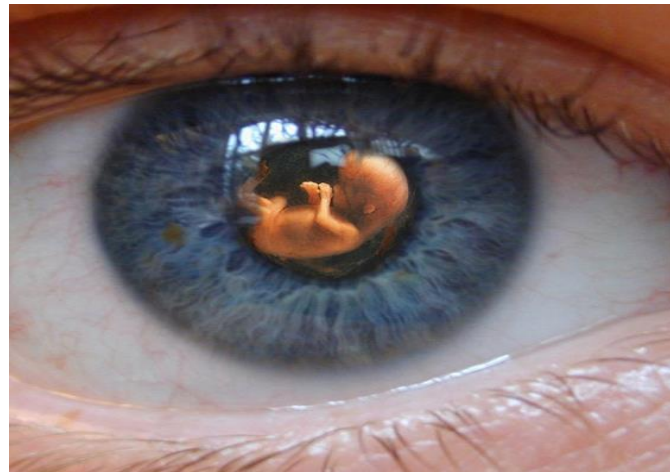


NOVOS HORIZONTES
EM ORTÓPTICA



GRAVIDEZ e VISÃO

Manifestações Oculares Durante a Gestação



Obrigada Pela Vossa Atenção!

ilda.pocas@estesl.ipl.pt