



# Malformation artério-veineuses cérébrales : d'une amélioration des techniques d'imagerie vers un changement de paradigme des traitements

Frédéric Clarençon

► **To cite this version:**

Frédéric Clarençon. Malformation artério-veineuses cérébrales : d'une amélioration des techniques d'imagerie vers un changement de paradigme des traitements. Neurosciences [q-bio.NC]. Université de Limoges, 2014. Français. <NNT : 2014LIMO0073>. <tel-01162450>

**HAL Id: tel-01162450**

**<https://tel.archives-ouvertes.fr/tel-01162450>**

Submitted on 10 Jun 2015

**HAL** is a multi-disciplinary open access archive for the deposit and dissemination of scientific research documents, whether they are published or not. The documents may come from teaching and research institutions in France or abroad, or from public or private research centers.

L'archive ouverte pluridisciplinaire **HAL**, est destinée au dépôt et à la diffusion de documents scientifiques de niveau recherche, publiés ou non, émanant des établissements d'enseignement et de recherche français ou étrangers, des laboratoires publics ou privés.

# UNIVERSITÉ DE LIMOGES

ÉCOLE DOCTORALE Bio-Santé N°524  
FACULTÉ DE MÉDECINE DE LIMOGES

Équipe **ERMA** (Équipe de Recherche Médicale Appliquée)

## THÈSE

**Pour obtenir le grade de  
DOCTEUR DE L'UNIVERSITÉ DE LIMOGES**  
**Discipline : Biologie, Sciences, Santé**  
**Spécialité : Neurosciences**  
**Présentée et soutenue publiquement par**

Frédéric Clarençon

le 11 décembre 2014

**Malformations artério-veineuses cérébrales :  
d'une amélioration des techniques d'imagerie  
vers un changement de paradigme des  
traitements**

Thèse co-dirigée par le Pr Charbel Mounayer et le Pr Catherine Yardin

### **Jury :**

#### *Président*

Monsieur le Pr Pierre-Marie Preux, Professeur des Universités, Limoges

#### *Rapporteurs*

Monsieur le Pr René Anxionnat, Professeur des Universités, Nancy

Monsieur le Pr Hubert Desal, Professeur des Universités, Nantes

#### *Examineurs*

Madame le Pr Catherine Yardin, Professeur des Universités, Limoges

Monsieur le Pr Charbel Mounayer, Professeur des Universités, Limoges

Monsieur le Pr Jacques Chiras, Professeur des Universités, Paris VI







À Bénédicte  
À mes parents  
À ma sœur  
À mes tantes  
À ma grand-mère

## Remerciements

Je tiens à remercier tout particulièrement,

Le Professeur **Charbel Mounayer**, Chef du Service de Neuroradiologie du CHU de Limoges et directeur de ce travail de thèse, pour la confiance qu'il m'a accordé en me proposant ces travaux de recherche ambitieux. Sa disponibilité et son soutien moral et académique ont été un moteur indispensable pour mener à bien ce projet.

Le Professeur **Catherine Yardin**, Chef du Service d'Histologie, de Cytologie, de Biologie cellulaire et de Cytogénétique du CHU de Limoges, co-directrice de ce travail de thèse et directrice de l'équipe de recherche ERMA, pour sa disponibilité, la pertinence de ses conseils et son aide précieuse dans l'analyse histologique réalisée pour ce travail.

Le Professeur **Pierre-Marie Preux**, Chef du Service de Neuro-épidémiologie et de Neurologie Tropicale, pour m'avoir fait l'honneur d'accepter de présider mon jury.

Les Professeurs **Hubert Desal** et **René Anxionnat**, respectivement Chef du Service de Neuroradiologie du CHU de Nantes et Adjoint du Service de Neuroradiologie du CHU de Nancy, pour m'avoir fait l'honneur d'accepter d'être rapporteurs de mon travail de thèse.

Le Professeur **Jacques Chiras**, Chef du Service de Neuroradiologie Interventionnelle de la Pitié-Salpêtrière, pour tout ce qu'il m'a appris et pour la confiance qu'il a placée en moi. J'espère ne jamais le décevoir.

Le Professeur **Didier Dormont**, Chef du Pôle Imagerie de l'Hôpital de la Pitié-Salpêtrière, pour son soutien sans faille.

J'adresse également mes remerciements au Docteur **Claude Couquet**, Directeur du Laboratoire départemental de recherche et d'analyse de Haute Vienne, pour son dynamisme et son enthousiasme vis-à-vis de notre travail.

Je remercie chaleureusement :

Monsieur **Franck Maizeroi-Eugène**, pour son expertise et son aide indispensable dans l'élaboration des algorithmes d'imagerie présentés dans ce travail.

Monsieur **Flavien Maingreud**, pour m'avoir fait entrer dans la 3<sup>ème</sup> dimension via l'auto-stéréoscopie.

Madame **Marie-Jeanne Cornuejols**, Monsieur **André Bonnaud** et Monsieur **Jean Marc Darthout** dont la gentillesse, l'investissement personnel et

l'enthousiasme ont grandement contribués à l'aboutissement de notre étude sur le modèle porcin de MAVc.

Le Docteur **Laure Mesturoux**, anatomo-pathologiste au CHU de Limoges, pour son dynamisme et son aide sur l'analyse histologique réalisée dans ce travail.

J'adresse également mes remerciements :

à Madame **Delphine Tarnaud**, secrétaire du Service de Neuroradiologie du CHU de Limoges, pour son aide dans les aspects administratifs de ce travail et pour sa bonne humeur constante.

à toute l'équipe médicale et para-médicale du Service de Neuroradiologie du CHU de Limoges, pour son sérieux, son investissement dans la recherche et sa convivialité.

Je remercie également mes collègues neuroradiologues interventionnels vasculaires de la Pitié-Salpêtrière les Docteurs **Nader Sourour** et **Federico Di Maria**, qui ont toujours fait preuve de flexibilité pour me permettre de réaliser mes travaux de recherche et avec qui j'ai le plaisir de travailler en équipe.

Je remercie M. **Pierre Grare** :

sa relecture de l'anglais des différents articles soumis a été plus que précieuse.

Je remercie le Docteur **Aurélien Nouet**, neurochirurgien à l'Hôpital de la Pitié Salpêtrière, pour sa relecture attentive des aspects neurochirurgicaux de ce travail.



*« It was in the reign of King George III that the aforesaid personages lived and quarrelled; good or bad, handsome or ugly, rich or poor, they are all equal now ».*

**W.M. Thackeray. Memoirs of Barry Lyndon**



## Résumé

### Malformations artério-veineuses cérébrales : d'une amélioration des techniques d'imagerie vers un changement de paradigme des traitements

Les malformations artério-veineuses cérébrales (MAVc) sont des pathologies vasculaires agressives présentant un risque hémorragique lourd de conséquence en terme de morbi-mortalité. Les outils d'imagerie disponibles actuellement ne permettent de comprendre que difficilement leur angio-architecture. Nous avons développé dans notre travail deux outils d'imagerie permettant d'affiner la compréhension de l'anatomie des ces malformations: un algorithme de segmentation semi-automatisé et un algorithme d'anamorphose sphérique convexe. Ces algorithmes ont été élaborés pour être utilisés sur les acquisitions d'angiographie rotationnelle 3D ; ils permettent de mieux visualiser la veine de drainage principale des MAVc, notamment d'identifier une sténose ou une ectasie focale sur cette veine, et également de déceler de façon plus fiable la présence d'un anévrisme intra-nidal. Ces améliorations dans l'analyse de l'angio-architecture des MAVc permettront vraisemblablement de réduire le risque thérapeutique pour ces malformations.

En vue de tester le potentiel des agents anti-angiogéniques pour le traitement des MAVc, nous avons élaboré un modèle porcin simplifié de MAVc consistant en une occlusion unilatérale d'artère carotide primitive par voie endovasculaire. La comparaison entre le volume de *rete mirabile* à J0 et à 3 mois et les valeurs obtenues pour un groupe témoin a montré une augmentation significative du volume du *rete mirabile* chez les porcs ayant eu l'occlusion carotidienne. D'autre part, une tendance nette à l'augmentation des taux de VEGF (*vascular endothelial growth factor*) à proximité du *rete mirabile* était observée dans le groupe occlusion. Enfin, des modifications anatomopathologiques proches de celles des MAVc humaines étaient visualisées sur les pièces autopsiques des *rete mirabile* dans le groupe occlusion.

## Mots clés

Malformation artério-veineuse cérébrale, segmentation, angiographie rotationnelle, angio-architecture, veine de drainage, anamorphose sphérique convexe, anévrisme intra-nidal, modèle animal, *rete mirabile*, volume, VEGF, anti-angiogéniques

## ***Summary***

### **Brain arteriovenous malformations: from imaging technique improvement toward treatment paradigm shift**

Brain arteriovenous malformations (bAVMs) are aggressive vascular malformations presenting a haemorrhagic complication risk that may lead to severe consequences in terms of morbi-mortality. Available imaging tools poorly help in understanding their angio-architecture. We have developed two imaging tools improving our understanding of the anatomy of these malformations: a semi-automated segmentation algorithm and a convex spherical anamorphosis algorithm. These algorithms have been elaborated for use on 3D rotational angiography acquisitions; they provide a better visualisation of the bAVMs' main draining vein, especially for venous stenosis or for focal ectasia. They also help in depicting accurately intranidal aneurysms. These improvements in the analysis of the bAVMs' angioarchitecture may help in reducing the therapeutic risk for these malformations.

For a further testing of the potential of anti-angiogenic agents for the treatment of bAVMs, we have elaborated a simplified swine AVM model consisting in the occlusion of a common carotid artery by endovascular means. The comparison between the volume of the *rete mirabile* at D0 and 3 months and those measured in a control group showed a significant increasing of the *retia* in the occlusion group. Moreover, a tendency was observed concerning an increase in VEGF (vascular endothelial growth factor) serum levels close to the *rete mirabile* in the occlusion group. Finally, pathological changes close to those seen in human bAVMs were observed on autopsy samples in the occlusion group.

## ***Key words***

Brain arteriovenous malformation, segmentation, 3D rotational angiography, angio-architecture, venous drainage, convex spherical anamorphosis, intranidal aneurysm, animal model, rete mirabile, volume, VEGF, anti-angiogenic agents



# Table des matières

I. Liste des Figures .....	12
II. Liste des Tableaux.....	13
III. Abréviations et Acronymes.....	14
IV. Généralités sur les malformations artério-veineuses cérébrales.....	15
1. Définition.....	15
2. Origine supposée.....	16
3. Facteurs pro-angiogéniques et MAVc.....	20
4. MAVc et inflammation.....	24
5. Épidémiologie.....	26
6. Angio-architecture.....	27
7. Modes de révélation des MAVc.....	33
8. Hémorragie intra-crânienne : fréquence et impact.....	37
9. Facteurs de risques de saignement.....	39
10. Anévrismes et MAVc.....	44
11. Traitement.....	46
12. ARUBA.....	56
13. Imagerie des MAVc.....	58
14. Modèles expérimentaux de MAVc.....	62
V. Problématique/Rationnel.....	65
VI. Objectifs.....	68
VII. Article n°1.....	69
VIII. Article n°2.....	87
IX. Article n°3.....	119
X. Synthèse/Discussion.....	152
XI. Perspectives.....	156
XII. Conclusion.....	165
XIII. Bibliographie.....	166
XIV. Annexes.....	190
XV. Publications, soumissions et présentations en congrès.....	198
A. Publications.....	198
B. Manuscrits soumis.....	198
C. Présentations en congrès.....	198
Résumé.....	199

## **I. Liste des Figures**

Figure 1.....	18
Figure 2.....	21
Figure 3.....	25
Figure 4.....	27
Figure 5.....	31
Figure 6.....	41
Figure 7.....	44
Figure 8.....	45
Figure 9.....	60
Figure 10.....	63
Figure 11.....	156
Figure 12.....	159
Figure 13.....	160
Figure 14.....	164

## **II. Liste des Tableaux**

<i>Tableau 1</i> .....	16
<i>Tableau 2</i> .....	30
<i>Tableau 3</i> .....	36
<i>Tableau 4</i> .....	41
<i>Tableau 5</i> .....	42
<i>Tableau 6</i> .....	43
<i>Tableau 7</i> .....	49
<i>Tableau 8</i> .....	50
<i>Tableau 9</i> .....	53
<i>Tableau 10</i> .....	54

### **III. Abréviations et Acronymes**

3D-RA : angiographie rotationnelle 3D  
AABA : anti-angiogenic in brain AVMs  
ACE : artère carotide externe  
ACI : artère carotide interne  
ACP : artère carotide primitive  
ALK-1 : activin-like kinase-1  
ARUBA : A Randomized Trial of Unruptured Brain AVMs  
ASL : arterial spin labeling  
ATCD : antécédent  
bFGF : basic fibroblast growth factor  
DMSO : dimethyl-sulfoxyde  
ELISA : enzyme-linked immunosorbent assay  
ENG : endogline  
HHT : hereditary hemorrhagic telangiectasia  
HIF : hypoxia inducible factor  
HR : hazard ratio  
ICH score : intracerebral hemorrhage score  
IL-6 : interleukine 6  
LCD : liquid crystal display  
MAVc : malformation artérioveineuse cérébrale  
MMP-9 : matrix metalloproteinase 9  
MPO : myeloperoxidase  
mRS : modified Rankin Scale  
NBCA : N-butyl-cyanoacrylate  
NOMASS : Northern Manhattan Stroke Study  
OXVASC : Oxford Vascular Study  
ROW : Maladie de Rendu-Osler-Weber  
SIVMS : Scottish Intracranial Vascular Malformation Study  
TGF : transforming growth factor  
TR-MRA : time resolved magnetic resonance angiography  
TUNEL : Terminal deoxynucleotidyl transferase dUTP Nick End Labelling  
VEGF : vascular endothelial growth factor

## **IV. Généralités sur les malformations artério-veineuses cérébrales**

### **1. Définition**

Les malformations cérébro-vasculaires sont subdivisées en 6 grandes catégories : les malformations artério-veineuses cérébrales (MAVc), les fistules artério-veineuses dures (FAVd), les malformations anévrysmales de la veine de Galien (MAVG), les anomalies veineuses de développement (AVD), les angiomes caverneux ou cavernomes, les *sinus pericranii* et les télangiectasies <sup>1,2</sup>. Les trois premières d'entre elles (MAVc, FAVd et MAVG) sont caractérisées par la présence d'un « shunt » artério-veineux, c'est à dire d'une communication anormale entre les artères et veines cérébrales (**Tableau 1**).

Les MAVc sont des malformations vasculaires intra-crâniennes agressives, à haut débit <sup>3,4</sup>. Elles se définissent par la présence d'une communication (« shunt ») artério-veineuse anormale entre des artères piales (parfois associées à des branches dures) et une ou des veines via un réseau de vaisseaux dysplasiques et malformatifs appelé « nidus », sans interposition de tissu cérébral sain <sup>5</sup>. Le shunt artério-veineux s'effectue au sein du nidus par une ou plusieurs connections artériolo-veinulaires sans interface capillaire <sup>6</sup> entraînant une diminution des résistances vasculaires responsable d'une « artérialisation » de la (des) veine(s) de drainage qui reçoivent précocement du sang artériel à haute pression.

Les MAVc doivent être distinguées des FAVd, qui contrairement aux MAVc, ne présentent pas de nidus et sont exclusivement alimentées par des branches dures (généralement de l'artère carotide externe) <sup>7</sup>.

Décrites il y a plus de 200 ans sous l'appellation de « tumeurs érectiles » <sup>8</sup>, les MAVc ont par la suite été rapportées en 1863 par Virchow sous le terme « *angioma racemosum arteriale* ». Puis Steinhel (1895) les a présentées sous le nom de « *varix aneurysmaticus* » et Isenschmitt (1912) sous celui de « *Rankenaneurysma* » <sup>1</sup>. La distinction essentielle entre les MAVc et les autres malformations vasculaires intra-crâniennes d'une part et les tumeurs vasculaires d'autre part est due à Cushing et Baily (1928) <sup>1</sup>.

<p>Anomalies vasculaires prolifératives bénignes</p> <hr/> <p>Hémangiomes</p> <p>Anomalies vasculaires non-prolifératives</p> <hr/> <p>Malformations capillaires (télangiectasies)</p> <p>Malformations veineuses (anomalies veineuses de développement)</p> <p>Malformations caverneuses (cavernomes)</p> <p>Malformations artérielles (angiodysplasies et anévrysmes)</p> <p>Malformations avec shunt artério-veineux</p> <hr/> <p>Malformations artério-veineuses cérébrales</p> <p>Fistules artério-veineuses piales</p> <p>Fistules artério-veineuses durales</p> <p>Fistules artério-veineuses de la veine de Galien</p> <p>Malformations mixtes</p>
--

**Tableau 1.**  
 Classification des malformations vasculaires intra-crâniennes.  
*D'après Chaloupka et Huddle* <sup>9</sup>

## 2. Origine supposée

L'origine et la physiopathologie des MAVc sont mal connues. De nombreux auteurs en font une maladie congénitale de développement *in utero*. En effet, Mullan et al. ont émis l'hypothèse d'une formation des MAVc lors du développement embryonnaire, au stade 40 à 80 mm, ou avant ce stade. Leur apparition serait liée à une anomalie dans la formation des capillaires ou veines primitifs <sup>10</sup>. Le fait que les MAVc soient alimentées par des artères distales et sont souvent localisées à la croisée des territoires des artères cérébrales antérieures, moyennes et postérieures plaide en faveur d'une genèse durant la phase tardive de la vie fœtale ou en *post-partum* immédiat, périodes où les zones frontières sont encore en formation <sup>11</sup>.

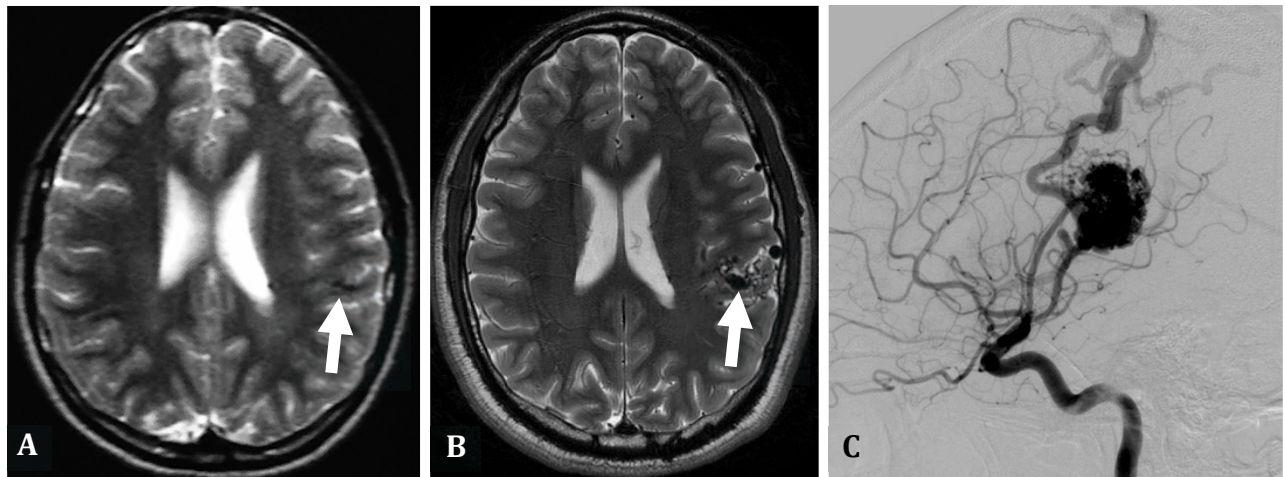
Ainsi, depuis des décennies, les hypothèses principales sur la genèse des MAVc

étaient celle d'un dysfonctionnement lors de la formation du réseau vasculaire durant le stade embryonnaire <sup>12</sup>, ou pendant le stade fœtal <sup>11</sup> ou enfin durant les premiers mois de vie *ex-utero* <sup>13</sup>.

Néanmoins, depuis l'avènement de l'imagerie fœtale non-invasive (IRM et échographie), peu de MAVc ont été décrites *in utero*, contrairement à d'autres malformations vasculaires intra-crâniennes comme les malformations anévrysmales de la veine de Galien, qui sont visualisées de façon non-exceptionnelle par ces modalités d'imagerie avant la naissance <sup>14</sup>. A ce jour, moins de 10 cas de diagnostic anténatal de MAVc ou fistules piales *in utero* ont été rapportés <sup>15-17</sup>. Ces constatations suggèrent que les MAVc se développent après la naissance, ou bien qu'elles sont présentes *in utero* mais de très petite taille, les rendant non-détectables en imagerie <sup>10</sup>.

D'autre part, de nombreuses publications récentes remettent en cause l'hypothèse d'une origine congénitale des MAVc. Avec le recours de plus en plus fréquent à l'IRM pour l'exploration de symptômes neurologiques aspécifiques tels que céphalées, vertiges ou acouphènes, plusieurs cas de MAVc *de novo* (apparition de MAVc sur 2 IRM successives plus ou moins espacées) ont été documentés <sup>18</sup>. Aussi, ces constatations plaident-elles en faveur du caractère dynamique de ces malformations, qui doivent être considérées comme des pathologies à 4 dimensions et non comme des malformations figées <sup>19,20</sup>. Ce caractère dynamique des MAVc avait déjà été suggéré par Yasargil en 1987, qui, plutôt qu'une simple connexion vasculaire amorphe, faisait de la MAVc une « capillaropathie proliférative » <sup>8</sup>. Il apparaît donc que les MAVc ont un potentiel de remodelage expliquant les cas rapportés de croissance spontanée <sup>21-26</sup> (**Fig. 1**) ainsi que ceux de régression spontanée <sup>27-30</sup>.

Ce remodelage dynamique semble influencé par des facteurs intrinsèques comme certains facteurs génétiques <sup>31</sup> ainsi que par des facteurs extrinsèques tels qu'une atteinte ischémique, une contusion cérébrale ou un événement infectieux <sup>32</sup>.



**Figure 1.**

Exemple de croissance de MAVc chez un patient de 24 ans. **A.** IRM ; coupe axiale T2SE montrant des minimes hyposignaux dans la région insulaire postérieure gauche, initialement non-décrits, mais compatibles avec une micro-MAVc (flèche). **B.** IRM réalisée 10 ans après pour l'apparition de crises comitiales. Visualisation très nette d'un nidus et de structures veineuses dilatées au contact (flèche). **C.** Angiographie cérébrale (carotide interne gauche de profil) confirmant la présence d'une MAVc insulaire postérieure gauche.

Lasjausnias <sup>33</sup> a émis l'hypothèse d'une vulnérabilité temporaire de structures vasculaires à certains facteurs déclenchants. Ces facteurs pourraient être d'origine mécanique, thrombotique, hémodynamique, thermique, ischémique/hypoxique ou inflammatoire. Les MAVc pourraient être également la conséquence de dysfonctionnements biologiques du processus de remodelage à la jonction capillaires/veines <sup>33</sup>. Ainsi, les MAVc résulteraient d'un événement congénital mais seraient occultes à la naissance et ne deviendraient apparentes qu'au cours de la vie, secondairement à la survenue d'un ou plusieurs facteurs déclenchants sus-cités.

Il est communément accepté depuis quelques années que les MAVc sont des pathologies dynamiques. Ainsi, une cinquantaine de cas de régressions spontanées de MAVc ont été rapportés dans la littérature <sup>28,29</sup>. Les facteurs associés à ce type d'évolution sont : une veine de drainage unique (84% des cas), une afférence artérielle unique (30% des cas) et un nidus de petite taille (< 3 cm dans 50% des cas).

Les MAVc sont dans la grande majorité des cas sporadiques. Les formes familiales, en dehors de la maladie de Rendu-Osler, sont en effet très rares avec



seulement une cinquantaine de cas de formes familiales identifiés à travers 25 familles <sup>34</sup>.

Si de nombreux gènes semblent impliqués plus ou moins directement dans la genèse des MAVc (plus de 900 d'après Lim et al. <sup>35</sup>), certains paraissent jouer un rôle plus important dans la formation de ces malformations vasculaires <sup>31</sup>. Il en est ainsi des gènes codant pour ENG (*endoglin* ; localisé sur le chromosome 9q) et ALK-1 (*activin receptor-like kinase* ; localisé sur le chromosome 12q), tous deux impliqués dans la Télangiectasie Hémorragique Héritaire (HHT) ou Maladie de Rendu-Osler-Weber (ROW), respectivement de type 1 et de type 2 <sup>36</sup>. L'HHT est une maladie autosomique dominante entraînant des anomalies vasculaires se manifestant sous la forme d'épistaxis, de télangiectasies muco-cutanées et de malformations artério-veineuses touchant différents organes, principalement le cerveau, les poumons, le foie, le tractus digestif et le cordon médullaire <sup>37</sup>. Les MAVc sont observées dans environ 10% des cas chez les patients porteurs d'une maladie de Rendu-Osler-Weber, et plus fréquemment en association avec une MAV pulmonaire <sup>38</sup>. Les MAVc, dans le cadre de cette maladie, sont également fréquemment multiples et leur risque de saignement serait plus faible que celui des MAVc sporadiques <sup>38</sup>.

D'autres gènes comme le gène Notch-1, impliqué dans le développement du réseau vasculaire chez l'homme <sup>39</sup>, ainsi que le gène RASA1, dont la mutation conduit à la formation potentielle de MAVc associée à des hémangiomes capillaires cutanés, ont également été récemment étudiés pour leur probable implication dans le développement des MAVc <sup>40</sup>.

Des études biologiques et histologiques sur des MAVc réséquées chirurgicalement ont montré que pour les MAVc partiellement embolisées, une surexpression du VEGF et du flk-1 (*Fetal liver kinase-1* ; récepteur du VEGF) était observée dans environ  $\frac{3}{4}$  des cas, contre seulement  $\frac{1}{4}$  pour celles non-embolisées <sup>41</sup>. De même, il a été montré que les MAVc récurrentes parfois observées dans la population pédiatrique présentaient une sur-expression de facteurs pro-angiogéniques <sup>42</sup>. Ces éléments plaident en faveur d'une implication de facteurs pro-angiogéniques dans la formation et le remodelage des MAVc (cf Section 3 du chapitre « Généralités sur les MAVc »).

La théorie émergeant ces dernières années sur la genèse des MAVc combine une origine génétique et une implication de l'angiogenèse. Cette hypothèse sur la genèse des MAVc a été appelée «Hypothèse de réponse lésionnelle» («*Response-to-injury hypothesis*»). Celle-ci suppose deux accidents : tout d'abord la perte d'un allèle héritable (1<sup>er</sup> événement) puis la perte d'hétérozygotie (2<sup>ème</sup> événement). Ces « accidents » créent le terrain propice à la survenue d'un troisième incident (traumatisme, thrombose ...) stimulant l'angiogenèse et conduisant en réponse à la formation de la MAVc <sup>43</sup>.

### **3. Facteurs pro-angiogéniques et MAVc**

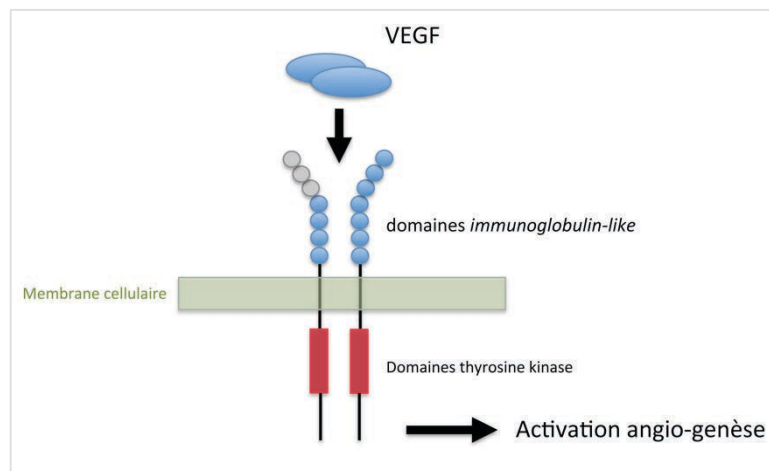
Des études récentes ont montré la présence de taux élevés de facteurs pro-angiogéniques à proximité des MAVc <sup>44</sup>, plaidant pour une sécrétion locale de tels facteurs par la malformation, expliquant un potentiel de croissance spontanée des MAVc. Ainsi, il a par exemple été prouvé que le taux de Ki-67 (marqueur de prolifération cellulaire présent dans les cellules en phases G1, S, G2 et M) quantifié par immunohistochimie était 7 fois supérieur dans les MAVc réséquées chirurgicalement à celui retrouvé dans le lobe temporal de sujets contrôles opérés pour une épilepsie pharmaco-résistante <sup>45</sup>. Les principaux facteurs pro-angiogéniques impliqués dans la biologie des MAVc sont : le *vascular endothelial growth factor* (VEGF), le *transforming growth factor* (TGF), le *basic fibroblast growth factor* (bFGF), l'angiopoïétine (ANG) et l'*hypoxia inducible factor* (HIF).

#### *1. Vascular endothelial growth factor (VEGF)*

Le VEGF est une glycoprotéine dimérique soluble spécifique des cellules endothéliales qui a la capacité d'induire dans un contexte physiologique ou pathologique l'angiogenèse <sup>46,47</sup>. Plusieurs sous-types de VEGF existent (référencés de A à D), le plus largement étudié étant le VEGF A. La production de VEGF est stimulée par des facteurs environnementaux comme l'hypoxie <sup>48</sup>, l'hypoglycémie <sup>49</sup>, certains facteurs de croissance, des oncogènes, des cytokines et des hormones <sup>50</sup>. Les contraintes hémodynamiques sur les parois vasculaires (*wall shear stress*) activeraient également la production de VEGF <sup>51</sup>. Ces VEGF se

lient et activent 3 types de récepteurs à tyrosine kinase : les VEGF-R de 1 à 3 appelés également flt-1, KDR/flk-1 et flt-4, respectivement. Ces récepteurs possèdent 7 domaines *immunoglobulin-like* dans leur portion extra-cellulaire, et peuvent donc être assimilés à une nouvelle sous-famille de récepteurs tyrosine-kinase (**Fig. 2**).

Le contact du VEGF avec les récepteurs à la surface des cellules endothéliales entraîne une réponse intra-cellulaire médiée par des tyrosines kinases activant en aval plusieurs voies de signalisation conduisant à la stimulation de l'activité pro-angiogénique. Les neuropilines NP1 et NP2 ainsi que l'*heparan sulphate proteoglycan* agissent également comme des co-récepteurs pour le VEGF. L'effet pro-angiogénique de cette voie est principalement médié par l'interaction entre le VEGF-A et le VEGFR-2.



**Figure 2.**

Représentation schématique de la structure du récepteur au VEGF

Le VEGF intervient de façon physiologique dans la vasculogénèse et l'angiogénèse. Ainsi, il a été montré que chez la souris, l'absence d'un des 2 allèles codant pour le VEGF entraînait une mort *in utero* du fait d'un défaut de développement du système cardio-vasculaire <sup>52</sup>.

Durant la vasculogénèse, le VEGF est produit par les cellules neuroectodermiques et leurs lignées filles que sont les cellules gliales et neurales. Le VEGF favorise l'angiogénèse en induisant la réplication, la migration, la différenciation et la survie des cellules endothéliales, ainsi qu'en augmentant la perméabilité microvasculaire <sup>53</sup>. Le VEGF induit également la production de protéases impliquées dans la dégradation de la membrane basale des vaisseaux sanguins, première étape de l'angiogénèse <sup>54,55</sup> et dans l'expression d'intégrines spécifiques impliquées dans l'angiogénèse <sup>56</sup>.

D'autre part, l'implication du VEGF dans la pathologie tumorale est connue depuis plusieurs années. En effet, la croissance des tumeurs malignes nécessitant un apport de nutriments, une sécrétion de VEGF est observée pour assurer une néo-angiogénèse indispensable à la croissance tumorale. De façon corollaire, il a été montré par des études pilotes, puis par des études cliniques à plus grande échelle, que les thérapies inhibant spécifiquement le VEGF pouvaient stopper la progression tumorale <sup>57,58</sup>. Le VEGF a également un rôle dans la régulation du développement des cellules hématopoïétiques <sup>59</sup>. Les VEGF-C et D sont aussi impliqués dans le développement des vaisseaux lymphatiques <sup>60</sup>. Enfin, il est à noter que le VEGF intervient également dans les processus de cicatrisation <sup>61</sup>.

L'étude histologique et biologique de fragments de MAVc humaines réséquées chirurgicalement a montré une augmentation du VEGF tissulaire <sup>62</sup>, qui a également été retrouvée au niveau sérique <sup>63</sup>. Il est à noter que ce taux sérique de VEGF diminuerait après exérèse de la MAVc, puis ré-augmenterait pour atteindre à 1 mois un taux comparable à celui observé chez les témoins <sup>64</sup>. Enfin, tout comme son facteur de croissance soluble, les récepteurs du VEGF sont surexprimés dans les cellules endothéliales et musculaires lisses des MAVc <sup>41,65</sup>.

## *2. Transforming growth factor (TGF)*

Le rôle de la famille des TGF dans le développement vasculaire est complexe et peut varier durant le développement fœtal. Ainsi, le TGF $\beta$  inhibe-t-il la prolifération vasculaire à un stade précoce du développement embryonnaire alors que plus tardivement il favorise la différenciation des cellules mésenchymateuses en péricytes et cellules musculaires lisses. Conjointement à

l'action du *platelet-derived growth factor* (PDGF), de l'angiopoïétine et du récepteur TIE, ces cellules entourent l'endothélium des plexus vasculaires primitifs, jouant un rôle capital dans l'angiogenèse <sup>66</sup>. Il a également été montré que l'endogline sérique (sENG), un facteur favorisant les états de pré-éclampsie et également sur-exprimé dans les MAVc, inhibe la voie des TGF $\beta$  <sup>67</sup>. D'autre part, le gène ENG, qui est muté dans la maladie de Rendu Osler Weber, et qui est impliqué dans la genèse des MAVc, code pour des protéines appartenant à un sous-type de récepteur TGF $\beta$  (récepteur TGF $\beta$ 1) <sup>68</sup>.

### 3. Basic fibroblast growth factor (bFGF)

Le bFGF est un facteur de croissance appartenant à la grande famille des « *fibroblast growth factors* ». Il est exprimé par la média et les tissus péri-vasculaires des MAVc. Ce facteur stimule l'expression du VEGF. Il agit également sur les fibroblastes pour leur différenciation en cellules musculaires lisses dans le processus d'artérialisation des veinules des MAVc <sup>69</sup>.

### 4. Angiopoïétine (ANG)

L'angiopoïétine est un facteur de croissance vasculaire impliqué dans l'angiogenèse embryonnaire et post-natale. L'angiopoïétine régule le recrutement des précurseurs des cellules musculaires et joue également un rôle dans la stabilité vasculaire. L'angiopoïétine 1 (ANG-1) active un récepteur tyrosine kinase endothélial (TIE2 ou TEK) alors que l'angiopoïétine 2 (ANG-2) bloque ce même récepteur. L'ANG-1 et l'ANG-2 ont des effets opposés : schématiquement l'ANG-1 favorise le développement d'un réseau vasculaire organisé alors que l'ANG-2 induit la formation d'un réseau vasculaire désorganisé et non-fonctionnel <sup>70</sup>. Alors que l'ANG-2 est inactivé dans le réseau vasculaire quiescent et mature, celui-ci est sur-exprimé dans les MAVc <sup>71</sup>. Par ailleurs, sur un modèle murin de MAVc par délétion du gène ALK1 dans les cellules musculaires lisses, il a été montré que le risque de rupture des MAVc était associé à une surexpression du gène de l'ANG-2 <sup>72</sup>.

#### 5. Hypoxia-inducible factor (HIF)

L'HIF est un facteur de transcription stimulé par l'hypoxie. Il a été montré que l'activation du facteur HIF-1 pouvait entraîner une sur-expression de VEGF à 30 fois la normale dans les minutes suivant l'apparition d'une condition d'hypoxie <sup>73-75</sup>. D'autre part, il a également été montré que le HIF est sur-exprimé dans les MAVc embolisées, par rapport à celles traitées chirurgicalement <sup>32</sup>; ceci pouvant être expliqué par l'hypoxie locale induite par l'occlusion vasculaire obtenue par l'embolisation.

#### 4. MAVc et inflammation

De récentes études se sont focalisées sur les phénomènes inflammatoires présents au niveau des MAVc <sup>76,77</sup>. Il apparaît, d'après les résultats de ces études, que des phénomènes inflammatoires pourraient concourir à la rupture des MAVc, voire même être impliqués dans leur genèse <sup>78,79</sup>.

Ainsi, une étude comparant l'analyse histologique de MAVc non-rompues et non-embolisées avec du tissu cérébral sain de lobe temporal issu de lobectomie pour épilepsie pharmaco-résistante a montré la présence de polynucléaires neutrophiles et de macrophages autour et au niveau de la paroi vasculaire des MAVc. En revanche, cette étude ne trouvait pas de recrutement de lymphocytes T et B dans l'environnement de la MAVc <sup>80</sup>.

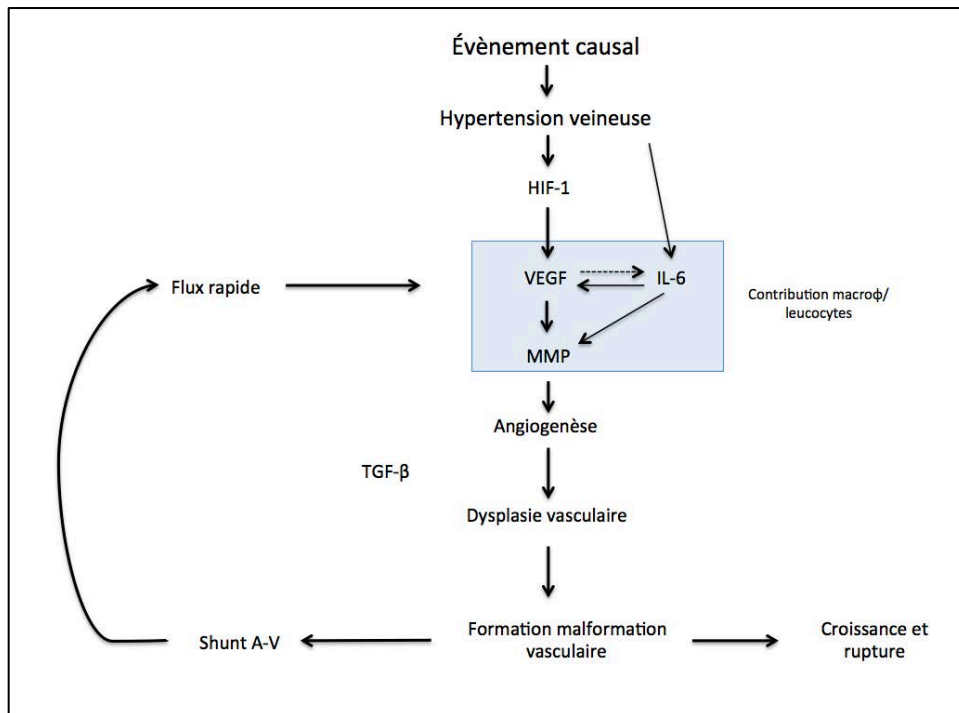
Plusieurs études <sup>76,81</sup> sur des pièces chirurgicales de MAVc ont mis en évidence une surexpression de métalloprotéinases dirigées contre la matrice extracellulaire (MMP-9 : *matrix metalloproteinase* 9) et une baisse de l'expression de leur inhibiteur : l'inhibiteur tissulaire des métalloprotéinases (TIMP : *tissue inhibitor of metalloproteinase*), conduisant à un déséquilibre de la balance entre la MMP-9 et son inhibiteur, induisant *in fine* une réponse inflammatoire. Une élévation de myéloperoxydases (MPO) médiée par l'activité des polynucléaires neutrophiles a également été mise en évidence au niveau des MAVc, et ce de façon plus marqué pour les MAVc précédemment embolisées <sup>80</sup>.

Cette surexpression était observée au niveau des cellules endothéliales et des couches péri-endothéliales, surtout pour les MAVc présentant une sténose sur la veine de drainage principale de 50% ou plus <sup>81</sup>. Cette surexpression de la MMP-9

a également été retrouvée dans des dosages sériques périphériques chez les patients porteurs de MAVc <sup>82</sup>. Même s'il a été montré qu'il n'y avait pas de corrélation entre la surexpression de métalloprotéases et celle de facteurs pro-angiogéniques comme le VEGF ou l'ANG, ces protéases pourraient néanmoins jouer un rôle indirect dans la néo-angiogenèse des MAVc, puisque le rôle de la MMP-9 a été démontré dans l'angiogenèse et les processus de remodelage vasculaire par son action dans la dégradation de la matrice vasculaire <sup>83</sup>.

Il a également été démontré qu'il existait des taux élevés d'interleukine-6 (IL-6), une cytokine impliquée dans la phase aiguë de l'inflammation, au niveau des MAVc, et ceux de façon plus importante dans les MAVc rompues <sup>77</sup>.

Ces données biologiques semblent montrer le rôle probable de l'inflammation en général, et de l'activité des métalloprotéinases et de l'IL-6 en particulier, dans la déstabilisation de l'équilibre biologique de la MAVc pouvant conduire à sa rupture (**Fig. 3**).



**Figure 3.**

Schéma résumant la cascade de facteurs hémodynamiques et biologiques possiblement impliqués dans la genèse et l'évolution des MAVc.

**VEGF** : vascular endothelial growth factor, **IL-6** : interleukine 6, **MMP** : matrix metalloproteinase, **A-V** : artérioveineux, **TGFβ** : transforming growth factor β, **macroφ** : macrophages

*Schéma adapté de Young et al. <sup>84</sup>*

## 5. Épidémiologie

L'épidémiologie des MAVc, même si elle a fait l'objet de nombreuses publications <sup>85-87</sup>, reste encore à ce jour assez mal connue. En effet, cette pathologie étant très rare, l'évaluation exacte de sa prévalence et de son incidence est très difficile à réaliser <sup>87</sup>. Les données issues de la « *Cooperative Study of Intracranial Aneurysms and Subarachnoid Hemorrhage* » <sup>88</sup>, d'autres grandes cohortes <sup>88-90</sup>, ainsi que d'études post-mortem <sup>1,91-93</sup> ont estimé la prévalence des MAVc dans la population générale entre 0,06 et 0,5%. Le nombre de patients porteurs de MAVc symptomatiques aux États-Unis est estimé à moins de 300 000, soit une prévalence d'environ 0,1% <sup>94,95</sup>.

Néanmoins ces estimations souffrent de nombreux biais et approximations. Les données issues d'une analyse statistique récente <sup>87</sup> plus sophistiquée concluent à une prévalence plus basse d'environ 0,01%.

L'incidence (nombre de nouveaux diagnostiqués par an) des MAVc prête, elle aussi, à débat. Des études rétrospectives portant sur la population des Antilles néerlandaises (de 1980 à 1990) <sup>96</sup> et du comté d'Olmsted aux USA (de 1965 à 1972) <sup>95</sup> ont évalué l'incidence des MAVc à 1,1 et 1,84 pour 100 000 par an.

Deux cohortes prospectives ont permis de préciser l'incidence des MAVc : la « *Scottish Intracranial Vascular Malformations Study* » (SIVMS) : cohorte nationale prospective écossaise portant sur une population adulte (> 16 ans) dont les inclusions ont débuté en 1999 <sup>97,98</sup> et la « *Columbia AVM Database* » (Columbia-Presbyterian Medical Center Arteriovenous Malformation Study Project) : cohorte prospective de patients pris en charge au *Columbia-Presbyterian Medical Center* dont les inclusions ont débuté en 1987 <sup>99,100</sup>.

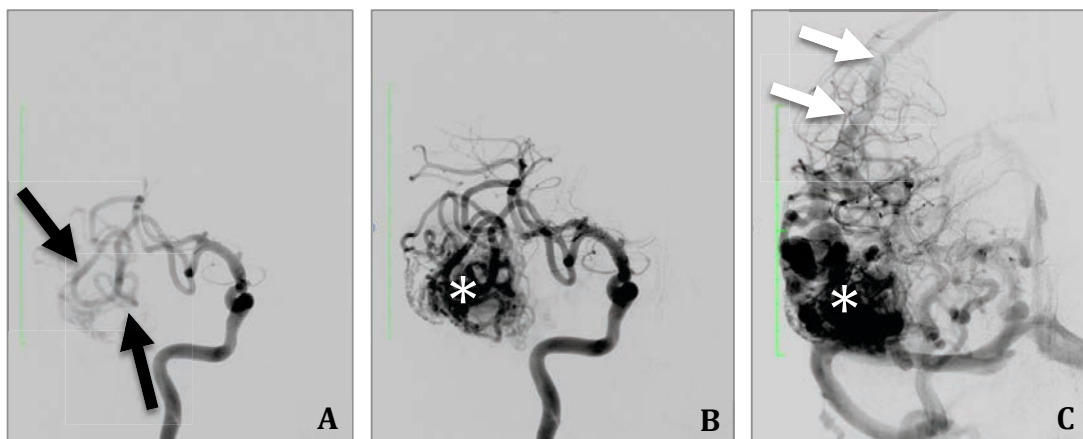
L'incidence de découverte de MAVc dans ces deux cohortes prospectives varie de 1,1 à 1,4 pour 100 000/an ; l'incidence d'épisode hémorragique sur MAVc de 0,5 pour 100 000/an <sup>101</sup>. Une étude a montré que les MAVc étaient découvertes de façon fortuite sur une IRM cérébrale dans 0,05% de la population <sup>102</sup>. Une extrapolation de ces données à la population de France métropolitaine aboutit à une incidence annuelle de 800 à 900 MAVc, dont la moitié environ se présentant sur un mode hémorragique <sup>97,99</sup>.



Le sex ratio retrouvé dans la plupart des grandes séries est de 1/1, l'âge moyen du diagnostic autour de 30 ans <sup>103</sup> (en moyenne 33,7 ans dans la méta-analyse de Gross et al. <sup>104</sup>).

## 6. Angio-architecture

Le terme « angio-architecture » désigne l'ensemble des caractéristiques anatomiques d'une malformation donnée. Cette angio-architecture est très variable d'une MAVc à l'autre. La connaissance et l'étude détaillée de cette angio-architecture est capitale pour l'estimation du risque hémorragique <sup>105,106</sup> et la planification ainsi que la réalisation du traitement (quelle qu'en soit la modalité). Les différents composants qui caractérisent l'angio-architecture d'une MAVc sont : les artères afférentes, le nidus et les veines de drainages (efférences) (Fig. 4).



**Figure 4.**

Angio-architecture d'une MAVc temporale droite.

Angiographie numérisée soustraite de l'artère carotide interne droite de face.

**A.** Temps artériel montrant plusieurs afférences issues de l'artère cérébrale moyenne droite (flèches). **B.** Temps artériel tardif montrant l'opacification du nidus (\*). **C.** Temps capillaire montrant une opacification complète du nidus (\*) et l'opacification anormalement précoce de la veine de drainage principale (flèches).

Les artères afférentes sont généralement des branches piales. La plupart du temps multiples, les afférences artérielles peuvent être dilatées du fait de l'hyper-débit lié au shunt artério-veineux. Parfois, quand la MAVc est de topographie sulcale, la présence d'afférences dures peut s'observer <sup>107</sup>. De

fines branches alimentant la MAVc abandonnées sur son trajet par une artère corticale vascularisant du tissu cérébral sain peuvent également être présentes ; cette configuration s'appelle des branches « en passant » ; elles limitent les possibilités du traitement endovasculaire.

Plus rarement (1,4% des cas <sup>51</sup>), une sténose, voire même une occlusion d'une ou plusieurs branches artérielles alimentant la MAVc peuvent s'observer. Cette angiopathie est attribuée à un stress hémodynamique dû à l'hyperdébit sur les pédicules afférents à la MAVc <sup>108,109</sup>. A l'extrême, elle peut conduire à la formation d'un réseau de suppléance prenant un aspect en volutes de fumée, appelé « Moya-Moya » <sup>51</sup>. Des apports indirects peuvent également s'observer pour des MAVc situées au niveau de territoires jonctionnels ; leur présence serait associée à des phénomènes de vol vasculaire <sup>110</sup>.

Le nidus (du Latin « *nidus* » = nid) est la structure centrale de la MAVc. En effet, c'est au niveau du nidus que s'effectue le shunt artério-veineux. Il constituera donc la cible du traitement, quelle qu'en soit la modalité. Le nidus est un réseau de vaisseaux dysplasiques enchevêtrés. Histologiquement, ces vaisseaux possèdent à la fois des caractéristiques d'artère et de veine <sup>111</sup>. Cette "ambiguïté" histologique explique un surcroît de fragilité de ces vaisseaux, favorisant la rupture de ces structures vasculaires dysplasiques. Le nidus peut être uni-compartmental, c'est-à-dire composé d'un seul compartiment alimenté par une ou un groupe restreint d'artères afférentes, ou au contraire multi-compartmental, surtout pour les MAVc de grande taille. La reconnaissance et la compréhension de ces compartiments sont capitales aussi bien pour le traitement endovasculaire que chirurgical <sup>112</sup>. Le nidus peut présenter plusieurs configurations. Il peut ainsi prendre l'aspect d'un peloton et est alors dénommé nidus plexiforme. Parfois, au contraire, il peut présenter un aspect purement fistuleux. Certains nidus ont une configuration mixte. Enfin, les nidus plexiformes peuvent présenter un aspect compact ou au contraire éparse <sup>8</sup>.

La taille du nidus des MAVc est variable, allant de la micro-MAVc, parfois non-visible en angiographie et uniquement diagnostiquée en anatomopathologie quand elle réséquée dans le même temps que l'évacuation d'un hématome lobaire compressif, à la MAVc holo-hémisphérique, intéressant la totalité ou la quasi-totalité d'un hémisphère cérébral <sup>113</sup>. La forme extrême correspond à

l'angiopathie proliférative, avec un nidus épars, étendu à plusieurs lobes cérébraux. Cette forme est plus fréquente chez la femme jeune, et se manifeste le plus souvent par des épisodes comitiaux, des céphalées invalidantes ou des déficits neurologiques focaux. Dans cette entité, les manifestations hémorragiques sont exceptionnelles <sup>114</sup>.

La localisation des MAVc est variable : elles peuvent être corticales, sous-corticales ou profondes. Les MAVc corticales peuvent être à la surface du cerveau, en position sous-piale. Elles sont dénommées MAVc sulcales car elles épousent le fond d'un sillon cortical <sup>115</sup>. Au contraire, elles peuvent être plus profondément enchâssées dans le parenchyme, et sont alors appelées MAVc gyrales <sup>115</sup> (**Tableau 2**). Cette distinction a une importance car elle influe sur la technique opératoire, aussi bien pour l'embolisation que pour la microchirurgie. Les MAVc de localisations profondes sont définies comme étant situées au niveau des noyaux gris centraux, de la capsule interne, du thalamus, de l'hypothalamus, du système limbique ou du corps calleux.

Autour du nidus peut être observé un réseau capillaire péri-nidal (également appelé recrutement pial ou angiogénèse péri-nidale) qui correspond à un apport indirect à la périphérie de la MAVc par des afférences autres que les apports artériels principaux à la MAVc. Ce réseau capillaire péri-nidal est plus fréquemment observé dans les MAVc partiellement traitées par un probable phénomène de recrutement (**Fig. 5**). Ces capillaires sont situés dans un rayon de 1 à 7 mm autour du nidus et présentent un calibre augmenté (10 à 25 fois le calibre d'un capillaire normal) <sup>116</sup>. De plus, histologiquement, ces capillaires présentent plusieurs anomalies : principalement des anomalies de la barrière hémato-encéphalique, une absence de membrane basale et des anomalies astrocytaires <sup>117</sup>.

<b>MAVc de la convexité</b>	<b>MAVc sous-corticales</b>	<b>MAVc profondes</b>
MAVc sulcales - sulcales pures - sulcales + extension sous-corticale - sulcales + extension ventriculaire	MAVc sous-corticales pures  MAVc sous-corticales + extension ventriculaire ou gyrale	MAVc sous-arachnoïdiennes  MAVc parenchymateuses  MAVc plexiques
MAVc gyrales - gyrales pures - gyrales + extension sous-corticale - gyrales + extension ventriculaire		
MAVc mixtes (sulcale +gyrale)		

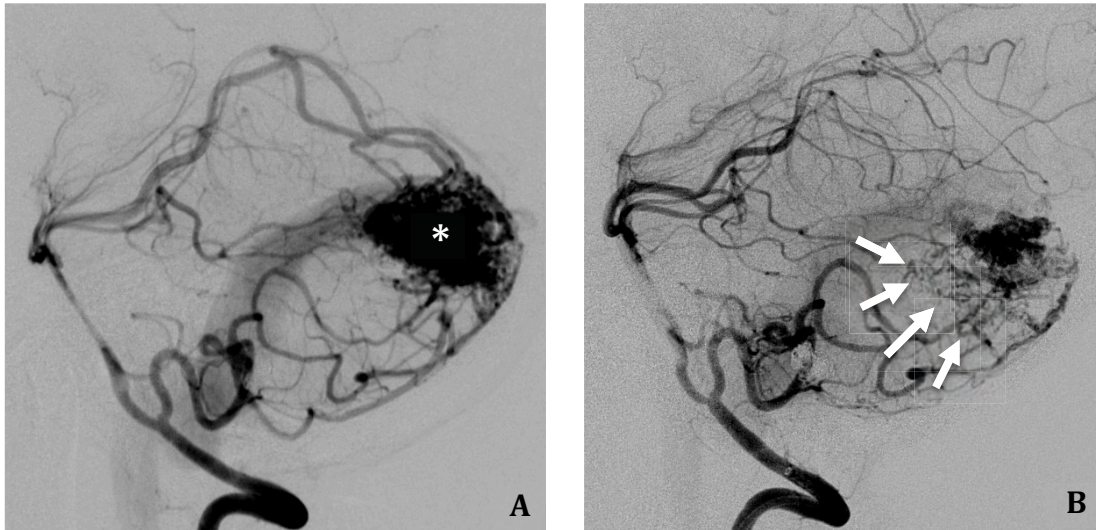
### **Tableau 2.**

Résumé des différentes topographies de nidus rencontrées dans les MAV intra-crâniennes.

*D'après Valavanis et Yasargil* <sup>115</sup>

Le débit du shunt au sein du nidus est variable d'une MAVc à l'autre, en fonction de la présence ou non de shunts directs intra-nidaux. Cette caractéristique de la MAVc est difficile à apprécier en angiographie conventionnelle et est mieux visualisée lors d'injections sélectives après microcathétérisme des afférences. Néanmoins, certains auteurs <sup>118</sup> ont établi des critères hémodynamiques permettant de distinguer sur l'angiographie conventionnelle 2D les shunts « rapides » des shunts « lents ». Ainsi, une opacification veineuse dans l'intervalle de 2 secondes suivant le temps artériel témoignerait de la présence d'un shunt rapide ; une opacification veineuse de plus de 2 secondes d'un flux lent.

La présence de shunts directs intra-lésionnels serait associée à des manifestations comitiales plus fréquentes <sup>113</sup>.



**Figure 5.**

Exemple de prolifération capillaire péri-nidale après embolisation partielle. **A.** Angiographie vertébrale gauche de profil montrant une MAV cérébelleuse avec un nidus compact (\*). **B.** Contrôle angiographique réalisée à 3 mois d'une embolisation d'environ 60% du nidus. Une prolifération capillaire péri-nidale est observée (flèches).

D'autre part, une relation entre un remplissage ralenti du secteur artériel de la MAVc et les manifestations hémorragiques a été établie par une série prospective <sup>119</sup>.

En plus de l'architecture de la MAVc, il est indispensable d'évaluer son environnement. Si les MAVc peuvent être localisées de façon ubiquitaire en intracrânien, la localisation dans une zone éloquente du système nerveux central peut s'observer avec une fréquence supérieure à 70% <sup>103</sup>. Aussi, une imagerie en coupe 3D (au mieux une acquisition 3D T1 injectée) est-elle indispensable dans le bilan pré-thérapeutique afin de bien visualiser les rapports de la MAVc avec les zones éloquentes du système nerveux central <sup>120</sup>. Au mieux, ce bilan d'imagerie sera complété par une IRM fonctionnelle (IRMf) <sup>121</sup> afin de préciser les rapports de la MAVc avec des aires éloquentes comme celles du langage ou l'aire motrice primaire (cf : Section 13 : Imagerie et MAVc).

Par définition, sauf cas exceptionnels de thrombose de la veine de drainage <sup>27</sup>, le drainage veineux de la MAVc s'effectue de façon anormalement précoce et apparaît sur l'angiographie cérébrale dès le temps artériel. Cette opacification

précoce témoigne de la présence d'un shunt artério-veineux. Le drainage veineux peut s'effectuer par une veine unique (pour les MAVC sulcales par exemple) ou par plusieurs veines de drainage. La présence de shunts artério-veineux au sein du nidus est responsable d'un aspect dilaté et tortueux de la (des) veine(s) de drainage. Le drainage veineux peut être dilaté de façon globale ou des ectasies veineuses focales peuvent s'observer <sup>122</sup>. Même si la présence d'ectasies focales sur la veine de drainage principale n'a pas été retenue par la méta-analyse la plus récente <sup>104</sup> sur les caractéristiques des MAVc prédictifs d'une rupture, certains auteurs en font néanmoins un facteur de risque de complication hémorragique <sup>105</sup>. D'autre part, sur le trajet de la veine de drainage principale, une ou plusieurs sténoses peuvent s'observer. Celles-ci correspondent à une réduction de calibre focale sur la veine <sup>106</sup>; elles sont parfois difficiles à distinguer de la réduction de calibre physiologique observée quand une veine corticale rejoint un sinus, au passage de la dure-mère <sup>123</sup>. Parfois, le shunt lié à la MAVc peut entraîner une gêne au retour veineux physiologique, responsable d'un aspect « pseudo-phlébitique » des veines adjacentes, défini comme étant des veines collatérales engorgées et tortueuses, opacifiées de façon tardive au temps veineux de l'angiographie cérébrale <sup>124</sup>.

Le drainage veineux profond est défini comme un drainage se dirigeant vers la veine de Galien, la veine cérébrale interne, la veine basale de Rosenthal ou la veine (cérébelleuse) pré-centrale. Par défaut, tous les autres modes de drainages sont considérés comme superficiels. A l'étage sous-tentorial, toute veine se drainant ailleurs que dans le sinus droit, le torcular ou le sinus transverse, sera considérée comme empruntant un drainage veineux profond. Le drainage veineux peut être cortical exclusif, superficiel exclusif ou mixte <sup>125</sup>. Certains types de drainage veineux sont associés à un sur-risque hémorragique dans l'histoire naturelle de la maladie : un drainage veineux unique, un drainage veineux ralenti ou un drainage veineux profond exclusif <sup>126</sup>.

Certaines véritables MAVc peuvent également emprunter une anomalie veineuse de développement (AVD) comme veine de drainage principale <sup>127-129</sup>. Aussi, cette forme particulière d'AVD expose-t-elle à un risque hémorragique, et doit être prise en charge comme une vraie MAVc <sup>127,130</sup>. Certaines observations ayant montré une prolifération capillaire autour d'AVD (« *capillary stain* ») ont fait

classer ces AVD atypiques comme des formes transitionnelles entre les AVD classiques et celles participant à l'angio-architecture de vraie MAVc <sup>131,132</sup>.

Enfin, il faut souligner que l'analyse de l'angio-architecture des MAVc est difficile et est sujette à de nombreuses discordances, même entre spécialistes expérimentés. Ainsi, plusieurs études <sup>133-135</sup> sur l'analyse de l'angio-architecture des MAVc en angiographie ont montré une concordance intra et inter-observateurs relativement faible. Pour essayer d'améliorer la concordance de l'analyse de l'angio-architecture des MAVc, certains auteurs ont proposé de standardiser la terminologie employée pour décrire les composantes des MAVc <sup>125</sup>.

## **7. Modes de révélation des MAVc**

Le mode de révélation le plus fréquent des MAVc est l'hémorragie (environ 50% des cas) <sup>43</sup>. La rupture des MAVc, ses conséquences et ses facteurs de risque seront développés de façon exhaustive dans les Sections **8** et **9** ci-après.

Le deuxième mode de révélation en terme de fréquence est l'épilepsie <sup>103,136</sup>. En effet, elle est observée dans 16 à 53% des cas (en moyenne 34% des cas). Il faut distinguer les épilepsies secondaires à une séquelle hémorragique sur rupture de la MAVc de celles purement dues à la MAVc <sup>90</sup>. Environ 1% des crises comitiales inauguraux sont dues à une MAVc <sup>137</sup>. Dans la cohorte prospective écossaise (SIVMS), le risque à 5 ans de survenue d'une crise d'épilepsie chez un patient porteur d'une MAV de découverte asymptomatique était de 8% <sup>138</sup>.

La majorité des crises comitiales liées aux MAVc se manifestent sous la forme de crises généralisées (environ 3/5 des MAVc révélées par une crise comitiale <sup>103</sup>, et 27 à 35% des MAVc symptomatiques <sup>136,139</sup>). Les crises partielles ou partielles complexes sont quant à elles plus rares et s'observent dans un peu plus de 20% <sup>136</sup> des épilepsies sur MAVc et chez environ 10% des MAVc symptomatiques <sup>136,139</sup> (**Tableau 3**).

Si la corrélation entre topographie corticale et épilepsie dans les MAVc est évidente, la présence de crises comitiales a également été clairement corrélée à la localisation de la MAVc (lobes temporal, frontal, et pariétal) ainsi qu'à la

grande taille du nidus <sup>113,140</sup>. Selon une étude sur les facteurs angiographiques associés aux manifestations comitiales, plusieurs caractéristiques des MAVc étaient associées à la présence d'une épilepsie, dont notamment la localisation corticale et la présence d'ectasies veineuses focales <sup>141</sup>. D'autres études se sont focalisées sur les mécanismes physiopathologiques concourant à la survenue d'épisodes comitiaux dans les MAVc <sup>142,143</sup>. Hacein-Bey et al. <sup>90</sup>, sur les résultats d'une étude perfusionnelle en SPECT (*single-photon emission CT*), ont émis l'hypothèse que l'hypoxie chronique des territoires adjacents à la MAVc, du fait de l'hémodétournement lié au shunt, pouvait conduire à la formation d'une gliose, précipitant la survenue d'une comitialité. Fierstra et al. <sup>142</sup> ont montré, par une étude évaluant la réserve vasculaire péri-nidale par IRM BOLD (*blood oxygen level-dependent*) après inhalation de CO(2), que cette réserve cérébro-vasculaire péri-nidale était altérée chez les patients ayant des crises comitiales associées à leur MAVc par rapport à ceux qui ne présentaient pas d'épilepsie.

Des céphalées sont le symptôme révélateur de la MAVc dans 7 à 48% des cas <sup>144</sup> mais aucun élément tel que la fréquence, la durée ou la sévérité des céphalées n'oriente spécifiquement vers le diagnostic de MAVc. Une possible association entre migraine atypique ou céphalées récurrentes et MAVc a été infirmée par plusieurs travaux <sup>145,146</sup>.

Les MAVc peuvent également être responsables de déficits neurologiques focaux par phénomène de vol vasculaire (flux redirigé vers le shunt à haut débit de la MAVc). Ces phénomènes ont été confirmés par certaines études de perfusion <sup>147</sup>. Néanmoins, Mast et al. <sup>148</sup> ont remis en question l'existence de ces phénomènes de vols vasculaires sur la foi de données vélocimétriques évaluées à l'échographie Doppler, ne montrant pas de différence en termes de vitesses artérielles et d'index de pulsatilité entre patients porteurs de déficit neurologique focal et ceux exempts de ce type de symptômes.

Rarement, des phénomènes compressifs par un volumineux nidus ou une veine de drainage ectasique peuvent s'observer. Ils peuvent conduire à des crises comitiales, des déficits neurologiques focaux voire même des tableaux d'hydrocéphalie <sup>149</sup>.

De façon exceptionnelle, les MAVc peuvent se révéler par un déclin cognitif <sup>150</sup>, voire un tableau de pseudo-démence en cas de compromission majeure du



drainage veineux cérébral.

Enfin, il est à noter qu'au moment du diagnostic, 15% des MAVc sont asymptomatiques <sup>137</sup>.

Mode de présentation	Berlin	Paris	Moyen et Extrême Orient	New York	Toronto	Total
Hémorragie	42%	54%	57%	49%	60%	53%
Déficit neurologique persistant	8%	4%	6%	13%	-	7%
Déficit neurologique progressif	4%	5%	8%	4%	-	5%
Déficit neurologique réversible	12%	5%	7%	12%	-	8%
Céphalées chroniques	19%	16%	13%	10%	-	14%
Crises comitiales partielles	11%	9%	8%	11%	-	10%
Crises comitiales généralisées	35%	29%	27%	29%	-	30%

**Tableau 3.**

Répartition des modes de révélations des malformations artério-veineuses cérébrales dans 5 grandes cohortes de MAVc.

*Adapté de Hofmeister et al. <sup>103</sup>*

## 8. Hémorragie intra-crânienne : fréquence et impact

Les MAVc représentent environ 2% des étiologies des saignements intra-cérébraux <sup>151</sup>. Environ 1/3 des hématomes des sujets jeunes sont liés à une rupture de MAVc <sup>137</sup>. La fréquence des manifestations hémorragiques dans les MAVc est rapportée entre 30 et 82% dans la littérature <sup>105</sup>. Le chiffre le plus communément admis est une fréquence voisine de 50% <sup>90,94,152,153</sup>. Ainsi, dans la série publiée par Hofmeister et al. <sup>103</sup>, l'hémorragie intra-crânienne était-elle le mode de présentation le plus fréquent des MAVc (53%, IC 95% 51%-56%), suivi par les crises comitiales (40%) et les déficits neurologiques focaux ( $\approx$  15%). De même, dans la méta-analyse de Gross et al. <sup>104</sup>, une présentation hémorragique était rapportée avec une fréquence de 52%.

La topographie des hémorragies liées aux ruptures de MAVc est la plupart du temps intra-parenchymateuse (54 à 82% <sup>154,155</sup>). Dans un peu plus de 10% des cas, une hémorragie sous-arachnoïdienne y est associée <sup>153</sup>. Une inondation ventriculaire plus ou moins associée à une hémorragie sous-arachnoïdienne est observée dans environ 15% des cas <sup>153</sup>. Une hémorragie sous-arachnoïdienne isolée est observée dans 5% des MAVc rompues <sup>156</sup>. Une étude prospective a montré que les hémorragies intra-ventriculaires ou sous-arachnoïdiennes pures avaient un pronostic neurologique meilleur que les hémorragies intra-parenchymateuses <sup>154</sup>.

Le taux de mortalité sur rupture de MAVc est estimé entre 10 et 29% d'après des études rétrospectives, et la morbidité globale peut atteindre 50% <sup>157-159</sup>. Il faut noter que ces données doivent être interprétées avec précaution pour plusieurs raisons. Tout d'abord, elles émanent de centres spécialisés (centres tertiaires) ; ceci introduisant un biais de recrutement. D'autre part, elles sont basées sur des population de relativement faible volume (la plupart du temps < 200 patients) étudiées de façon rétrospective. De plus, elles concernent des MAVc non-traitées, car considérées comme non-opérables ; ceci induisant un autre biais de recrutement.

Le taux de rupture annuel pour les MAVc non-rompues est d'environ 2% contre plus de 4% pour les MAVc rompues <sup>89,90,159,160</sup>. Il est à noter que le risque de re-rupture pour une MAVc ayant déjà saigné est maximal la première année, avec

un taux de resaignement dans cette période variant dans la littérature entre 6 et 15% <sup>161-165</sup>. Un antécédent hémorragique est associé à un *hazard ratio* de 3,2 pour un nouvel épisode hémorragique <sup>104</sup>.

Une étude <sup>166</sup> comparant une cohorte prospective de MAVc rompues avec hématome (SIVMS) et une série prospective d'hématomes intra-crâniens spontanés (OXVASC : Oxford Vascular Study) a montré que les patients porteurs d'une MAVc rompue étaient statistiquement plus jeune ( $p < 0,001$ ), moins souvent hyper-tendu ( $p < 0,001$ ) ; la topographie de l'hématome était plus souvent lobaire ( $p < 0,001$ ) et le score ICH (*Intracerebral hemorrhage score*) statistiquement plus bas ( $p = 0,064$ ). De plus, cette étude a montré que l'évolution neurologique des patients avec MAVc rompues était plus souvent favorable que pour les patients porteur d'un hématome spontané, même après stratification (mRS : modified Rankin Scale  $\geq 3$  : 83 vs 40% à 1 an ; OR = 8 [3-19]) <sup>166</sup>.

Les complications précoces de la rupture de MAVc, en dehors de l'effet de masse lié à l'hématome et des phénomènes compressifs qui en résultent, sont principalement le vasospasme artériel et l'hydrocéphalie. Le vasospasme est une complication potentiellement grave car il peut conduire à des lésions ischémiques parfois étendues et invalidantes, voire même au décès. Le vasospasme est observé dans environ 6% des cas (1,9 à 17%) sur les ruptures de MAVc <sup>167-170</sup>; les ischémies liées au vasospasme jusque dans 8% des cas <sup>168</sup>. Le sexe féminin, l'âge jeune, et un score de Glasgow bas à l'admission sont des facteurs de risque de survenue de vasospasme sur les ruptures de MAVc <sup>168</sup>. L'hydrocéphalie est une autre complication des ruptures de MAVc. Elle est principalement en rapport avec la présence d'une inondation ventriculaire. Une hydrocéphalie nécessitant un drainage ventriculaire externe est rapportée jusque dans 44% des cas. Dans un peu moins de 20% des cas, une dérivation ventriculaire définitive est nécessaire <sup>171</sup>. Les facteurs de risque pour une dérivation ventriculaire définitive sont principalement l'âge élevé, le score de Glasgow à l'admission, la présence d'une hémorragie intra-ventriculaire et la présence d'un anévrisme associé <sup>171</sup>.

L'analyse d'une cohorte prospective (SIVMS) à 1 an de l'épisode hémorragique a montré qu'environ 40% des patients étaient dépendants ou décédés <sup>166</sup>. A long terme, des séquelles neurologiques invalidantes sont observées jusque chez 30%

des patients ayant présenté une rupture de MAVc <sup>90</sup>. A notre connaissance, les conséquences neuropsychologiques (troubles attentionnels, troubles mnésiques, ...) n'ont pas fait l'objet d'études sur des séries de patients. Néanmoins, l'expérience clinique montre que l'épisode hémorragique est souvent responsable de troubles neuropsychologiques plus ou moins invalidants, gênant parfois la vie quotidienne et la reprise du travail.

### **9. Facteurs de risques de saignement**

Compte-tenu de la gravité et des séquelles potentiellement lourdes des saignements intra-crâniens, de nombreuses études ont essayé de dégager les facteurs de risque d'hémorragie chez les patients porteurs d'une MAVc <sup>89,106</sup>. Certains facteurs semblent consensuels et apparaissent comme statistiquement significatifs dans plusieurs études : l'antécédent hémorragique, la localisation profonde et le drainage veineux profond exclusif <sup>100,164,165,172</sup> (**Fig. 6, Tableaux 4 et 6**).

La petite taille de la MAVc a été également individualisée par certains auteurs comme un étant facteur de risque hémorragique dans l'histoire naturelle de la malformation <sup>161,163,173,174</sup>. Une étude ayant mesuré de façon per-chirurgicale les pressions au niveau des artères afférentes a montré que celles-ci étaient plus élevées dans les MAVc de petite taille <sup>173</sup>. Néanmoins, cette sur-représentation des MAVc de petite taille dans le groupe des MAVc hémorragiques doit-elle être pondérée par le fait que l'hémorragie est leur seul mode de révélation. D'autre part, une méta-analyse récente n'a pas retrouvé le facteur « petite taille » comme statistiquement associé à un sur-risque de saignement (HR = 1) (**Tableau 4**) <sup>104</sup>. Une étude a montré l'influence de facteurs ethniques sur le risque de rupture des MAVc avec un sur-risque dans la population hispanique par rapport à la population caucasienne <sup>172</sup>. L'âge élevé a également été évoqué comme un facteur de risque hémorragique par une étude <sup>99</sup>, mais n'a pas été retrouvé comme statistiquement significatif dans une méta-analyse récente <sup>104</sup>.

Des facteurs hémodynamiques augmentant la pression au niveau du nidus ont également été retenus comme associés à un sur-risque de rupture <sup>173,175-177</sup>. Ces facteurs sont principalement une surpression au niveau des afférences

artérielles <sup>173,177</sup> ou une compromission du drainage veineux de la MAVc <sup>175,176</sup>. Ainsi, Spetzler et al. <sup>173</sup> ont-ils montré, sur une série de 24 malades traités chirurgicalement et pour lesquels la pression des afférences artérielles ainsi que la pression artérielle systolique étaient mesurées de façon concomitante, que la pression au niveau des afférences étaient plus importante pour les MAVc rompues (90,4% de la pression systolique) que pour les MAVc non-rompues (47% de la pression systolique).

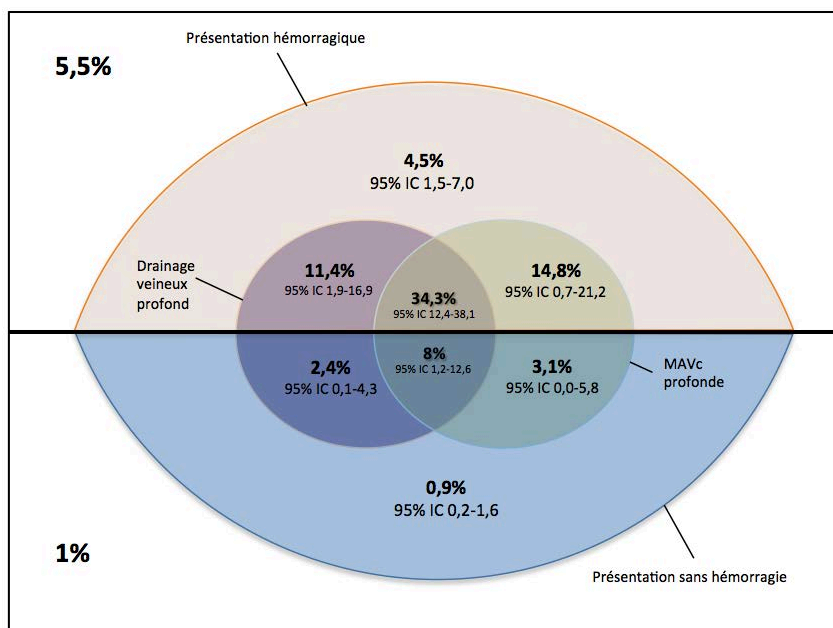
Il a été également clairement démontré qu'une sténose de la veine de drainage principale, compromettant le drainage de la MAVc, exposait à un risque hémorragique <sup>175</sup>. Ceci peut s'expliquer par une sur-pression au niveau du nidus secondaire à la compromission du drainage veineux de la MAVc. Un reflux dans les veines normales adjacentes serait également un facteur de risque hémorragique <sup>176</sup>.

La présence de « points de faiblesse » dans l'angio-architecture des MAVc tels que les anévrysmes nidaux ou juxta-nidaux ont été également individualisés comme associés à un sur-risque hémorragique <sup>118</sup>. Leur fréquence, risques associés et prise en charge sont abordés dans la **Section 10** du chapitre « Généralités sur les MAVc ». L'alimentation de la MAVc par des branches perforantes comme les artères lenticulo-striées a également été reconnue comme un facteur angio-architectural de rupture des MAVc <sup>178</sup>. Il a récemment été montré que la présence de micro-hémorragies intra-lésionnelles asymptomatiques (dites « *silent intralesional microhemorrhages* ») visualisée en IRM sur les séquence pondérées en écho de gradient (T2\*) étaient également prédictives d'un sur-risque hémorragique <sup>179</sup>. Stapf et al. <sup>152</sup> ont enfin montré que les MAVc situées à la jonction de plusieurs territoires artériels avaient un risque hémorragique moindre.

Le risque de nouvel épisode hémorragique dans l'année suivant la rupture est élevé et varie dans la littérature de 6 à plus de 15% <sup>163-165,180-183</sup>. Il est à noter que ce risque hémorragique ultérieur diminue avec le temps (3% par an après 5 ans et 2% par an après 10 ans) <sup>182</sup>.

Le risque annuel de (re)saignement observé dans la méta-analyse de Gross et al. <sup>104</sup> était de 18% dans la première année chez les patients ayant présenté une MAVc rompue contre 2% par an pour les patients n'ayant pas d'antécédent

hémorragique.



**Figure 6.**

Schéma représentant le risque annuel de rupture d'une MAVc (accompagné de son intervalle de confiance) en fonction de 3 facteurs : antécédent hémorragique, drainage profond, localisation profonde. D'après Stapf et al. <sup>100</sup>

Facteur	Nb
Taux de saignement annuel (%)	
Global	3,0 (2,7-3,4)
MAVc non-rompues	2,2 (1,7-2,7)
MAVc rompues	4,5 (3,7-5,5)
Sur-risque de saignement (HR)	
ATCD hémorragique	3,2 (2,1-4,3)
Localisation profonde	2,4 (1,4-3,4)
Drainage veineux profond exclusif	1,8 (1,6-2,0)
Peu à pas d'influence sur	
Risque de saignement (HR)	
Sexe	1,4 (0,6-2,1)
Taille < 3 cm	1,0 (0,8-1,2)
Age avancé	1,0 (0,4-1,6)

**Tableau 4.**

Taux de saignements et facteurs de risques associés. HR : hazard ratio. D'après Gross et al. <sup>104</sup>

Certains auteurs ont établi des formules pour essayer de calculer le risque hémorragique au cours de l'histoire naturelle de la MAVc. Ainsi, Kondziolka et al. <sup>184</sup> ont-ils proposé la formule suivante pour calculer ce risque :

$$\text{Risque hémorragique} = 1 - (\text{probabilité d'absence d'évènement hémorragique})^{\text{espérance de vie (en années)}}$$

Plus tard, Brown et al. <sup>185</sup> ont simplifié ce calcul avec la formule suivante :

$$\text{Risque hémorragique cumulatif (\%)} = 105 - \text{âge (en années)}$$

Des classifications ont également été élaborées pour essayer d'estimer le risque de rupture. La plus couramment employée est celle de Nataf et al. <sup>186</sup>. Cette classification est basée sur des critères angiographiques. Les 3 critères les plus fortement à risque reprennent ceux qui apparaissent le plus souvent dans la littérature comme facteurs de risque de rupture, à savoir une sténose sur la veine de drainage principale, la présence d'un drainage veineux profond exclusif et la présence d'anévrisme nidal ou juxta-nidal (**Tableau 5**).

Enfin, dans la population pédiatrique, la petite taille de la MAVc, une localisation infra-tentorielle et un drainage veineux profond apparaissent fortement associés à un risque hémorragique <sup>187</sup>.

<b>Grade</b>	<b>Description</b>	<b>Saignement</b>
I	Pas de facteur de risque	
Ia	Recrutement veineux	13%
Ib	Absence de recrutement veineux	38%
II	Sténose veineuse ou reflux veineux	48%
III	Drainage veineux profond exclusif	90%
IV	Anévrisme juxta ou intra-nidal	"

**Tableau 5.**

Classification de Nataf et al. <sup>186</sup>. Cette classification est basée sur des critères angiographiques prédictifs du risque de rupture.



Facteur	da Costa et al., 2009 <sup>164</sup>	Kim et al., 2007 <sup>172</sup>	Stapf et al., 2006 <sup>100</sup>	Yamada et al., 2007 <sup>165</sup>	Global
ATCD hémorragique	2,2 (1,5-3,0)	3,0 (1,9-4,9)	4,3 (2,2-8,4)	-	3,2 (2,1-4,3)
Localisation profonde	0,7 (0,6-0,9)	-	3,5 (1,7-7,5)	3,1 (1,3-7,4)* 2,1 (0,6-6,8)**	2,4 (1,4-3,4)
Drainage profond exclusif	-	1,7 (0,7-4,4)	3,1 (1,6-6,1)	-	2,4(1,1-3,8)
Drainage profond ou mixte	1,6 (1,1-2,3)	-	1,7 (0,9-3,4)	1,1 (0,4-2,7)* 0,9 (0,3-2,6)**	1,3 (0,9-1,75)
Anévrysme associé	1,6 (1,2-2,1)	-	1,8 (0,95-3,5)	-	1,8 (1,6-2,0)
Sexe féminin	1,0 (0,7-1,4)	1,1 (0,8-1,7)	0,8 (0,4-1,5)	2,9 (1,2-7,2)* 0,9 (0,3-2,7)**	1,4 (0,6-2,1)
Taille < 3 cm	-	-	1,0 (1,0-1,04)	1,1 (0,5-2,5)* 0,9 (0,3-3,3)**	1,0 (0,8-1,2)
Age élevé	1,23	1,1 (0,9-1,2)	1,1 (1,03-1,07)	-	1,0 (0,4-1,6)

**Tableau 6.**

Facteurs de risques associés à la rupture exprimés en *hazard ratio* rapportés par les 4 plus grandes séries étudiant ces données.

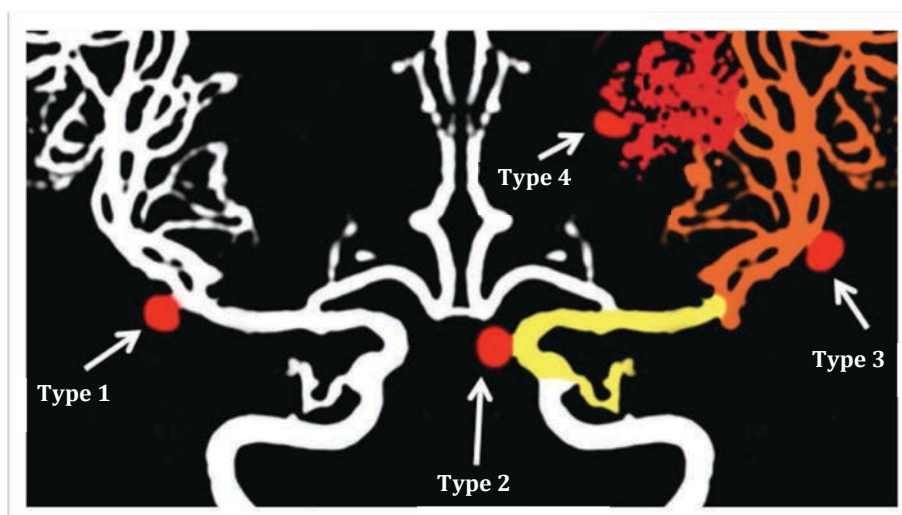
\* Patients ayant déjà présenté un épisode hémorragique

\*\* Patients n'ayant pas présenté d'épisode hémorragique

*D'après la méta-analyse de Gross et al. <sup>104</sup>*

## 10. Anévrismes et MAVc

La prévalence des anévrismes intra-crâniens est plus élevée chez les patients porteurs d'une MAVc. En effet, si la prévalence des anévrismes intra-crâniens est évaluée à un peu plus de 3% dans la population générale <sup>188</sup>, chez les patients porteurs de MAVc, elle est rapportée chez plus de 15% des patients <sup>189,190</sup>, voire même plus de 50% en incluant les anévrismes intra-nidaux <sup>191</sup>. Parmi ces anévrismes associés aux MAVc, on distingue : 1) ceux indépendants de la MAVc, coexistant de façon fortuite car à distance (type 1); 2) ceux situés proximale et liés au flux (type 2); 3) ceux liés au flux et situés sur une branche afférente à la MAVc (type 3) et 4) enfin les anévrismes intra-nidaux (type 4) (**Fig. 7**).



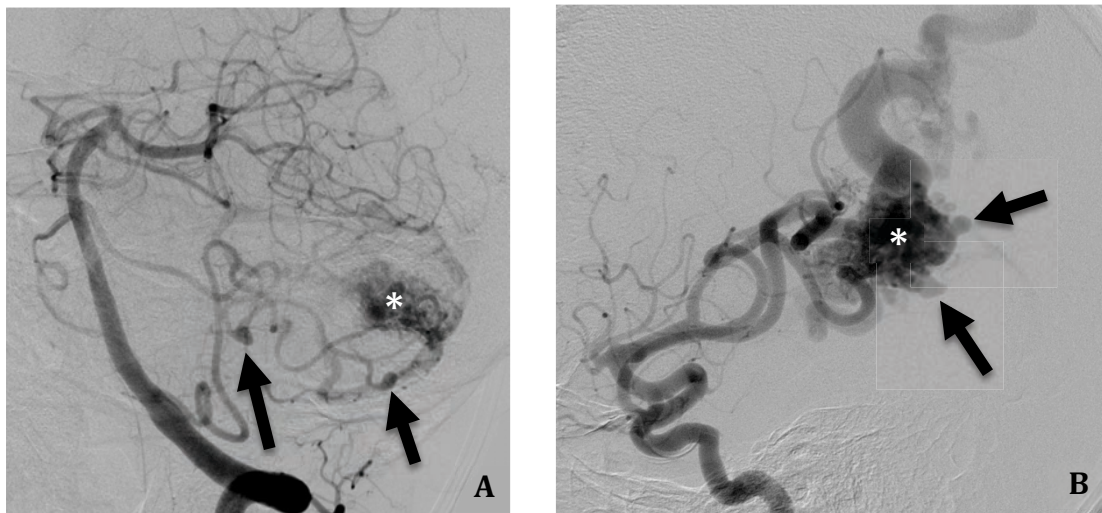
**Figure 7.**

Représentation schématique des différentes associations anévrisme/MAVc. Les anévrismes de type 1 sont indépendants de la MAVc ; ceux de type 2, à distance mais liés au flux de la MAVc ; ceux de type 3 sont situés sur un pédicule afférent à la MAVc et sont liés au flux. Enfin, ceux de type 4 sont intra-nidaux.

Les anévrismes de type 2 (proximaux liés au flux) sont les plus fréquemment rencontrés <sup>190</sup>.

La reconnaissance des anévrismes intra-nidaux est difficile en angiographie; ils ne doivent pas être confondus avec les faux-anévrismes que l'on observe dans

l'exploration des MAVc rompues à la phase aiguë, et qui correspondent en fait au point de saignement. Certains auteurs ont défini les anévrysmes intra-nidaux comme étant des images d'addition se remplissant au temps artériel précoce, avant l'opacification du retour veineux (**Fig. 8**). Cette définition permet théoriquement de distinguer les anévrysmes intra-nidaux des ectasies artérielles et dilatations veineuses. Néanmoins, il apparaît qu'il est parfois difficile, même avec les outils d'imagerie actuels, de distinguer un anévrysme intra-nidal d'une ectasie veineuse à proximité du nidus <sup>135</sup>.



**Figure 8.**

Exemples d'anévrysmes associés à des MAVc. **A.** Angiographie vertébrale gauche en projection oblique antérieur gauche montrant plusieurs anévrysmes (flèches) localisés sur l'artère cérébelleuse moyenne gauche alimentant la MAVc (\*). **B.** Angiographie carotidienne gauche de profil montrant au moins 2 anévrysmes intra-nidaux (flèches). \* : nidus.

Plusieurs études ont montré la corrélation forte entre la présentation hémorragique des MAVc et la présence d'anévrysme associé <sup>105,192</sup>. Ainsi, Brown et al. <sup>159</sup> ont-ils montré un risque hémorragique annuel de 8,3% pour les patients porteurs de MAVc associée à un anévrysme contre 2,4% pour les patients n'ayant pas d'anévrysme associé. De même, dans la cohorte de Da Costa et al. <sup>164</sup>, un taux annuel de saignement était rapporté dans 6,93% des cas pour les patients porteurs d'une MAVc et d'un anévrysme associé contre 3,99% pour les autres patients de la cohorte. De plus, après analyse univariée, un *hazard ratio* de 1,7 et 2,1 était calculé pour le risque hémorragique chez les patients porteurs

d'anévrismes sur les afférences artérielles et intra-nidiaux, respectivement <sup>164</sup>.

Le traitement des anévrismes associés aux MAVc n'est pas consensuel. S'il est communément admis que les anévrismes coexistants de type 1 (association fortuite) doivent être traités selon les indications habituelles de traitement des anévrismes intra-crâniens non-rompus, la gestion des anévrismes liés au flux (types 2 et 3) prête plus à controverse, notamment sur la chronologie du traitement de la MAVc et de l'anévrisme. Ainsi, Redekop et al. <sup>190</sup> ont-ils montré qu'un traitement total ou au moins supérieur à 50% de la MAVc, entraînait une régression de taille des anévrismes liés au flux dans la majorité des cas. En revanche, une embolisation partielle de moins de 50% n'entraînait pas de modification des anévrismes liés au flux. Ces résultats plaident pour un traitement premier le plus complet possible de la MAVc et d'une attitude conservatrice secondaire pour les anévrismes de flux associés. En revanche, une étude conduite par Gao et al. <sup>193</sup> a montré, sur un modèle hémodynamique, que l'exclusion de la MAVc entraînait une augmentation brutale de pression sur les pédicules afférents, potentiellement responsable d'une rupture d'un éventuel anévrisme localisé sur ces pédicules.

De plus, certains auteurs <sup>194,195</sup> ont proposé, quand le traitement complet d'une MAVc ne peut s'envisager du fait d'une angio-architecture défavorable, une embolisation préventive des éventuels anévrismes associés, notamment les anévrismes intra-nidiaux <sup>195</sup>, considérés comme des "points de fragilité" susceptibles de se compliquer d'un évènement hémorragique. De même, Piotin et al. <sup>189</sup> ont proposé, dans les présentations hémorragiques de MAVc pour lesquels un anévrisme associé est impliqué dans le saignement, de traiter en premier la lésion anévrysmale

Enfin, il a été rapporté qu'un anévrisme associé à une MAVc pouvait se rompre en per-embolisation de la MAVc s'il n'avait pas été sécurisé auparavant <sup>196</sup>.

## **11. Traitement**

Le traitement des MAVc se divise en 2 groupes : a) le traitement symptomatique, qui peut être un traitement médical (par exemple un traitement anti-épileptique) ou un traitement interventionnel partiel pour stabiliser une

épilepsie pharmaco-résistante ou un déficit neurologique focal <sup>197</sup>, ou encore pour protéger un point de faiblesse de la MAVc, estimé comme à haut risque hémorragique (anévrisme pédiculaire ou nidal) ; b) le traitement étiologique, interventionnel, qui vise à une éradication angiographique complète et pérenne de la malformation. L'objectif du traitement interventionnel curateur est effectivement l'exclusion angiographique complète de la MAVc car elle seule élimine le risque de saignement ultérieur <sup>198</sup>.

Le traitement étiologique interventionnel s'appuie sur 3 modalités thérapeutiques différentes et complémentaires : l'embolisation endovasculaire, la chirurgie et la radiothérapie conformationnelle. Ces traitements peuvent être entrepris seuls ou de façon combinée ; c'est pourquoi le traitement interventionnel des MAVc nécessite une concertation pluridisciplinaire incluant neuroradiologues interventionnels, neurochirurgiens, radiothérapeutes et neurologues vasculaires.

#### **a. Traitement endovasculaire**

Jusqu'au début des années 2000, le traitement endovasculaire (embolisation) n'était réalisé qu'à titre pré-opératoire, pour réduire la taille du nidus avant chirurgie <sup>199,200</sup> ou en pré-thérapeutique avant un traitement par radiothérapie stéréotaxique <sup>201,202</sup>

Le traitement endovasculaire consiste en l'injection d'un agent embolique (agent embolique liquide ou microparticules). L'injection de microparticules calibrées se fait à flux libre dans les afférences artérielles de la MAVc. Elle ne se réalise qu'à visée pré-chirurgicale, dans la mesure où l'occlusion des vaisseaux du nidus par les particules n'est que temporaire <sup>203</sup>. L'injection d'agent embolique liquide vise, quant à elle, à occlure la plus grande partie possible des vaisseaux composant le nidus. Cette occlusion est en théorie définitive. Plusieurs agents emboliques liquides sont disponibles ; chacun ayant des propriétés spécifiques en terme de temps d'injection et de modes de polymérisation ou sédimentation. Les deux principaux agents emboliques liquides utilisés en routine clinique sont principalement la colle biologique (n-butyl cyanoacrylate : n-bca) et l'EVOH (Ethylene vinyl alcohol ; Onyx<sup>®</sup>, Covidien/eV3, Irvine, CA). Le taux d'oblitération

par embolisation seule est très variable dans la littérature, mais tend à augmenter avec le progrès des microcathéters et des agents emboliques : de 11 à 77%<sup>198,202,204-206</sup>.

L'embolisation à la colle acrylique (n-bca) permet des taux d'occlusion variant de 10 à 30%<sup>207-213</sup> (**Tableau 7**), à l'exception de la série de Valavanis et al. qui rapporte un taux de 40% dans une série de MAVc sélectionnées<sup>115</sup>. A défaut d'une occlusion complète par embolisation seule, Gobin et al. ont montré que l'embolisation à la colle biologique permettait une réduction de taille du nidus rendant la MAVc accessible à de la radiothérapie stéréotaxique dans 76% des cas<sup>202</sup>.

L'Onyx® est un agent embolique liquide non-adhésif qui précipite au contact du sang. Cette précipitation s'opère de la périphérie vers le centre de la lumière du vaisseau et permet une injection lente pouvant conduire à l'occlusion progressive de plusieurs compartiments de la MAVc communiquant entre eux. La radio-opacité de cet agent embolique est obtenue par l'adjonction de poudre de tantale micronisée. Le DMSO (diméthyl sulfoxyde) est le solvant utilisé avec l'Onyx®. En fonction de la concentration d'EVOH, l'Onyx® aura une viscosité variable (6%, 6,5% et 8% pour des viscosités de 18, 20 ou 38 centipoises).

Son utilisation dans le traitement des MAVc a commencé au début des années 2000<sup>214</sup>, et s'est répandu au milieu de cette même décennie<sup>215-217</sup>. L'embolisation à l'Onyx® des MAVc permet, selon certains auteurs, des taux d'oblitération supérieurs, de 10-30%<sup>198,218,219</sup> en routine et jusqu'à 50%<sup>220,221</sup>, voire même 77% pour les équipes utilisant en complément la voie veineuse<sup>168</sup> (**Tableau 8**).

	Nb patients	Complications hémorragiques	Morbidité	Mortalité	Occlusion complète
Debrun, 1982 <sup>208</sup>	46	2,2%	28,2%	2,2%	17,4%
Valavanis, 1998 <sup>115</sup>	387	-	1,3%	1,3%	40%
n-BCA trial 2002 <sup>207</sup>	52	13,0%	-	2,0%	-
Ozanne, 2005 <sup>209</sup>	283	5,3%	5,6%	1,1%	-
Klurfan, 2005 <sup>210</sup>	155	-	5,9%	0,8%	30%
Raymond, 2005 <sup>222</sup>	227	6,0%	2,0%	7,0%	16%
Bhattacharya, 2005 <sup>211</sup>	127	3,1%	7,9%	0,8%	-
Campos, 2005 <sup>212</sup>	106	-	3,0%	2,0%	24%
Goto, 2005 <sup>223</sup>	177	-	3,9%	1,1%	5,6%
Li, 2005 <sup>213</sup>	469	0,9%	2,1%	0,5%	33%

**Tableau 7.**

Détail des principales études ayant évalué la sécurité et l'efficacité du traitement des MAVc à la colle biologique (n-BCA).

Nb : nombre

	Nb patients	Complications hémorragiques	Morbidité	Mortalité	Occlusion complète
Perez-Higueras, 2005 <sup>224</sup>	45	8,9%	15,5%	2,0%	22,2%
Song, 2005 <sup>217</sup>	50	6,0%	10,0%	0,0%	20,0%
Van Rooij, 2007 <sup>225</sup>	44	6,8%	4,6%	2,3%	16,0%
Weber, 2007 <sup>218</sup>	93	-	12%	0,0%	20%
Mounayer, 2007 <sup>204</sup>	94	8,5%	8,5%	3,2%	49%
Katsaridis, 2008 <sup>221</sup>	101	5,9%	8,0%	3,0%	53,9%
Pierot, 2009 <sup>226</sup>	50	8,0%	8,0%	2,0%	8,3%
Panagiotopoulos, 2009 <sup>227</sup>	82	12,2%	3,8%	2,4%	24,4%
Xu, 2011 <sup>219</sup>	86	7,0%	3,5%	1,2%	18,6%
Saatci, 2011 <sup>220</sup>	350	4,0%	4,3%	1,1%	50,9%
Pierot, 2013 <sup>198</sup>	127	8,5%	5,1%	4,3%	23,5%
Strauss, 2013 <sup>228</sup>	93				37%
Mounayer, 2014 <sup>206</sup>	95	8,0%	13%	3,0%	77%

**Tableau 8.**

Détail des principales études ayant évalué la sécurité et l'efficacité du traitement des MAVc à l'Onyx<sup>®</sup> (EVOH).

Nb : nombre



Certains auteurs ont décrit l'utilisation de l'alcool absolu pour l'embolisation des MAVc <sup>205</sup>. Cette technique permet un taux d'exclusion angiographique relativement élevé (37%). Néanmoins, les risques de complications fatales liées au passage d'alcool absolu dans le secteur veineux font que cette technique n'est plus employée.

Même si l'objectif théorique du traitement des MAVc est une exclusion angiographique complète pour prévenir du risque hémorragique, certains auteurs ont proposé la réalisation d'embolisations ciblées (« *target embolization* ») pour les MAVc à priori non-curables mais présentant des zones estimées comme fragiles et à risque de rupture (anévrisme nidal ou juxta-nidal, composante sous-épendymaire), ou pour réduire les conséquences hémodynamiques de shunts intra-lésionnels directs.

La technique d'embolisation par voie veineuse a été décrite récemment <sup>229,230</sup>. Elle consiste à occlure le nidus par voie rétrograde au moyen d'une injection par voie veineuse d'Onyx®. Elle est réservée à des cas de figures particuliers : petit nidus résiduel, pas d'apport artériel cathétérisable, veine de calibre suffisant pour permettre une navigation sûre <sup>229</sup>. Dans des mains expérimentées, cette technique est fiable et permet d'augmenter le taux de cure complète des MAVc par voie endovasculaire seule.

Les principales complications de l'embolisation sont les accidents ischémiques cérébraux liés à une migration non-contrôlée de l'agent embolique dans un territoire sain et les complications hémorragiques immédiates (lors du microcathétérisme ou lors de l'injection de l'agent embolique liquide) ou retardées <sup>231</sup>, le plus souvent sur une compromission du drainage veineux de la MAVc <sup>232</sup>. Ces complications hémorragiques retardées sont corrélées au volume d'agent embolique liquide injecté <sup>233</sup>.

Plusieurs études se sont focalisées sur les facteurs démographiques et angio-architecturaux augmentant le risque du traitement endovasculaire. Les deux

principaux facteurs retenus sont la présence de shunts directs intra-lésionnels <sup>234</sup> et un nombre d'afférences artérielles supérieur à 3 <sup>235</sup>. Ainsi, quelques auteurs ont-ils développé des scores prédictifs du risque opératoire de l'embolisation <sup>236</sup>, inspirés de la classification de Spetzler et Martin <sup>237</sup>, mais plus spécifiques du traitement endovasculaire.

Pour le traitement endovasculaire, il a été montré que le risque de complications augmentait avec le nombre de sessions et le volume d'agent embolique injecté <sup>233,238</sup>.

Une méta-analyse <sup>194</sup> a montré que les embolisations des MAVc de grade 1 à 3 de Spetzler <sup>237</sup> étaient associées à un risque de complications moindre. De plus, l'embolisation des MAVc avec drainage veineux profond exclusif présentait moins de complications hémorragiques <sup>194</sup>.

## **b. Traitement chirurgical**

La résection microchirurgicale est considérée comme le traitement de référence des MAVc. En effet, son efficacité en terme de cure angiographique complète des MAVc est évaluée à plus de 90% <sup>194</sup>, avec une morbidité acceptable (inférieure à 10%) pour les MAVc de petite taille (< 3 cm) <sup>239-241</sup>.

Le traitement chirurgical consiste, après la réalisation d'une crâniotomie, à disséquer par microchirurgie l'environnement péri-nidal pour individualiser les afférences, le nidus et le drainage veineux <sup>8</sup>. Ensuite, la MAVc est réséquée ; les afférences puis le drainage veineux sont occlus par coagulation ou pose de clip. L'indication de traitement chirurgical des MAVc est indiscutable dans le cas de rupture avec hématome intra-parenchymateux mal toléré nécessitant une évacuation en urgence. Dans ce cas de figure, la MAVc sera, autant que faire se peut, réséquée dans le même temps que l'évacuation de l'hématome. L'avantage du traitement chirurgical est sa grande efficacité en terme de cure complète. Ainsi, le taux d'exclusion angiographique complète est-il supérieur à 90% selon les dernières données de la littérature <sup>194</sup>. Une méta-analyse a montré que le taux de mortalité sur la chirurgie des MAVc était de 3,3% en moyenne (0 à 15%) et la morbidité permanente était de 8,6% (1,5 à 18,7%) <sup>194</sup>. Néanmoins, il convient de souligner, pour mettre en perspective ces chiffres, que les études incluses dans

cette méta-analyse étaient pour la plupart rétrospectives, avec une méthodologie non-optimale. La principale limite du traitement chirurgical est liée à l'accessibilité de la MAVc. En effet, les MAVc profondes ou à proximité d'une zone éloquente sont plus délicates à réséquer chirurgicalement et le risque de complications neurologiques plus important. Aussi, depuis plusieurs années, la communauté neurochirurgicale s'est-elle efforcée d'élaborer des classifications permettant d'estimer le risque opératoire pour une MAVc donnée.

### *Risque chirurgical*

Plusieurs échelles ont été proposées pour évaluer le risque opératoire des MAVc <sup>237,242,243</sup>. La classification de Spetzler et Martin <sup>237</sup> (**Tableau 9**) est la plus utilisée car elle permet d'apprécier de façon fiable le risque d'un geste chirurgical sur une MAVc <sup>244</sup>. En effet, si le traitement chirurgical des MAVc grade I à III est associé à une morbi-mortalité très faible (moins de 5%) , les patients traités pour des MAVc classées stade IV ou V ont une morbidité élevée, évaluée à 22% et 17%, respectivement <sup>240</sup>.

<b>Taille du nidus</b> :	- plus grand axe < 3 cm	= 1 point
	- 3 cm ≤ plus grand axe < 6 cm	= 2 points
	- 6 cm ≤ plus grand axe	= 3 points
<b>Type de drainage</b> :	- superficiel exclusif	= 0 point
	- profond ou mixte	= 1 point
<b>Localisation de la MAVc</b> :	- zone non-éloquente	= 0 point
	- zone éloquente *	= 1 point

### **Tableau 9.**

Classification de *Spetzler et Martin* <sup>237</sup>.

\* sont définies comme éloquentes les régions suivantes : cortex sensori-moteur, cortex visuel, thalamus, hypothalamus, capsule interne, tronc cérébral, pédoncules cérébelleux, noyaux profonds cérébelleux.

Plusieurs publications ont montré la reproductibilité de l'évaluation en angiographie du grade de Spetzler et Martin <sup>135,245</sup>. Néanmoins, cette

classification comporte certaines limites. La définition du caractère éloquent de la localisation peut parfois être équivoque. D'autre part, cette classification ne prend pas en compte la forme du nidus (éparse ou compact). De plus, cette classification ne rend compte que du risque chirurgical ; elle ne peut pas être transposée aux autres modalités thérapeutiques que sont l'embolisation et la radiochirurgie. Enfin, les MAVc appartenant au grade III regroupent des lésions dont la difficulté de traitement, et donc le risque de complication associé, n'est pas homogène <sup>246</sup>. Aussi, récemment (2010), Lawton et al. <sup>247</sup> ont proposé une classification dite « supplémentaire » pour affiner l'estimation du risque chirurgical de ces malformations, notamment sur le risque opératoire des MAVc grade III de Spetzler et Martin <sup>237</sup> (**Tableau 10**). Cotée sur 10 points, cette classification prend en compte, en plus des items de la classification de Spetzler et Martin <sup>237</sup>, l'âge du patient, l'antécédent de rupture et le caractère compact ou diffus du nidus.

<b>Taille du nidus</b> :	- plus grand axe < 3 cm	= 1 point
	- 3 cm ≤ plus grand axe < 6 cm	= 2 points
	- 6 cm ≤ plus grand axe	= 3 points
<b>Type de drainage</b> :	- superficiel exclusif	= 0 point
	- profond ou mixte	= 1 point
<b>Localisation de la MAVc</b> :	- zone non-éloquente	= 0 point
	- zone éloquente	= 1 point
<b>Age</b> :	- < 20 ans	= 1 point
	- de 20 à 40 ans	= 2 points
	- > 40 ans	= 3 points
<b>MAVc non-rompue</b> :	- non	= 0 point
	- oui	= 1 point
<b>Nidus compact</b> :	- oui	= 0 point
	- non	= 1 point

**Tableau 10.**

Classification dite « supplémentaire » de Lawton et al. <sup>247</sup>

### **c. Traitement par radiothérapie stéréotaxique**

La radiothérapie stéréotaxique (RS) est une technique consistant à focaliser des radiations ionisantes en conditions stéréotaxiques sur la MAVc afin d'obtenir sa sclérose. Elle peut faire appel à différents dispositifs : Gamma-knife, LINAC (*Linear Accelerator*) et *Proton Beam*. La RS est indiquée pour les MAVc dont le nidus mesure moins de 3 cm de grand axe, non-accessibles à l'embolisation du fait d'afférences non-cathétérissables et/ou non-accessibles à la chirurgie du fait d'une location profonde ou trop proche d'une zone éloquente.

Le taux d'exclusion angiographique des MAVc de moins de 3 cm de grand axe varie dans la littérature de 65 à 85%<sup>248-254</sup>.

Karlsson et al<sup>255</sup> ont évalué les facteurs prédictifs d'une occlusion complète des MAVc après radiochirurgie sur une cohorte de 945 patients. Ces facteurs étaient principalement la dose minimale délivrée et le volume de la MAVc. Ainsi, le taux d'occlusion totale augmentait avec des doses minimales élevées et un volume du nidus faible.

Comme pour les autres modalités thérapeutiques, le but de la RS est d'obtenir une exclusion angiographique complète de la malformation pour supprimer le risque de (re)saignement. Néanmoins, il a également été montré que la radiothérapie permettait d'avoir un effet sur la comitialité liée aux MAVc en réduisant la fréquence et la sévérité des crises<sup>256-260</sup>.

Le taux de complication après radiothérapie stéréotaxique est d'environ 8%. Parmi ces complications, la plus fréquente et la plus sévère potentiellement est la radionécrose, observée dans 6,4% des cas. Moins fréquemment, une atteinte des nerfs crâniens ou une aggravation des crises comitiales peut survenir au décours de la radiothérapie stéréotaxique. Les complications fatales sont très rares : 0,2% des cas<sup>261</sup>. Il est à noter que les complications de la radiothérapie conformationnelle sont généralement retardées<sup>262,263</sup>.

A long terme, même si elles sont dans la grande majorité des cas asymptomatiques, des formations kystiques peuvent s'observer dans le territoire irradié. La fréquence de leur survenue peut atteindre 28% des cas<sup>264</sup>. Enfin, des récurrences à distance, malgré une cure angiographiquement complète peuvent également, bien que très rarement, s'observer sur le suivi à long terme<sup>174,265-268</sup>.

Ces récurrences sont plus fréquentes dans la population pédiatrique et se manifestent sous une forme hémorragique <sup>269,270</sup>. Ce taux de récurrences pourrait s'élever jusqu'à 8% selon Lindqvist et al <sup>269</sup>. Elles pourraient être liées à une sur-expression de facteurs pro-angiogéniques comme les VEGF dans l'environnement péri-nidal <sup>271</sup>.

Le traitement avec une stratégie multimodale (c'est à dire incluant 2 voire les 3 modalités thérapeutiques interventionnelles) est particulièrement indiqué dans certains cas de figure <sup>199</sup>, comme les MAVc classées Spetzler 4 ou 5. La combinaison des 3 modalités thérapeutiques permet d'obtenir des taux de cure angiographique complète très élevés <sup>199</sup>. Ainsi, Hoh et al. <sup>272</sup> ont rapporté un taux de cure complète des MAVc traitées dans leur institution, dans une population pédiatrique, de 93%, associé à un taux d'évolution clinique favorable de 95%.

## **12. ARUBA**

Certains éléments tendent à s'opposer au traitement agressif des MAVc non-rompues. Ainsi, des études ont-elles montré que le risque de nouveau déficit neurologique ou de survenue d'hémorragie cérébrale pouvaient être 2 à 3 fois plus élevé que dans l'histoire naturelle de la maladie <sup>273,274</sup>. Wedderburn et al. <sup>274</sup> ont rapporté, à travers une cohorte prospective non-randomisée comparant traitement conservateur et traitement agressif des MAVc, que l'évolution clinique était plus défavorable dans le groupe de patients du bras traitement (*hazard ratio* = 2,5 ; 95% CI 1,1-6,0). Une revue exhaustive de la littérature sur le taux de complications lié au traitement des MAVc, quelle que soit la technique <sup>194</sup>, et sur le taux de saignement spontané dans l'histoire naturelle de la maladie, tend à montrer une équilibre <sup>275</sup> ; c'est à dire un taux de complications thérapeutique sensiblement superposable au risque hémorragique spontané. Sur la base de ces constatations, et en considérant l'hétérogénéité et le faible niveau de preuve des études disponibles dans la littérature sur l'efficacité du traitement interventionnel dans les MAVc, une grande étude multi-centrique et prospective s'avérait nécessaire et a conduit à proposer l'élaboration d'une étude prospective randomisée comparant l'abstention thérapeutique (traitement médical seul) et le

traitement interventionnel (quelle que soit la modalité thérapeutique et éventuellement des thérapeutiques multi-modales) associé au traitement médical seul. L'étude ARUBA (*A Randomized Trial of Unruptured Brain AVMs*) a donc été proposée pour palier cette absence de données fiables sur ce sujet. L'objectif initial d'ARUBA était d'inclure de façon prospective et multi-centrique 800 patients porteurs de MAVc non-rompues. Le suivi clinique initialement envisagé était d'au moins 5 ans et d'un maximum de 10 ans. Le critère de jugement principal était un critère composite incluant décès et accident neurologique (hémorragie symptomatique ou accident ischémique prouvé en imagerie). Le critère de jugement secondaire était le statut clinique à long terme évalué par le mRS, le score NIHSS (*National Institute of Health Stroke Score*), le SF (*Short form*)-36 et le questionnaire EuroQol <sup>276</sup>. L'hypothèse nulle de l'étude ARUBA était qu'il n'y avait pas de différence significative en terme de morbi-mortalité entre traitement invasif et traitement médical seul pour les MAVc non-rompues. Dans la pratique, les inclusions dans l'étude ARUBA n'ont atteint que 223 patients (39 centres participants, dans 9 pays). Pour des raisons financières, la durée de suivi ne sera que de 5 ans.

Les premiers résultats d'ARUBA ont été publiés au début de l'année 2014 avec un délai de suivi moyen de 33,3 mois. La morbi-mortalité observée dans le groupe « traitement médical seul » était de 10,1% contre 30,7% dans le groupe « traitement agressif ». Le risque de décès ou d'accident neurologique était donc significativement plus bas dans le groupe « traitement médical seul » que dans le groupe « traitement agressif » (*hazard ratio* = 0,27, IC 95% 0,14-0,54).

Les résultats d'ARUBA ont naturellement suscité de nombreux débats et controverses <sup>277</sup>. Parmi les principales critiques émises, les plus pertinentes sont l'inclusion de la survenue de céphalées dans les évènements neurologiques indésirables ; l'absence de puissance suffisante pour une analyse en sous-groupes en fonction du grade de Spetzler et Martin <sup>237</sup> et enfin le court délai de suivi envisagé, réduisant considérablement le risque de saignement dans le groupe « traitement médical seul ». En effet, inclure les céphalées comme complication neurologique semble très discutable pour une pathologie dont un évènement hémorragique peut être associé à un taux de mortalité aussi élevé que 20 %. De plus, le suivi clinique très court (en moyenne 33,3 mois dans la

publication princeps, avec un objectif de 5 ans *in fine*) induit un biais majeur car la plupart des évènements neurologiques surviennent au cours ou au décours proche d'une intervention invasive telle que la chirurgie ou l'embolisation.

### 13. Imagerie des MAVc

De par sa forte résolution spatiale (de l'ordre de 200  $\mu\text{m}$ ) et son caractère dynamique, l'angiographie numérisée soustraite reste encore à ce jour l'examen de référence pour l'exploration des MAVc <sup>134</sup>. Elle permet au mieux de détailler l'angio-architecture de ces malformations. Néanmoins, la limite majeure de cet examen, outre son caractère invasif, tient au fait qu'elle fournit des images en projections 2D. Ainsi, les différentes structures vasculaires explorées sont-elles souvent superposées, et il est parfois difficile, en dépit du caractère dynamique de ces acquisitions, de distinguer les différents composants de l'angio-architecture d'une MAVc. Les acquisitions supra-sélectives après microcathétérisme des différentes afférences permettent de préciser l'analyse de l'angio-architecture des MAVc. Elles représentent le vrai « Gold standard » pour l'exploration des MAVc. Néanmoins, ce type de microcathétérisme n'est pas toujours réalisable (afférences de petite taille, tortueuses, ...) et n'est pas dénué de risque, avec des risques de perforation ou de dissection lors de la navigation dans ces artères dysplasiques. L'angiographie rotationnelle 3D (3D-RA) est une technique récente (fin des années 90) disponible en salle d'angiographie, réalisée via une rotation l'arceau de scopie, permettant une acquisition volumique pendant l'injection de produit de contraste dans le vaisseau à étudier. Elle fournit un volume type scanographique pouvant être exploré dans les 3 plans de l'espace (MPR : *multiplanar reconstruction*) ou en rendu surfacique (VRT : *volume rendering technique*) <sup>278</sup>. Cette technique est devenue maintenant quasi-indispensable pour le traitement des anévrysmes intra-crâniens pour pouvoir comprendre au mieux leur anatomie et rendre de ce fait leur traitement plus sûr. L'emploi de la 3D-RA dans l'exploration des MAVc est plus récente <sup>279</sup> et moins consensuelle. Elle permet de mieux visualiser les afférences à la MAVc, et d'éventuels anévrysmes associés. En revanche, tous les vaisseaux sont peu ou



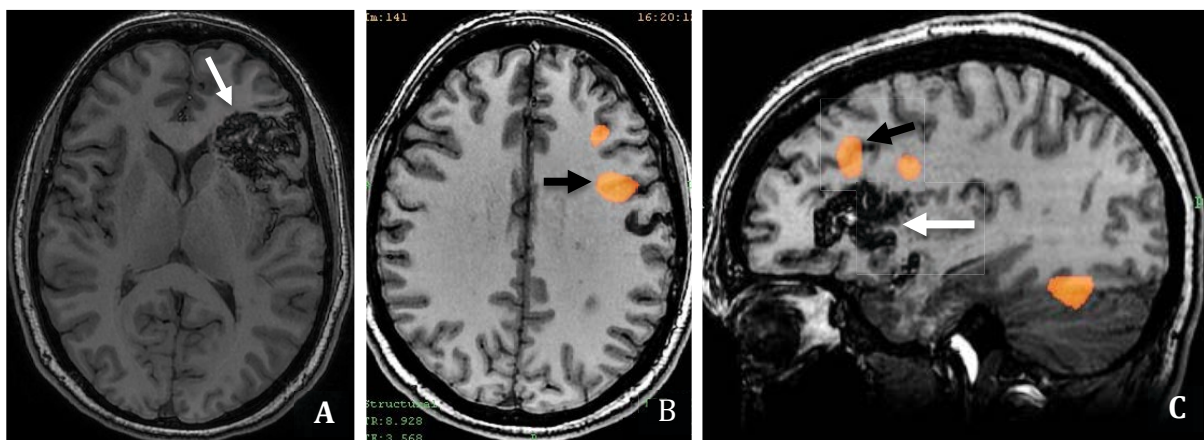
prou opacifiés de la même façon avec cette technique, rendant l'analyse du nidus et des vaisseaux adjacents difficile, surtout pour les MAVc de grande taille.

La limite de l'angiographie est son caractère invasif, avec un risque faible, mais non-nul, de complication neurologique <sup>280</sup>.

Les principales modalités d'imagerie non-invasives pertinentes dans l'exploration des MAVc sont la tomодensitométrie (TDM) et l'imagerie par résonance magnétique (IRM) <sup>281</sup>.

La TDM non-injectée n'est d'aucun apport pour l'évaluation de l'angio-architecture des MAVc. Parfois des calcifications nidales ou des parois des veines de drainages pourront être visualisées. L'intérêt principal de la TDM est d'authentifier un saignement récent ; la plupart du temps une hémorragie intraparenchymateuse plus ou moins associée à une hémorragie méningée. Néanmoins, les micro-hémorragies anciennes, qui augmentent le risque de rupture <sup>179</sup>, ne pourront être visualisées en TDM. L'angio-TDM est une acquisition scanographique réalisée avec injection de produit de contraste iodé par voie veineuse. L'acquisition scanographique est réalisée une vingtaine de secondes après l'injection. Elle peut permettre la mise en évidence de la MAVc, principalement lors de l'exploration en urgence de l'étiologie d'un hématome, en montrant les vaisseaux dysplasiques du nidus et éventuellement une ou des veines de drainage dilatées au contact <sup>282</sup>. L'angio-TDM peut également permettre la mise en évidence d'un ou plusieurs anévrysmes associés à la MAVc. Néanmoins, la résolution spatiale de la TDM étant inférieure à celle de l'angiographie, la normalité de l'angio-TDM ne pourra en rien éliminer l'existence d'une MAVc. L'IRM est une technique intéressante pour l'exploration des MAVc car, en plus d'être un examen non-invasif, cette modalité thérapeutique est non-irradiante, la rendant particulièrement adaptée pour des populations spécifiques telles que les enfants et les femmes enceintes. L'IRM morphologique, principalement les acquisitions 3D T1 avec injection de gadolinium <sup>283</sup>, permettent de localiser précisément la MAVc au sein du système nerveux central, de différencier les MAVc profondes, superficielles ainsi que les MAVc sulcales et gyrales. Elles permettent également d'estimer les rapports anatomiques de la MAVc avec les zones éloquentes du cerveau comme les aires du langage ou l'air motrice primaire. A cet égard, l'IRM fonctionnelle (IRMf),

permet une analyse encore plus précise des rapports entre la MAVc et les zones éloquentes du cerveau (**Fig. 9**). L'IRM fonctionnelle est basée sur l'effet BOLD (*blood oxygen level dependant*) postulant que les zones cérébrales activées lors d'une tâche consomment plus de glucose que le reste du parenchyme, nécessitant un surcroît d'afflux sanguin dans cette région pour acheminer les nutriments. C'est cette augmentation locale du flux sanguin qui est mesurée par l'IRM et est représentée au moyen d'une cartographie paramétrique couleur recalée sur l'acquisition morphologique en 3D T1 <sup>284,285</sup>. L'IRMf fait partie du bilan pré-thérapeutique des MAVc dans la majorité des centres experts dans le traitement des MAVc et fourni des éléments déterminants dans la discussion multidisciplinaire sur l'opportunité et la meilleure stratégie du traitement des MAVc. De plus, l'IRMf présente un intérêt aussi bien en pré-thérapeutique <sup>115</sup> qu'en post-thérapeutique <sup>286</sup> pour visualiser la ré-organisation des aires fonctionnelles comme les aires motrices, les aires du langage ou les aires visuelles aux dépens desquelles la MAVc peut se développer.



**Figure 9.**

Exemple d'IRM fonctionnelle pour une MAVc frontale gauche non-rompue ; épreuve de fluence. **A.** Coupe axiale issue du volume T1 anatomique montrant la MAVc frontale gauche (flèche blanche). **B.** et **C.** IRMf réalisée pendant une épreuve de fluence permettant de visualiser l'aire de Broca (flèches noires) située au dessus de la MAVc (**C.** flèche blanche) (**B.** : recalage de la cartographie d'activation sur une coupe anatomique axiale T1 ; **C.** : recalage sur une coupe sagittale T1).

L'angio-IRM tri-dimensionnelle en temps de vol (3D TOF [Time of flight]) est intéressante pour une première estimation de l'angio-architecture des MAVc <sup>287</sup> car elle peut être réalisée sans injection de produit de contraste (intérêt lors

dans un contexte de grossesse ou chez les insuffisants rénaux). Néanmoins, même à 3T, sa résolution spatiale moyenne ainsi que son incapacité à montrer les vaisseaux présentant des flux lents (modalité basée sur le phénomène d'entrée de coupe, dépendant de la vitesse du flux), rendent cette exploration insuffisante pour une évaluation précise de l'angio-architecture de la MAVc et pour établir une stratégie thérapeutique sûre <sup>288</sup>. De plus, on notera que, la séquence 3D TOF ayant une pondération T1, la méthémoglobine liée à une hémorragie récente ou semi-récente, pourra générer un hypersignal gênant l'analyse des structures vasculaires <sup>289</sup>.

La principale limite des acquisitions vasculaires en TDM ou IRM est leur caractère statique, ne permettant pas, comme l'angiographie, d'évaluer l'hémodynamique de la MAVc. Pour palier cette limite, des acquisitions dynamiques aussi bien en angio-TDM <sup>290</sup> qu'en angio-IRM <sup>291,292</sup>, ont été développées ces dernières années. Les plus couramment utilisées sont les angio-IRM 4D (time-resolved [TR] MRA). Cette séquence pondérée en écho de gradient rapide T1 permet de suivre la progression du produit de contraste paramagnétique (Gadolinium) dans l'arbre vasculaire cérébral et ainsi d'obtenir une imagerie dynamique proche de celle de l'angiographie cérébrale. Cette acquisition utilise les techniques d'imagerie parallèle ; sa forte résolution temporelle est obtenue par un échantillonnage fréquent de la partie centrale de l'espace k de Fourier (codant pour la résolution en contraste). La résolution temporelle obtenue est proche de 1,5 secondes. Néanmoins, cette résolution temporelle élevée se fait le plus souvent aux dépens d'une résolution spatiale moindre. L'ARM dynamique 4D a montré principalement son intérêt pour le suivi en imagerie des MAVc traitées par radiothérapie stéréotaxique, avec une bonne spécificité pour le diagnostic d'absence de reliquat nidal <sup>292,293</sup>.

Plus récemment, des techniques ont été développées pour affiner encore l'analyse de l'hémodynamique des MAVc. Ainsi, la technique d'angio-IRM 4D par marquage des protons circulants dans les structures artérielles à destinée céphalique (*Arterial spin labelling* [ASL]) permet-elle la réalisation d'une imagerie vasculaire dynamique sans injection de produit de contraste avec une résolution temporelle élevée (de 50 à 100 ms). Cette modalité d'imagerie

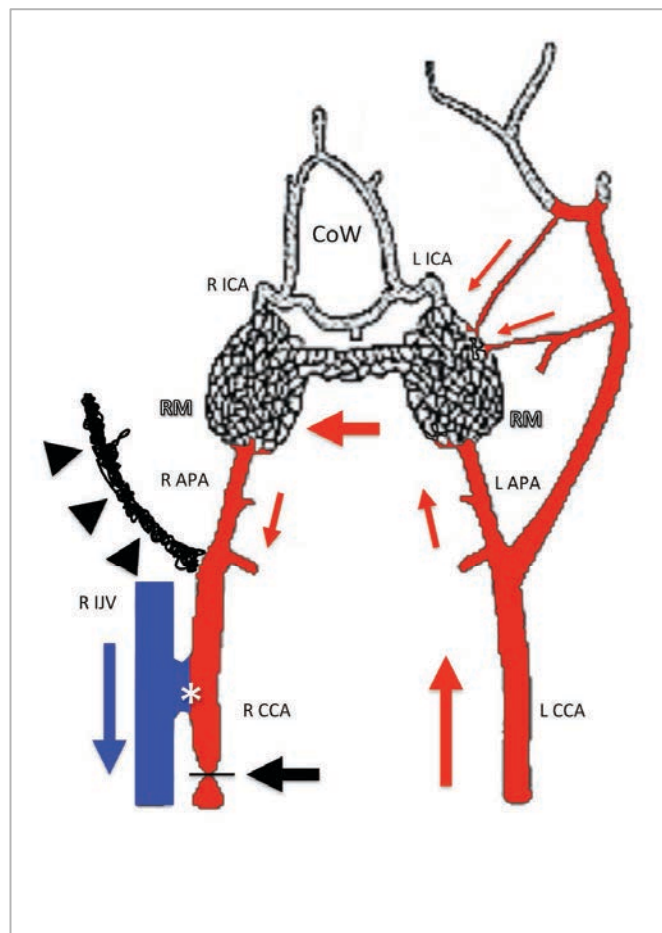
apparaît être un outil intéressant et fiable pour la caractérisation des MAVc de par les paramètres hémodynamiques qu'elle peut fournir. Il a été ainsi montré, par exemple, que le temps d'arrivée du pic entre artères et veines était plus bas dans les MAVc à risque de rupture <sup>294</sup>. Enfin, des techniques d'imagerie avancée ont récemment été développées permettant d'évaluer certains paramètres comme la complexité géométrique des vaisseaux composant le nidus par des outils d'analyse fractale <sup>295</sup> afin de prédire la réponse à la radiothérapie stéréotaxique, ou également l'activité angiogénique au moyen d'acquisitions de perfusion par l'étude de certains paramètres comme le pourcentage de fuite micro-vasculaire <sup>296</sup>.

#### **14. Modèles expérimentaux de MAVc**

Depuis de nombreuses années, des modèles expérimentaux, qu'ils soient animaux <sup>297-299</sup>, sur banc <sup>300</sup> ou informatiques <sup>193</sup>, ont été développés pour tenter de reproduire les caractéristiques biologiques et/ou hémodynamiques des MAVc. Les modèles animaux utilisant le *rete mirabile* (du latin : "*rete*" : réseau et "*mirabile*" : admirable), et principalement ceux sur le porc, sont les plus communément employés pour reproduire l'angio-architecture de la MAVc. Le *rete mirabile* est une configuration vasculaire particulière rencontrée chez quelques animaux (certains poissons, la girafe, le porc, ...). Son rôle exact n'est pas bien connu ; il jouerait un rôle dans la thermo-régulation chez les poissons et dans la régulation de la pression artérielle chez la girafe. Chez le porc et la brebis, le *rete mirabile* est situé près de la base du crâne.

La taille des vaisseaux composant le *rete mirabile* chez le porc (70 à 275  $\mu\text{m}$ ) est proche de celle des vaisseaux dysplasiques du nidus des MAVc (en moyenne environ 150  $\mu\text{m}$ ) <sup>301</sup>. Le *rete mirabile* de porc a été utilisé pour évaluer le comportement et les résultats en terme de modifications anatomo-pathologiques micro-vasculaires de plusieurs agents emboliques. Ce modèle a été perfectionné au milieu des années 90 par Massoud et al. <sup>298</sup> qui ont proposé de réaliser une anastomose carotido-jugulaire pour reproduire le shunt artério-veineux présent dans les MAVc (**Fig. 10**). Dans ce modèle, une anastomose latéro-latérale est réalisée chirurgicalement entre l'artère carotide primitive et la veine jugulaire

interne homolatérale, puis une ligature proximale de l'artère carotide primitive homolatérale est réalisée après occlusion par voie endovasculaire de l'artère carotide externe homolatérale et de ses branches proximales. Ainsi, dans ce modèle, les afférences artérielles sont représentées par l'artère pharyngienne ascendante contro-latérale au shunt ; le complexe des deux *rete mirabile* correspond au nidus et le compartiment veineux est représenté par la veine jugulaire interne anastomosée avec l'artère carotide primitive. L'avantage de ce modèle est qu'il approche, bien qu'imparfaitement, la configuration de l'angio-architecture des MAVc avec un compartiment artériel (artère pharyngienne ascendante), un compartiment nidal (complexe des deux *rete mirabile*) et un compartiment veineux (veine jugulaire interne).



**Figure 10.**

Schéma représentant le modèle porcine de MAVc développé par Massoud et al. <sup>298</sup>

**CCA** : artère carotide commune ; **APA** : artère pharyngienne ascendante ; **RM** : rete mirabile ; **ICA** : artère carotide interne, **IJV** : veine jugulaire interne ; **CoW** : polygone de Willis.

*D'après Massoud et al. <sup>298</sup>*

Le second avantage de ce modèle est qu'il entraîne une prolifération vasculaire des deux *rete mirabile* dans les 3 à 6 mois suivant la création du modèle, attribuée par certains auteurs au flux induit par l'anastomose <sup>297,298</sup>, responsable de modifications histologiques proches de celles observées dans les MAVc <sup>298</sup>.

Néanmoins, la principale limite de ce modèle est qu'il nécessite une anastomose chirurgicale latéro-latérale entre la veine jugulaire interne et l'artère carotide primitive relativement longue à réaliser et qui a tendance à thromboser dans le temps. D'autre part, la nécessité d'un geste chirurgical pour réaliser ce modèle fait que d'éventuels dosages de facteurs pro-angiogéniques comme le VEGF peuvent être faussés, attendu que ces facteurs interviennent également dans les processus de cicatrisation <sup>64</sup>.

Un autre modèle de MAVc a été développé chez le rat pour évaluer la réponse à différentes thérapeutiques. Ce modèle consiste à implanter un fragment de MAVc humaine au niveau de la cornée de l'animal au moyen d'une petite poche créée chirurgicalement au niveau du tissu cornéen <sup>302</sup>. Sur ce modèle de MAVc, la radiothérapie stéréotaxique focalisée sur le fragment de malformation implanté réduirait l'expression locale de VEGF <sup>303</sup>. D'autre part, la densité vasculaire après irradiation de ce modèle de MAVc serait réduite par rapport aux sujets témoins <sup>303</sup>.

Enfin, plus récemment, un modèle murin de MAVc a été élaboré par délétion du gène *Alk1*, impliqué dans la maladie de Rendu-Osler-Weber de type 2 <sup>304</sup>. Ce modèle permet de visualiser la genèse de malformations vasculaires *de novo* dans différents organes comme le cerveau ou les poumons du rat. De façon intéressante, les auteurs de cette étude ont montré qu'une plaie (bague de marquage auriculaire) pouvait induire la formation d'une malformation artérioveineuse superficielle chez cette population de rat avec délétion du gène *ALK1*. Cette constatation vient renforcer l'hypothèse de la « Réponse lésionnelle » (« *Response-to-injury hypothesis* ») évoquée par certains auteurs comme mécanisme impliqué dans la genèse des MAVc <sup>43</sup>.

## ***V. Problématique/Rationnel***

L'utilisation de plus en plus répandue d'examens d'imagerie non-invasive tels que l'IRM ou le scanner fait que de plus en plus de MAVc sont diagnostiquées alors qu'elles sont asymptomatiques <sup>102</sup>. La question d'un traitement préventif de ces malformations afin de prévenir un saignement ultérieur va donc se poser de plus en plus fréquemment. Les résultats de la littérature présentés dans l'introduction sur la morbi-mortalité du traitement agressif (quelle que soit la modalité thérapeutique) des MAVc <sup>194</sup>, ainsi que les premiers résultats de l'étude ARUBA <sup>305</sup> à relativement court terme (3 ans) semblent remettre en question le bien-fondé du traitement étiologique curateur des MAVc, surtout de celles non-rompues. En effet, des données récentes de la littérature, bien que critiquables, tendraient à montrer que le traitement curateur des MAVc non-rompues est grevé d'une morbi-mortalité au moins aussi élevée que l'histoire naturelle de la maladie elle-même, voire beaucoup plus élevée <sup>274</sup>.

Néanmoins, même si ces résultats doivent être pris en compte dans le traitement des MAVc et vont changer les pratiques thérapeutiques des MAVc non-rompues, il nous apparaît que le problème de la pertinence du traitement préventif des MAVc non-rompues soulevé depuis peu est vraisemblablement mal posé. En effet, la rupture de MAVc reste un événement associé à une morbi-mortalité très élevée <sup>159</sup>, avec des séquelles physiques et neuropsychologiques souvent lourdes. Aussi, la question n'est pas tellement de savoir s'il faut ou non traiter les MAVc non-rompues de façon préventive, mais plutôt de travailler à augmenter la sécurité du traitement curateur de ces pathologies lourdes. La problématique de ce travail de thèse de sciences a consisté dans un premier temps à élaborer de nouveaux outils d'imagerie permettant d'appréhender l'architecture des MAVc de façon plus fine. Il nous semble en effet que l'amélioration de la sécurité des interventions passe avant tout par une optimisation des outils d'imagerie. Pour ce faire, nous avons cherché à développer des algorithmes permettant d'améliorer la distinction des différentes composantes de l'angio-architecture des MAVc, ces éléments étant prédictifs du risque de rupture spontanée et également du risque thérapeutique. Le rationnel de l'élaboration d'un algorithme de segmentation des MAVc est très pragmatique. En effet, il a été démontré

qu'une bonne visualisation de l'angio-architecture des MAVc, et surtout de la veine de drainage principale, était une condition *sine qua none* pour assurer un traitement sûr des MAVc. Comme cela l'a été présenté dans le chapitre « Généralités sur les MAVc », l'occlusion de la veine de drainage par l'agent embolique, associée à une exclusion incomplète du nidus est prédictive d'un risque de complication hémorragique <sup>232</sup>. De même, pour le traitement chirurgical, l'origine de la veine de drainage principale doit être contrôlée lors de la résection de la MAVc. Enfin, pour la radiothérapie stéréotaxique, le champ d'irradiation doit également inclure l'origine de la veine de drainage (également appelée « pied de veine »). Tous ces éléments rendent compte de l'importance d'une reconnaissance précise de ces données anatomiques. Or, les modalités d'imagerie actuelles sont encore trop imprécises pour déterminer avec précision ces éléments. La recherche d'une meilleure compréhension de l'origine de la veine de drainage principale au sein du nidus est également le point de départ de l'idée de l'élaboration d'un algorithme d'anamorphose sphérique convexe. En effet, cette déformation permet d'écarter les structures les plus proches du centre de l'anamorphose. Elle peut donc, théoriquement, permettre de contribuer à mieux comprendre l'angio-architecture des MAVc. Enfin, son potentiel sera testé pour la mise en évidence d'anévrysmes intra-nidaux, identifiés par certaines études comme étant des facteurs de risque hémorragique <sup>192</sup>.

Dans un second temps, il nous est apparu pertinent de développer un outil permettant d'évaluer de nouvelles stratégies thérapeutiques curatives des MAVc. En effet, en considérant la littérature récente sur la biologie des MAVc et sur l'implication forte des agents pro-angiogéniques, il nous apparaît pertinent de proposer un changement de paradigme dans le traitement de ces malformations. Les traitements anti-angiogéniques semblent à cet égard pouvoir prendre une place importante dans l'arsenal thérapeutique des MAVc. Aussi avons-nous cherché à élaborer un modèle porcin de MAVc adapté pour tester l'efficacité des agents anti-angiogéniques sur la prolifération vasculaire induite dans ce modèle. Cette démarche représente une première étape en vue d'une étude ultérieure



visant à tester l'efficacité des anti-angiogéniques injectés *in situ* sur le modèle animal développé dans cette étude préliminaire.

## ***VI. Objectifs***

- 1. Développer des techniques d'imagerie permettant d'affiner la compréhension de l'angio-architecture des MAVc.**

Pour ce faire, nous avons élaboré 2 algorithmes complémentaires qui permettent de mieux comprendre l'anatomie des MAVc :

- un **algorithme de segmentation semi-automatisé**
- un **algorithme d'anamorphose sphérique convexe**

- 2. Développer un nouveau modèle animal de MAVc chez le porc, afin de pouvoir tester l'efficacité de thérapies à visée anti-angiogéniques.**

## **VII. Article n°1**

### **“Elaboration of a Semi-Automated Algorithm for Brain Arteriovenous Malformation Segmentation: Initial Results”**

Le premier travail de notre thèse a consisté à élaborer un algorithme de segmentation des MAVc. Comme nous l'avons vu dans le chapitre « Généralités sur les MAVc », l'angiographie cérébrale est l'examen de référence pour l'exploration des malformations vasculaires cérébrales. L'angiographie rotationnelle représente un progrès de cette modalité d'imagerie avec la possibilité d'acquérir un volume type scanographique pouvant être mobilisé dans les 3 plans de l'espace pour une meilleure compréhension de l'anatomie des malformations vasculaires <sup>279</sup>. Cependant, comme nous l'avons vu dans l'introduction, il reste difficile, sur cette modalité d'imagerie, de distinguer artères, nidus et veines. Nous avons souhaité réaliser un outil de segmentation des MAVc car il nous semble indispensable de pouvoir différencier les composantes des MAVc pour améliorer la compréhension de leur angio-architecture.

La segmentation est un outil informatique d'analyse de l'image permettant d'attribuer des labels à différents pixels d'une image partageant des caractéristiques communes ou appartenant à une même région anatomique, afin de les distinguer d'autres structures anatomiques ou du bruit inclus dans le champ d'exploration <sup>306</sup>. Le but de la segmentation est d'obtenir la distinction entre différentes structures anatomiques proches géographiquement ou dont le signal est proche en terme de niveau de gris ou sur une échelle de couleurs. Dans le cadre spécifique des MAVc, l'élaboration d'un algorithme de segmentation, à ce jour encore jamais décrit, nous a paru intéressante pour affiner la visualisation et la distinction des différentes composantes des MAVc, afin d'augmenter la sécurité de leur traitement curateur.

Ce travail a été présenté dans plusieurs congrès nationaux (Société Française de Neuroradiologie [SFNR] 2012) et internationaux (European Society of

Neuroradiology [ESNR] 2012, Anatomy-Biology-Clinical correlations Working Group in Interventional Neuroradiology [ABC WIN] 2014).

Il a également été soumis et accepté pour publication dans le journal à comité de relecture « *European Radiology* » (IF 2013 = 4,338).

Enfin, ce travail a été récompensé au congrès GEIST (Génomique, Environnement, Immunité, Santé et Thérapeutiques) 2014 de Limoges en obtenant le prix de la meilleure communication orale.

# RÉSUMÉ

## **Introduction :**

L'angio-architecture des MAVc n'est souvent qu'incomplètement appréhendée sur les examens d'imagerie disponibles en routine clinique. En effet, la distinction entre artères, nidus et veines est généralement difficile, y compris sur l'angiographie cérébrale numérisée soustraite, examen de référence dans l'exploration des MAVc. L'objectif de ce travail était d'élaborer un algorithme de segmentation semi-automatisé des MAVc et de tester sa précision sur un groupe de patients porteurs de MAVc explorés par angiographie cérébrale.

## **Méthodologie :**

L'algorithme a été élaboré sur Matlab (version R2009b). La segmentation était réalisée en 2 étapes. Tout d'abord la segmentation du nidus par définition d'un intervalle de densité, puis marquage de pixels sur la coupe de référence (coupe où le nidus présente la plus grande surface) et propagation verticale puis horizontale de ces marquages. Ensuite, la segmentation des artères et des veines était réalisée par propagation de marquages proximaux sur les structures artérielles et veineuses en fonction de la densité et de la variance de la densité. L'architecture de l'algorithme de segmentation est détaillée dans l'**Annexe 1**.

L'algorithme a été testé sur 15 patients (8 hommes, 7 femmes ; 14 MAVc supra-tentorielles, 1 infra-tentorielle) ayant bénéficié dans leur protocole d'exploration d'une angiographie rotationnelle 3D.

## **Résultats :**

La segmentation était faisable dans tous les cas. Dans 93% des cas, la segmentation était jugée bonne ou acceptable par les relecteurs. La concordance inter-observateur était bonne pour le dénombrement des veines de drainage, l'analyse du type de drainage et la visualisation d'une sténose sur la veine de drainage ; moyenne pour l'évaluation du score de Spetzler et Martin et mauvaise pour la visibilité de la veine de drainage principale et pour la visualisation d'une ectasie focale sur la veine de drainage. La concordance entre la segmentation et

l'angiographie cérébrale 2D à 6 images/s était excellente pour la visualisation d'une sténose sur la veine de drainage et bonne pour le score de Spetzler et Martin. Les performances de l'algorithme de segmentation étaient meilleures pour analyser le type de drainage veineux et la présence d'une ectasie focale, comme confirmé par l'angiographie par microcathétérisme sélectif.

### **Conclusion :**

L'algorithme de segmentation développé est un outil prometteur pour une meilleure compréhension de l'angio-architecture des MAVc, et plus spécifiquement pour une meilleure visualisation de la veine de drainage principale.

## Elaboration of a semi-automated algorithm for brain arteriovenous malformation segmentation: initial results

Frédéric Clarençon · Franck Maizeroi-Eugène · Damien Bresson · Flavien Maingreud · Nader Sourour · Claude Couquet · David Ayoub · Jacques Chiras · Catherine Yardin · Charbel Mounayer

Received: 6 May 2014 / Accepted: 28 August 2014  
© European Society of Radiology 2014

### Abstract

**Objectives** The purpose of our study was to distinguish the different components of a brain arteriovenous malformation (bAVM) on 3D rotational angiography (3D-RA) using a semi-automated segmentation algorithm.

**Materials and methods** Data from 3D-RA of 15 patients (8 males, 7 females; 14 supratentorial bAVMs, 1 infratentorial) were used to test the algorithm. Segmentation was performed in two steps: (1) nidus segmentation from propagation (vertical then horizontal) of tagging on the reference slice (i.e., the slice on which the nidus had the biggest surface); (2) contiguity propagation (based on density and variance) from tagging of arteries and veins distant from the nidus. Segmentation quality was evaluated by comparison with six frame/s DSA by two independent reviewers. Analysis of supraseductive microcatheterisation was performed to dispel discrepancy.

**Results** Mean duration for bAVM segmentation was  $64 \pm 26$  min. Quality of segmentation was evaluated as good or fair in 93 % of cases. Segmentation had better results than six frame/s DSA for the depiction of a focal ectasia on the main draining vein and for the evaluation of the venous drainage pattern.

**Conclusion** This segmentation algorithm is a promising tool that may help improve the understanding of bAVM angio-architecture, especially the venous drainage.

### Key points

- The segmentation algorithm allows for the distinction of the AVM's components
- This algorithm helps to see the venous drainage of bAVMs more precisely
- This algorithm may help to reduce the treatment-related complication rate

**Electronic supplementary material** The online version of this article (doi:10.1007/s00330-014-3421-5) contains supplementary material, which is available to authorized users.

F. Clarençon (✉) · N. Sourour · J. Chiras  
Department of Interventional Neuroradiology, Pitié-Salpêtrière Hospital, Paris VI University, 47, Bd de l'Hôpital, 75013 Paris, France  
e-mail: fredclare5@msn.com

F. Clarençon · C. Yardin · C. Mounayer  
ERMA (Équipe de Recherche Médicale Appliquée), Limoges University Hospital, Limoges, France

F. Maizeroi-Eugène  
Maizeroi-Eugène Society, Paris, France

D. Bresson  
Department of Neurosurgery, Lariboisière Hospital, Paris VII University, Paris, France

F. Maingreud  
T3D Medical, Saint Denis La Plaine, France

C. Couquet  
Haute Vienne Departmental Laboratory for Research and Analysis, Limoges, France

D. Ayoub  
Department of Neurosurgery, Saint Joseph University Hospital, Beirut, Lebanon

D. Ayoub · C. Mounayer  
Department of Interventional Neuroradiology, Limoges University Hospital, Limoges, France

C. Yardin  
Department of Histology, Cytology, Cellular Biology and Cytogenetics, Limoges University Hospital, Limoges, France

**Keywords** Arteriovenous malformation · Algorithm · Segmentation · Digital subtraction angiography · 3D imaging

### Abbreviations and acronyms

3D-RA	Three dimensional-rotational angiography
bAVM	Brain arteriovenous malformation
DSA	Digital subtraction angiography
TOF	Time of flight
TR MRA	Time-resolved magnetic resonance angiography

### Introduction

The angio-architecture of brain arteriovenous malformations (bAVMs) is complex and includes arterial feeders, a net of dysplastic vessels (the so-called nidus), and draining veins [1, 2]. Digital subtraction angiography (DSA) is considered the routine standard examination for bAVM imaging owing to its high spatial resolution (200  $\mu\text{m}$ ) and dynamic characteristic. However, the distinction of different bAVM components on images from DSA is often difficult because this imaging modality provides 2D images with projections of opacified vascular structures [2]. Advances in three-dimensional rotational angiography (3D-RA) have improved the understanding of these malformations [3]. Nevertheless, the distinction among the arteries, nidus and veins remains difficult on 3D-RA because all these structures are opacified in the same way during acquisition. The aim of our study was to elaborate a new semi-automated algorithm that can distinguish among the arterial feeders, nidus and draining veins of bAVMs on 3D-RA volumes.

### Materials and methods

#### Patient demographics

All data concerning patients' demographics are summarised in Table 1.

Fifteen consecutive patients (8 males, 7 females; mean age =  $35.7 \pm 15$  years, range 11–68) were explored in two different institutions (Pitié-Salpêtrière Hospital, Paris, France, and Limoges University Hospital, Limoges, France) for either ruptured ( $n=5$ ) or unruptured ( $n=10$ ) bAVMs. Fourteen bAVMs were located within the supratentorial space, while one had an infratentorial location. None of the patients had a previous bAVM treatment (surgery, endovascular treatment or radiosurgery). Brain AVMs involved in this series were only fed by one arterial axis (branches from either the internal carotid artery or

branches from the vertebrobasilar system). Mean nidus diameter was  $2.3 \pm 1.1$  cm (range 0.9–4.5). Intranidal aneurysm was observed in two cases (patients 3 and 7); no arterial feeder flow-related aneurysm was recorded.

According to Spetzler-Martin grading [4], bAVMs were divided as follows: five were grade 1, three were grade 2, six were grade 3 and one was grade 4. No grade 5 bAVMs were included in our series.

bAVMs were also divided into complex and regular groups. AVMs with  $\geq 3$  arterial feeders and  $\geq 2$  draining veins were considered complex. According to these criteria, five bAVMs (33 %) were classified as complex and 10 (67 %) as regular ones (Table 1).

#### Acquisition protocols

Eleven out of 15 acquisitions were performed at the Pitié-Salpêtrière Hospital (Paris, France) using Siemens angiographic suite biplane flat-panel technology (Axiom Artis, Siemens, Erlangen, Germany) while the remaining four patients were investigated at the Limoges University Hospital (Limoges, France, by means of Philips biplane flat-panel technology; Allura Xper FD20, Philips, Best, The Netherlands). The acquisition protocols are detailed in Additional material 1. Mean number of images obtained from the 3D-RA was  $419 \pm 95$  (range: 272–512).

In 9 out of 15 patients (60 %), acquisitions were performed under general anaesthesia, while in the remaining 6 patients (40 %) the acquisitions were performed under local anaesthesia.

The algorithm used subtracted raw data from the 3D-RA. The reconstruction algorithm of the software of both the Philips and Siemens workstations automatically provides this subtraction.

#### Architecture of the segmentation algorithm

The semi-automated algorithm was built on Matlab software (version R2009b) using the Image Processing toolbox and several purpose-built functions (based on a patented method). All steps of the algorithm are summarised in Fig. 1.

#### Step 1: nidus segmentation

During this first step, we define two intervals. First, a density interval is defined. The operator selects the slice of the 3D-RA volume on which the nidus presents the biggest surface (i.e., the reference slice) (Fig. 1A). Then, we define an inferior density threshold by manual tagging of a few points ( $n=2$  to 4) that belong to the nidus and with a low density on the density grey scale. Thus, only pixels with density equal to or over the inferior density threshold will be taken into account during the nidus segmentation.



**Table 1** Demographics of the patients involved in our study and characteristics of the bAVMs studied

Patient no.	Age	Sex	Supratentorial	Location	Side	Ruptured	Max diam. nidus (cm)	Size category	Aneurysm	Complex/regular bAVM	Spetzler & Martin grade
1	39	F	1	Frontal	L	N	4	L	No	C	III
2	25	F	1	Parietal	R	N	2.4	S	No	R	I
3	29	M	1	Occipital	L	Y	1.3	S	Nidal	R	I
4	29	M	1	Frontal	R	N	2.8	L	No	C	III
5	68	M	0	Tectal	R	Y	1	S	No	R	III
6	44	M	1	Frontal	L	N	2.4	S	No	R	I
7	43	F	1	Temporo-occipital	L	Y	2	S	Nidal	R	II
8	58	M	1	Frontal	L	N	2	S	No	C	II
9	23	F	1	Occipital	L	N	0.9	S	No	R	I
10	17	F	1	Temporal	R	N	2.5	L	No	R	II
11	34	F	1	Occipital	L	N	1.1	S	No	R	I
12	37	M	1	Frontal	R	Y	4.5	L	No	C	III
13	32	M	1	Temporal	L	N	4	L	No	C	IV
14	47	F	1	Ant choroidal	R	Y	1.7	S	No	R	III
15	11	M	1	Callosal	L	N	2.1	S	No	R	III

F: female; M: male; L: left; R: right; N: no; Y: yes; diam.: diameter; L: large; S: small; C: complex; R: regular

Second, we define a propagation interval by drawing a cylinder that strictly contains the nidus (Fig. 1B). Finally, on the reference slice, two labels are semi-automatically attributed to pixels contained in the density threshold: label 1 to pixels belonging to the nidus and label 2 to the pixels that do not belong to the nidus. Labels' propagation is performed by a combined and simultaneous region growing of labels 1 and 2 from one part to another of the reference slice (ascending and descending propagations). First, we apply vertical propagation: pixels of the current slice that are contained in the density threshold having common positions with labelled pixels in the preceding slice will inherit their labels. Sets without a common part will be assigned label 2 (Fig. 1C). After the above-described vertical propagation, a horizontal propagation will be applied to all pixels in the current slice that are not yet defined. The sets (common parts) of the current slice previously labelled are the vectors of this propagation. A set of undetermined labels inherits the label from the labelled set with which it presents the maximum number of contacts (Fig. 1D). For a large nidus, in addition to the reference slice, some relay slices (2 to 4) were also used to avoid transmission errors during both propagations.

#### Step 2: Segmentation of arteries and veins

Contrary to nidus segmentation, no reference shape is defined. This segmentation will consist of distinguishing among pixels for which the density is comprised in the density interval defined and those not belonging to the nidus, which are veins and which are arteries.

#### Sub-step 1. Manual tagging of arteries and veins

On the 3D volume, manual tagging of vascular structures for which the operator is certain of their nature (artery or vein) is applied (Fig. 1E). For arterial structures, label 1 will be applied; for venous structures, label 2.

#### Sub-step 2: Extension rule of tagging

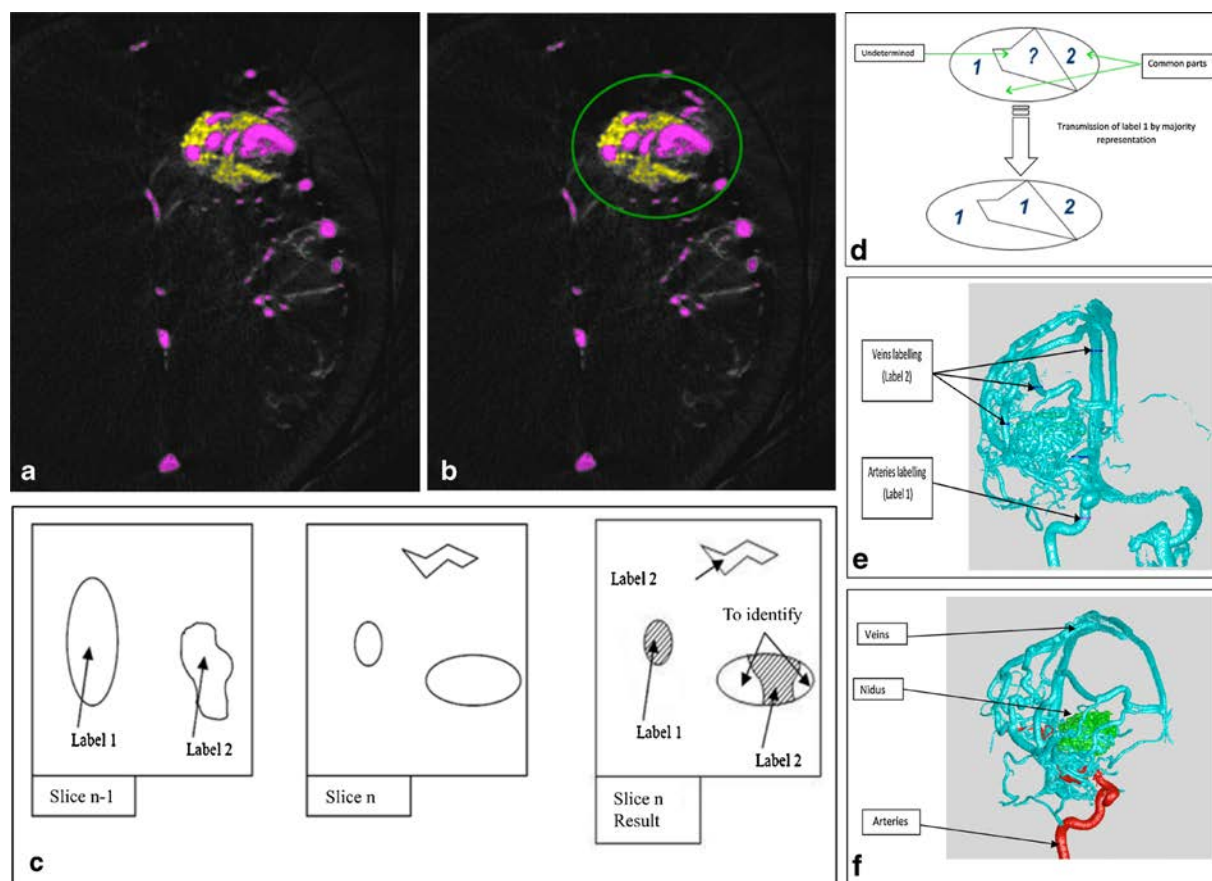
This step helps to avoid errors of segmentation due to the crossing of vascular components. It is based on the facts that the centre of vascular structures has a higher density than the periphery, and the variance of the density is lower at the centre of the vessels.

These two properties help, by modifying variance and density of the pixels belonging to the vascular structures, to literally bare the vessels from their external cover (see Additional material 2).

Gradually during these baring steps, each group of pixels linked to only one label (label 1: artery or label 2: vein) is aggregated to this label. Connexity of a group of pixels with the two labels (1 and 2) avoids any aggregation. Thus, by means of these different aggregation operations during the baring steps, the two labels are propagated.

#### Sub-step 3. Propagation of artery/vein tagging

Label propagation is performed according to the above-mentioned criteria, but with the use of a third label, by means of a more complex propagation process (ascending



**Fig. 1** Summary of different steps of bAVM segmentation on raw data from 3D-RA acquisition. **A** The operator chooses the “reference slice” corresponding to the slice on which the nidus presents the biggest surface. **B** A circle is used to circumscribe the nidus on the “reference slice”. Using superior and inferior limits of the nidus, we thus define a cylinder that will contain the whole volume of the nidus. **C** Drawing explaining the rules of vertical propagation of labels during nidus segmentation. *Left*: On the  $n-1$  slice, pixels belonging to the nidus are tagged with label 1; those outside the nidus with label 2. *Middle*: On the  $n$  slice, some other shapes are seen, some being contiguous with those of the  $n-1$  slice that have already been labelled. *Right*: Results after the vertical propagation on the  $n$  slice. A shape that was contiguous with the one that has been labelled 1 will have the label 1; part of the shape that was contiguous to the one that has already been labelled 2 will have the label 2. The rest of the shape is yet to determine (and will be determined during the horizontal

propagation). Finally, the shape that has no contact with any shape of the  $n-1$  slice will be, by default, labelled 2. **D** Drawing explaining the rules of horizontal propagation of the labels during the nidus segmentation. At the centre of the image, a shape is yet to be determined (label 1 or 2). Because the labelling rule of the horizontal propagation is a majority ballot, the undetermined shape will have the label 1, owing to the fact that its pixels have most of their contacts with pixels having the label 1. **E** Manual tagging of vessels (arteries in red; veins in blue) on a 3D manipulable volume. Tagging is performed on the proximal segment of the vessels, for which the operator is sure of the nature of the vessel (artery or vein) because of their anatomic course. **F** Final result after complete vessel segmentation. The nidus segmented during the first step of the algorithm appears in green; arteries and veins appear respectively in red and blue after complete vessel segmentation

from the first image and descending from the last image) including complementary transmission rules (see Additional material 3).

The final result presents the nidus in green, arteries in red and veins in blue (Fig. 1F).

It is noteworthy that the opacity of each group of pixels (nidus, arteries and veins) on the final result of the segmented 3D-RA images could be changed by manually modifying the density of these pixels groups. Thus, each compartment of the bAVM could be isolated from one another.

#### Evaluation criteria

All segmentations were performed by the same operator (FC). Segmentation time (i.e., the total time to obtain definitive segmentation, including tagging and eventual additional corrections) and calculation time (i.e., the time to obtain the final result after having performed nidus segmentation and vascular tagging) were evaluated in all cases. The number of attempts (defined as additional tagging of arteries and/or veins to correct errors or to dispel indeterminacy) to obtain a satisfactory segmented volume was recorded as well as the number of

vascular tags to obtain a satisfactory segmentation. The quality of segmentation was independently evaluated by two observers (NS and CM), both with 20 years of experience in interventional neuroradiology, by comparing the segmented 3D-RA volumes that could be rotated in all directions. Both independent observers evaluated the segmentation quality on a scale of poor, acceptable and good. Each observer independently evaluated the Spetzler-Martin grade [4]. The following criteria were also evaluated for the visualisation of the main draining vein(s): quality of visualisation of the draining vein (poor, fair, good), venous drainage type (deep, superficial, mixed), number of draining veins (1, 2, 3 or > 3) and stenosis/dilatation on the main draining vein. Inter-rater agreement was evaluated using a weighted-kappa test.

Then, a consensus was obtained for the segmentation results on the above-mentioned criteria between the two observers. These results were compared with an evaluation in consensus between the same observers of the DSA acquisitions performed for the same patients at six frames/s in AP, lateral and oblique projections (45° right and left anterior oblique projections). Inter-modality agreement was evaluated using the following criteria: Spetzler and Martin grade, venous drainage type (deep, superficial, mixed), number of draining veins (1, 2, 3 or >3) and stenosis/dilatation on the main draining vein. To avoid a “memory bias”, the six frame/s acquisitions were reviewed at random (i.e., in a different order than the 3D-RA segmented volumes).

Additionally, 3D-RA volumes, evaluated in consensus by the two observers, were then compared to 3D-RA + segmentation volumes for the same criteria [Spetzler-Martin grade, quality of visualisation of the draining vein (poor, fair, good), venous drainage type (deep, superficial, mixed), number of draining veins (1, 2, 3 or >3) and stenosis/dilatation on the main draining vein].

Since 13/15 (87 %) of the bAVMs included in our series were treated by endovascular means, a supraselective microcatheterisation of the bAVMs’ arterial feeders was performed during the endovascular treatment in all of these 13 cases. In order to dispel the discrepancy between the results from the segmentation and those from six frame/s DSA analysis, a third reviewer (FC) compared the results from the 3D-RA segmentation and six frame/s DSA with the data from supraselective microcatheterisation, considered as the gold standard, for the following criteria relative to the venous drainage: venous drainage pattern; stenosis or focal ectasia on the main draining vein.

Finally, we compared the segmentation quality between the data acquired in the first institution on the Siemens angiographic suite and those acquired in the second hospital on the Philips angiographic suite.

## Statistical analysis

The inter-rater and intermodality agreements were evaluated by means of a weighted-kappa test. Comparison of categorical variables was performed with a Fisher’s exact test; for continuous variables, Student’s *t*-test was performed. All statistical tests were performed by means of Medcalc software (Medcalc software, Mariakerke, Belgium). A *P* value < 0.05 was considered as statistically significant.

## Ethical statement

The present study was approved by our local ethics committee.

## Results

All data concerning the characteristic of segmentations are summarised in Table 2.

The use of the segmentation algorithm was feasible in all patients. Mean segmentation time was 64±26 min (range 20–115 min); mean calculation time was 1,136.5±593 s (range 336–2,086 s). The number of arterial and venous tags per segmented bAVM was, on average, 18.7±9.1 (range 5–35) and 10.1±5.8 (range 1–22), respectively. Number of attempts to obtain satisfactory segmentation was 3.5±1.6 on average (range 1–6).

Mean segmentation time was 74.4±26 min for complex bAVMs vs. 59.6±26.6 min for regular ones. The difference

**Table 2** Characteristics of the bAVM segmentation

Patient no.	Segmentation time (min)	Calculation time (s)	No. of arterial tags	No. of venous tags	No. of attempts for satisfactory segmentation
1	115	1,780	18	14	3
2	65	791	19	12	3
3	55	2,086	7	2	2
4	82	1,134	25	10	4
5	36	536	24	12	6
6	100	1,106	20	11	4
7	105	1,800	33	13	3
8	55	1,243	5	22	3
9	40	538	16	15	6
10	65	591	27	15	6
11	50	1,867	35	10	4
12	70	1,188	21	8	4
13	50	336	11	3	2
14	20	386	9	3	1
15	60	1,666	11	1	1

was not statistically significant ( $P=0.32$ ). Mean calculation time was  $1,136.2 \pm 516.9$  s for complex bAVMs vs.  $1,136.7 \pm 654.5$  s for regular ones. The difference was not statistically significant ( $P=1$ ).

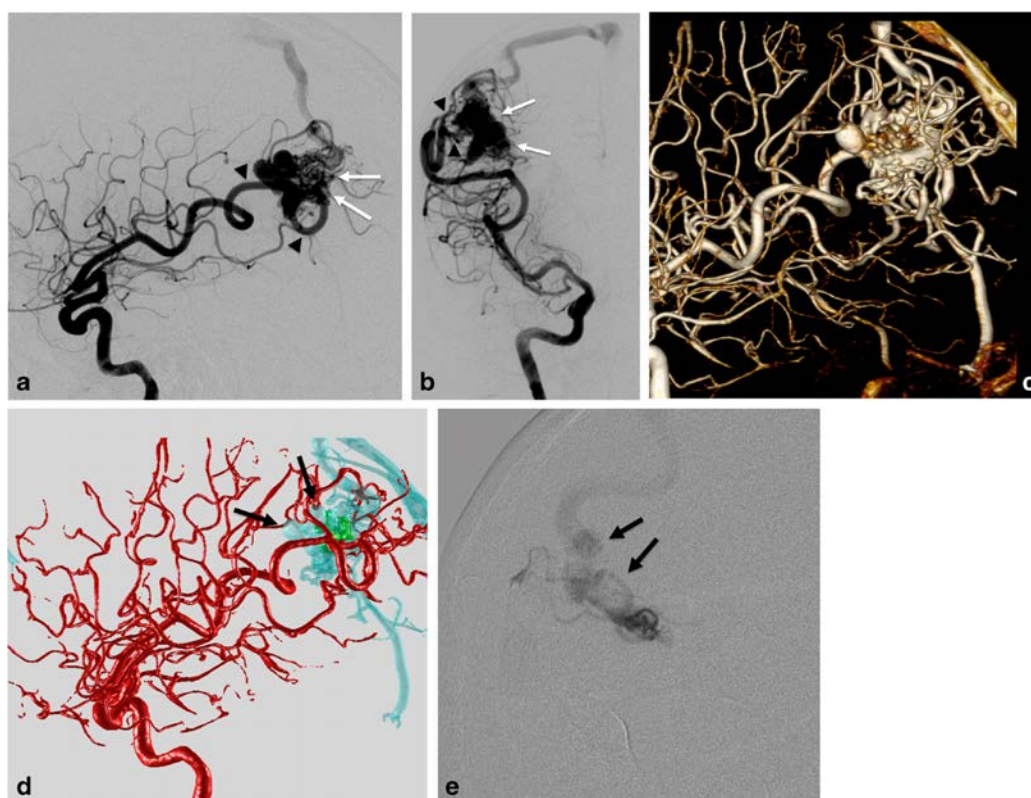
Mean arterial tags were  $16 \pm 8$  for complex bAVMs vs.  $20.1 \pm 9.7$  for regular ones. The difference was not statistically significant ( $P=0.43$ ). Mean venous tags were  $11.4 \pm 7.1$  for complex bAVMs vs.  $9.4 \pm 5.4$  for regular ones. The difference was not statistically significant ( $P=0.55$ ). The number of attempts to obtain satisfactory bAVM segmentation was  $3.6 \pm 2$  in regular bAVMs vs.  $3.2 \pm 0.8$  in complex ones ( $P=0.67$ ).

There was no statistically significant difference in terms of calculation time, segmentation time and number of arterial tags between the two sets of data acquired with the Siemens or Philips angiographic suites ( $P=0.21$ ,  $0.36$  and  $0.15$ , respectively). However, the number of venous tags necessary for the segmentation as well as the number of attempts to obtain a satisfactory segmentation were lower with the data sets obtained from the

Philips angiographic suite than for the ones from the Siemens angiographic suite ( $P=0.006$  and  $P=0.03$ ).

The quality of segmentation was considered as good or acceptable by both observers in all but one case (patient no. 5). The inter-rater agreement for grading of the bAVM according to the Spetzler and Martin score [5] was moderate:  $k=0.48$ . The inter-rater agreement for the evaluation of segmentation quality and visibility of the main draining vein was poor:  $k=0.22$  for each. The concordance between the two observers was good for the number of draining veins, the venous drainage pattern and the visualisation of a stenosis on the main draining vein ( $k=0.8$  for each variable). Finally, inter-rater agreement for the detection of dilatation on the venous drainage was poor ( $k=0.19$ ).

Concordance between the analyses of 3D-RA and 3D-RA + segmentation volumes was excellent for main draining vein stenosis ( $k=1$ ), good for Spetzler and Martin grade ( $k=0.72$ ) and the venous drainage pattern ( $k=0.61$ ) and moderate for the number of draining veins ( $k=0.44$ ). A disagreement was



**Fig. 2** Segmentation of an unruptured right parietal AVM revealed by seizure in a 25-year-old female. **A** and **B** Right ICA DSA in lateral (**A**) and AP (**B**) projections. The right parietal bAVM is seen on the DSA, fed by branches from the right MCA (*arrowheads*), as well as the nidus (*white arrows*). However, the origin of the main draining vein is difficult to distinguish from the nidus (*arrows*). **C** Volume-rendering reconstruction from the 3D-RA in left lateral projection. The understanding of the complex network of arteries, dysplastic vessels and veins is very difficult,

especially the visualisation of the origin of the draining vein. **D** and **E** Electronic Supplementary Figure Results after the bAVM segmentation. Arterial feeders are clearly seen in *red*. Distinction between the nidus (in *green*) and the draining vein (in *blue*) is well seen. Two focal venous ectasias are seen on the main draining vein (**D** *arrows*). **E** Supraselective microcatheterisation of a parietal branch of the right MCA in right oblique anterior projection, confirming the results of the segmentation: two focal ectasias are seen (*arrows*) on the main draining vein



observed for focal venous ectasia on the main draining vein ( $k < 0$ ). Number of draining veins depicted was slightly higher for 3D-RA+segmentation ( $m=1.87\pm 0.99$ ) than for 3D-RA alone ( $m=1.47\pm 0.83$ ), but the difference was not statistically significant ( $P=0.2$ ).

Concerning the comparison of the segmentation results with six frame/s DSA acquisitions, the concordance was excellent for stenosis on the main draining vein ( $k=1$ ), good for the venous drainage pattern ( $k=0.75$ ) as well as for Spetzler and Martin grade ( $k=0.74$ ). Inter-rater scoring was moderate for the number of draining veins and for the visualisation of a venous ectasia ( $k=0.49$  and  $0.60$ , respectively). It is noteworthy that  $1.87\pm 0.99$  draining veins on average were depicted on segmented volumes versus  $1.47\pm 0.99$  on the six frame/s acquisitions ( $P=0.24$ ).

Comparison of these results with the data from supraselective microcatheterisation showed a better agreement of the gold standard with the segmentation's results than with the six frame/s DSA results for the venous drainage pattern ( $k=1$  vs.  $k=0.84$ ) and for the visualisation of focal venous ectasia ( $k=0.83$  vs.  $k=0.3$ ) (Fig. 2).

## Discussion

Numerous algorithms (some of them being semi-automated [6, 7], others automated [8]) allowing for the segmentation of intracranial blood vessels have already been described, which mostly aim to extract the vascular tree from the background [6–8]. The strategy of segmentation mainly used is based on examining the average values at different neighbourhood size and their comparison to the current pixel value [8]. Even if they are able to individualise the vascular tree and remove the background, these segmentation strategies cannot distinguish arteries from veins, which is the major goal in bAVM imaging. More recently, other algorithms have been developed to distinguish intracranial arteries from veins using time-resolved MR angiography (TR MRA) [9–11]. However, the TR MRA is hampered by low spatial and temporal resolutions compared with DSA, and despite the development of new advanced algorithms such as the double-reference cross-correlation [12], the accuracy of the distinction of intracranial arteries from veins remains poor.

To the best of our knowledge, we describe the first algorithm allowing for the segmentation of bAVMs. The algorithm we built is able to provide segmentation of the bAVM on a 3D manipulable volume. We used 3D-RA acquisitions for our segmentation algorithm because it presents a better spatial resolution than CT angiography or MR angiography. The strategy of the segmentation that we chose was first to segment the nidus and then arteries and veins using proximal manual tagging by means of an algorithm taking into account the density and variance of the vessels' density.

The quality of the segmentation was evaluated as good or fair in most cases by the two observers (93 % of the cases or 14/15). However, the inter-rater agreement for segmentation quality as well as for the depiction of ectasia on the main draining vein was poor. These results reflect the difficulty of obtaining a consensus between two observers for the evaluation of the angio-architecture of a bAVM, even if they are experts on this disease. Comparison of segmentation results with the six frame/s DSA acquisitions showed a good inter-rater agreement for the Spetzler and Martin grading and for the evaluation of a stenosis on the main draining vein. The segmentation algorithm performances were higher for the evaluation of the venous drainage pattern and for depicting focal ectasia on the main draining vein than the ones of the six frame/s DSA, which was confirmed by the supraselective microcatheterisation. These results are of paramount importance owing to the fact that the understanding of bAVM venous drainage is indispensable for a safe treatment.

Additionally, this segmentation algorithm may be useful to clearly delineate the nidus before radiosurgery. Indeed, in case of a small nidus remnant or spread nidus, the delineation of the nidus may be difficult to determine and thus the targeting of the lesion not precise enough for the stereotactic radiotherapy.

In conclusion, the proposed segmentation algorithm is a promising tool for the recognition of the different components of bAVMs on 3D-RA reconstructions. Even if it does not provide dynamic information like DSA, the algorithm may help to understand the angio-architecture of these complex vascular malformations better, especially venous drainage. Further improvements are currently under investigation to obtain a fully automated algorithm and thus to accelerate segmentation time.

**Acknowledgements** The scientific guarantor of this publication is Prof. Charbel Mounayer. The authors of this manuscript declare relationships with the following companies:

Dr Nader Sourour is proctor for the Covidien Company. The authors of this manuscript declare no relationships with any companies, whose products or services may be related to the subject matter of the article. The authors state that this work has received funding from the AVRUL (Agence pour la Valorisation de la Recherche Universitaire du Limousin), Limoges, FRANCE. One of the authors has significant statistical expertise. Institutional Review Board approval was obtained. Written informed consent was waived by the Institutional Review Board. Methodology: retrospective, experimental, multicentre study.

## References

1. Lasjaunias P, Manelfe C, Chiu M (1986) Angiographic architecture of intracranial vascular malformations and fistulas – pretherapeutic aspects. *Neurosurg Rev* 9:253–263
2. Cognard C, Spelle L, Pierot L (2004) Pial arteriovenous malformations. In: M Forsting (Ed), *Intracranial malformations and aneurysms* 39–40

3. Combaz X, Levrier O, Moritz J et al (2011) Three-dimensional rotational angiography in the assessment of the angioarchitecture of brain arteriovenous malformations. *J Neuroradiol* 38:167–174
4. Spetzler RF, Martin NA (1986) A proposed grading system for arteriovenous malformations. *J Neurosurg* 65:476–483
5. Landis JR, Koch GG (1977) The measurement of observer agreement for categorical data. *Biometrics* 33:159–174
6. Kirbas C, Quek FKH (2004) A review of vessel extraction techniques and algorithms *ACM Comput Surv* 36:81-121
7. Yaniv Z, Cleary K (2006) Image guided procedures: a review. *Computer aided intervention and medical robotics CAIMR TR-2006-3*
8. Babin D, Vansteenkiste E, Pizurica A, Philips W (2011) Segmentation of brain blood vessels using projections in 3-D CT angiography images. *Conf Proc IEEE Eng Med Biol Soc*:8475–8478
9. Forkert ND, Illies T, Goebell E, Fiehler J, Saring D, Handels H (2013) Computer-aided nidus segmentation and angiographic characterization of arteriovenous malformations. *Int J Comput Assist Radiol Surg* 8:775–786
10. Naganawa S, Ito T, Iwayama E et al (1999) Magnitude subtraction vs. complex subtraction in dynamic contrast-enhanced 3D-MR angiography: basic experiments and clinical evaluation. *J Magn Reson Imaging* 10:813–820
11. Bock M, Schoenberg SO, Floemer F, Schad LR (2000) Separation of arteries and veins in 3D MR angiography using correlation analysis. *Magn Reson Med* 43:481–487
12. Santini F, Patil S, Meckel S, Scheffler K, Wetzel SG (2008) Double-reference cross-correlation algorithm for separation of the arteries and veins from 3D MRA time series. *J Magn Reson Imaging* 28: 646–654

## **Additional material 1.**

### ***3D-RA acquisition protocols in the two different institutions***

The acquisition parameters of the 3D-RA performed at the Pitié-Salpêtrière Hospital (Paris, France) on the Siemens angiographic suite biplane flat-panel technology (Axiom Artis, Siemens, Erlangen, Germany) were as follows: rotation angle of the C-arm = 200° (right oblique anterior 100° to left oblique anterior 100°); rotation speed: 40°/s; acquisition time: 16 s; intra-arterial injection of 40 cc of Iohexol 300 (GE Healthcare, Little Chalfont, Buckinghamshire, UK) at 4 cc/s; delay injection-acquisition: 2s. Secondary reconstructions were obtained on a dedicated workstation (Leonardo, Siemens, Erlangen, Germany).

The acquisition parameters of the 3D-RA performed with the Philips biplane flat-panel technology (Allura Xper FD20, Philips, Best, The Netherland) at the Limoges University Hospital (Limoges, France) were as follows: rotation angle = 220°; rotation speed: 55°/s; acquisition time: 4 s; intra-arterial injection of 40 cc of Ioxaglate Meglumine 320 (Guerbet, Aulnay-sous-Bois, France) at 4 cc/s; delay injection-acquisition: 2s. Secondary reconstructions were obtained on a dedicated workstation (View Forum, Philips, Best, The Netherlands).

## Additional material 2.

The density interval is divided into five intervals; each interval  $\Delta_n$  will follow the same rule: each interval  $\Delta_n$  has the same upper limit that the total interval has, and comprises a «  $n/5$  » proportions of the overall not yet-labeled pixels. From  $\Delta_1$  to  $\Delta_5$ , starting from high intensity level intervals, the histogram is progressively enlarged towards the lower limit of the total interval. First, the pixels for which the intensity is comprised in  $\Delta_n$  are studied (**Additional Fig. 1**).

### 1. Study of $\Delta_1$

Given  $\Omega_1$ , the group of points comprises the interval  $\Delta_1$ . By considering the values of the variance of each pixel belonging to  $\Omega_1$ , these values are comprised in an interval that is divided into five intervals according to the following rule: *each interval  $v_n$  has as an inferior limit the minimum value of the variance of all pixels belonging to  $\Omega_n$ , and comprises a portion «  $n/5$  » of the pixels of this ensemble.*

In our case, the variance  $V$  in a given point  $P$  is the difference **between** the average of the squared values of  $P$ 's intensities and its neighbouring points **and** the squared average of the intensity of these same points (**Additional Fig. 2**)

$$V = \frac{1}{k} \sum_{i=1}^k x_i^2 - \left( \frac{1}{k} \sum_{i=1}^k x_i \right)^2$$
 with  $k$  corresponding to the number of points and  $x_i$  the intensity of each of these points.

Thus, from  $v_1$  to  $v_5$ , we start from the interval of low variances that we then enlarge progressively.

Given  $\omega_1$ , the ensemble of pixels with an intensity level comprised in the interval  $\Delta_1$  and with a level of variance comprised in the interval  $v_1$ , we proceed to the



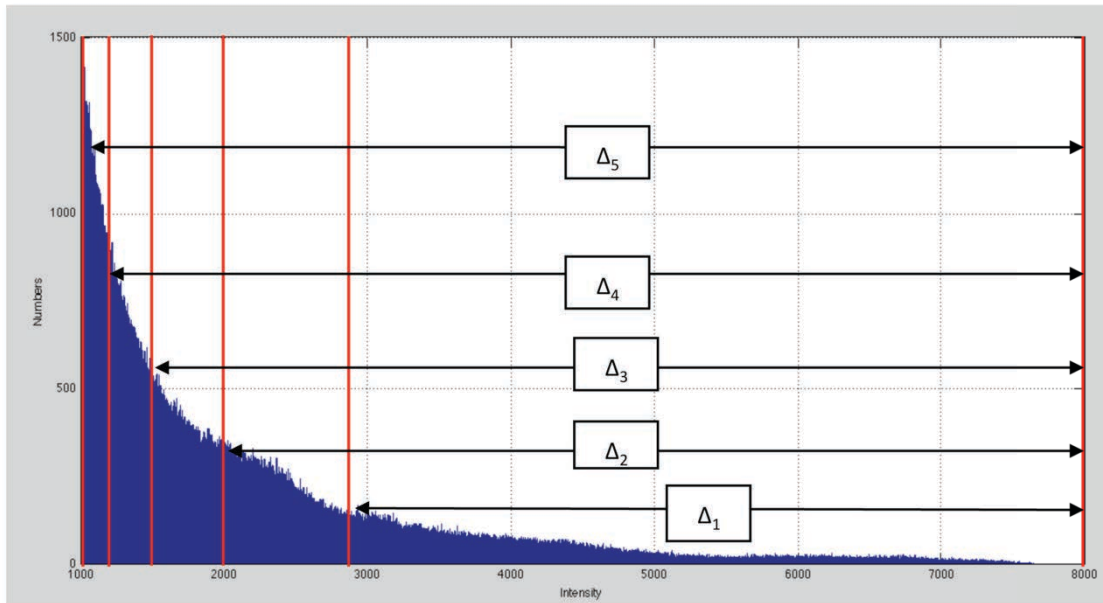
propagation of tagging belonging to the ensemble  $\omega_1$  according to the following rules:

- Pixels belonging to contiguous ensembles linked to label 1 tagging and not linked to label 2 are assigned label 1.
- Pixels belonging to contiguous ensembles linked to label 2 tagging and not linked to label 1 are assigned label 2.
- Pixels belonging to contiguous ensembles linked to label 2 tagging and linked to label 1 do not receive any label.

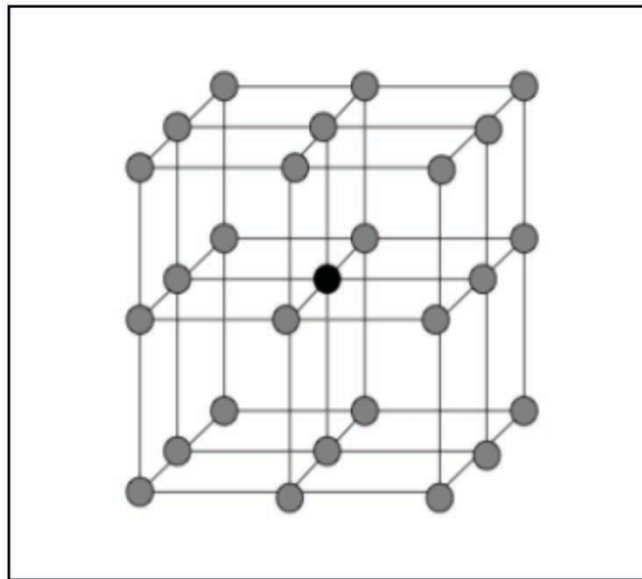
## 2. Study of $\Delta_2, \Delta_3, \Delta_4$ and $\Delta_5$

The above-described study is repeated for each interval. By means of these operations, we have extended the tagging defined manually in “*Step 2*”.

Subsequently, we can propagate tagging in the same way that was presented in “*Step 1*” (nidus segmentation).



**Additional Figure 1.**



**Additional Figure 2.**

## **Additional figures' legend**

**Additional Figure 1.** *Extension rule of tagging propagation to avoid errors in cases of crossing.* The density interval is divided into 5 intervals: each interval  $\Delta_n$  has the same upper limit that the total interval and comprises a «  $n/5$  » proportion of the overall not yet-labeled pixels. From  $\Delta_1$  to  $\Delta_5$ , starting from high intensity level intervals, the histogram is progressively enlarged. First, the pixels for which the intensity is comprised within  $\Delta_n$  are studied.

**Additional Figure 2.** *Drawing explaining the propagation of the vessels' labels according to density variance.* The variance  $V$  in a given point  $P$  is the difference between the average of the squared values of  $P$ 's intensities and its neighbouring points and the squared average of the intensity of these same points.

### **Additional material 3**

#### ***Complementary transmission rules and specific propagation process during the segmentation of arteries and veins***

1) Complementary transmission rules:

During vertical propagation, groups of the reference slice without a common part are assigned label 3.

2) Propagation process:

Instead of performing a propagation that would start from the reference slice, we proceed with two segmentations from which will result in S1 and S2:

S1: segmentation resulting from propagation from the 1<sup>st</sup> image (ascending propagation)

S2: segmentation resulting from propagation from the last image (descending propagation)

The same propagation process is performed in sagittal and coronal planes, successively.

The results S1 and S2 are combined to obtain the final result, S. During this combination between S1 and S2, the following rules are followed:

- Common parts between labels 2 and 1 are suppressed ( $2 \cap 1 = 0$ ).
- The combination of a given label X with label 3 will give the label X ( $3 \cap X = X$ ).

The final result is the ensemble of labels 1 and 2 of the result S.

## **VIII. Article n°2**

### **“Interest of the Convex Spherical Anamorphosis for a Better Understanding of Brain AVMs’ Angio-Architecture”**

L’objectif du deuxième travail de cette thèse de sciences a été de développer un outil original permettant « d’écarter » et de séparer les structures nidales et juxta-nidales pour mieux apprécier l’angio-architectures des MAVc. A cet égard, l’anamorphose sphérique convexe nous est apparue comme étant un outil de déformation géométrique intéressant pour « déplisser » le nidus et les structures adjacentes, afin de mieux comprendre leurs rapports réciproques. L’anamorphose est définie comme un outil géométrique fournissant une déformation réversible d’une image au moyen d’un système optique ou d’un algorithme mathématique. L’anamorphose sphérique convexe est un sous-type d’anamorphose consistant à appliquer l’image à déformer ou une partie de cette image sur un hémisphère. Elle permet d’écarter artificiellement les points les plus proches du centre de l’image. Cette utilisation originale et inédite de l’anamorphose pour l’analyse de l’angio-architecture des MAVc nous a paru pertinente, en particulier pour mieux visualiser l’origine de la veine de drainage principale et identifier les anévrysmes intra-nidaux.

Ce deuxième travail a été présenté sous forme de communication orale au congrès européen de neuroradiologie (ESNR) en 2012, en poster au congrès français de neuroradiologie (SFNR) en 2013 et au congrès Nord-Américain de neuroradiologie (American Society of Neuroradiology [ASNR]) en 2013.

Ce travail a été soumis à la revue à comité de relecture « *PlosOne* » (IF 2013 = 3,53) ; il est actuellement en relecture.

## **RÉSUMÉ**

### **Introduction :**

L'anamorphose sphérique convexe est une déformation en barillet consistant à appliquer un plan sur un hémisphère convexe. Adaptée à l'imagerie des MAVc, cette déformation géométrique pourrait permettre « d'étaler » le nidus et les structures vasculaires adjacentes (artères/veines) et ainsi de différencier les différentes composantes des MAVc de façon plus précise.

### **Méthodologie :**

L'algorithme d'anamorphose sphérique convexe a été élaboré sur Matlab (version R2009b). Les données brutes d'angiographies rotationnelles acquises chez 15 patients (8 hommes, 7 femmes ; 14 MAVc supra-tentorielles, 1 MAVc infra-tentorielle) ont été utilisées pour tester l'algorithme.

L'anamorphose était appliquée sur les reconstructions en « rendu de volume » des angiographies rotationnelles en projections antéro-postérieure, latérale et obliques, et comparée à l'évaluation de l'angiographie numérisée soustraite 2D et l'angiographie rotationnelle seule dans les mêmes projections par 2 observateurs en consensus.

### **Résultats :**

L'anamorphose sphérique convexe était applicable dans tous les cas. Par patient, l'anamorphose sphérique convexe a permis de déceler en moyenne  $1 \pm 1$  et  $0,75 \pm 1,45$  afférences artérielles de plus que l'angiographie rotationnelle seule et l'angiographie 2D, respectivement. Néanmoins, la différence n'était pas statistiquement significative. Il n'y avait pas de différence pour le dénombrement des veines de drainage entre les 3 techniques d'imagerie.

La visualisation de l'origine de la veine de drainage principale était considérée comme bonne dans 67 % des cas pour l'anamorphose, contre 47% et 33% pour l'angiographie 2D et l'angiographie rotationnelle seule, respectivement. Les anévrysmes intra-nidaux étaient décelés de façon fiable par l'algorithme d'anamorphose sphérique convexe (dans 2 cas) alors que l'angiographie 2D et

l'angiographie rotationnelle seule montraient des images douteuses dans 1 et 2 autres cas, respectivement. Ces images douteuses étaient en fait des ectasies veineuses focales, comme confirmé par l'angiographie par microcathétérisme sélectif.

### **Conclusion :**

L'utilisation de l'anamorphose sphérique convexe pour l'analyse de l'angiographie rotationnelle 3D est faisable et permet, par rapport à l'angiographie 2D ou l'angiographie rotationnelle seule, de mieux visualiser les afférences artérielles de la MAVc, de mieux préciser l'origine de la veine de drainage principale et de déceler de façon plus précise les anévrysmes intranidaux.

# PLOS ONE

## Interest of the Convex Spherical Anamorphosis for a Better Understanding of Brain AVMs' Angio-Architecture

--Manuscript Draft--

<b>Manuscript Number:</b>	PONE-D-14-30177
<b>Article Type:</b>	Research Article
<b>Full Title:</b>	Interest of the Convex Spherical Anamorphosis for a Better Understanding of Brain AVMs' Angio-Architecture
<b>Short Title:</b>	Peeling the bAVM Onion
<b>Corresponding Author:</b>	Frédéric Clarençon Paris VI University Paris, FRANCE
<b>Keywords:</b>	brain AVM, angio-architecture, anamorphosis, algorithm
<b>Abstract:</b>	<p><b>Introduction</b> Convex spherical anamorphosis is a barrel distortion that consists in the application of a plane surface on a convex hemisphere. Applied on bAVMs' vascular imaging, this deformation may help to "spread" the nidus and the surrounding vessels (arteries/veins) and thus to differentiate the bAVM's different components more accurately.</p> <p><b>Methods</b> The algorithm was built on Matlab software (version R2009b). The data from 3D-RA of 15 patients (8 males, 7 females; 14 supratentorial bAVMs, 1 infratentorial) were used to test the algorithm. The algorithm was applied on 3D-RA volume rendering reconstructions in anteroposterior, lateral and oblique views and compared with regular 3D-RA and DSA in the same projections by the two reviewers in consensus.</p> <p><b>Results:</b> Per patient, 3D-RA + anamorphosis depicted <math>1 \pm 1</math> and <math>0.75 \pm 1.45</math> more arterial feeders on average than 3D-RA alone and 6 f/s DSA, respectively. No difference was recorded for the count of the draining veins between the 3 techniques. The visualization of the precise origin of the main draining vein considered as good in 67% of the cases with the anamorphosis vs 47% and 33% for 6 f/s DSA and 3D-RA alone, respectively. Intranidal aneurysms were accurately depicted by the anamorphosis (2 cases) whereas 6 f/s DSA and 3D-RA showed doubtful images in 1 and 2 additional cases, respectively, that were finally confirmed as focal venous ectasias.</p> <p><b>Conclusions:</b> The anamorphosis helps to depict more arterial feeders than DSA or 3D-RA alone, to see more precisely the bAVM's main draining vein origin and to depict more accurately intranidal aneurysms.</p>
<b>Order of Authors:</b>	Frédéric Clarençon Franck Maizeroi-Eugène Flavien Maingreud Damien Bresson David Ayoub Nader-Antoine Sourour Nicolas Menjot de Champfleür Jacques Chiras



	Catherine Yardin
	Charbel Mounayer
<b>Suggested Reviewers:</b>	Michael Soderman Karolinska Institutet michael.soderman@karolinska.se
	Raphael Blanc, MD Fondation A. de Rothschild rblanc29@gmail.com
<b>Opposed Reviewers:</b>	
<b>Additional Information:</b>	
<b>Question</b>	<b>Response</b>
<p><b>Financial Disclosure</b></p> <p>Please describe all sources of funding that have supported your work. A complete funding statement should do the following:</p> <p>Include <b>grant numbers and the URLs</b> of any funder's website. Use the full name, not acronyms, of funding institutions, and use initials to identify authors who received the funding.</p> <p><b>Describe the role</b> of any sponsors or funders in the study design, data collection and analysis, decision to publish, or preparation of the manuscript. If they had no role in any of the above, include this sentence at the end of your statement: "<i>The funders had no role in study design, data collection and analysis, decision to publish, or preparation of the manuscript.</i>"</p> <p>If the study was <b>unfunded</b>, provide a statement that clearly indicates this, for example: "<i>The author(s) received no specific funding for this work.</i>"</p> <p>* typeset</p>	<p>The authors received no specific funding for this work</p>
<p><b>Competing Interests</b></p> <p>You are responsible for recognizing and disclosing on behalf of all authors any competing interest that could be perceived to bias their work, acknowledging all financial support and any other relevant financial or non-financial competing interests.</p> <p>Do any authors of this manuscript have</p>	<p>I have read the journal's policy and the authors of this manuscript have the following competing interests :</p> <ul style="list-style-type: none"> <li>- Dr N. Sourour: consultant for Covidien eV3</li> </ul>

1           **Interest of the Convex Spherical Anamorphosis for a Better**  
2           **Understanding of Brain AVMs' Angio-Architecture**

3

4

5    *Running title:* Peeling the bAVM Onion

6

7 **Interest of the Convex Spherical Anamorphosis for a Better**  
8 **Understanding of Brain AVMs' Angio-Architecture**  
9

10  
11  
12  
13 Frédéric Clarençon, MD <sup>1, 2</sup>; Franck Maizeroi-Eugène, MSc <sup>3</sup>; Flavien Maingreud PhD <sup>4</sup>,  
14 Damien Bresson, MD <sup>5</sup>, David Ayoub, MD <sup>6, 7</sup>; Nader-Antoine Sourour, MD <sup>1</sup>; Nicolas  
15 Menjot de Champfleür, MD, PhD <sup>8</sup>; Jacques Chiras, MD <sup>1</sup>; Catherine Yardin, MD, PhD <sup>9, 2</sup>;  
16 Charbel Mounayer, MD <sup>6, 2</sup>

17  
18 <sup>1</sup>. Department of Interventional Neuroradiology. Pitié-Salpêtrière Hospital. Paris.  
19 FRANCE.

20 <sup>2</sup>. Constellation de Recherche médicale Appliquée. EA 3842. Limoges. FRANCE

21 <sup>3</sup>. Maizeroi-Eugène Society. Fontenay-aux-Roses. FRANCE.

22 <sup>4</sup>. T3D Medical. Saint-Denis. FRANCE

23 <sup>5</sup>. Department of Neurosurgery. Lariboisière University Hospital. Paris. FRANCE.

24 <sup>6</sup>. Department of Neuroradiology. Limoges University Hospital. Limoges. FRANCE.

25 <sup>7</sup>. Department of Neurosurgery. Saint-Joseph University Hospital. Beyrouth.  
26 LEBANON

27 <sup>8</sup>. Department of Neuroradiology. Montpellier University Hospital. Montpellier.  
28 FRANCE.

29 <sup>9</sup>. Department of Histology, Cytology, Cellular Biology and Cytogenetics. Limoges  
30 University Hospital. Limoges. FRANCE

31  
32  
33 *Corresponding author:*

34 Dr Frédéric Clarençon: professional address: Department of neuroradiology  
35 Pitié-Salpêtrière Hospital.  
36 47, Bd de l'Hôpital.  
37 75013 Paris. France

38  
39 Email : [fredclare5@msn.com](mailto:fredclare5@msn.com)

40 Tel : + 33 1 42 16 35 43

41 Fax : + 33 1 42 18 35 15

42  
43  
44 Number of figures: 3

45 Number of color figures: 7 panels

46 Number of tables: 2

47  
48

49 **Abstract:**

50 *Introduction*

51 Convex spherical anamorphosis is a barrel distortion that consists in the application of a plane  
52 surface on a convex hemisphere. Applied on bAVMs' vascular imaging, this deformation may  
53 help to "spread" the nidus and the surrounding vessels (arteries/veins) and thus to differentiate  
54 the bAVM's different components more accurately.

55

56 *Methods*

57 The algorithm was built on Matlab software (version R2009b).

58 The data from 3D-RA of 15 patients (8 males, 7 females; 14 supratentorial bAVMs, 1  
59 infratentorial) were used to test the algorithm.

60 The algorithm was applied on 3D-RA volume rendering reconstructions in anteroposterior,  
61 lateral and oblique views and compared with regular 3D-RA and DSA in the same projections  
62 by the two reviewers in consensus.

63

64

65 *Results:*

66 Per patient, 3D-RA + anamorphosis depicted  $1\pm 1$  and  $0.75\pm 1.45$  more arterial feeders on  
67 average than 3D-RA alone and 6 f/s DSA, respectively. No difference was recorded for the  
68 count of the draining veins between the 3 techniques.

69 The visualization of the precise origin of the main draining vein considered as good in 67% of  
70 the cases with the anamorphosis vs 47% and 33% for 6 f/s DSA and 3D-RA alone,  
71 respectively. Intranidal aneurysms were accurately depicted by the anamorphosis (2 cases)  
72 whereas 6 f/s DSA and 3D-RA showed doubtful images in 1 and 2 additional cases,  
73 respectively, that were finally confirmed as focal venous ectasias.

74

75 *Conclusions:*

76 The anamorphosis helps to depict more arterial feeders than DSA or 3D-RA alone, to see  
77 more precisely the bAVM's main draining vein origin and to depict more accurately intranidal  
78 aneurysms.

79

80 **Key words:**

81 brain AVM, angio-architecture, anamorphosis, algorithm

82

83 **Acronyms and abbreviations:**

84 **3D-RA**: three dimensional rotational angiography, **AP**: anteroposterior, **bAVM**: brain  
85 arteriovenous malformation, **DSA**: digital subtraction angiography, **VRT**: volume rendering  
86 technique

87

88

89

90 **Introduction:**

91  
92 Brain arteriovenous malformations (bAVMs) are rare malformations of supposed congenital  
93 origin constituted of feeding artery(ies), a mesh of dysplastic vessels (the so-called *nidus*), and  
94 draining vein(s).<sup>1</sup>

95 Understanding of the angio-architecture of these malformations is sometime challenging, but  
96 remains of paramount importance because some architectural characteristics may predict the  
97 AVM rupture (intranidal aneurysm, unique deep venous drainage, stenosis on the main  
98 draining vein ...).<sup>2-4</sup> Digital subtraction angiography (DSA) is the routine standard imaging  
99 modality to visualize and analyze the different components of the AVMs.<sup>5, 6</sup> Nevertheless,  
100 DSA provides only two dimensions views acquired in different projections. The components  
101 of the AVM may be superimposed and thus difficult to distinguish on DSA. Three-  
102 dimensional (3D) rotational angiography (RA) is an additional tool that may help for a better  
103 visualization and understanding of bAVMs.<sup>7, 8</sup> However, some bAVMs remain difficult to  
104 analyze due to a compact *nidus* and to tangled or twisted feeders/draining veins surrounding  
105 the *nidus*.

106 Anamorphosis is a deformed projection or representation of a picture on a curved surface,  
107 that, when saw from a point or reflected in a curved mirror, appears regular and in proportion.  
108<sup>9</sup> This geometrical deformation has been used from the early 15<sup>th</sup> century by numerous artists  
109 for an aesthetic purpose.<sup>10</sup> Convex spherical anamorphosis is a subtype of anamorphosis  
110 consisting in the projection of a plane on a hemisphere (**Fig. 1**).

111 Considering the deformation provided by convex spherical anamorphosis, the use of a tool  
112 that would allow for the application of such anamorphosis on 3D-RA volume may be valuable  
113 in helping to differentiate the bAVM's different components.

114 The aim of our study was to evaluate the interest of such a convex spherical anamorphosis  
115 algorithm on 3D-RA acquisition to improve the understanding of bAVMs' angio-architecture.

116 **Materials & Methods:**

117 *Patients' demographics/bAVMs' characteristics*

118 All data concerning patients' demographics are summarized in **Table 1**.

119 Fifteen consecutive patients (8 males, 7 females, mean age =  $35.7 \pm 15$  y, range 11-68) were  
120 explored in 2 different institutions (Pitié-Salpêtrière Hospital, Paris, FRANCE and Limoges  
121 University Hospital, Limoges, FRANCE) for either ruptured (n = 5) or unruptured (n = 10)  
122 bAVMs. Fourteen bAVMs were located within the supratentorial space while one had an  
123 infratentorial location. None of the patients had a previous bAVM treatment (either surgery,  
124 endovascular treatment or radiosurgery). Mean nidus diameter measured on 3D-RA was  $2.3 \pm$   
125 1.1 cm (range 0.9-4).

126

127 *Acquisition protocols*

128 Eleven out of 15 acquisitions were performed at the Pitié-Salpêtrière Hospital (Paris, France)  
129 on a Siemens angiographic suite biplane-flat panel technology (Axiom Artis, Siemens,  
130 Erlangen, Germany). The acquisition parameters were the same for all patients: rotation angle  
131 of the C-arm =  $200^\circ$  [right oblique anterior  $100^\circ$  to left oblique anterior  $100^\circ$ ]; rotation speed:  
132  $40^\circ/\text{s}$ ; acquisition time: 16 seconds; intra-arterial injection of 40cc of Iohexol 300 (GE  
133 Healthcare, Little Chalfont, Buckinghamshire, UK) at 4 cc/s; secondary reconstructions on a  
134 dedicated workstation (Leonardo, Siemens, Erlangen, Germany).  
135 The remaining 4 patients were explored at the Limoges University Hospital (Limoges,  
136 France) by means of a Philips bi-plane flat panel technology (Allura Xper FD20, Philips,  
137 Best, The Netherland). The acquisition parameters were as follow: rotation angle =  $220^\circ$ ;  
138 rotation speed:  $55/\text{s}$ ; acquisition time: 4 s; intra-arterial injection of 40cc of Meglumin  
139 Ioxaglate de 320 (Guerbet, Aulnay-sous-Bois, France) at 4 cc/s; secondary reconstructions on  
140 a dedicated workstation (View Forum, Best, The Netherlands).

141 In 9 out of 15 patients (60%), acquisitions were performed under general anesthesia, while in  
142 the remaining 6 patients (40%) the acquisitions were performed under local anesthesia.  
143 We used for the elaboration of the algorithm the subtracted raw data from the 3DRA. This  
144 subtraction is automatically provided by the reconstruction algorithm of the software of both  
145 the Philips and Siemens workstations.

146

147

148

149 *Algorithm of convex spherical anamorphosis:*

150 The algorithm was elaborated on Matlab software (version R2009b). To build the algorithm  
151 of convex spherical anamorphosis, we used of the equation of the geometric aberration, also  
152 known as barrel radial distortion:

153

154

$$\rho' = \rho + k \rho^3$$

155 with

156  $\rho$ : distance on the initial picture between the pixel and the center of the image

157  $\rho'$ : distance on the transformed picture between the pixel and the center of the deformed  
158 picture

159 k: deformation factor ( $k > 0$ )

160

161 We modified the barrel radial distortion to obtain a deformation only within a circle of R  
162 radius and to smooth the discontinuities with image outside this radius using the following  
163 formula:

164

165

166



167

$$\rho' \begin{cases} \rho_x + \text{Sup}(0, k(1 - \frac{\log(1+\sqrt{\rho})}{\log(1+R)}) * ((\rho_x)^3 + \rho_x * (\rho_y)^2) / (\rho^\alpha)) \\ \rho_y + \text{Sup}(0, k(1 - \frac{\log(1+\sqrt{\rho})}{\log(1+R)}) * ((\rho_y)^3 + \rho_y * (\rho_x)^2) / (\rho^\alpha)) \end{cases}$$

173

174 With

- 175 •  $\alpha$ : smoothing factor
- 176 •  $\rho_y$ : coordinate of  $\rho$  on the y-axis
- 177 •  $\rho_x$ : coordinate of  $\rho$  on the x-axis
- 178 •  $\text{Sup}$ : Supremum function

179

180 *Steps for the application of the anamorphosis algorithm*

181 First, the images from the 3D-RA acquisitions were reconstructed using a *Volume Rendering*  
182 *Technique (VRT)* algorithm. The 3D-RA volumes were secondarily analyzed in  
183 anteroposterior (AP), lateral, right then left oblique anterior views. Then, in each of these  
184 positions, a point was chosen in the nidus or close to the nidus, and the deformation was  
185 applied; the chosen point being the center of the hemisphere's anamorphosis. The degree of  
186 deformation as well as the radius of the distortion could be modified by the observer in order  
187 to obtain the most informative image (i.e.: the deformation that helped the best to separate the  
188 vascular components close to the nidus, to see the origin of the main draining vein or to see an  
189 intranidal aneurysm).

190

191 *Analyzed criteria/statistical analysis*

192 First, two observers (both Interventional Neuroradiologists with an experience in bAVMs  
193 treatment of 6 and 20 years, respectively) independently analyzed the 3D-RA volumes using  
194 the convex spherical anamorphosis algorithm. They evaluated the quality of the deformation  
195 that was graded according to the continuity with the surrounding vascular structures. The  
196 quality was considered as good when the continuity with the adjacent vessels was clearly  
197 visualized, fair when the continuity was seen but difficult to follow and poor when there was a  
198 discontinuity.

199 Then, the 2 observers analyzed in consensus the DSA at 6 f/s in AP, lateral and oblique  
200 projections, the 3D-RA volumes and 3D-RA volumes + convex spherical anamorphosis in the  
201 same views (AP, lateral and oblique views). The following criteria were evaluated for each  
202 imaging modality: number of arterial feeders depicted per view, global number of draining  
203 veins visualized, the quality of the visualization of the origin of the main draining vein  
204 (graded as: good, fair and poor), the presence of a stenosis and/or focal ectasia on the main  
205 draining vein and finally the presence of an intranidal aneurysm.

206 In order to avoid memory bias, the different exams were analyzed at random for each imaging  
207 modality.

208 Since 13/15 patients (87%) were endovascularly treated, the selective microcatheterization of  
209 the bAVM's feeders with supraselective contrast media injection was performed for these 13  
210 patients. When there was a discrepancy between the different imaging modalities the  
211 indeterminacy was dispelled by comparing them with the results from the supraselective  
212 injection.

213

#### 214 *Statistical analysis*

215 The inter-rater and inter-modality agreements were evaluated using a weighted kappa test.  
216 The comparisons of means were performed using a Student t-test; the comparison of  
217 repartitions was performed with a Fisher' exact test. A P value < 0.05 was considered as

218 statistically significant. The statistical analysis was performed using the Medcalc Software  
219 (Medcalc software, Mariakerke, Belgium).

220

221 *Ethical statement*

222 The present study was approved by the local ethic committee (“Comité de Protection des  
223 Personnes”; Pitié-Salpêtrière Hospital). No patient informed consent was required by the  
224 ethics committee of our institution for retrospective analyses of patients’ records and imaging  
225 data.

226

227

228

229 **Results:**

230 *Results of the comparison between 6 f/s DSA, 3D-RA and 3D-RA with the anamorphosis*  
231 *algorithm analyses are summarized in [Table 2](#).*

232

233 The convex spherical anamorphosis algorithm was applicable in all cases. The quality of the  
234 deformation provided by the algorithm was evaluated as good in 14/15 cases (93%) and fair in  
235 one case (7%). The concordance between the 2 observers for the evaluation of the quality of  
236 the deformation was excellent ( $k = 1$ ).

237 On average, the number of arterial feeders depicted per view by the 6 f/s DSA, 3D-RA alone  
238 and 3D-RA + anamorphosis were  $2.6 \pm 1.7$  (range 0-6),  $2.3 \pm 2$  (range 0-7),  $3.3 \pm 2$  (range 0-10),  
239 respectively. Thus, on average, the 3D-RA + anamorphosis helped to depict 1 more arterial  
240 feeders per view than 3D-RA alone and 0.6 more than the regular DSA ([Fig. 2](#)). However, the  
241 differences were not statistically significant ( $P=0.34$  and  $P =0.18$ ; Student-t test). Per patient,  
242 3D-RA + anamorphosis depicted  $1 \pm 1$  and  $0.75 \pm 1.45$  more arterial feeders on average than 3D-  
243 RA alone and 6 f/s DSA, respectively. It is noteworthy that in two cases (Patient 5 and 7) the  
244 number of arterial feeders could not be determined at all by the DSA acquisitions whereas the  
245 3D-RA depicted 1 and 0.5 feeders per view, and 3D-RA + anamorphosis 2 and 4 feeders per  
246 view, respectively. Both bAVMs were deep small malformations with a single deep draining  
247 vein. Number of draining veins recorded by the 6 f/s DSA, 3D-RA alone and 3D-RA +  
248 anamorphosis were  $1.5 \pm 1.1$ ,  $1.7 \pm 1.1$ ,  $1.9 \pm 1.5$ , respectively. The differences were not  
249 statistically significant ( $P = 0.4$  and  $P = 0.5$ ; Student-t test). The inter-modality agreement  
250 between 6 f/s DSA and anamorphosis for stenosis or focal ectasia on the main draining vein  
251 was excellent and good, respectively ( $k = 1$  and  $0.67$ ) and also excellent and good ( $k=1$  and  
252  $0.76$ , respectively) between 3D-RA and anamorphosis. The visualization of the precise origin  
253 of the main draining vein was considered as good in 67% of the cases with the anamorphosis vs

254 47% and 33% for 6 f/s DSA and 3D-RA alone, respectively (Fig. 3). Concerning intranidal  
255 aneurysms, the anamorphosis depicted 2 intranidal aneurysms (patients 3 and 13), these results  
256 being confirmed by the selective microcatheterization while the 6 f/s DSA, in addition to these  
257 2 aneurysms, revealed a uncertain image which was in fact a focal venous ectasia (patient 15).  
258 The 3D-RA analyses missed one intranidal aneurysm, and showed 2 doubtful images that were  
259 in fact focal venous ectasias (patients 2 and 11).  
260

261 **Discussion:**

262 The angio-architecture of the bAVMs is often difficult to understand due to the tangled  
263 characteristic of the vessels composing the nidus and of the surrounding arteries and veins.<sup>1</sup>  
264 Despite the advances in the 3D-rotational angiography technologies that provide a 3D  
265 manipulable volume and help to improve the analysis of these malformations,<sup>7</sup> a precise  
266 analysis of the angio-architecture of bAVM remains challenging. This difficulty is the  
267 challenge to overcome in bAVMs' imaging, since the precise recognition of the different  
268 components of the angio-architecture of these malformations is of tremendous importance to  
269 plan their treatment and to reduce the procedure-related complications.

270

271 Anamorphosis is a drawing presenting a distorted image, which appears in natural form under  
272 certain conditions, as when viewed at a raking angle or reflected from a curved mirror.<sup>11</sup> The  
273 etymological origin of the word comes from the Greek "ana" (again/against) and "morphe"  
274 (shape/form).<sup>12</sup> As an iconoclastic answer to the development of the theories of the  
275 perspective by Italian artists of the Renaissance<sup>13</sup>, the anamorphosis has been used since the  
276 early 15th century by numerous artists. One of the most famous masterpieces using this  
277 technique being "*The Ambassadors*" painted in 1533 by Dutch artist Hans Holbein the  
278 Younger (1497-1543) in which a deformed skull can be seen at the bottom of the painting.  
279 The most basic anamorphoses are the linear ones in which the deformation is performed only  
280 along one axis. Catoptric anamorphoses are more complex deformations obtained with  
281 cylindrical or curved mirrors (convex or concave).<sup>11</sup> Convex spherical anamorphosis belongs  
282 to the catoptric anamorphoses and corresponds to the projection of a plane on a hemisphere.  
283 This deformation artificially increases the distance between the points that are the closest to  
284 the center of the image.

285 To the best of our knowledge, no similar attempt of using a convex spherical anamorphosis in  
286 vascular imaging has previously been reported. We thus present the first experience in  
287 developing such device to improve the understanding of bAVM angio-architecture. This  
288 approach brings valuable information on the arterial feeders, help to improve visualization of  
289 the origin of the main draining vein and to individualize accurately intranidal aneurysms.  
290 These results are interesting because it has been clearly established that most of the delayed  
291 hemorrhagic complications in endovascular treatment are related to occlusion or major  
292 slowdown of the main draining vein due to uncontrolled migration of the liquid embolic agent  
293 during embolization <sup>14</sup>. Thus, the precise recognition of the bAVM's main draining vein  
294 origin is of tremendous importance to plan a safe treatment. Additionally, the recognition of  
295 intranidal aneurysms and their distinction from focal venous ectasia close to the nidus is also  
296 very important since it has been demonstrated that the rebleeding rate of ruptured bAVMs is  
297 correlated with the presence of an intranidal aneurysm <sup>15</sup>.

298

#### 299 *Limitations of the study*

300 Although interesting, the algorithm we built presents some limitations. First, it has been tested  
301 on a relatively limited number of patients (n = 15). Second, this algorithm, used on the 3D-  
302 RA volumes, can not bring information on the flow dynamic of the arteriovenous shunt, like  
303 the 6 f/s DSA acquisitions. Additionally, our algorithm is yet only usable on static images  
304 from the 3D-RA acquisition; it can not be used directly on a 3D manipulable volume. Finally,  
305 the hemispheric deformation on 3D-RA images provided by the anamorphosis algorithm can  
306 not be applied dynamically, meaning that the hemisphere used for the deformation can not be  
307 moved in real-time on the image. If the operator wants to change the center of the  
308 deformation, he has to set a new point on the image corresponding to the center of the new  
309 hemisphere and then apply the deformation. Improvements concerning these technical  
310 limitations are currently under investigation by our team.

311 **Conclusions:**

312 The algorithm of convex spherical anamorphosis allows for a “spreading” of the nidus and the  
313 surrounding vascular components that may help for a better understanding of the bAVMs’  
314 angio-architecture by providing an exhaustive evaluation of the arterial feeders, a more  
315 precise analysis of the main draining vein’s origin and a more accurate depiction of intranidal  
316 aneurysms.

317

318

319 **Conflict of Interest:**

320 *Dr Nader Sourour* is proctor for the Pipeline Embolization Device (Covidien/eV3, Irvine,  
321 CA)

322



323 **References**

324 1. Forsting M. *Intracranial Vascular Malformations and Aneurysms*. Berlin: Springer-  
325 Verlag, 39-100; 2006.

326 2. Houdart E, Gobin YP, Casasco A, Aymard A, Herbreteau D, Merland JJ. A proposed  
327 angiographic classification of intracranial arteriovenous fistulae and malformations.  
328 *Neuroradiology*. 1993;35(5):381-385.

329 3. Miyasaka Y, Yada K, Ohwada T, Kitahara T, Kurata A, Irikura K. An analysis of the  
330 venous drainage system as a factor in hemorrhage from arteriovenous malformations.  
331 *J Neurosurg*. Feb 1992;76(2):239-243.

332 4. Nataf F, Meder JF, Roux FX, et al. Angioarchitecture associated with haemorrhage in  
333 cerebral arteriovenous malformations: a prognostic statistical model. *Neuroradiology*.  
334 Jan 1997;39(1):52-58.

335 5. Carmody RF, Seeger JF. Intracranial applications of digital subtraction angiography.  
336 *Crit Rev Diagn Imaging*. 1984;23(1):1-40.

337 6. Carmody RF, Smith JR, Seeger JF, Ovitt TW, Capp MP. Intracranial applications of  
338 digital intravenous subtraction angiography. *Radiology*. Aug 1982;144(3):529-534.

339 7. Combaz X, Levrier O, Moritz J, et al. Three-dimensional rotational angiography in the  
340 assessment of the angioarchitecture of brain arteriovenous malformations. *J*  
341 *Neuroradiol*. Jul;38(3):167-174.

342 8. Anxionnat R, Bracard S, Macho J, et al. 3D angiography. Clinical interest. First  
343 applications in interventional neuroradiology. *J Neuroradiol*. Dec 1998;25(4):251-  
344 262.

345 9. Hansford D, Collins D. Anamorphic 3D geometry. *Computing*. 2007;79:211-223.

346 10. Baltrusaitis J. *Anamorphic Art*. New York: Harry N. Abrams, Inc; 1977.

347 11. Collins D. Anamorphosis and the Eccentric Observer (parts 1 and 2). *Leonardo*  
348 *Journal*. 1992 1992;25(1 and 2).

349 12. Leeman F, Schuyt, M, Elffers, J. *Anamorphoses*. New York: Harry N. Abrams; 1976.

350 13. Veltman KH. Perspective, Anamorphosis and Vision. *Marburger Jahrbuch, Marburg*.  
351 1986;21:93-117.

352 14. Baharvahdat H, Blanc R, Termechi R, et al. Hemorrhagic complications after  
353 endovascular treatment of cerebral arteriovenous malformations. *AJNR Am J*  
354 *Neuroradiol*. May 2014;35(5):978-983.

355 15. Meisel HJ, Mansmann U, Alvarez H, Rodesch G, Brock M, Lasjaunias P. Cerebral  
356 arteriovenous malformations and associated aneurysms: analysis of 305 cases from a  
357 series of 662 patients. *Neurosurgery*. Apr 2000;46(4):793-800; discussion 800-792.

358  
359  
360  
361  
362  
363

364 **Figures legend**

365 **Figure 1.**

366 **1A.** Draw representing the concept of the convex spherical anamorphosis. The grid pattern is  
367 reflected in a mirror sphere, leading to a convex spherical deformation of this pattern.

368 **1B.** Reproduction of artist M.C. Escher's draw "Balcony" (1945) presenting a convex  
369 spherical anamorphosis on a landscape of the Amalfi coast (Italy). This example shows the  
370 geometrical distortion of the center of the draw on a convex hemisphere.

371

372 **Figure 2.**

373 *Example of convex spherical anamorphosis applied on a right temporal unruptured bAVM*  
374 *in a 17-year-old male, revealed by seizure.*

375 **2A.** Six f/s right ICA DSA in lateral projection showing the right temporal bAVM. **2B.** 3D-  
376 RA; volume rendering technique (VRT) reconstruction in lateral view. **2C** and **2D.**  
377 Application of the convex spherical anamorphosis at the center of the nidus with crescent  
378 radius and deformation factor. The anamorphosis clearly helps to see more precisely the  
379 course of the main arterial feeder (**2D**, white arrows) and the origin of both primary and  
380 secondary venous outlets (**2D**, black arrows).

381

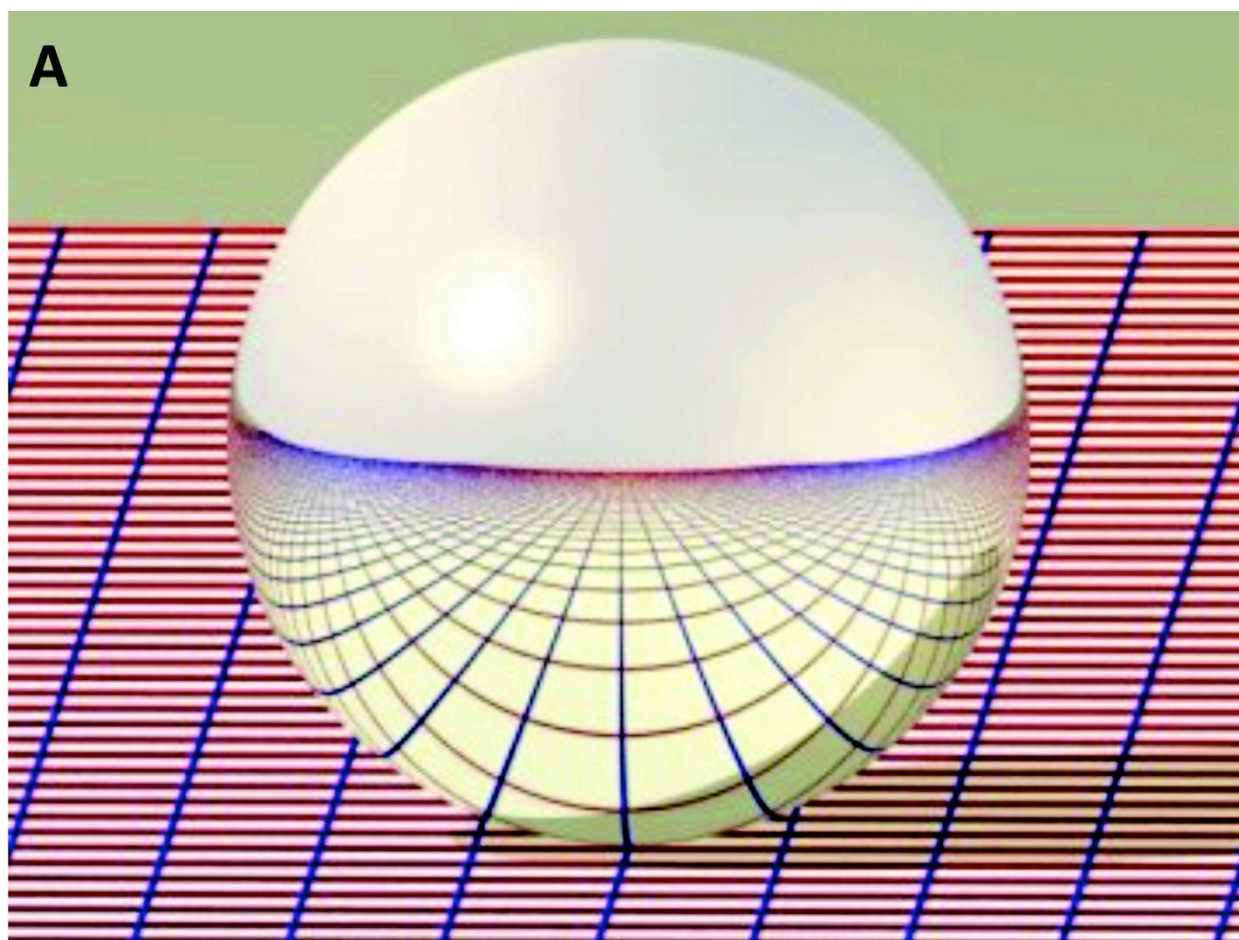
382 **Figure 3.**

383 *Example of convex spherical anamorphosis applied on a right frontal unruptured bAVM in*  
384 *a 29-year-old male, revealed by headache.*

385 **3A** and **B.** Six f/s right ICA DSA in right oblique anterior (ROA) projection; **3A:** arterial  
386 phase and **3B:** capillary phase. The precise origin of the bAVM's draining veins is very  
387 difficult to see on DSA. **3C.** 3D-RA image; VRT reconstruction in ROA view. **3D** and **3E.**  
388 Application on the 3D-RA image in ROA view of the convex spherical deformation at the


389 center of the nidus, with crescent radius and deformation factor. With the maximum radius  
390 and deformation factor, the origin and course of the draining veins are more clearly seen (**3E**,  
391 arrows).

*Figure 1*



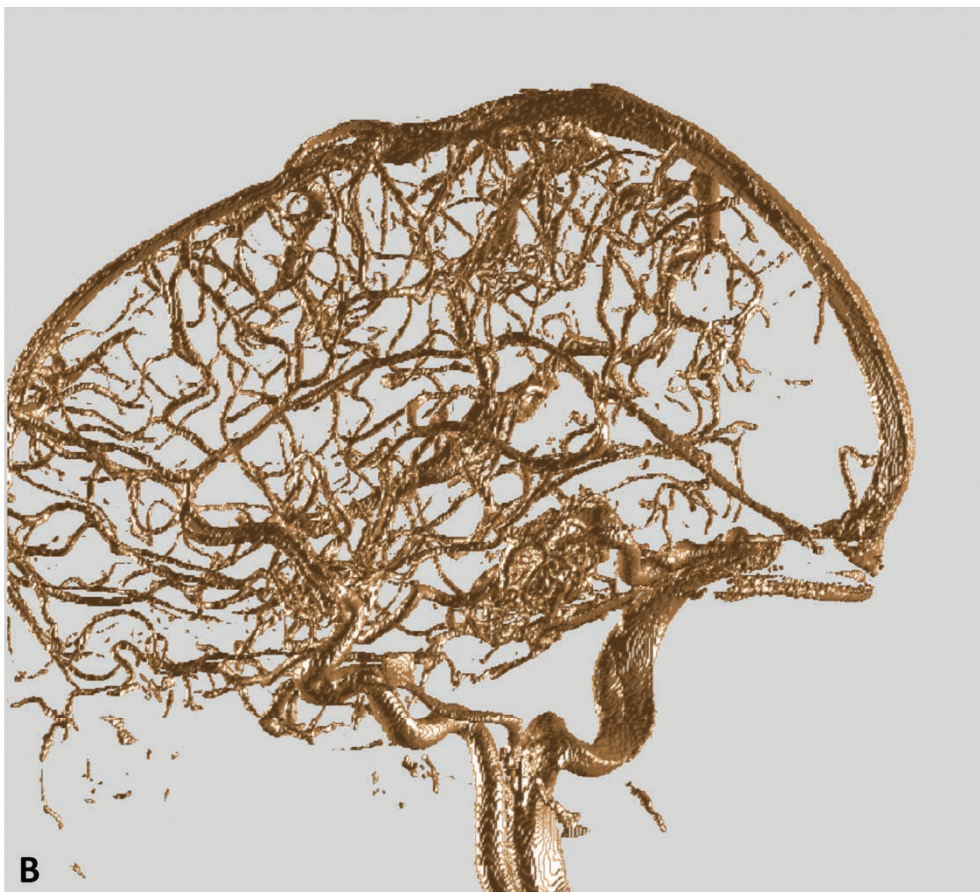
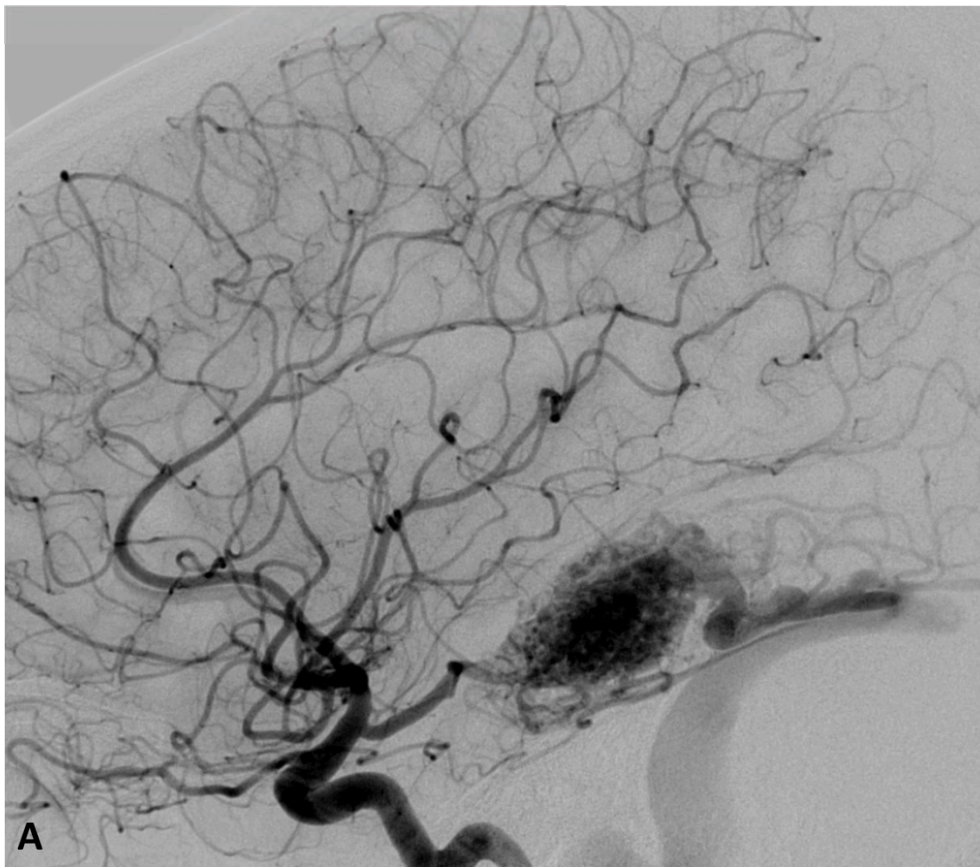


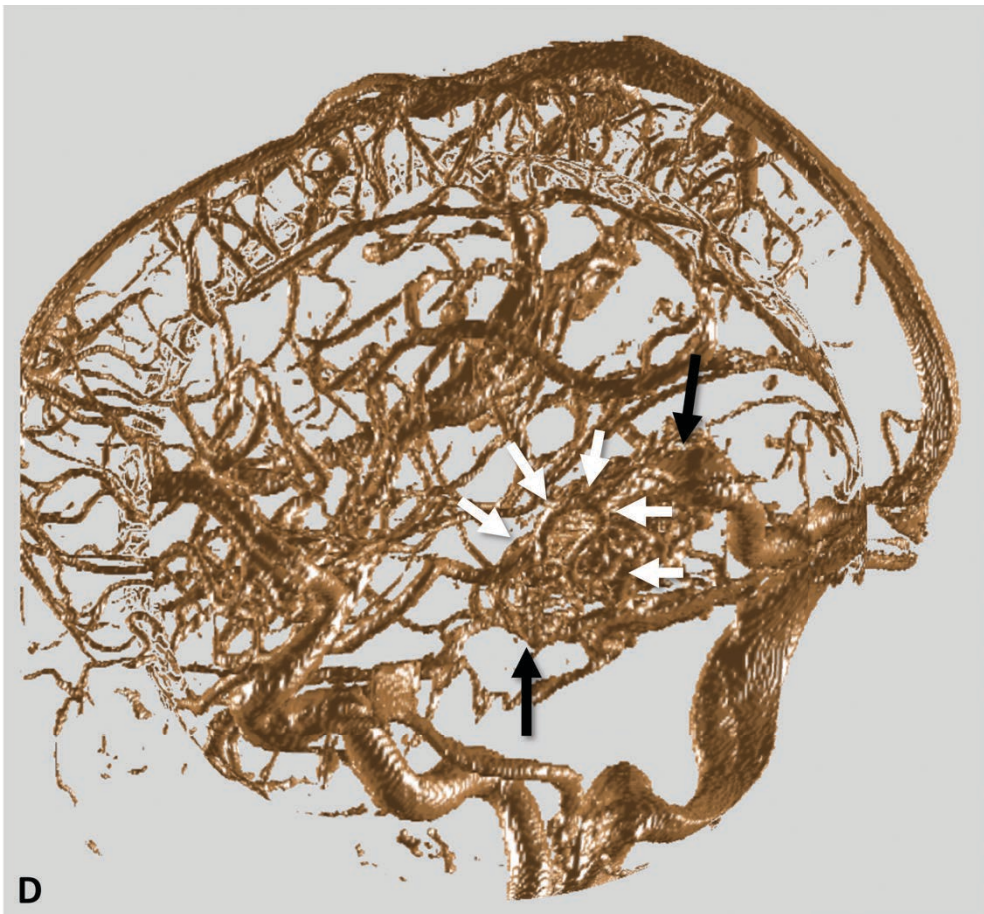
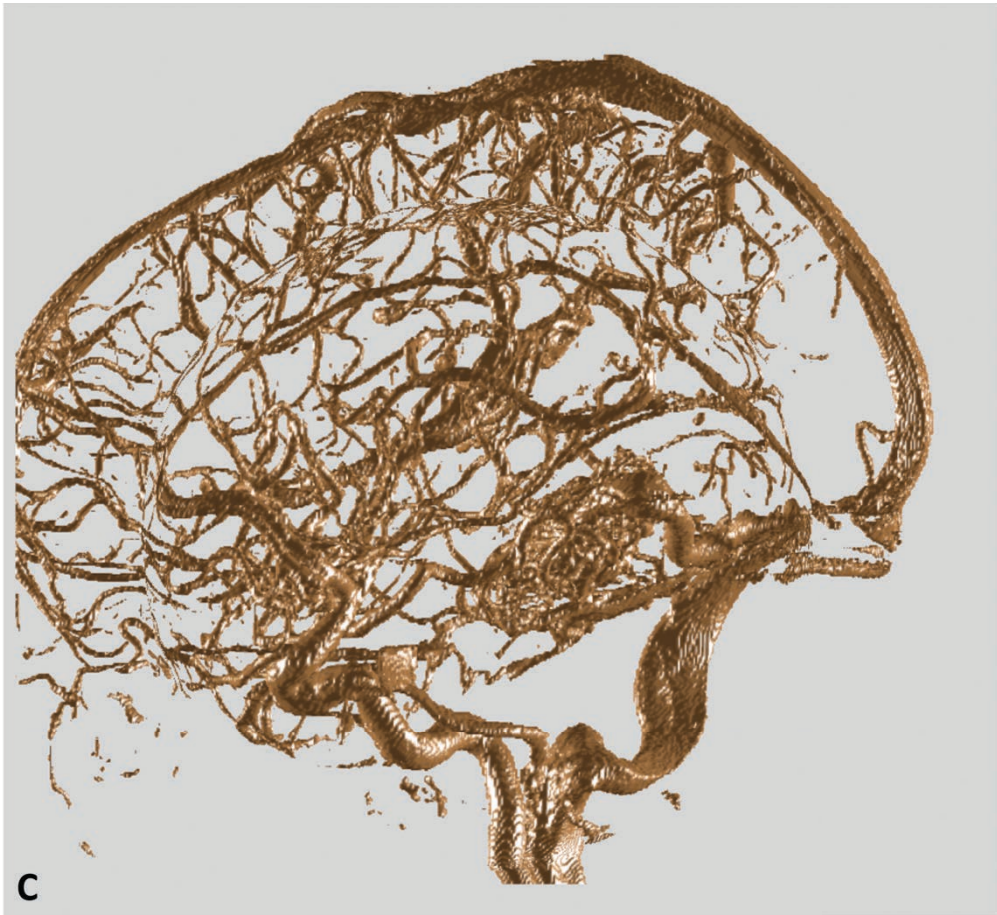
**B**





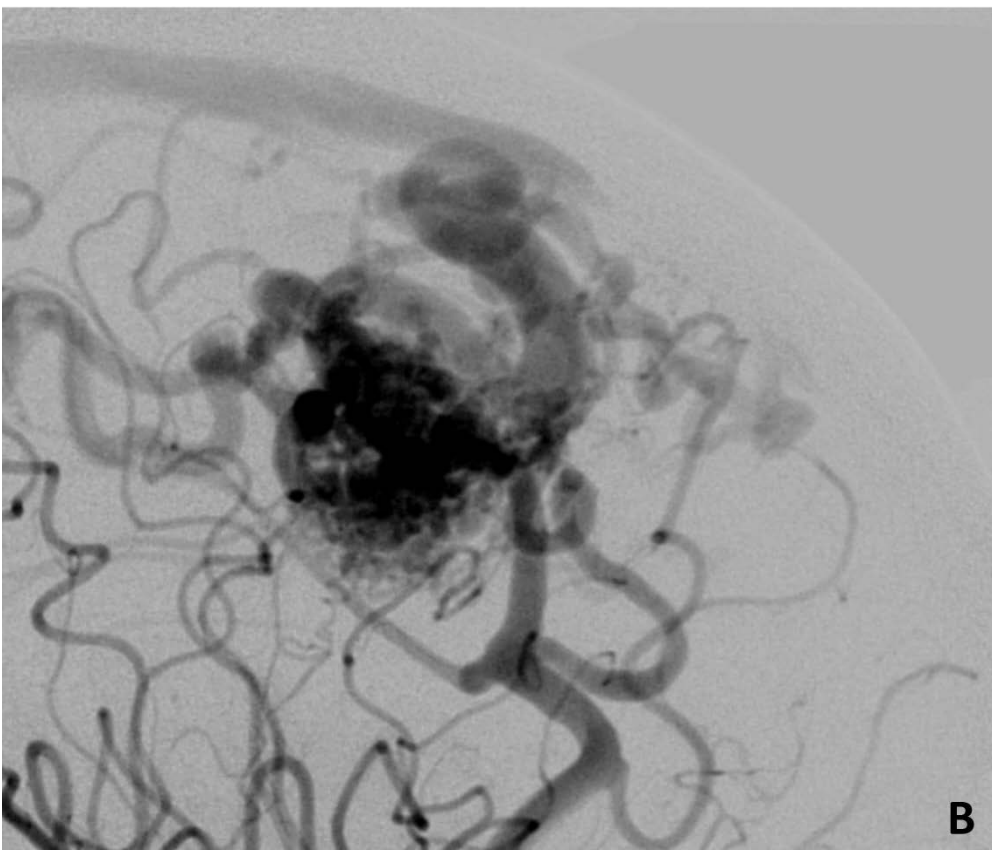
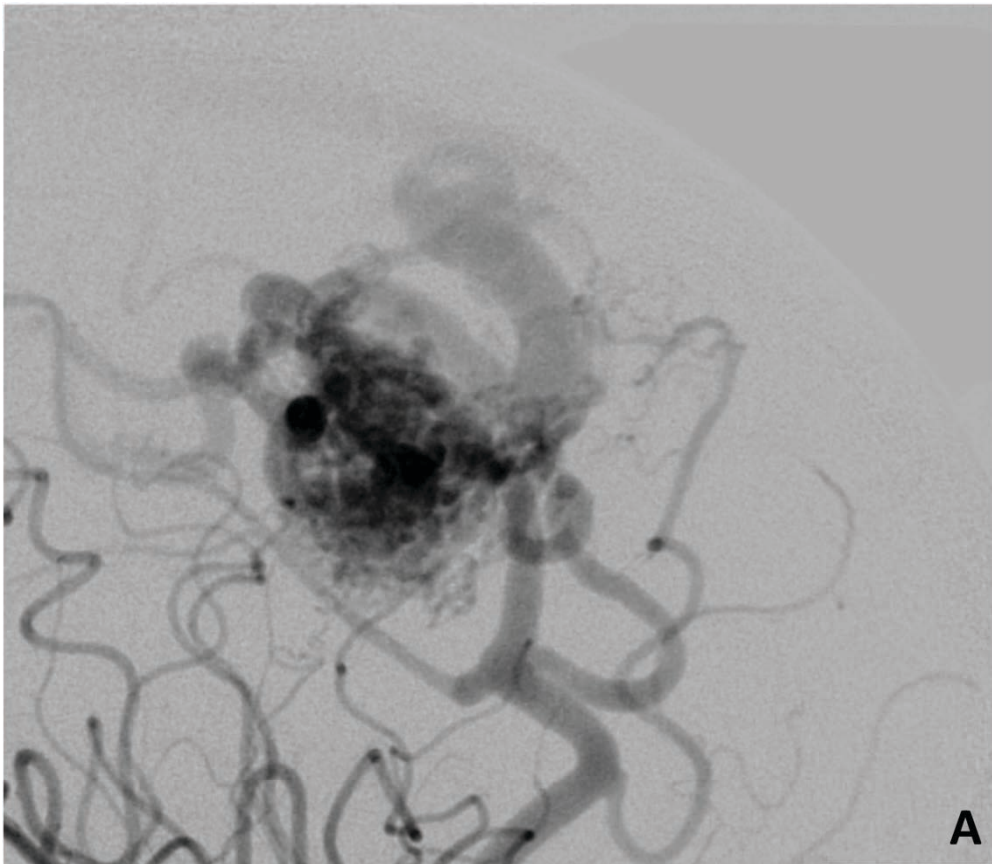
*Figure 2*



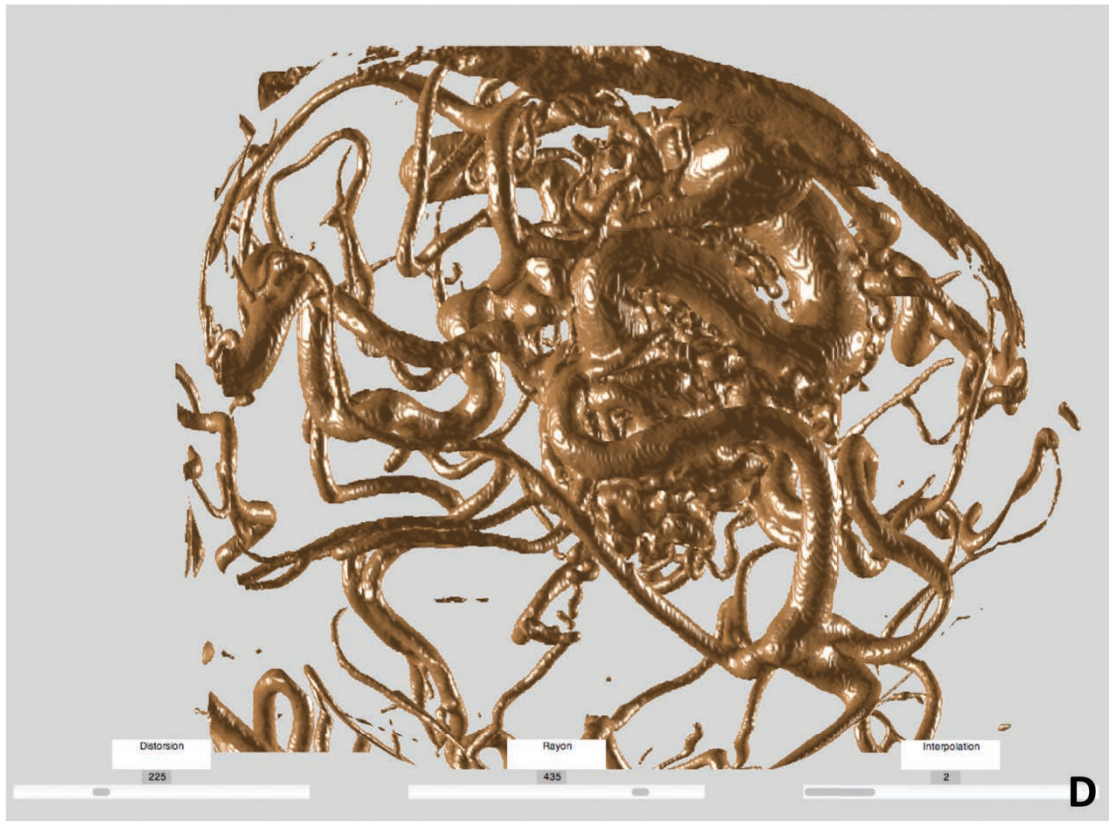
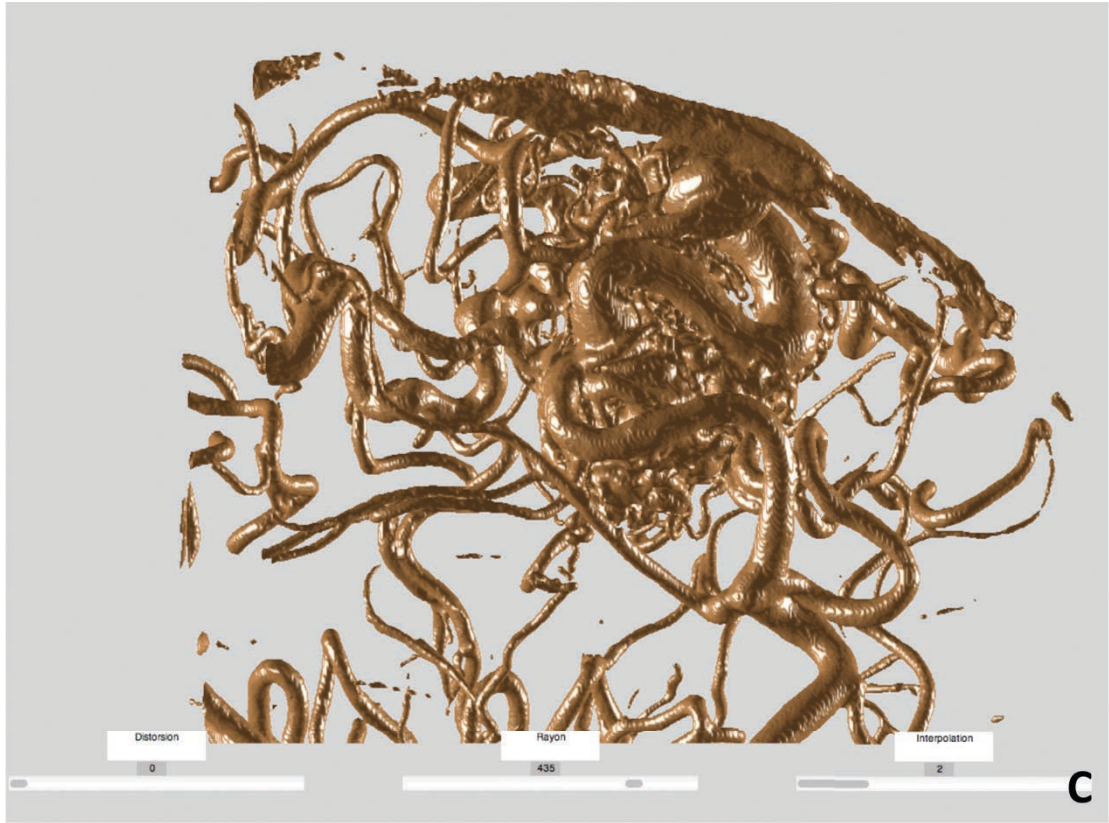




*Figure 3*









Patient Nb	Age	Sex	Supratentorial	Location	Side	Ruptured	Max diam. nidus (cm)
1	39	F	1	Frontal	L	N	4
2	25	F	1	Parietal	R	N	2.4
3	29	M	1	Occipital	L	Y	1.3
4	29	M	1	Frontal	R	N	2.8
5	68	M	0	Tectal plate	R	Y	1
6	44	M	1	Frontal	L	N	2.4
7	43	F	1	Temporo-occipital	L	Y	2
8	58	M	1	Frontal	L	N	2
9	23	F	1	Occipital	L	N	0.9
10	17	F	1	Temporal	R	N	2.5
11	34	F	1	Occipital	L	N	1.1
12	37	M	1	Frontal	R	Y	4.5
13	32	M	1	Temporal	L	N	4
14	47	F	1	Ant choroidal	R	Y	1.7
15	11	M	1	Callosal	L	N	2.1

**Table 1. Patients demographics and brain AVMs characteristics**

Nb: number, F: female, M: male, Ant.: anterior, L: left, R: right, Max: maximum, diam.: diameter

Patient Nb	Nb arteries /view 6f/s	Nb veins 6f/s	Visualization draining veins' origin 6 f/s	Intra-nidal aneurysm 6 f/s	Nb arteries /view 3D-RA	Nb veins 3D-RA	Visualization draining veins' origin 3D-RA	Intra-nidal aneurysm 3D-RA	Nb arteries /view anamorphosis	Nb veins anamorphosis	Visualization draining veins' origin anamorphosis	Intra-nidal aneurysm anamorphosis
1	5.25	5	Fair	No	4.5	5	Fair	No	2.75	5	Good	No
2	3.25	1	Fair	No	1.75	2	Poor	Doubt	3.25	2	Fair	No
3	1.25	2	Good	Yes	0.75	2	Good	Yes	0.75	2	Good	Yes
4	3	2	Poor	No	2.75	3	Fair	No	4.25	5	Fair	No
5	0	1	Fair	No	1	1	Poor	No	2.25	1	Fair	No
6	3.75	1	Good	No	2	1	Fair	No	3.75	1	Fair	No
7	0	1	Fair	No	0.5	1	Poor	No	2.5	1	Fair	No
8	3.75	2	Good	No	2.25	2	Fair	No	4	4	Good	No
9	1.5	1	Good	No	1.75	1	Good	No	2.25	1	Good	No
10	2.75	1	Good	No	2	2	Fair	No	4.5	1	Good	No
11	2	1	Fair	No	1.25	1	Good	Doubt	2	1	Good	No
12	4.5	1	Good	No	6.75	1	Good	No	8.25	1	Good	No
13	4	2	Fair	Yes	4.5	1	Good	No	4.5	1	Good	Yes
14	2	1	Good	No	1.75	1	Fair	No	2.75	2	Good	No
15	2	1	Fair	Doubt	1.25	1	Fair	No	2.5	1	Good	No

**Table 2. Analyses of arterial feeders, draining veins and intra-nidal aneurysms by two observers in consensus for the different imaging modalities**

Nb: number, 6f/s: DSA acquired at 6 frames/second, 3D-RA: three dimensional-rotational angiography.

## **IX. Article n°3**

### **“Development of A Simplified Swine AVM Model”**

Comme nous l'avons vu dans le chapitre « Généralités sur les MAVc », la biologie des MAVc en général, et l'angiogenèse en particulier, sont des facteurs déterminants dans la genèse et la croissance de ces malformations <sup>44</sup>. Aussi, l'hypothèse d'une influence de l'utilisation de facteurs anti-angiogéniques (*in situ* ou par voie générale) en terme de régression des MAVc semble-t-elle pertinente <sup>307</sup>. Le modèle animal de MAVc le plus couramment utilisé, comme présenté dans la section 14 de la section « Généralités sur les MAVc » est celui développé par Massoud et al. <sup>298</sup>. Néanmoins, ce modèle présente plusieurs limites, principalement la difficulté de la réalisation de l'anastomose carotido-jugulaire, le caractère aléatoire de la pérennité de sa perméabilité, ainsi que les perturbations biologiques induites par les phénomènes de cicatrisation. Aussi, une simplification de ce modèle nous est-elle apparue intéressante pour tester de nouvelles thérapeutiques tels que les agents anti-angiogéniques. Ce troisième travail a eu pour but de montrer la faisabilité et l'intérêt d'un modèle porcin de MAVc comparé à des porcs témoins en terme d'augmentation de volume du *rete mirabile* et de prolifération angiogénique secondaires à l'occlusion unilatérale d'une artère carotide primitive. L'outil de segmentation développé dans le travail de thèse a été adapté pour mesurer précisément, sur les angiographies rotationnelles réalisées chez les porcs, le volume des *rete mirabile*. En effet, le risque de biais de mesure lié au seuillage nous a conduit adapter l'algorithme de segmentation pour ce travail. Le principe de segmentation est le même que celui utilisé dans la première étape de la segmentation des MAVc (segmentation du nidus). Ainsi, le *rete mirabile* de porc est-il assimilé à un nidus.

Ce travail préliminaire portant sur l'élaboration d'un modèle simplifié de MAVc nous a paru indispensable pour pouvoir envisager dans un second temps un protocole d'évaluation de l'efficacité des agents anti-angiogéniques sur un modèle animal de MAVc adapté.

Cette étude représente le projet de M2 (Sciences chirurgicales/Parcours neurosciences) du Dr Chrisanthi Papagiannaki encadré conjointement par le Pr Mounayer et le Dr Clarençon. Il a été présenté récemment à un congrès international sur les MAVc (*2<sup>nd</sup> World AVM Congress*) à Nancy sous forme de poster.

Ce travail a, par ailleurs, été soumis au journal à comité de relecture « *American Journal of Neuroradiology* » en septembre 2014 et est actuellement en cours de revue.

## RÉSUMÉ

### Introduction :

Le modèle de MAVc porcin le plus largement utilisé, initialement décrit par Massoud et al. <sup>298</sup> et secondairement perfectionné par Wakhloo et al. <sup>297</sup>, a montré de façon qualitative et semi-quantitative une prolifération vasculaire du *rete mirabile* à plus de 3 mois d'une anastomose carotido-jugulaire unilatérale associée à une ligature proximale de l'artère carotide primitive (ACP) homolatérale.

Le but de notre travail était i) de simplifier ce modèle en effectuant une occlusion unilatérale de l'ACP sans anastomose carotido-jugulaire concomitante afin ii) d'évaluer les modifications induites de volume du *rete mirabile* et iii) de mesurer la prolifération vasculaire par l'analyse des taux du VEGF sériques à proximité du *rete mirabile*, dans le but de fournir un modèle animal de prolifération angiogénique simple, adapté à des applications thérapeutiques moléculaires.

### Méthodologie :

Dix porcs (Large White, 20-25 kg), âgés en moyenne de 60 jours, ont été subdivisés en 2 groupes. Cinq animaux qui ont eu une occlusion endovasculaire de l'ACP gauche par *coils* ± Onyx<sup>®</sup> ou colle (groupe A) et 5 animaux témoins qui n'ont pas eu d'occlusion de l'ACP (groupe B). Une angiographie rotationnelle 3D (3D-RA) a été réalisée à J0 et à 3 mois pour les deux groupes. Le volume du *rete mirabile* (mL) a été mesuré par un outil de segmentation adapté d'un algorithme précédemment décrit <sup>308</sup>. Des échantillons de sang artériel ont été prélevés à proximité du *rete mirabile*, pour les mesures de VEGF dans les deux groupes aux mêmes moments. Enfin, les animaux ont été sacrifiés à trois mois et le *rete mirabile* a été prélevé chirurgicalement pour étude histologique.

### Résultats :

À J0 (en post-occlusion immédiat), le volume des *rete mirabile* était en moyenne dans le groupe A (occlusion de l'ACP) de  $2 \pm 0,56$  mL (1,28-2,78) et dans le

groupe B (contrôle) de  $1,45 \pm 0,5$  mL (0,77-2,1) ( $p = 0,14$ ). A l'imagerie de suivi à 3 mois, le volume moyen du *rete mirabile* était significativement plus important dans le groupe A ( $2,92 \pm 0,33$  mL [2,47-3,4]) que dans le groupe B ( $1,87 \pm 0,69$  mL [0,78-2,56]) ( $p = 0,016$ ). Il y avait une tendance, bien que non-significative, à une augmentation du taux de VEGF dans le sérum entre J0 et M3 dans le groupe A (groupe occlusion) ( $p = 0,075$ ). Les résultats de l'analyse histologique étaient similaires à ceux décrits dans le précédent modèle et ceux observés dans les MAVc humaines, en termes d'épaississement de la média et d'hyperplasie intimale.

### **Conclusion :**

L'occlusion endovasculaire unilatérale de l'ACP entraîne une augmentation significative de volume des *rete mirabile* et induit une prolifération de ce réseau vasculaire. Ce modèle porcin de prolifération angiogénique peut être utile pour des évaluations ultérieures de thérapies moléculaires.





**Development of A Simplified Swine AVM Model**

Journal:	<i>American Journal of Neuroradiology</i>
Manuscript ID:	AJNR-14-01007
Manuscript Type:	Original Research
Classifications:	Animal Models, Arteriovenous/vascular malformations

SCHOLARONE™  
Manuscripts

Peer Review

## DEVELOPMENT OF A SIMPLIFIED SWINE AVM MODEL

### Abstract

#### *Background and purpose*

The most widely used swine arteriovenous malformation model (Massoud TF et al AJNR 1994) has shown some evidence of angiogenic proliferation of the *rete mirabile* at long-term follow-up.

The purpose of our work was to simplify this model in order to evaluate the subsequent volume changes of the *retia mirabilia* and also to control the vascular proliferation by measuring the VEGF expression, so that we would provide a simple animal model, adapted to antiangiogenic treatment control.

#### *Materials and Methods*

Ten pigs were divided into 2 groups. Five animals that underwent endovascular left common carotid occlusion (group A) and 5 control animals (group B). A DSA, associated with 3D DSA of the right ascending pharyngeal artery, was performed at day 0 and at 3 months for both groups. The volume of the *retia* was calculated by a segmentation tool adapted from a previously described algorithm. Arterial VEGF-A levels were measured in both groups at the same time intervals. Finally, the animals were sacrificed at 3 months and the *retia* were surgically extracted for histologic examination.

#### *Results*

At D0 there was no difference in the *retia* volume in the 2 groups. At 3 months, a significantly higher *rete* volume was observed in group A than in group B ( $p=0.016$ ). VEGF-A levels increased in group A in 3 months. Histological findings were similar to those described in the previous model.

#### *Conclusion*

Unilateral endovascular occlusion of the CCA results in significant volume augmentation and vascular proliferation of the swine *rete mirabile*.

#### **Key words:**

Arteriovenous malformation, swine, model, *rete mirabile*, angiogenic proliferation, VEGF

#### **Abbreviations and acronyms:**

**3D-RA:** Three-dimensional rotational angiography, **APA:** ascending pharyngeal artery, **AVM:** arteriovenous malformation, **CCA:** common carotid artery, **CoW:**

circle of Willis, **DSA**: digital subtraction angiography, **ICA**: internal carotid artery, **IJV**: internal jugular vein, **RM**: rete mirabile.

### ***Introduction***

Brain arteriovenous malformations (bAVMs) are rare cerebrovascular malformations <sup>1</sup> that account for approximately 2% of all hemorrhagic strokes' etiologies. <sup>2</sup> They represent a significant neurological problem because they are mostly diagnosed in young, otherwise healthy patients and with the wide availability of non-invasive imaging, the detection of incidental lesions has increased. <sup>2</sup> The most important complication of bAVMs is intracranial hemorrhage that is a considerable source of morbidity and mortality. <sup>3</sup> Annual bleeding rate has been reported as low as 2% to as high as 32.6%. <sup>4</sup> The risk of hemorrhage remains present throughout lifetime, depending on many factors (mainly deep location, previous hemorrhage and deep venous drainage) <sup>3</sup> and having severe clinical outcomes. <sup>2-4</sup> The existing bAVM treatment modalities carry also significant morbi-mortality risks <sup>5,6</sup> that indeed emphasize the need to provide a low risk cure for these patients. <sup>5</sup> On the other hand, molecular characterization of bAVM tissue has demonstrated a high angiogenic proliferation with evidence of increased endothelial cell turnover <sup>7</sup> and has confirmed the central role of abnormal angiogenesis in AVM formation and progression. <sup>8,9</sup> as well as the endothelial progenitor cell involvement in the pathogenesis of bAVMs. <sup>1</sup>

Thus, the development of a bAVM animal model adapted to control novel non-invasive therapies appears relevant. <sup>7,9</sup>

During the past decades, numerous bAVMs models have been described <sup>10</sup> in order to study the hemodynamically induced pathophysiologic and histologic

changes in these malformations. These animal models have also been developed to provide evidence of morphological and histopathological similarities to human bAVMs with the ultimate goal to test treatment modalities (radiosurgery, embolization).<sup>11, 12</sup> Indeed, in most of these models, vascular changes are observed that resemble in many cases those found in human bAVMs.<sup>10, 12, 13</sup> However, angiogenesis and vascular proliferation, that are important factors in AVM formation and evolution<sup>7-10</sup>, were not thoroughly studied.

The most widely used swine AVM model that had first been described by Massoud TF et al<sup>13, 14</sup> and further developed by Wakhloo AK et al<sup>15</sup> consists in the creation of a unilateral carotid/jugular anastomosis with subsequent ligation of the ipsilateral proximal common carotid artery (CCA) (**Fig. 1A**).

The purpose of our work was to develop a simple and easily reproducible animal AVM model, mainly focusing on angiogenic proliferation. We sought to simplify this model by performing a unilateral CCA occlusion without simultaneous carotid-jugular anastomosis (**Fig. 1B**) and to evaluate the subsequent volume changes of the *retia mirabilia*, to assess the vascular proliferation of the *retia* by measuring the VEGF expression (serum levels) and to observe the histological changes compared to control animals, in order to provide a simple and cost-effective animal model adapted to molecular treatment applications.

## Materials and Methods:

*The design of the study is summarized in Fig. 2.*

Ten pigs (Large White, 9 males, 1 females, mean weight:  $22.75 \pm 2.3$  Kg), with a mean age of 60 days, were divided into 2 groups. Group A comprised five pigs that underwent endovascular left CCA occlusion (4 males, 1 female; mean weight:  $23.7 \pm 3$  Kg, age: 60 days). Group B, comprised of 5 pigs (5 males, mean weight:  $21.8 \pm 1$  Kg, age: 60 days) with no arterial occlusion, and was thus considered as a control group. Both groups were comparable in terms of weight and age ( $P = 0.2$  and  $1$ , respectively; Student-T test). At 3 months follow-up, the 2 groups were also comparable in terms of weight (group A:  $42.47 \pm 13.46$  vs group B:  $41.88 \pm 12.42$ ;  $P = 0.94$ )

### *Endovascular CCA occlusion procedures*

All the animals had a venous access via an ear subcutaneous vein, continuously flushed with saline. All the endovascular CCA occlusions were performed under general anesthesia using the following protocol: continuous sedation with intravenous (IV) propofol (10 to 30 mL/Kg/h), analgesia with IV Ketamin 1000 (2 mg to 10 mg/Kg) and orotracheal intubation with spontaneous ventilation. A 6F guiding catheter (6F Envoy, Terumo, Tokyo, Japan) was navigated via a femoral access (6F sheath, Terumo) and placed in the distal part of the CCA under fluoroscopic guidance. The CCA occlusion was performed between the first 4 cm of the external carotid artery (ECA) and the distal CCA, covering the origin of the ascending pharyngeal artery (APA), using a regular 1.7F microcatheter, by means of bare coils  $\pm$  Onyx ( $n = 1$ ) or glue ( $n = 1$ ) (Fig. 1B).

*Digital subtraction angiography (DSA) and 3D-rotational angiography (3D-RA) acquisition protocols*

All the DSA and 3D-RA acquisitions were performed under general anesthesia using the above-mentioned protocol in an angiographic suite with a biplane flat-panel technology (Allura Xper FD20, Philips, Best, The Netherlands). In the animals belonging to group A, the satisfactory occlusion of the CCA was confirmed by anteroposterior (AP) DSA with a 5F regular catheter in the proximal part of the CCA below the occlusion, performed at D0 as well as at 3 months. Then, in all animals of the study (CCA occlusion and control group), the catheter was navigated towards the origin of the right APA under roadmap guidance. A DSA was performed (injection of 10 mL of Iobitridol 300 mg iodine/mL [Guerbet, Aulnay-sous-Bois, France] at 4 mL/s) in AP projection. Then, a 3D rotational angiography was performed at D0 (after the CCA occlusion for group A) and at 3 months, for both groups. The acquisition parameters were as follows: rotation angle = 220°; rotation speed: 55°/s; acquisition time: 4 s; intra-arterial injection from the 5F catheter at the origin of the APA of 28 mL of Iobitridol 300 mg iodine/mL at 4 mL/s. Secondary reconstructions were obtained on a dedicated workstation (View Forum, Philips, Best, The Netherlands); a very sharpen reconstruction algorithm with a 512 x 512 matrix was used.

*Method of rete mirabile volume measurement*

The volume of the *retia mirabilia* (in mL) was calculated by a segmentation tool adapted from a previously described algorithm <sup>16</sup> in order to avoid a bias of

volume variations due to manual thresholding (Fig 3.). The segmentation tool used was elaborated on Matlab software (version R2009b).

The steps of the segmentation were:

- First, the definition of a reference slice, being the slice on which the *rete mirabile* present the biggest surface.
- Second, the definition of a density interval. An inferior density threshold is defined by manual tagging of a few points ( $n = 2$  to  $4$ ) that belong to the *rete* and have a low density on the density grey scale. Thus, only pixels with density equal to or over the inferior density threshold will be taken into account during the *rete* segmentation.
- Then, on the reference slice, two labels are semi-automatically attributed to pixels contained in the density threshold: label 1 to pixels belonging to the *rete mirabile* and label 2 to the pixels that do not belong to the *rete mirabile*. Labels 1 and 2 are incompatible: each pixel that inherits a label cannot inherit another one. Subsequently, the pixel will transmit only the inherited label.
- Finally, the labels' propagation is performed by a combined and simultaneous region growing of labels 1 and 2 from one part to another of the reference slice (ascending and descending propagations). Therefore, the labels spread slice by slice in the direction of propagation vertically and horizontally. First, we apply vertical propagation: pixels of the current slice that are contained in the density threshold having common positions with labeled pixels in the preceding slice will inherit their labels. Sets without a common part will be assigned label 2. After the above-described vertical propagation, a horizontal propagation will be applied. This horizontal propagation will be applied to all pixels in the current slice that are not yet defined. The sets (common parts) of the current slice

previously labeled are the vectors of this propagation. A set of undetermined labels inherits the label from a labeled set with which it presents the maximum number of contacts. In addition to the reference slice, 2 relay slices were also used to avoid transmission errors during the ascending propagation.

After this segmentation process, the volume of the *retia mirabilia* could easily be calculated by multiplying the number of voxels with the label "*rete mirabile*" by the volume of the voxel. This volume is expressed in mL.

#### *VEGF-A measurement in arterial blood*

At D0 and at 3 months, 10 mL of arterial blood were taken from all animals, from the 5F catheter placed in the right APA. All the samples were centrifugated at 2000 g at a temperature of 10-15°C for 15 min and then frozen (-80°C) until analysis was performed. Finally, plasma levels of type A Vascular Endothelial Growth Factor (VEGF-A) in the different samples was evaluated using a commercially available monoclonal antibody-based enzyme-linked immunoassay (ELISA) designed to measure VEGF-A levels (VEGFA ELISA Kit [ABIN431293], Antibodies-online GmbH [Aachen, Germany]), according to the manufacturer's instructions. Optical density was measured at 450 nm using an automated microplate reader (Sumrise Basic TECAN, Model No. 16039400). VEGF concentrations were normalized to patient plasma protein levels and are reported in pg/mL.

#### *Surgical extraction of the rete mirabile*

Animals' sacrifice was performed by IV lethal injection of barbituric acid after the 3 months' angiography. Microsurgical dissection was performed in supine



position. First, the mandible was surgically removed after disinsertion of the temporal and masseter muscles. A microsurgical dissection of the CCAs and ascending pharyngeal arteries along the *longus colli* muscles was performed. Afterwards, the skull base was opened by means of chisel and hammer in order to access the middle cranial fossa and to expose the *rete mirabile* (Fig. 4). Finally, a meticulous microsurgical dissection was performed for the isolation of the *rete mirabile* from the surrounding bony structures and the *rete* was finally removed “en block”. The extracted *retia* were rinsed with saline by injection via a 20G intravenous catheter placed in the lumen of the right APA (Fig. 5).

#### *Histological examination of the rete mirabile*

All specimens were fixed in 4% formaldehyde fresh-buffered solution at the time of resection, rinsed, dehydrated and embedded in paraffin for light microscopy. Serial, transverse, 4 µm-thick slices were obtained of the paraffin embedded specimens throughout their volume and stained with HES (Hematoxylin-Eosin) and Orcein. Thirty sections of the control *retia* and 30 sections of the “occlusion” *retia* were examined morphologically using a x20 oil immersion lens mounted on a LEICA DM 2000 LED microscope (serial number 346646) in order to calculate the media thickness. The sections were chosen according to the most transverse appearance of the vessel lumen and the media thickness alone was measured in µm, at its thinnest point in all specimens. Finally, any differences in the internal elastic lamina and the intima were compared and recorded in the two groups.

#### *Statistical analysis*

Comparison of the base line data (age, weight) between animals belonging to the 2 groups was performed by means of a Student T-test.

Comparisons of *retia mirabilia* volumes, VEGF-A serum levels at D0 and M3 in groups A and B, and media thickness at M3 between the 2 groups were also performed by means of a Student T-test.

All statistical tests were performed by means of Medcalc software (Medcalc software, Mariakerke, Belgium). A P value < 0.05 was considered as statistically significant.

The box-and-whisker plot graphs were performed using XL Stat (XL Stat Version 2014, Addinsoft).

#### *Ethical statement*

The design of the study as well as its content have been approved by the ----- ethic committee for animal research (IRB approval # -----).

## Results

### *Rete mirabile volume changes*

In the group A, the volume of the *retia mirabilia* was  $2\pm 0.56$  mL (range: 1.28-2.78) at D0 and  $2.92\pm 0.33$  mL (range: 2.47-3.4) at 3 months' imaging ( $P = 0.013$ ; Student-T test); while in group B, the volume was  $1.45\pm 0.5$  mL (range: 0.77-2.1) at D0 vs  $1.87\pm 0.69$  mL (range: 0.78-2.56) at 3 months ( $P=0.3$ ; Student-T test). The volume of the *retia mirabilia* was significantly higher in the occlusion group ( $2.92\pm 0.33$  mL) than in the control group ( $1.87\pm 0.69$  mL) at 3 months ( $P= 0.016$ ; Student-T test) (Fig. 6), while no significant difference was observed between the 2 groups at D0 ( $2\pm 0.56$  mL vs  $1.45\pm 0.5$  mL;  $P = 0.14$ ).

### *VEGF-A arterial serum levels proximal to the rete mirabile*

VEGF-A serum levels proximal to the *rete mirabile* in the occlusion group were  $162.3\pm 147.9$  pg/mL at D0 vs  $397\pm 290.1$  pg/mL at 3 months ( $p=0.075$ , Student-T test). In the control group, VEGF-A values were  $107.8\pm 87$  pg/mL at D0 and  $231.6\pm 266$  pg/mL at M3 ( $P=0.18$ ). There was no significant difference in the VEGF serum levels between the 2 groups at D0 or 3 months ( $P = 0.41$  and  $P = 0.33$ , respectively) (Fig. 7).

### *Histological findings*

In Orcein stained sections of the occlusion group *rete mirabile*, an important thickening of the media was observed ( $35\text{-}75\mu\text{m}$ , mean  $49.4\pm 9.3$ ) as compared to

control (20-40  $\mu\text{m}$ , mean  $25\pm 6.1$ ;  $P < 0.0001$ ) (Fig. 8). The vessels in the occlusion group *rete mirabile* sections presented also prominent disrupted and attenuated internal elastic lamina, with focal overlying intimal hyperplasia (intimal cushions or endoluminal pads) and a vacuolization of the media. (Fig. 9). None of the above changes were observed in the control sections.

## Discussion

Numerous models have been developed during the past decades with the intention to recreate brain AMVs' configuration. Some of these models are animal models<sup>13, 15, 17, 18</sup>, others a bench<sup>19</sup> or computer models.<sup>20</sup> Different animals have been used to create them, mainly pig and sheep, due to the presence of a vascular configuration located at their skull base called the "*rete mirabile*". The *rete mirabile* (from the Latine: "*rete*": net and "*mirabile*": marvelous) is a particular vascular configuration developed in some fish and mammals and its function is not clearly determined; it may play a role in thermoregulation in some fishes<sup>21</sup> and in blood pressure regulation in the giraffe.<sup>22</sup> The swine *rete mirabile* vessels size (70 to 275  $\mu\text{m}$ ) is very close to the one of human brain AVMs' nidus (150  $\mu\text{m}$  in average)<sup>11</sup>, making this vascular structure adapted in reproducing the nidal characteristics of bAVMs. Nowadays, as mentioned above, the most widely used animal AVM model is a swine model that had first been described in 1994 by Massoud TF et al., consisting in the creation of a unilateral carotid/jugular anastomosis with subsequent ligation of the ipsilateral proximal common carotid artery (CCA) and occlusion of the ipsilatéral external carotid artery (Fig. 1A).<sup>13</sup> Long-term (3-6 months)

angiographic follow-up in this model showed various hemodynamically induced vascular changes, the existence of flow induced vascular remodeling and subsequent size expansion of the *retia mirabilia*.<sup>14</sup> This model is used to test numerous liquid embolic agents<sup>23</sup> as well as new therapeutic strategies for bAVMs.<sup>24</sup>

However, this model has several limitations.<sup>13</sup> First, it is not easily reproducible because it requires the construction of a side-to-side arteriovenous anastomosis that is time consuming, it requires advanced surgical skills and is prone to thrombosis in the long-term. Second, the results in terms of imaging of vascular changes in the chronic model<sup>14</sup> were poorly quantified and were not compared to a control group. The long-term vascular changes observed in this model were attributed to the arteriovenous anastomosis.<sup>14, 15</sup> Additionally, the vascular changes observed in the chronic model were not exhaustively studied in terms of angiogenesis and vascular proliferation, which have recently been proven to play a key role in bAVMs' evolution.<sup>7-9, 25</sup> Our primary hypothesis was that the above-mentioned observations made by the authors were possibly only due to the CCA occlusion and not to the arteriovenous anastomosis. This hypothesis was confirmed by the significant volume changes observed in our study in group A at 3 months, as compared to controls (2.92 mL vs 1.87 mL; P = 0.016). Volume calculation in our study, using a segmentation algorithm specifically adapted from a previously reported bAVM segmentation algorithm<sup>16</sup>, prohibits subjective manual calculation bias or bias related to manual thresholding. To avoid the measurement bias related to a contralateral wash-out phenomenon in the control group, we ensured that the APA contralateral to the injection was retrogradely opacified completely during the 3D-RA. The interest of our model

lies on the fact that results were compared to a control animal group. In this way, we could prove that the *rete mirabile* volume augmentation observed at M3 in group A, was not just due to the animal's age or weight as it was previously thought <sup>15</sup>, since there was no statistically significant difference in the *retia mirabilia's* volume in group B (control) between D0 and M3 (P=0.3). Additionally, the mean volume of the *retia mirabilia* in the occlusion group in our study was more important, although not statistically significant, than the control group at D0 (mean volume: group A  $2\pm 0.56$  mL versus group B  $1.45\pm 0.5$  mL; P=0.14) making the hypothesis of an immediate flow gradient alteration, tangible.

The vascular and nervous systems are the 2 earliest developing organs in vertebrates and there are 2 phases to vascular development: vasculogenesis and angiogenesis, in which VEGF plays a key role. <sup>9</sup> VEGF consists of 5 subtypes with VEGF-A being the main isoform and the most abundantly secreted in the brain. <sup>8</sup> <sup>9</sup> Abnormal angiogenesis has an important role in bAVM genesis and evolution <sup>8</sup> and VEGF in particular has been shown to interfere in many levels of bAVM formation and evolution. <sup>8, 9, 25</sup> In our study, arterial serum VEGF-A levels proximal to the rete, were increased in the occlusion group at 3 months compared to the same group at D0. Although this increase in the occlusion group is not statistically significant (P=0.075), it shows a strong tendency towards enhanced VEGF expression and supports the hypothesis of increased angiogenesis in this group. VEGF serum levels in the control group did not vary from D0 to 3 months (P=0.18), neither did we observe a difference in the levels

between the two groups at baseline D0 (P=0.41) or at 3 months (P=0.33). These observations support the hypothesis that VEGF serum levels are irrelevant to the animal's age and are an indirect sign of angiogenesis in the occlusion group. An additional advantage of our model, contrary to the previous one for which surgery is required, is the absence of surgical wound that could interfere with the VEGF measurement, as wound healing increases VEGF levels.<sup>8</sup>

The histologic findings in our study are similar to those observed in the previously described model<sup>12-15</sup>, a fact that supports our hypothesis that histologic changes are attributed to the CCA occlusion rather than the arteriovenous anastomosis. We chose to measure the media thickness in transverse vessel lumen sections only and in the parts of these sections where the media presented its minimal thickness. This was done in order to avoid any false measurements due to oblique vessel lumen sections as well as to obtain easily reproducible results for all specimens and for future studies. Orcein stained sections allowed us to measure the media thickness, differentiating it efficiently from the intima and the internal elastic lamina. The statistically significant thickening of the media observed in the occlusion group provides evidence of flow induced vascular changes in our study, as observed in the previous model.<sup>13-15</sup>

### **Conclusion**

The proposed simplified swine AVM model with a simple occlusion of one common carotid artery, results in significant *rete mirabile* volume increasing,

associated with a trend for local VEGF-A serum level augmentation and histological changes similar to those observed in the previously described model and close to those found in human brain AVMs. It could be a cost-effective, faster and easier reproducible alternative to previously described models, especially for the evaluation of anti-angiogenic therapies for the treatment of bAVMs.

## References

1. Berman MF, Sciacca RR, Pile-Spellman J, et al. The epidemiology of brain arteriovenous malformations. *Neurosurgery* 2000;47:389-396; discussion 397
2. Hernesniemi JA, Dashti R, Juvela S, et al. Natural history of brain arteriovenous malformations: a long-term follow-up study of risk of hemorrhage in 238 patients. *Neurosurgery* 2008;63:823-829; discussion 829-831
3. Gross BA, Du R. Natural history of cerebral arteriovenous malformations: a meta-analysis. *Journal of neurosurgery* 2013;118:437-443
4. da Costa L, Wallace MC, Ter Brugge KG, et al. The natural history and predictive features of hemorrhage from brain arteriovenous malformations. *Stroke* 2009;40:100-105
5. Russin J, Spetzler R. Commentary: The ARUBA Trial. *Neurosurgery* 2014
6. van Beijnum J, van der Worp HB, Buis DR, et al. Treatment of brain arteriovenous malformations: a systematic review and meta-analysis. *JAMA* 2011;306:2011-2019
7. Achrol AS, Guzman R, Varga M, et al. Pathogenesis and radiobiology of brain arteriovenous malformations: implications for risk stratification in natural history and posttreatment course. *Neurosurg Focus* 2009;26:E9
8. Kim GH, Hahn DK, Kellner CP, et al. Plasma levels of vascular endothelial growth factor after treatment for cerebral arteriovenous malformations. *Stroke; a journal of cerebral circulation* 2008;39:2274-2279
9. Moftakhar P, Hauptman JS, Malkasian D, et al. Cerebral arteriovenous malformations. Part 1: cellular and molecular biology. *Neurosurg Focus* 2009;26:E10
10. Pietila TA, Zabramski JM, Thellier-Janko A, et al. Animal model for cerebral arteriovenous malformation. *Acta Neurochir (Wien)* 2000;142:1231-1240
11. Lee DH, Wriedt CH, Kaufmann JC, et al. Evaluation of three embolic agents in pig rete. *AJNR American journal of neuroradiology* 1989;10:773-776
12. Massoud TF, Hademenos GJ, De Salles AA, et al. Experimental radiosurgery simulations using a theoretical model of cerebral arteriovenous malformations. *Stroke* 2000;31:2466-2477
13. Massoud TF, Ji C, Vinuela F, et al. An experimental arteriovenous malformation model in swine: anatomic basis and construction technique. *AJNR American journal of neuroradiology* 1994;15:1537-1545



14. Massoud TF, Vinters HV, Chao KH, et al. Histopathologic characteristics of a chronic arteriovenous malformation in a swine model: preliminary study. *AJNR American journal of neuroradiology* 2000;21:1268-1276
15. Wakhloo AK, Lieber BB, Siekmann R, et al. Acute and chronic swine rete arteriovenous malformation models: hemodynamics and vascular remodeling. *AJNR American journal of neuroradiology* 2005;26:1702-1706
16. Clarençon F, Maizeroi-Eugène F, Gory B, Sourour N, Bresson D, Mounayer C. Elaboration of a semi-automated algorithm for brain arteriovenous malformations' segmentation: initial results. ESNR Annual Congress; 2012
17. Tu J, Karunanayaka A, Windsor A, et al. Comparison of an animal model of arteriovenous malformation with human arteriovenous malformation. *J Clin Neurosci* 2010;17:96-102
18. Qian Z, Climent S, Maynar M, et al. A simplified arteriovenous malformation model in sheep: feasibility study. *AJNR American journal of neuroradiology* 1999;20:765-770
19. Amar AP, Teitelbaum GP, Larsen DW. A novel technique and new grading scale for the embolization of cerebral vascular malformations. *Neurosurgery* 2006;59:S158-162; discussion S153-113
20. Gao E, Young WL, Pile-Spellman J, et al. Cerebral arteriovenous malformation feeding artery aneurysms: a theoretical model of intravascular pressure changes after treatment. *Neurosurgery* 1997;41:1345-1356; discussion 1356-1348
21. Carey FG, Gibson QH. Heat and oxygen exchange in the rete mirabile of the bluefin tuna, *Thunnus thynnus*. *Comparative Biochemistry and Physiology Part A: Physiology* 1983;74:333-342
22. Lawrence WE, Rewell RE. The Cerebral Blood Supply in the Giraffidae. *Journal of Zoology* 1948;118:202-212
23. Becker TA, Preul MC, Bichard WD, et al. Calcium alginate gel as a biocompatible material for endovascular arteriovenous malformation embolization: six-month results in an animal model. *Neurosurgery* 2005;56:793-801; discussion 793-801
24. Massoud TF. Transvenous retrograde nidus sclerotherapy under controlled hypotension (TRENESH): hemodynamic analysis and concept validation in a pig arteriovenous malformation model. *Neurosurgery* 2013;73:332-342; discussion 342-333
25. Sandalcioglu IE, Wende D, Eggert A, et al. Vascular endothelial growth factor plasma levels are significantly elevated in patients with cerebral arteriovenous malformations. *Cerebrovascular diseases* 2006;21:154-158

## Acknowledgments

## Figure legends

### Figure 1.

*A. Draw summarizing the swine bAVM model developed by Massoud TF et al (adapted from Massoud TF et al <sup>13</sup>).*

A side-to-side anastomosis is performed between one of the CCA and the ipsilateral internal jugular vein (\*). Subsequent ligation of the ipsilateral proximal CCA is performed (black arrow). To avoid retrograde filling of the *rete mirabile* by the *ramus anastomaticus*, the ipsilateral ECA to the anastomosis is occluded by endovascular means (arrow heads). The red arrows show the way of the arterial blood flow circulation from the left to the right side.

*B. Draw of the simplified swine bAVM model tested in our work.*

Occlusion of the ECA and of the distal aspect of the CCA (arrow heads) is performed by endovascular means (coils ± liquid embolic agent).

### Figure 2.

*Draw summarizing the design of the study.*

The animals belonging to the group A will have the common carotid artery (CCA) occlusion at day 0, while the animals of the group B (control group) will not have any arterial occlusion. All animals underwent a DSA in anteroposterior (AP) projection and 3D-RA via a 5F catheter positioned at the origin of the right ascending pharyngeal artery.

D-0: day 0; mo: months, m: mean

**Figure 3.**

*Method for the segmentation of the retia mirabilia.*

**A.** A reference slice (i.e.: a slice on which the *retia mirabilia* present the biggest surface) is chosen (arrow). All the pixels belonging to the retia are tagged on this reference slice. Then, vertical and horizontal propagations of the labels are performed, leading to the segmentation of the whole *rete mirabile*. **B.** Final result after the segmentation; volume rendering. The *retia mirabilia* have been segmented by the tool, allowing for the measurement of the total volume of the retia (expressed in mL) (red circle).

**Figure 4.**

*Photograph of the microsurgical dissection of the rete mirabile.*

After progressive and careful microdissection of the CCAs and APAs (black arrows), opening of the skull base is performed in order to expose the *rete mirabile* (white arrow). Then, the *retia* are en-block removed for pathological examination.

**Figure 5.**

*Photograph of a macroscopic specimen of a rete mirabile after microsurgical extraction.*

The *rete* presents a typical granular appearance. Note the ascending pharyngeal arteries (APAs) feeding each lobe of the *rete mirabile*, and the internal carotid

arteries (ICAs) arising from its rostral aspect.

R: right; L: left.

**Figure 6.**

*Data comparison graph for the retina mirabilia's volume between the different groups (box-and-whisker plot)*

- A.** Comparison between D-0 and M3 retina mirabilia's volume for the occlusion group
- B.** Comparison between D-0 and M3 retina mirabilia's volume for the control group
- C.** Comparison between the 2 groups at D-0
- D.** Comparison between the 2 groups at 3 months

**Figure 7.**

*Data comparison graph for the VEGF-A serum levels close to the rete mirabile between the different groups (box-and-whisker plot)*

- A.** Comparison of VEGF-A serum levels (pg/mL) in the group A (occlusion) between D-0 and M3.
- B.** Comparison of VEGF-A serum levels (pg/mL) in the group B (control) between D-0 and M3.
- C.** Comparison of VEGF-A serum levels (pg/mL) between group A (occlusion) and group B (control) at M3.

**Figure 8.**

Hematoxylin-Eosin stained (HES) sections of the *retia* in control (upper row) and occlusion (lower row) groups. A thickening of the media (\*) with cellular cytoplasmic vacuolization of the smooth muscle cells (arrow) is seen. There is also an irregular thickening of the intima that forms intimal cushions and endoluminal pads (\*\*).

**Figure 9.**

Orcein stained sections of the *rete mirabile* in the control (A) and occlusion (B) groups. A thickening of the media and irregular fibrotic thickening of the intima forming endoluminal pads (\*\*) are depicted. A prominent disruption of the internal elastic lamina (IEL) without any effect on the external elastic lamina (EEL) is also observe

Figure 1

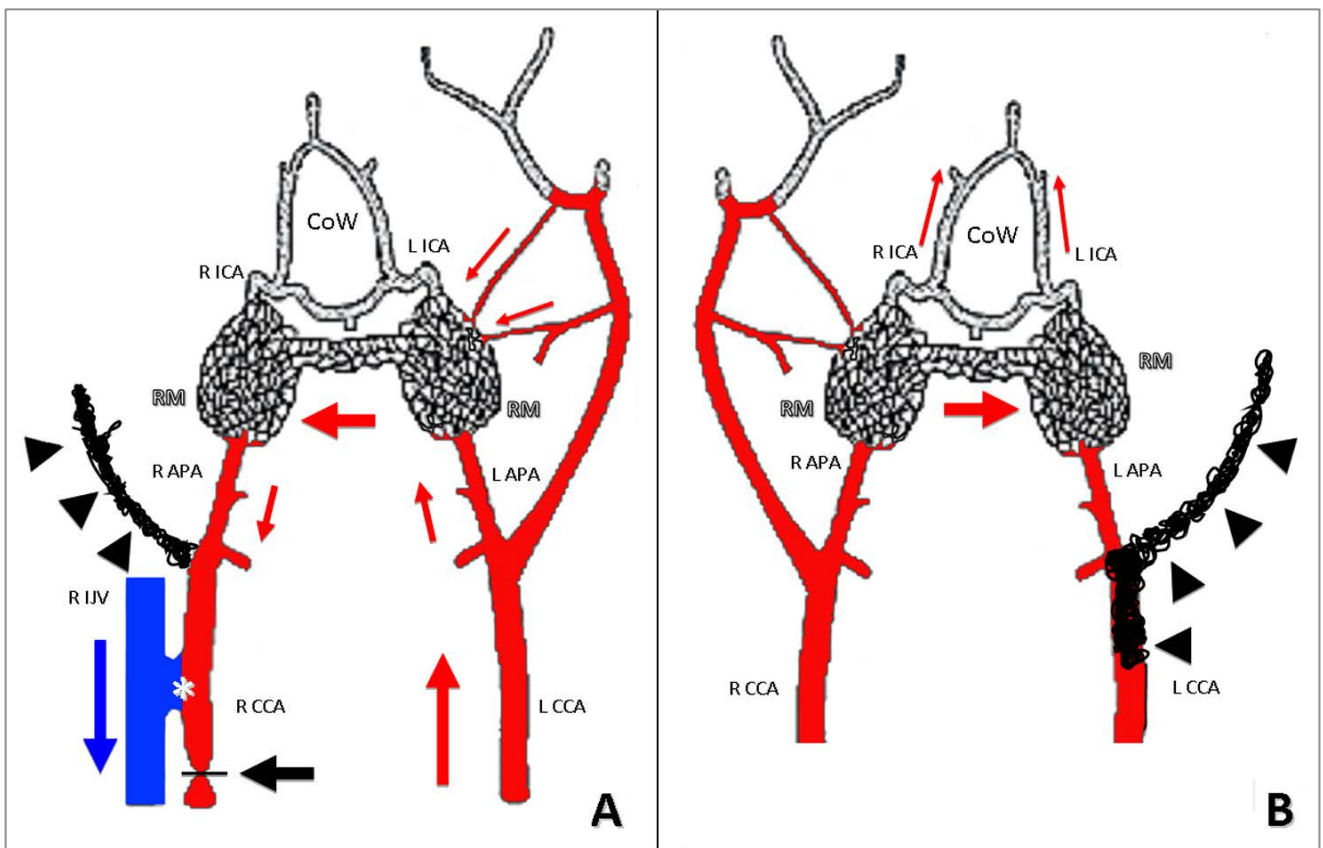


Figure 2

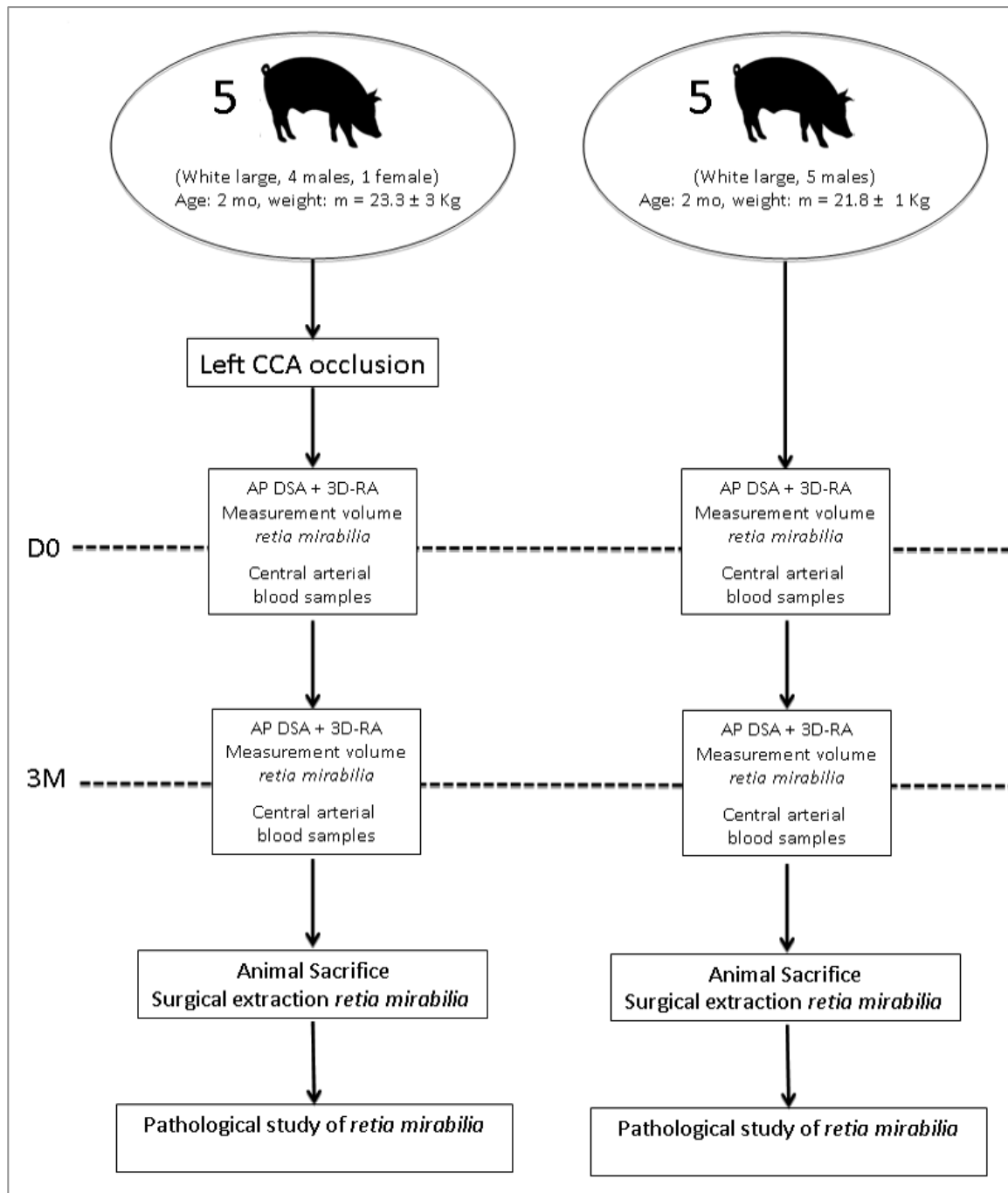


Figure 3

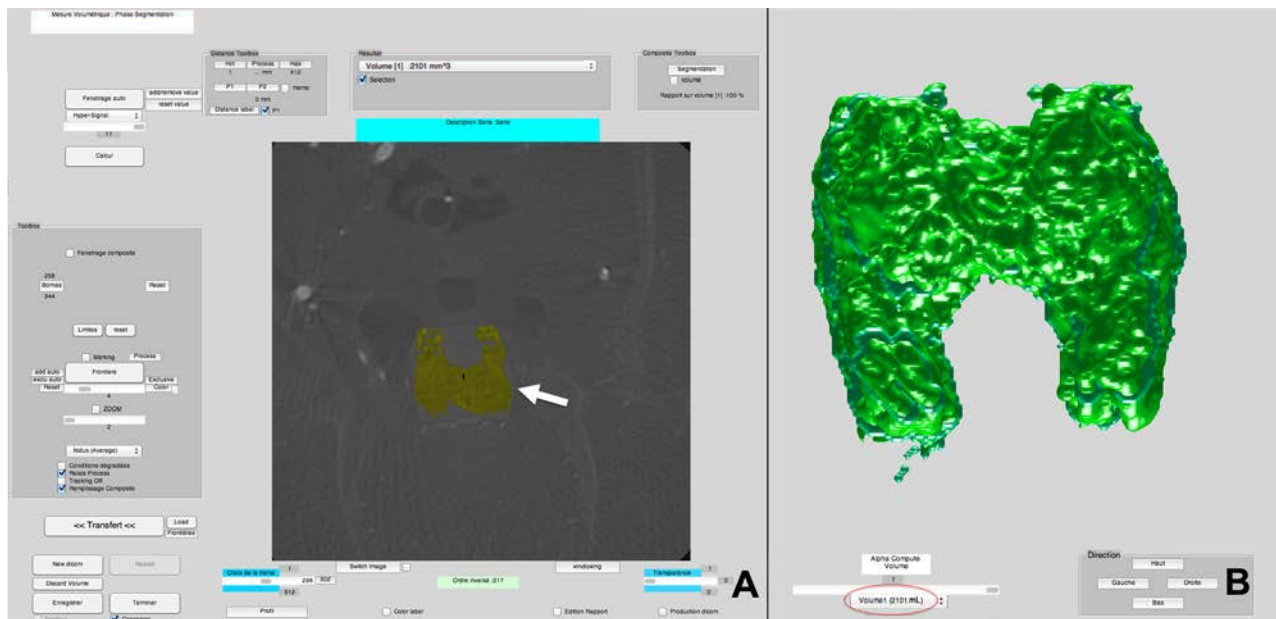
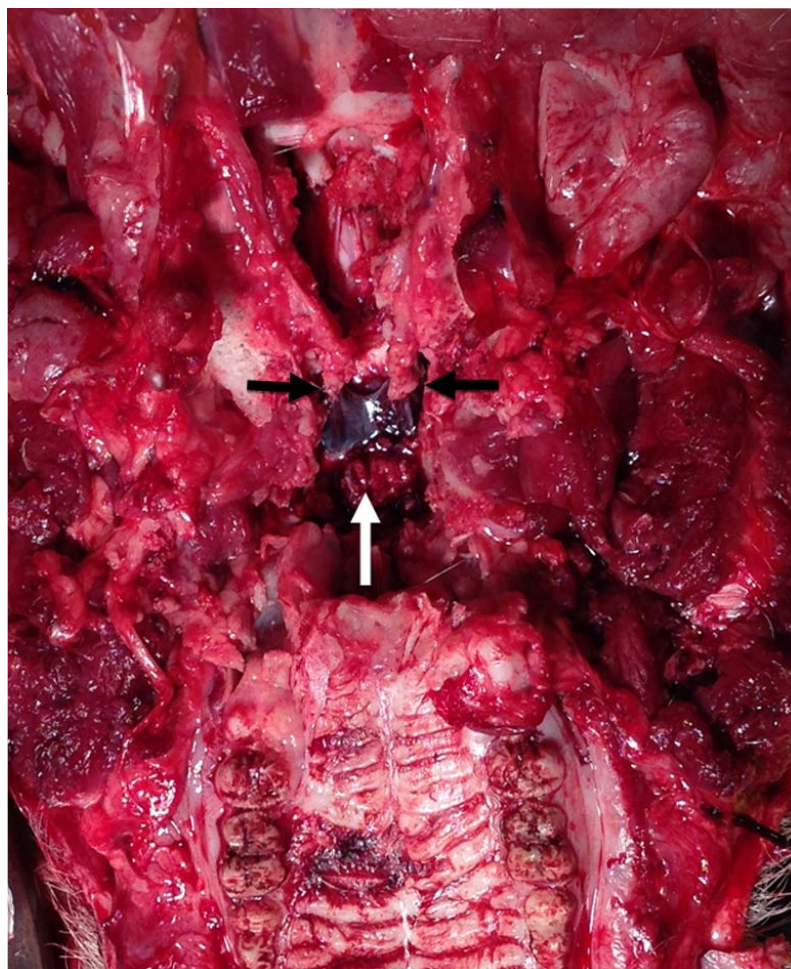


Figure 4





*Figure 5*

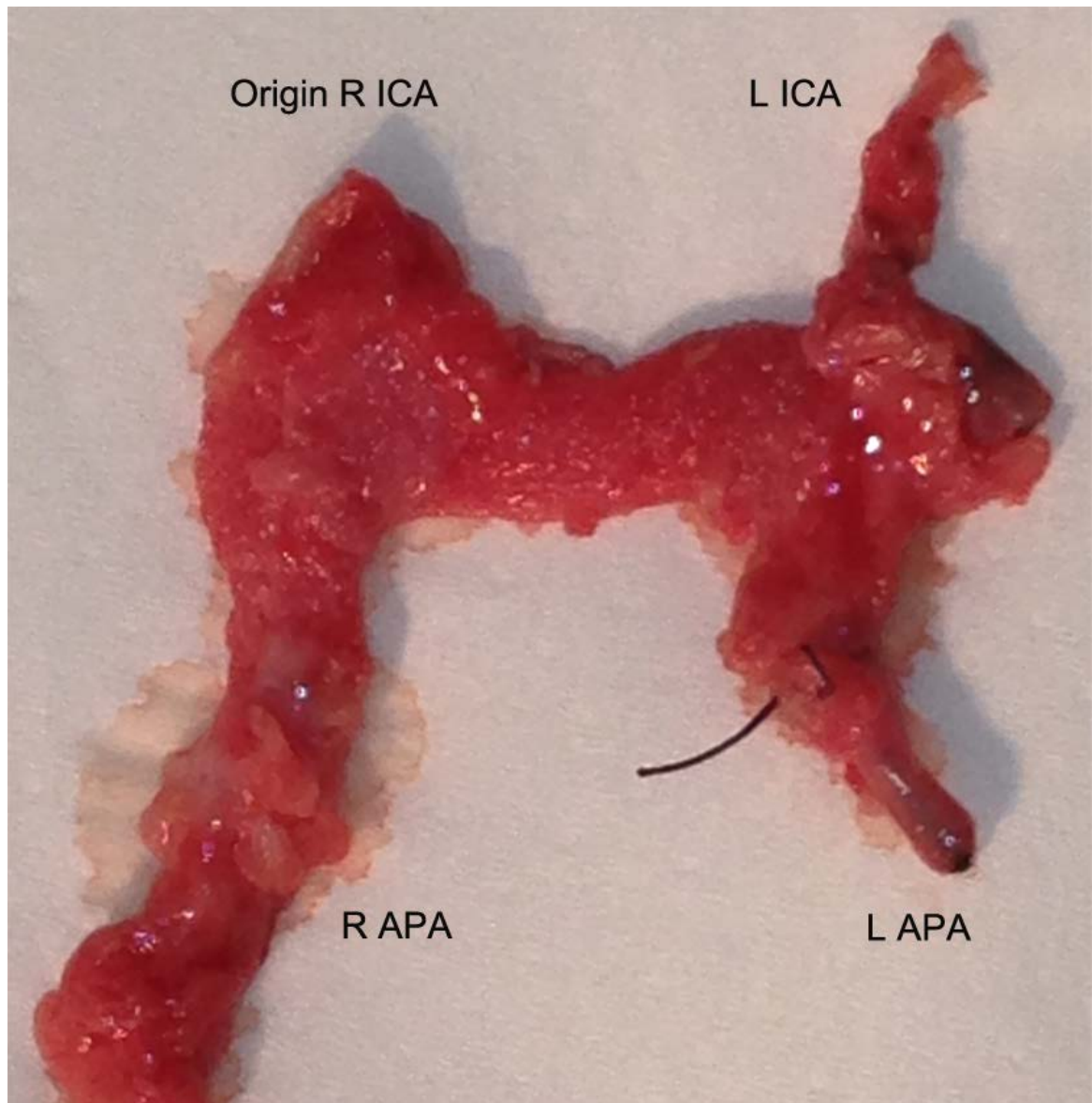


Figure 6

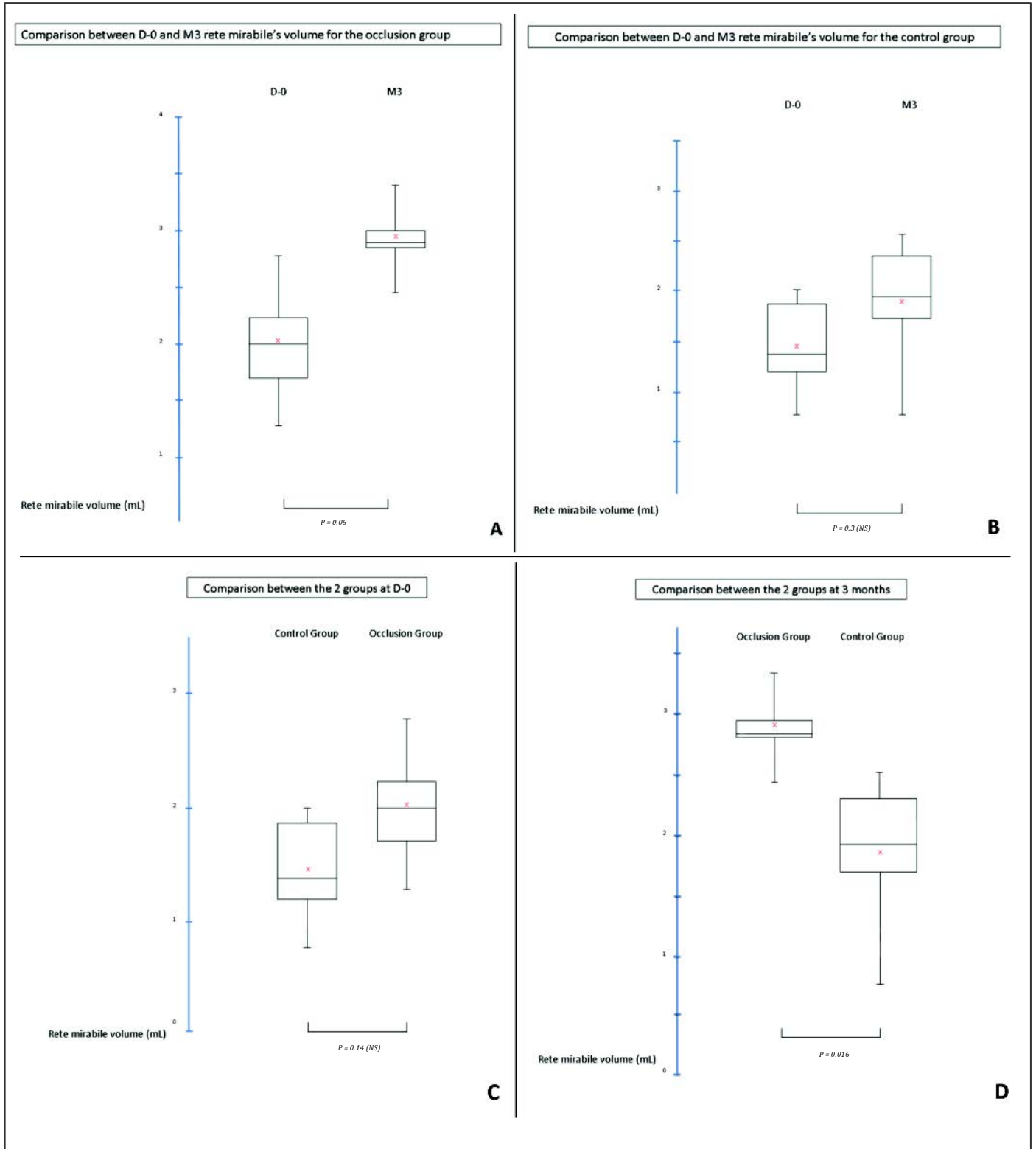
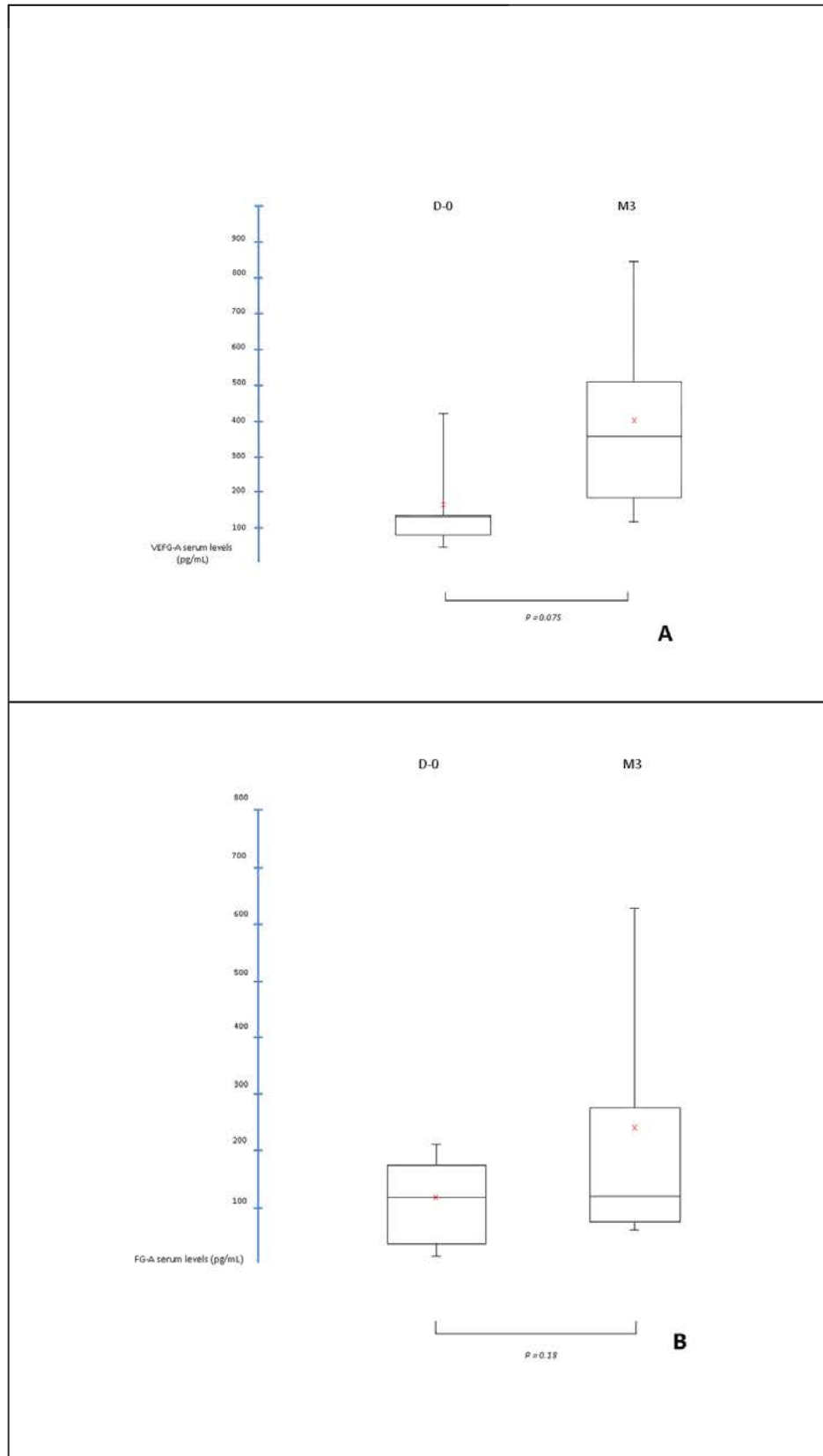


Figure 7



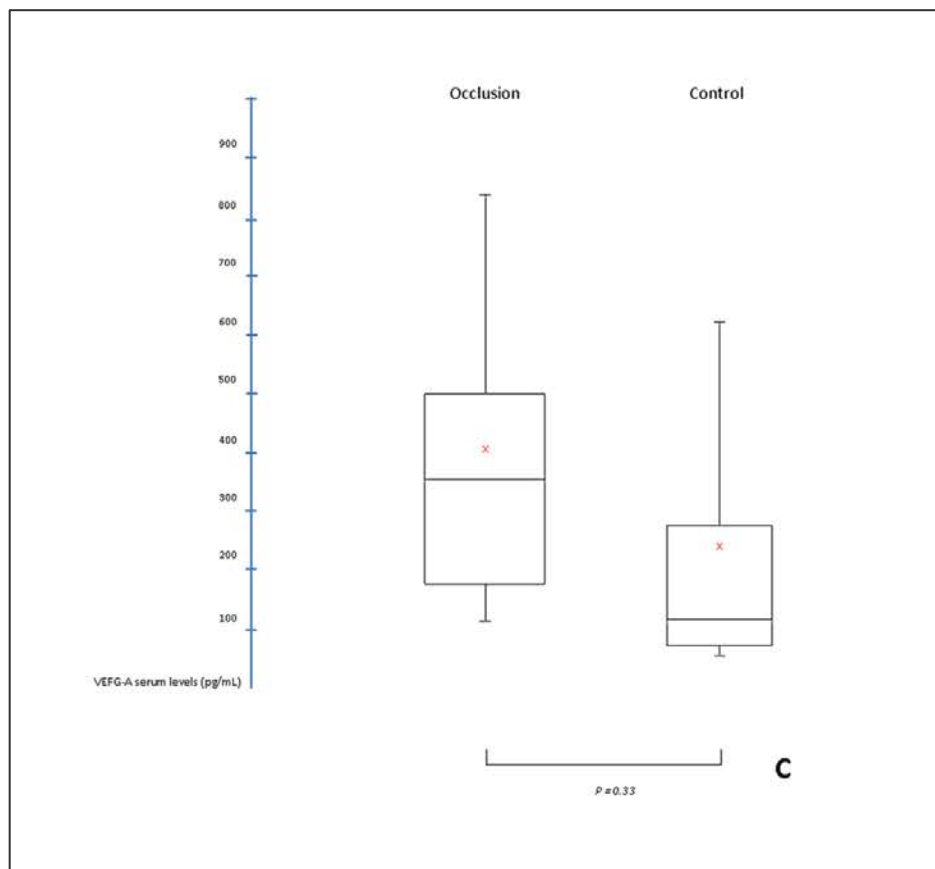


Figure 8

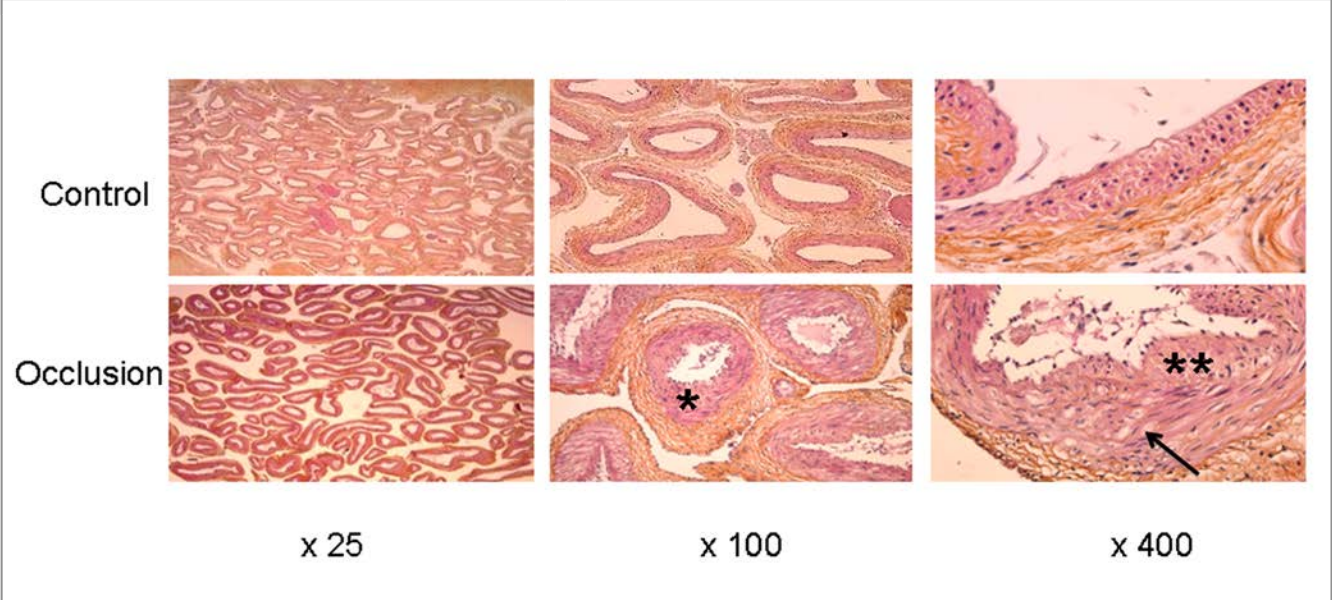
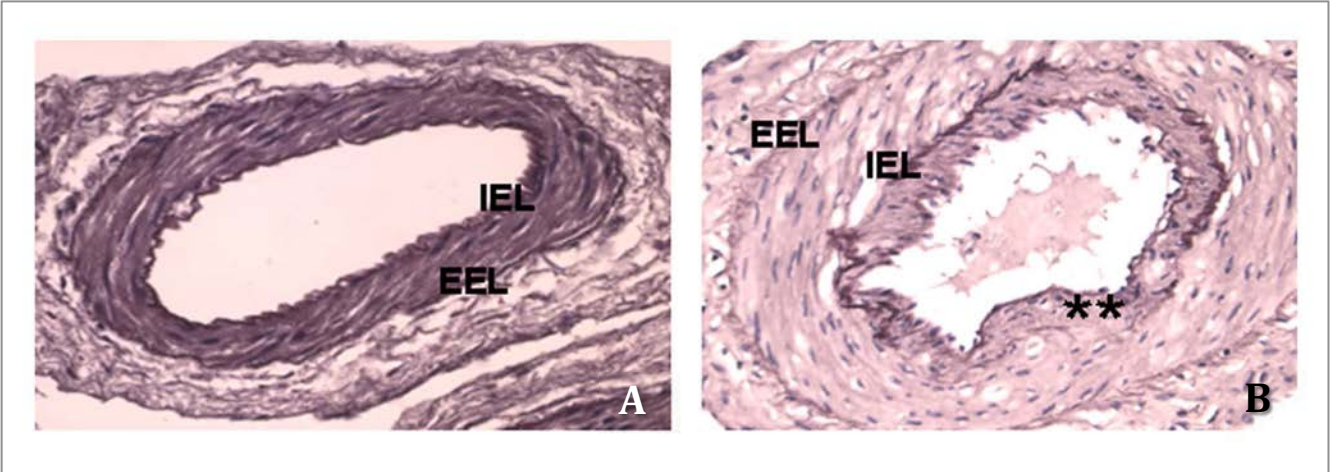


Figure 9



## ***X. Synthèse/Discussion***

Au cours de ce travail de thèse de sciences, nous avons tout d'abord développé deux outils d'imagerie originaux et inédits. Nous avons choisi d'utiliser l'angiographie rotationnelle pour développer ces outils du fait de sa forte résolution spatiale ( $< 500 \mu\text{m}$ )<sup>309</sup>. D'autre part, ces algorithmes ont été développés pour pouvoir être utilisés en salle d'angiographie. Même si chez tous les patients explorés pour MAVc, une angiographie cérébrale (modalité d'imagerie de référence) est systématiquement réalisée, l'utilisation de l'angiographie rotationnelle 3D a pour limite son caractère invasif et le fait qu'elle ne permet d'opacifier qu'un seul axe vasculaire. L'applicabilité de l'algorithme à d'autres modalités d'imagerie non-invasive telles que l'ARM ou l'angio-scanner reste à évaluer, et fera l'objet de travaux ultérieurs. Nous avons montré par notre premier travail la faisabilité de la segmentation sur ces angiographies rotationnelles. Ainsi, dans notre étude, la qualité de la segmentation était jugée comme bonne ou acceptable dans 93% des cas. Il est intéressant de souligner qu'il n'a pas été observé de différence en terme de qualité de segmentation entre les MAVc simples et complexes. Le temps de segmentation, bien que long, reste encore acceptable (1 heure en moyenne). Ce temps pourrait être optimisé par l'accélération du temps de calcul (parallélisation), et également par l'automatisation des marquages. En effet, les marquages à partir desquels la segmentation est réalisée (aussi bien pour le nidus que pour les autres structures vasculaires) sont opérateur-dépendants. Ceci augmente donc le temps de segmentation et est potentiellement source d'erreurs. Des améliorations de l'algorithme en terme d'automatisation des marquages sont en cours d'élaboration par notre équipe.

Notre étude a montré une bonne concordance inter-observateur pour évaluer le nombre de veines de drainage, le type de drainage veineux et la présence d'une sténose sur veine de drainage principale ( $k = 0,8$  pour chaque critère). Cette concordance était moyenne pour évaluer le score de Spetzler et Martin<sup>237</sup> ( $k = 0,48$ ) et mauvaise pour la qualité de la segmentation, pour la présence d'une ectasie focale et pour la visibilité de la veine de drainage principale ( $k = 0,22$  ;  $0,19$  et  $0,22$  respectivement). Cette mauvaise concordance inter-observateur

peut s'expliquer par la difficulté à obtenir un consensus entre deux observateurs sur l'évaluation de l'angio-architecture des MAVc en angiographie conventionnelle, déjà démontrée par de nombreuses études <sup>133,135</sup>. La concordance entre la segmentation et l'angiographie cérébrale à 6 images/s (examen de référence) était excellente pour la présence d'une sténose sur la veine de drainage principale ( $k = 1$ ), et bonne pour le type de drainage et la classification de Spetzler et Martin <sup>237</sup> ( $k = 0,75$  et  $0,74$  respectivement). La segmentation était plus précise que l'angiographie cérébrale pour évaluer le type de drainage veineux et la présence d'une ectasie veineuse focale, comme l'ont confirmé les injections ultra-sélectives par micro-cathétérisme.

La principale limite de l'algorithme développé dans ce travail, outre le fait qu'il a été testé sur une population de taille moyenne (15 patients), est son caractère non-dynamique. Ainsi, il ne permet pas d'évaluer les paramètres hémodynamiques de la MAVc. Un algorithme d'angiographie rotationnelle 4D a récemment été décrit <sup>310</sup>. Cette acquisition est réalisable sur les systèmes d'angiographie capteur-plan disponibles sur le marché. Elle est obtenue après injection unique de produit de contraste et rotation unique de l'arceau autour de la région à explorer. Cette technique utilise les informations temporelles obtenues dans les différentes positions radiales durant la rotation de l'arceau. Elle permet, de par son caractère temporel, de distinguer les différents éléments de l'angio-architecture de la MAVc par la chronologie de l'opacification des structures vasculaires. Néanmoins, cette technique ne permet pas d'obtenir une segmentation du volume exploré.

Enfin, il faut souligner que l'algorithme de segmentation que nous avons développé présente un intérêt potentiel pour la délimitation du volume d'irradiation du nidus pour les traitements par radiothérapie stéréotaxique. En effet, la délimitation du nidus, indispensable pour définir la région à irradier par cette technique, est souvent difficile à réaliser avec les techniques d'imagerie actuelle. L'algorithme de segmentation pourrait permettre de faciliter et d'affiner ce contourage pré-thérapeutique.

L'algorithme d'anamorphose sphérique convexe utilisé dans notre second travail de thèse est une application originale de cette déformation géométrique pour

affiner l'étude de l'angio-architecture des MAVc. Cet algorithme était applicable dans tous les cas. Il semble permettre de visualiser un plus grand nombre d'artères afférentes que l'angiographie rotationnelle seule ou l'angiographie 2D à 6 images/s. Néanmoins, la différence observée n'était pas statistiquement significative. L'algorithme d'anamorphose permet de mieux visualiser la veine de drainage principale (bonne visualisation dans 67% des cas, contre 47% et 33% pour l'angiographie à 6 images/s et l'angiographie rotationnelle seule, respectivement). Enfin, l'anamorphose sphérique convexe semble intéressante pour détecter avec précision la présence d'anévrismes intra-nidaux, dont nous avons précisée, dans le chapitre « Généralités sur les MAVc », l'importance en tant que facteur de risque hémorragique.

Les limites de l'algorithme d'anamorphose sphérique convexe tel que développé actuellement sont principalement son caractère non-dynamique et le fait qu'il n'est pas utilisable sur un volume manipulable. En effet, la déformation ne peut, sur la version actuelle de l'algorithme, être déplacée en temps réel sur l'image à déformer. Ce déplacement en temps réel pourrait être très intéressant pour pouvoir suivre une structure vasculaire sur tout son trajet. D'autre part, dans la version actuelle de l'algorithme, l'anamorphose ne peut être utilisée que sur une image statique.

En vue de tester les agents anti-angiogéniques sur les MAVc, nous avons développé un modèle de MAVc porcin simple et reproductible qui consiste en une occlusion unilatérale d'artère carotide commune. Les avantages de ce modèle par rapport à ceux précédemment décrits sont sa simplicité et sa rapidité d'exécution, ainsi que l'absence de geste chirurgical (et donc de processus de cicatrisation, dont nous avons vu qu'il interférait avec l'angiogenèse et pouvait modifier les dosages de VEGF). Nous avons montré une augmentation statistiquement significative de volume du complexe des 2 *rete mirabile* après occlusion carotidienne primitive unilatérale à 3 mois par rapport à un groupe témoin. Nous avons également mesuré une augmentation locale de VEGF sérique, qui n'était cependant pas statistiquement significative. De plus, l'analyse histologique a montré des modifications proches des modèles précédemment



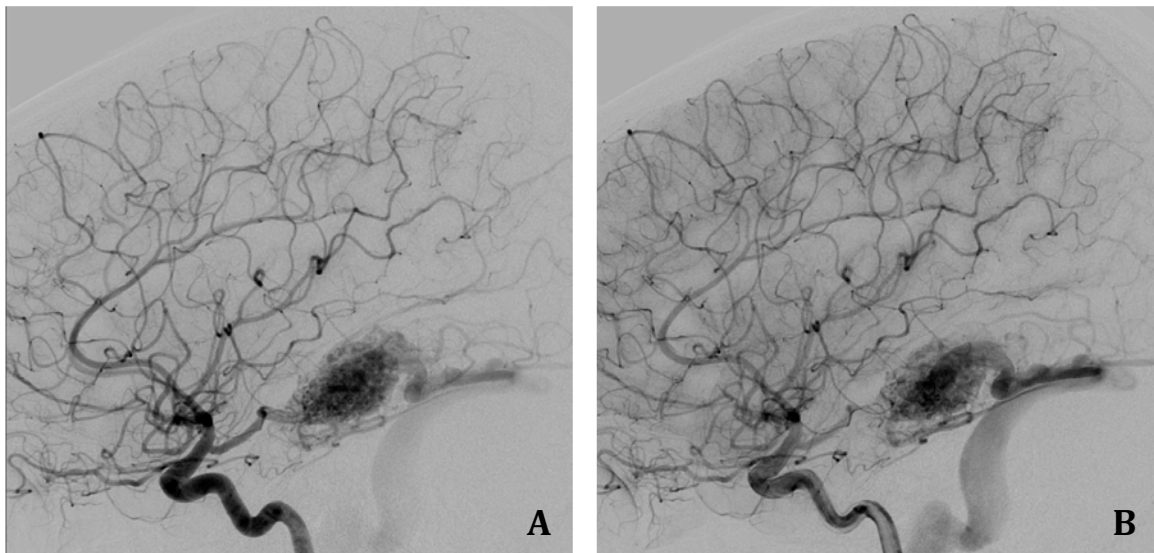
décrits et proches de celles observée dans les MAVc humaines avec épaissement de la média et interruption de la limitante élastique interne.

# ***XI. Perspectives***

## ***1. Implémentation des algorithmes développés***

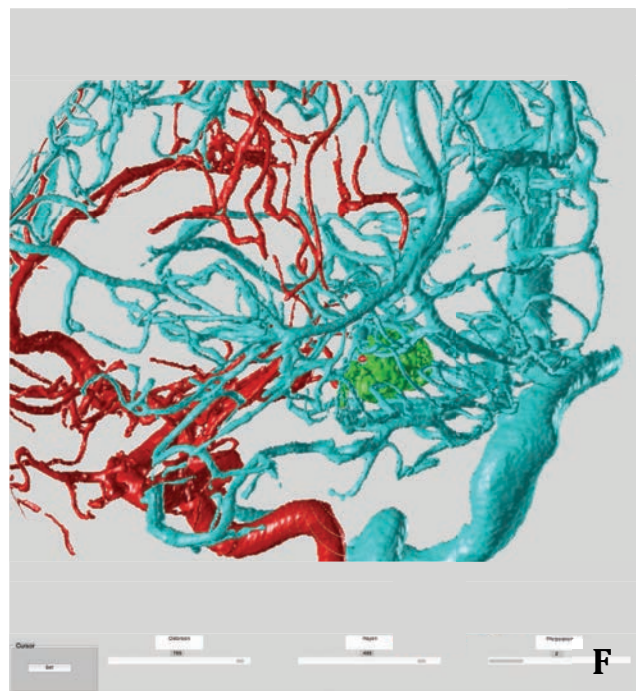
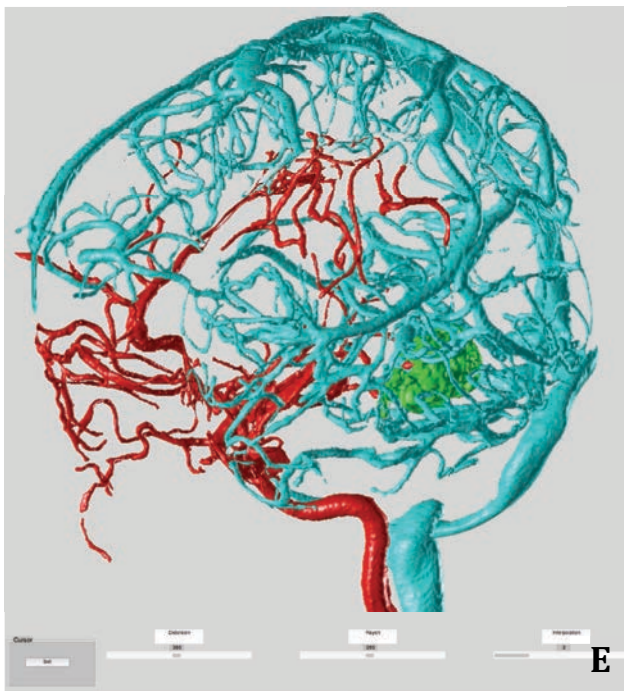
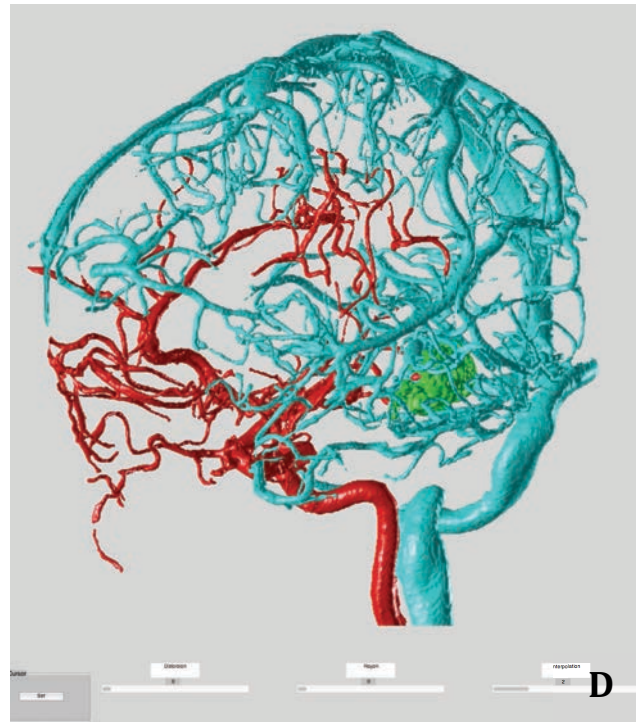
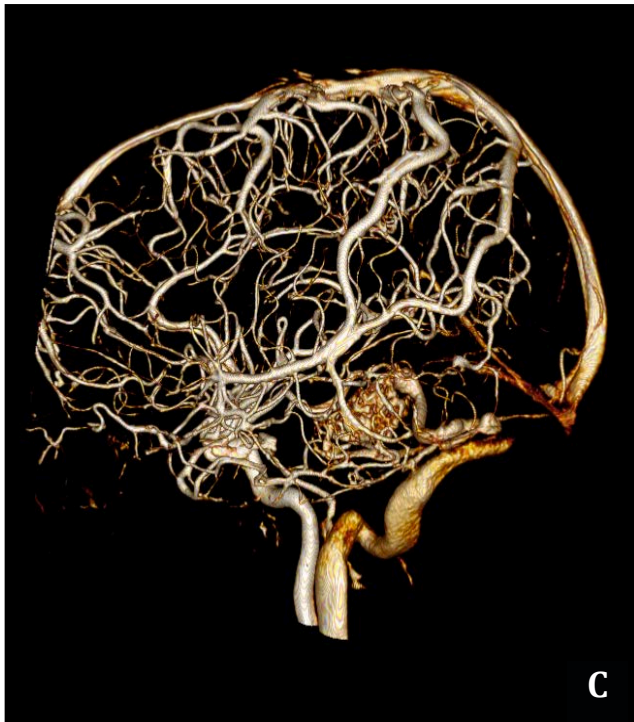### *1A. Combinaison des algorithmes de segmentation et d'anamorphose sphérique convexe*

L'objectif final du développement de ces deux outils d'imagerie est de proposer une « boîte à outils » qui pourrait être implémentée sur les consoles de traitement des salles d'angiographie pour permettre la planification du traitement de la MAVc directement au bloc de neuroradiologie interventionnelle. Aussi, il apparaît que la combinaison des algorithmes semble pertinente et possible, les informations apportées pouvant être complémentaires. Nous avons d'ores et déjà testé la faisabilité de la combinaison des deux algorithmes sur quelques cas issus de notre cohorte. Les premiers résultats paraissent intéressants. Il semblerait que l'utilisation combinée des deux algorithmes permette d'affiner encore la visualisation de l'origine de la veine de drainage, élément anatomique clé dans la compréhension des MAVc (**Fig. 11**).



**Figure 11.**

MAVc temporale droite non-rompue chez une patiente de 17 ans. **A.** et **B.** Angiographie carotidienne droite de profil ; **A.** : temps artériel, **B.** : temps capillaire.



**Figure 11.** (suite)

MAVc temporale droite non-rompue chez une patiente de 17 ans. **A.** et **B.** Angiographie carotidienne droite de profil ; **A.** : temps artériel, **B.** : temps capillaire. **C.** Angiographie rotationnelle en projection latérale droite. **D, E, F** : Angiographie rotationnelle segmentée avec augmentation croissante du rayon et du facteur de déformation, permettant de mieux distinguer les différents éléments de l'angio-architecture de la MAVc.


### *1B. Fusion de l'angiographie rotationnelle segmentée avec la technologie « road map »*

La fusion du « *road map* » (cartographie vasculaire utilisée en routine clinique pour le guidage radiologique lors des procédures endovasculaires) et l'angiographie rotationnelle 3D est un procédé déjà disponible sur la plupart des salles d'angiographie actuelles (*Road map* 3D [Philips, Best, Hollande] ou *iPilot* [Siemens, Erlangen, Allemagne]). Cette technologie permet le recalage en direct du *road map* sur une projection de l'angiographie rotationnelle, dans une position donnée du tube <sup>311</sup>. Cette technique permet de mieux suivre la navigation du microcathéter lors des procédures endovasculaires et de visualiser la progression d'un agent embolique ou le déploiement des *coils* lors des embolisations. La projection de la 3D sur le *road map* apporte une meilleure compréhension de l'anatomie vasculaire lors des procédures endovasculaires. L'utilisation, non pas du volume angiographique 3D brut comme le font actuellement les consoles, mais d'un volume segmenté au moyen de l'algorithme développé dans ce travail pourrait s'envisager pour réaliser ce recalage avec la cartographie *road map*. Ainsi, l'opérateur pourrait-il suivre en direct la progression de son agent embolique lors de l'injection, et mieux visualiser un éventuel passage intempestif dans la veine de drainage principale. L'élaboration d'un système de détection automatique de passage veineux de l'agent embolique, celui-ci signalant à l'opérateur l'apparition d'une hyper-densité (passage de l'agent embolique radio-opaque) dans une structure vasculaire à laquelle la segmentation a attribué un label « veine » pourrait même se concevoir. Cet outil pourrait permettre de réduire le risque de complications hémorragiques observées au cours ou au décours des procédures d'embolisation.

### *1C. Adaptation de l'algorithme de segmentation à l'auto-stéréoscopie*

L'auto-stéréoscopie est une technologie de développement récent permettant l'obtention d'une image tridimensionnelle (en relief) sans utilisation d'un dispositif additionnel (lunettes bicolorées). L'effet de relief est obtenu au moyen d'un écran LCD (*liquid crystal display*) particulier sur lequel sont positionnées de

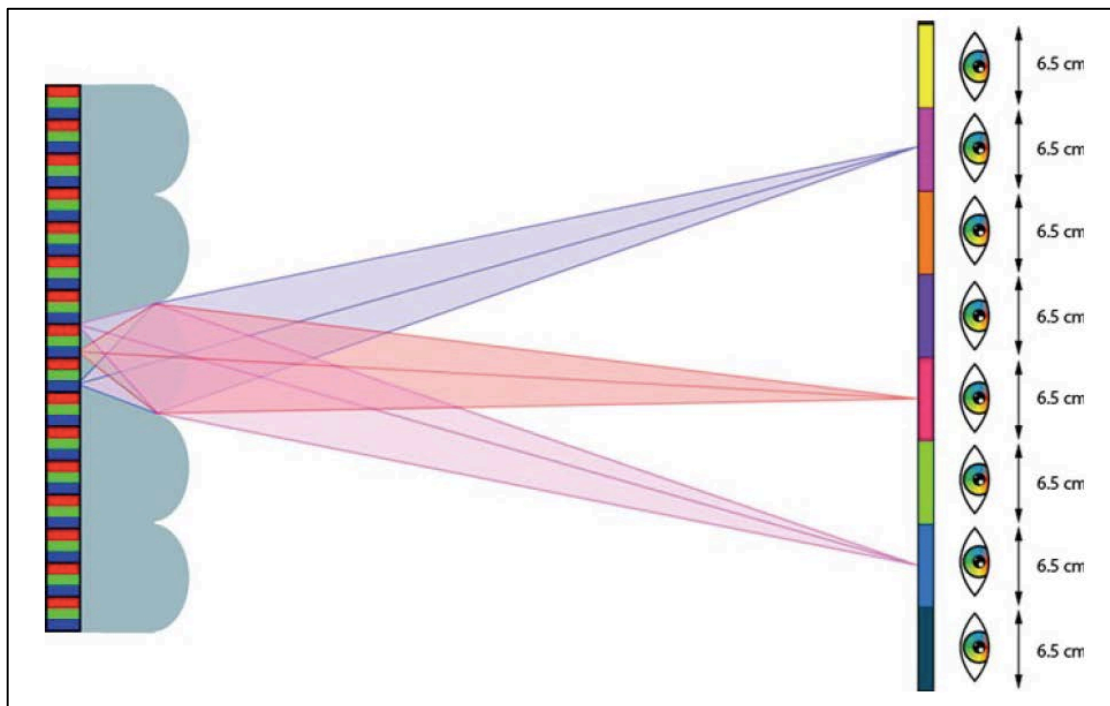
façon oblique des micro-lentilles cylindriques (**Fig. 12**). Cette technique est inspirée de l'imagerie lenticulaire : l'image est enregistrée sous plusieurs angles de vue différents (2 à 64). Dans le cas de figure simple de 2 points de vue, l'image de gauche et celle de droite sont entrelacées sur une même image finale. L'application du réseau lenticulaire sur cette image finale permet d'obtenir l'effet 3D (**Fig. 13**). En effet, les lentilles font diverger les rayons issus des images de chaque couple (vue de droite /vue de gauche), envoyant la vue correspondante à chaque œil. Ces informations sont intégrées par le cerveau pour reconstituer l'image en 3D.



**Figure 12.**

Représentation schématique de l'écran utilisé pour obtenir l'auto-stéréoscopie. Des micro-lentilles cylindriques sont disposées sur l'écran pour obtenir l'effet 3D

La technologie Alioscopia (Alioscopy, Paris, FR) est une évolution de l'auto-stéréoscopie car elle permet un effet multi-points de vue (5 ou 8, voire plus, selon les écrans). Cette technologie apporte une bonne spatialisation des informations ; ceci permettant de conserver l'effet 3D lors des changements de position de l'observateur par rapport à l'écran. Ainsi, la perception de volume et e la sensation d'existence des informations présentées sont-elles renforcées.



**Figure 13.**

Principes de l'auto-stéréoscopie multi-points de vue. Les vues sont restituées dans l'espace selon plusieurs points de vue, ceci permettant de garder une cohérence de l'image 3D lors des déplacements latéraux et d'éviter les phénomènes de flou. La distance de 6,5 cm correspond à l'écart moyen entre les deux yeux chez l'homme.

Cette technologie est utilisée dans de nombreux domaines comme la publicité, le cinéma et les jeux vidéo. Son utilisation dans le champ médical est très récente<sup>312</sup>. Nous avons débuté une collaboration avec la société T3D medical (Groupe Tranchant) pour implémenter l'affichage des MAVc segmentées grâce à l'algorithme développé par notre équipe sur ce type d'écran. L'intérêt serait de pouvoir utiliser cette technologie au bloc de neuroradiologie interventionnelle



sans porter les lunettes bicolores habituellement utilisées pour obtenir l'effet 3D, très gênantes pour les opérateurs. Dans le cadre spécifique des MAVc, l'apport de la 3D est potentiellement très intéressant pour distinguer la profondeur des structures vasculaires les unes par rapport aux autres et affiner encore la compréhension de l'angio-architecture de la malformation.

Nous avons réalisé des premiers tests avec les volumes d'angiographies rotationnelles segmentés lors de notre premier travail. Les maillages 3D des trois nuages de points (artères, nidus et veines) issus de la segmentation sont exportés au format .OBJ, format qui permet une définition des points 3D et des surfaces. Un logiciel dédié utilisant le moteur 3D Unity (<https://unity3d.com>), permet, à partir des fichiers de maillages 3D, d'obtenir un modèle d'éclairage et de texturage des informations 3D afin de rendre la scène sous 5 points de vue différents.

Enfin, l'objet système de caméra (composé des 5 caméras) est animé de façon adaptée selon les mouvements réalisés par la souris, de manière à pouvoir zoomer et tourner autour de l'objet virtuel.

## ***2. Évaluation de l'intérêt des agents anti-angiogéniques pour le traitement des MAVc (Projet AABA [Anti-Angiogenic in Brain AVMs])***

Les anti-angiogéniques sont une nouvelle classe d'agents thérapeutiques visant à limiter la prolifération vasculaire. Ils sont principalement employés dans la pathologie tumorale et visent à limiter la prolifération angiogénique entretenant le processus de croissance tumorale <sup>313</sup>. Les 2 principaux agents employés sont le Sutent<sup>®</sup> (Sunitinib ; Pfizer, USA) et l'Avastin<sup>®</sup> (Bevacizumab ; Roche, Bâle, Suisse). L'Avastin<sup>®</sup> est un anti-corps d'origine humaine dirigé contre le VEGF ; il inhibe ainsi la prolifération et la migration des cellules endothéliales. Le Sutent<sup>®</sup> est un inhibiteur de récepteurs tyrosine kinase. Ces récepteurs sont impliqués dans de nombreuses boucles de signalisation cellulaire intervenant dans l'angio-

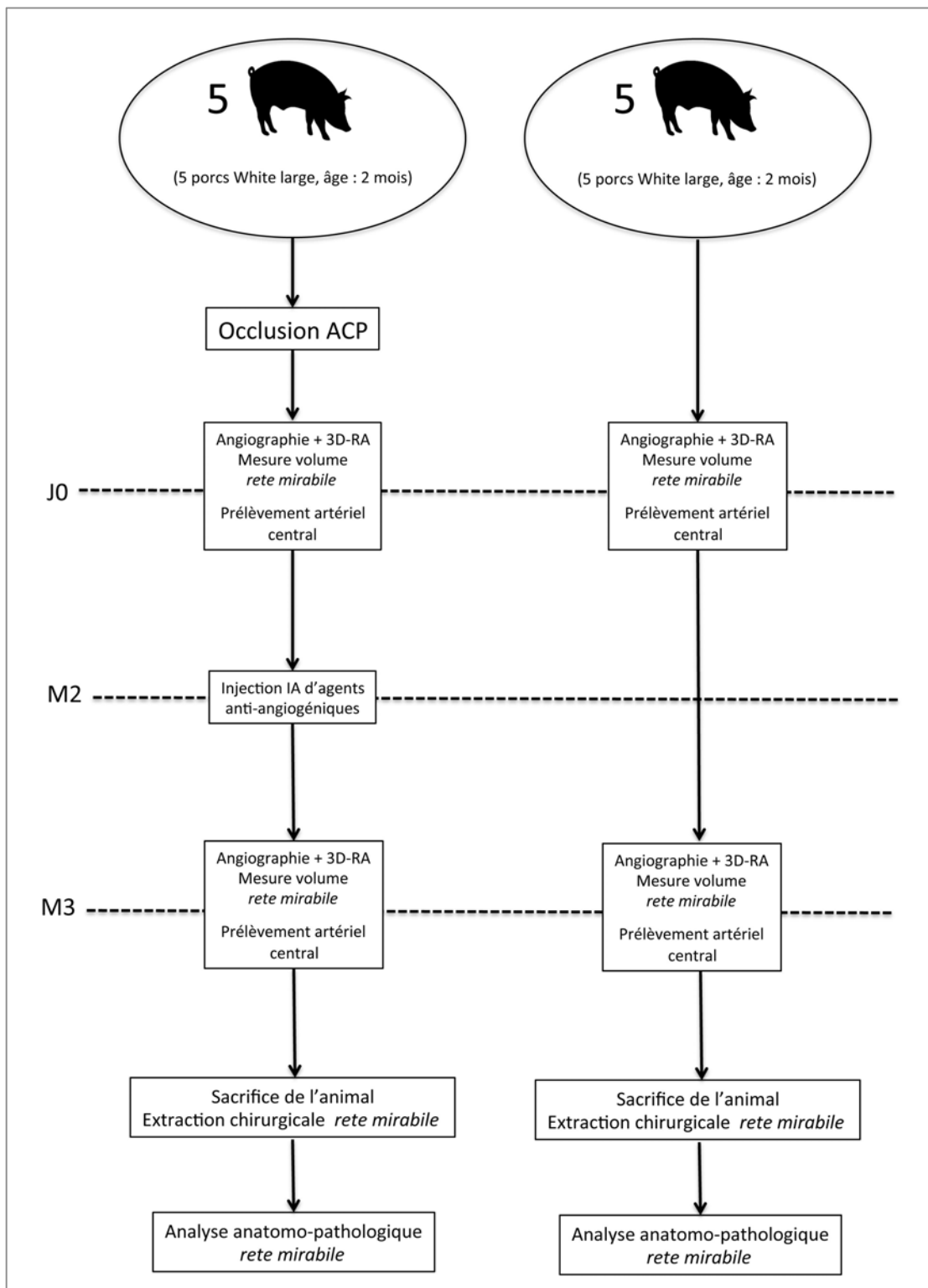
genèse. Des études récentes <sup>44</sup> ont montré que les MAVc produisaient de nombreux facteurs pro-angiogéniques tels que le VEGF, le bFGF, l'angiopoïétine ; ces facteurs favorisent la prolifération vasculaire au sein et à proximité des MAVc et sont probablement responsables d'une croissance spontanée ou d'une progression après traitement partiel (ou même complet) de ces lésions. L'hypothèse d'injecter *in situ*, par voie intra-artérielle, des agents anti-angiogéniques afin de limiter cette prolifération paraît-elle donc pertinente. Ce type d'injection pourrait être réalisée à titre « néo-adjuvant », afin de réduire la taille du nidus et faciliter un traitement curateur ultérieur. Elle pourrait également permettre de traiter des malformations présentant un nidus très diffus ou des formes particulières de MAVc comme les angiopathies prolifératives <sup>114</sup>, non-curables à ce jour avec les outils thérapeutiques disponibles. Une étude préliminaire sur un modèle murin de MAVc a récemment été publiée et paraît prometteuse en terme de réduction de la prolifération vasculaire <sup>314</sup>. En effet, sur ce modèle murin de MAVc induit par délétion focale du gène Alk1 et stimulation par VEGF humain, une injection intra-péritonéale d'agent anti-angiogénique (Avastin®) induisait une réduction significative de la densité vasculaire et de l'index de dysplasie vasculaire des malformations vasculaires.

Les injections intra-artérielles d'agents anti-angiogéniques ont déjà montré leur potentiel dans plusieurs types de lésions tumorales telles que les tumeurs cérébrales gliales de haut grade <sup>315</sup> et les métastases hépatiques de cancer colorectal <sup>316</sup>.

Dans notre troisième travail de thèse de sciences, nous avons développé un modèle simple de croissance vasculaire de *rete mirabile* chez le porc par occlusion carotidienne commune unilatérale. Nous projetons de tester les anti-angiogéniques sur ce modèle par injection *in situ* d'Avastin®. Ce projet (protocole « AABA » : *Anti-Angiogenic in Brain AVMS*) va être mis en place dans les mois à venir. Le protocole comparera 5 porcs témoins (occlusion de l'artère carotide commune puis angiographie rotationnelle à J0 et 3 mois) et 5 porcs ayant, en plus de l'occlusion carotidienne primitive à J0 et du protocole exploration en imagerie vasculaire, une injection *in situ* (par l'artère pharyngienne ascendante contro-latérale à l'occlusion) d'Avastin® à 2 mois de l'occlusion carotidienne



**(Fig. 14).** Nous avons déjà testé la faisabilité d'une telle injection. Celle-ci a été réalisée sous anesthésie générale chez un porc intubé et ventilé. Une injection lente au pousse seringue électrique de 10 mg/kg d'Avastin® sur 1 heure a été réalisée via un microcathéter positionné dans l'artère pharyngienne ascendante, sous couvert d'une héparinothérapie efficace par voie veineuse. La tolérance a été bonne, sans effet indésirable notoire dans les semaines suivant l'injection.



**Figure 14.**

Représentation schématique du protocole de l'étude « AABA ». Après occlusion d'une artère carotide primitive par voie endovasculaire à J0, une injection lente *in situ* (via l'artère pharyngienne ascendante contro-latérale à l'occlusion) est réalisée à 2 mois. Une angiographie rotationnelle est réalisée à 3 mois ; puis l'animal est sacrifié pour analyse histologique et immuno-histochimique du *rete mirabile*.

## ***XII. Conclusion***

Le traitement curateur des MAVc, et particulièrement des MAVc non-rompues, est actuellement discuté et a récemment été remis en question depuis la publication des résultats de l'étude ARUBA. Les taux élevés de complications neurologiques imputables au traitement agressif, quelle que soit la modalité thérapeutique employée, font qu'un traitement conservateur tend à être recommandé par certaines équipes pour les MAVc non-rompues. Une analyse exhaustive et critique de la littérature sur la morbi-mortalité spontanée à long terme des MAVc incite néanmoins à relativiser les résultats de cette étude. En effet, la morbi-mortalité liée à la rupture spontanée des MAVc est élevée, source de séquelles physiques et neuropsychologiques importantes. Les motivations de notre travail portaient sur une amélioration des techniques d'imagerie pour affiner la compréhension de l'angio-architecture des MAVc et réduire ainsi le taux de complication lié aux thérapeutiques agressives. Les algorithmes de segmentation des MAVc et d'anamorphose sphérique convexe développés dans ce travail semblent pouvoir aider à mieux comprendre l'angio-architecture des MAVc et pourraient permettre de réduire le taux de complications liées au traitement.

Dans la même volonté d'une réduction des risques liés au traitement curateur, il nous semble qu'un traitement par injection d'agents anti-angiogéniques pourrait, dans le futur, permettre de guérir ou du moins de réduire la taille des MAVc avec un risque faible. En vue de tester l'efficacité de ces nouveaux traitements, nous avons développé un modèle porcin de MAVc simple et reproductible, qui semble réunir les qualités nécessaires à l'évaluation de cette nouvelle thérapeutique. Le développement de ce modèle est peut-être la première marche vers un changement de paradigme dans la prise en charge thérapeutique des MAVc.

### ***XIII. Bibliographie***

1. Jellinger K. Vascular malformations of the central nervous system: a morphological overview. *Neurosurg Rev* 1986;9:177-216.
2. McCormick WF. The pathology of vascular ("arteriovenous") malformations. *J Neurosurg* 1966;24:807-16.
3. Cognard C, Spelle L, et al. Pial arteriovenous malformations. In: M Forsting (Ed), *Intracranial malformations and aneurysms* 2004.
4. Choi JH, Mohr JP. Brain arteriovenous malformations in adults. *Lancet neurology* 2005;4:299-308.
5. Fleetwood IG, Steinberg GK. Arteriovenous malformations. *Lancet* 2002;359:863-73.
6. Houdart E, Gobin YP, Casasco A, Aymard A, Herbreteau D, Merland JJ. A proposed angiographic classification of intracranial arteriovenous fistulae and malformations. *Neuroradiology* 1993;35:381-5.
7. Lasjaunias P, Berenstein A. *Surgical Angiography*, vol 4. Springer, Berlin Heidelberg New York, 268-317.
8. Yasargil MG. In: Thieme, ed. *AVM of the Brain, History, Embryology, Pathological Considerations, Hemodynamics, Diagnostic Studies, Microsurgical Anatomy*. New York. 1987:3-21.
9. Chaloupka JC, Huddle DC. Classification of vascular malformations of the central nervous system. *Neuroimaging clinics of North America* 1998;8:295-321.
10. Mullan S, Mojtahedi S, Johnson DL, Macdonald RL. Cerebral venous malformation-arteriovenous malformation transition forms. *J Neurosurg* 1996;85:9-13.
11. Nelson MD, Jr., Gonzalez-Gomez I, Gilles FH, Dyke Award. The search for human telencephalic ventriculofugal arteries. *AJNR Am J Neuroradiol* 1991;12:215-22.
12. Padget DH. The cranial venous system in man in reference to development, adult configuration, and relation to the arteries. *The American journal of anatomy* 1956;98:307-55.
13. Lasjaunias P. *Vascular diseases in neonates, infants and children: interventional neuroradiology management*. Berlin, Germany: Springer-Verlag, 1997:51-65.
14. Hartung J, Heling KS, Rake A, Zimmer C, Chaoui R. Detection of an aneurysm of the vein of Galen following signs of cardiac overload in a 22-week old fetus. *Prenatal diagnosis* 2003;23:901-3.
15. Auyeung KM, Laughlin S, Terbrugge KG. Prenatal diagnosis of unusual fetal pial arteriovenous malformation. A case report. *Interv Neuroradiol* 2003;9:163-8.
16. Paladini D, Palmieri S, D'Angelo A, Martinelli P. Prenatal ultrasound diagnosis of cerebral arteriovenous fistula. *Obstetrics and gynecology* 1996;88:678-81.

17. Comstock CH, Kirk JS. Arteriovenous malformations. Locations and evolution in the fetal brain. *Journal of ultrasound in medicine : official journal of the American Institute of Ultrasound in Medicine* 1991;10:361-5.
18. Stevens J, Leach JL, Abruzzo T, Jones BV. De novo cerebral arteriovenous malformation: case report and literature review. *AJNR Am J Neuroradiol* 2009;30:111-2.
19. Nussbaum ES, Heros RC, Madison MT, Awasthi D, Truwit CL. The pathogenesis of arteriovenous malformations: insights provided by a case of multiple arteriovenous malformations developing in relation to a developmental venous anomaly. *Neurosurgery* 1998;43:347-51; discussion 51-2.
20. Stapf C, Mohr JP. New concepts in adult brain arteriovenous malformations. *Current opinion in neurology* 2000;13:63-7.
21. Hook O, Johanson C. Intracranial arteriovenous aneurysms; a follow-up study with particular attention to their growth. *AMA archives of neurology and psychiatry* 1958;80:39-54.
22. Kuwahara S, Shima T, Ishikawa S, Uozumi T, Miyazaki M. [A clinical study of intracranial AVMs with reference to their enlargement and regression--a follow-up study with angiography and CT scan (author's transl)]. *Neurologia medico-chirurgica* 1979;19:149-61.
23. Krayenbuhl HA. Angiographic contribution to the problem of enlargement of cerebral arteriovenous malformations. *Acta neurochirurgica* 1977;36:215-42.
24. Mendelow AD, Erfurth A, Grossart K, Macpherson P. Do cerebral arteriovenous malformations increase in size? *Journal of neurology, neurosurgery, and psychiatry* 1987;50:980-7.
25. Waltimo O. The change in size of intracranial arteriovenous malformations. *Journal of the neurological sciences* 1973;19:21-7.
26. Nukui H, Miyagi O, Tamada J, Mitsuka S, Kawafuchi J. [Long-term follow-up study by cerebral angiography in cases with arteriovenous malformation of the brain. With special reference to spontaneous disappearance of arteriovenous malformation in cerebral angiography (author's transl)]. *Neurologia medico-chirurgica* 1982;22:125-32.
27. Sawlani V, Handique A, Phadke RV. Spontaneous regression of cerebral AVM due to thrombosis of draining vein--angiographic and MRI demonstration. *Journal of the neurological sciences* 2004;223:195-8.
28. Lee SK, Vilela P, Willinsky R, TerBrugge KG. Spontaneous regression of cerebral arteriovenous malformations: clinical and angiographic analysis with review of the literature. *Neuroradiology* 2002;44:11-6.
29. Pasqualin A, Vivenza C, Rosta L, Scienza R, Da Pian R, Colangeli M. Spontaneous disappearance of intracranial arterio-venous malformations. *Acta neurochirurgica* 1985;76:50-7.
30. Panciani PP, Fontanella M, Carlino C, Bergui M, Ducati A. Progressive spontaneous occlusion of a cerebellar AVM: pathogenetic hypothesis and

- review of literature. *Clinical neurology and neurosurgery* 2008;110:502-10.
31. Shenkar R, Elliott JP, Diener K, et al. Differential gene expression in human cerebrovascular malformations. *Neurosurgery* 2003;52:465-77; discussion 77-8.
  32. Sure U, Butz N, Siegel AM, Mennel HD, Bien S, Bertalanffy H. Treatment-induced neoangiogenesis in cerebral arteriovenous malformations. *Clinical neurology and neurosurgery* 2001;103:29-32.
  33. Lasjaunias P. A revised concept of the congenital nature of cerebral arteriovenous malformations. *Interventional neuroradiology : journal of peritherapeutic neuroradiology, surgical procedures and related neurosciences* 1997;3:275-81.
  34. van Beijnum J, van der Worp HB, Schippers HM, et al. Familial occurrence of brain arteriovenous malformations: a systematic review. *Journal of neurology, neurosurgery, and psychiatry* 2007;78:1213-7.
  35. Lim M, Cheshier S, Steinberg GK. New vessel formation in the central nervous system during tumor growth, vascular malformations, and Moyamoya. *Current neurovascular research* 2006;3:237-45.
  36. Bailly S, Dupuis-Girod S, Plauchu H. [Rendu-Osler disease: clinical and molecular update]. *Medecine sciences : M/S* 2010;26:855-60.
  37. Shovlin CL, Guttmacher AE, Buscarini E, et al. Diagnostic criteria for hereditary hemorrhagic telangiectasia (Rendu-Osler-Weber syndrome). *American journal of medical genetics* 2000;91:66-7.
  38. Willemse RB, Mager JJ, Westermann CJ, Overtoom TT, Mauser H, Wolbers JG. Bleeding risk of cerebrovascular malformations in hereditary hemorrhagic telangiectasia. *J Neurosurg* 2000;92:779-84.
  39. ZhuGe Q, Zhong M, Zheng W, et al. Notch-1 signalling is activated in brain arteriovenous malformations in humans. *Brain : a journal of neurology* 2009;132:3231-41.
  40. Revencu N, Boon LM, Mendola A, et al. RASA1 mutations and associated phenotypes in 68 families with capillary malformation-arteriovenous malformation. *Human mutation* 2013;34:1632-41.
  41. Sure U, Butz N, Schlegel J, et al. Endothelial proliferation, neoangiogenesis, and potential de novo generation of cerebrovascular malformations. *J Neurosurg* 2001;94:972-7.
  42. Minakawa T, Tanaka R, Koike T, Takeuchi S, Sasaki O. Angiographic follow-up study of cerebral arteriovenous malformations with reference to their enlargement and regression. *Neurosurgery* 1989;24:68-74.
  43. Kim H, Su H, Weinsheimer S, Pawlikowska L, Young WL. Brain arteriovenous malformation pathogenesis: a response-to-injury paradigm. *Acta Neurochir Suppl* 2011;111:83-92.
  44. Moftakhar P, Hauptman JS, Malkasian D, Martin NA. Cerebral arteriovenous malformations. Part 1: cellular and molecular biology. *Neurosurgical focus* 2009;26:E10.

45. Hashimoto T, Mesa-Tejada R, Quick CM, et al. Evidence of increased endothelial cell turnover in brain arteriovenous malformations. *Neurosurgery* 2001;49:124-31; discussion 31-2.
46. Tischer E, Gospodarowicz D, Mitchell R, et al. Vascular endothelial growth factor: a new member of the platelet-derived growth factor gene family. *Biochemical and biophysical research communications* 1989;165:1198-206.
47. Leung DW, Cachianes G, Kuang WJ, Goeddel DV, Ferrara N. Vascular endothelial growth factor is a secreted angiogenic mitogen. *Science* 1989;246:1306-9.
48. Liu Y, Cox SR, Morita T, Kourembanas S. Hypoxia regulates vascular endothelial growth factor gene expression in endothelial cells. Identification of a 5' enhancer. *Circulation research* 1995;77:638-43.
49. Park SH, Kim KW, Lee YS, et al. Hypoglycemia-induced VEGF expression is mediated by intracellular Ca<sup>2+</sup> and protein kinase C signaling pathway in HepG2 human hepatoblastoma cells. *International journal of molecular medicine* 2001;7:91-6.
50. Schiffenbauer YS, Abramovitch R, Meir G, et al. Loss of ovarian function promotes angiogenesis in human ovarian carcinoma. *Proceedings of the National Academy of Sciences of the United States of America* 1997;94:13203-8.
51. Li S, Chen BP, Azuma N, et al. Distinct roles for the small GTPases Cdc42 and Rho in endothelial responses to shear stress. *The Journal of clinical investigation* 1999;103:1141-50.
52. Carmeliet P, Ferreira V, Breier G, et al. Abnormal blood vessel development and lethality in embryos lacking a single VEGF allele. *Nature* 1996;380:435-9.
53. Gault J, Sarin H, Awadallah NA, Shenkar R, Awad IA. Pathobiology of human cerebrovascular malformations: basic mechanisms and clinical relevance. *Neurosurgery* 2004;55:1-16; discussion -7.
54. Unemori EN, Ferrara N, Bauer EA, Amento EP. Vascular endothelial growth factor induces interstitial collagenase expression in human endothelial cells. *Journal of cellular physiology* 1992;153:557-62.
55. Pepper MS, Ferrara N, Orci L, Montesano R. Vascular endothelial growth factor (VEGF) induces plasminogen activators and plasminogen activator inhibitor-1 in microvascular endothelial cells. *Biochemical and biophysical research communications* 1991;181:902-6.
56. Friedlander M, Brooks PC, Shaffer RW, Kincaid CM, Varner JA, Cheresch DA. Definition of two angiogenic pathways by distinct alpha v integrins. *Science* 1995;270:1500-2.
57. Millauer B, Longhi MP, Plate KH, et al. Dominant-negative inhibition of Flk-1 suppresses the growth of many tumor types in vivo. *Cancer research* 1996;56:1615-20.

58. Shahneh FZ, Baradaran B, Zamani F, Aghebati-Maleki L. Tumor angiogenesis and anti-angiogenic therapies. *Human antibodies* 2013;22:15-9.
59. Gerber HP, Malik AK, Solar GP, et al. VEGF regulates haematopoietic stem cell survival by an internal autocrine loop mechanism. *Nature* 2002;417:954-8.
60. Petrova TV, Makinen T, Makela TP, et al. Lymphatic endothelial reprogramming of vascular endothelial cells by the Prox-1 homeobox transcription factor. *The EMBO journal* 2002;21:4593-9.
61. Neufeld G, Cohen T, Gengrinovitch S, Poltorak Z. Vascular endothelial growth factor (VEGF) and its receptors. *FASEB journal : official publication of the Federation of American Societies for Experimental Biology* 1999;13:9-22.
62. Hashimoto T, Wu Y, Lawton MT, Yang GY, Barbaro NM, Young WL. Coexpression of angiogenic factors in brain arteriovenous malformations. *Neurosurgery* 2005;56:1058-65; discussion -65.
63. Sandalcioglu IE, Wende D, Eggert A, et al. Vascular endothelial growth factor plasma levels are significantly elevated in patients with cerebral arteriovenous malformations. *Cerebrovascular diseases* 2006;21:154-8.
64. Kim GH, Hahn DK, Kellner CP, et al. Plasma levels of vascular endothelial growth factor after treatment for cerebral arteriovenous malformations. *Stroke; a journal of cerebral circulation* 2008;39:2274-9.
65. Koizumi T, Shiraishi T, Hagihara N, Tabuchi K, Hayashi T, Kawano T. Expression of vascular endothelial growth factors and their receptors in and around intracranial arteriovenous malformations. *Neurosurgery* 2002;50:117-24; discussion 24-6.
66. Rossant J, Howard L. Signaling pathways in vascular development. *Annual review of cell and developmental biology* 2002;18:541-73.
67. Chen Y, Hao Q, Kim H, et al. Soluble endoglin modulates aberrant cerebral vascular remodeling. *Annals of neurology* 2009;66:19-27.
68. Cymerman U, Vera S, Pece-Barbara N, et al. Identification of hereditary hemorrhagic telangiectasia type 1 in newborns by protein expression and mutation analysis of endoglin. *Pediatric research* 2000;47:24-35.
69. Hynes RO, Bader BL, HodiVala-Dilke K. Integrins in vascular development. *Brazilian journal of medical and biological research = Revista brasileira de pesquisas medicas e biologicas / Sociedade Brasileira de Biofisica [et al]* 1999;32:501-10.
70. Tanaka S, Mori M, Sakamoto Y, Makuuchi M, Sugimachi K, Wands JR. Biologic significance of angiopoietin-2 expression in human hepatocellular carcinoma. *The Journal of clinical investigation* 1999;103:341-5.
71. Hashimoto T, Lam T, Boudreau NJ, Bollen AW, Lawton MT, Young WL. Abnormal balance in the angiopoietin-tie2 system in human brain arteriovenous malformations. *Circulation research* 2001;89:111-3.



72. Milton I, Ouyang D, Allen CJ, et al. Age-dependent lethality in novel transgenic mouse models of central nervous system arteriovenous malformations. *Stroke; a journal of cerebral circulation* 2012;43:1432-5.
73. Hall CJ, Flores MV, Davidson AJ, Crosier KE, Crosier PS. Radar is required for the establishment of vascular integrity in the zebrafish. *Developmental biology* 2002;251:105-17.
74. Gittenberger-de Groot AC, DeRuiter MC, Bergwerff M, Poelmann RE. Smooth muscle cell origin and its relation to heterogeneity in development and disease. *Arteriosclerosis, thrombosis, and vascular biology* 1999;19:1589-94.
75. Shintani S, Murohara T, Ikeda H, et al. Mobilization of endothelial progenitor cells in patients with acute myocardial infarction. *Circulation* 2001;103:2776-9.
76. Chen Y, Zhu W, Bollen AW, et al. Evidence of inflammatory cell involvement in brain arteriovenous malformations. *Neurosurgery* 2008;62:1340-9; discussion 9-50.
77. Chen Y, Pawlikowska L, Yao JS, et al. Interleukin-6 involvement in brain arteriovenous malformations. *Annals of neurology* 2006;59:72-80.
78. Pawlikowska L, Tran MN, Achrol AS, et al. Polymorphisms in genes involved in inflammatory and angiogenic pathways and the risk of hemorrhagic presentation of brain arteriovenous malformations. *Stroke; a journal of cerebral circulation* 2004;35:2294-300.
79. Achrol AS, Pawlikowska L, McCulloch CE, et al. Tumor necrosis factor-alpha-238G>A promoter polymorphism is associated with increased risk of new hemorrhage in the natural course of patients with brain arteriovenous malformations. *Stroke; a journal of cerebral circulation* 2006;37:231-4.
80. Chen Y, Fan Y, Poon KY, et al. MMP-9 expression is associated with leukocytic but not endothelial markers in brain arteriovenous malformations. *Frontiers in bioscience : a journal and virtual library* 2006;11:3121-8.
81. Hashimoto T, Wen G, Lawton MT, et al. Abnormal expression of matrix metalloproteinases and tissue inhibitors of metalloproteinases in brain arteriovenous malformations. *Stroke; a journal of cerebral circulation* 2003;34:925-31.
82. Starke RM, Komotar RJ, Hwang BY, et al. Systemic expression of matrix metalloproteinase-9 in patients with cerebral arteriovenous malformations. *Neurosurgery* 2010;66:343-8; discussion 8.
83. Vu TH, Werb Z. Matrix metalloproteinases: effectors of development and normal physiology. *Genes & development* 2000;14:2123-33.
84. Young WL, Yang GY. Are there genetic influences on sporadic brain arteriovenous malformations? *Stroke; a journal of cerebral circulation* 2004;35:2740-5.

85. Spelle L, Mounayer C, Piotin M, Moret J. [Intracranial arteriovenous malformations: review of epidemiologic and genetic data]. *J Neuroradiol* 2004;31:362-4.
86. Al-Shahi R, Fang JS, Lewis SC, Warlow CP. Prevalence of adults with brain arteriovenous malformations: a community based study in Scotland using capture-recapture analysis. *Journal of neurology, neurosurgery, and psychiatry* 2002;73:547-51.
87. Berman MF, Sciacca RR, Pile-Spellman J, et al. The epidemiology of brain arteriovenous malformations. *Neurosurgery* 2000;47:389-96; discussion 97.
88. Perret G, Nishioka H. Report on the cooperative study of intracranial aneurysms and subarachnoid hemorrhage. Section VI. Arteriovenous malformations. An analysis of 545 cases of cranio-cerebral arteriovenous malformations and fistulae reported to the cooperative study. *J Neurosurg* 1966;25:467-90.
89. Ondra SL, Troupp H, George ED, Schwab K. The natural history of symptomatic arteriovenous malformations of the brain: a 24-year follow-up assessment. *J Neurosurg* 1990;73:387-91.
90. Crawford PM, West CR, Chadwick DW, Shaw MD. Arteriovenous malformations of the brain: natural history in unoperated patients. *Journal of neurology, neurosurgery, and psychiatry* 1986;49:1-10.
91. Courville CB. Intracranial tumors. Notes upon a series of three thousand verified cases with some current observations pertaining to their mortality. *Bulletin of the Los Angeles neurological societies* 1967;32:Suppl 2:1-80.
92. WF M. Pathology of vascular malformations of the brain. In: Wilson CB, Stein BM, eds. *Intracranial arteriovenous malformations*. 1st edn. Baltimore: Williams and Wilkins; 1984: 44-63.
93. Michelsen WJ. Natural history and pathophysiology of arteriovenous malformations. *Clinical neurosurgery* 1979;26:307-13.
94. Arteriovenous malformations of the brain in adults. *The New England journal of medicine* 1999;340:1812-8.
95. Brown RD, Jr., Wiebers DO, Torner JC, O'Fallon WM. Frequency of intracranial hemorrhage as a presenting symptom and subtype analysis: a population-based study of intracranial vascular malformations in Olmsted County, Minnesota. *J Neurosurg* 1996;85:29-32.
96. Jessurun GA, Kamphuis DJ, van der Zande FH, Nossent JC. Cerebral arteriovenous malformations in The Netherlands Antilles. High prevalence of hereditary hemorrhagic telangiectasia-related single and multiple cerebral arteriovenous malformations. *Clinical neurology and neurosurgery* 1993;95:193-8.
97. Al-Shahi R, Bhattacharya JJ, Currie DG, et al. Scottish Intracranial Vascular Malformation Study (SIVMS): evaluation of methods, ICD-10 coding, and potential sources of bias in a prospective, population-based cohort. *Stroke; a journal of cerebral circulation* 2003;34:1156-62.

98. Al-Shahi R, Bhattacharya JJ, Currie DG, et al. Prospective, population-based detection of intracranial vascular malformations in adults: the Scottish Intracranial Vascular Malformation Study (SIVMS). *Stroke; a journal of cerebral circulation* 2003;34:1163-9.
99. Stapf C, Khaw AV, Sciacca RR, et al. Effect of age on clinical and morphological characteristics in patients with brain arteriovenous malformation. *Stroke; a journal of cerebral circulation* 2003;34:2664-9.
100. Stapf C, Mast H, Sciacca RR, et al. Predictors of hemorrhage in patients with untreated brain arteriovenous malformation. *Neurology* 2006;66:1350-5.
101. Stapf C, Mast H, Sciacca RR, et al. The New York Islands AVM Study: design, study progress, and initial results. *Stroke; a journal of cerebral circulation* 2003;34:e29-33.
102. Morris Z, Whiteley WN, Longstreth WT, Jr., et al. Incidental findings on brain magnetic resonance imaging: systematic review and meta-analysis. *Bmj* 2009;339:b3016.
103. Hofmeister C, Stapf C, Hartmann A, et al. Demographic, morphological, and clinical characteristics of 1289 patients with brain arteriovenous malformation. *Stroke; a journal of cerebral circulation* 2000;31:1307-10.
104. Gross BA, Du R. Natural history of cerebral arteriovenous malformations: a meta-analysis. *J Neurosurg* 2013;118:437-43.
105. Stefani MA, Porter PJ, terBrugge KG, Montanera W, Willinsky RA, Wallace MC. Angioarchitectural factors present in brain arteriovenous malformations associated with hemorrhagic presentation. *Stroke; a journal of cerebral circulation* 2002;33:920-4.
106. Marks MP, Lane B, Steinberg GK, Chang PJ. Hemorrhage in intracerebral arteriovenous malformations: angiographic determinants. *Radiology* 1990;176:807-13.
107. Miyachi S, Negoro M, Handa T, Sugita K. Contribution of meningeal arteries to cerebral arteriovenous malformations. *Neuroradiology* 1993;35:205-9.
108. Enam SA, Malik GM. Association of cerebral arteriovenous malformations and spontaneous occlusion of major feeding arteries: clinical and therapeutic implications. *Neurosurgery* 1999;45:1105-11; discussion 11-2.
109. Mawad ME, Hilal SK, Michelsen WJ, Stein B, Ganti SR. Occlusive vascular disease associated with cerebral arteriovenous malformations. *Radiology* 1984;153:401-8.
110. Terbrugge KG. Brain AVM. Relationship of Angioarchitecture and Clinical Symptoms and Implications for Treatment. *Interv Neuroradiol* 2003;9:107-8.
111. Rosenblum MK, Bilbao JM, Ang LC. *Central nervous system* St Louis: Mosby; 1996.

112. Yamada S, Brauer FS, Colohan AR, et al. Concept of arteriovenous malformation compartments and surgical management. *Neurological research* 2004;26:288-300.
113. Shankar JJ, Menezes RJ, Pohlmann-Eden B, Wallace C, terBrugge K, Krings T. Angioarchitecture of brain AVM determines the presentation with seizures: proposed scoring system. *AJNR Am J Neuroradiol* 2013;34:1028-34.
114. Lasjaunias PL, Landrieu P, Rodesch G, et al. Cerebral proliferative angiopathy: clinical and angiographic description of an entity different from cerebral AVMs. *Stroke; a journal of cerebral circulation* 2008;39:878-85.
115. Valavanis A, Yasargil MG. The endovascular treatment of brain arteriovenous malformations. *Advances and technical standards in neurosurgery* 1998;24:131-214.
116. Sato S, Kodama N, Sasaki T, Matsumoto M, Ishikawa T. Perinidal dilated capillary networks in cerebral arteriovenous malformations. *Neurosurgery* 2004;54:163-8; discussion 8-70.
117. Tu J, Stoodley MA, Morgan MK, Storer KP. Ultrastructure of perinidal capillaries in cerebral arteriovenous malformations. *Neurosurgery* 2006;58:961-70; discussion -70.
118. Brown RD, Jr., Wiebers DO, Forbes GS. Unruptured intracranial aneurysms and arteriovenous malformations: frequency of intracranial hemorrhage and relationship of lesions. *J Neurosurg* 1990;73:859-63.
119. Norris JS, Valiante TA, Wallace MC, et al. A simple relationship between radiological arteriovenous malformation hemodynamics and clinical presentation: a prospective, blinded analysis of 31 cases. *J Neurosurg* 1999;90:673-9.
120. Leclerc X, Gauthier JY, Trystram D, Reyns N, Pruvo JP, Meder JF. [Cerebral arteriovenous malformations: value of the non invasive vascular imaging techniques]. *J Neuroradiol* 2004;31:349-58.
121. Lehericy S, Biondi A, Sourour N, et al. Arteriovenous brain malformations: is functional MR imaging reliable for studying language reorganization in patients? Initial observations. *Radiology* 2002;223:672-82.
122. Vinuela F, Drake CG, Fox AJ, Pelz DM. Giant intracranial varices secondary to high-flow arteriovenous fistulae. *J Neurosurg* 1987;66:198-203.
123. Rhoton AL, Jr. The cerebral veins. *Neurosurgery* 2002;51:S159-205.
124. Willinsky R, Goyal M, terBrugge K, Montanera W. Tortuous, engorged pial veins in intracranial dural arteriovenous fistulas: correlations with presentation, location, and MR findings in 122 patients. *AJNR Am J Neuroradiol* 1999;20:1031-6.
125. Joint Writing Group of the Technology Assessment Committee American Society of I, Therapeutic N, Joint Section on Cerebrovascular Neurosurgery a Section of the American Association of Neurological S, et

- al. Reporting terminology for brain arteriovenous malformation clinical and radiographic features for use in clinical trials. *Stroke; a journal of cerebral circulation* 2001;32:1430-42.
126. Miyasaka Y, Yada K, Ohwada T, Kitahara T, Kurata A, Irikura K. An analysis of the venous drainage system as a factor in hemorrhage from arteriovenous malformations. *J Neurosurg* 1992;76:239-43.
127. Erdem E, Amole AO, Akdol MS, Samant RS, Yasargil GM. Developmental venous anomaly coexisting with a true arteriovenous malformation: a rare clinical entity. *Journal of neurointerventional surgery* 2012;4:e19.
128. Im SH, Han MH, Kwon BJ, et al. Venous-predominant parenchymal arteriovenous malformation: a rare subtype with a venous drainage pattern mimicking developmental venous anomaly. *J Neurosurg* 2008;108:1142-7.
129. Meyer B, Stangl AP, Schramm J. Association of venous and true arteriovenous malformation: a rare entity among mixed vascular malformations of the brain. Case report. *J Neurosurg* 1995;83:141-4.
130. Rabinov JD. Diagnostic imaging of angiographically occult vascular malformations. *Neurosurg Clin N Am* 1999;10:419-32.
131. Oran I, Kiroglu Y, Yurt A, et al. Developmental venous anomaly (DVA) with arterial component: a rare cause of intracranial haemorrhage. *Neuroradiology* 2009;51:25-32.
132. Roccatagliata L, van den Berg R, Soderman M, Boulin A, Condetto-Auliac S, Rodesch G. Developmental venous anomalies with capillary stain: a subgroup of symptomatic DVAs? *Neuroradiology* 2012;54:475-80.
133. Al-Shahi R, Pal N, Lewis SC, et al. Observer agreement in the angiographic assessment of arteriovenous malformations of the brain. *Stroke; a journal of cerebral circulation* 2002;33:1501-8.
134. Imbesi SG, Knox K, Kerber CW. Reproducibility analysis of a new objective method for measuring arteriovenous malformation nidus size at angiography. *AJNR Am J Neuroradiol* 2002;23:412-5.
135. Iancu-Gontard D, Weill A, Guilbert F, Nguyen T, Raymond J, Roy D. Inter- and intraobserver variability in the assessment of brain arteriovenous malformation angioarchitecture and endovascular treatment results. *AJNR Am J Neuroradiol* 2007;28:524-7.
136. Osipov A, Koennecke HC, Hartmann A, et al. Seizures in cerebral arteriovenous malformations: type, clinical course, and medical management. *Interv Neuroradiol* 1997;3:37-41.
137. Al-Shahi R, Warlow C. A systematic review of the frequency and prognosis of arteriovenous malformations of the brain in adults. *Brain* 2001;124:1900-26.
138. Josephson CB, Leach JP, Duncan R, et al. Seizure risk from cavernous or arteriovenous malformations: prospective population-based study. *Neurology* 2011;76:1548-54.

139. Hofmeister C, Hartmann A, Meisel J, Mansmann U, Lasjaunias P, terBruegge K, Pile-Spellman J, Young WL, Mohr JP, Mast H. Epidemiological, clinical, and morphological characteristics of 1266 patients with cerebral arteriovenous malformation 7th European Stroke Conference, Edinburgh, UK *Cerebrovasc Dis* 1998;8(suppl 4):65.
140. Santos ML, Demartini Junior Z, Matos LA, et al. Angioarchitecture and clinical presentation of brain arteriovenous malformations. *Arquivos de neuro-psiquiatria* 2009;67:316-21.
141. Turjman F, Massoud TF, Sayre JW, Vinuela F, Guglielmi G, Duckwiler G. Epilepsy associated with cerebral arteriovenous malformations: a multivariate analysis of angioarchitectural characteristics. *AJNR Am J Neuroradiol* 1995;16:345-50.
142. Fierstra J, Conklin J, Krings T, et al. Impaired peri-nidal cerebrovascular reserve in seizure patients with brain arteriovenous malformations. *Brain* 2011;134:100-9.
143. Hacein-Bey L, Nour R, Pile-Spellman J, Van Heertum R, Esser PD, Young WL. Adaptive changes of autoregulation in chronic cerebral hypotension with arteriovenous malformations: an acetazolamide-enhanced single-photon emission CT study. *AJNR Am J Neuroradiol* 1995;16:1865-74.
144. Lawton M, Spetzler RF. Surgical management of acutely ruptured arteriovenous malformations. In: Welch KMA, Caplan LR, Reis DJ, Siesjoe BK, Weir B, eds. *Primer on cerebrovascular diseases*. San Diego, Calif.: Academic Press, 1997:511-9.
145. Evans RW. Diagnostic testing for the evaluation of headaches. *Neurologic clinics* 1996;14:1-26.
146. Frishberg BM. Neuroimaging in presumed primary headache disorders. *Seminars in neurology* 1997;17:373-82.
147. Kim DJ, Krings T. Whole-brain perfusion CT patterns of brain arteriovenous malformations: a pilot study in 18 patients. *AJNR Am J Neuroradiol* 2011;32:2061-6.
148. Mast H, Mohr JP, Osipov A, et al. 'Steal' is an unestablished mechanism for the clinical presentation of cerebral arteriovenous malformations. *Stroke; a journal of cerebral circulation* 1995;26:1215-20.
149. Geibprasert S, Pereira V, Krings T, Jiarakongmun P, Lasjaunias P, Pongpech S. Hydrocephalus in unruptured brain arteriovenous malformations: pathomechanical considerations, therapeutic implications, and clinical course. *J Neurosurg* 2009;110:500-7.
150. Mahalick DM, Ruff RM, Heary RF, U HS. Preoperative versus postoperative neuropsychological sequelae of arteriovenous malformations. *Neurosurgery* 1993;33:563-70; discussion 70-1.
151. Stapf C, Labovitz DL, Sciacca RR, Mast H, Mohr JP, Sacco RL. Incidence of adult brain arteriovenous malformation hemorrhage in a prospective population-based stroke survey. *Cerebrovascular diseases* 2002;13:43-6.

152. Stapf C, Mohr JP, Sciacca RR, et al. Incident hemorrhage risk of brain arteriovenous malformations located in the arterial borderzones. *Stroke; a journal of cerebral circulation* 2000;31:2365-8.
153. Cordonnier C, Al-Shahi Salman R, Bhattacharya JJ, et al. Differences between intracranial vascular malformation types in the characteristics of their presenting haemorrhages: prospective, population-based study. *Journal of neurology, neurosurgery, and psychiatry* 2008;79:47-51.
154. Hartmann A, Mast H, Mohr JP, et al. Morbidity of intracranial hemorrhage in patients with cerebral arteriovenous malformation. *Stroke; a journal of cerebral circulation* 1998;29:931-4.
155. Morgan M, Sekhon L, Rahman Z, Dandie G. Morbidity of intracranial hemorrhage in patients with cerebral arteriovenous malformation. *Stroke; a journal of cerebral circulation* 1998;29:2001-2.
156. Aoki N. Do intracranial arteriovenous malformations cause subarachnoid haemorrhage? Review of computed tomography features of ruptured arteriovenous malformations in the acute stage. *Acta neurochirurgica* 1991;112:92-5.
157. Shotar E, Clarençon F, Sourour N, Di Maria F, Debare V, Degos V, Nouet A, Zeghal C, Chiras J. Predictive Factors for Neurological Outcome After an Intracerebral Hematoma Secondary to bAVM Rupture. 2nd World AVM Congress. Nancy 2014.
158. Samson DS, Batjer HH. Preoperative evaluation of the risk/benefit ratio for arteriovenous malformations of the brain. In: Wilkins RH, Rengachary SS, eds. *Neurosurgery update II: vascular, spinal, pediatric, and functional neurosurgery*. New York: McGraw-Hill 1991;129-33.
159. Brown RD, Jr., Wiebers DO, Forbes G, et al. The natural history of unruptured intracranial arteriovenous malformations. *J Neurosurg* 1988;68:352-7.
160. Auger RG, Wiebers DO. Management of unruptured intracranial arteriovenous malformations: a decision analysis. *Neurosurgery* 1992;30:561-9.
161. Graf CJ, Perret GE, Torner JC. Bleeding from cerebral arteriovenous malformations as part of their natural history. *J Neurosurg* 1983;58:331-7.
162. Hernesniemi JA, Dashti R, Juvela S, Vaart K, Niemela M, Laakso A. Natural history of brain arteriovenous malformations: a long-term follow-up study of risk of hemorrhage in 238 patients. *Neurosurgery* 2008;63:823-9; discussion 9-31.
163. Itoyama Y, Uemura S, Ushio Y, et al. Natural course of unoperated intracranial arteriovenous malformations: study of 50 cases. *J Neurosurg* 1989;71:805-9.
164. da Costa L, Wallace MC, Ter Brugge KG, O'Kelly C, Willinsky RA, Tymianski M. The natural history and predictive features of hemorrhage from brain arteriovenous malformations. *Stroke; a journal of cerebral circulation* 2009;40:100-5.

165. Yamada S, Takagi Y, Nozaki K, Kikuta K, Hashimoto N. Risk factors for subsequent hemorrhage in patients with cerebral arteriovenous malformations. *J Neurosurg* 2007;107:965-72.
166. van Beijnum J, Lovelock CE, Cordonnier C, et al. Outcome after spontaneous and arteriovenous malformation-related intracerebral haemorrhage: population-based studies. *Brain* 2009;132:537-43.
167. Gross BA, Du R. Vasospasm after arteriovenous malformation rupture. *World neurosurgery* 2012;78:300-5.
168. Chhor V, Le Manach Y, Clarencon F, et al. Admission risk factors for cerebral vasospasm in ruptured brain arteriovenous malformations: an observational study. *Critical care* 2011;15:R190.
169. Nishimura K, Hawking TD. Cerebral vasospasm with subarachnoid haemorrhage from arteriovenous malformations of the brain. *Neuroradiol* 1975;8:201-7.
170. Parkinson D, Bachers G. Arteriovenous malformations. Summary of 100 consecutive supratentorial cases. *J Neurosurg* 1980;53:285-99.
171. Gross BA, Lai PM, Du R. Hydrocephalus after arteriovenous malformation rupture. *Neurosurgical focus* 2013;34:E11.
172. Kim H, Sidney S, McCulloch CE, et al. Racial/Ethnic differences in longitudinal risk of intracranial hemorrhage in brain arteriovenous malformation patients. *Stroke; a journal of cerebral circulation* 2007;38:2430-7.
173. Spetzler RF, Hargraves RW, McCormick PW, Zabramski JM, Flom RA, Zimmerman RS. Relationship of perfusion pressure and size to risk of hemorrhage from arteriovenous malformations. *J Neurosurg* 1992;76:918-23.
174. Kader A, Young WL, Pile-Spellman J, et al. The influence of hemodynamic and anatomic factors on hemorrhage from cerebral arteriovenous malformations. *Neurosurgery* 1994;34:801-7; discussion 7-8.
175. Miyasaka Y, Kurata A, Tokiwa K, Tanaka R, Yada K, Ohwada T. Draining vein pressure increases and hemorrhage in patients with arteriovenous malformation. *Stroke; a journal of cerebral circulation* 1994;25:504-7.
176. Nataf F, Meder JF, Roux FX, et al. Angioarchitecture associated with haemorrhage in cerebral arteriovenous malformations: a prognostic statistical model. *Neuroradiology* 1997;39:52-8.
177. Duong DH, Young WL, Vang MC, et al. Feeding artery pressure and venous drainage pattern are primary determinants of hemorrhage from cerebral arteriovenous malformations. *Stroke; a journal of cerebral circulation* 1998;29:1167-76.
178. Turjman F, Massoud TF, Vinuela F, Sayre JW, Guglielmi G, Duckwiler G. Correlation of the angioarchitectural features of cerebral arteriovenous malformations with clinical presentation of hemorrhage. *Neurosurgery* 1995;37:856-60; discussion 60-2.



179. Guo Y, Saunders T, Su H, et al. Silent intralesional microhemorrhage as a risk factor for brain arteriovenous malformation rupture. *Stroke; a journal of cerebral circulation* 2012;43:1240-6.
180. Gross BA, Du R. Rate of re-bleeding of arteriovenous malformations in the first year after rupture. *Journal of clinical neuroscience : official journal of the Neurosurgical Society of Australasia* 2012;19:1087-8.
181. Hernesniemi J, Romani R, Lehecka M, et al. Present state of microneurosurgery of cerebral arteriovenous malformations. *Acta Neurochir Suppl*;107:71-6.
182. Fults D, Kelly DL, Jr. Natural history of arteriovenous malformations of the brain: a clinical study. *Neurosurgery* 1984;15:658-62.
183. Mast H, Young WL, Koennecke HC, et al. Risk of spontaneous haemorrhage after diagnosis of cerebral arteriovenous malformation. *Lancet* 1997;350:1065-8.
184. Kondziolka D, McLaughlin MR, Kestle JR. Simple risk predictions for arteriovenous malformation hemorrhage. *Neurosurgery* 1995;37:851-5.
185. Brown RD, Jr. Simple risk predictions for arteriovenous malformation hemorrhage. *Neurosurgery* 2000;46:1024.
186. Nataf F, Meder JF, Merienne L, Roux FX, Merland JJ, Chodkiewicz JP. [Therapeutic strategy for cerebral arteriovenous malformations. Proposal for classification of individual hemorrhagic risk]. *Neurochirurgie* 1998;44:83-93.
187. Ellis MJ, Armstrong D, Vachhrajani S, et al. Angioarchitectural features associated with hemorrhagic presentation in pediatric cerebral arteriovenous malformations. *Journal of neurointerventional surgery* 2013;5:191-5.
188. Vlak MH, Rinkel GJ, Greebe P, van der Bom JG, Algra A. Trigger factors for rupture of intracranial aneurysms in relation to patient and aneurysm characteristics. *Journal of neurology* 2012;259:1298-302.
189. Piotin M, Ross IB, Weill A, Kothimbakam R, Moret J. Intracranial arterial aneurysms associated with arteriovenous malformations: endovascular treatment. *Radiology* 2001;220:506-13.
190. Redekop G, TerBrugge K, Montanera W, Willinsky R. Arterial aneurysms associated with cerebral arteriovenous malformations: classification, incidence, and risk of hemorrhage. *J Neurosurg* 1998;89:539-46.
191. Turjman F, Massoud TF, Vinuela F, Sayre JW, Guglielmi G, Duckwiler G. Aneurysms related to cerebral arteriovenous malformations: superselective angiographic assessment in 58 patients. *AJNR Am J Neuroradiol* 1994;15:1601-5.
192. Stapf C, Mohr JP, Pile-Spellman J, et al. Concurrent arterial aneurysms in brain arteriovenous malformations with haemorrhagic presentation. *Journal of neurology, neurosurgery, and psychiatry* 2002;73:294-8.

193. Gao E, Young WL, Pile-Spellman J, et al. Cerebral arteriovenous malformation feeding artery aneurysms: a theoretical model of intravascular pressure changes after treatment. *Neurosurgery* 1997;41:1345-56; discussion 56-8.
194. van Beijnum J, van der Worp HB, Buis DR, et al. Treatment of brain arteriovenous malformations: a systematic review and meta-analysis. *JAMA : the journal of the American Medical Association* 2011;306:2011-9.
195. Marks MP, Lane B, Steinberg GK, Snipes GJ. Intranidal aneurysms in cerebral arteriovenous malformations: evaluation and endovascular treatment. *Radiology* 1992;183:355-60.
196. Gabrieli J, Clarençon F, Di Maria F, Fahed R, Boch AL, Degos V, Chiras J, Sourour NA. Fatal Rupture of bAVM Flow-Related Aneurysm During Microcatheter Removal; a Rare Complication. *J Neurosurg* 2014;In press.
197. Ogilvy CS, Stieg PE, Awad I, et al. AHA Scientific Statement: Recommendations for the management of intracranial arteriovenous malformations: a statement for healthcare professionals from a special writing group of the Stroke Council, American Stroke Association. *Stroke; a journal of cerebral circulation* 2001;32:1458-71.
198. Pierot L, Cognard C, Herbreteau D, et al. Endovascular treatment of brain arteriovenous malformations using a liquid embolic agent: results of a prospective, multicentre study (BRAVO). *Eur Radiol* 2013;23:2838-45.
199. Richling B, Killer M, Al-Schameri AR, Ritter L, Agic R, Krenn M. Therapy of brain arteriovenous malformations: multimodality treatment from a balanced standpoint. *Neurosurgery* 2006;59:S148-57; discussion S3-13.
200. Spetzler RF, Martin NA, Carter LP, Flom RA, Raudzens PA, Wilkinson E. Surgical management of large AVM's by staged embolization and operative excision. *Journal of neurosurgery* 1987;67:17-28.
201. Henkes H, Nahser HC, Berg-Dammer E, Weber W, Lange S, Kuhne D. Endovascular therapy of brain AVMs prior to radiosurgery. *Neurological research* 1998;20:479-92.
202. Gobin YP, Laurent A, Merienne L, et al. Treatment of brain arteriovenous malformations by embolization and radiosurgery. *J Neurosurg* 1996;85:19-28.
203. Nakstad PH, Nornes H. Superselective angiography, embolisation and surgery in treatment of arteriovenous malformations of the brain. *Neuroradiology* 1994;36:410-3.
204. Mounayer C, Hammami N, Piotin M, et al. Nidal embolization of brain arteriovenous malformations using Onyx in 94 patients. *AJNR Am J Neuroradiol* 2007;28:518-23.
205. Yakes WF, Krauth L, Ecklund J, et al. Ethanol endovascular management of brain arteriovenous malformations: initial results. *Neurosurgery* 1997;40:1145-52; discussion 52-4.
206. Mounayer C, Mendes G, Ponomarjova S, Iosif C, Saleme S. Traitement endovasculaire des malformations artérioveineuses cérébrales : analyse

- rétrospective de 95 cas consécutifs au CHU de Limoges. SFNR annual congress. Paris2014.
207. n BCATI. N-butyl cyanoacrylate embolization of cerebral arteriovenous malformations: results of a prospective, randomized, multi-center trial. *AJNR Am J Neuroradiol* 2002;23:748-55.
  208. Debrun G, Vinuela F, Fox A, Drake CG. Embolization of cerebral arteriovenous malformations with bucrylate. *J Neurosurg* 1982;56:615-27.
  209. Ozanne A, Alvarez H, Rodesch G, Lasjaunias P. Management of Brain AVMs at Bicetre: a Comparison of Two Patient Cohorts Treated in 1985-1995 and 1996-2005. *Interv Neuroradiol* 2005;11:31-6.
  210. Klurfan P, Gunnarsson T, Haw C, Ter Brugge KG. Endovascular treatment of brain arteriovenous malformations: the toronto experience. *Interv Neuroradiol* 2005;11:51-6.
  211. Bhattacharya JJ, Jenkins S, Zampakis P, Behbahani M, Teasdale E, Papanastassiou V. Endovascular Treatment of AVMs in Glasgow. *Interv Neuroradiol* 2005;11:73-80.
  212. Campos J, Biscoito L, Sequeira P, Batista A. Intra-arterial Embolization in the Treatment of Brain Arteriovenous Malformations. *Interv Neuroradiol* 2005;11:81-94.
  213. Li TL, Fang B, He XY, et al. Complication analysis of 469 brain arteriovenous malformations treated with N-butyl cyanoacrylate. *Interv Neuroradiol* 2005;11:141-8.
  214. Jahan R, Murayama Y, Gobin YP, Duckwiler GR, Vinters HV, Vinuela F. Embolization of arteriovenous malformations with Onyx: clinicopathological experience in 23 patients. *Neurosurgery* 2001;48:984-95; discussion 95-7.
  215. Pierot L, Januel AC, Herbreteau D, et al. Endovascular treatment of brain arteriovenous malformations using onyx: preliminary results of a prospective multicenter study. *Interventional neuroradiology : journal of peritherapeutic neuroradiology, surgical procedures and related neurosciences* 2005;11:159-64.
  216. Leonardi M, Simonetti L, Cenni P, Raffi L. Brain AVM Embolization with Onyx(R): Analysis of Treatment in 34 Patients. *Interventional neuroradiology : journal of peritherapeutic neuroradiology, surgical procedures and related neurosciences* 2005;11:185-204.
  217. Song D, Leng B, Gu Y, et al. Clinical Analysis of 50 Cases of BAVM Embolization with Onyx, a Novel Liquid Embolic Agent. *Interv Neuroradiol* 2005;11:179-84.
  218. Weber W, Kis B, Siekmann R, Jans P, Laumer R, Kuhne D. Preoperative embolization of intracranial arteriovenous malformations with Onyx. *Neurosurgery* 2007;61:244-52; discussion 52-4.
  219. Xu F, Ni W, Liao Y, et al. Onyx embolization for the treatment of brain arteriovenous malformations. *Acta neurochirurgica* 2011;153:869-78.

220. Saatci I, Geyik S, Yavuz K, Cekirge HS. Endovascular treatment of brain arteriovenous malformations with prolonged intranidal Onyx injection technique: long-term results in 350 consecutive patients with completed endovascular treatment course. *J Neurosurg* 2011;115:78-88.
221. Katsaridis V, Papagiannaki C, Violaris C. Endovascular treatment of a bilateral ophthalmic-ethmoidal artery dural arteriovenous fistula. *Journal of neuro-ophthalmology : the official journal of the North American Neuro-Ophthalmology Society* 2007;27:281-4.
222. Raymond J, Iancu D, Weill A, et al. Embolization as one modality in a combined strategy for the management of cerebral arteriovenous malformations. *Interv Neuroradiol* 2005;11:57-62.
223. Goto K. Ectatic and Occlusive Diseases of the Venous Drainage System of Cerebral Arteriovenous Malformations (AVMs) - with Emphasis on Spectacular Shrinking Neurological Deficits after Embolization. *Interv Neuroradiol* 2005;11:95-118.
224. Perez-Higueras A, Lopez RR, Tapia DQ. Endovascular Treatment of Cerebral AVM: Our Experience with Onyx. *Interv Neuroradiol* 2005;11:141-57.
225. van Rooij WJ, Sluzewski M, Beute GN. Brain AVM embolization with Onyx. *AJNR Am J Neuroradiol* 2007;28:172-7; discussion 8.
226. Pierot L, Januel AC, Herbreteau D, et al. Endovascular treatment of brain arteriovenous malformations using onyx: results of a prospective, multicenter study. *J Neuroradiol* 2009;36:147-52.
227. Panagiotopoulos V, Gizewski E, Asgari S, Regel J, Forsting M, Wanke I. Embolization of intracranial arteriovenous malformations with ethylene-vinyl alcohol copolymer (Onyx). *AJNR Am J Neuroradiol* 2009;30:99-106.
228. Strauss I, Frolov V, Buchbut D, Gonen L, Maimon S. Critical appraisal of endovascular treatment of brain arteriovenous malformation using Onyx in a series of 92 consecutive patients. *Acta neurochirurgica* 2013;155:611-7.
229. Abud DG, Riva R, Nakiri GS, Padovani F, Khawaldeh M, Mounayer C. Treatment of brain arteriovenous malformations by double arterial catheterization with simultaneous injection of Onyx: retrospective series of 17 patients. *AJNR American journal of neuroradiology* 2011;32:152-8.
230. Nguyen TN, Chin LS, Souza R, Norbash AM. Transvenous embolization of a ruptured cerebral arteriovenous malformation with en-passage arterial supply: initial case report. *Journal of neurointerventional surgery* 2010;2:150-2.
231. Picard L, Da Costa E, Anxionnat R, et al. Acute spontaneous hemorrhage after embolization of brain arteriovenous malformation with N-butyl cyanoacrylate. *J Neuroradiol* 2001;28:147-65.
232. Hademenos GJ, Massoud TF. Risk of intracranial arteriovenous malformation rupture due to venous drainage impairment. A theoretical analysis. *Stroke; a journal of cerebral circulation* 1996;27:1072-83.

233. Baharvahdat H, Blanc R, Termechi R, et al. Hemorrhagic complications after endovascular treatment of cerebral arteriovenous malformations. *AJNR Am J Neuroradiol* 2014;35:978-83.
234. Haw CS, terBrugge K, Willinsky R, Tomlinson G. Complications of embolization of arteriovenous malformations of the brain. *J Neurosurg* 2006;104:226-32.
235. Kim LJ, Albuquerque FC, Spetzler RF, McDougall CG. Postembolization neurological deficits in cerebral arteriovenous malformations: stratification by arteriovenous malformation grade. *Neurosurgery* 2006;59:53-9; discussion -9.
236. Feliciano CE, de Leon-Berra R, Hernandez-Gaitan MS, Rodriguez-Mercado R. A proposal for a new arteriovenous malformation grading scale for neuroendovascular procedures and literature review. *Puerto Rico health sciences journal* 2010;29:117-20.
237. Spetzler RF, Martin NA. A proposed grading system for arteriovenous malformations. *J Neurosurg* 1986;65:476-83.
238. Ovalle F, Shay SD, Mericle RA. Delayed intracerebral hemorrhage after uneventful embolization of brain arteriovenous malformations is related to volume of embolic agent administered: multivariate analysis of 13 predictive factors. *Neurosurgery* 2012;70:ons313-20.
239. Heros RC, Korosue K, Diebold PM. Surgical excision of cerebral arteriovenous malformations: late results. *Neurosurgery* 1990;26:570-7; discussion 7-8.
240. Hamilton MG, Spetzler RF. The prospective application of a grading system for arteriovenous malformations. *Neurosurgery* 1994;34:2-6; discussion -7.
241. Schaller C, Schramm J, Haun D. Significance of factors contributing to surgical complications and to late outcome after elective surgery of cerebral arteriovenous malformations. *Journal of neurology, neurosurgery, and psychiatry* 1998;65:547-54.
242. Pertuiset B, Ancrì D, Kinuta Y, et al. Classification of supratentorial arteriovenous malformations. A score system for evaluation of operability and surgical strategy based on an analysis of 66 cases. *Acta neurochirurgica* 1991;110:6-16.
243. Hollerhage HG, Dewenter KM, Dietz H. Grading of supratentorial arteriovenous malformations on the basis of multivariate analysis of prognostic factors. *Acta neurochirurgica* 1992;117:129-34.
244. Deruty R, Pelissou-Guyotat I, Mottolese C, Amat D, Bascoulergue Y. Prognostic value of the Spetzler's grading system in a series of cerebral AVMs treated by a combined management. *Acta neurochirurgica* 1994;131:169-75.
245. Du R, Dowd CF, Johnston SC, Young WL, Lawton MT. Interobserver variability in grading of brain arteriovenous malformations using the Spetzler-Martin system. *Neurosurgery* 2005;57:668-75; discussion -75.

246. Lawton MT, Project UBAMS. Spetzler-Martin Grade III arteriovenous malformations: surgical results and a modification of the grading scale. *Neurosurgery* 2003;52:740-8; discussion 8-9.
247. Lawton MT, Kim H, McCulloch CE, Mikhak B, Young WL. A supplementary grading scale for selecting patients with brain arteriovenous malformations for surgery. *Neurosurgery* 2010;66:702-13; discussion 13.
248. Steinberg GK, Fabrikant JI, Marks MP, et al. Stereotactic heavy-charged-particle Bragg-peak radiation for intracranial arteriovenous malformations. *The New England journal of medicine* 1990;323:96-101.
249. Lunsford LD, Kondziolka D, Flickinger JC, et al. Stereotactic radiosurgery for arteriovenous malformations of the brain. *Journal of neurosurgery* 1991;75:512-24.
250. Colombo F, Pozza F, Chierego G, Francescon P, Casentini L, De Luca G. Linear accelerator radiosurgery of cerebral arteriovenous malformations: current status. *Acta neurochirurgica Supplement* 1994;62:5-9.
251. Friedman WA, Bova FJ, Mendenhall WM. Linear accelerator radiosurgery for arteriovenous malformations: the relationship of size to outcome. *Journal of neurosurgery* 1995;82:180-9.
252. Pollock BE, Flickinger JC, Lunsford LD, Bissonette DJ, Kondziolka D. Hemorrhage risk after stereotactic radiosurgery of cerebral arteriovenous malformations. *Neurosurgery* 1996;38:652-9; discussion 9-61.
253. Yamamoto Y, Coffey RJ, Nichols DA, Shaw EG. Interim report on the radiosurgical treatment of cerebral arteriovenous malformations. The influence of size, dose, time, and technical factors on obliteration rate. *Journal of neurosurgery* 1995;83:832-7.
254. Schlienger M, Atlan D, Lefkopoulos D, et al. Linac radiosurgery for cerebral arteriovenous malformations: results in 169 patients. *International journal of radiation oncology, biology, physics* 2000;46:1135-42.
255. Karlsson B, Lindquist C, Steiner L. Prediction of obliteration after gamma knife surgery for cerebral arteriovenous malformations. *Neurosurgery* 1997;40:425-30; discussion 30-1.
256. Kurita H, Kawamoto S, Suzuki I, et al. Control of epilepsy associated with cerebral arteriovenous malformations after radiosurgery. *Journal of neurology, neurosurgery, and psychiatry* 1998;65:648-55.
257. Falkson CB, Chakrabarti KB, Doughty D, Plowman PN. Stereotactic multiple arc radiotherapy. III--Influence of treatment of arteriovenous malformations on associated epilepsy. *British journal of neurosurgery* 1997;11:12-5.
258. Eisenschenk S, Gilmore RL, Friedman WA, Henschey RA. The effect of LINAC stereotactic radiosurgery on epilepsy associated with arteriovenous malformations. *Stereotactic and functional neurosurgery* 1998;71:51-61.

259. Gerszten PC, Adelson PD, Kondziolka D, Flickinger JC, Lunsford LD. Seizure outcome in children treated for arteriovenous malformations using gamma knife radiosurgery. *Pediatr Neurosurg* 1996;24:139-44.
260. Heikkinen ER, Konnov B, Melnikov L, et al. Relief of epilepsy by radiosurgery of cerebral arteriovenous malformations. *Stereotactic and functional neurosurgery* 1989;53:157-66.
261. Flickinger JC, Kondziolka D, Lunsford LD, et al. A multi-institutional analysis of complication outcomes after arteriovenous malformation radiosurgery. *International journal of radiation oncology, biology, physics* 1999;44:67-74.
262. Statham P, Macpherson P, Johnston R, Forster DM, Adams JH, Todd NV. Cerebral radiation necrosis complicating stereotactic radiosurgery for arteriovenous malformation. *Journal of neurology, neurosurgery, and psychiatry* 1990;53:476-9.
263. Sisti MB, Stein BM. Arteriovenous malformations of the brain stem. *Neurosurg Clin N Am* 1993;4:497-505.
264. Kihlstrom L, Guo WY, Karlsson B, Lindquist C, Lindqvist M. Magnetic resonance imaging of obliterated arteriovenous malformations up to 23 years after radiosurgery. *J Neurosurg* 1997;86:589-93.
265. Kondziolka D, Humphreys RP, Hoffman HJ, Hendrick EB, Drake JM. Arteriovenous malformations of the brain in children: a forty year experience. *Can J Neurol Sci* 1992;19:40-5.
266. Gabriel EM, Sampson JH, Wilkins RH. Recurrence of a cerebral arteriovenous malformation after surgical excision. Case report. *J Neurosurg* 1996;84:879-82.
267. Hino A, Fujimoto M, Iwamoto Y, Takahashi Y, Katsumori T. An adult case of recurrent arteriovenous malformation after "complete" surgical excision: a case report. *Surgical neurology* 1999;52:156-8; discussion 8-9.
268. Santoro A, Giuliani S, Paolini S. Recurrent arteriovenous malformation in an adult. Case illustration. *J Neurosurg* 2000;93:1082.
269. Lindqvist M, Karlsson B, Guo WY, Kihlstrom L, Lippitz B, Yamamoto M. Angiographic long-term follow-up data for arteriovenous malformations previously proven to be obliterated after gamma knife radiosurgery. *Neurosurgery* 2000;46:803-8; discussion 9-10.
270. Rodriguez-Arias C, Martinez R, Rey G, Bravo G. Recurrence in a different location of a cerebral arteriovenous malformation in a child after radiosurgery. *Child's nervous system : ChNS : official journal of the International Society for Pediatric Neurosurgery* 2000;16:363-5.
271. Sonstein WJ, Kader A, Michelsen WJ, Llena JF, Hirano A, Casper D. Expression of vascular endothelial growth factor in pediatric and adult cerebral arteriovenous malformations: an immunocytochemical study. *Journal of neurosurgery* 1996;85:838-45.
272. Hoh BL, Ogilvy CS, Butler WE, Loeffler JS, Putman CM, Chapman PH. Multimodality treatment of nongalenic arteriovenous malformations in pediatric patients. *Neurosurgery* 2000;47:346-57; discussion 57-8.

273. Hartmann A, Mast H, Mohr JP, et al. Determinants of staged endovascular and surgical treatment outcome of brain arteriovenous malformations. *Stroke; a journal of cerebral circulation* 2005;36:2431-5.
274. Wedderburn CJ, van Beijnum J, Bhattacharya JJ, et al. Outcome after interventional or conservative management of unruptured brain arteriovenous malformations: a prospective, population-based cohort study. *Lancet neurology* 2008;7:223-30.
275. Freedman B. Equipoise and the ethics of clinical research. *The New England journal of medicine* 1987;317:141-5.
276. Stapf C. The rationale behind "A Randomized Trial of Unruptured Brain AVMs" (ARUBA). *Acta Neurochir Suppl* 2010;107:83-5.
277. Pierot L, Fiehler J, Cognard C, Soderman M, Spelle L. Will a randomized trial of unruptured brain arteriovenous malformations change our clinical practice? *AJNR Am J Neuroradiol* 2014;35:416-7.
278. Anxionnat R, Bracard S, Macho J, et al. 3D angiography. Clinical interest. First applications in interventional neuroradiology. *J Neuroradiol* 1998;25:251-62.
279. Combaz X, Levrier O, Moritz J, et al. Three-dimensional rotational angiography in the assessment of the angioarchitecture of brain arteriovenous malformations. *J Neuroradiol* 2011;38:167-74.
280. Kaufmann TJ, Huston J, 3rd, Mandrekar JN, Schleck CD, Thielen KR, Kallmes DF. Complications of diagnostic cerebral angiography: evaluation of 19,826 consecutive patients. *Radiology* 2007;243:812-9.
281. Geibprasert S, Pongpech S, Jiarakongmun P, Shroff MM, Armstrong DC, Krings T. Radiologic assessment of brain arteriovenous malformations: what clinicians need to know. *Radiographics* 2010;30:483-501.
282. Mikami T, Hirano T, Sugino T, et al. Presurgical planning for arteriovenous malformations using multidetector row CT. *Neurosurg Rev* 2012;35:393-9; discussion 9-400.
283. Smith HJ, Strother CM, Kikuchi Y, et al. MR imaging in the management of supratentorial intracranial AVMs. *AJR American journal of roentgenology* 1988;150:1143-53.
284. Amaro E, Jr., Barker GJ. Study design in fMRI: basic principles. *Brain and cognition* 2006;60:220-32.
285. Matthews PM, Honey GD, Bullmore ET. Applications of fMRI in translational medicine and clinical practice. *Nature reviews Neuroscience* 2006;7:732-44.
286. La Piana R, Bourassa-Blanchette S, Klein D, Mok K, Del Pilar Cortes Nino M, Tampieri D. Brain reorganization after endovascular treatment in a patient with a large arteriovenous malformation: the role of diagnostic and functional neuroimaging techniques. *Interv Neuroradiol* 2013;19:329-38.
287. Marchal G, Bosmans H, Van Fraeyenhoven L, et al. Intracranial vascular lesions: optimization and clinical evaluation of three-dimensional time-of-flight MR angiography. *Radiology* 1990;175:443-8.



288. Heidenreich JO, Schilling AM, Unterharnscheidt F, et al. Assessment of 3D-TOF-MRA at 3.0 Tesla in the characterization of the angioarchitecture of cerebral arteriovenous malformations: a preliminary study. *Acta radiologica* 2007;48:678-86.
289. Tanaka H, Numaguchi Y, Konno S, Shrier DA, Shibata DK, Patel U. Initial experience with helical CT and 3D reconstruction in therapeutic planning of cerebral AVMs: comparison with 3D time-of-flight MRA and digital subtraction angiography. *Journal of computer assisted tomography* 1997;21:811-7.
290. Willems PW, Taeshineetanakul P, Schenk B, Brouwer PA, Terbrugge KG, Krings T. The use of 4D-CTA in the diagnostic work-up of brain arteriovenous malformations. *Neuroradiology* 2012;54:123-31.
291. Gauthier JY, Leclerc X, Oppenheim C, et al. Three-dimensional dynamic MR digital subtraction angiography using sensitivity encoding for the evaluation of intracranial arteriovenous malformations: a preliminary study. *AJNR Am J Neuroradiol* 2005;26:1525-31.
292. Gauthier JY, Oppenheim C, Nataf F, et al. Three-dimensional dynamic magnetic resonance angiography for the evaluation of radiosurgically treated cerebral arteriovenous malformations. *Eur Radiol* 2006;16:583-91.
293. Soize S, Bouquigny F, Kadziolka K, Portefaix C, Pierot L. Value of 4D MR Angiography at 3T Compared with DSA for the Follow-Up of Treated Brain Arteriovenous Malformation. *AJNR Am J Neuroradiol* 2014.
294. Raoult H, Bannier E, Maurel P, et al. Hemodynamic quantification in brain arteriovenous malformations with time-resolved spin-labeled magnetic resonance angiography. *Stroke; a journal of cerebral circulation* 2014;45:2461-4.
295. Di Ieva A, Niamah M, Menezes RJ, et al. Computational fractal-based analysis of brain arteriovenous malformation angioarchitecture. *Neurosurgery* 2014;75:72-9.
296. Saliou G, Krings T, Rutgers DR, et al. PWI-MRI and contrast extravasation in brain AVM help to estimate angiogenic activity. *Neuroradiology* 2011;53:793-800.
297. Wakhloo AK, Lieber BB, Siekmann R, Eber DJ, Gounis MJ. Acute and chronic swine rete arteriovenous malformation models: hemodynamics and vascular remodeling. *AJNR Am J Neuroradiol* 2005;26:1702-6.
298. Massoud TF, Ji C, Vinuela F, et al. An experimental arteriovenous malformation model in swine: anatomic basis and construction technique. *AJNR Am J Neuroradiol* 1994;15:1537-45.
299. Qian Z, Climent S, Maynar M, et al. A simplified arteriovenous malformation model in sheep: feasibility study. *AJNR Am J Neuroradiol* 1999;20:765-70.
300. Amar AP, Teitelbaum GP, Larsen DW. A novel technique and new grading scale for the embolization of cerebral vascular malformations. *Neurosurgery* 2006;59:S158-62; discussion S3-13.

301. Lee DH, Wriedt CH, Kaufmann JC, Pelz DM, Fox AJ, Vinuela F. Evaluation of three embolic agents in pig rete. *AJNR Am J Neuroradiol* 1989;10:773-6.
302. Konya D, Yildirim O, Kurtkaya O, et al. Testing the angiogenic potential of cerebrovascular malformations by use of a rat cornea model: usefulness and novel assessment of changes over time. *Neurosurgery* 2005;56:1339-45; discussion 45-6.
303. Kilic K, Konya D, Kurtkaya O, Sav A, Pamir MN, Kilic T. Inhibition of angiogenesis induced by cerebral arteriovenous malformations using gamma knife irradiation. *J Neurosurg* 2007;106:463-9.
304. Park SO, Wankhede M, Lee YJ, et al. Real-time imaging of de novo arteriovenous malformation in a mouse model of hereditary hemorrhagic telangiectasia. *The Journal of clinical investigation* 2009;119:3487-96.
305. Mohr JP, Parides MK, Stapf C, et al. Medical management with or without interventional therapy for unruptured brain arteriovenous malformations (ARUBA): a multicentre, non-blinded, randomised trial. *Lancet* 2014;383:614-21.
306. Sharma N, Aggarwal LM. Automated medical image segmentation techniques. *Journal of medical physics / Association of Medical Physicists of India* 2010;35:3-14.
307. Walker EJ, Su H, Shen F, Degos V, Jun K, Young WL. Bevacizumab Attenuates VEGF-Induced Angiogenesis and Vascular Malformations in the Adult Mouse Brain. *Stroke; a journal of cerebral circulation* 2012.
308. Clarencon F, Maizeroi-Eugene F, Bresson D, et al. Elaboration of a semi-automated algorithm for brain arteriovenous malformation segmentation: initial results. *Eur Radiol* 2014.
309. Yamura M, Hirai T, Korogi Y, Ikushima I, Yamashita Y. Quantitative evaluation of measurement accuracy for three-dimensional angiography system using various phantoms. *Radiation medicine* 2005;23:175-81.
310. Davis B, Royalty K, Kowarschik M, et al. 4D digital subtraction angiography: implementation and demonstration of feasibility. *AJNR American journal of neuroradiology* 2013;34:1914-21.
311. Rossitti S, Pfister M. 3D Road-Mapping in the Endovascular Treatment of Cerebral Aneurysms and Arteriovenous Malformations. *Interventional neuroradiology : journal of peritherapeutic neuroradiology, surgical procedures and related neurosciences* 2009;15:283-90.
312. Christopher LA, William A, Cohen-Gadol AA. Future directions in 3-dimensional imaging and neurosurgery: stereoscopy and autostereoscopy. *Neurosurgery* 2013;72 Suppl 1:131-8.
313. Mukherji SK. Bevacizumab (Avastin). *AJNR American journal of neuroradiology* 2010;31:235-6.
314. Walker EJ, Su H, Shen F, et al. Bevacizumab attenuates VEGF-induced angiogenesis and vascular malformations in the adult mouse brain. *Stroke; a journal of cerebral circulation* 2012;43:1925-30.

315. Boockvar JA, Tsiouris AJ, Hofstetter CP, et al. Safety and maximum tolerated dose of superselective intraarterial cerebral infusion of bevacizumab after osmotic blood-brain barrier disruption for recurrent malignant glioma. Clinical article. J Neurosurg 2011;114:624-32.
316. Sperling J, Schafer T, Ziemann C, et al. Hepatic arterial infusion of bevacizumab in combination with oxaliplatin reduces tumor growth in a rat model of colorectal liver metastases. Clinical & experimental metastasis 2012;29:91-9.

## ***XIV. Annexes***

### ***Annexe 1. Détail des étapes de la segmentation des MAVc***

La segmentation se fait en deux étapes :

- La segmentation du nidus
- La segmentation des réseaux artériels et veineux

#### ***Segmentation du nidus***

##### **Forme de référence**

De manière idéale on procède à l'élaboration de la forme de référence à partir d'une des coupes axiales où le nidus paraît avoir la surface la plus étendue. On nommera cette coupe la coupe de référence. La forme de référence est constituée de la totalité des pixels sur la coupe de référence appartenant au nidus.

À partir de cette coupe et des différents marquages qui seront adjoints, la forme de référence sera propagée aux autres coupes, segmentant par le fait même le nidus.

Au cours de cette étape on définit deux intervalles :

##### ❖ *Intervalle d'intensité*

On fixe l'intervalle d'intensité comprenant les valeurs d'intensité des pixels appartenant au nidus. De manière stricte, on définit une borne inférieure d'intensité. Il suffit pour ce faire d'indiquer quelques points appartenant au nidus de niveau de gris peu intense. On veillera à indiquer au moins un point par ensemble connexe présent sur la coupe.

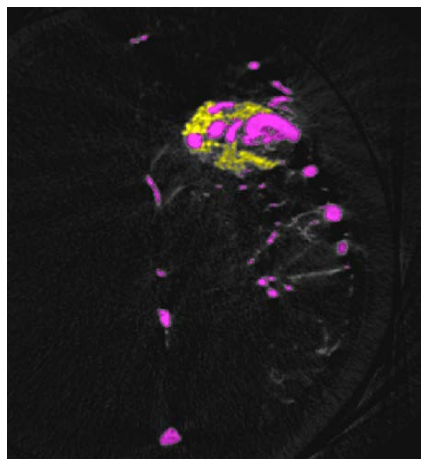
##### ❖ *Intervalle de propagation*

On indique l'intervalle d'image sur lequel la propagation s'effectuera. Cet intervalle comprend strictement le nidus.

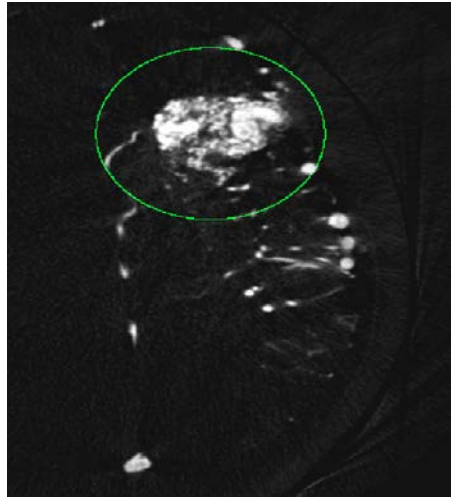
Sur la coupe de référence, on attribue de manière semi-automatique deux labels aux pixels compris dans le fenêtrage:

- ❖ label 1 aux pixels appartenant au nidus
- ❖ label 2 aux pixels extérieurs au nidus (artères, veines)

NB : Sur la coupe de référence, tous les pixels compris dans le fenêtrage doivent recevoir un label.



Pour effectuer cette attribution de label, on peut définir sur l'intervalle de propagation un volume (un cylindre par exemple) circonscrivant le nidus sur l'ensemble des coupes axiales. Sur chaque coupe tous les pixels d'intensité compris dans le fenêtrage et positionnés en dehors de ce volume porteront le label 2.



#### Propriété des labels :

Le label 1 et le label 2 sont incompatibles ; un pixel ne peut porter à la fois le label 1 et le label 2.

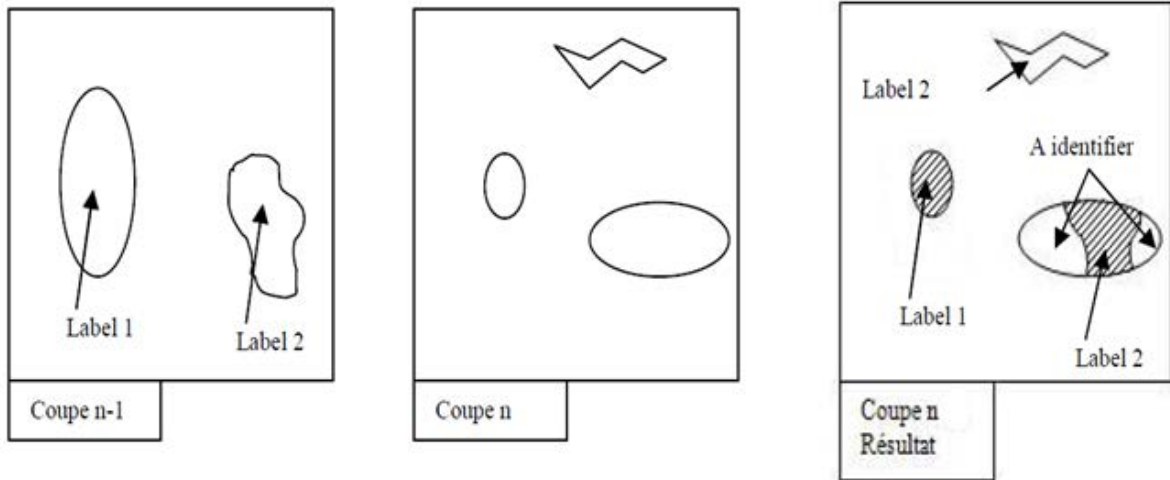
#### **Propagation des étiquettes**

La propagation des labels se fait par une croissance de région simultanée et combinée des labels de label 1 et 2 de part et d'autre (propagation ascendante et descendante) de la coupe de référence. Chaque coupe héritera ses labels de la coupe précédente suivant le sens de la propagation.

La transmission des labels se fera suivant trois critères d'attribution.

#### **Propagation verticale des étiquettes**

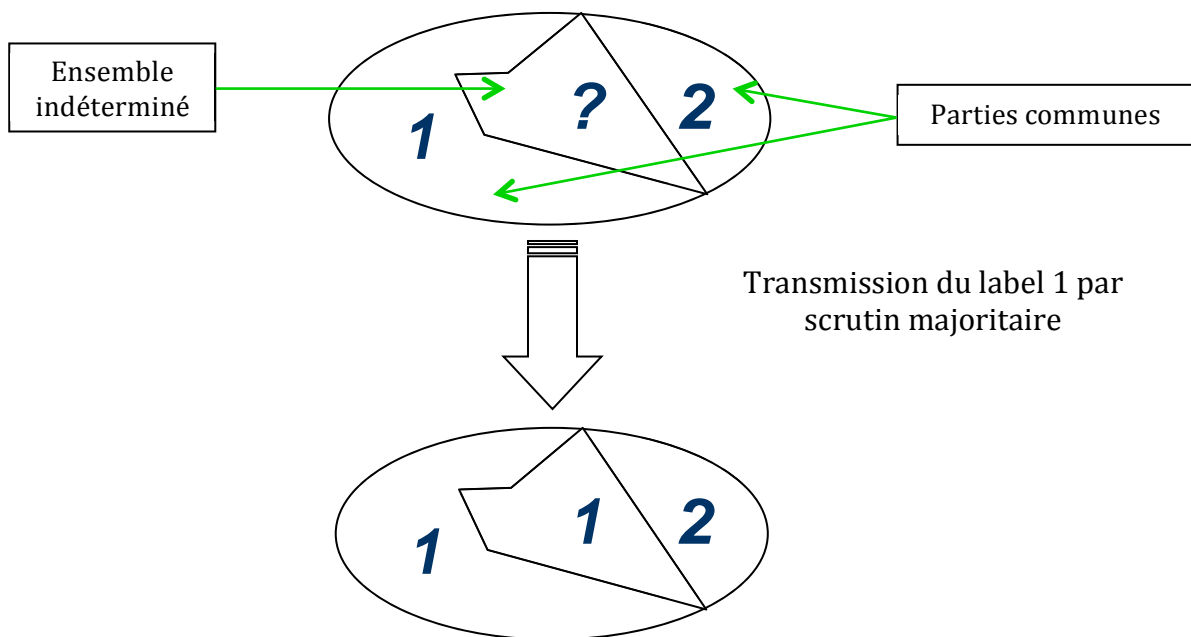
Les labels des parties communes de la coupe précédente se propagent aux parties communes de la coupe courante. Les ensembles de la coupe courante sans parties communes reçoivent par défaut le label 2.



### Propagation horizontale des étiquettes

Après la propagation verticale, cette propagation s'applique aux ensembles restant à définir. Les parties communes de la coupe courante précédemment étiquetées sont les vecteurs de cette propagation.

Un ensemble avec label indéterminé hérite du label avec lequel il a le nombre de contact le plus important (scrutin majoritaire)



### Attribution arbitraire des labels

Avant de lancer la propagation, on peut procéder à des attributions manuelles de labels (1 ou 2) à quelques ensembles de pixels sur les coupes choisies.

Cette attribution pourra de nouveau s'effectuer après segmentation dans le but de corriger les éventuelles erreurs de segmentation (dues à de mauvaises

attributions de labels). La propagation, une fois relancée, prendra en compte ces corrections.

## Segmentation des réseaux artériels et veineux

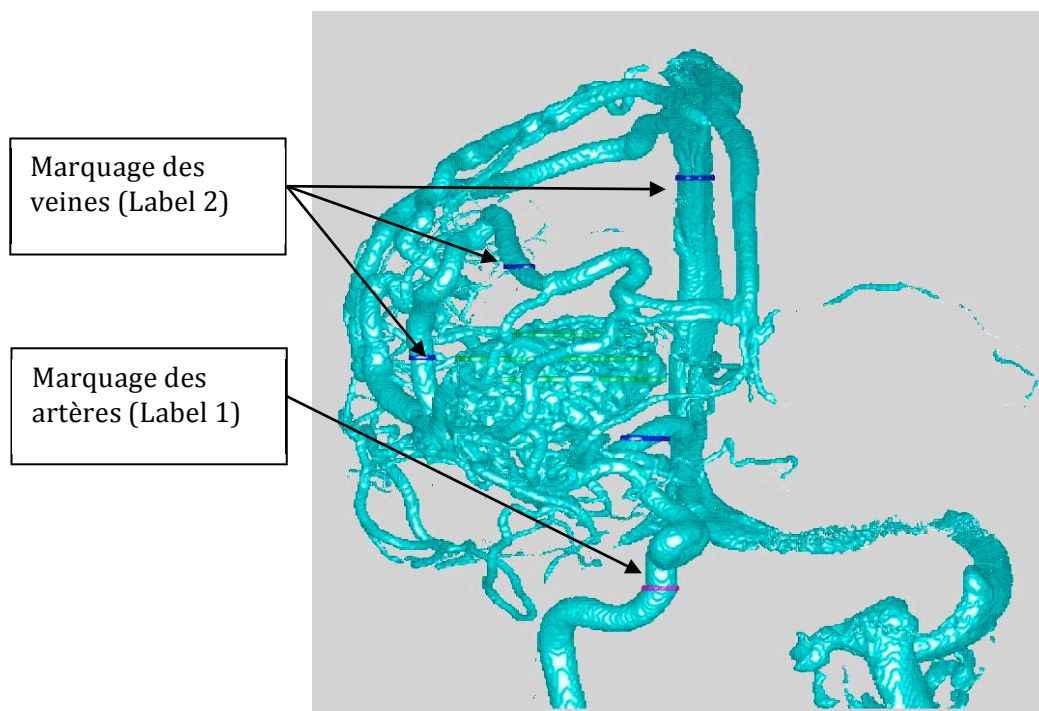
### Principes de base

À la différence de la segmentation du nidus, on ne définit pas de forme de référence.

Cette segmentation consistera à distinguer, parmi les pixels dont l'intensité est comprise dans l'intervalle d'intensité défini précédemment et n'appartenant pas au nidus, quelles sont les veines et quelles sont les artères.

Pour ce faire, on attribue arbitrairement quelques marquages dans cet ensemble de pixels en suivant cette règle d'attribution :

- ❖ Attribution du label 1 aux structures artérielles
- ❖ Attribution du label 2 aux structures veineuses



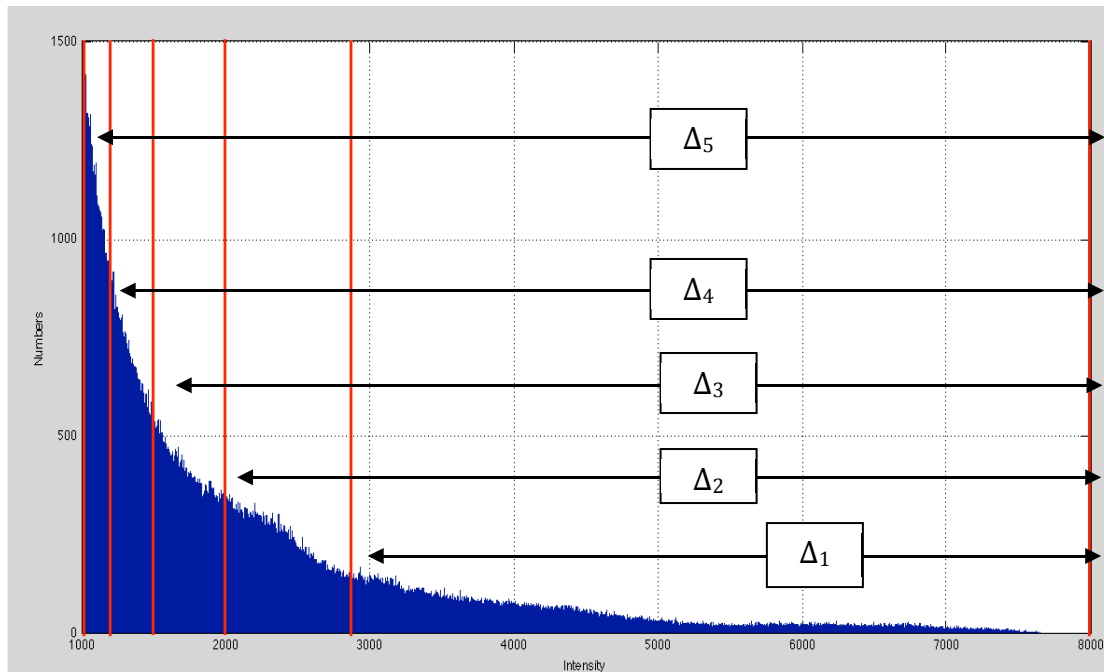
Les pixels du nidus (segmentés précédemment) ne sont pas pris en compte au cours de la propagation. Ils ne peuvent ni hériter, ni transmettre de label.

### Propagation par intervalles d'intensité et de variance

Cette étape est basée sur le postulat que la densité du vaisseau est plus grande en son centre, et que la variance de densité est plus faible dans la partie centrale du vaisseau. Le processus décrit ci-dessous permet en quelque sorte de « dénuder » les vaisseaux pour ne conserver que la trame centrale ; ceci permet d'éviter les erreurs de segmentation liées au croisement de 2 structures vasculaires.

On subdivise l'intervalle d'intensité précédemment défini en 5 intervalles de telle façon que chaque intervalle  $\Delta_n$  doit suivre la règle suivante : *chaque intervalle  $\Delta_n$  a la même borne supérieure que l'intervalle total et comprend une proportion «  $n/5$  » de l'ensemble des pixels non encore labélisés.*

### Histogramme avec les 5 Intervalles d'intensité



De  $\Delta_1$  à  $\Delta_5$  on part de l'intervalle des hautes intensités que l'on élargit de plus en plus à tout l'histogramme. On commence par l'étude des pixels dont l'intensité est comprise dans  $\Delta_1$ .

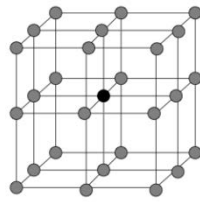
#### Étude de $\Delta_1$

Soit  $\Omega_1$  l'ensemble des pixels de niveaux d'intensité compris dans l'intervalle  $\Delta_1$ . Considérons les valeurs de variance de chacun des pixels appartenant à  $\Omega_1$ . Ces valeurs sont comprises dans un intervalle qu'on subdivisera en 5 intervalles en suivant la règle suivante : *chaque intervalle  $v_n$  a pour borne inférieure la valeur minimale de variance de l'ensemble des pixels de  $\Omega_n$  et comprend une proportion «  $n/5$  » des pixels de cet ensemble.*

Dans le cas de figure que nous traitons, la variance  $V$  en un point  $P$  est la différence **entre** la moyenne de la valeur au carré des intensités de  $P$  et des points de son voisinage **et** de la moyenne au carré des intensités de ces mêmes points.



## Point P avec son voisinage



$$V = \frac{1}{k} \sum_{i=1}^k x_i^2 - \left( \frac{1}{k} \sum_{i=1}^k x_i \right)^2$$
 avec  $k$  le nombre de point et  $x_i$  l'intensité de chacun de ces points.

Ainsi de  $v_1$  à  $v_5$  on part de l'intervalle des faibles variances que l'on élargit de plus en plus.

Soit  $\omega_1$  l'ensemble des pixels de niveaux d'intensité compris dans l'intervalle  $\Delta_1$  et de niveau de variance compris dans l'intervalle  $v_1$ .

On procède à la propagation des marquages appartenant à l'ensemble  $\omega_1$  en respectant les règles suivantes :

- Les pixels appartenant à des ensembles connexes liés aux marquages de label 1 et non liés aux marquages de labels 2 reçoivent le label 1
- Les pixels appartenant à des ensembles connexes liés aux marquages de label 2 et non liés aux marquages de labels 1 reçoivent le label 2
- Les pixels appartenant à des ensembles connexes liés aux marquages de label 2 et liés aux marquages de label 1 ne reçoivent aucune étiquette.

Puis on poursuit l'opération pour l'ensemble  $\omega_2$  puis  $\omega_3$ ,  $\omega_4$ ,  $\omega_5$ .

### Étude de $\Delta_2$ , $\Delta_3$ , $\Delta_4$ et $\Delta_5$

On répète l'étude précédente pour chacun des autres intervalles.

Par ces multiples opérations, nous avons étendu les marquages définis manuellement dans la partie « **Forme de référence** ».

Nous pouvons ensuite une propagation des marquages du même type que la propagation abordée dans le chapitre « **Propagation des étiquettes** ».

### Propagation des marquages

La propagation des labels va se faire suivant des critères d'attribution du même ordre que ceux définis dans le chapitre « **Propagation des étiquettes** » avec toutefois l'utilisation d'un label supplémentaire (label 3), une propagation plus complexe et des règles de transmission complémentaires.

### Règles complémentaires

Lors de la propagation verticale les ensembles de la coupe courante sans parties communes reçoivent par défaut le label 3 au lieu du label 2.

### **Processus de propagation**

Au lieu de la propagation ayant comme point de départ la coupe de référence, on procédera parallèlement à deux segmentations desquelles résulteront S1 et S2 :

- Segmentation avec pour image de départ la 1<sup>ère</sup> image (sens ascendant) → Résultat S1
- Segmentation avec pour image de départ la dernière image (sens descendant) → Résultat S2

Ces 2 processus de segmentation verticale (ascendante et descendante) s'opèrent de façon simultanée mais indépendante

Cette opération est réalisée dans les plans axial, coronal et sagittal.

On combinera S1 et S2 afin d'avoir un résultat final S. Lors de cette combinaison entre S1 et S2 on appliquera les règles suivantes:

- Les parties communes entre label 2 et label 1 sont supprimées ( $2 \& 1 = 0$ ).
- La combinaison d'un label X d'une valeur 1 ou 2 avec le label 3 donne ce même label X ( $3 \& X = X$ ).

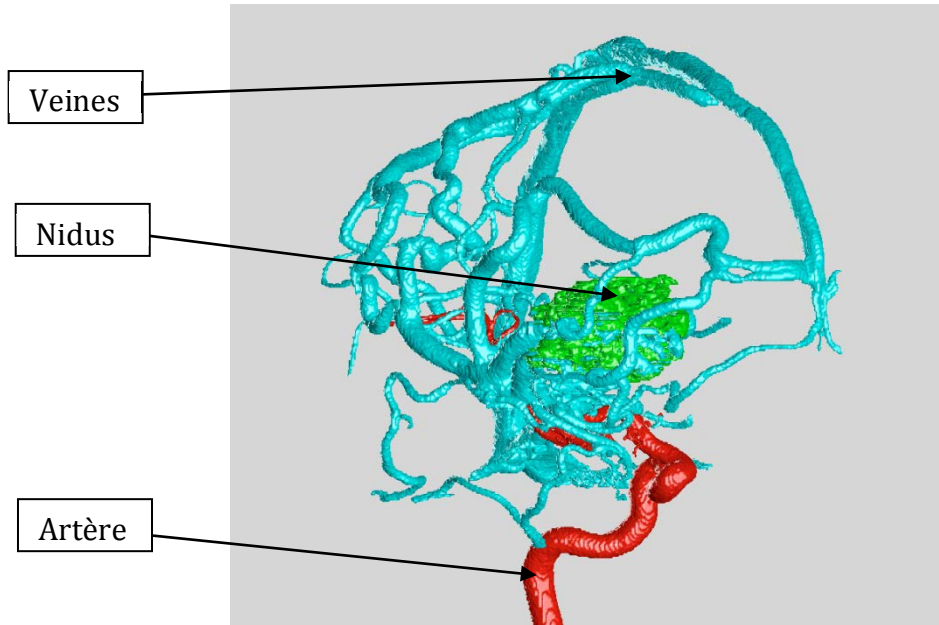
Le résultat final est l'ensemble des labels 1 et 2 du résultat S.

### **Levée d'indétermination et correction d'erreur**

Il se peut qu'il subsiste dans le résultat S des pixels affectés du label 3 voire des erreurs d'attribution (structures artérielles marquées du label 2 ou vice versa). Pour corriger on peut procéder à un ajout manuel de marquage ciblant les zones erronées ou indéterminées.

Afin d'avoir un résultat avec moins de zones indéterminées on peut se servir des labels 1 et 2 du résultat S en tant que nouveaux marquages et relancer une propagation.

Segmentation du nidus et des structures vasculaires



## ***XV. Publications, soumissions et présentations en congrès***

### *A. Publications*

1. Elaboration of a semi-automated algorithm for brain arteriovenous malformation segmentation: initial results. Clarençon F, Maizeroi-Eugène F, Bresson D, Maingreaud F, Sourour N, Couquet C, Ayoub D, Chiras J, Yardin C, Mounayer C. *Eur Radiol.* 2014 Sep 20. [Epub ahead of print]

### *B. Manuscripts soumis*

1. Interest of the Convex Spherical Anamorphosis for a Better Understanding of Brain AVMs Angio-Architecture. Clarençon F, Maizeroi-Eugène F, Maingreaud F, Bresson D, Ayoub D, Sourour NA, Menjot de Champfleury N, Chiras J, Yardin C, Mounayer C. Soumis à PlosOne
2. Development of A Simplified Swine AVM Model. Papagiannaki C, Clarençon F, Mesturoux F, Bresson D, Maizeroi-Eugène F, Ayoub D, Ponsonnard S, Couquet C, Yardin C, Mounayer C. Soumis à l'AJNR

### *C. Présentations en congrès*

1. Élaboration d'un Algorithme Semi-Automatisé de Segmentation des Malformations Artério-Veineuses Cérébrales : Expérience Initiale. F. Clarençon, F. Maizeroi-Eugène, B. Gory, N. Sourour, D. Bresson et C. Mounayer. SFNR 2012 (Paris)
2. Interest of Using a Spherical Convex Anamorphosis for a Better Understanding of the Angio-Architecture of Brain AVMs. F. Clarençon, F. Maizeroi-Eugène, B. Gory, N. Sourour, N. Menjot de Champfleury, J. Chiras and C. Mounayer. ESNR 2012 (Edinburgh)
3. Elaboration of a semi-automated algorithm for brain arteriovenous malformations' segmentation: initial results F. Clarençon, F. Maizeroi-Eugène, B. Gory, N. Sourour, D. Bresson and C. Mounayer. ESNR 2012 (Edinburgh)
4. Interest of Using a Spherical Convex Anamorphosis for a Better Understanding of the Angio-Architecture of Brain AVMs. F. Clarençon, F. Maizeroi-Eugène, B. Gory, N. Sourour, J. Chiras and C. Mounayer. ASNR 2013 (San Diego)
5. From 2D to 3D: Improvements in Brain AVMs Imaging; First Results of a Segmentation Algorithm; Interest of the Convex Spherical Anamorphosis; Usefulness of 3D Autostereoscopy. F. Clarençon, F. Maizeroi-Eugène, F. Maingraud, D. Ayoub, N. Sourour, N. Menjot de Champfleury, J. Chiras and C. Mounayer. ABCWIN 2014 (Val d'Isère)
6. Development of a simplified brain AVM model with emphasis on angiogenesis and vascular proliferation. C. Papagiannaki, F. Clarençon, C. Couquet, C. Yardin, C. Mounayer. 2nd World AVM Congress. (Nancy)
7. Élaboration d'un Algorithme Semi-Automatisé de Segmentation des Malformations Artério-Veineuses Cérébrales : Expérience Initiale. F. Clarençon, F. Maizeroi-Eugène, C. Papagiannaki, F. Maingreaud, N. Sourour, D. Bresson, C. Couquet, C. Yardin et C. Mounayer. Congrès GEIST (Génomique, Environnement, Immunité, Santé et Thérapeutiques) 2014. Présentation orale primée.

## Résumé

### Malformations artério-veineuses cérébrales : d'une amélioration des techniques d'imagerie vers un changement de paradigme des traitements

Les malformations artério-veineuses cérébrales (MAVc) sont des pathologies vasculaires agressives présentant un risque hémorragique lourd de conséquence en terme de morbi-mortalité. Les outils d'imagerie disponibles actuellement ne permettent de comprendre que difficilement leur angio-architecture. Nous avons développé dans notre travail deux outils d'imagerie permettant d'affiner la compréhension de l'anatomie des ces malformations : un algorithme de segmentation semi-automatisé et un algorithme d'anamorphose sphérique convexe. Ces algorithmes ont été élaborés pour être utilisés sur les acquisitions d'angiographie rotationnelle 3D ; ils permettent de mieux visualiser la veine de drainage principale des MAVc, notamment d'identifier une sténose ou une ectasie focale sur cette veine, et également de déceler de façon plus fiable la présence d'un anévrisme intra-nidal. Ces améliorations dans l'analyse de l'angio-architecture des MAVc permettront vraisemblablement de réduire le risque thérapeutique pour ces malformations.

En vue de tester le potentiel des agents anti-angiogéniques pour le traitement des MAVc, nous avons élaboré un modèle porcin simplifié de MAVc consistant en une occlusion unilatérale d'artère carotide primitive par voie endovasculaire. La comparaison entre le volume de *rete mirabile* à J0 et à 3 mois et les valeurs obtenues pour un groupe témoin a montré une augmentation significative du volume du *rete mirabile* chez les porcs ayant eu l'occlusion carotidienne. D'autre part, une tendance nette à l'augmentation des taux de VEGF (*vascular endothelial growth factor*) à proximité du *rete mirabile* était observée dans le groupe occlusion. Enfin, des modifications anatomopathologiques proches de celles des MAVc humaines étaient visualisées sur les pièces autopsiques des *rete mirabile* dans le groupe occlusion.

#### Mots clés

Malformation artério-veineuse cérébrale, segmentation, angiographie rotationnelle, angio-architecture, veine de drainage, anamorphose sphérique convexe, anévrisme intra-nidal, modèle animal, *rete mirabile*, volume, VEGF, anti-angiogéniques

## Summary

### Brain arteriovenous malformations : from imaging technique improvement toward treatment paradigm shift

Brain arteriovenous malformations (bAVMs) are aggressive vascular malformations presenting a haemorrhagic complication risk that may lead to severe consequences in terms of morbi-mortality. Available imaging tools poorly help in understanding their angio-architecture. We have developed two imaging tools improving our understanding of the anatomy of these malformations: a semi-automated segmentation algorithm and a convex spherical anamorphosis algorithm. These algorithms have been elaborated for use on 3D rotational angiography acquisitions; they provide a better visualisation of the bAVMs' main draining vein, especially for venous stenosis or for focal ectasia. They also help in depicting accurately intranidal aneurysms. These improvements in the analysis of the bAVMs' angioarchitecture may help in reducing the therapeutic risk for these malformations.

For a further testing of the potential of anti-angiogenic agents for the treatment of bAVMs, we have elaborated a simplified swine AVM model consisting in the occlusion of a common carotid artery by endovascular means. The comparison between the volume of the *rete mirabile* at D0 and 3 months and those measured in a control group showed a significant increasing of the *retia* in the occlusion group. Moreover, a tendency was observed concerning an increase in VEGF (*vascular endothelial growth factor*) serum levels close to the *rete mirabile* in the occlusion group. Finally, pathological changes close to those seen in human bAVMs were observed on autopsy samples in the occlusion group.

#### Key words

Brain arteriovenous malformation, segmentation, 3D rotational angiography, angio-architecture, venous drainage, convex spherical anamorphosis, intranidal aneurysm, animal model, *rete mirabile*, volume, VEGF, anti-angiogenic agents