



# Mise au point et validation de protocoles de cryoconservation du tissu ovarien humain

Sandra Sanfilippo

► **To cite this version:**

Sandra Sanfilippo. Mise au point et validation de protocoles de cryoconservation du tissu ovarien humain. Médecine humaine et pathologie. Université d'Auvergne - Clermont-Ferrand I, 2012. Français. <NNT : 2012CLF1MM12>. <tel-01167760>

**HAL Id: tel-01167760**

**<https://tel.archives-ouvertes.fr/tel-01167760>**

Submitted on 24 Jun 2015

**HAL** is a multi-disciplinary open access archive for the deposit and dissemination of scientific research documents, whether they are published or not. The documents may come from teaching and research institutions in France or abroad, or from public or private research centers.

L'archive ouverte pluridisciplinaire **HAL**, est destinée au dépôt et à la diffusion de documents scientifiques de niveau recherche, publiés ou non, émanant des établissements d'enseignement et de recherche français ou étrangers, des laboratoires publics ou privés.

*ECOLE DOCTORALE  
DES SCIENCES DE LA VIE, SANTE, AGRONOMIE, ENVIRONNEMENT*

*Thèse*

Présentée à l'Université d'Auvergne  
pour l'obtention du grade de

DOCTEUR D'UNIVERSITE  
Spécialité : Physiologie & Génétique Moléculaires

Présentée et soutenue publiquement par

Sandra SANFILIPPO

le 12 Octobre 2012

---

Mise au point et validation de protocoles de cryoconservation  
du tissu ovarien humain

---

Directeur de thèse : Pr. Michel CANIS  
Responsable de stage : Dr. Florence BRUGNON

Président de jury : Pr. Jean-Luc POULY

Membres du jury :  
Dr. Florence BRUGNON  
Pr. Pierre GUERIN (rapporteur)  
Dr. Laurent JANNY  
Pr. Catherine POIROT  
Pr. Nathalie RIVES (rapporteur)  
Pr. Johan SMITZ

*A la mémoire de mon père,*

*A ma mère*

# Remerciements

---

L'heure est aux remerciements... Cette thèse fut pour moi une expérience unique, l'aboutissement de plusieurs années d'études, le fruit de collaborations nombreuses, de rencontres enrichissantes et d'épanouissement tant sur le plan professionnel que personnel.

Je tiens à remercier toutes les personnes ayant contribué, de près ou de loin, à la réalisation de ce projet de thèse.

Plus particulièrement, mes remerciements s'adressent :

Au Professeur *Nathalie Rives* et au Professeur *Pierre Guerin*. Merci d'avoir accepté d'être rapporteur de ce travail de thèse et d'avoir consacré du temps à la lecture de ce manuscrit. Je tiens à remercier le Professeur *Catherine Poirot*, le Professeur *Johan Smitz* et le Docteur *Laurent Janny* d'avoir accepté d'être examinateur de cette thèse et le Professeur *Jean-Luc Pouly* de m'avoir fait l'honneur de présider ce jury de thèse.

A *Florence Brugnon*, ma responsable de stage pendant ces 3 années. Je te remercie de t'être tant investie dans ce projet depuis l'écriture des demandes de financements jusqu'au matin de ma soutenance où tu as su trouver les mots pour me rassurer. Merci de la confiance que tu m'as accordée, de m'avoir laissé autonome et indépendante dans mes expérimentations, tout en supervisant attentivement l'avancée du projet pendant ces 3 années. Tu as été pour moi un modèle d'organisation ; tes planning à court, moyen et long termes, nous ont permis de respecter nos objectifs et font désormais partie de mes habitudes ! Merci de m'avoir donné l'opportunité de réaliser une partie de cette thèse à Bruxelles, qui fut comme tu le sais une expérience porteuse et inoubliable. Je te souhaite très sincèrement d'aboutir tes projets professionnels. Pour ma part en tout cas, tu as été la meilleure des encadrantes et cela restera effectivement gravé dans le marbre.

Au Professeur *Michel Canis*, mon directeur de thèse. Merci de m'avoir accordé votre confiance il y a 3 ans et permis de réaliser cette thèse dans les meilleures conditions. Merci pour vos conseils avisés et vos encouragements. Vous avez permis l'établissement d'une réelle collaboration entre notre équipe et le service de gynécologie, indispensable pour le recueil des échantillons utilisés dans cette étude et je vous en remercie.

Au Professeur *Johan Smitz*, mon « chef belge ». Ce fut un honneur de venir travailler 9 mois au sein de votre équipe. Merci pour votre disponibilité, vos conseils pertinents et nos discussions enrichissantes à propos de ce domaine si passionnant qu'est la culture de tissu ovarien. Merci de m'avoir offert l'opportunité de participer à l'écriture de plusieurs ouvrages scientifiques, expérience qui fut pour moi très instructive. Dank u zeer !

A la firme suédoise *Vitrolife*, qui a financé ce projet de thèse. *Hubert Joris*, merci pour votre soutien précieux dans ce projet que vous avez suivi de près en participant aux comités de suivi de thèse. Nos discussions à propos de la technique de vitrification furent instructives et sources d'inspiration. Un grand merci également à *Catherine Claus* et *Louis Seymour* pour votre contribution dans les démarches administratives et votre soutien régulier.

Au *Centre International de Chirurgie Endoscopique* de Clermont-Ferrand, qui a également financé ce projet. Merci au *Docteur Revaz Rotchorishvili*, directeur du CICE, ainsi qu'à *Bernadette Duranthon* pour votre contribution dans les démarches administratives relatives au financement CIFRE. Un grand merci également à *Eric Pernet* pour ton aide dans la réalisation et le montage de mes petits films, les scans et montages photos divers.

A tous les membres du laboratoire de *Biologie de la Reproduction* de Clermont-Ferrand, passés ou présents :

*Mme Grizard*, vous avez été d'une aide précieuse dans la rédaction de mon rapport de master II. Votre sens de la réflexion et de la rigueur scientifique m'ont servi de modèle. Vous avez été la première il y a 3 ans, à suggérer l'idée de « rouvrir » la thématique « tissu ovarien ». Merci d'avoir cru en moi ; cette thèse je vous la dois.

*Christine (Artonne)*, ton aide technique fut précieuse durant ces 3 années de thèse. Merci pour ta présence, ta gentillesse et ton écoute quotidiennes. Je te souhaite par avance (parce que ça approche !!) une retraite heureuse faite de rencontres positives, voyages et autres projets enrichissants qui t'apporteront le bonheur et l'apaisement que tu mérites largement.

*Benoît Sion*, vous avez été d'un soutien fidèle pendant ces 3 années et je vous en remercie. Merci pour votre contribution dans l'analyse statistique de nos résultats, ça valait bien quelques crises de larmes lors du déchiffrement des fichiers Excel ! Votre culture scientifique, votre esprit analytique m'ont plus d'une fois éblouie et beaucoup apportée. Nos discussions scientifiques, mais néanmoins farfelues, me manqueront c'est certain !

*Christine (Rondanino)*, merci pour tes conseils précieux et avisés lors de la préparation de ma soutenance. Je te souhaite plein de courage pour les concours à venir ; tu finiras par y arriver j'en suis certaine.

Merci également à *Marie-Laure* et *Jean-Louis* les « ex-ATER » ainsi qu'à *Laure Chaput*, mon unique stagiaire. Quel plaisir de travailler avec toi ! Bon courage pour tes examens, ne lâche rien !

A *Sandrine* et *Josette*, merci pour nos inoubliables fous rires, pauses cafés et blagues diverses qui ont rythmé mes semaines et m'ont aidé à garder le moral pendant ces 4 années. Vous allez énormément me manquer. Merci également à *Catarina* pour ta bonne humeur quotidienne et tes cadeaux rapportés du Portugal !

A l'ensemble de l'équipe *AMP-CECOS* du CHU Estaing,

Je vous remercie pour votre accueil chaleureux malgré mes passages souvent « éclairs » dans le service. Merci de m'avoir intégrée en dépit de votre activité clinique chargée.

*Docteur Janny*, merci pour votre implication dans ce projet, vos conseils pertinents et votre lecture attentive de la partie « Folliculogenèse » de ce manuscrit que vous connaissez tant ! Merci également de m'avoir offert l'accès à votre service pour la réalisation des congélations lentes.

Une mention spéciale pour notre super cadre, *Patrick Moyses*, merci pour les bonbons qui piquent, atténuateurs de tracas ainsi que les pauses « leçons de surf » pendant l'écriture de mon manuscrit !

A toute l'équipe du service de *Gynécologie-obstétrique* du CHU Estaing,

Merci pour votre aide précieuse dans le recrutement des patientes et le prélèvement chirurgical des échantillons ovariens qui furent indispensables au bon déroulement de cette thèse.

A toute l'équipe du service *Anatomie-Pathologie* du CHU Estaing,

Quel plaisir de travailler dans votre service ! Un grand merci pour votre accueil chaleureux, votre bonne humeur quotidienne et votre soutien pendant ces 3 années.

*Professeur Déchelotte*, merci de nous avoir laissé libre accès à votre service dès 16 heures ! Merci pour votre gentillesse, votre disponibilité et votre profond respect pour la recherche.

Un merci particulier à *Danièle*, qui, il y a 3 ans, m'a appris pour la première fois à faire fonctionner un Microtome, et à *Claire* pour m'avoir formé à l'analyse morphométrique. Merci également au *Docteur Wassim Essamet* pour m'avoir aidé à comprendre « l'histologie ovarienne ». Bonne route à Marseille.

*Emmanuel (Bourgeois)*, un grand merci pour ton aide technique précieuse à mon retour de Bruxelles. Je ne serai jamais parvenue à découper ces 200 blocs toute seule en 1 mois et demi ! C'était sans compter la longue analyse des surfaces qui a suivi et pour laquelle tu t'es également investi avec le sourire comme toujours. Outre ton investissement dans ce projet, tu as été un ami attentif et à l'écoute pendant ces 3 années ainsi qu'un bon copain de « chouille » et ça ne s'oublie pas ! *You and I forever!*

Au *Docteur Claude Darcha*. Merci pour votre aide précieuse dans la mise au point de nos critères d'analyse pour l'étude morphologique de nos tissus. Merci également pour votre expertise dans le domaine de la microscopie électronique à transmission.

Aux "filles" du CICS *ChriChri, Lorraine, Claire*. Je vous remercie du temps (et je sais qu'il fut long en particulier pour Claire !) que vous avez consacré pour tenter de mettre au point la technique de microscopie électronique sur le tissu ovarien. Je vous remercie également pour les pauses « cappuccino » entre 2 lectures en fluo et pour votre soutien à mon retour de Bruxelles.

To my « belgian team » from the *Follicle biology laboratory*: *Katy, Sandra, Flor, Sergio, Tom, Claudia, Luis, Ellen, Ingrid*. Thanks for your welcome, your support, encouragement, assistance and friendship. Those 9 months were the best time of my PhD.

Aux amis « chercheurs »,

A mes Michels qui me sont chers : *Elodie, Duchesse* et *Benoit*.

*Elodie*, il y a 4 années de cela tu étais déjà blonde, portais des tongs et m'attendais sur le parvis de la BU pour m'indiquer la salle de cours. Depuis tu es devenue une amie précieuse et fidèle, qui n'a cessé de me soutenir pendant mon séjour à Bruxelles, à mon retour et surtout dans la préparation de mon soutenance. Malgré la distance, tes messages quotidiens, tes attentions et surprises diverses m'ont reboostée et donnée la force de tenir le cap et ça ne s'oublie pas. Ici ou ailleurs je serai toujours là pour toi.

*Duchesse*, tu as été présente et d'un soutien précieux dans les moments un peu tristes pour moi. Par ton écoute et tes conseils, tu as su plus d'une fois me « remonter ». Merci pour les *footing* pré-thèse, virées *shopping*, soirées Nouvelle Star, Amour est dans le Pré, Miss France... si tu savais combien ça me manque. Merci également pour ton soutien ces dernières semaines. Tu m'es chère et malgré les 5000 km qui nous séparent, je sais que tu es et que tu seras toujours là.

*Benoit*, par ton accueil et ta générosité, tu as été l'un de mes premiers amis de promo et un ami attentif pendant ces 4 ans. Ton humour est unique, il n'y en a pas 2 pareils ! Merci pour tes blagues diverses, tes jeux de mots et poses suggestives qui n'ont cessé de me faire rire depuis 4 ans. Tu es un jeune chercheur brillant et passionné que j'admire et dont je suis fière de compter parmi mes amis proches.

*Remich'*, merci pour ta présence à ma soutenance, pour ton soutien et tes blagounettes discrètes mais toujours aussi drôles ! Michelle a de la chance de t'avoir (et inversement !!).

*EP*, je te remercie pour ton amitié cette dernière année de thèse. Merci pour ton soutien spontané à mon retour de Bruxelles et tes efforts multiples déployés pour tenter d'atténuer mon stress avant ma soutenance (Cf ramy, vrais repas, séries...) ! Merci également pour ton investissement dans les préparatifs de ma soutenance. Toi et moi avons vécu une expérience de la vie douloureuse. Comme moi, je te souhaite que cette faiblesse devienne avec le temps une force inouïe, qui te permettra de surmonter les épreuves que tu rencontreras, que ce soit au court de ta thèse mais également dans ta vie personnelle.

To my little chinese *Xiaoqian*. I've spent 3 amazing months with you in Brussels. Thanks for your wonderful smile and everyday good mood. Thanks for your delicious Chinese meal, our trips (Gent, Antwerpen and Paris of course), our laughter and your encouragements (the slap) before my presentation in Stockholm! You're my Chinese/Australian best friend and I sincerely hope to see you soon. I wish you all the best my darling. Missing you heaps and heaps.

*Annabelle*, malgré nos façons opposées de gérer le stress (l'une silencieuse, l'autre expressive !), ce fut rassurant d'échanger à propos de nos préparations de soutenance de thèses respectives ! Je te félicite pour ta soutenance et te souhaite pleins de bonheurs et de réussites tant sur le plan professionnel que personnel.

*Julie (Mamich)*, je te souhaite plein de courage pour ta dernière ligne droite de thèse. Accroche-toi, ne lâche rien ! Plein de bonheur également dans tes projets personnels futurs : une belle maison, un beau mariage, des bébés...

*Jean-Joseph*, malgré notre rencontre plutôt récente, tu es devenu un ami précieux. Merci pour nos soirées Rat Pack, nos longues discussions, nos brouilles et nos réconciliations. Merci pour ton soutien, tes attentions ces dernières semaines et ta présence à ma soutenance. Je te souhaite sincèrement de concrétiser ton futur professionnel. Qu'il soit scientifique ou non, sois heureux.

Un grand merci également à *Gaëlle, Rafik, Aurélie, Amalia*, et toute l'équipe PCE, labo d'accueil les jours de solitudes ! Merci pour votre bonne humeur communicative.

Merci également à *Mathias, Pedro, Xie, Ghislain, Eymeric, Fabrice* pour votre gentillesse quotidienne et vos attentions. Un grand merci également aux futurs docteurs *Lucie* et *Jérémy* pour nos pauses fou rire sur la passerelle du 3<sup>ième</sup> et votre présence à ma soutenance.

Aux *amis « non chercheurs »* que j'ai eu la chance de rencontrer. Votre présence fut précieuse pour tenir le cap et garder un pied dans la « vraie vie » pendant ces 3 années de thèse.

*Françoise (Lebrun)*, sans me connaître, tu m'as aidé à gérer les nombreuses péripéties rencontrées à mon arrivée à Bruxelles et ça ne s'oublie pas. Ton soutien fut inconditionnel au cours de mes 9 mois à Bruxelles tant sur le plan professionnel que personnel. Merci de m'avoir fait découvrir ce pays que tu aimes tant, merci pour les dégustations de vins et nos repas mémorables. Merci de m'avoir tenu la main jusqu'à ma soutenance, ta force de vivre et ta combativité restent pour moi un modèle. Soit certaine que nos chemins se recroiseront.

*François-Xavier (F-EX !)*, nous avons arpenté les rues et soirées Bruxelloises, pris la voiture jusqu'à Maastricht pour manger un Burger King, mangé des frites à 5 heures du mat' à la sauce Adalouse, des Kimbeling sous la pluie, nous sommes partis à la mer sur un coup de tête, à Namur pour faire la fête, nous avons cherché des clés de voiture pendant 2 jours, on a ri mais ri, on s'est boudé, réconcilié.... Bref sans toi, ces 9 mois passés à Bruxelles n'auraient pas eu la même saveur. Merci de m'avoir fait découvrir et comprendre la culture belge. Merci de m'avoir fait partager ta passion qu'est le graphisme ainsi que des multiples autres choses telles que BigBangTheory, Léon Bolier, Woody, Total Recall.... Il me tarde de te revoir. Djobi Djoba !!



*Marc*, mon voisinou. Merci pour ta présence dans les bons et moins bons moments, merci pour ta bonne humeur, pour les soirées mythiques au 22 rue du Port sur des airs de Compagnie Créole et Boney M, pour nos discussions nocturnes passionnantes, pour les parties de Scrabbles interminables, nos virées et rencontres nocturnes improbables. J'ai eu de la chance de t'avoir près de moi pendant ces 4 années, tu es un ami qui m'est cher. Tu es dans mon cœur.

*Galien(ou)*, mon facteur préféré. Tu as été un ami important ces derniers mois. Merci pour ta bonne humeur permanente, ton ouverture d'esprit, les concerts de guitare improvisés dans la rue, ton sourire et les glaces au yaourt ! Nous nous reverrons c'est certain.

*Elodie (Maleysson)*, ma copine de sport, ma confidente, ma fille ou ma maman ça dépend. Merci de d'être si bien occupée de moi pendant ces 3 années et en particulier ces derniers jours. Merci pour ta fraîcheur, ta spontanéité, ta bonne humeur et ton esprit positif permanent et communicatif.

Un grand merci également à mon amie d'enfance *Audrey M.*, à *RomG* pour les virées nocturnes, *Romain (Barry)* pour nos discussions, virées et repas en tout genre qui m'ont changé les idées et aidé à tenir ces derniers mois. Souris à la vie !

*Aux miens,*

*Valérie*, malgré la distance tu as été une sœur très présente et d'un grand soutien en particulier le matin de ma soutenance où tu as su trouver les mots et me prendre dans tes bras pour me rassurer. Merci pour ta spontanéité, ta vivacité et cette envie de profiter de la vie qui te rend si belle et enfin heureuse. Moi aussi, je suis très fière de toi.

*Kathia, Marc*, votre présence le week-end de ma thèse fut très importante pour moi et je vous en remercie. Mes neveux chéris : *Margaux, Lou, Estéban, Chloé*, votre tata vous aime plus que tout et pour la vie.

*Aux cousins et petits cousins, Alain, Nolwenn, Yoyo, Maxou, Lucas, Sylvie, Michel, Romain, Bastien, Manon.* Merci pour votre présence et vos attentions qui ont beaucoup compté pour moi.

A ma petite *mamie* que j'aime et que j'ai la chance d'avoir encore près de moi.

A *Bernard*, pour ton soutien et le sourire que tu as su redonner à ma mère.

*Maman*, tu arrives en dernière position car ce fut de loin le paragraphe le plus chargé d'émotions à écrire... Tu as été pendant toutes ces années d'un soutien inconditionnel ; quelque soit mes choix, tu m'as fait confiance et soutenu. Si j'en suis arrivée là c'est grâce à la force, la détermination et le courage que papa et toi m'avaient transmis. Le moment le plus gratifiant de cette thèse fut celui où tu m'as dit que tu étais fière de moi. Je te dois ce que je suis. Je t'aime.

## Liste des communications incluses dans la thèse

---

**Sanfilippo S**, Canis M, Ouchchane L, Botchorishvili R, Artonne C, Janny L, Brugnon F. *Viability assessment of fresh and frozen/thawed isolated human follicles : reliability of two methods (Trypan blue and Calcein AM/ethidium homodimer-1)*. **Journal of Assisted Reproduction and Genetics**. 2011;28:1151-6.

**Sanfilippo S**, Canis M, Romero S, Sion B, Déchelotte P, Artonne C, Janny L, Smitz J, Brugnon F. *Quality and functionality of human ovarian tissue after cryopreservation using an original slow freezing procedure*. **Journal of Assisted Reproduction and Genetics**. 2012 Dec 22. [Epub ahead of print].

## Liste des communications non incluses dans la thèse

---

### Ouvrages scientifiques

**Sanfilippo S**, Romero S, Smitz J. *Etats des lieux de la folliculogénèse in vitro. Préservation de la fertilité*. Editions Eska (Editeurs : Grynberg M et Frydman R), 2012 [à paraître].

**Sanfilippo S**, Smitz J. *Ovarian tissue cryopreservation*. **Atlas of human reproduction Vol. II**. Editions Segmento Farma (Editeurs : Dzirik A, Esteves S, Donadio N et Nagay P), 2012 [à paraître].

Romero S, **Sanfilippo S**, Smitz J. *The Quest for Oogenesis (Folliculogenesis) In Vitro. Mammalian Oogenesis*. Editions Springer (Editeurs : Cotichio G, De Santis L et Albertini D), 2011 [à paraître].

### Communications orales

**Sanfilippo S**. *Quality of human ovarian tissue after slow freezing using an original and promising protocol*. 27<sup>ème</sup> congrès annuel de l'ESHRE (European Society of Human Reproduction and Embryology), Stockholm (Suède), 4 juillet 2011.

**Sanfilippo S**. *Etude de la qualité du tissu ovarien humain après congélation lente selon un protocole original*. **Journées de l'Ecole Doctorale**, Clermont-Ferrand (France), 22 Avril 2011.

### Communications affichées

**Sanfilippo S**, Canis M, Romero S, Sion B, Déchelotte P, Artonne C, Bourgeois E, Janny L, Smitz J, Brugnon F. *Evaluation of functionality of frozen/thawed human ovarian tissue using in vitro culture method*. 7<sup>ème</sup> **ESHRE Workshop on mammalian folliculogenesis and oogenesis**, Stresa (Italie), 19-21 Avril 2012.

**Sanfilippo S**, Canis M, Janny L, Pouly JL, Mage G, Ouchchane L, Déchelotte P, Artonne C, Brugnon F. *Comparison between two techniques of follicular viability assessment for evaluation of a slow freezing procedure on human ovarian tissue*. 6<sup>ème</sup> **ESHRE Workshop on mammalian folliculogenesis and oogenesis**, Potsdam (Allemagne) 8-10 Octobre 2009 et **World congress on fertility preservation**, Bruxelles (Belgique), 10-12 Décembre 2009.

Le projet de thèse de doctorat a bénéficié d'un financement de type **CIFRE** (Convention Industrielle de Formation par la Recherche) d'une durée de 3 ans en collaboration avec le **Centre International de Chirurgie Endoscopique (CICE)**. Une bourse **FARO (Fond d'aide à la Recherche Organon)** a également été obtenue auprès de la société **Organon**, et a permis de financer l'achat de réactifs et consommables.

# Liste des abréviations utilisées

---

3 $\beta$ -HSD	3 $\beta$ -hydroxystéroïde déshydrogénase
ADN	acide désoxyribonucléique
AFA	alcool-formol-acide acétique
Akt	<i>protein kinase B</i>
AMH	<i>anti-müllerian hormone</i>
AMP	assistance médicale à la procréation
AMPc	adénosine monophosphate cyclique
APECED	<i>autoimmune poly-endocrine candidiasis ectodermal dystrophy</i>
APS	<i>autoimmune polyendocrinopathy syndrome</i>
ARN	acide ribonucléique
ARNm	acide ribonucléique messenger
ATM	<i>ataxia telangiectasia mutated</i>
bFGF	<i>basic fibroblast growth factor</i>
bHLH	<i>basic helix-loop-helix</i>
BMPs	<i>bone morphogenetic proteins</i>
BPES	blepharophimosis-ptosis epicanthus inversus
BRCA1/BRCA2	<i>breast cancer genes 1/2</i>
BSA	<i>bovine serum albumin</i>
BT	bleu trypan
CaAM/EthD-1	calcéine AM/éthidium homodimère-1
CCPPRB	comité consultatif des personnes se prêtant à la recherche biomédicale
CGPs	cellules germinales primordiales
CGs	cellules de la granulosa
CSF	<i>cytostatic factor</i>
CSGs	cellules souches germinales
CTO	cryoconservation du tissu ovarien
Cx43	connexine 43
CXCR4	<i>chemokine CXC motif receptor 4</i>
DAB	diaminobenzidine
DCS	<i>donor calf serum</i>
Ddx4	<i>DEAD box polypeptide 4</i> (également appelée Vasa)
DHT	5 $\alpha$ -dihydrotestostérone
DMSO	diméthyl sulfoxyde
DPBS	<i>dulbecco's phosphate-buffered saline</i>
dUTP	2'-deoxyuridine - 5'-triphosphate
E2	œstradiol
EG	éthylène glycol
EGF	<i>epidermal growth factor</i>
FACS	<i>fluorescence-activated cell sorting</i>
FBS	<i>fetal bovine serum</i>
FGF7	<i>fibroblast growth factor 7</i>
Figla (ou Fig $\alpha$ )	<i>factor in the germline alpha</i>

FIV	<i>fécondation in vitro</i>
FMR1	<i>fragile site mental retardation gene 1</i>
Foxl2	<i>forkhead box L2</i>
FOXO3a	<i>forkhead box protein O3</i>
FSH	<i>follicle-stimulating hormone</i>
GALT	galactosidase-1-phosphate uridyl transférase
GDF-9	<i>growth differentiation factor-9</i>
GDNF	<i>glial-derived neurotrophic factor</i>
GFP	<i>green fluorescent protein</i>
GMPC	guanosine 3',5'-monophosphate
GnRH	<i>gonadotropin releasing hormone</i>
GRECOT	groupe de recherche et d'étude sur la cryoconservation de l'ovaire et du testicule
Gy	grays
HBSS	<i>Hanks' balanced salt solution</i>
hCG	<i>human chorionic gonadotropin</i>
hCSE	cellules souches embryonnaires humaines
HEPES	acide 4-(2-hydroxyéthyl)-1-pipérazine éthane sulfonique
HEPES-TCM199	milieu de culture pour la maturation des ovocytes, tamponné à l'HEPES
HES	haematoxyline-éosine-safran
HSA	<i>human serum albumin</i>
HTF	<i>HEPES-buffered human tubal fluid medium</i>
ICC	coefficient de corrélation intraclasse
ICSI	<i>intra cytoplasmic sperm injection</i>
IGF-I/II	<i>insulin-like growth factor I/II</i>
INCa	institut national du cancer
InVS	institut de veille sanitaire
IOP	insuffisance ovarienne prématurée
KGF	<i>keratinocyte growth factor</i>
KL	<i>kit ligand</i>
L15	milieu leibovitz
LD 50	<i>lethal dose 50</i>
LH	<i>luteinizing hormone</i>
LIF	<i>leukemia inhibiting factor</i>
mCSE	cellules souches embryonnaires murines
MET	microscopie électronique à transmission
MII	deuxième division de méiose
min	minute
mm	millimètre
MPF	<i>maturation-promoting factor</i>
MSF	<i>meiotic stabilizing factor</i>
Mvh	<i>murine vasa homologue</i> (également appelée <i>DEAD box polypeptide 4, Ddx4</i> )
Nobox	<i>newborn ovary homeobox gene</i>
NOD-SCID	<i>non-obese diabetic/severe combined immunodeficient</i>
P450 <sup>17α</sup> /lyase	<i>17α-hydroxylase/lyase</i>
P450 <sup>arom</sup>	<i>cytochrome P450 aromatase</i>
P450 <sup>Sc</sup>	<i>cytochrome P450 side-chain cleavage</i>

PAF	<i>platelet activating factor</i>
PBS	<i>phosphate buffered saline</i>
PCNA	<i>proliferating cell nuclear antigen</i>
PDGF	<i>platelet-derived growth factor</i>
PK1	<i>3-phosphoinositide dependent protein kinase 1</i>
PECAM-1	<i>platelet/endothelial cell adhesion molecule 1</i>
PEG	<i>polyéthylène glycol</i>
PI3K	<i>phosphoinositide 3-kinase</i>
PKA	<i>protéine kinase A</i>
PMSG	<i>pregnant mare serum gonadotropin</i>
PrOH	<i>1,2-propanediol ou propylène glycol</i>
PTEN	<i>phosphatase and tensin homolog</i>
PVP	<i>polyvinylpyrrolidone</i>
rFSH	<i>récepteurs à la FSH</i>
RHTSE	<i>registre national des tumeurs solides de l'enfant</i>
RNHE	<i>registre national des hémopathies malignes de l'enfant</i>
SCF	<i>stem cell factor</i>
SCP3	<i>synaptonemal complex protein 3</i>
SDF1	<i>stromal derived factor 1</i>
SSS	<i>synthetic serum substitute</i>
Tdt	<i>terminal deoxynucleotidyl transferase</i>
TGF $\alpha$	<i>transforming growth factor alpha</i>
TGF $\beta$	<i>transforming growth factor beta</i>
TSC1, 2	<i>tuberous sclerosis protein 1, 2</i>
TUNEL	<i>terminal deoxynucleotidyl transferase dUTP nick end labeling</i>
VEGF	<i>vascular endothelial growth factor</i>
ZP	<i>zone pellucide</i>
$\alpha$ -MEM	<i>minimum essential medium alpha</i>

# Résumé

---

La cryoconservation du tissu ovarien (CTO) permet aujourd'hui de préserver la fertilité des femmes et jeunes filles devant subir un traitement potentiellement gonadotoxique ou souffrant de pathologie à l'origine d'une insuffisance ovarienne prématurée. En vue d'optimiser les procédures de CTO, l'objectif de notre travail a porté d'une part sur la validation d'un protocole original de congélation lente du tissu ovarien applicable en thérapeutique et d'autre part, sur le développement d'un protocole de vitrification.

L'analyse statique du tissu ovarien congelé selon notre protocole de congélation lente montre des résultats similaires en comparaison à ceux obtenus avec le tissu frais en termes de qualité des follicules et de l'endothélium vasculaire ovarien. Néanmoins, le stroma semble plus sensible aux effets délétères de la congélation. L'analyse fonctionnelle montre que le tissu ovarien congelé/décongelé présente une folliculogénèse active après 12 jours de culture *in vitro*. Les mesures des concentrations en œstradiol dans les milieux de culture et l'étude immunohistochimique du facteur de prolifération PCNA (*proliferating cell nuclear antigen*) témoignent en effet de l'activité fonctionnelle des follicules décongelés en culture.

Dans un second temps, nous avons développé un protocole de vitrification du tissu ovarien. Pour évaluer son efficacité, nous avons réalisé une analyse statique du tissu ovarien vitrifié selon ce protocole *versus* notre protocole de congélation lente validé. Les résultats obtenus ne montrent aucune différence significative entre les deux méthodes, en termes de préservation de la morphologie et de l'intégrité nucléaire des follicules et du stroma ovarien.

En conclusion, notre protocole de congélation lente préserve la qualité des différents compartiments constituant le tissu ovarien et la fonctionnalité de ce tissu. Ces données viennent compléter des travaux préliminaires de l'équipe et permettent de valider ce protocole envisageable maintenant en thérapeutique.

La procédure de vitrification développée présente une efficacité similaire à la procédure de congélation lente en termes de préservation de la qualité des follicules et du stroma ovarien. Néanmoins, il serait nécessaire de poursuivre l'étude de l'efficacité de ce protocole par une analyse fonctionnelle.

**Mots clés** : cryoconservation du tissu ovarien humain • congélation lente • vitrification • culture *in vitro*

# Sommaire

---

<b>INTRODUCTION.....</b>	<b>18</b>
<b>Partie 1 : La folliculogenèse chez la femme .....</b>	<b>19</b>
I. Localisation anatomique et histologie de l'ovaire .....	20
II. Folliculogenèse .....	20
II.1. Mise en place de la réserve folliculaire au cours de la vie fœtale .....	21
II.2. Evolution de la réserve folliculaire avec l'âge .....	22
II.3. Atrésie folliculaire .....	23
II.4. Croissance folliculaire .....	23
II.4.1. Croissance folliculaire basale .....	23
II.4.1.1. De la quiescence à l'initiation de la croissance folliculaire .....	24
II.4.1.2. Le follicule primaire .....	27
II.4.1.3. Transition follicule primaire → follicule secondaire .....	28
II.4.1.4. Transition follicule secondaire → follicule antral .....	28
II.4.2. Croissance folliculaire terminale .....	29
II.4.2.1. Sélection du futur follicule ovulatoire .....	29
II.4.2.2. Maturation pré-ovulatoire .....	30
II.4.2.3. Maturation ovocytaire .....	31
II.5. Durée de la croissance folliculaire .....	32
<b>Partie 2 : La cryoconservation du tissu ovarien humain .....</b>	<b>33</b>
I. Intérêts et indications de l'autoconservation du tissu ovarien .....	34
I.1. L'insuffisance ovarienne prématurée, définition .....	34
I.2. Etiologie des IOP .....	34
I.2.1. Epidémiologie du cancer chez la femme et l'enfant .....	34
I.2.2. Action des traitements anticancéreux sur la fonction gonadique .....	36
I.2.2.1. Action de la chimiothérapie anticancéreuse sur la fonction gonadique .....	37
I.2.2.2. Action de la radiothérapie anticancéreuse sur la fonction gonadique .....	38
I.2.2.3. Auto et allogreffe de moelle osseuse .....	39
I.2.3. Origine auto-immune des IOP .....	40
I.2.4. Origines génétiques des IOP .....	40
I.2.4.1. Causes d'IOP liées au chromosome X .....	40
I.2.4.2. Causes d'IOP liées aux autosomes .....	42
I.2.5. Causes chirurgicales d'IOP .....	44
I.2.5.1. Kystes organiques bénins de l'ovaire .....	44
I.2.5.2. Ovariectomie prophylactique .....	45
I.2.5.3. Tumeur ovarienne <i>borderline</i> .....	45
II. Stratégie de préservation de la fonction gonadique féminine .....	46
II.1. Transposition ovarienne .....	46
II.2. Traitement hormonal supprimeur .....	47
II.3. Fécondation <i>in vitro</i> (FIV) et congélation embryonnaire .....	47
II.4. Congélation d'ovocytes matures .....	48
II.5. Cryoconservation ovarienne .....	49
II.5.1. La congélation de fragments de cortex ovarien .....	50
II.5.2. La congélation d'ovaire entier .....	51
II.6. La production de gamètes <i>in vitro</i> , mythe ou réalité ? .....	51
II.6.1. Production d'ovocytes à partir de cellules souches embryonnaires .....	51
II.6.2. Production d'ovocytes à partir de cellules souches germinales adultes .....	52
III. Aspects théoriques de la cryoconservation du tissu ovarien humain .....	54



III.1. Bases physico-chimiques de cryobiologie.....	54
III.1.1. Congélation de l'eau pure .....	54
III.1.2. Principes biophysiques à l'échelle de la cellule .....	55
III.2. Techniques de cryoconservation .....	56
III.2.1. Utilisation de cryoprotecteurs .....	56
III.2.1.1. Cryoprotecteurs pénétrants .....	56
III.2.1.2. Cryoprotecteurs non pénétrants .....	57
III.2.1.3. Toxicité des cryoprotecteurs .....	57
III.2.2. Vitesse de congélation.....	58
III.2.2.1. Congélation lente .....	58
III.2.2.2. Vitriification .....	59
III.3. Décongélation/Réchauffement .....	59
III.3.1. Décongélation après congélation lente.....	59
III.3.2. Réchauffement après vitriification .....	60
IV. Aspects pratiques de la cryoconservation du tissu ovarien humain.....	60
IV.1. Congélation lente du cortex ovarien humain.....	60
IV.1.1. Recueil du tissu ovarien et préparation à la congélation lente .....	60
IV.1.2. Congélation lente .....	62
IV.1.2.1. Milieux cryoprotecteurs.....	62
IV.1.2.2. Descente en température.....	62
IV.1.3. Décongélation du tissu ovarien après congélation lente .....	65
IV.2. Vitriification du cortex ovarien humain .....	67
IV.2.1. Recueil et préparation à la vitriification.....	67
IV.2.2. Vitriification.....	67
IV.2.2.1. Milieux cryoprotecteurs.....	67
IV.2.2.2. Méthodes de vitriification.....	68
IV.2.3. Réchauffement après vitriification .....	70
V. Restauration de la fonction gonadique après cryoconservation de tissu ovarien .....	72
V.1. Autogreffe .....	72
V.1.1. Autogreffe orthotopique.....	72
V.1.2. Autogreffe hétérotopique .....	75
V.2. Risque de transmission de cellules malignes.....	76
V.3. Culture <i>in vitro</i> de tissu ovarien.....	77
V.3.1. Source d'échantillons ovariens.....	77
V.3.2. Systèmes de culture <i>in vitro</i> des follicules ovariens.....	78
V.3.2.1. Culture <i>in situ</i> de cortex ovarien.....	78
V.3.2.2. Culture <i>in vitro</i> de follicules ovariens isolés.....	80
V.3.2.3. Culture <i>in vitro</i> en multiples étapes .....	84

## **OBJECTIFS DU TRAVAIL DE THESE..... 86**

## **MATERIEL & METHODES..... 89**

I. Modèle d'étude.....	90
II. Cryoconservation du tissu ovarien .....	90
II.1. Recueil et préparation du tissu ovarien à la congélation/vitriification .....	90
II.2. Congélation lente/décongélation du tissu ovarien.....	91
II.2.1. Congélation lente.....	91
II.2.2. Décongélation.....	92
II.3. Vitriification/réchauffement du tissu ovarien .....	92
II.3.1. Vitriification .....	92
II.3.2. Réchauffement.....	93

III. Méthodes analytiques .....	93
III.1. Etude de la viabilité folliculaire.....	93
III.1.1. Isolement des follicules du cortex ovarien .....	93
III.1.2. Etude de viabilité des follicules isolés .....	93
III.2. Analyse histologique .....	94
III.2.1. Répartition des follicules par stade de croissance .....	95
III.2.2. Etude de la morphologie folliculaire .....	95
III.2.3. Etude de la densité folliculaire .....	96
III.3. Etude de la fragmentation de l'ADN par la méthode TUNEL .....	96
III.4. Analyse immunohistochimique de l'endothélium vasculaire ovarien .....	97
III.5. Culture <i>in vitro</i> de tissu ovarien décongelé .....	98
III.5.1. Analyse immunohistochimique de la prolifération cellulaire au cours de la culture <i>in vitro</i> .....	98
III.5.2. Dosage de la 17 $\beta$ -œstradiol (E2) au cours de la culture <i>in vitro</i> .....	99
IV. Analyse statistique des résultats .....	99
<b>RÉSULTATS .....</b>	<b>101</b>
<b>Article 1.....</b>	<b>102</b>
<b>Article 2.....</b>	<b>111</b>
<b>Article 3.....</b>	<b>123</b>
<b>DISCUSSION GENERALE &amp; PERSPECTIVES .....</b>	<b>132</b>
<b>REFERENCES BIBLIOGRAPHIQUES.....</b>	<b>145</b>

# Introduction bibliographique

# Partie 1

## La folliculogenèse chez la femme

---

## I. Localisation anatomique et histologie de l'ovaire

Les ovaires sont des organes pairs situés dans la cavité pelvienne de part et d'autre de l'utérus. Ils ont une forme ovale aplatie et mesurent 3 à 5 cm de long chez la femme. Chaque ovaire est maintenu en place par différents ligaments dans la cavité péritonéale : le ligament propre fixe l'ovaire à l'utérus, le ligament suspenseur fixe l'ovaire à la paroi du bassin et le mésovarium suspend l'ovaire entre l'utérus et la paroi du bassin. Le ligament suspenseur et le mésovarium font partie du ligament large de l'utérus, repli du péritoine qui recouvre l'utérus et soutient les trompes, l'utérus et le vagin. Le ligament propre est situé à l'intérieur du ligament large de l'utérus (**Figure 1**).

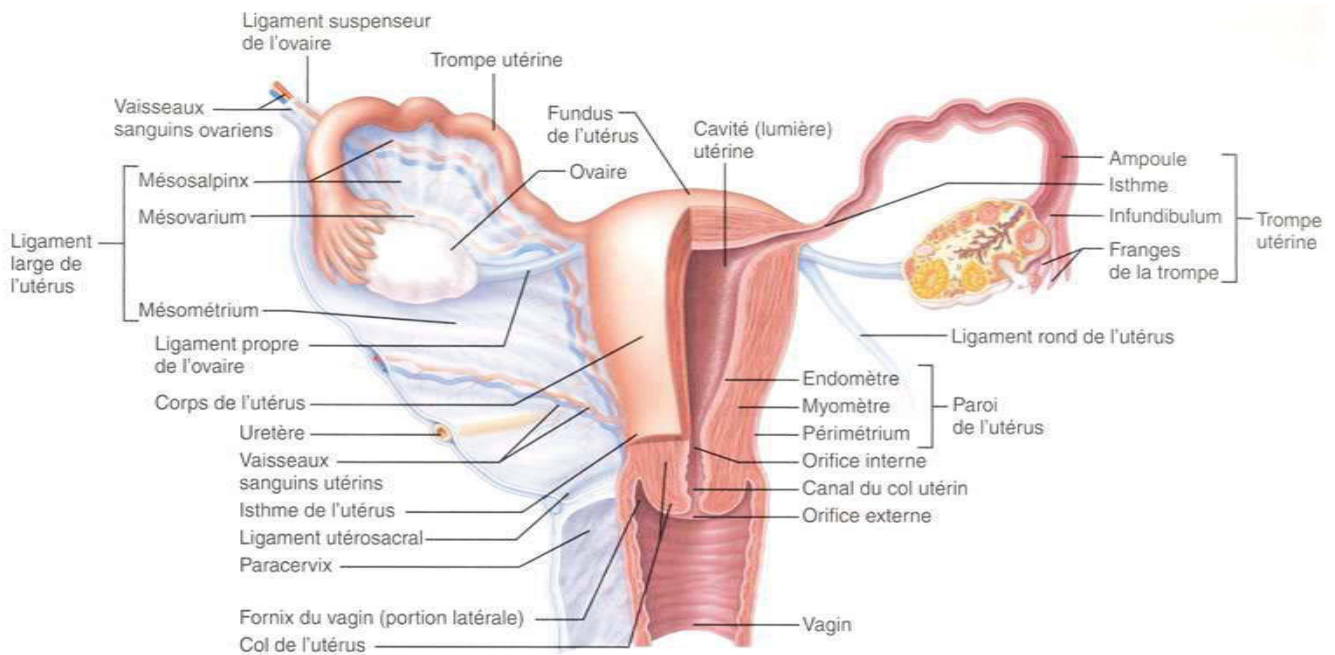
De l'extérieur vers l'intérieur, l'ovaire comprend 4 zones distinctes :

- un épithélium cubique simple, l'épithélium germinatif, en continuité avec le péritoine pelvien au niveau du hile de l'ovaire ;
- l'albuginée ovarienne, capsule conjonctive pauvre en cellules et riche en substance fondamentale ;
- le cortex, occupant la partie périphérique de l'organe sauf au niveau du hile. Il contient les follicules ovariens disposés au sein d'un stroma conjonctif de soutien ;
- la médullaire (ou médulla), zone parenchymateuse de tissu conjonctif lâche constituant la partie centrale de l'ovaire. En continuité avec le hile, la médullaire reçoit le réseau sanguin, lymphatique et nerveux de l'ovaire (**Figure 2**) (Young *et al.*, 2008).

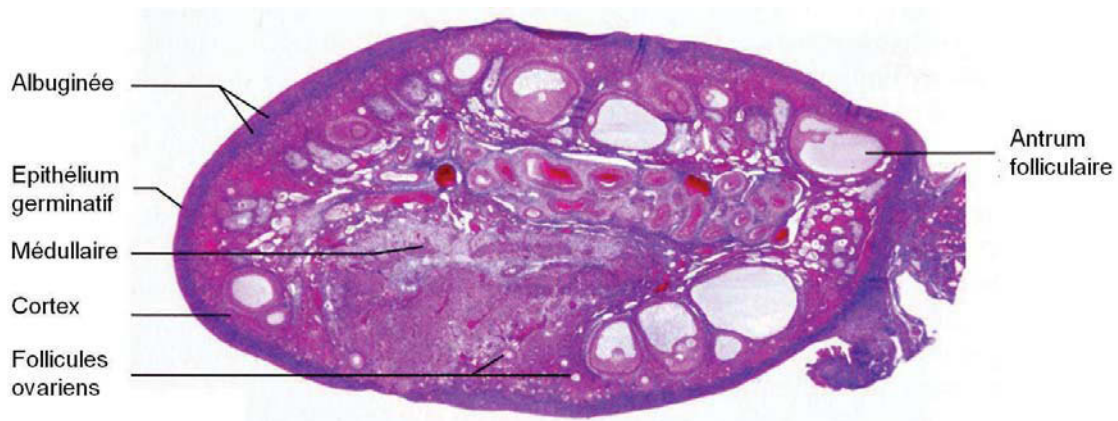## II. Folliculogénèse

Chez la femme, à partir de la puberté et jusqu'à la ménopause, les ovaires assurent 2 fonctions majeures :

- une fonction exocrine. Ils permettent la croissance, la maturation et l'émission du gamète féminin (l'ovocyte mature) ;
- une fonction endocrine. Ils assurent la synthèse d'hormones stéroïdes indispensables à la fonction de reproduction.



**Figure 1. Morphologie de l'appareil reproducteur féminin (vue postérieure)**  
 D'après Young *et al.*, 2008.



**Figure 2. Coupe longitudinale d'ovaire de mammifère en microscopie optique, à faible grossissement**

De l'extérieur vers l'intérieur, l'ovaire présente 4 zones distinctes : l'épithélium germinatif, l'albuginée, le cortex ovarien contenant les follicules ovariens et la médullaire recevant le réseau sanguin, lymphatique et nerveux. D'après Young *et al.*, 2008.

La folliculogenèse se déroule dans le cortex ovarien (**Figure 2**). Elle se définit par la succession des différentes étapes du développement du follicule depuis le moment où il sort de la réserve, constituée au cours de la vie fœtale lors de l'ovogenèse, jusqu'à sa rupture au moment de l'ovulation ou à son involu tion. L'ovogenèse et la folliculogenèse sont 2 phénomènes biologiques simultanés.

### II.1. Mise en place de la réserve folliculaire au cours de la vie fœtale

Les crêtes génitales primaires, constituant l'ébauche gonadique indifférenciée embryonnaire, se développent à partir du mésonéphros (rein primitif d'origine mésodermique) entre 3,5 et 4,5 semaines de gestation. Il s'agit de 2 renflements de mésenchyme recouverts par un épithélium monostratifié, l'épithélium cœlomique (ou germinal). A la 6<sup>ième</sup> semaine de développement, des travées cellulaires formées par la prolifération et la migration interne du mésonéphros, ainsi que de l'épithélium cœlomique, forment respectivement les cordons médullaires primitifs et les cordons sex uels mais ce n 'est qu'à la 8<sup>ième</sup> semaine que l 'ovaire se différencie histologiquement (Thibault and Levasseur, 2001).

Vers la fin de la 3<sup>ième</sup> semaine de développement, les cellules germinales primordiales (CGPs) ou gonocytes primordiaux, se distinguent dans la paroi de l'allantoïde qui donnera la vessie. Entre la 4<sup>ième</sup> et la 6<sup>ième</sup> semaine de développement, tout en se multipliant activement par mitose, les CGPs mig rent à travers l'allantoïde, le tube digestif et le mésentère dorsal pour coloniser les crêtes génitales, où elles se mêleront aux cellules des cordons médullaires et sexuels. Dans les crêtes génitales, les CGPs augmentent de volume et continuent à se diviser par mitose pour donner les ovogonies. Entre les 8<sup>ième</sup> et 13<sup>ième</sup> semaines de développement, les ovogonies entrent en prophase méiotique et deviennent des ovocytes. Lorsque les ovocytes atteignent le stade dipl otène, le déroulement de la prophase méiotique s'arrête pour ne reprendre qu'après le pic de LH (*luteinizing hormone*) responsable de l'ovulation. Les ovocytes I, connectés entre eux par des ponts cytoplasmiques, s'associent avec des cellules somatiques au sein de structures épithéliales appelées cordons ovi gères ou cystes. Lors de l'initiation de la folliculogenèse, les cordons ovi gères se fragmentent et les follicules primordiaux se forment par l'association d'un ovocyte I et d'une assise de cellules somatiques aplaties, les cellules folliculeuses. Ces dernières sécrètent les éléments constituant la membrane basale externe ou *membrana propria* du follicule primordial et constituent les précurseurs des cellules de la granulosa (CGs). Au 7<sup>ième</sup> mois de développement, chaque

ovaire contient environ 3,5 millions de follicules. L'établissement de la réserve ovarienne s'accompagne d'une dégénérescence ovocytaire massive. Ainsi, à la naissance, une femme a dans ses ovaires un stock fini de follicules, estimé entre 250 000 et 450 000 dans chaque ovaire (Fernandez *et al.*, 2005).

Les acteurs et mécanismes impliqués dans la mise en place de la réserve folliculaire restent aujourd'hui mal connus. Chez la souris, l'inactivation du gène *Figla* (ou *Figa*, *factor in the germline alpha*) codant pour un facteur de transcription bHLH (*basic helix-loop-helix*), empêche la formation des follicules primordiaux et entraîne une déplétion massive du stock ovocytaire dans les ovaires de nouveau-nés (Soyal *et al.*, 2000). Le facteur de transcription *Foxl2* (*forkhead box L2*) exprimé dans les cellules de la pré-granulosa serait indispensable au recrutement des cellules somatiques pour la formation des follicules primordiaux (Uda *et al.*, 2004). Chez la femme, des mutations des gènes *FIGLA* et *FOXL2* ont été associées à des cas d'insuffisance ovarienne prématurée (IOP) confirmant l'implication de ces gènes dans la folliculogenèse humaine (De Baere *et al.*, 2005; Zhao *et al.*, 2008).

## II.2. Evolution de la réserve folliculaire avec l'âge

Avant de rejoindre une cohorte de follicules en croissance, les follicules sont quiescents et constituent la réserve ovarienne comprenant des follicules primordiaux, intermédiaires et « petits primaires » (diamètre folliculaire compris entre 25 et 65  $\mu\text{m}$ ). La population de follicules de réserve décroît progressivement avec l'âge ; on estime que le nombre de follicules dans chaque ovaire d'environ 100 000 à l'âge de 20 ans, passe à moins de 10 000 à l'âge de 40 ans et à quelques dizaines à 50 ans, lorsque survient la ménopause. L'épuisement de la réserve s'accélère notablement à partir de l'âge de 38 ans. Ce phénomène est dû soit à une accélération de l'entrée des follicules en phase de croissance qui est inefficace soit à une accélération de leur entrée en atresie. A partir de la puberté, seul un faible pourcentage des follicules entrera en croissance efficace pour permettre la production de nouveaux follicules ovulatoires. Il est estimé que sur les 400 000 follicules de réserve contenus dans les ovaires à la puberté, seuls 400 environ atteindront le stade de follicule pré-ovulatoire, les autres (99,9 % des follicules) seront éliminés par atresie. Ce processus peut être considéré comme le moyen permettant à l'ovaire d'éliminer les follicules en surnombre et de produire de façon cyclique le quota ovulatoire caractéristique de l'espèce (Fernandez *et al.*, 2005; Gougeon *et al.*, 1994).



### II.3. Atrésie folliculaire

L'atrésie correspond à la régression du follicule par apoptose jusqu'à sa disparition complète dans le stroma ovarien (Monniaux *et al.*, 1998). Dans les follicules primaires et préantraux, elle débute par l'entrée en apoptose de l'ovocyte. Dans les follicules antraux, l'apoptose est initiée dans les CGs, qui est alors le 1<sup>er</sup> signe observable d'atrésie. Morphologiquement, le follicule atrétique se caractérise par une pycnose des noyaux et une hyperéosinophilie du cytoplasme. Le stade ultime d'involution du follicule se caractérise par son écrasement et l'invasion de l'antrum par des fibres conjonctives (Jin *et al.*, 2011).

### II.4. Croissance folliculaire

Durant la folliculogénèse complète, le follicule ovarien évolue du stade de follicule primordial (diamètre  $\sim 30 \mu\text{m}$ ) au stade de follicule ovulatoire (diamètre  $\sim 20 \text{mm}$ ). La croissance folliculaire est le fait d'une prolifération des CGs (50 à 100 millions en fin de maturation), de l'augmentation du diamètre de l'ovocyte et de la formation d'une cavité entre les CGs remplie d'un liquide constituant l'antrum.

La folliculogénèse comporte 2 phases :

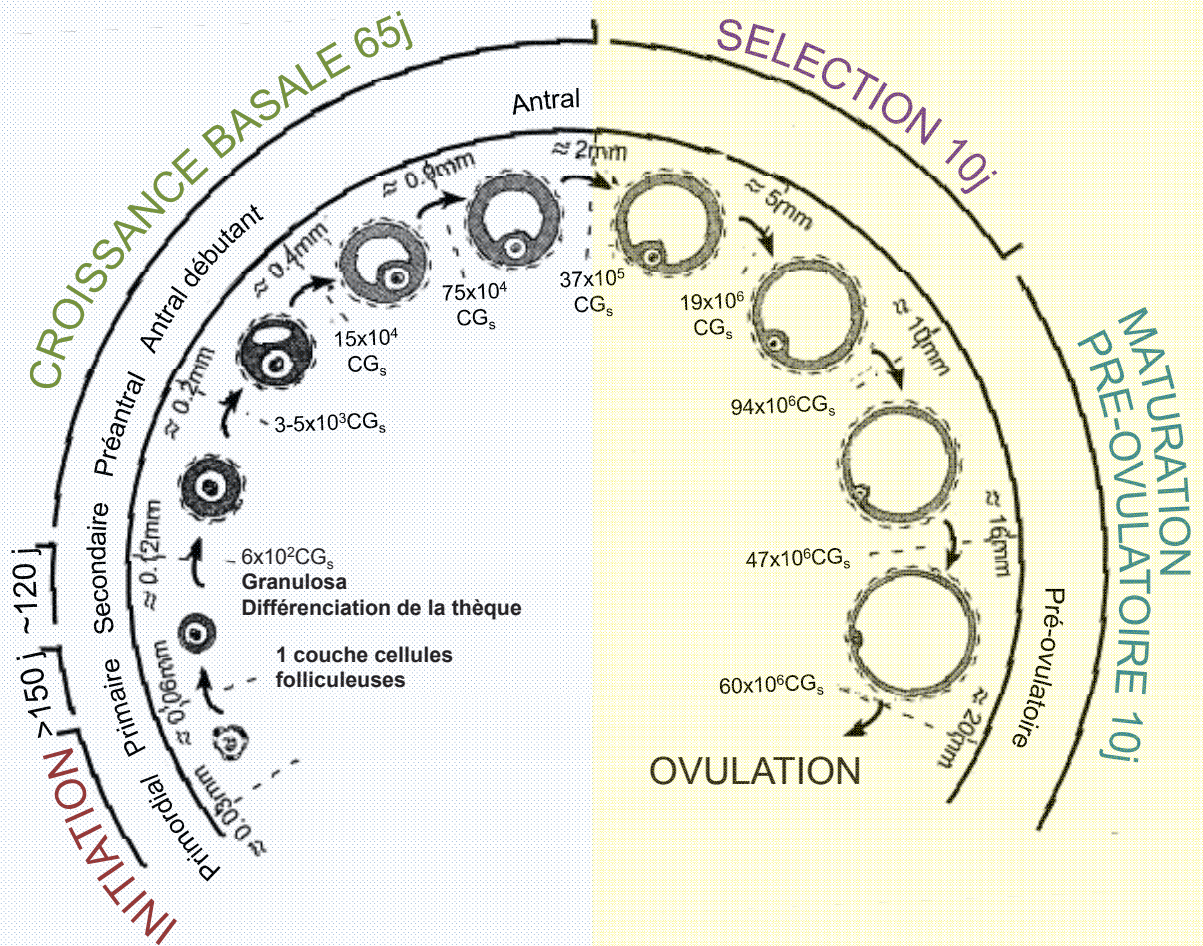
- une phase de croissance folliculaire basale, dépendante de facteurs de croissances locaux à action autocrine et paracrine. Cette phase est indépendante des gonadotrophines ;
- une phase de croissance folliculaire terminale également dépendante de facteurs de croissance locaux à action autocrine et paracrine mais essentiellement des gonadotrophines (**Figure 3**).

#### II.4.1. Croissance folliculaire basale

La croissance basale comprend l'initiation de la folliculogénèse depuis le stade de follicule primordial jusqu'au stade de follicule antral.

**Croissance folliculaire basale**  
Indépendante des gonadotrophines

**Croissance folliculaire terminale**  
Dépendante des gonadotrophines



**Figure 3. Chronologie de la croissance et de la maturation folliculaire dans l'ovaire humain**

Pour chaque stade de croissance, le nombre de cellules de la granulosa (CGs) ainsi que les diamètres folliculaires sont précisés. Modifié d'après Gougeon *et al.*, 1986.

#### II.4.1.1. De la quiescence à l'initiation de la croissance folliculaire

Les follicules primordiaux, intermédiaires et petits primaires constituent le stock des follicules de réserve et représentent la majeure partie (> 95 %) de la population folliculaire ovarienne. Le follicule primordial (diamètre moyen :  $35,4 \pm 6,2 \mu\text{m}$ ) est composé d'un ovocyte bloqué en fin de prophase de 1<sup>ère</sup> division de méiose (ovocyte I) et d'une couche de cellules folliculeuses aplaties précurseurs des CGs, séparée du stroma ovarien par une membrane basale, la membrane de Slavjanski. Le follicule devient intermédiaire (diamètre moyen :  $37,8 \pm 8,2 \mu\text{m}$ ) lorsqu'il commence à présenter des cellules folliculeuses cuboïdales, puis primaire (diamètre moyen :  $46,0 \pm 6,2 \mu\text{m}$ ) lorsqu'il présente une couche complète de cellules cuboïdales (**Figure 4**). Chez la femme, l'augmentation du nombre de CGs et leur transformation en cellules cuboïdales est un processus lent (plusieurs dizaines d'années) et se produit sans modification de diamètre, ni de l'ovocyte, ni de son noyau (passant de  $16,1 \pm 6,1 \mu\text{m}$  à  $16,7 \pm 2,5 \mu\text{m}$  du stade primordial au stade petit follicule primaire). Sous l'effet de signaux activateurs, ce passage du stade primordial au stade primaire peut être très rapide et s'accompagne alors d'une augmentation de la taille de l'ovocyte et de son noyau et, lorsque ce dernier atteint  $19 \mu\text{m}$ , le follicule entre en croissance ; c'est l'initiation de la croissance folliculaire (Gougeon and Chainy, 1987).

Le maintien de la quiescence ou au contraire, l'activation de la croissance folliculaire repose sur un dialogue moléculaire entre l'ovocyte et les cellules folliculeuses qui l'entourent. Ce dialogue impliquerait notamment la voie de signalisation PI3K/Akt/mTORC1 présente dans l'ovocyte (Reddy *et al.*, 2010).

##### *Maintien de la quiescence folliculaire*

Chez la souris, l'inactivation dans l'ovocyte de gènes codant pour diverses molécules inhibitrices de la voie de signalisation PI3K/Akt/mTORC1, telles que le facteur de transcription *FOXO3a* (*forkhead box protein O 3*), ou les suppresseurs de tumeurs *PTEN* (*phosphatase and tensin homolog*), *TSC1* ou *TSC2* (*tuberous sclerosis protein 1, 2*), induit une activation massive de la croissance folliculaire et un épuisement accéléré de la réserve. Ceci suggère l'implication de ces facteurs dans la régulation de la quiescence folliculaire (Reddy *et al.*, 2010).

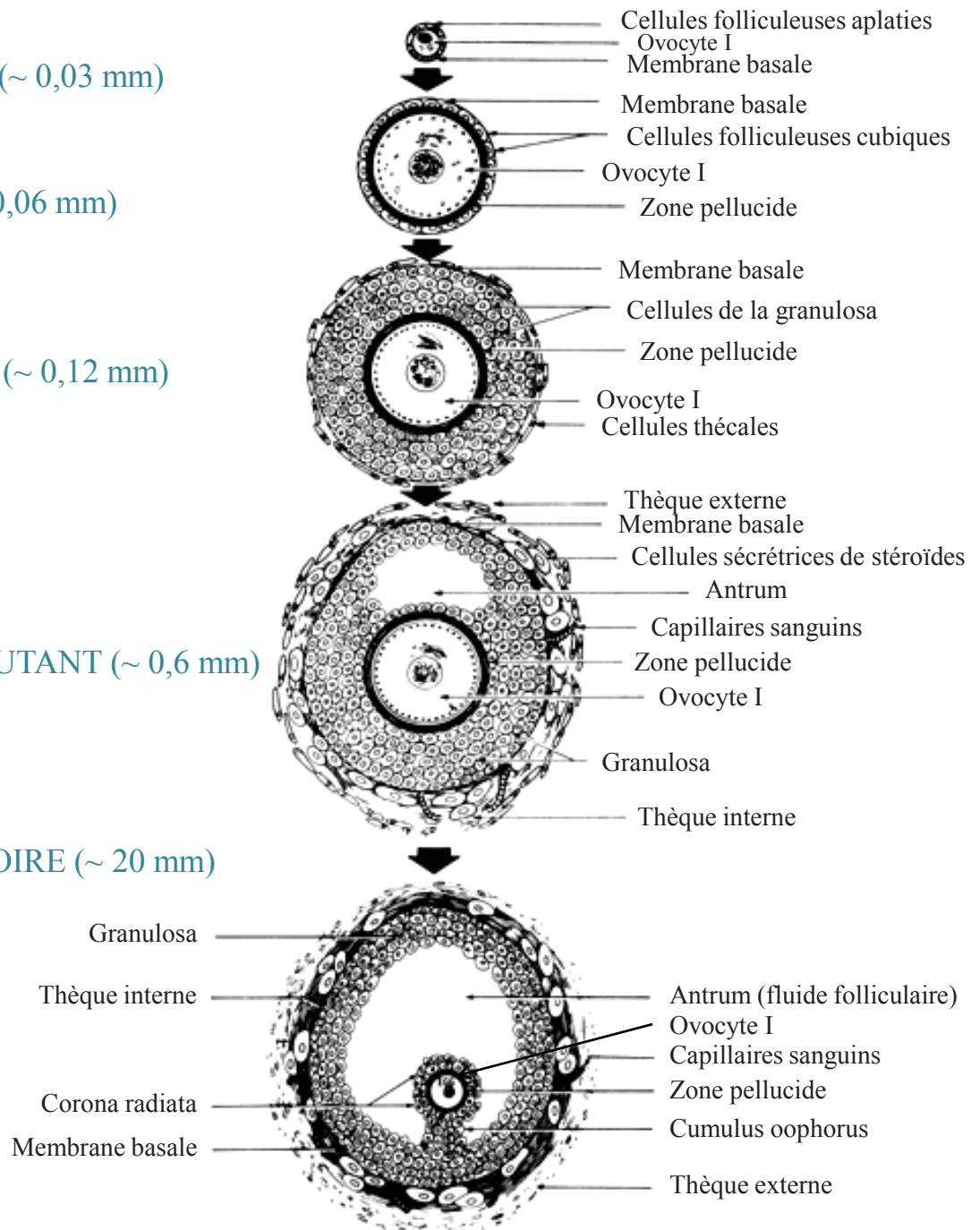
FOLLICULE  
PRIMORDIAL (~ 0,03 mm)

FOLLICULE  
PRIMAIRE (~ 0,06 mm)

FOLLICULE  
SECONDAIRE (~ 0,12 mm)

FOLLICULE  
ANTRAL DEBUTANT (~ 0,6 mm)

FOLLICULE  
PRE-OVULATOIRE (~ 20 mm)



**Figure 4. Différentes étapes de la croissance d'un follicule évolutif**  
Modifié d'après Erickson *et al.*, 1995.

FOXL2 est un facteur de transcription présent dans les cellules folliculeuses aplaties des follicules primordiaux. C'est un inhibiteur de l'activation des follicules de la réserve puisque sa délétion conduit à l'épuisement prématuré de la réserve ovarienne. Chez la femme, une mutation *FOXL2* conduit à une insuffisance ovarienne prématurée chez les patientes souffrant de blepharophimosis-ptosis epicanthus inversus (BPES) (Reddy *et al.*, 2010).

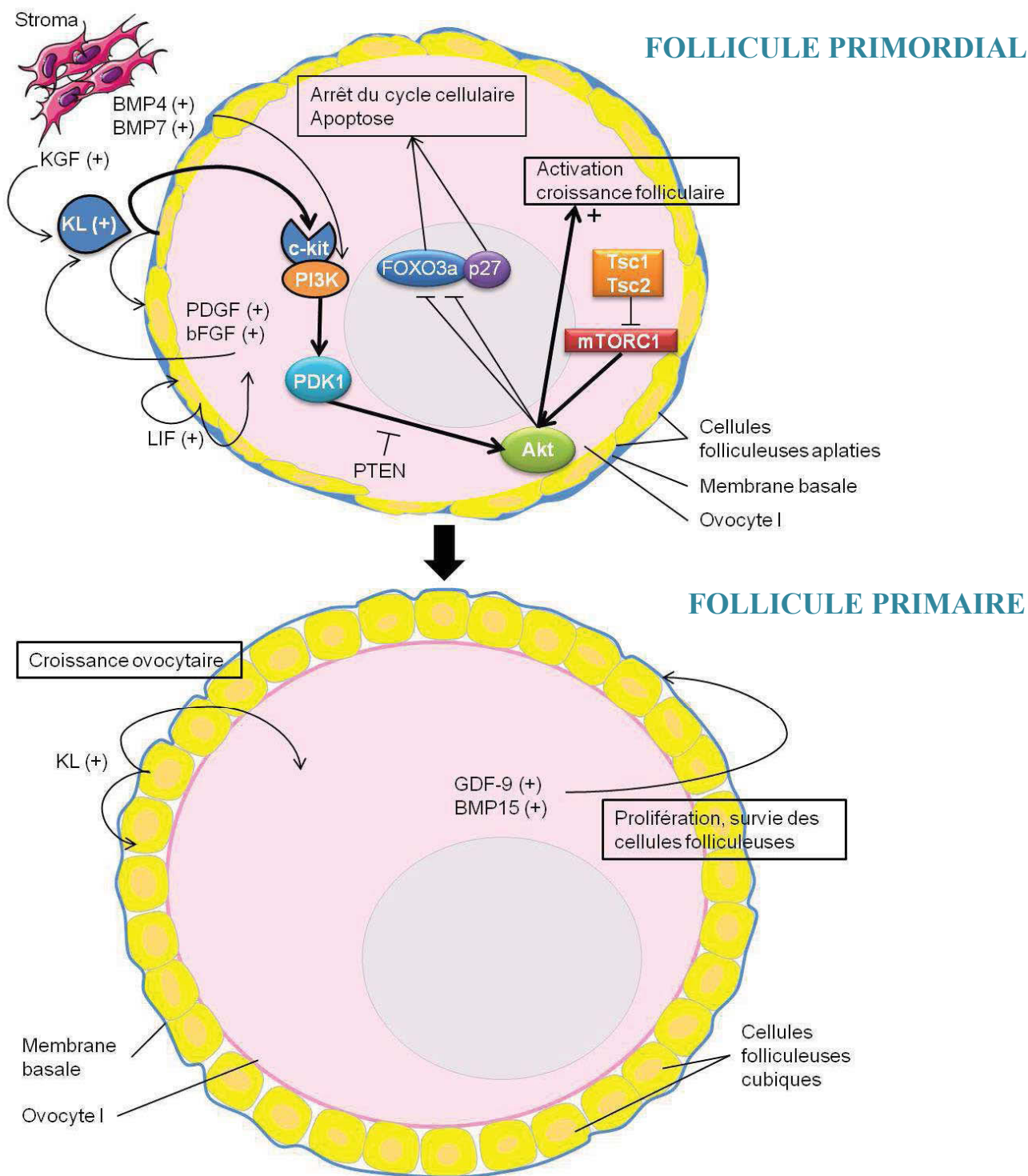
L'hormone antimüllérienne (AMH), sécrétée par les CGs des follicules en croissance, jouerait un rôle déterminant dans le maintien de la quiescence folliculaire, empêchant l'épuisement prématuré de la réserve. Néanmoins, la cible cellulaire (ovocyte ou granulosa) et les voies de signalisation modulées directement ou indirectement par l'AMH au niveau de l'ovocyte restent encore inconnues (Visser and Themmen, 2005). D'autres facteurs tels que le SDF 1 (*stromal derived factor 1*), dont les ARNm (acides ribonucléiques messagers) ainsi que ceux de son récepteur CXCR4 (*chemokine CXC motif receptor 4*) sont présents dans l'ovocyte des follicules murins au repos, inhiberaient leur activation (Holt *et al.*, 2006).

#### *Activation de la croissance folliculaire basale*

Chez la femme, le récepteur tyrosine kinase c-kit est localisé à la surface de l'ovocyte et le ligand kit (KL ou *stem cell factor*, SCF) est produit par les cellules folliculeuses des follicules au repos et en croissance. La liaison de KL à son récepteur c-kit active les sérine thréonine kinases PDK1 (*3-phosphoinositide dependent protein kinase 1*) et Akt (*protein kinase B*) ovocytaires. Cette dernière inhibe par phosphorylation FOXO3a et p27, impliqués dans l'arrêt du cycle cellulaire et l'apoptose (Arden and Biggs, 2002). Akt est régulée positivement par mTORC1 (**Figure 5**).

Une fois activée, la voie de signalisation PI3K (*phosphoinositide 3-kinase*) est soumise à l'action modératrice d'inhibiteurs (FOXO3a, p27, PTEN, TSC1 et 2) qui permettent d'éviter l'épuisement prématuré de la réserve ovarienne en réponse à une stimulation prolongée ou trop forte.

D'autres facteurs sécrétés par l'ovocyte ou les cellules folliculeuses régulant l'activation et l'entrée en croissance des follicules primordiaux, ont été identifiés : le *platelet-derived growth factor* (PDGF) et le *basic fibroblast growth factor* (bFGF) sécrétés par l'ovocyte, jouent un rôle majeur dans l'induction de la croissance folliculaire en stimulant les sécrétions de KL par les cellules folliculeuses (Nilsson *et al.*, 2001; Nilsson *et al.*, 2006; Skinner, 2005).



**Figure 5. Activation de la croissance folliculaire basale**

bFGF: *basic fibroblast growth factor*  
 BMP: *bone morphogenetic protein*  
 FOXO3a: *forkhead box protein O3*  
 GDF-9: *growth differentiation factor-9*  
 KGF: *keratinocyte growth factor*  
 KL: *kit ligand*

LIF: *leukemia inhibiting factor*  
 PDGF: *platelet-derived growth factor*  
 PTEN: *phosphatase and tensin homolog*  
 TSC1 ou TSC2: *tuberous sclerosis protein 1, 2*

Le *glial-derived neurotrophic factor* (GDNF) stimule également l'activation folliculaire en se liant à son récepteur GFR $\alpha$ 1, présent dans les ovocytes des follicules primordiaux chez la souris (Dole *et al.*, 2008). Chez la femme, GDNF et ses récepteurs ont été localisés dans les cellules folliculeuses et les ovocytes des follicules primordiaux suggérant leur implication dans l'induction de leur croissance (**Figure 5**) (Farhi *et al.*, 2010).

Le *leukemia inhibiting factor* (LIF) augmente la transition des follicules primordiaux vers les follicules primaires dans l'ovaire néonatal de ratte en stimulant la synthèse de KL par les cellules folliculeuses (Skinner, 2005). Dans les ovaires fœtaux et adultes humains, LIF et son récepteur ont été mis en évidence dans les ovocytes à partir du stade follicule primordial (Abir *et al.*, 2004). Le rôle et le mécanisme d'action de LIF dans la croissance folliculaire précoce reste néanmoins à préciser.

D'autres facteurs en provenance du stroma ovarien pourraient être impliqués dans l'activation de la croissance folliculaire. Le KGF (*keratinocyte growth factor* ou *fibroblast growth factor* 7, FGF7) produit par les cellules de la pré-thèque nouvellement recrutées, stimulerait la croissance folliculaire en amplifiant la production de KL par les cellules folliculeuses (Abir *et al.*, 2009; Kezele *et al.*, 2005). BMP4 et BMP7, membres des BMPs (*bone morphogenetic proteins*) en provenance respectivement du stroma ovarien et des cellules thécales des follicules à antrum, seraient impliquées dans l'activation des follicules au repos et participeraient au maintien de la survie des cellules folliculeuses par une action anti-apoptotique impliquant la voie de signalisation PI3K/PDK1 (**Figure 5**) (Nilsson and Skinner, 2003; Shimizu *et al.*, 2012).

Enfin, d'autres facteurs présents dans les follicules primordiaux et dont l'inactivation chez les modèles animaux affecte l'initiation de la croissance folliculaire ont été évoqués. On retrouve par exemple, l'EGF (*epidermal growth factor*), le TGF $\alpha$  (*transforming growth factor alpha*) et leur récepteur commun, l'IGF-I (*insulin-like growth factor I*) et son récepteur (IGF-IR), les activines. Toutefois, le rôle spécifique de ces facteurs dans la régulation de la croissance folliculaire précoce reste à élucider (Skinner, 2005).

#### II.4.1.2. Le follicule primaire

Dès le stade follicule primaire, l'ovocyte entre également en croissance. En dehors de sa méiose, c'est pendant les premières phases de la folliculogénèse, avant la formation de l'antrum que l'ovocyte voit la plus grande partie de sa croissance se réaliser passant d'un diamètre de 20  $\mu\text{m}$  à un diamètre d'environ 120  $\mu\text{m}$  (**Figure 4**). Cette croissance est la conséquence de la réactivation du génome ovocytaire dès le stade follicule primaire. L'ovocyte accumule de grandes quantités d'acides ribonucléiques (ARNs), augmentant d'environ 300 fois son contenu en ARN total. La plupart de ces ARNs sont stockés dans le cytoplasme de l'ovocyte et seront traduits pour les stades ultérieurs de la maturation ovocytaire et au moment de la fécondation pour permettre les premières étapes du développement embryonnaire, avant l'activation du génome au stade 4-8 cellules. Au stade follicule primaire, la traduction immédiate d'une partie des transcrits ovocytaires permet la synthèse des glycoprotéines ZP1, ZP2 et ZP3, constitutives de la zone pellucide (ZP) enveloppant l'ovocyte et visible en microscopie optique dès le stade de follicule secondaire. La ZP est traversée par des prolongements cytoplasmiques des cellules péri-ovocytaires maintenant des complexes de jonctions perméables (*gap junctions*) avec la membrane plasmique de l'ovocyte. Ces jonctions gap sont des agrégats de canaux transmembranaires composés chacun de 6 sous-unités identiques, les connexines. Elles persistent tout au long de la croissance du follicule et permettent la diffusion d'acides aminés, de métabolites du glucose et de nucléotides (< 3 kDa) indispensables à la croissance ovocytaire (Thibault and Levasseur, 2001). Les souris déficientes en *Cx43* (connexine 43), principale protéine des jonctions gap sécrétée par les CGs, présentent un arrêt de la croissance folliculaire au stade primaire (Juneja *et al.*, 1999).

Des études réalisées chez la souris ont montré que les facteurs de transcription ovocytaires Nobox (*newborn ovary homeobox gene*) et Figla jouaient un rôle majeur dans l'expression des gènes codant pour les protéines ZP. Ces mêmes facteurs de transcription régulent l'expression des gènes codant pour le *growth differentiation factor 9* (GDF-9) et *bone morphogenetic protein 15* (BMP15) (Choi and Rajkovic, 2006; Joshi *et al.*, 2007). Exprimés par l'ovocyte dès le stade follicule primaire, ces facteurs sont capables de stimuler la prolifération des cellules folliculeuses et de favoriser leur survie (Skinner, 2005). En retour, les cellules folliculeuses participent à la croissance ovocytaire par la production de KL, dont l'expression est modulée par GDF-9 et BMP15 d'origine ovocytaire (**Figure 5**) (Otsuka *et al.*, 2011). L'AMH module



ce dialogue, en inhibant notamment la sensibilité folliculaire à la FSH (*follicle-stimulating hormone*) (Visser and Themmen, 2005).

Dès le stade follicule primaire, les cellules folliculeuses expriment les récepteurs à la FSH (rFSH) (Oktay *et al.*, 1997a). Malgré la présence de ces récepteurs, des travaux chez l'animal et chez la femme, ont montré que la croissance folliculaire basale était peu dépendante des gonadotrophines et de leurs variations cycliques (Matthews *et al.*, 1993; Touraine *et al.*, 1999).

#### II.4.1.3. Transition follicule primaire → follicule secondaire

Lorsque le follicule possède plus d'une couche de cellules folliculeuses appelées alors cellules de la granulosa (CGs), il est appelé follicule secondaire (**Figure 4**). Les CGs forment autour de l'ovocyte enveloppé de la ZP, une couche de plusieurs assises cellulaires appelée couche granuleuse ou granulosa. Avec l'augmentation de taille du follicule, le stroma ovarien adjacent se différencie et donne naissance à la thèque. Lorsque le follicule secondaire atteint un diamètre compris entre 80 et 100  $\mu\text{m}$ , un réseau capillaire apparaît dans la thèque. Cette vascularisation est physiologiquement importante puisque, dès lors, le follicule devient directement exposé aux facteurs circulant dans le sang. Des études chez la souris et la brebis ont montré, qu'en cas d'inactivation des gènes codant respectivement pour Gdf-9 et Bmp15, la croissance folliculaire est stoppée au stade follicule primaire suggérant l'importance de ces 2 facteurs ovocytaires pour la transition primaire-secondaire (Chang *et al.*, 2002).

#### II.4.1.4. Transition follicule secondaire → follicule antral

Lorsque le follicule contient de 3 à 6 couches de CGs pour un diamètre compris entre 100 et 160  $\mu\text{m}$ , quelques cellules de la thèque se différencient et acquièrent un aspect polyédrique, le follicule devient préantral. Il est alors entouré d'une thèque externe, composée de cellules fibroblastiques, et d'une thèque interne, en contact avec la lame basale et renfermant les cellules polyédriques. Dès lors, possédant des récepteurs de la LH dans la thèque interne et à la FSH dans la granulosa, le follicule est potentiellement capable de répondre à une stimulation gonadotrope. Des espaces intercellulaires remplis de liquide folliculaire se

constituent au sein de la granulosa. Le liquide folliculaire est composé en partie par une sécrétion des CGs incluant des muco-polysaccharides et d'autre part, par un transsudat sérique. Le follicule est qualifié de tertiaire ou antral à partir de la différenciation de l'antrum par confluence des différents espaces intercellulaires de la granulosa (**Figure 4**). Dès lors, l'accroissement du diamètre folliculaire dépend essentiellement de la distension progressive de l'antrum par accumulation liquidienne, et à un moindre degré, de la poursuite de la prolifération des CGs. Bien que l'ovocyte ne grossisse pas durant la phase antrale, il ne reste pas inactif ; la transcription et le renouvellement des protéines se poursuivent. A mesure que l'antrum grandit, l'ovocyte entouré d'un amas dense de CGs appelé cumulus oophorus, se retrouve suspendu dans le liquide folliculaire. Il ne restera connecté à la granulosa que par un petit pédoncule de CGs (**Figure 4**).

## II.4.2. Croissance folliculaire terminale

### II.4.2.1. Sélection du futur follicule ovulatoire

Lorsque les follicules antraux atteignent un diamètre de 2 mm, leur croissance devient dépendante des gonadotrophines LH et FSH (**Figure 3**). Au cours de la folliculogénèse terminale, la croissance des follicules susceptibles d'ovuler se déroule de façon synchrone. Ils forment une cohorte de 3 à 11 follicules par ovaire de taille et de sensibilité différente aux gonadotrophines. Leur vitesse de croissance augmente lorsque le taux plasmatique de FSH s'élève. Certains peptides et stéroïdes synthétisés par les follicules eux-mêmes peuvent être impliqués dans l'acquisition de réceptivité à FSH. Ainsi, l'activine, l'EGF et le TGF $\alpha$  dont les concentrations sont maximales dans les follicules sélectionnables, de même que la 5 $\alpha$ -dihydrotestostérone (DHT) et la testostérone stimulent la prolifération des CGs. La sécrétion d'androstènedione par la thèque interne résulte de l'activité d'enzymes telles que l'enzyme coupant la chaîne latérale du cholestérol (P450<sub>Scc</sub>), la 17 $\alpha$ -hydroxylase/lyase (P450<sub>17 $\alpha$ /lyase</sub>), et la 3 $\beta$ -hydroxystéroïde déshydrogénase (3 $\beta$ -HSD). L'activité de ces enzymes est sous le contrôle primaire de la LH. Inhibée par les facteurs locaux EGF et TGF $\alpha$ , l'aromatase (P450<sub>arom</sub>) reste indétectable dans les CGs.

Parmi les follicules sélectionnables, le follicule sélectionné est celui dont la différenciation des CGs (exprimant la P450<sub>arom</sub>) est la plus avancée. Cette sélection résulte à la fois d'une levée d'inhibition exercée par les facteurs locaux (BMPs, EGF, TGF $\alpha$ ) et d'une stimulation de la différenciation des CGs, notamment par l'IGF-I et IGF-II. Le follicule est sélectionné lorsque la concentration plasmatique en FSH diminue. La concentration en androstènedione, qui est le stéroïde dominant dans le follicule sélectionnable diminue tandis que celle en œstradiol (E2) augmente. Le follicule passe donc d'un statut androgénique à un statut œstrogénique. La production d'E2 est faible en début de phase folliculaire en raison de l'effet négatif de l'activine sur la production d'androstènedione par la thèque interne. Puis la synthèse d'activine décroît alors que celle d'inhibine B augmente. Cette augmentation stimule la sécrétion d'androstènedione thécale. De plus, IGF-I et IGF-II stimulent la synthèse des récepteurs à la LH dans les CGs. Ainsi l'accroissement de l'expression des récepteurs à la FSH et l'apparition des récepteurs à la LH dans les CGs rendent le follicule sélectionné plus sensible à la FSH et à la LH. Son développement est donc facilité à une période où la concentration plasmatique en FSH est diminuée.

Au milieu de la phase folliculaire, le follicule sélectionné devient dominant. Son diamètre est alors compris entre 5,5 et 8,2 mm et ses CGs sont le siège d'une activité mitotique intense. La chute des gonadotrophines et le fait que le follicule sélectionné achève sa croissance en exerçant un effet pro-apoptotique sur les autres follicules de la cohorte, entraînent leur régression.

#### II.4.2.2. Maturation pré-ovulatoire

Le follicule sélectionné augmente de taille en 5 jours pour atteindre 20 mm au stade pré-ovulatoire (Gougeon, 1986). Le nombre moyen de CGs, qui est d'environ 2 à 5 millions en début de phase folliculaire, atteint entre 50 et 100 millions au moment de l'ovulation (**Figure 3**). En réponse au pic pré-ovulatoire de LH, le follicule passe d'un statut œstrogénique à un statut progestatif. Les concentrations intrafolliculaires d'E2 et d'androstènedione s'effondrent, tandis que la production de progestérone augmente et inhibe directement la prolifération des CGs. Parallèlement, le follicule va subir de profonds remaniements morphologiques et cytologiques aboutissant à la rupture du follicule et la libération de l'ovocyte. L'irrigation du follicule est amplifiée par vasodilatation des vaisseaux de la thèque

interne, conduisant à un œdème de la thèque, par exsudation du plasma sanguin en réponse au *platelet activating factor* (PAF). Le *vascular endothelial growth factor* (VEGF), sécrété par les CGs, provoque des fenestrations dans les parois des capillaires et la sortie des cellules de la lignée blanche qui produisent des peptides aidant à la rupture folliculaire. Ce phénomène est proche d'un processus inflammatoire.

Quelques heures après la décharge ovulante, une augmentation de l'activité plasmine, liée à la libération de l'activateur du plasminogène par les CGs, provoque une activation du précurseur de la collagénase. L'activité collagénolytique conduit à la rupture de la membrane de Slavjanski, à la dissociation des CGs et à l'expansion des cellules du cumulus. La membrane de Slavjanski étant rompue, l'envahissement des CGs par les capillaires de la thèque interne devient possible. Le follicule augmente fortement de taille (de plusieurs millimètres en quelques heures), en raison de la synthèse d'acide hyaluronique qui accumule l'eau du plasma sanguin et gonfle ainsi largement les espaces intercellulaires et l'antrum. L'accroissement volumétrique du follicule et sa position dans le cortex entraînent sa hernie au niveau de la surface ovarienne. En un point apical (ou stigma), cette paroi herniée s'amincit encore et devient avasculaire ; le tissu conjonctif se lyse et le follicule se rompt. Le liquide folliculaire s'écoule de cet orifice, entraînant avec lui l'ovocyte contenu dans son cumulus réduit à la corona radiata formée par les CGs entourant l'ovocyte (**Figure 4**). Cet ensemble est alors capté par la trompe, lieu de la fécondation éventuelle.

#### II.4.2.3. Maturation ovocytaire

La maturation ovocytaire recouvre l'ensemble des changements nucléaires et cytoplasmiques qui interviennent dans l'ovocyte I, à l'intérieur du follicule mûr suite à la décharge ovulante. On distingue 2 grands événements : i) la reprise de la méiose de l'ovocyte I bloqué en prophase, jusqu'en métaphase II ; ii) la maturation cytoplasmique qui est l'acquisition de l'aptitude à une fécondation normale et au démarrage du développement embryonnaire.

##### *Maturation cytoplasmique*

La migration des granules corticaux est le trait le plus marquant de la maturation cytoplasmique. Ces granules corticaux produits par l'appareil de Golgi vont, dès la reprise de

la méiose et avec le concours du réticulum endoplasmique et des dictyosomes, migrer vers la zone corticale en s'associant au réseau d'actine sous-membranaire. La migration des granules s'accompagne d'un rassemblement des autres organites (mitochondries, Golgi) dans la région périnucléaire. Ces déplacements sont sous la dépendance des microtubules. La traduction protéique est stimulée permettant l'apport protéique nécessaire à la reprise et arrêt de la méiose, et à la décondensation spermatique ultérieure.

### *Maturation nucléaire*

La 1<sup>ère</sup> division méiotique bloquée jusqu'alors en fin de prophase s'achève, avec la disparition de l'enveloppe nucléaire et l'expulsion du 1<sup>er</sup> globule polaire dans l'espace périvitellin situé entre la ZP et la membrane plasmique. Ainsi est obtenu un ovocyte II, haploïde à 23 chromosomes encore dupliqués. La diminution du taux intracellulaire d'AMPc (adénosine monophosphate cyclique) intervient dans cette reprise de la méiose : la baisse d'AMPc provoque l'inactivation de la protéine kinase A (PKA) ce qui entraîne la production de MPF (*maturation-promoting factor*), faite d'un complexe entre la protéine 34cdc2 et d'une cycline, à partir d'un précurseur inactif, le pré-MPF, synthétisé dans l'ovocyte (la présence de ce précurseur signe la compétence de l'ovocyte à reprendre sa maturation nucléaire).

La 2<sup>ème</sup> division de méiose est initiée puis bloquée en métaphase II (MII). Ce blocage est provoqué par une protéine kinase synthétisée au moment de l'ovulation et appelée MSF (*meiotic stabilizing factor*) ou CSF (*cytostatic factor*). Cette dernière division méiotique ne sera achevée qu'après une éventuelle fécondation.

## **II.5. Durée de la croissance folliculaire**

Chez la femme, la durée de croissance folliculaire depuis la sortie de la réserve jusqu'au stade préantral n'est pas connue mais elle est estimée à plusieurs mois (> 120 jours). Les étapes ultérieures sont mieux connues ; il faut 25 jours à un follicule préantral débutant pour devenir un follicule antral de 0,2 mm, puis 20 jours à ce follicule pour atteindre 0,5 mm, puis 25 jours pour atteindre la taille du follicule pré-ovulatoire, 2 mm (**Figure 3**) (Gougeon, 1986).

## Partie 2

# La cryoconservation du tissu ovarien humain

---

## I. Intérêts et indications de l'autoconservation du tissu ovarien

La cryoconservation du tissu ovarien (CTO) constitue un moyen de préservation de la fertilité et de la fonction endocrine des femmes et jeunes filles susceptibles de présenter une insuffisance ovarienne prématurée (IOP).

### I.1. L'insuffisance ovarienne prématurée, définition

L'IOP se définit par une aménorrhée de plus de 4 mois survenant avant l'âge de 40 ans, avec un taux élevé de gonadotrophines (FSH supérieure à 40 UI/ml) mesuré à 2 reprises. La prévalence de l'IOP est de l'ordre de 1 à 3 % des femmes. Cette prévalence varie en fonction de l'âge ; elle est estimée à 1/10 000 chez les femmes de moins de 20 ans, 1/1000 chez les femmes de moins de 30 ans, et 1 % chez les femmes de moins de 40 ans (Coulam *et al.*, 1986). L'IOP se manifeste cliniquement par un impubérisme et/ou une aménorrhée primaire ou secondaire (Christin-Maitre *et al.*, 2006).

### I.2. Etiologie des IOP

Plus de 80 % des IOP sont idiopathiques. Les principales étiologies identifiées (décrites ci-dessous) sont les causes : i) iatrogènes, secondaires aux traitements par chimio- et/ou radiothérapie ; ii) auto-immunes ; iii) génétiques ; iv) post-chirurgicales après kystectomie ou ovariectomie.

#### I.2.1. Epidémiologie du cancer chez la femme et l'enfant

Depuis 30 ans, l'incidence des pathologies néoplasiques ne cesse d'augmenter. En France, le nombre de nouveaux cas de cancer en 2005 a été estimé à 135 895 chez la femme, dont 4661 (3,4 %) retrouvés chez des femmes de moins de 34 ans. En 1980, le nombre de nouveaux cas de cancers était de 73 712. Ce nombre a progressé de 54 % chez la femme entre 1980 et 2005. La prise en compte des modifications démographiques de la population française ces dernières années, montre que 25 % de l'augmentation du nombre de cas est due à l'augmentation de la population et 20 % à son vieillissement (le risque de cancer augmentant avec l'âge). L'augmentation du risque de cancer (mesuré par le taux d'incidence standardisé)

intervient à 55 % dans l'augmentation du nombre de cas chez la femme (source Institut de Veille Sanitaire, InVS [www.invs.sante.fr](http://www.invs.sante.fr)) (Belot *et al.*, 2008).

Chez les enfants âgés entre 0 à 14 ans, les cancers, même s'ils sont rares, constituent à ce jour la 2<sup>ème</sup> cause de mortalité après les accidents. En 2005, le Registre National des Hémopathies malignes de l'Enfant (RNHE) et le Registre National des Tumeurs Solides de l'Enfant (RHTSE) ont recensé 723 cas de nouveaux cancers chez les jeunes filles de 0-14 ans, alors qu'ils étaient de 583 en 1980. Les tumeurs les plus fréquentes chez les enfants sont : les leucémies (29 % des cas avec une répartition de leucémie lymphoïde de 77 % et de leucémie aiguë myéloblastique de 16 %), les tumeurs du système nerveux central (23 %) et les lymphomes (12 % des cas avec une répartition de maladie de Hodgkin de 42 % et de lymphome malin non hodgkinien de 29 %) (source InVS). Le pourcentage de survie à 5 ans estimé en France tous types de cancers confondus sur la période 1990-99, est de 75 %. Ce chiffre est proche de celui observé aux Etats-Unis et de l'estimation moyenne européenne (72 % tous types de cancers confondus sur la période 1988-1997) (Desandes *et al.*, 2008; Horner *et al.*, 2008; Sankila *et al.*, 2006). En France, concernant l'ensemble des cancers de l'enfant, la survie globale à 5 ans a augmenté de 72 % pour la période 1990-1994 à 78 % pour la période 1995-1999. Ceci correspond à une amélioration de 1,2 % par an (Desandes *et al.*, 2008). Cette progression, plus marquée pour le groupe d'âge 10-14 ans (1,9 % par an), s'observe essentiellement pour les leucémies (1,5 % par an) et les tumeurs osseuses (4,8 % par an). Entre la première et la seconde moitié des années 1990, la survie à 5 ans a ainsi augmenté de 77 à 84 % pour les leucémies aiguës lymphoblastiques, de 42 à 58 % pour les leucémies aiguës myéloblastiques et de 63 à 82 % pour les sarcomes d'Ewing (Desandes *et al.*, 2008).

Chez l'adolescent (15-19 ans) et l'adulte jeune (20-24 ans), les cancers représentent la 3<sup>ème</sup> cause de mortalité en France. En 2005, 372 nouveaux cas de cancers ont été diagnostiqués chez les jeunes filles de 15-19 ans, et 566 chez les 20-24 ans, alors qu'ils étaient respectivement de 268 et de 403 pour ces 2 tranches d'âges en 1980 (source InVS). Chez les 15-19 ans, les cancers les plus fréquents sont : les lymphomes (25 % des cas avec une répartition de maladie de Hodgkin de 16 % et de lymphome malin non hodgkinien de 7 %), les carcinomes et tumeurs épithéliales (19 % des cas avec une répartition de mélanome de 7 % et de carcinome de la thyroïde de 5 %), les sarcomes osseux et extra-osseux (17 %). Chez les adultes jeunes, ce sont les carcinomes et tumeurs épithéliales (33 % des cas avec une répartition de mélanome de 11 % et de carcinome de la thyroïde de 7 %), les lymphomes (22,5 % des cas avec une répartition de maladie de Hodgkin de 15 % et de lymphome malin



non hodgkinien de 5 %) et les tumeurs germinales et gonadiques (20 %) (Desandes *et al.*, 2007). En France, la survie globale à 5 ans pour la période 1988-1997 était de 69,1 % chez les adolescents et 74,5 % chez les adultes jeunes (tous cancers confondus). Chez les 15-24 ans, durant la période 1978-1997, un gain progressif de la survie globale à 5 ans a été observé, passant de 62,0 % durant la période 1978-1982 à 66,0 % durant la période 1983-1987, puis 73,2 % durant la période 1988-1992, pour atteindre 80,2 % durant la période 1993-1997 ( $p < 0,001$ ) (Desandes *et al.*, 2007). La survie des adolescentes et adultes jeunes tend encore à augmenter ces dernières années, comme le suggèrent les données européennes de l'étude EURO CARE-4, avec un risque de décès diminuant de 13 % entre la période 1995-99 et la période 2000-2002 (Gatta *et al.*, 2009).

Chez les femmes adultes âgées de 25 à 34 ans, 3000 nouveaux cas de cancers ont été diagnostiqués en 2005 contre 2218 en 1980. Avec 26,5 % des cas, le cancer du sein est le plus fréquent des cancers féminins en France avant le cancer de la thyroïde et le mélanome de la peau représentant respectivement 18,5 et 11,5 % des cas. Le nombre de nouveaux cas de cancer du sein a presque doublé entre 1980 et 2005, passant de 21 704 à 49 814. Le taux d'évolution, en moyenne de 2,4 % par an entre 1980 et 2005, tend cependant à diminuer ces dernières années (+ 2,1 % observée entre 2000 et 2005). La mortalité, qui était restée stable depuis 1980, amorce une décroissance en 2000. Le taux d'évolution annuel de la mortalité est de -0,4 % sur l'ensemble de la période 1980-2005 alors qu'il est de -1,3 % sur la dernière période 2000-2005 (source InVS).

Ces données épidémiologiques mettent en évidence l'amélioration des méthodes diagnostiques et thérapeutiques dans l'augmentation de l'espérance de vie des femmes et jeunes filles atteintes de pathologies malignes.

### **I.2.2. Action des traitements anticancéreux sur la fonction gonadique**

L'altération de la fonction ovarienne est un des effets secondaires majeurs des traitements par chimiothérapie et/ou radiothérapie (Meirow and Nugent, 2001). En raison de l'amélioration de la survie des patientes atteintes de cancers, il est devenu indispensable de prendre en compte les effets secondaires à long terme de ces traitements sur la fonction gonadique.

### I.2.2.1. Action de la chimiothérapie anticancéreuse sur la fonction gonadique

L'altération de la fonction ovarienne après chimiothérapie est difficile à prévoir. Elle varie selon l'âge de la patiente au moment du traitement, le schéma thérapeutique, les doses administrées, la durée du traitement et la tolérance individuelle (Meirow and Nugent, 2001).

Les agents anticancéreux utilisés ont des mécanismes d'action différents et donc un potentiel gonadotoxique variable (**Tableau 1**). Les agents alkylants tels que le cyclophosphamide, sont les agents chimiothérapeutiques les plus gonadotoxiques avec 5 à 25 % d'IOP observées après l'âge de 30 ans (Meirow and Nugent, 2001). Une étude portant sur un grand nombre de patientes (168 femmes atteintes de différents types de cancers et traitées par chimiothérapies conventionnelles) a montré que le risque d'insuffisance ovarienne en cas d'utilisation d'agents alkylants était significativement plus élevé comparé à l'utilisation des platines, des alcaloïdes ou des antimétabolites (Meirow, 2000).

Le risque d'IOP augmente avec l'âge de la patiente, dont le contingent folliculaire est moins important que chez la jeune fille prépubère. Dans le cadre du cancer du sein, le même traitement associant le cyclophosphamide, le busulfan et le melphalan, a été administré à différentes classes d'âges : seulement 22 % des femmes âgées de moins de 40 ans sont devenues ménopausées alors que ce taux a atteint 73 % pour les femmes âgées de plus de 40 ans (Fisher *et al.*, 1979).

Un traitement par alkylants peut également être utilisé dans le cadre de pathologies non cancéreuses telles que le lupus érythémateux disséminé, le syndrome néphrotique ou la thalassémie. L'incidence de l'IOP dépendra alors de l'âge de la patiente et de la dose totale cumulée utilisée pour ce traitement (Gidoni *et al.*, 2008; McDermott and Powell, 1996).

L'IOP et l'infertilité sont principalement liées à la destruction folliculaire engendrée. La plupart des agents chimiothérapeutiques détruisent les follicules en croissance à l'origine d'une aménorrhée transitoire. Mais certains agents cytotoxiques tels que les agents alkylants peuvent également agir sur les follicules primordiaux à l'origine d'une IOP avec disparition de la fonction endocrine et stérilité, y compris pour de faibles doses (Meirow and Nugent, 2001). Les mécanismes d'action des traitements anticancéreux sur les follicules de réserve sont méconnus. La déplétion de la réserve ovarienne pourrait être la conséquence d'une action directe des agents cytotoxiques sur les follicules primordiaux et/ou la conséquence d'une augmentation du recrutement des follicules de réserve suite à la destruction des follicules en

Haut risque	Risque intermédiaire	Bas risque ou absence
Cyclophosphamide	Adriamycine	Méthotrexate
Busulfan	Cisplatine	Bléomycine
Melphalan	Carboplatine	5-Fluorouracile
Chlorambucil		Actinomycine-D
Dacarbazine		Mercaptopurine
Procarbazine		Vincristine
Ifosfamide		
Thiotepa		
Carmustine		

**Tableau 1. Classement des agents chimiothérapeutiques selon leur degré de gonadotoxicité**  
D'après Sonmezer et Oktay, 2004.

croissance (**Figure 6**) (Morgan *et al.*, 2012). Ces dernières années, plusieurs études ont montré que la mort folliculaire induite par les traitements anticancéreux serait le résultat de l'activation et l'exécution d'un mécanisme pro-apoptotique dans l'ovocyte passant par la voie des caspases (Tilly and Kolesnick, 2002). D'autres études suggèrent que l'activation de l'apoptose ovocytaire pourrait être également la conséquence d'une action des agents chimiothérapeutiques sur les cellules somatiques mitotiquement actives dans les follicules ayant initié leur croissance (**Figure 6**) (Abir *et al.*, 2008; Raz *et al.*, 2002). Certains agents anticancéreux ont aussi des effets délétères sur le stroma ovarien. Des analyses histologiques et ultrastructurales réalisées à partir de biopsies ovariennes recueillies chez des patientes traitées par chimiothérapie ont montré des signes modérés à sévères de fibrose stromale et une altération des vaisseaux sanguins ovariens (Marcello *et al.*, 1990; Meiorow *et al.*, 2007). Ces études suggèrent donc que l'altération du stroma ovarien pourrait être un mécanisme potentiel supplémentaire contribuant à la perte folliculaire induite par la chimiothérapie.

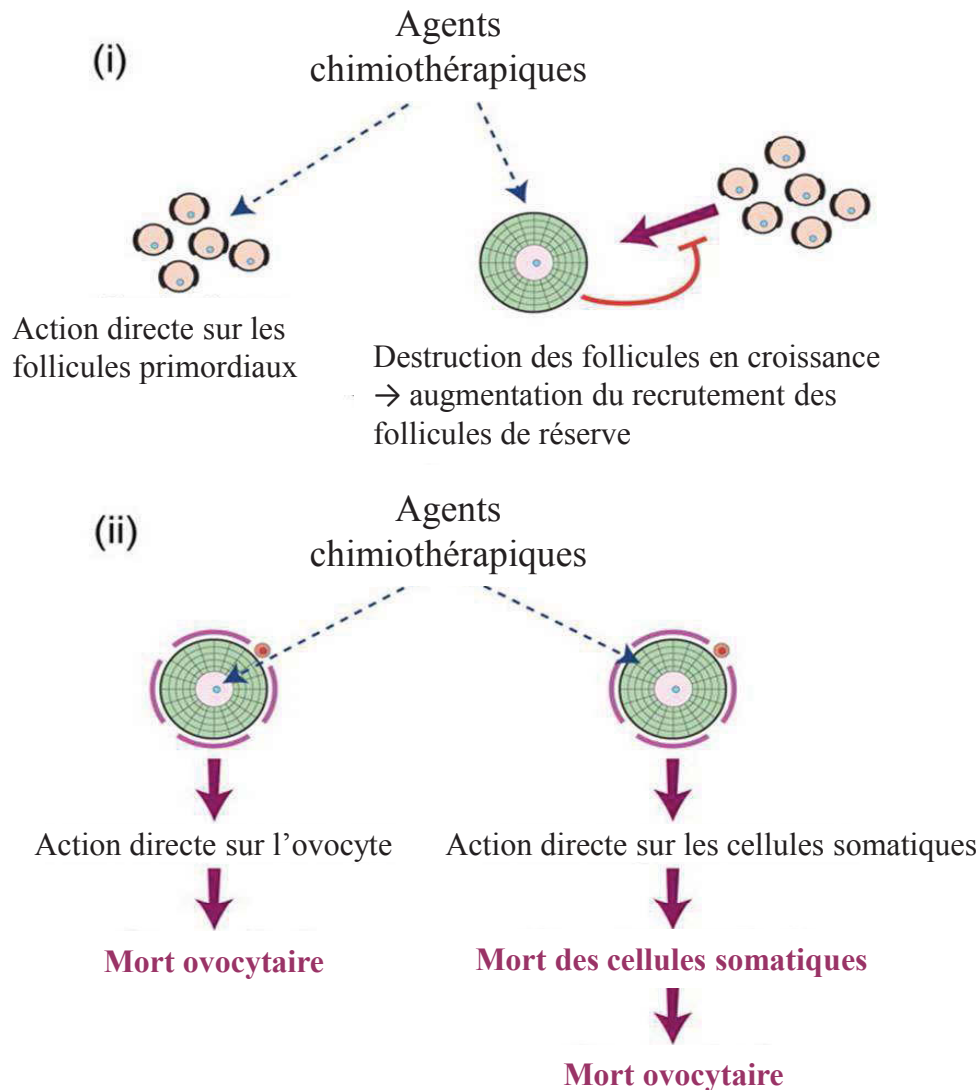
La reprise des cycles menstruels ne signifie pas l'absence d'atteinte ovarienne et n'est pas synonyme de fertilité et à l'inverse, des cycles irréguliers et même une aménorrhée n'impliquent pas obligatoirement une infertilité (Lutchman Singh *et al.*, 2005). Une étude de cohorte de 100 adultes survivantes d'un cancer survenu dans l'enfance, montre qu'une grande proportion (70/100) de jeunes patientes qui avaient des cycles menstruels réguliers après leur chimiothérapie, présentaient un risque d'IOP quelques années suivant la fin du traitement (Larsen *et al.*, 2003).

### **1.2.2.2. Action de la radiothérapie anticancéreuse sur la fonction gonadique**

Le degré d'altération de la fonction ovarienne après radiothérapie dépend de 3 facteurs : i) la dose reçue par les ovaires (dépendante de la dose totale délivrée et du champ d'irradiation) ; ii) le schéma de fractionnement utilisé ; iii) l'âge de la patiente au moment du traitement (Meiorow and Nugent, 2001).

L'effet de la radiothérapie sur la fonction ovarienne varie selon le champ d'irradiation. Les irradiations pelviennes, abdominales ou rachidiennes sont associées à un fort risque d'IOP en particulier si les 2 ovaires sont dans le champ d'irradiation (Meiorow and Nugent, 2001).

Récemment, il a été estimé que la dose d'irradiation entraînant la destruction de la moitié de la population folliculaire (*Lethal Dose 50* ou LD 50) serait inférieure à 2 grays (Gy) aussi bien



**Figure 6. Cibles potentielles des traitements chimiothérapeutiques dans l'ovaire**

L'insuffisance ovarienne prématurée et l'infertilité sont principalement liées à la destruction folliculaire. Toutefois les mécanismes d'action des agents chimiothérapeutiques sur l'ovaire sont méconnus. Deux hypothèses ont été proposées :

- i. La déplétion du stock de follicules primordiaux dans l'ovaire pourrait être la conséquence d'une action directe des agents cytotoxiques sur les follicules primordiaux et/ou la conséquence d'une augmentation du recrutement des follicules de réserve suite à la destruction des follicules en croissance.
- ii. La mort ovocytaire peut être le résultat d'une activation de l'apoptose ovocytaire par les agents chimiothérapeutiques et/ou les conséquences d'une dégradation par les agents chimiothérapeutiques des cellules somatiques mitotiquement actives dans les follicules ayant initié leur croissance. D'après Morgan *et al.*, 2012.

pour la jeune fille prépubère que la femme adulte (Wallace *et al.*, 2003). Avec le développement de modèles mathématiques, il est désormais possible de prédire l'âge de survenue d'une IOP en tenant compte des doses reçues par les ovaires lors d'une irradiation (dosimétrie) et de la radiosensibilité des ovocytes humains. Ainsi la dose induisant une IOP dès la fin du traitement est à la naissance de 20,3 Gy, à 10 ans de 18,4 Gy, à 20 ans de 16,5 Gy et à 30 ans de 14,3 Gy (**Figure 7**) (Wallace *et al.*, 2005). Ces variations d'atteinte gonadique sont liées à la qualité de la réserve folliculaire au moment du traitement. Les ovaires de jeunes filles contenant un plus grand nombre de follicules primordiaux que les ovaires de femmes plus âgées, l'impact de la radiothérapie est moindre (Meirow and Nugent, 2001).

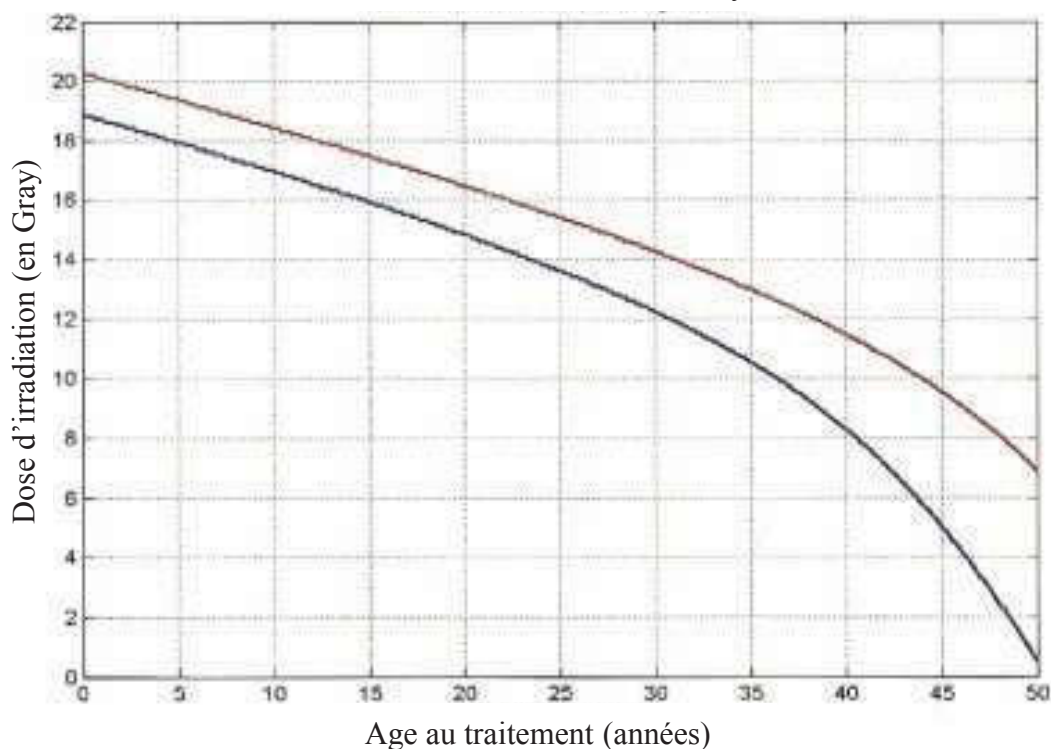
Le fractionnement de la dose semble également jouer un rôle dans l'atteinte gonadique. Thibaud *et al.* ont ainsi montré qu'une irradiation corporelle totale de 10 Gy en une simple dose avant la puberté induirait une insuffisance ovarienne dans la majorité des cas. Avec des doses fractionnées, cet effet serait moins marqué même si la dose d'irradiation est plus importante (Thibaud *et al.*, 1998).

Outre l'effet délétère de la radiothérapie sur l'ovaire, une irradiation crânienne pour tumeur cérébrale (> 30 Gy) peut être responsable d'une atteinte de l'axe hypothalamo-hypophysaire, entraînant un trouble de la sécrétion de gonadotrophines chez l'enfant (Constine *et al.*, 1993).

### **I.2.2.3. Auto et allogreffe de moelle osseuse**

En France pour l'année 2010, 4 534 patients ont reçu une greffe de moelle osseuse autologue ou allogénique, soit 2 890 patients autogreffés et 1 644 patients allogreffés. L'activité d'allogreffe de moelle osseuse est depuis plusieurs années en progression constante (augmentation de 8,6 % en 2010, et ce principalement en raison de l'augmentation des allogreffes non apparentées (bilan activité de greffe 2010, Agence de la BioMédecine). L'indication de ce traitement concerne principalement les hémopathies malignes (leucémies aiguës, leucémies myéloïdes chroniques), et il est le plus souvent réalisé chez des enfants et jeunes femmes. Les traitements de conditionnement pré-greffe incluent une chimiothérapie intensive (souvent à base d'agents alkylants à forte dose tels que le cyclophosphamide ou le busulfan) associée ou non à une irradiation corporelle totale (10 à 12 Gy). Les 2 traitements agissent en synergie dans leur action anticancéreuse et entraînent une destruction de la réserve

Dose d'irradiation stérilisante et moyenne



**Figure 7. Dose d'irradiation stérilisante (rouge) et moyenne (bleue) en fonction de l'âge au moment du traitement**

La dose stérilisante correspond à la dose d'irradiation (en Gray) au dessus de laquelle 100 % des patientes développeront une insuffisance ovarienne prématurée immédiate à un âge donné (en abscisse).

La dose moyenne correspond à la dose d'irradiation pour laquelle 50 % des patients développeront une insuffisance ovarienne immédiate à un âge donné.

D'après Wallace *et al.*, 2005.

ovarienne dans la majorité des cas, indépendamment de l'âge de la patiente (Sanders *et al.*, 1996).

### **I.2.3. Origine auto-immune des IOP**

Dans 10 à 20 % des cas, les IOP sont associées à une polyendocrinopathie auto-immune (*autoimmune polyendocrinopathy syndrome*, APS) de type 1, associant une candidose cutanéomuqueuse chronique et diverses endocrinopathies auto-immunes, ou de type 2 (sans candidose). Le syndrome APECED (*autoimmune poly-endocrine candidiasis ectodermal dystrophy*) ou APS 1 est une pathologie rare (incidence  $< 1/25\,000$ ), de transmission autosomique récessive, liée aux mutations du gène *AIRE* codant pour un facteur de transcription exprimé au niveau thymique et impliqué dans les mécanismes de tolérance immunitaire centrale et périphérique. L'IOP se retrouve dans 60 % des cas d'APECED (Ahonen *et al.*, 1990). Parmi les endocrinopathies auto-immunes les plus fréquemment associées aux APS, on note l'insuffisance surrénalienne (maladie d'Addison) et la thyroïdite de Hashimoto. Plus rarement, seront associés une hypoparathyroïdie, un diabète de type 1, une maladie de Basedow ou une hypophysite. En dehors du contexte d'APS, les IOP peuvent être associées à certaines pathologies auto-immunes telles que le lupus érythémateux systémique, la myasthénie, la maladie de Crohn ou la polyarthrite rhumatoïde (Christin-Maitre *et al.*, 2006; Gidoni *et al.*, 2008).

### **I.2.4. Origines génétiques des IOP**

#### **I.2.4.1. Causes d'IOP liées au chromosome X**

##### *Le syndrome de Turner*

Parmi les cas d'IOP liés à l'X, le syndrome de Turner est le plus fréquent car il touche environ 3 % des fœtus féminins avec une fréquence de 1 pour 2 000 à 2 500 naissances (Collin, 2006). Il est la conséquence d'une absence ou d'une anomalie de l'un des 2 gonosomes X, entraînant une haplo-insuffisance de gènes impliqués dans le développement et la maintenance du stock



folliculaire ovarien. La moitié des patientes avec un syndrome de Turner ont une monosomie X, 5 à 10 % ont un isochromosome X, et 40 à 45 % présentent une forme mosaïque X/XX associée à des anomalies de l'autre X (Sybert and McCauley, 2004). La variabilité phénotypique est importante mais le tableau clinique classique associe une petite taille, une dysgénésie gonadique avec des ovaires en « bandelettes fibreuses » et un syndrome malformatif (lymphoedème, pterygium colli, implantation basse des cheveux, malformations rénales). L'IOP s'explique par une atresie accélérée des ovocytes pendant le troisième trimestre intra-utérin à l'origine d'une aménorrhée primaire. Cependant dans 5 à 10 % des cas, une puberté s'installe, plus ou moins complète, pouvant aller jusqu'à des cycles ovulatoires (Hreinsson *et al.*, 2002a). Dans ce cas, elle est suivie rapidement d'une insuffisance ovarienne précoce n'autorisant que dans de rares cas une grossesse spontanée (Hovatta, 1999; Sybert, 2002). Pour préserver la fertilité ultérieure de ces patientes, une conservation de tissu ovarien pourrait être envisagée avant la disparition des follicules à l'âge adulte.

#### *Le syndrome de l'X fragile et autres causes d'IOP liées à l'X*

Un des gènes du chromosome X le plus connu pour être responsable d'IOP, est le gène *FMRI* (*fragile site mental retardation gene 1*) ou *FRAXA* localisé en Xq27.3 et associé au syndrome de l'X fragile (ou syndrome de Martin-Bell) qui est la première cause de retard mental héréditaire. Le 1<sup>er</sup> exon de ce gène est constitué normalement de 6 à 60 triplets de nucléotides (CGG). Une prémutation *FMRI* se définit par un nombre de répétitions (CGG) entre 61 et 200, alors qu'une mutation comporte plus de 200 répétitions (CGG). La prévalence des sujets présentant une prémutation est de 1/350 filles et des études ont montré que 20 % des femmes porteuses de la prémutation étaient atteintes d'IOP (Sherman, 2000). Si les prémutations sont recherchées de manière systématique dans des cohortes de patientes atteintes d'IOP, le pourcentage de *FMRI* prémuté va de 1,6 à 3 % dans les cas sporadiques et de 12 à 16 % dans les cas familiaux (Conway *et al.*, 1998; Marozzi *et al.*, 2000).

D'autres causes génétiques liées à l'X, beaucoup moins fréquentes, ont été associées à des IOP, telles que le syndrome de trisomie X (47, XXX) dont la prévalence est de 1/900 filles. Cliniquement, les filles atteintes de ce syndrome ont une puberté et une fertilité normale mais quelques cas d'IOP ont toutefois été rapportés (Tartaglia *et al.*, 2010).

Les délétions partielles du chromosome X et les translocations X-autosome peuvent également être associées à une IOP si elles concernent le bras long du chromosome X (Xq) et notamment la région Xq26-q28 appelée *POF1* et la région Xq13.3-q21.1 appelée *POF2*, porteuses de gènes impliqués dans le développement ovarien (Maraschio *et al.*, 1996; Schlessinger *et al.*, 2002).

#### **I.2.4.2. Causes d'IOP liées aux autosomes**

##### *Mutation du récepteur à la FSH*

Aittomaki *et al.* ont découvert qu'une mutation « faux-sens » du gène codant pour le récepteur à la FSH identifiée dans 6 familles finlandaises, était responsable d'une résistance ovarienne à la FSH avec blocage de la croissance des follicules au stade préantral précoce (Aittomaki *et al.*, 1996). La transmission est autosomique récessive. Depuis, 9 mutations « perte de fonction » de ce gène ont été décrites. Dans la majorité des cas, les patientes atteintes présentent une aménorrhée primaire (Sundblad *et al.*, 2004).

##### *Ataxie-télangiectasie*

Il s'agit d'une pathologie rare, autosomique récessive due à des anomalies dans le gène *ATM* (*ataxia telangiectasia mutated*) situé sur le chromosome 11q22-23 et codant pour une protéine impliquée dans la réparation des cassures d'ADN (acide désoxyribonucléique). Elle se manifeste classiquement par une dégénérescence neurologique progressive (ataxie cérébelleuse, choréo-athétose, dysfonctionnement oculomoteur) associée à la survenue de lymphomes dans 10 à 15 % des cas. Les patientes présentent une IOP primaire avec, à la biopsie ovarienne, l'absence de follicules primordiaux. Si le produit du gène *ATM* n'est nécessaire ni à la migration ni aux divisions des cellules germinales primordiales, il est indispensable dans les premiers stades de la méiose (Barlow *et al.*, 1998).

### *Galactosémie*

La galactosémie est une maladie rare, autosomique récessive, secondaire à la mutation de la galactosidase-1-phosphate uridyl transférase (GALT). Le déficit enzymatique en GALT est responsable d'une accumulation intracellulaire, dans différents tissus, du galactose et de ses métabolites. L'IOP peut se présenter comme une aménorrhée primaire avec impubérisme ou survenir à un âge plus tardif de la vie. Au niveau de l'ovaire, l'accumulation du galactose ou de ses métabolites activerait l'apoptose folliculaire mais les mécanismes précis restent encore à élucider (Forges *et al.*, 2006). Si un régime pauvre en galactose permet d'éviter les complications aiguës, en particulier hépatiques et rénales, il n'empêche pas la survenue de l'IOP (60 à 70 % des cas) (Rubio-Gozalbo *et al.*, 2010).

### *GDF-9*

GDF-9 est un facteur de transcription de type TGF $\beta$  (*transforming growth factor-beta*), essentiel à la croissance folliculaire. Plusieurs cas de variants de GDF-9 ont été décrits dans l'espèce humaine dans des cas d'aménorrhée primaire ou secondaire (Laissue *et al.*, 2006; Wang *et al.*, 2010).

### *Syndrome de Blépharophimosis - Ptosis - Epicanthus Inversus (BPES)*

Deux types de BPES ont été définis : le BPES de type 1 touchant les femmes et se caractérisant par l'association d'une anomalie des paupières à une IOP se présentant comme une aménorrhée primaire ou secondaire, et le type 2 touchant aussi bien les femmes que les hommes et se caractérisant par une anomalie isolée des paupières (Zlotogora *et al.*, 1983). Dans la littérature, il n'existe pas d'estimation de la prévalence de cette pathologie souvent classée parmi les maladies orphelines. La transmission est autosomique dominante et les études réalisées à partir de familles atteintes ont permis de localiser le gène responsable sur le bras long du chromosome 3 en 3q23. De nombreux cas de mutations du gène *FOXL2* codant pour un facteur de transcription impliqué dans les premiers stades de la folliculogénèse, ont été mis en évidence (De Baere *et al.*, 2005; Hu *et al.*, 2011).

## I.2.5. Causes chirurgicales d'IOP

### I.2.5.1. Kystes organiques bénins de l'ovaire

La kystectomie intrapéritonéale coelioscopique est actuellement la technique chirurgicale de référence pour traiter les kystes ovariens organiques présumés bénins (Savar y *et al.*, 2002). L'exérèse chirurgicale de kystes ovariens bénins (séreux, mucineux, endométriosiques, dermoïdes) peut parfois impliquer le retrait de cortex sain adjacent et ainsi diminuer la réserve folliculaire. L'impact sur la réserve ovarienne de la kystectomie peut toutefois différer en fonction de la taille des kystes, du caractère uni ou bilatéral et du caractère unique ou multiple sur un même ovaire. Une analyse prospective réalisée chez 177 patientes (entre 17 et 45 ans) rapporte que 42 % des kystectomies endoscopiques s'accompagnent d'un retrait de cortex ovarien sain. Ce retrait de cortex adjacent est plus fréquent en cas d'endométriomes (58,7 % des cas) comparé à la résection de kystes non endométriosiques (mucineux, séreux, dermoïdes) (5,4 % des cas,  $p < 0,001$ ) (Matsuzaki *et al.*, 2009). Cette différence peut s'expliquer par l'absence, en cas d'endométriomes, de capsule kystique distincte rendant la dissection du cortex ovarien adjacent plus difficile en comparaison avec les kystes non endométriosiques présentant une zone de clivage bien délimitée entre la coque ovarienne et le kyste (Muzii *et al.*, 2002). Selon une étude italienne, 2,4 % des femmes (3/126 patientes) qui subissent une résection laparoscopique pour une endométriose ovarienne bilatérale présentent une IOP (Busacca *et al.*, 2006). L'impact sur la réserve folliculaire sera d'autant plus important en cas d'endométriose récidivante pouvant nécessiter une résection chirurgicale. Les dommages vasculaires en cas d'électrocoagulation ou d'inflammation locale post-chirurgicale peuvent également affecter la réserve folliculaire (Li *et al.*, 2009). Une analyse rétrospective réalisée chez 17 patientes incluses en FIV (fécondation *in vitro*)/ICSI (*intra cytoplasmic sperm injection*), montre une densité significativement plus faible en follicules dominants recueillis à partir de l'ovaire ayant précédemment subi une exérèse de kyste non endométriosique en comparaison avec l'ovaire controlatérale non opéré (Somigliana *et al.*, 2006).

### I.2.5.2. Ovariectomie prophylactique

Environ 5 à 10 % des cancers du sein et 10 % des cancers de l'ovaire sont attribuables à une mutation génique dont 40 % sont liés à des mutations des gènes suppresseurs de tumeur *BRCA1* et *BRCA2* (*breast cancer genes*) (Source Institut National du Cancer, INCa [www.e-cancer.fr](http://www.e-cancer.fr)). La présence d'une mutation dans l'un de ces 2 gènes augmente significativement le risque de développer un cancer du sein et de l'ovaire. D'après Antoniou *et al.*, le risque de développer un cancer du sein avant l'âge de 45 ans est de l'ordre de 25 % en cas de mutation de *BRCA1* et de 7 % en cas de mutation de *BRCA2*. Concernant le risque de développer un cancer de l'ovaire, il est de l'ordre de 10 % en cas de mutation de *BRCA1* et de moins de 1 % en cas de mutation de *BRCA2* (Antoniou *et al.*, 2003). La fréquence, la gravité de la maladie et les limites de la surveillance justifient la proposition d'une ovariectomie prophylactique (Oei *et al.*, 2006). Une étude rétrospective rapporte en effet, une diminution du risque de cancer du sein de 56 % chez les patientes *BRCA1* et de 46 % chez les patientes *BRCA2* et cette diminution est d'autant plus marquée si la chirurgie est réalisée avant l'âge de 40 ans (Eisen *et al.*, 2005).

### I.2.5.3. Tumeur ovarienne *borderline*

Les tumeurs *borderline* de l'ovaire représentent 10 à 20 % des tumeurs ovariennes épithéliales. Plus d'un tiers sont diagnostiquées avant l'âge de 40 ans, posant le problème de la préservation de la fertilité de ces patientes (Fain-Kahn *et al.*, 2009; Morice, 2006). Étant donné que le pronostic de ces tumeurs est le plus souvent favorable, la prise en charge radicale chirurgicale s'est modifiée, évoluant vers une chirurgie conservatrice. La survie n'est pas modifiée en cas de traitement conservateur et les récurrences, même si elles sont plus nombreuses, entre 30 et 45 % contre 5-10 % en cas de chirurgie radicale, sont quasi systématiquement de type *borderline* (Morice, 2006; Zanetta *et al.*, 2001). Quelques cas de récurrence sous la forme d'un cancer invasif ont toutefois été rapportés imposant une surveillance régulière et prolongée des patientes traitées de façon conservatrice (Donnez *et al.*, 2003; Zanetta *et al.*, 2001).

## II. Stratégie de préservation de la fonction gonadique féminine

Le choix de la conduite à tenir pour la préservation de la fertilité d'une patiente dépend des principaux facteurs suivants : l'âge de la patiente, l'étiologie de l'IOP, l'urgence et le type de traitement et la situation matrimoniale de la patiente.

### II.1. Transposition ovarienne

Pour les patientes adultes et prépubères, il est possible de proposer avant le début d'une radiothérapie pelvienne, une transposition ovarienne ou ovariopexie. Cette technique consiste à déplacer les ovaires, par laparotomie ou cœlioscopie, à distance de la zone à irradier. Les indications les plus fréquentes concernent la maladie de Hodgkin, les cancers du col de l'utérus ou vaginaux et les sarcomes pelviens (Sonmezer and Oktay, 2004).

La transposition ovarienne permet de réduire mais non de protéger de façon absolue l'ovaire contre les effets de l'irradiation. Les taux de préservation de la fonction gonadique par transposition ovarienne avant radiothérapie, varient de 16 à 90 % selon les études, en fonction de la dose d'irradiation, l'âge de la patiente, l'altération vasculaire et l'association possible d'une chimiothérapie complémentaire et/ou curiethérapie vaginale. Une étude prospective concernant 95 patientes ayant bénéficié d'une transposition ovarienne pour cancer du col de l'utérus, a montré que la fonction endocrine était toujours préservée en cas de traitement chirurgical seul (11/11). Elle était préservée dans 90 % des cas après curiethérapie vaginale postopératoire (53/59), et seulement dans 60 % des cas (15/25) après irradiation externe postopératoire et curiethérapie vaginale (Morice *et al.*, 2000). Cette observation amène certains auteurs à proposer avant l'irradiation pelvienne, la combinaison d'une transposition d'un ovaire et la cryoconservation de l'ovaire controlatéral (Martin *et al.*, 2007).

Si la transposition ovarienne ne nécessite pas de délai avant la mise en route du traitement anticancéreux, certaines complications sont néanmoins décrites telles que la formation de kystes sur les ovaires transposés, des nécroses tubaires, des douleurs ovariennes chroniques et le retour de l'ovaire dans sa position originale (Sonmezer and Oktay, 2004).

## II.2. Traitement hormonal supprimeur

L'objectif d'un traitement hormonal supprimeur est de bloquer l'ovulation.

La contraception orale œstroprogestative et les progestatifs ne semblent pas avoir d'effet protecteur (Blumenfeld and von Wolff, 2008).

Le rôle des analogues de la GnRH (*gonadotropin releasing hormone*) en cours de traitement anticancéreux est de limiter le recrutement folliculaire en bloquant les sécrétions de LH et FSH et ainsi protéger le stock folliculaire (Blumenfeld and von Wolff, 2008).

Ataya *et al.* ont montré que la perte de follicules primordiaux induite après traitement par cyclophosphamide était significativement plus faible chez les singes Rhésus ayant reçu un traitement aux analogues de la GnRH par rapport aux animaux non traités (65 *versus* 29 %) (Ataya *et al.*, 1995b). Cet effet protecteur des analogues de la GnRH n'a toutefois pas été retrouvé en cas de traitement des singes par radiothérapie (Ataya *et al.*, 1995a).

Chez la femme, les différentes méthodes d'investigation de l'effet des analogues de la GnRH sur la fonction gonadique font débat et les conclusions des études cliniques sont contradictoires (Badawy *et al.*, 2009; Blumenfeld *et al.*, 2008; Munster *et al.*, 2012; Oktay and Sonmezer, 2008, 2009; Tomao *et al.*, 2012). A ce jour, aucune étude prospective et randomisée non contestée ne valide la prescription d'agonistes de la GnRH avant l'administration d'une chimiothérapie (Sonmezer and Oktay, 2004).

## II.3. Fécondation *in vitro* (FIV) et congélation embryonnaire

La FIV avec cryoconservation embryonnaire représente à ce jour la technique de préservation de la fertilité féminine la plus efficace et s'effectue en routine dans tous les laboratoires d'AMP (assistance médicale à la procréation). En France, en 2009, 35 000 embryons ont été congelés et 2394 enfants sont nés après transfert d'embryons congelés/décongelés (environ 10 % enfants nés de l'AMP). Le taux de naissances à terme se situe autour de 18 % (rapport d'activité Assistance Médicale à la Procréation 2009, Agence de la BioMédecine). La FIV nécessite que la jeune femme soit en âge de procréer, avec un projet d'enfant au sein d'un couple et que le traitement anticancéreux puisse être retardé de quelques semaines afin de réaliser le traitement de stimulation de l'ovulation. Ce n'est pas toujours envisageable quand le traitement de la pathologie doit être entrepris le plus rapidement possible. Par ailleurs, la

stimulation ovarienne requise pose aussi le problème de l'hormonosensibilité de certaines tumeurs qui peut contre-indiquer cette méthode de préservation de la fertilité. Certains auteurs ont ainsi proposé d'adjoindre au traitement de stimulation de l'ovulation, une administration d'inhibiteurs de l'aromatase (tamoxifène, létrozole) pour les femmes présentant un cancer du sein afin de limiter les risques liés à l'hyperœstrogénie (Oktay *et al.*, 2003; Oktay *et al.*, 2005; Oktay *et al.*, 2006b). Si ces protocoles n'ont pas montré d'effets délétères sur le pronostic du cancer du sein à court terme, des études randomisées et à plus grande échelle restent cependant indispensables (Azim *et al.*, 2008; Oktay, 2005).

#### II.4. Congélation d'ovocytes matures

La congélation d'ovocytes matures (bloqués en métaphase de 2<sup>ème</sup> division de méiose) est une alternative qui peut également être proposée à une jeune femme pour préserver sa fertilité. Comme la cryoconservation embryonnaire, la cryoconservation ovocytaire nécessite une stimulation ovarienne préalable et ne s'adresse donc qu'aux patientes pubères.

Après congélation lente, le taux de survie des ovocytes matures décongelés, est d'environ 70 %. Toutefois, le taux de naissances par ovocyte décongelé reste faible, aux alentours de 2 % (Gook and Edgar, 2007; Oktay *et al.*, 2006a). Ces résultats sont assez limités et peuvent être imputés aux caractéristiques de l'ovocyte mature qui le rendent très sensible à la congélation. C'est en effet une cellule de grande taille, riche en eau à l'origine de la formation de cristaux susceptibles de léser la structure cellulaire ovocytaire (Shaw *et al.*, 2000). Après congélation lente, on observe également un durcissement de la ZP par expulsion spontanée des granules corticaux, empêchant à la fois la pénétration du spermatozoïde et l'éclosion du blastocyste, ce qui nécessite souvent le recours aux techniques d'ICSI (Palermo *et al.*, 2003).

Récemment, le développement de la technique de vitrification, utilisant un procédé de congélation ultrarapide après une exposition à de fortes concentrations en cryoprotecteurs, a montré des résultats significativement supérieurs en termes de survie ovocytaire, de l'ordre de 80 à 90 % après réchauffement, de taux de fécondation et de développement embryonnaire en comparaison avec les ovocytes matures congelés par congélation lente (Fadini *et al.*, 2009; Smith *et al.*, 2010). De plus, différentes études prospectives randomisées ont rapporté un taux de fécondation, un développement embryonnaire et des taux d'implantation semblables et de bonne qualité lorsque l'ICSI est réalisée aussi bien avec des ovocytes vitrifiés que des



ovocytes frais (Antinori *et al.*, 2007; Cobo *et al.*, 2008; Edgar and Gook, 2012; Rienzi *et al.*, 2010).

Compte tenu de ces résultats prometteurs, de nombreuses équipes ont intégré la vitrification des ovocytes matures dans leur pratique médicale courante (Song *et al.*, 2010). En France, cette méthode de congélation des ovocytes matures est autorisée récemment depuis la révision de la loi de bioéthique datant du 7 juillet 2011.

Le pronostic obstétrical et néonatal des grossesses obtenues après congélation/vitrification d'ovocytes matures est rassurant. Il n'a pas été observé d'augmentation de l'incidence des malformations congénitales chez les quelques centaines d'enfants nés dans le monde après cryoconservation d'ovocytes matures en comparaison avec les enfants conçus naturellement (Noyes *et al.*, 2009). Un suivi médical à long terme est néanmoins souhaitable, compte tenu du caractère récent de cette technique.

## II.5. Cryoconservation ovarienne

La CTO constitue une alternative ou un complément à la cryoconservation ovocytaire ou embryonnaire pour la préservation de la fertilité féminine. La loi française prévoit en effet que toute personne peut bénéficier du recueil et de la conservation de ses gamètes ou tissu germinale lorsqu'une prise en charge médicale est susceptible d'altérer sa fertilité (art. L.2141-11 de la loi de bioéthique du 6 août 2004). La CTO présente un certain nombre d'avantages : elle ne nécessite pas de stimulation ovarienne préalable et est donc réalisable sans délai. De plus, elle peut être réalisée aussi bien chez la jeune fille prépubère que chez la femme en âge de procréer. Enfin, elle ne nécessite pas que la patiente ait un conjoint. En France, le plus souvent, le recours à la CTO n'est plus proposée au-delà de 35 ans, du fait du déclin connu de la fertilité féminine au-delà de cet âge (Poirot *et al.*, 2002). A ce jour, la CTO est la seule alternative possible pour tenter de préserver la fertilité des filles prépubères (Poirot *et al.*, 2007).

Les indications de CTO communément admises sont les pathologies pour lesquelles le traitement est à risque d'IOP, notamment les chimiothérapies à base d'agents alkylants, la radiothérapie abdomino-pelvienne à forte dose et les conditionnements myéloablatifs avant greffe de moelle osseuse. La CTO peut aussi être proposée à des patientes atteintes de certains cancers gynécologiques à des stades précoces (cancer du col, du vagin, de la vulve, de l'ovaire

## Pathologies malignes

### Pathologies pelviennes

#### Non gynécologique :

- Sarcome pelvien
- Rhabdomyosarcome
- Tumeurs sacrées
- Tumeurs rectosigmoïdiennes

#### Gynécologiques :

- Stades précoces des carcinomes cervical, vaginal et vulvaire
- Cancer de l'ovaire (stade IA)
- Tumeurs *borderline* de l'ovaire

### Pathologies extra pelviennes

- Cancers osseux (ostéosarcome-sarcome d'Ewing)
- Cancer du sein
- Mélanome
- Neuroblastome
- Cancers digestifs
- Néphroblastome

### Pathologies systémiques

- Maladie de Hodgkin
- Lymphome non hodgkinien
- Leucémies
- Médulloblastome

## Pathologies bénignes

### Ovariectomie uni-/bilatérale

- Tumeurs ovariennes bénignes nécessitant chirurgie à répétition
- Endométriose sévère et récurrente
- Mutation *BRCA1* ou *BRCA2*

### Pathologies à risque d'insuffisance ovarienne précoce

- Syndrome de Turner
- Antécédents familiaux

### Pathologies hématologiques bénignes ou auto-immunes nécessitant un traitement par chimiothérapie ou une greffe de moelle osseuse

- Thalassémie majeure
- Drépanocytose homozygote
- Anémie aplasique
- Lupus érythémateux disséminé
- Polyarthrite rhumatoïde
- Maladie de Behçet

## Tableau 2. Indications de la cryoconservation du tissu ovarien

D'après Donnez et *al.*, 2006.

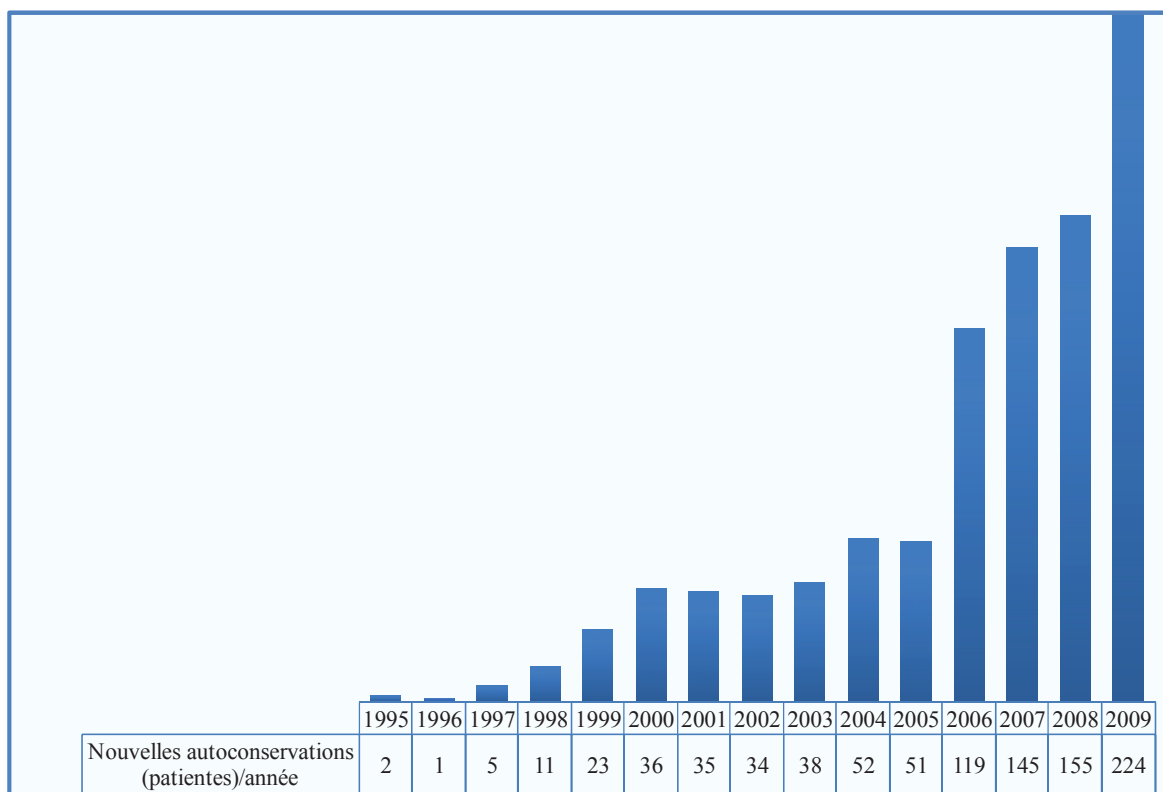
au stade IA ou tumeurs *borderline*) mais également en cas de kystes ovariens récidivants ou lors d'une ovariectomie prophylactique (Anderson *et al.*, 2008) (**Tableau 2**). La technique de CTO offre l'avantage de préserver une quantité importante de follicules primordiaux. Ces derniers ont une faible activité métabolique et l'absence de ZP les rend moins sensibles aux dommages de la congélation comparé aux follicules à des stades de développement plus avancés (Sonmezer *et al.*, 2005).

### II.5.1. La congélation de fragments de cortex ovarien

Le cortex ovarien est le plus souvent conservé sous la forme de fragments. Le prélèvement est réalisé lors d'une cœlioscopie ou d'une minilaparotomie supra-pubienne avant la mise en place du traitement gonadotoxique. Certaines équipes réalisent cependant le prélèvement après 1 à 2 cures de chimiothérapie préopératoire, en dehors des phases d'aplasie. Dans ce cas, l'analyse histopathologique des tissus prélevés a permis d'observer des follicules primordiaux intacts dans les ovaires des patientes traitées (Andersen *et al.*, 2008; Meirou *et al.*, 2005). Un hémiovaire de chaque côté est généralement prélevé. L'autre partie est laissée en place pour permettre une reprise éventuelle de la fonction ovarienne après l'arrêt du traitement anticancéreux.

La congélation de fragments de cortex ovarien est aujourd'hui réalisée dans de nombreux pays de façon courante dans les centres de biologie et médecine de la reproduction. Toutefois aucun consensus n'existe concernant le protocole de congélation/décongélation à appliquer (**voir chapitre IV. Aspects pratiques de la cryoconservation du tissu ovarien humain**).

En France, sur le plan réglementaire, le prélèvement de tissu ovarien et sa conservation sont considérés comme une activité de soin, ne pouvant se faire que dans des établissements ayant une autorisation. Une vingtaine de centres français d'AMP pratiquent cette technique. Ainsi, 1006 patientes ont pu bénéficier d'une CTO sur la période de 1995 à 2009 (Bilan autoconservation de gamètes et de tissus germinaux 2006-2009, Agence de la BioMédecine) (**Figure 8**).



**Figure 8. Evolution du nombre d'autoconservations de tissu ovarien par année sur la période de 1995 à 2009 en France**

De 1995 à 2005 : données du Groupe de Recherche et d'Etude sur la Cryoconservation de l'Ovaire et du Testicule (GRECOT)

De 2006 à 2009 : données de l'Agence de la BioMédecine [www.agence-biomedecine.fr](http://www.agence-biomedecine.fr).

## II.5.2. La congélation d'ovaire entier

La congélation d'ovaire entier permettrait en cas d'autogreffe, de limiter la perte folliculaire liée à l'ischémie au moment de la revascularisation du greffon. Le 1<sup>er</sup> cas de greffe d'ovaire entier congelé/décongelé ayant permis une restauration de la fertilité avec une gestation gémellaire, a été décrite chez la ratte par Wang *et al.* (Wang *et al.*, 2002). Concernant l'ovaire humain, comme celui de grands mammifères tels que la brebis, la congélation d'ovaire entier est délétère en raison des difficultés liées à la diffusion des cryoprotecteurs dans les tissus et des altérations vasculaires induites par la congélation. Chez la brebis, 3 naissances ont été rapportées après auto greffe d'ovaire congelé/décongelé (Imhof *et al.*, 2006; Torre *et al.*, 2012). Chez l'humain, la congélation d'ovaire entier reste expérimentale. L'équipe de Martinez-Madrid n'a pas observé d'augmentation du taux d'apoptose des follicules et des structures vasculaires ni de modifications ultrastructurales notables dans 3 ovaires humains congelés entiers en comparaison avec des ovaires frais (Martinez-Madrid *et al.*, 2007).

## II.6. La production de gamètes *in vitro*, mythe ou réalité ?

Le développement d'un système de production *in vitro* de gamètes à partir de cellules souches humaines aurait un impact considérable sur l'évolution des connaissances fondamentales de la folliculogénèse et permettrait d'envisager le développement de nouveaux moyens de préservation de la fertilité.

### II.6.1. Production d'ovocytes à partir de cellules souches embryonnaires

Chez la souris, Hubner *et al.* ont rapporté pour la première fois l'obtention d'ovocytes dérivés de cellules souches embryonnaires (mCSE) (Hubner *et al.*, 2003). Dans les mCSE, les auteurs ont réalisé une expression ciblée du facteur de transcription Oct4 [*gcOct4-GFP* (*green fluorescent protein*)], exprimé dans les cellules pluripotentes puis dans les cellules de la lignée germinale. Après 7 jours de culture *in vitro* des mCSE *gcOct4-GFP*, une rare population cellulaire exprimant des marqueurs spécifiques de la lignée germinale précoce tels que *c-kit*, *Ddx4* (*DEAD box polypeptide 4* également appelée *Vasa*), et *SCP3* (*synaptonemal complex protein 3*) a été isolée. Après culture *in vitro* de ces cellules isolées durant 12 jours, des structures cellulaires similaires aux follicules ont été observées. En effet, ces structures

cellulaires ont une morphologie tridimensionnelle typique des follicules et les ovocytes sont entourés d'une ZP. Les ovocytes expriment les marqueurs ovocytaires *ZP1*, *ZP2* et *ZP3* ainsi que le facteur *GDF-9*. D'autre part, ils expriment les enzymes de la stéroïdogénèse et sécrètent de l'œstradiol. Leur stimulation par PMSG ( *pregnant mare serum gonadotropin*) et hCG ( *human chorionic gonadotropin*) induit l'extrusion des ovocytes et la formation d'une structure de type globule polaire suggérant l'achèvement de la première division méiotique. Enfin, un développement parthénogénétique des embryons jusqu'au stade blastocyste a été observé à partir de ces ovocytes (Hubner *et al.*, 2003).

Chez l'humain, des structures de type follicule ovarien ont été obtenues après 21 jours de culture de CSE humaines (hCSE) sans ajout d'inducteurs spécifiques. Cependant, ces structures ont rapidement dégénéré (Chen *et al.*, 2007). Plus récemment, Aflatoonian *et al.* ont obtenu par culture de hCSE en présence de facteurs testiculaires néonataux, des structures de type ovocyte ainsi que des structures de type folliculaire exprimant les facteurs *GDF-9* et *SCP3*. Néanmoins, aucune protéine constitutive de la ZP n'a été mise en évidence (Aflatoonian *et al.*, 2009; Lacham-Kaplan *et al.*, 2006).

Une ébauche de différenciation en gamètes féminins à partir de CSE est donc possible. Cependant, la fonctionnalité des ovocytes ainsi formés reste à démontrer chez l'humain.

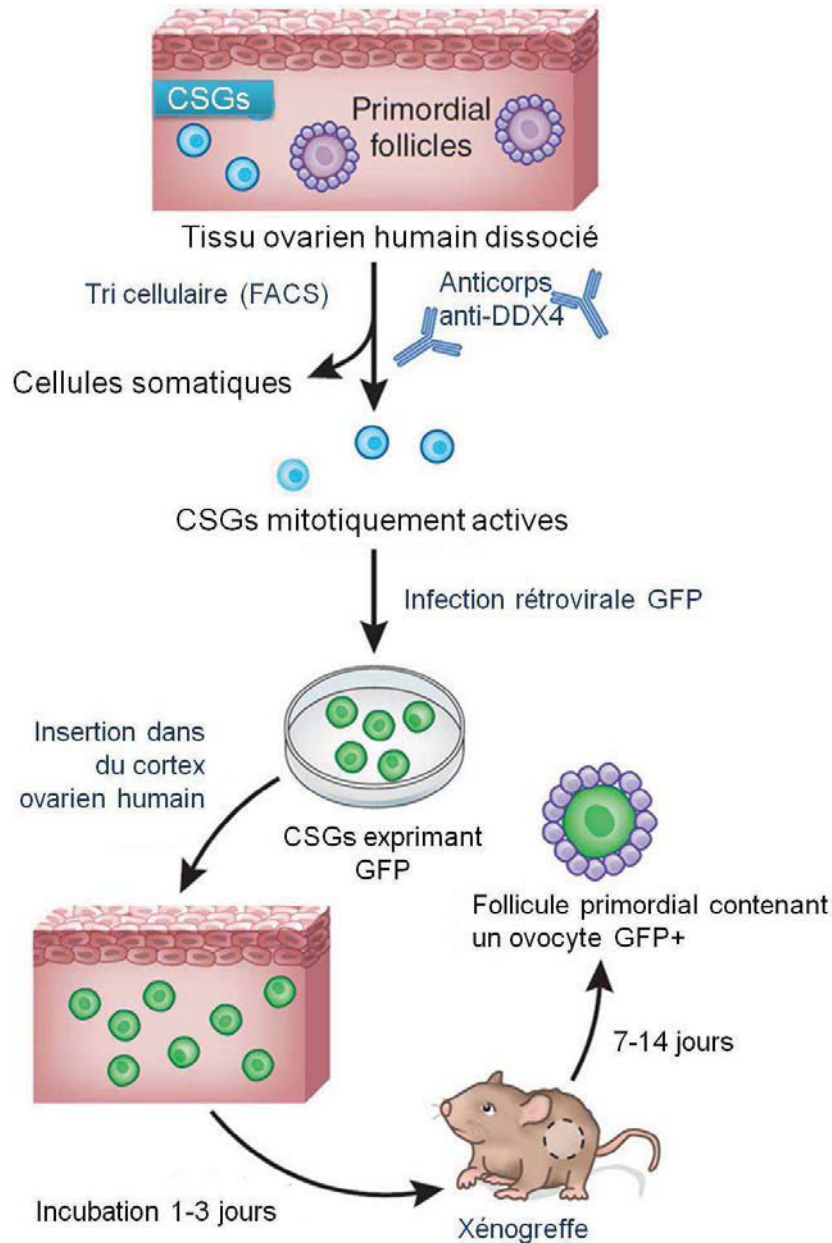
## II.6.2. Production d'ovocytes à partir de cellules souches germinales adultes

En 2004, Johnson *et al.* ont remis en cause le dogme selon lequel chez les mammifères, la femelle possède un stock de cellules germinales défini à la naissance. Leurs travaux ont mis en évidence au niveau de l'épithélium ovarien de souris adultes, la présence de cellules de forme ovoïde, mitotiquement actives et exprimant la protéine Mvh ( *murine vasa homologue* également appelée *DEAD box polypeptide 4*, Ddx4), marqueur spécifique des cellules de la lignée germinale (Johnson *et al.*, 2004). Plus tard, Zou *et al.* ont montré que ces cellules souches germinales (CSGs) putatives, isolées à partir d'ovaires murins adultes par tri cellulaire magnétique à l'aide d'un anticorps anti-Mvh, étaient capables d'être maintenues en culture *in vitro* et de proliférer plus de 6 mois. Par ailleurs, la transplantation de CSGs isolées et infectées par un virus porteur du gène *GFP* dans des ovaires de souris adultes stérilisées par chimiothérapie, a permis de restaurer leur fertilité dans 80 % des cas (18/22) avec la naissance de souriceaux en bonne santé exprimant le transgène GFP (Zou *et al.*, 2009). Néanmoins, ces

travaux ont été discutés en raison de la méthode utilisée pour l'isolement des CSGs. En effet, le tri cellulaire par billes magnétiques ne garantit pas la pureté de la population cellulaire isolée. En outre, l'analyse de l'expression de gènes ovocytaires (*Nobox*, *Zp3* et *Gdf-9*) a démontré que la population de CSGs isolées à partir d'ovaires murins adultes par la technique de tri cellulaire magnétique n'était pas pure mais contaminée par des cellules ovocytaires. De plus, cette méthode ne prend en compte qu'un seul critère de tri et ne permet donc pas de distinguer les CSGs viables des CSGs mortes ou altérées (White *et al.*, 2012; Woods and Tilly, 2012). Très récemment, White *et al.* ont optimisé l'isolement des CSGs par la technique de tri cellulaire (*fluorescence-activated cell sorting*, FACS) permettant une sélection plus spécifique des CSGs viables exprimant la protéine MVH. *In vitro*, les CSGs ainsi isolées (5-8  $\mu\text{m}$  de diamètre) à partir d'ovaires de souris adultes peuvent proliférer en culture plus de 18 mois, et génèrent spontanément de larges cellules sphériques (35-50  $\mu\text{m}$  de diamètre) exprimant des marqueurs ovocytaires tels que *Gdf-9*, *Zp1-3* et *Lhx8*. Après transduction par un rétrovirus exprimant la GFP, les CSGs-GFP<sup>+</sup> ont été transplantées dans les ovaires de 5 souris sauvages. L'analyse histologique a montré la présence de follicules ovariens contenant un ovocyte GFP<sup>+</sup> dans les ovaires murins 5 à 6 mois après la transplantation. 23 embryons, dont 8 porteurs du transgène *GFP*, ont été obtenus après fécondation des ovocytes matures recueillis dans l'oviducte après stimulation ovarienne de ces souris.

Ces mêmes auteurs sont parvenus pour la première fois à isoler des CSGs à partir d'échantillons ovariens recueillis chez 6 jeunes femmes (22 à 33 ans). Les CSGs humaines présentent des caractéristiques morphologiques et d'expression génique similaires aux CSGs murines avec une prolifération observée sur plusieurs mois en culture. Les CSGs isolées par tri cellulaire, ont été insérées dans un fragment de tissu ovarien humain qui a ensuite été greffé chez des souris femelles immunodéprimées NOD-SCID (*non-obese diabetic/severe combined immunodeficient*). L'analyse histologique réalisée 7 et 14 jours après xénotgreffe a montré la présence de follicules primordiaux et primaires contenant un ovocyte GFP<sup>+</sup> démontrant leur provenance des cellules souches injectées dans le tissu ovarien. Néanmoins, un nombre important d'ovocytes ne portaient pas cette marque, suggérant qu'ils étaient probablement déjà présents dans le tissu ovarien avant l'injection des cellules souches (**Figure 9**).

Ces travaux, sous réserve d'être confirmés, présentent un intérêt thérapeutique majeur puisque l'expansion et la différenciation des CSGs isolés à partir de l'épithélium ovarien, permettrait d'obtenir une quantité importante d'ovocytes qui, après autogreffe ou maturation *in vitro* et



**Figure 9. Néo-ovogenèse *in vitro* à partir de cellules souches germinales isolées du cortex ovarien humain**

Des cellules souches germinales (CSGs) mitotiquement actives et exprimant la protéine DDX4 (*DEAD box polypeptide 4*) ont été isolées de l'épithélium ovarien par tri cellulaire (FACS, *fluorescence-activated cell sorting*), puis infectées par un virus porteur du gène *GFP* (*green fluorescent protein*). Les CSGs-GFP<sup>+</sup> ont été ensuite insérées dans du cortex ovarien puis greffées chez des souris femelles immunodéprimées NOD-SCID (*non-obese diabetic/severe combined immunodeficient*). L'analyse histologique a montré 7 et 14 jours après xéno greffe, la présence de follicules primordiaux contenant un ovocyte GFP<sup>+</sup> démontrant leur provenance des cellules souches insérées dans le tissu ovarien.

Modifié d'après White *et al.*, 2012.



FIV, permettraient de restaurer la fertilité de patientes à risque d'IOP. Il faut cependant rester prudent, il ne peut pas être exclu que quelques follicules primordiaux aient été prélevés au moment de l'isolement des CSGs puis transfectés par la GFP.

### **III. Aspects théoriques de la cryoconservation du tissu ovarien humain**

Le principe de cryoconservation est la conservation à très basse température de cellules vivantes empêchant ainsi toute activité métabolique de ces cellules en préservant leur intégrité fonctionnelle. Le froid ralentit les réactions enzymatiques intervenant dans les métabolismes biochimiques cellulaires (Mazur, 1988). A la température de l'azote liquide à pression atmosphérique (-196 °C), les réactions biochimiques s'arrêtent et les processus biologiques qui pourraient donner lieu à des détériorations ou au vieillissement du matériel biologique s'interrompent. On considère que les seules altérations possibles sont des lésions de l'ADN induites par les radiations ambiantes et les rayonnements cosmiques (Ashwood-Smith and Friedmann, 1979; Karlsson and Toner, 1996). Toutefois il est estimé que plusieurs centaines d'années seraient nécessaires pour que ces altérations soient significatives (Mazur, 1980).

#### **III.1. Bases physico-chimiques de cryobiologie**

##### **III.1.1. Congélation de l'eau pure**

Les organes et les tissus étant composés d'environ 60 à 80 % d'eau, les phénomènes de congélation et de décongélation sont liés directement aux propriétés de l'eau à basse température. A la pression de 1 atm, la température de fusion de l'eau pure est de 0°C et sa température de surfusion théorique est de -49°C. Entre ces 2 températures, l'eau est dans un état liquide instable où tout choc (mécanique ou thermique) peut déclencher l'initiation de cristaux de glace (Meryman, 1966). La formation de cristaux de glace dans une solution est initiée par un mécanisme de nucléation correspondant à une agrégation de molécules d'eau en petits groupes thermodynamiquement stables, les centres de cristallisation ou centres germinatifs, à partir desquels les cristaux peuvent croître. Le taux de cristallisation dépend de la cinétique de nucléation et de croissance des cristaux de glace. Ces 2 processus sont ralentis quand la viscosité du milieu augmente. Le nombre de centres germinatifs augmente avec la

vitesse de refroidissement. Les cristaux étant plus nombreux, leur taille est alors réduite. Les plus petits cristaux s'observent donc pour des vitesses de refroidissement élevées. Par contre, un refroidissement graduel est à l'origine de cristaux de grande taille (Karlsson and Toner, 1996).

Concernant l'eau pure, la formation de cristaux de glace se produit à des températures comprises entre 0 et -103°C. À la température dite de « transition de l'état vitreux » (< -103°C pour l'eau pure), l'eau reste dans un état métastable avec une structure amorphe non cristalline appelée l'état vitreux. Étant donné que la formation de glace peut survenir à toute température inférieure au point de fusion mais supérieure au point de transition de l'état vitreux, la quantité totale de glace formée pendant la congélation peut être modulée en contrôlant la durée qui sépare le point de fusion de celui de l'état vitreux (Meryman, 1966).

### III.1.2. Principes biophysiques à l'échelle de la cellule

Quand un échantillon biologique est soumis à un refroidissement lent (en dessous de son point de fusion), des cristaux de glace se forment en premier lieu dans le milieu extracellulaire soit spontanément, soit délibérément provoqué par le « *seeding* » (induction du 1<sup>er</sup> cristal de glace). Cette cristallisation entraîne une augmentation de la concentration en électrolytes dans la fraction liquide extracellulaire car les cristaux de glace se composent uniquement d'eau pure. Le déséquilibre des pressions osmotiques entre le milieu intra- et extracellulaire conduit d'une part à la diffusion de solutés dans la cellule et d'autre part à l'efflux d'eau hors de la cellule. Il peut en résulter une importante diminution du volume cellulaire. Cette déshydratation par effet osmotique peut alors endommager la membrane cellulaire et altérer le cytosquelette cellulaire si elle induit une contraction importante des cellules. Les tensions exercées sur la membrane cellulaire provoquent une diminution du volume cellulaire, jusqu'au moment où les cellules atteignent le volume critique, au dessous duquel la mort cellulaire est engendrée du fait des fortes contraintes mécaniques. Simultanément, les cellules subissent des modifications biochimiques dites « effet de sels » ou « effet de solution » du fait de l'exposition des membranes cellulaires à des concentrations élevées en électrolytes.

Si le refroidissement est rapide, l'efflux d'eau est faible et des cristaux de glace se forment majoritairement dans la cellule. Ces cristaux peuvent provoquer une destruction des structures

internes cellulaires et une augmentation brutale de leur volume, entraînant leur mort (Pegg, 2010).

## **III.2. Techniques de cryoconservation**

### **III.2.1. Utilisation de cryoprotecteurs**

Par définition, les cryoprotecteurs sont des composés protégeant les cellules des lésions liées à la formation de glace et aux chocs osmotiques produits lors de la congélation et également de la décongélation. Les cryoprotecteurs sont des composés chimiques naturels ou de synthèses capables d'abaisser la température de congélation. Ils contiennent en effet des groupements électro-négatifs capables de former des ponts hydrogènes avec les molécules d'eau. Ainsi, si les molécules d'eau sont liées au cryoprotecteur, leur mobilité diminue et la viscosité de la solution augmente, avec pour conséquence une diminution du taux de cristallisation (Meryman, 1971).

On distingue 2 catégories de cryoprotecteurs : les cryoprotecteurs pénétrants dits intracellulaires et les cryoprotecteurs non pénétrants dits extracellulaires.

#### **III.2.1.1. Cryoprotecteurs pénétrants**

Ce sont des substances organiques très solubles et de petit poids moléculaire. En pénétrant à l'intérieur des cellules, ces cryoprotecteurs limitent les « effets de solution » en diluant la fraction liquide intracellulaire (Meryman *et al.*, 1977). Les cryoprotecteurs pénétrants les plus utilisés en biologie de la reproduction sont :

- Le diméthyl sulfoxyde (DMSO, PM : 78 Da). Excellent solvant des corps gras, il traverse facilement les membranes cellulaires.
- Le 1,2-propanediol ou propylène glycol (PrOH, PM : 76 Da). Dialcool pénétrant rapidement les membranes cellulaires et montrant une grande stabilité à l'état amorphe.
- L'éthylène glycol (EG, PM : 62 Da). Dialcool diffusant rapidement dans la cellule.

- Le glycérol (PM : 92 Da). Triacool. La pénétration de ce cryoprotecteur à l'intérieur des cellules se fait par un mécanisme actif et non par simple diffusion. Il augmente la résistance membranaire à la congélation.

### **III.2.1.2. Cryoprotecteurs non pénétrants**

Ce sont des sucres ou des polymères de haut poids moléculaire. Utilisés en combinaison avec les cryoprotecteurs intracellulaires, ils améliorent la déshydratation cellulaire en entraînant une hyper-osmolarité extracellulaire et diminuent ainsi les risques de cristallisation intracellulaire. Ils se comportent également comme des « tampons osmotiques » en évitant une réhydratation cellulaire trop rapide au moment de la décongélation.

Parmi les sucres de haut poids moléculaire, les disaccharides tels que le sucrose et le tréhalose sont les plus utilisés. Le polyvinylpyrrolidone (PVP), le polyéthylène glycol (PEG), le ficoll et le dextran sont les polymères les plus utilisés.

### **III.2.1.3. Toxicité des cryoprotecteurs**

Si l'utilisation des cryoprotecteurs est indispensable pour protéger les cellules contre les effets délétères de la congélation, ils peuvent être à l'origine de 2 types de cytotoxicité :

- Une toxicité par stress osmotique, liée à la déshydratation cellulaire pendant l'exposition aux cryoprotecteurs. Cette toxicité peut être réduite par une exposition progressive des cellules aux cryoprotecteurs avec des bains de concentrations molaires croissantes.
- Une toxicité biochimique propre à chaque cryoprotecteur. Elle dépend de la concentration en cryoprotecteurs et de la durée d'exposition. Cette toxicité peut être réduite en diminuant la durée et/ou la température d'exposition et en cas d'utilisation de mélanges de cryoprotecteurs par diminution de leur concentration respective. Des études ont en effet montré que l'utilisation d'une combinaison de cryoprotecteurs tels que le formamide et le DMSO, permettait de limiter leur cytotoxicité respective (Fahy, 2010).

### III.2.2. Vitesse de congélation

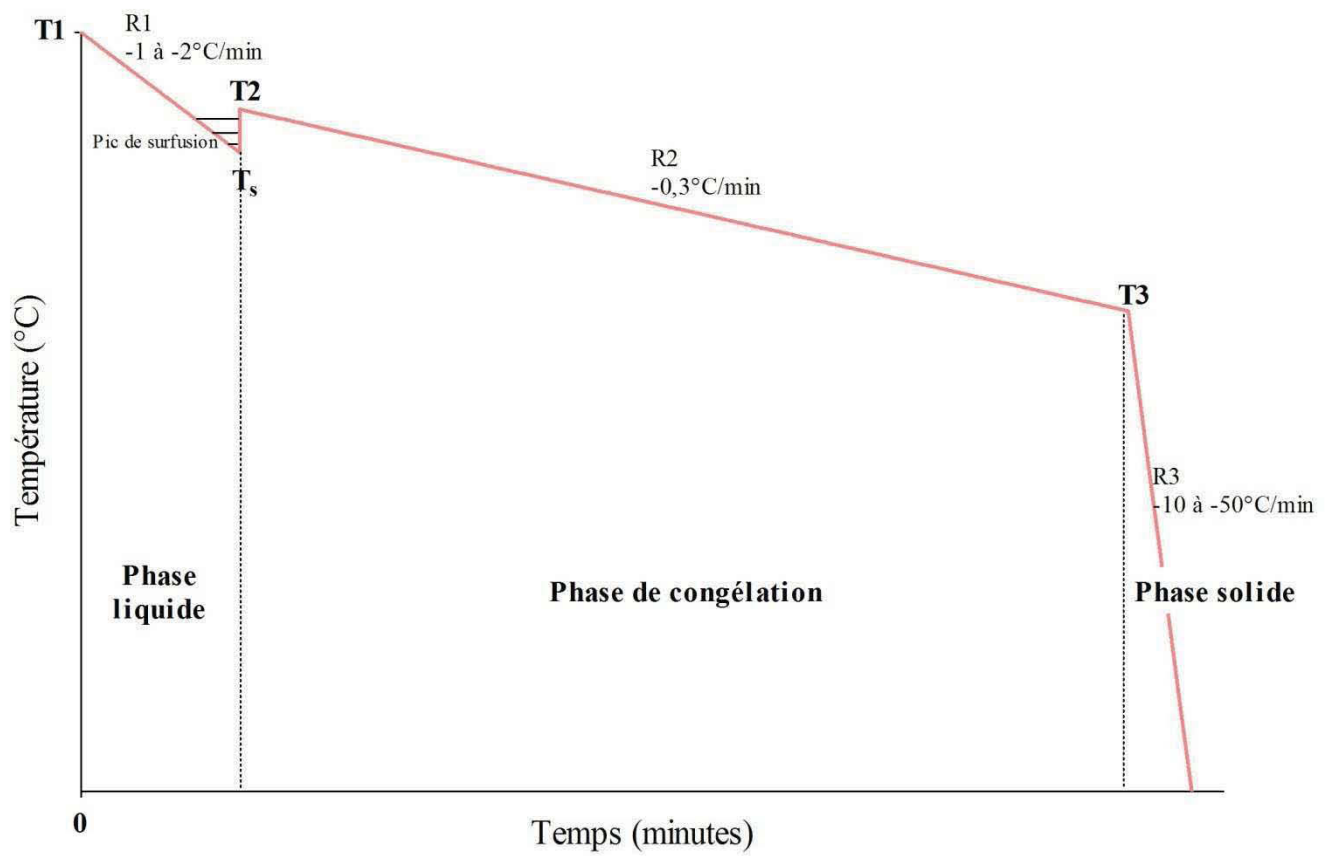
A partir des travaux réalisés en biologie cellulaire, 2 techniques principales de cryoconservation peuvent être utilisées : la congélation dite « lente » avec descente en température contrôlée, et la vitrification exigeant un refroidissement ultrarapide.

#### III.2.2.1. Congélation lente

Lors de la congélation lente d'une cellule, plusieurs étapes sont à distinguer :

- Le refroidissement en phase liquide (pente R1)
- La phase de congélation (pente R2)
- Le refroidissement en phase solide (pente R3) (**Figure 10**).

Pendant le refroidissement en phase liquide, les cellules sont en suspension dans le milieu contenant le(s) cryoprotecteur(s). La vitesse de refroidissement ne doit pas être trop rapide (-1 à -2°C/min) afin de favoriser les échanges osmotiques de part et d'autre de la membrane cellulaire. La température de cette première phase descend de la température initiale T<sub>1</sub>, jusqu'à la température de surfusion T<sub>S</sub> à une vitesse de l'ordre de -1 à -2°C/min (pente R1). A ce niveau, les cellules sont en suspension dans le milieu en phase liquide instable. Ainsi, tout choc mécanique ou thermique provoque la formation du 1<sup>er</sup> cristal. La cristallisation étant une réaction exothermique, la température du milieu remonte brutalement jusqu'à la valeur T<sub>2</sub>, température de congélation de la solution. La valeur de T<sub>S</sub> est imprévisible. Elle ne peut être déterminée au préalable et est variable d'un essai à l'autre. Plus la valeur T<sub>S</sub> est basse, plus l'amplitude du pic de surfusion sera grande et l'écart entre la température T<sub>S</sub> et la température T<sub>2</sub> élevé. Pour limiter cela, la formation du cristal de glace, le *seeding*, peut être induite délibérément à une température légèrement en dessous de la température de fusion/cristallisation. A cette température les cristaux extracellulaires vont se former avant la formation de cristaux intracellulaires, la concentration en solutés dissous augmente rapidement dans le compartiment extracellulaire et l'équilibre osmotique se rétablit par un mouvement d'eau hors de la cellule permettant une déshydratation intracellulaire préalable (Karlsson and Toner, 1996).



**Figure 10. Différentes étapes de la congélation lente**

R1 : pente de refroidissement de l'échantillon en phase liquide

T1 : température initiale

Ts : température de surfusion

R2 : pente de la descente en température de l'échantillon en phase de congélation

T2 : température de cristallisation de l'échantillon

R3 : pente de la descente en température de l'échantillon en phase solide

T3 : température de fin de cristallisation

Après l'étape de *seeding*, la descente en température est réalisée de façon contrôlée à vitesse dite lente (de l'ordre de  $-0,1$  à  $-2^{\circ}\text{C}/\text{min}$ , pente R2) ; c'est la phase de congélation de l'échantillon.

La déshydratation cellulaire s'arrête lorsque la cristallisation est achevée. Après la température de fin de cristallisation (aux alentours de  $-50^{\circ}\text{C}$ , T3), la vitesse de refroidissement peut être plus rapide (de l'ordre de  $-10$  à  $-50^{\circ}\text{C}/\text{min}$ , pente R3) sans effet délétère. En effet, en dessous de cette température, la membrane devient imperméable à l'eau ; c'est le refroidissement en phase solide (Karlsson and Toner, 1996). Après avoir atteint la température de  $-150^{\circ}\text{C}$ , l'échantillon peut alors être plongé dans l'azote liquide pour conservation à  $-196^{\circ}\text{C}$  ou en vapeur d'azote à  $-160^{\circ}\text{C}$  (**Figure 10**).

### III.2.2.2. Vitrification

La vitrification est une méthode de congélation dite « non à l'équilibre » qui consiste en un passage direct de l'état liquide à l'état solide amorphe. La technique de vitrification nécessite l'utilisation de cryoprotecteurs à haute concentration (aux alentours de  $5$  à  $8\text{ M}$ ) pour obtenir une viscosité importante du milieu extracellulaire et intracellulaire afin de réduire au maximum le temps entre le point de fusion et la température de nucléation. Ceci évite la formation de cristaux de glace lors de la plongée dans l'azote liquide et réalise un état amorphe ou état vitreux (Pegg, 2010). La vitesse de refroidissement doit être très rapide (entre  $15\ 000$  et  $30\ 000^{\circ}\text{C}/\text{min}$ ) pour éviter l'apparition de centres de nucléation. Dans la pratique, ces vitesses de refroidissement ultrarapide sont atteintes en plongeant l'échantillon dans de l'azote liquide (Camus *et al.*, 2006).

## III.3. Décongélation/Réchauffement

### III.3.1. Décongélation après congélation lente

Lors de la décongélation, l'échantillon atteint la température ambiante en traversant en « sens inverse » les points critiques (point de transition de l'état vitreux, surfusion, point de fusion). La nucléation et la croissance de cristaux peuvent donc se produire à nouveau par un

phénomène dit de recristallisation (Karlsson and Toner, 1996). Pour limiter cet effet, la décongélation des échantillons doit donc être réalisée le plus rapidement possible. Pour cette raison, les échantillons sont généralement plongés dans un bain-marie à 37°C.

### **III.3.2. Réchauffement après vitrification**

L'étape de réchauffement de l'échantillon vitrifié est une étape très délicate. En effet, à partir de l'état amorphe, il existe au cours du réchauffement un risque de cristallisation. Après réchauffement, la dilution des cryoprotecteurs doit être réalisée le plus rapidement possible afin d'éviter un contact prolongé potentiellement toxique avec l'échantillon qui a été vitrifié. L'élimination de ces cryoprotecteurs a en général lieu par étapes de concentration décroissante pour limiter tout choc osmotique.

## **IV. Aspects pratiques de la cryoconservation du tissu ovarien humain**

### **IV.1. Congélation lente du cortex ovarien humain**

Même si la congélation lente représente la technique de prédilection pour la CTO à usage thérapeutique, il n'existe pas à ce jour de consensus quant au protocole à appliquer. Les protocoles de congélation lente du tissu ovarien décrits dans la littérature sont souvent établis à partir de protocoles appliqués pour la congélation embryonnaire et ovocytaire.

Dans ce chapitre, les aspects pratiques de la cryoconservation ovarienne seront décrits au moyen de protocoles de congélation lente du tissu ovarien humain cités comme référence dans des revues internationales et présentés dans les **tableaux 3 à 5**.

#### **IV.1.1. Recueil du tissu ovarien et préparation à la congélation lente**

Immédiatement après le prélèvement, le tissu ovarien est acheminé dans un milieu de transport jusqu'au laboratoire. De nombreuses équipes réalisent ce transport « à froid » en conservant le tissu ovarien dans un milieu maintenu à 4°C afin de limiter les lésions cellulaires secondaires à l'ischémie (Schmidt *et al.*, 2003). Concernant la durée du transport, la



majorité des auteurs préconisent une durée de transport la plus courte possible. Toutefois, il a été montré récemment qu'un temps de transport allant jusqu'à 20 heures n'altérerait pas la qualité et la fonctionnalité ovarienne (Dittrich *et al.*, 2012; Isachenko *et al.*, 2009a). La composition du milieu utilisé pour le transport et la préparation du cortex ovarien doit être la plus proche possible des conditions biologiques *in vivo*. Les milieux de transport et de préparation du cortex ovarien sont souvent les mêmes milieux de base utilisés pour la préparation des milieux cryoprotecteurs. Les milieux les plus souvent décrits sont le PBS (*phosphate buffered saline*) ou des milieux de culture cellulaire : Leibovitz (L15), HTF (*HEPES-buffered human tubal fluid medium*), TCM199, Brahma I (**Tableau 3**). Auparavant, ces milieux étaient supplémentés avec du sérum de la patiente comme source de protéines. Aujourd'hui, afin d'homogénéiser l'apport protéique pour chaque échantillon, la majorité des équipes supplémentent ces milieux en HSA (*human serum albumin*) (Hreinsson *et al.*, 2003). Certains auteurs supplémentent les milieux de base avec de la L-glutamine dont les propriétés antioxydantes et anti-apoptiques ont été démontrées (Donnez *et al.*, 2004; Isachenko *et al.*, 2009c; Mates *et al.*, 2002). Kruuv *et al.* ont montré qu'une supplémentation des milieux de congélation en L-glutamine à une concentration de 20 mM, augmentait significativement la protection des cellules mammifères contre les effets délétères de la cryoconservation en comparaison aux cellules contrôles congelées dans les mêmes conditions sans L-glutamine (Kruuv *et al.*, 1988).

Les cryoprotecteurs ayant un degré de pénétration limité dans les tissus, isoler le cortex ovarien en retirant la médullaire est une étape importante pour réduire l'épaisseur du tissu ovarien et ainsi obtenir un taux de survie folliculaire optimum. Après retrait de la médullaire, le cortex est ensuite sectionné en fragments d'épaisseur proche de 1 mm et de surface variant de 1 mm<sup>2</sup> à 0,5-1 cm<sup>2</sup> selon les études (**Tableau 3**).

Pour chaque patiente, un examen anatomopathologique est effectué sur un fragment de cortex ovarien ainsi que sur la médullaire. Il permet d'effectuer un comptage et une classification des follicules présents et de diagnostiquer une éventuelle invasion néoplasique du tissu ovarien prélevé.

Référence	Milieu et température de transport/préparation du cortex ovarien	Taille des fragments
<b>Gosden et al., 1994</b>	L15 (température non précisée)	1 x L : NP (poids < 50 mg) Épaisseur : 1 mm
<b>Gook et al., 1999</b>	HTF <sup>®</sup> (Irvine Scientific), à 37°C	1 x L : 4 mm x 3 mm Épaisseur : 1 mm
<b>Schmidt et al., 2003</b>	<i>Standard IVF medium</i> <sup>®</sup> (Medicult), transport et manipulation sur glace	1 x L : 5 mm x 5 mm Épaisseur : 1-2 mm
<b>Donnez et al., 2004</b>	L15 + Glutamax (GIBCO) (température non précisée)	1 x L : 2 mm x 2 mm Épaisseur : NP
<b>Keros et al., 2009</b>	<i>Flushing medium</i> <sup>®</sup> (Origio), à TA	1 x L : 1-2 mm x 5-8 mm Épaisseur : 1 mm
<b>Isachenko et al., 2009</b>	Brahma I <sup>®</sup> (CryoBioSystem), à 4-8°C	1 x L : 1 mm x 1 mm Épaisseur : 1 mm
<b>Roux et al., 2010</b> (D'après Gosden et al., 1994 et Fauque et al., 2007)	L15, à 4°C	1 x L : 0,5 cm x 1 cm Épaisseur : NP

**Tableau 3. Protocoles de préparation du tissu ovarien humain à la congélation lente**

HTF : *HEPES-buffered human tubal fluid medium*

L15 : milieu Leibovitz

TA : température ambiante

1 x L : longueur x Largeur

NP : non précisé

## IV.1.2. Congélation lente

### IV.1.2.1. Milieux cryoprotecteurs

La solution cryoprotectrice utilisée dans le cadre d'une congélation lente contient systématiquement un cryoprotecteur pénétrant. Les cryoprotecteurs pénétrants les plus fréquemment utilisés sont le DMSO, le PrOH, et l'EG à une concentration de l'ordre de 10 % à 11 % (v/v) soit 1 à 1,5 M selon la masse molaire et la densité du cryoprotecteur employé (**Tableau 4**) (Hovatta, 2000). Une étude comparative a montré que la survie folliculaire (estimée par comptage histologique des follicules) était supérieure si la congélation du tissu ovarien humain était réalisée en présence d'EG en comparaison avec le DMSO et le PrOH (Newton *et al.*, 1996). L'action protectrice du cryoprotecteur pénétrant peut être complétée par l'addition d'un cryoprotecteur non pénétrant. Le plus fréquemment utilisé est le sucrose à une concentration de 0,1 M. La préparation à la congélation requiert une étape d'équilibration d'environ 30 min pour permettre aux cryoprotecteurs de pénétrer la totalité du tissu ovarien. L'incorporation du cryoprotecteur peut se faire en 1 ou plusieurs étapes. Il est en effet fréquent de réaliser une première équilibration en présence du cryoprotecteur pénétrant (diffusible), puis d'incorporer le cryoprotecteur non pénétrant dans une seconde étape. La température, à laquelle l'équilibration est réalisée est adaptée en fonction du ou des cryoprotecteur(s) utilisé(s). Les fragments ovariens sont ensuite conditionnés en cryotubes stériles contenant 1 à 2 ml de solution cryoprotectrice et disposés dans un congélateur programmable dont la température initiale (T1) est généralement similaire à la température d'équilibration des échantillons en présence de la solution cryoprotectrice (**Tableau 4**).

### IV.1.2.2. Descente en température

La plupart des équipes cliniques appliquent une descente en température basée sur les travaux princeps de Gosden *et al.* chez la brebis (**Tableau 4**) (Gosden *et al.*, 1994). L'étape de refroidissement des échantillons en phase liquide depuis la température initiale jusqu'à la température de *seeding* est réalisée à une vitesse de  $-2^{\circ}\text{C}/\text{min}$ . Le *seeding* est induit à une température 1 à  $2^{\circ}\text{C}$  inférieure à la température de cristallisation du milieu de congélation (T2) qui se situe vers  $-5^{\circ}\text{C}$  en général pour des concentrations en cryoprotecteurs aux

alentours de 1,5 M et 2 M. Le *seeding* est réalisé soit manuellement par application d'une pince pré-refroidie à l'azote sur chaque cryotube, soit automatiquement par une entrée massive de vapeurs d'azote liquide (frigories) dans la chambre de refroidissement du congélateur programmable équipé de cette option (**Tableau 4**). Pour l'étape de congélation des échantillons, une descente en température de l'ordre de  $-0,3^{\circ}\text{C}/\text{min}$  est le plus souvent appliquée jusqu'à  $-30/-40^{\circ}\text{C}$ , température à laquelle la vitesse de descente en température peut être accélérée sans effet délétère sur l'échantillon. L'étape de refroidissement des échantillons en phase solide est réalisée à une vitesse de  $-10^{\circ}\text{C}/\text{min}$  jusqu'à la température de  $-140^{\circ}\text{C}/-150^{\circ}\text{C}$ . Certains auteurs s'affranchissent de cette phase de congélation en phase solide en transférant directement les cryotubes ayant atteint la température de fin de cristallisation ( $-35^{\circ}\text{C}$ ) dans l'azote liquide, (Keros *et al.*, 2009). Cette procédure ne semble pas entraîner d'altération apparente de la qualité ovarienne (Isachenko *et al.*, 2008b).

A la fin de la congélation, les cryotubes sont conservés dans de l'azote liquide jusqu'à utilisation.

Référence	Equilibration (temps, cryoprotecteurs)	Seeding (température, méthode)	Descente en température
<b>Gosden <i>et al.</i>, 1994</b>	15 min : DMSO (1,5 M) dans L15 + DCS (10 %), sur glace	-7°C manuel	<ul style="list-style-type: none"> <li>• T1 (NP) → -7°C : -2°C/min</li> <li>• -7°C → -40°C : -0,3°C</li> <li>• -40°C → -140°C : -10°C/min</li> </ul> Stockage en cryotube
<b>Gook <i>et al.</i>, 1999</b>	<ul style="list-style-type: none"> <li>• 10 min : PrOH (1,5 M) dans PBS + HSA (10 mg/ml), à TA</li> <li>• 30 min: PrOH (1,5 M) + sucrose (0,1 M) dans PBS + HSA (10 mg/ml), à TA</li> </ul>	-8 °C manuel	<ul style="list-style-type: none"> <li>• TA → -8°C : -2°C/min</li> <li>• -8°C → -30°C : -0,3°C</li> <li>• -30°C → -150°C : -50°C/min</li> </ul> Stockage en cryotube
<b>Schmidt <i>et al.</i>, 2003</b>	30 min : EG (1,5 M) + sucrose (0,1 M) dans PBS, à 1°C	-9°C manuel	<ul style="list-style-type: none"> <li>• 1°C → -9°C : -2°C/min</li> <li>• -9°C → -40°C : -0,3°C</li> <li>• -40°C → -140°C : -10°C/min</li> </ul> Stockage en cryotube
<b>Donnez <i>et al.</i>, 2004</b>	NP	-8°C manuel	<ul style="list-style-type: none"> <li>• 0°C → -8°C : -2°C/min</li> <li>• -8°C → -40°C : -0,3°C</li> <li>• -40°C → -150°C : -30°C/min</li> </ul> Stockage en cryotube

<p><b>Keros et al., 2009</b></p>	<ul style="list-style-type: none"> <li>• 5 min : Cryo-PBS (Vitrolife) + HSA (25 mg/ml), à TA</li> <li>• 10 min : PrOH (1,5 M) dans Cryo-PBS + HSA (25 mg/ml), à TA</li> <li>• 15 min : PrOH (1,5 M) + sucrose (0,1 M) dans Cryo-PBS + HSA (25 mg/ml), à TA</li> </ul>	<p>-6,5 °C manuel</p>	<ul style="list-style-type: none"> <li>• TA → -6,5°C : -2°C/min</li> <li>• -6,5°C → -35°C : -0,3°C</li> <li>• Maintien 10 min à -35°C et plongée dans azote liquide</li> </ul> <p>Stockage en cryotube</p>
<p><b>Isachenko et al., 2009</b></p>	<p>30 min : DMSO (1,5 M) + sucrose (0,1 M) dans L15 + L-glutamine + SSS (10 %), sur glace</p>	<p>-6°C automatique</p>	<ul style="list-style-type: none"> <li>• 2°C → -6°C : -2°C/min</li> <li>• -5,7°C → -40°C : -0,3°C</li> <li>• -40°C → -140°C : -10°C/min</li> </ul> <p>Stockage en cryotube</p>
<p><b>Roux et al., 2010</b> (D'après Gosden et al., 1994 et Fauque et al., 2007)</p>	<p>30 min : DMSO (1,5 M) + sucrose (0,1 M) dans L15 + sérum patiente (10 %), à 4°C</p>	<p>-9°C manuel</p>	<ul style="list-style-type: none"> <li>• 4°C → -9°C : -2°C/min</li> <li>• -9°C → -40°C : -0,3°C</li> <li>• -40°C → -140°C : -10°C/min</li> </ul> <p>Stockage en cryotube</p>

**Tableau 4. Protocoles de congélation lente du tissu ovarien humain**

L15 : milieu Leibovitz	DCS : <i>donor calf serum</i>
PBS : <i>phosphate buffered saline</i>	HSA : <i>human serum albumin</i>
DMSO : diméthyl sulfoxyde	SSS : <i>synthetic serum substitute</i>
EG : éthylène glycol	TA : température ambiante
PrOH : 1,2 propanediol	NP : non précisé

### **IV.1.3. Décongélation du tissu ovarien après congélation lente**

Afin de limiter la recristallisation, une décongélation rapide des échantillons est réalisée : les cryotubes sont rapidement extraits de l'azote liquide et plongés dans un bain marie à 37°C ou 100°C jusqu'à fonte de la glace. Le retrait du ou des cryoprotecteur(s) et la réhydratation des tissus sont réalisés au moyen de bains successifs dans un milieu nutritif de base supplémenté ou non en cryoprotecteur(s) à concentration décroissante et progressive. Cette étape est généralement réalisée sous agitation afin de permettre l'efflux des cryoprotecteurs (Tableau 5).

Référence	Décongélation	Retrait du ou des cryoprotecteurs
<b>Gosden <i>et al.</i>, 1994</b>	<ul style="list-style-type: none"> <li>• 2 min : à TA</li> <li>• bain marie, à TA</li> </ul>	3 lavages dans L15
<b>Gook <i>et al.</i>, 1999</b>	2-3 min: bain marie, à 37°C	30 min : incubation dans milieu HTF + HSA (10 mg/ml), à 37°C
<b>Schmidt <i>et al.</i>, 2003</b>	Bain marie, à 37°C	<ul style="list-style-type: none"> <li>• 10 min : EG (0,75 M) + sucrose (0,25 M) dans PBS</li> <li>• 10 min : sucrose (0,25 M) dans PBS</li> <li>• 10 min : PBS</li> </ul>
<b>Donnez <i>et al.</i>, 2004</b>	<ul style="list-style-type: none"> <li>• 2 min : à TA (21-23°C)</li> <li>• 2 min : bain marie, à 37°C</li> </ul>	3 lavages dans L15



<p><b>Keros et al., 2009</b></p>	<ul style="list-style-type: none"> <li>• 30 sec: à TA</li> <li>• 2 min : bain marie, à 37°C</li> </ul>	<ul style="list-style-type: none"> <li>• 5 min : PrOH (1,0 M) + sucrose (0,2 M) dans Cryo-PBS</li> <li>• 5 min : PrOH (0,5 M) + sucrose (0,2 M) dans Cryo-PBS</li> <li>• 10 min : sucrose (0,2 M) dans Cryo-PBS</li> <li>• 10 min : lavage dans Cryo-PBS (Thaw kit I, Vitrolife)</li> </ul>
<p><b>Isachenko et al., 2009</b></p>	<ul style="list-style-type: none"> <li>• 30 sec: à TA</li> <li>• 1 min : bain marie à 100°C</li> </ul>	<ul style="list-style-type: none"> <li>• 15 min : sucrose (0,75 M) dans L15 + SSS (10 %), à TA</li> <li>• 30 min : ajout goutte à goutte milieu L15 + SSS (10 %), à TA → concentration finale en sucrose : 0,125 M</li> <li>• 3 lavages dans PBS + SSS (10 %), à TA</li> </ul>
<p><b>Roux et al., 2010</b> (D'après Oktay et al., 2001)</p>	<ul style="list-style-type: none"> <li>• 30 sec: à TA</li> <li>• 2 min : bain marie, à 37°C</li> </ul>	<ul style="list-style-type: none"> <li>• 5 min : DMSO (1,5 M) dans L15 + sérum patiente (10 %)</li> <li>• 5 min : DMSO (1 M) dans L15 + sérum patiente (10 %)</li> <li>• 10 min : DMSO (0,5 M) dans L15 + sérum patiente (10 %)</li> <li>• 10 min : Sucrose (0,05 M) dans L15 + sérum patiente (10 %)</li> <li>• lavages dans L15 + sérum patiente (20 %)</li> </ul>

**Tableau 5. Protocoles de décongélation du tissu ovarien humain après congélation lente**

HTF : *HEPES-buffered human tubal fluid medium*

L15 : milieu Leibovitz

PBS : *phosphate buffered saline*

DMSO : diméthyl sulfoxide

EG : éthylène glycol

PrOH: 1,2 propanediol

HSA : *human serum albumin*

SSS : *synthetic serum substitute*

TA : température ambiante

## **IV.2. Vitrification du cortex ovarien humain**

Sur le plan pratique, les principaux avantages de la méthode de vitrification du tissu ovarien tiennent au fait qu'elle est rapide et ne nécessite pas d'appareil de congélation programmable.

### **IV.2.1. Recueil et préparation à la vitrification**

Les milieux utilisés pour le recueil et la préparation du tissu ovarien sont similaires aux milieux de base utilisés pour la congélation lente (**voir chapitre IV.1.1. Recueil du tissu ovarien et préparation à la congélation lente**). Les fragments de tissu ovarien sont néanmoins beaucoup plus fins (quelques mm) afin de favoriser une pénétration rapide des cryoprotecteurs et limiter le temps d'exposition (**Tableaux 6 et 7**).

### **IV.2.2. Vitrification**

#### **IV.2.2.1. Milieux cryoprotecteurs**

Afin de limiter la cytotoxicité des cryoprotecteurs, les milieux utilisés comportent le plus souvent une combinaison de 2 à 3 cryoprotecteurs pénétrants utilisés à une concentration finale de 1,5 à 3 M (**Tableau 7**). Les cryoprotecteurs pénétrants les plus fréquemment employés sont le DMSO, le PrOH et l'EG. La présence d'acétamide ou de formamide dans le milieu de congélation diminue la toxicité du DMSO (Fahy, 2010). L'action des cryoprotecteurs pénétrants peut être compensée par un cryoprotecteur non pénétrant. Le cryoprotecteur non pénétrant le plus fréquemment utilisé dans les protocoles de vitrification du tissu ovarien est le sucrose, à une concentration de 0,2 M à 0,5 M. D'autres polymères : PVP, PEG et ficoll à une concentration de l'ordre de 10 % à 20 % (v/v), ont aussi été utilisés. L'équilibration est réalisée en 2 à 4 étapes consistant en une exposition du tissu ovarien à des concentrations croissantes en cryoprotecteurs. L'exposition aux concentrations les plus élevées en cryoprotecteurs est fréquemment réalisée à 4°C afin de limiter leur cytotoxicité.

#### IV.2.2.2. Méthodes de vitrification

La vitrification nécessite une descente en température extrêmement rapide afin d'éviter l'apparition de cristaux de glace et permettre l'induction de l'état amorphe. Il est donc nécessaire que le dispositif utilisé pour la vitrification du tissu ovarien permette cette descente en température extrêmement rapide. A ce jour, aucun dispositif adapté à la vitrification de tissu ovarien humain n'est commercialisé. Différents systèmes ont donc été rapportés dans la littérature. Ainsi, l'utilisation de supports de type métallique a été rapportée en raison de leur excellente conductivité thermique : aiguille d'acupuncture en acier inoxydable, feuille d'aluminium, lame de métal (Cryotissue) (**Tableau 7**) (Huang *et al.*, 2008; Kagawa *et al.*, 2009; Xiao *et al.*, 2010b). Ce type de support pose néanmoins le problème de stockage des échantillons vitrifiés dans les cuves d'azote liquide car il s'agit de systèmes non fermés et peu adaptés au stockage. D'autres auteurs ont préconisé de plonger directement les fragments ovariens dans de l'azote liquide (Isachenko *et al.*, 2009c; Li *et al.*, 2007). Dans ce cas, le volume de milieu cryoprotecteur enrobant le tissu à vitrifier doit être le plus faible possible (~20 µl) afin d'obtenir des vitesses de refroidissement les plus élevées (**Tableau 7**). Afin de limiter les risques potentiels de contamination bactérienne au cours de la procédure de vitrification des échantillons, les milieux cryoprotecteurs sont fréquemment supplémentés par des antibiotiques (Huang *et al.*, 2008; Isachenko *et al.*, 2009c; Li *et al.*, 2007). D'autres auteurs comme Keros *et al.*, préconisent de stériliser (par filtration ou rayonnement UV) l'azote liquide utilisée (**Tableau 7**) (Keros *et al.*, 2009). Néanmoins, seul un système de conservation fermé permet d'éviter tout risque de contamination infectieuse (Bielanski, 2012). Conformément à la directive européenne du 31 mars 2004 et sa mise à jour du 8 février 2006 définissant les exigences du conseil de l'union européenne en matière de qualité et de sécurité notamment pour la conservation et le stockage des cellules humaines, des systèmes fermés aseptiques ont été développés pour la cryoconservation des gamètes et embryons humains. Dans l'avenir, le développement de tels systèmes concernera le tissu ovarien qui est soumis à ces risques.

Référence	Milieu et température de transport/préparation du cortex ovarien	Taille des fragments
<b>Li et al., 2007</b>	HEPES, à TA (22-25°C)	1 x L : 5 mm x 1 mm Épaisseur : 1 mm
<b>Huang et al., 2008</b>	L15 + pénicilline (100 UI/ml) /streptomycine (100 µg/ml) Transport sur glace, préparation du cortex à TA	1 x L : 5 mm x 1 mm Épaisseur : 1 mm
<b>Isachenko et al., 2009</b>	Brahma I <sup>®</sup> (CryoBioSystem), à 4-8°C	1 x L : 1 mm x 1 mm Épaisseur : 1 mm
<b>Kagawa et al., 2009</b>	Solution saline, à 7°C	1 x L : 10 mm x 10 mm Épaisseur : 1 mm
<b>Keros et al., 2009</b>	<i>Flushing medium</i> <sup>®</sup> (Origio), à TA	1 x L : 1-2 mm x 5-8 mm Épaisseur : 1 mm
<b>Xiao et al., 2010</b>	NP	1 x L : ~1,5 mm x 1,5 mm Épaisseur : 1 mm
<b>Chang et al., 2011</b>	Transport : dans solution saline, à 32-34°C Préparation du cortex : dans DPBS, à TA (22-25°C)	1 x L : 1 mm x 1 mm Épaisseur : 1 mm

**Tableau 6. Protocoles de préparation du tissu ovarien humain à la vitrification**

DPBS : *dulbecco's phosphate-buffered saline*

HEPES : acide 4-(2-hydroxyéthyl)-1-pipérazine éthane sulfonique

L15 : milieu Leibovitz

HSA : *human serum albumin*

TA : température ambiante

1 x L : longueur x Largeur

NP : non précisé

## Référence

## Equilibration (temps, cryoprotecteurs)

## Méthode de vitrification

### Li *et al.*, 2007

- 5 min : DMSO (2,0 M) + sucrose (0,1 M) dans milieu de base [ $\alpha$ -MEM + HSA (12 %) + pénicilline (100 UI/ml) /streptomycine (100  $\mu$ g/ml)], à TA
- 5 min : DMSO (2,0 M) + PrOH (2,0 M) + sucrose (0,2 M) dans milieu de base, à TA

Goutte (fragment ovarien + milieu cryoprotecteur 100 %) plongée directement dans LN<sub>2</sub> à l'aide d'une pipette Pasteur.  
Stockage en cryotube

- 5 min : DMSO (5 %) + EG (5 %) dans milieu de base [L15 + HSA (25 mg/ml)], à 4°C

Fragment ovarien placé sur feuille d'aluminium partiellement immergée dans LN<sub>2</sub>.  
Stockage en cryotube



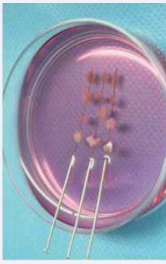
### Huang *et al.*, 2008

- 5 min : DMSO (10 %) + EG (10 %) dans milieu de base, à 4°C
- 10 min : DMSO (15 %) + EG (15 %) dans milieu de base, à 4°C
- 10 min : DMSO (20 %) + EG (20 %) dans milieu de base, à 4°C

- 5 min : DMSO (12,5 %) + Acétamide (12,5 %) + PrOH (12,5 %) + PEG (12,5 %) dans milieu de base [DPBS + SSS (20 %) + antibiotique-antimycotique], à TA
- 5 min : DMSO (25 %) + Acétamide (25 %) + PrOH (25 %) + PEG (25 %) dans milieu de base, à TA
- 15 min : DMSO (50 %) + Acétamide (50 %) + PrOH (50 %) + PEG (50 %) dans milieu de base, à 4°C
- 15 min : DMSO (100 %, C<sub>f</sub>=2,62 M) + Acétamide (100 %, C<sub>f</sub>=2,60 M) + PrOH (100 %, C<sub>f</sub>=1,31 M) + PEG (100 %, C<sub>f</sub>=0,0075 M) dans milieu de base, à 4°C

Goutte (fragment ovarien + ~20  $\mu$ l milieu cryoprotecteur 100 %) plongée directement dans LN<sub>2</sub>.  
Stockage en cryotube

### Isachenko *et al.*, 2009

<p><b>Kagawa et al., 2009</b></p> <ul style="list-style-type: none"> <li>• 25 min : EG (7,5 %) + DMSO (7,5 %) dans milieu de base [HEPES-TCM199 + SSS (20 %)], à TA</li> <li>• 15 min : EG (20 %) + DMSO (20 %) + sucrose (0,5 M) dans milieu de base, à TA</li> </ul>		<p>Fragment ovarien placé sur lame de métal (Cryotissue) plongée dans LN<sub>2</sub>. Stockage en récipient adapté</p>
<p><b>Keros et al., 2009</b></p> <ul style="list-style-type: none"> <li>• 5 min : DMSO (0,35 M) + ProH (0,38 M) + EG (0,38 M) dans milieu de base [HBSS + HSA (10 mg/ml)], à TA</li> <li>• 5 min : DMSO (0,7 M) + ProH (0,75 M) + EG (0,75 M) dans milieu de base, à TA</li> <li>• 5 min : DMSO (1,4 M) + ProH (1,5 M) + EG (1,5 M) + PVP (10 %) dans milieu de base, à 4°C</li> </ul>		<p>Fragments placés dans cryopaillette coupée, plongée dans LN<sub>2</sub> stérile. Stockage en cryotube</p>
<p><b>Xiao et al., 2010</b></p> <ul style="list-style-type: none"> <li>• 10 min : EG (1,35 M) + DMSO (1,06 M) dans milieu de base [DPBS + FBS (20 %)], à TA</li> <li>• 2 min : EG (2,15 M) + DMSO (1,69 M) + sucrose (0,5 M) dans milieu de base, à TA</li> </ul>		<p>Fragments montés sur aiguille d'acupuncture, plongée dans LN<sub>2</sub>. Stockage en cryotube</p>
<p><b>Chang et al., 2011</b></p> <ul style="list-style-type: none"> <li>• 10 min : EG (20 %) dans milieu de base [DPBS + HSA (10 mg/ml)], à TA</li> <li>• 5 min : EG (40 %) + Ficoll (18 %) + sucrose (0,3 M) dans milieu de base, à TA</li> </ul>		<p>Fragments transférés dans cryotube (contenance 1,2 ml), plongé dans LN<sub>2</sub></p>

**Tableau 7. Protocoles de vitrification du tissu ovarien humain**

α-MEM : <i>minimum essential medium alpha</i>	PEG : polyéthylène glycol
DPBS : <i>dulbecco's phosphate-buffered saline</i>	PVP : polyvinylpyrrolidone
HBSS : <i>Hanks' balanced salt solution</i>	FBS : <i>fetal bovine serum</i>
HEPES-TCM199 : milieu de culture pour la maturation des ovocytes, tamponné à l'HEPES	HSA : <i>human serum albumin</i>
L15 : milieu Leibovitz	SSS : <i>synthetic serum substitute</i>
DMSO : diméthyl sulfoxyde	LN <sub>2</sub> : azote liquide
EG : éthylène glycol	TA : température ambiante
PrOH: 1,2 propanediol	

### **IV.2.3. Réchauffement après vitrification**

Afin de réduire tout risque de recristallisation, le réchauffement des échantillons vitrifiés doit être rapide. Il est généralement réalisé par plongée des échantillons dans un bain marie à 37°C jusqu'à fonte de la glace (**Tableau 8**). La mise en contact du tissu vitrifié/réchauffé avec une solution de sucrose à concentration décroissante permet l'efflux progressif des cryoprotecteurs pénétrants. Cette étape s'achève par des lavages successifs du tissu dans un milieu de base afin d'éliminer le milieu cryoprotecteur (**Tableau 8**).

## Référence

## Réchauffement

## Retrait du ou des cryoprotecteurs

**Li et al., 2007**

Cryotube plongé dans bain marie à 38°C

- 5 min : sucrose (0,5 M) dans PBS, à TA
- 5 min : sucrose (0,25 M) dans PBS, à TA
- 5 min : sucrose (0,125 M) dans PBS, à TA
- 3 lavages dans PBS, à TA

**Huang et al., 2008**

Aluminium + tissu vitrifié plongés rapidement dans solution sucrose (1 M), à 37°C

- 5 min : sucrose (0,5 M)
- 5 min : sucrose (0,25 M)
- 5 min : sucrose (0,125 M)

**Isachenko et al., 2009**

Tissu vitrifié plongé directement dans 10 ml milieu de base [DPBS + SSS (20 %) + antibiotique-antimycotique] + DMSO (50 %) + Acétamide (50 %) + PrOH (50 %) + PEG (50 %), à 40°C

- 5 min : DMSO (25 %) + Acétamide (25 %) + PrOH (25 %) + PEG (25 %) dans milieu de base, à TA
- 5 min : DMSO (12,5 %) + Acétamide (12,5 %) + PrOH (12,5 %) + PEG (12,5 %) dans milieu de base, à TA
- 3 lavages dans milieu de culture, à 37°C

**Kagawa et al., 2009**

3 min : lame de métal + tissu vitrifié plongés dans milieu de base [HEPES-TCM199 + SSS (20 %)] + sucrose (1 M), à 37°C

- 5 min : sucrose (0,5 M) dans milieu de base, à TA
- 2 lavages dans milieu de base, à TA



<p><b>Keros et al., 2009</b></p>	<p>Cryopaillette contenant tissus vitrifiés, plongée dans milieu de base [HBSS + HSA (10 mg/ml)] + sucrose (0,5 M), à TA</p>	<ul style="list-style-type: none"> <li>• 5 min : sucrose (0,25 M) dans milieu de base</li> <li>• 5 min : sucrose (0,125 M) dans milieu de base</li> <li>• 5 min : lavage dans milieu de base</li> </ul>
<p><b>Xiao et al., 2010</b></p>	<p>NP</p>	<ul style="list-style-type: none"> <li>• 5 min : sucrose (1 M) dans milieu de base [DPBS + FBS (20 %)]</li> <li>• 5 min : sucrose (0,5 M) dans milieu de base</li> <li>• 5 min : sucrose (0,25 M) dans milieu de base</li> </ul>
<p><b>Chang et al., 2011</b></p>	<p>2 min : cryotube plongé dans bain marie à 37°C</p>	<ul style="list-style-type: none"> <li>• 5 min : sucrose (0,5 M) dans milieu de base [DPBS + HSA (10 mg/ml)], à TA</li> <li>• 5 min : sucrose (0,25 M) dans milieu de base, à TA</li> <li>• 5 min : lavage dans milieu de base, à TA</li> </ul>

**Tableau 8. Protocoles de réchauffement du tissu ovarien humain après vitrification**

DPBS : *dulbecco's phosphate-buffered saline*  
 HBSS : *Hanks' balanced salt solution*  
 HEPES-TCM199 : milieu de culture pour la maturation des ovocytes, tamponné à l'HEPES  
 PBS : *phosphate-buffered saline*  
 DMSO : diméthyl sulfoxyde  
 PEG : polyéthylène glycol  
 PrOH : 1,2 propanediol  
 FBS : *fetal bovine serum*

HSA : *human serum albumin*  
 SSS : *synthetic serum substitute*  
 TA : température ambiante  
 NP : non précisé

## V. Restauration de la fonction gonadique après cryoconservation de tissu ovarien

### V.1. Autogreffe

L'autogreffe de tissu cortical ovarien est un modèle de restauration de la fonction ovarienne utilisé depuis de nombreuses années dans différentes espèces animales (Torrents *et al.*, 2003). Il a ainsi été démontré que les anastomoses vasculaires ne sont pas nécessaires pour que les greffons survivent. En effet, la néovascularisation qui apparaît rapidement est suffisante pour assurer la survie et la croissance d'au moins une partie des follicules primordiaux.

#### V.1.1. Autogreffe orthotopique

L'autogreffe orthotopique est la méthode de réimplantation du tissu ovarien la plus employée. Le tissu ovarien est implanté dans sa position pelvienne initiale (sur l'ovaire résiduel et/ou dans la fossette ovarienne) en vue d'une restauration de la fertilité spontanée ou d'une stimulation secondaire pour la FIV. La faisabilité de cette technique a été établie, il y a plusieurs dizaines d'années chez les rongeurs (Parrott, 1960). Plus tardivement, la greffe orthotopique de tissu ovarien congelé/décongelé décrite par Gosden *et al.*, a permis une restauration spontanée de la fonction endocrine chez la brebis et la naissance d'un agneau en bonne santé (Gosden *et al.*, 1994). La première reprise spontanée de la fonction ovarienne chez la femme après congélation et greffe orthotopique par cœlioscopie au niveau du péritoine pelvien, a été décrite en 2000 par Oktay *et al.* Elle a permis d'obtenir, après stimulation de l'ovulation, un développement folliculaire et une sécrétion d'œstradiol (Oktay and Karlikaya, 2000). La naissance du premier enfant a été rapportée en 2004 par l'équipe de Donnez à la suite d'une greffe orthotopique de tissu ovarien congelé/décongelé (Donnez *et al.*, 2004). Depuis, 16 naissances (chez 13 femmes) ont été rapportées dans la littérature (dont 2 en France) et concernent uniquement des greffes orthotopiques (Andersen *et al.*, 2008; Demeestere *et al.*, 2007; Donnez *et al.*, 2004; Donnez *et al.*, 2012; Donnez *et al.*, 2011; Meirow *et al.*, 2005; Muller *et al.*, 2012; Piver *et al.*, 2009; Revel *et al.*, 2011; Roux *et al.*, 2010; Sanchez-Serrano *et al.*, 2010; Silber *et al.*, 2008). Concernant les indications, 9 congélations ovariennes ont été réalisées dans le cadre de pathologies malignes (maladie de

Hodgkin, lymphome malin non hodgkinien, sarcome d'Ewing, cancer du sein) et 3 ont été réalisées chez des patientes atteintes de pathologies non cancéreuses (thalassémie, drépanocytose, périartérite noueuse) nécessitant un traitement par agents alkylants. La dernière naissance obtenue par l'équipe de Donnez concernait une patiente présentant une pathologie bénigne (abcès ovariens inflammatoires) (**Tableau 9**).

Parmi ces naissances, 7 sont issues d'une grossesse naturelle et 8 ont été obtenues après stimulation ovarienne et FIV (dont une naissance gémellaire) (**Tableau 9**). Le temps de restauration de la fonction ovarienne après autogreffe varie entre 3 à 9 mois et correspond au temps nécessaire à la reprise de la folliculogénèse *in vivo* depuis le stade de follicule primordial. L'intervalle de temps nécessaire entre l'autogreffe de tissu ovarien décongelé et la première naissance varie entre 6 à 13 mois. Compte tenu du caractère récent de la technique d'autogreffe ovarienne et du faible nombre de patientes greffées, il est à ce jour difficile d'estimer la durée de maintien de la fonction endocrine ovarienne après autogreffe. Pour 4 des patientes qui avaient obtenu une naissance, une IOP est survenue 1 à 5 années après greffe de tissu ovarien, probablement en raison d'un épuisement du stock folliculaire du greffon (Demeestere *et al.*, 2007; Donnez *et al.*, 2004; Meirrow *et al.*, 2005). Une étude récente rapporte chez 3 patientes un maintien de la fonction endocrine ovarienne plus de 7 ans après autogreffe de tissu ovarien frais et décongelé (Andersen *et al.*, 2012).

Les études réalisées sur les modèles animaux montrent que la greffe de cortex ovarien entraîne une perte de 50 à 65 % des follicules primordiaux et de la totalité des follicules en croissance. Cette dégénérescence folliculaire serait liée à l'ischémie consécutive au délai (de 2 à 5 jours) de revascularisation du greffon, mais les mécanismes impliqués n'ont pas été caractérisés (Baird *et al.*, 1999; Nisolle *et al.*, 2000). Afin de favoriser la revascularisation du greffon, Donnez *et al.* ont proposé une procédure chirurgicale en 2 étapes. Le premier temps opératoire vise à favoriser la néoangiogenèse en fixant sur l'ovaire restant et en déposant dans une fenêtre péritonéale controlatérale des petites pièces d'un fragment de corticale ovarienne préalablement décongelé. Le deuxième temps opératoire, quelques jours plus tard, correspond à la greffe proprement dite de fragments de cortex ovarien décongelés (Donnez *et al.*, 2004). Cette même procédure chirurgicale utilisée par Roux *et al.*, a permis la naissance de 2 enfants en France récemment (Piver *et al.*, 2009; Roux *et al.*, 2010).

Référence	Age à la congélation	Indication	Chimio- et/ou radiothérapie avant congélation	Durée restauration de la fonction ovarienne après autogreffe (mois)	Intervalle de temps entre l'autogreffe et la naissance (mois)	Conception	Durée gestation (semaines)/ sexe/poids (kg)
<b>Donnez <i>et al.</i>, 2004</b>	25	Hodgkin	–	5-9	11	Naturelle	39/♀/3,72
<b>Meirow <i>et al.</i>, 2005</b>	28	Lymphome malin non hodgkinien	1) VACOP-B 2) MINE/ESHAP	6,5	11	FIV	38/♀/3,0
<b>Demeestere <i>et al.</i>, 2007</b>	24	Hodgkin	ABVD	4	8 48	Naturelle Naturelle	39/♀/3,13 39/♀/2,87
<b>Andersen <i>et al.</i>, 2008</b>	25	Hodgkin	1) ABVD (x6) 2) MIME (x2) 3) Radiothérapie sous diaphragmatique	5,5	10	FIV	37/♂/2,60
<b>Andersen <i>et al.</i>, 2008</b>	27	Sarcome d'Ewing	–	4	6 25	FIV Naturelle	39/♀/3,20 39/♀/3,83
<b>Silber <i>et al.</i>, 2008</b>	20	Hodgkin	–	3,5	8	Naturelle	38/♂/3,09
<b>Piver <i>et al.</i>, 2009</b>	27	Périartérite noueuse	Cyclophosphamide	4,5	11	FIV	37/♀/2,03
<b>Sanchez-Serrano <i>et al.</i>, 2010</b>	36	Cancer du sein	–	3,5	10	FIV	33/♂/1,65 33/♂/1,83

<b>Roux <i>et al.</i>, 2010</b>	20	Anémie falciforme Tumeur neuroectodermique de l'orbite + métastases pulmonaires	–	4	6	Naturelle	38/♀/3,70
<b>Donnez <i>et al.</i>, 2011</b>	17		–	3,5	9	Naturelle	38,5/♂/2,83
<b>Revel <i>et al.</i>, 2011</b>	19	Thalassémie	–	5	10	FIV	30/♂/3,03
<b>Müller <i>et al.</i>, 2012</b>	25	Hodgkin	1) ABVD (x6) 2) Radiothérapie médiastinale (30 Gy)	3	6	FIV	37/♂/3,36
<b>Donnez <i>et al.</i>, 2012</b>	18	Abcès ovariens	–	6	13	FIV	38/♂/2,37

**Tableau 9. Naissances obtenues après autogreffe de tissu ovarien humain congelé/décongelé**

ABVD : doxorubicine, bléomycine, vincristine, dacarbazine

MIME : mitoguanzone, ifosfamide, methotrexate, ectoposide

MINE/ESHAP : mesna, ifosfamide, mitoxantrone, ectoposide, cytarabine, cisplatine et corticostéroïdes

VACOP-B : ectoposide, doxorubicine, cyclophosphamide, vincristine, bléomycine et corticostéroïdes

### V.1.2. Autogreffe hétérotopique

Bien qu'aucune grossesse clinique n'ait été rapportée à ce jour, l'autogreffe hétérotopique de tissu ovarien a prouvé son efficacité pour restaurer la fonction endocrine ovarienne chez la femme (Kim, 2012; Poirot *et al.*, 2012). Toutefois elle ne permet pas de s'affranchir de la stimulation ovarienne.

A ce jour, aucune autogreffe de cortex ovarien n'a encore été effectuée chez une adulte dont le cortex ovarien avait été congelé alors que la patiente était prépubère. Très récemment, l'induction de la puberté s'est avérée efficace chez une jeune patiente drépanocytaire de 13 ans ayant bénéficié d'une cryoconservation d'ovaire avant traitement de conditionnement pour allogreffe de moelle osseuse. L'autogreffe sous-cutanée (paroi abdominale) de 3 fragments ovariens congelés/décongelés a permis d'induire sans traitement une puberté (développement mammaire et de la pilosité, ménarche) chez cette jeune fille dans les quelques mois post greffe. Il s'agit du premier cas mondial de restauration d'une fonction ovarienne endocrine à partir de tissu prélevé avant la puberté (Poirot *et al.*, 2012).

Le choix du site de greffe peut influencer le nombre et la qualité des ovocytes produits par le greffon ainsi que la durée du maintien de la fonction endocrine. Dans une étude de Yang *et al.*, du tissu ovarien murin a été greffé en différents sites : dans la bourse ovarienne, sous la capsule rénale ou en position sous-cutanée. Après 3 semaines de greffe et une stimulation de l'ovulation, la portion du greffon sous-cutané a apporté la plus faible quantité d'ovocytes. Le plus grand nombre d'embryons à 2 cellules a été obtenu après FIV d'ovocytes provenant du greffon de la bourse ovarienne. Mais quelque soit le site de greffe, les embryons obtenus ont permis la naissance de souriceaux vivants (Yang *et al.*, 2006).

Parce qu'elle est simple de réalisation et peu invasive, la greffe hétérotopique de tissu ovarien chez l'espèce humaine est réalisée le plus souvent en sous-cutané au niveau abdominal ou brachial (Demeestere *et al.*, 2009). Néanmoins, la greffe sous-cutanée ne permet pas de ponctionner un nombre important d'ovocytes après stimulation de l'ovulation. Ainsi, après autogreffe sous-cutanée (position abdominale) de tissu ovarien humain congelé/décongelé, Oktay *et al.* ont ponctionné un total de 20 ovocytes à l'issue de 6 stimulations. Le développement folliculaire semble être limité en position sous-cutanée puisque la plupart des follicules ponctionnés ont une taille inférieure à 15 mm. Le transfert du seul embryon obtenu n'a pas permis l'obtention de grossesse (Oktay *et al.*, 2004). Pour expliquer ces résultats, les auteurs évoquent le problème de la température inadaptée en position sous-cutanée, et la

pression plus importante exercée par le revêtement cutané sur le greffon, en comparaison à la position orthotopique. Une grossesse biochimique a toutefois été rapportée par Rosendahl *et al.*, après FIV d'un ovocyte provenant d'un greffon sous-cutané de cortex ovarien congelé/décongelé (Rosendahl *et al.*, 2006).

## V.2. Risque de transmission de cellules malignes

En cas de pathologie maligne, la congélation du tissu ovarien est le plus souvent réalisée avant administration du traitement anticancéreux. L'un des inconvénients majeurs de l'autogreffe de tissu ovarien congelé/décongelé est donc le risque potentiel de réintroduction de cellules malignes par l'intermédiaire du greffon. Sonmezer *et al.* ont proposé un classement des pathologies selon leur risque de localisation ovarienne secondaire (**Tableau 10**) (Sonmezer and Oktay, 2004).

Ces dernières années, le développement de techniques de biologie moléculaire (RT-PCR quantitative) permettant une détection sensible des cellules malignes disséminées, a permis de mettre en évidence une contamination néoplasique du tissu ovarien qui n'était pas détectée par l'analyse histologique. Dans une étude récente, l'analyse par RT-PCR quantitative (mesure de la quantité de transcrits spécifiques) de biopsies ovariennes humaines a montré la présence de cellules malignes dans 70 % des cas de leucémies aiguës lymphoblastiques (7/10 patientes) et dans 33 % des cas de leucémies myéloïdes chroniques (2/6 patientes), alors qu'aucune cellule maligne n'avait été détectée dans ces mêmes prélèvements après examen histologique standard (Dolmans *et al.*, 2010). Rosendahl *et al.* ont obtenu les mêmes conclusions montrant par qRT-PCR une localisation ovarienne de cellules malignes chez 75 % des patientes (6/8 patientes) souffrant de pathologies malignes associées à une anomalie chromosomique (Rosendahl *et al.*, 2010).

En ce qui concerne le cancer du sein, les données actuelles sont plutôt rassurantes puisqu'aucune analyse moléculaire n'a, à ce jour, démontré une localisation ovarienne de cellules malignes (Rosendahl *et al.*, 2011).

Si aucun cas de récurrence cancéreuse n'a été rapporté après autogreffe de tissu ovarien, le manque de recul et l'absence de concordance des méthodes de détection des cellules malignes, incitent à la prudence quant à l'indication d'une autogreffe de tissu ovarien après rémission d'une pathologie à haut risque de localisation ovarienne.

Risque faible	Risque intermédiaire	Risque élevé
Sarcome d'Ewing	Adénocarcinome cervical	Leucémie
Tumeur de Wilms	Cancer colorectal	Lymphome de Burkitt
Lymphome non hodgkinien	Carcinome mammaire	Neuroblastome
Maladie de Hodgkin	lobulaire	Rhabdomyosarcome génital
Ostéosarcome		Cancer du sein (stade IV)
Rhabdomyosarcome non génital		

**Tableau 10. Classement des pathologies selon leur degré de risque de métastases ovariennes**

D'après Sonmezer et Oktay, 2004.



### V.3. Culture *in vitro* de tissu ovarien

Par la culture *in vitro*, la maturation des follicules congelés/décongelés est induite tout en évitant le risque de transmission de cellules néoplasiques. La souris est le seul modèle chez qui des naissances ont été obtenues grâce au développement et la maturation *in vitro* de follicules isolés à partir de stades précoces (Eppig and O'Brien, 1996; O'Brien *et al.*, 2003; Spears *et al.*, 1994). Dans l'espèce humaine, les études sur la folliculogénèse *in vitro* ont rapporté des succès limités du fait d'une part, du peu de matériel biologique disponible, et d'autre part, de la durée nécessaire à la folliculogénèse bien plus longue que chez la souris (6 mois chez la femme *versus* 14 jours chez la souris) (Gougeon, 1986). De plus, le manque de connaissance des mécanismes du développement folliculaire et des régulateurs de la folliculogénèse dans l'ovaire humain pose problème pour la mise au point de milieux et systèmes adaptés à la culture *in vitro* des follicules.

La culture *in vitro* constitue également une méthode d'évaluation de la fonctionnalité ovarienne après congélation/décongélation, complémentaire aux méthodes *in vivo* (Cortvrint and Smits, 2002). L'analyse de critères tels que la survie et le développement des follicules en culture, permet une évaluation de l'efficacité des procédures de congélation/décongélation indispensable pour une optimisation des protocoles thérapeutiques de CTO.

#### V.3.1. Source d'échantillons ovariens

Les échantillons ovariens utilisés en recherche sont le plus souvent prélevés chez des patientes devant subir une hystérectomie ou ovariectomie (Abir *et al.*, 1997; Hovatta *et al.*, 1997; Roy and Treacy, 1993), ou lors de césariennes (Hreinsson *et al.*, 2003; Oktay *et al.*, 1997b). Compte tenu de la distribution hétérogène des follicules au sein du cortex ovarien adulte et du déclin de la réserve ovarienne entre 30 et 50 ans, les tissus ovariens fœtaux ou prélevés chez de jeunes patientes prépubères constituent un matériel biologique de choix pour l'étude de la folliculogénèse *in vitro*. Leur densité élevée en follicules primordiaux facilite l'interprétation et augmente la précision des résultats de culture. Néanmoins, les études rapportées sur ce type de prélèvement sont peu nombreuses.

Compte tenu du peu de matériel biologique humain disponible, les travaux de recherche sur la folliculogénèse *in vitro* humaine sont limités et les modèles animaux apportent des éléments de travail et de réflexion pour les travaux chez l'espèce humaine. Si le modèle murin a permis

de progresser dans la connaissance de la folliculogenèse *in vitro*, ce modèle présente des différences majeures avec la physiologie ovarienne de la femme. Les systèmes de culture adaptés à la croissance *in vitro* de follicules murins ne sont donc pas directement transposables à l'Homme. De manière intéressante, les primates tels que le singe Rhésus, présentent de nombreuses similitudes avec l'espèce humaine en termes d'anatomie et de physiologie ovarienne. Ces critères en font un modèle attractif pour le développement et l'optimisation de systèmes de culture *in vitro* avant application chez l'Homme (Xu *et al.*, 2009).

### V.3.2. Systèmes de culture *in vitro* des follicules ovariens

A ce jour, il existe 2 approches différentes pour la culture *in vitro* de follicules ovariens humains. D'une part, elle peut être envisagée à partir de culture d'explants ovariens (culture *in situ*), d'autre part, elle peut être réalisée à partir de follicules isolés provenant du cortex ovarien. La culture *in vitro* d'ovaire entier n'est pas réalisable chez l'espèce humaine. En effet, la taille de l'ovaire humain (~ 4 cm) rend impossible l'apport en nutriments et les échanges gazeux au niveau de tous les compartiments ovariens.

#### V.3.2.1. Culture *in situ* de cortex ovarien

Chez la femme, la taille de la réserve ovarienne diminue de façon drastique avec l'âge. Cet épuisement a pour origine l'entrée des follicules en croissance ou en atrophie. Les mécanismes moléculaires permettant l'activation des follicules de la réserve restent méconnus. Néanmoins, diverses études ont prouvé l'importance de maintenir *in vitro* un environnement cellulaire qui permette les échanges auto et/ou paracrines entre ovocytes et cellules somatiques.

Les échantillons ovariens frais ou décongelés sont généralement découpés en fragments mesurant environ 1 x 1 mm et 0,1-1 mm d'épaisseur (Hovatta *et al.*, 1997; Rahimi *et al.*, 2001; Sadeu *et al.*, 2006). Une faible épaisseur des fragments en culture est préférable pour assurer la diffusion des nutriments et de l'oxygène au centre de la structure (Picton *et al.*, 1999b; Telfer *et al.*, 2008). Le milieu  $\alpha$ -MEM (*minimum essential medium alpha*) est le milieu de culture de base le plus fréquemment utilisé pour la culture de cortex ovarien humain (Abir *et al.*, 1997; Hovatta *et al.*, 1997; Hreinsson *et al.*, 2003; Wright *et al.*, 1999). Ce dernier est

généralement supplémenté avec de la HSA et/ou du sérum de la patiente en combinaison avec de l'insuline-transferrine-sélénium favorisant ainsi les activités métaboliques et hormonales associées à la croissance folliculaire *in vitro*. Des plaques multi-puits en plastique sont généralement utilisées comme support de culture. Les explants ovariens peuvent être cultivés dans des inserts de culture nus (Abir *et al.*, 1997; Hovatta *et al.*, 1997) ou recouverts de protéines de la matrice extracellulaire (collagène I, collagène IV, laminine, protéoglycanes.) (Hovatta *et al.*, 1997; Hreinsson *et al.*, 2002b; Scott *et al.*, 2004).

Une activation de la croissance des follicules primordiaux a été observée après 6 à 10 jours de culture d'explants ovariens adultes dans des milieux de culture supplémentés ou non en sérum comme source de protéines (Hovatta *et al.*, 1999; Hreinsson *et al.*, 2002b; Sadeu and Smitz, 2008; Telfer *et al.*, 2008; Wright *et al.*, 1999). Après 1 à 3 semaines de culture, l'analyse histologique montre que 30 à 53 % des follicules primordiaux ont atteint le stade de follicule secondaire (Hovatta *et al.*, 1999; Hreinsson *et al.*, 2002b; Sadeu and Smitz, 2008; Telfer *et al.*, 2008; Wright *et al.*, 1999). La procédure de congélation/décongélation ne semble pas affecter la survie et l'activation de la croissance *in situ* des follicules (Hovatta *et al.*, 1997; Picton and Gosden, 2000; Telfer *et al.*, 2008). Une supplémentation des milieux de culture en facteurs anti-apoptotiques tels que l'adénosine 3', 5'-monophosphate (AMPc) et la guanosine 3',5'-monophosphate (GMPc) diminue significativement l'apoptose folliculaire et stimule la croissance des follicules primordiaux jusqu'au stade de follicule secondaire (Scott *et al.*, 2004; Zhang *et al.*, 2004). De même, l'addition d'hormones telles que l'insuline, l'IGF-I/II et de facteurs de croissance tels que GDF-9 ou BMP15 ont montré un effet bénéfique sur la survie et l'entrée en croissance des follicules immatures *in situ* (Hreinsson *et al.*, 2002b; Kedem *et al.*, 2011; Louhio *et al.*, 2000). Selon Wright *et al.*, la croissance folliculaire est initiée à l'issue d'une culture de 15 jours mais n'est pas favorisée par l'ajout de FSH qui, en revanche, semble améliorer la survie folliculaire (Wright *et al.*, 1999). La culture de cortex ovarien fœtal congelé/décongelé a montré une survie des follicules pendant 63 jours. Néanmoins, après activation des follicules primordiaux, les follicules restent bloqués au stade de follicule primaire (Sadeu *et al.*, 2006). L'absence de facteurs régulateurs de la croissance folliculaire issus de la médullaire pourrait expliquer en partie ces résultats.

La manipulation de voies de signalisation impliquées dans l'activation de la croissance folliculaire telle que PI3K/Akt, serait une stratégie originale pour augmenter le rendement des follicules en croissance à l'issue de la culture *in vitro*. Ainsi, Li *et al.* ont montré qu'une pré-incubation d'échantillons ovariens humains et murins en présence d'un inhibiteur de PTEN

et d'un activateur PI3K, augmentait significativement la croissance folliculaire en comparaison avec un tissu témoin non traité ( Li *et al.*, 2010). Par ailleurs, l'addition d'activine A (membre de la famille des TGF $\beta$ ) au cours de la culture d'explants ovariens prétraités avec l'inhibiteur de PTEN et l'activateur PI3K, augmenterait le rendement en follicules croissants à l'issue de la culture.

La culture *in situ* de cortex ovarien est sur le plan technique plus simple et rapide que la culture de follicules isolés. Néanmoins, l'épaisseur des tissus en culture rend difficile l'évaluation précise du matériel biologique initial et le suivi de la croissance folliculaire *in situ*.

Si les systèmes de culture organotypiques ont montré de bons résultats en termes d'activation et d'initiation de la croissance de follicules immatures, la poursuite de la folliculogénèse au-delà du stade de follicule secondaire, semble être inhibée par l'environnement stromal.

### **V.3.2.2. Culture *in vitro* de follicules ovariens isolés**

#### *Isolement de follicules ovariens*

L'isolement de follicules à partir de cortex ovarien peut être réalisé soit manuellement à l'aide de fines aiguilles, soit par l'utilisation d'enzymes comme la collagénase de type IA. L'isolement manuel préserve l'intégrité structurale des follicules ovariens (Abir *et al.*, 1997; Telfer *et al.*, 2008). Une étude a montré des taux de survie folliculaire supérieurs après culture *in vitro* de follicules murins isolés manuellement en comparaison avec la méthode enzymatique (Demeestere *et al.*, 2002). Cependant, l'isolement mécanique des follicules est une méthode particulièrement longue et fastidieuse compte tenu du caractère fibreux du tissu ovarien humain.

L'isolement enzymatique est une méthode rapide permettant d'isoler un nombre plus important de follicules frais et congelés/décongelés en comparaison avec la méthode manuelle (Oktay *et al.*, 1997b; Park *et al.*, 2005; Roy and Tracy, 1993; Telfer *et al.*, 2008). Cependant,

le traitement enzymatique peut altérer l'intégrité structurale des follicules ovariens compromettant leur survie *in vitro* (Hovatta *et al.*, 1999; Wandji *et al.*, 1996).

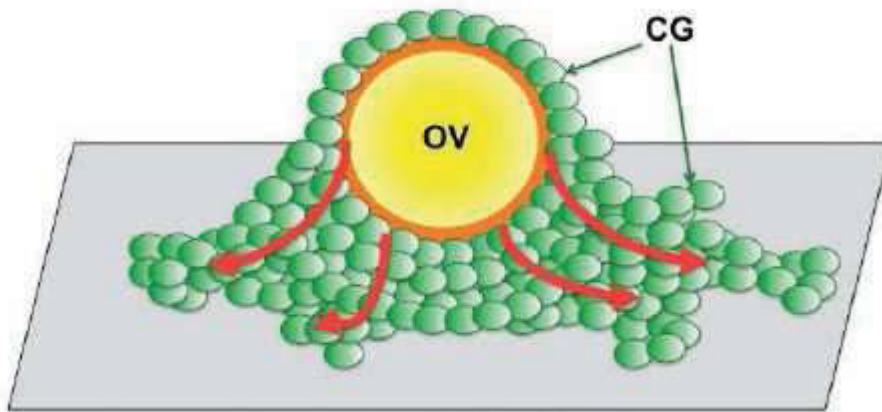
### *Systèmes de culture 2D*

Dans les systèmes de culture bidimensionnelle (2D), les follicules isolés du cortex ovarien sont placés sur un support de culture en plastique ou sur une surface (type insert de culture) recouverte de protéines de la matrice extracellulaire comme le collagène ou la polylysine.

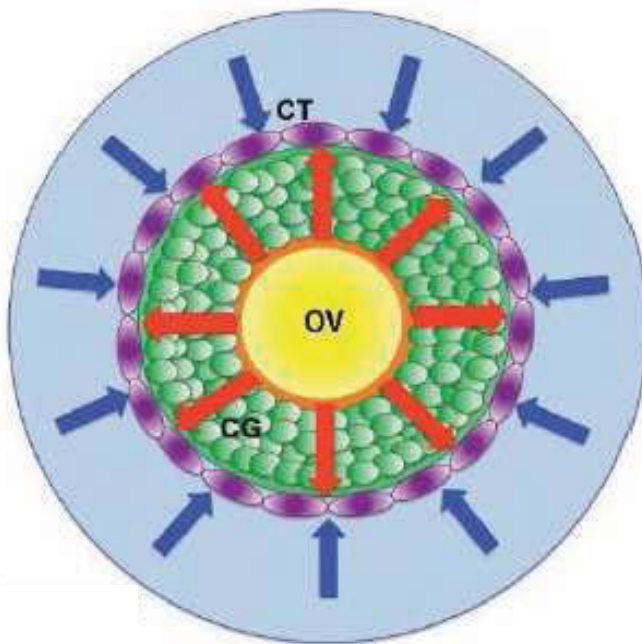
Ce type de système entraîne un attachement des follicules au support de culture. Les cellules folliculaires vont franchir la membrane basale folliculaire et proliférer en surface de manière bidimensionnelle (**Figure 11**). Cette expansion importante des cellules folliculaires peut alors altérer les interactions ovocyte-cellules folliculaires et favoriser une extrusion prématurée ovocytaire à l'origine d'une interruption du processus de maturation (West *et al.*, 2007a). Cet effet délétère est d'autant plus important que la taille du follicule est grande et le délai de maturation est long.

Sur le modèle murin, la maturation folliculaire en système de culture bidimensionnelle s'est avérée efficace. En effet, l'utilisation de ce système a permis l'obtention de follicules antraux après culture *in vitro* de follicules primordiaux et préantraux isolés et la naissance de souriceaux après FIV (Eppig and O'Brien, 1996; Eppig and Schroeder, 1989).

Chez la femme, la culture 2D sur inserts de follicules préantraux isolés manuellement a montré une croissance folliculaire jusqu'au stade antral associée à une sécrétion croissante en œstradiol (Abir *et al.*, 1997). Si une supplémentation des milieux de culture en FSH (1,5 U/ml) semble augmenter la croissance folliculaire, les taux d'atrésie et d'extrusion ovocytaire (80-90 %) demeurent élevés. Abir *et al.* rapportent une détérioration massive de follicules primordiaux frais isolés puis cultivés pendant 24 heures en système 2D sur différentes matrices (Abir *et al.*, 2001). Aucun travail ultérieur n'a confirmé une possible entrée en croissance des follicules primordiaux isolés à partir de cortex ovarien humain frais ou congelé/décongelé (Ksiazkiewicz, 2006). L'absence apparente d'initiation de la croissance des follicules immatures lorsqu'ils sont isolés, suggère la nécessité d'entretenir un environnement cellulaire qui permette les échanges auto- et paracrines.



(i) Culture bidimensionnelle d'un follicule sur plaque de culture



(ii) Culture tridimensionnelle d'un follicule encapsulé en matrice

**Figure 11. Modèles de culture *in vitro* de follicules ovariens isolés**

- i. Culture bidimensionnelle (2D) d'un follicule ovarien. Ce type de système entraîne un attachement du follicule sur le support de culture. Les cellules folliculaires prolifèrent en surface de manière bidimensionnelle (flèches rouges).
- ii. Culture tridimensionnelle (3D) d'un follicule ovarien. Encapsulé dans une matrice 3D, le follicule en croissance génère des forces mécaniques vers l'extérieur, sur la matrice environnante (flèches rouges). La matrice exerce réciproquement des forces de direction opposée sur le follicule (flèches bleues) contribuant au maintien de la morphologie sphérique du follicule et des interactions ovocyte-cellules somatiques.

CG : Cellules de la Granulosa

CT : Cellules de la thèque

OV : Ovocyte

Modifié d'après West *et al.*, 2007b.

### Systèmes de culture 3D

Les systèmes de culture tridimensionnels (3D) permettent de préserver la morphologie sphérique du follicule au cours de la culture *in vitro*. Les interactions ovocytes-cellules folliculaires sont ainsi conservées et une croissance folliculaire radiaire depuis l'ovocyte, comme elle est observée *in vivo*, est possible (**Figure 11**).

Les systèmes 3D préservent l'architecture folliculaire en limitant l'adhésion des follicules au support de culture. Ceci peut être réalisé par : i) culture sur des supports empêchant l'adhésion des follicules du fait de leur structure (plaques à fond conique) ou de leur revêtement (membrane de cellulose ou polycarbonate, hydrogel type *Ultra Low-Attachment*) (Murray *et al.*, 1998; Murray *et al.*, 2008; Nayudu and Osborn, 1992; Rose *et al.*, 1999; Telfer *et al.*, 2008) (Sanchez *et al.*, 2012) ; ii) passages multiples des follicules dans de nouveaux puits de culture (Spears *et al.*, 1994) ; iii) la combinaison des 2 méthodes précédentes : culture des follicules sur support non adhérent et transfert quotidien des follicules dans de nouveaux puits (Fehrenbach *et al.*, 1998; Vitt *et al.*, 1998) ; iv) culture des follicules encapsulés en matrice/gel 3D.

A ce jour, la culture de follicules isolés et encapsulés en matrice est la méthode de culture 3D la plus fréquemment utilisée. En mimant la matrice extracellulaire ovarienne *in vivo*, les gels d'encapsulation préservent l'architecture 3D folliculaire et assurent un maintien des interactions ovocytes-cellules somatiques indispensables pour la croissance et la maturation folliculaire.

Les matrices fréquemment utilisées pour la culture folliculaire sont des polymères hydrosolubles (hydrogels) d'origine naturelle (collagène, alginate, agarose...) ou synthétique (polyéthylène glycol, polyalcool vinylique...). Ces matrices ont la propriété d'être perméables, permettant une diffusion des nutriments (hormones, facteurs de croissance...), les échanges gazeux et l'efflux des déchets cellulaires produits par le follicule.

Les propriétés mécaniques de la matrice jouent un rôle essentiel pour le développement folliculaire. La matrice doit avoir une rigidité suffisante pour maintenir la structure tridimensionnelle du follicule mais doit être également souple pour permettre une expansion du follicule due à la croissance ovocytaire, la prolifération des CGs, et la formation d'un antrum. La rigidité du gel dépend de la nature du polymère et de sa concentration. Le follicule en croissance génère des forces mécaniques vers l'extérieur, sur la matrice environnante. Ces

forces sont réciproquement transmises au follicule par la matrice avec une amplitude dépendante de la rigidité de la matrice et de la force exercée par le follicule. Si elle est trop élevée, cette pression résiduelle peut affecter l'organisation du cytosquelette d'actine dans le follicule et influencer sur sa croissance et son intégrité.

L'alginate de calcium est le polymère le plus fréquemment utilisé pour l'encapsulation et la culture de follicules isolés. L'alginate, dérivé naturel d'une algue brune, polymérise en présence de calcium sous forme d'un hydrogel (l'alginate de calcium) plus souple que les modèles utilisant du collagène ou du polyéthylène glycol (West *et al.*, 2007a; West *et al.*, 2007b). Le gel d'alginate forme un maillage permettant la diffusion d'hormones telle que la FSH, et autres protéines essentielles pour le développement des follicules. Il présente aussi l'avantage de maintenir les jonctions communicantes entre l'ovocyte et les cellules somatiques (Heise *et al.*, 2005). N'interagissant pas avec les intégrines membranaires, l'alginate permet l'introduction de signaux (protéines ou peptides de la matrice extracellulaire) pour l'étude des effets des composants spécifiques de la matrice extracellulaire sur le développement des follicules. Après culture cellulaire, le polymère peut être aisément retiré en utilisant un chélateur du calcium qui peut cependant affecter les jonctions communicantes. Une méthode alternative consiste à dégrader le polymère d'alginate en utilisant une enzyme spécifique, l'alginate lyase, préservant l'intégrité des follicules.

L'utilisation de ce modèle 3D chez la souris permet une croissance autonome des follicules secondaires frais et décongelés jusqu'au stade antral stimuable par l'adjonction de FSH dans le milieu de culture (Kreeger *et al.*, 2005; Xu *et al.*, 2006; Xu *et al.*, 2009). Le traitement hCG induit une maturation nucléaire finale des ovocytes suivie d'une lutéinisation effective. Les ovocytes matures ainsi obtenus sont fécondables et plusieurs naissances ont été obtenues après FIV (Xu *et al.*, 2006).

Chez le singe Rhésus, l'encapsulation de follicules secondaires dans une matrice d'alginate 3D, a permis une croissance folliculaire continue jusqu'au stade antral débutant, avec une sécrétion hormonale effective, en 30 jours de culture (Xu *et al.*, 2011). Après traitement à l'hCG, les quelques ovocytes ayant atteint le stade métaphase II (MII) présentent une disposition du fuseau méiotique et un alignement des chromosomes en apparence normale. L'injection d'un ovocyte en métaphase de 2<sup>ème</sup> division de méiose n'a toutefois pas permis un développement embryonnaire au-delà du stade 2 cellules. Une supplémentation des milieux de culture avec de fortes concentrations en FSH (15 ng/ml) et de la fétuine bovine, couplée à une tension faible



en oxygène (5 %) augmenterait la survie et la croissance folliculaire du stade follicule secondaire au stade follicule antral, ainsi que la viabilité des ovocytes obtenus 10 jours après exposition à l'hCG. L'addition de LH n'a pas d'effet sur la croissance ni sur la maturation ovocytaire induite par l'hCG (Xu *et al.*, 2011).

Chez la femme, la culture de follicules préantraux isolés de façon enzymatique de cortex décongelés et encapsulés en gel d'alginate, montre des résultats préliminaires encourageants avec un taux de survie folliculaire de 90 % et une augmentation significative des diamètres des follicules à l'issue des 7 jours de culture *in vitro* (Amorim *et al.*, 2009). Cette étude nécessite toutefois d'être complétée par une analyse fonctionnelle des follicules en croissance.

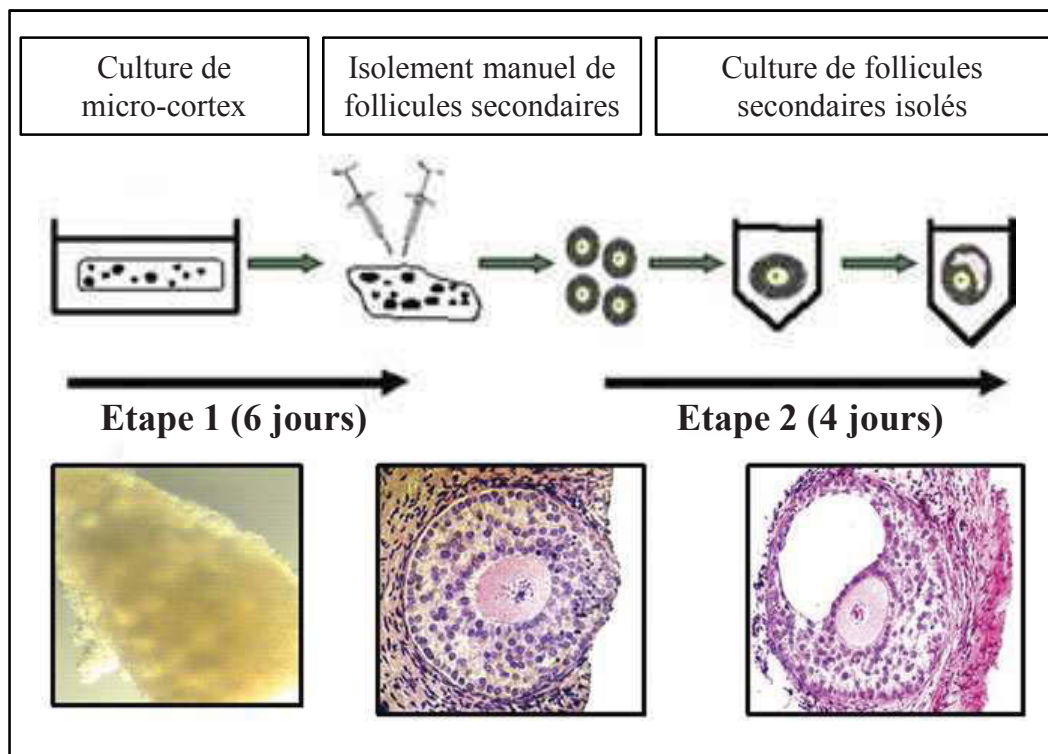
L'application de techniques d'ingénierie tissulaire à la culture des follicules a donc permis des améliorations en termes de maintien de l'intégrité des follicules et de maturation folliculaire. Une optimisation de ces systèmes reste cependant nécessaire pour permettre la croissance terminale des follicules et une maturation ovocytaire.

### V.3.2.3. Culture *in vitro* en multiples étapes

Pour permettre une folliculogénèse complète il est nécessaire d'adapter l'environnement physique et chimique pour obtenir un développement folliculaire optimal à chaque étape de croissance.

Chez la souris, plusieurs naissances ont été obtenues en appliquant un modèle de culture en 3 étapes. Une première phase, par culture d'ovaires entiers frais pendant 8 jours, a permis la croissance de follicules primordiaux jusqu'au stade préantral. La deuxième phase a consisté en l'isolement des complexes ovocytes-CGs des follicules préantraux et leur culture pendant 14 jours sur membrane de collagène. Enfin, des ovocytes au stade vésicule germinative ont été isolés et une maturation de 17 heures a permis l'obtention d'ovocytes en métaphase de 2<sup>ème</sup> division de méiose, qui, après FIV, ont permis la naissance de souriceaux en bonne santé (Eppig and O'Brien, 1996; O'Brien *et al.*, 2003).

Chez la femme, un modèle de culture de follicules ovariens en 2 étapes développé par Telfer *et al.* a montré des résultats encourageants. La première étape consistant à la mise en culture de fins explants ovariens (micro-cortex) frais, permet une activation de la croissance des follicules de réserve jusqu'au stade de follicule secondaire en 6 jours (Telfer *et al.*, 2008).



**Figure 12. Système de culture *in vitro* en 2 étapes de follicules ovariens humains**

L'étape 1 consiste en une culture *in situ* de fins explants de cortex ovarien frais (micro-cortex) pendant 6 jours, permettant une activation de la croissance des follicules de réserve. Les follicules secondaires obtenus ont ensuite été isolés manuellement (micro-dissection) et placés en culture (étape 2) pendant 4 jours en plaque à fonds coniques, dans un milieu supplémenté avec de l'activine A (100 ng/ml). Au 4<sup>ème</sup> jour des cavités antrales ont été observées avec un accroissement du diamètre folliculaire. Modifié d'après Telfer *et al.*, 2008.

Les follicules secondaires obtenus, d'un diamètre compris entre 66 et 132  $\mu\text{m}$  ont ensuite été isolés manuellement et placés en culture pendant 4 jours en plaque à fonds coniques (en V), dans un milieu supplémenté avec de l'activine A (100 ng /ml). Au 4<sup>ème</sup> jour des cavités antrales ont été observées avec un accroissement du diamètre folliculaire dès le 2<sup>ème</sup> jour de culture (Telfer *et al.*, 2008). Aucun travail ultérieur n'a permis un développement folliculaire *in vitro* au-delà du stade antral (**Figure 12**).

L'objectif principal des travaux de recherche sur la folliculogenèse *in vitro* humaine est la production d'ovocytes compétents et ne présentant pas de modifications épigénétiques. A ce jour, aucun système de culture n'a permis une maturation ovocytaire jusqu'au stade MII à partir de follicules primordiaux humains. L'établissement d'un système de culture permettant la maturation ovocytaire et l'acquisition de la compétence au développement embryonnaire reste donc un défi dans l'espèce humaine.

# Objectifs du Travail de Thèse

La cryoconservation du tissu ovarien (CTO) constitue actuellement un des meilleurs moyens de préserver la fertilité des patientes avant un traitement gonadotoxique à l'origine d'une IOP potentielle. Actuellement, il existe 2 approches concernant les méthodes de CTO : la congélation lente et la vitrification. Ces techniques font appel à des protocoles différents aussi bien pour les milieux cryoprotecteurs utilisés que pour les descentes en température.

La congélation lente constitue aujourd'hui le moyen le plus utilisé pour la CTO à usage thérapeutique. Néanmoins, même si une vingtaine de naissances ont été rapportées dans le monde après autogreffe de tissu congelé par cette méthode, les protocoles appliqués restent empiriques aussi bien au niveau du protocole de congélation/décongélation que de la composition du milieu cryoprotecteur.

Récemment, la vitrification est apparue comme une technique prometteuse de CTO. En raison de son caractère encore expérimental, cette technique appartient aujourd'hui au domaine de la recherche. Le bénéfice de la vitrification comparé à la congélation lente est discuté et les études comparant ces 2 techniques de cryoconservation ovarienne (congélation lente *versus* vitrification) sont peu nombreuses.

Les objectifs de mon travail de thèse ont donc été :

Dans un premier temps : **valider un protocole de congélation lente du tissu ovarien applicable en thérapeutique**, en continuité avec les travaux préliminaires réalisés dans le laboratoire de Biologie de la reproduction de Clermont-Ferrand.

Dans un second temps : **développer un protocole de vitrification du tissu ovarien** en évaluant son efficacité en termes de préservation de la qualité du tissu ovarien par une étude comparative avec le protocole de congélation lente que nous avons validé au préalable.

Cette étude a été réalisée à partir de cortex ovariens prélevés autour de kystes bénins de l'ovaire. Développé par notre équipe de recherche, ce modèle original présente des caractéristiques morphologiques (densité et qualité folliculaire) similaires au cortex ovarien normal et constitue une source importante d'échantillons à visée de recherche (Schubert *et al.*, 2005).

La qualité du tissu ovarien frais et cryoconservé a été appréciée par des analyses histologiques et immunohistochimiques permettant d'évaluer les effets de la cryoconservation sur les différents éléments constituant le tissu ovarien (follicules, stroma, endothélium vasculaire). Par ailleurs, la fonctionnalité du tissu ovarien cryoconservé par notre protocole de congélation lente a été appréciée par culture *in vitro* au cours de laquelle le développement des follicules et leur activité fonctionnelle ont été évalués.

# Matériel & Méthodes

Cette étude a été réalisée avec l'accord du Comité Consultatif des Personnes se Prêtant à la Recherche Biomédicale d'Auvergne (CCPPRB, Projet de recherche AU 419, avis favorable du 3 juillet 2001).

## I. Modèle d'étude

Les tissus ovariens utilisés dans notre étude ont été recueillis au sein du service de Gynécologie obstétrique du CHU Estaing de Clermont-Ferrand (Chef de service : Pr Gérard MAGE).

Des échantillons de cortex ovariens ont été prélevés autour de kystes bénins de l'ovaire (dermoïdes, mucineux, séreux, endométriosiques). Développé par notre équipe de recherche, ce modèle original présente des caractéristiques morphologiques (densité et qualité folliculaire) similaires au cortex ovarien normal (Schubert *et al.*, 2005). Durant l'intervention de kystectomie, un fragment de cortex d'environ 1 cm<sup>2</sup> appartenant à la paroi du kyste est prélevé par le chirurgien à l'aide d'une paire de ciseaux, sans électrocoagulation (**Figure 13**). Avant chaque intervention pour laquelle un prélèvement destiné à l'étude est programmé, un consentement éclairé est signé par la patiente.

## II. Cryoconservation du tissu ovarien

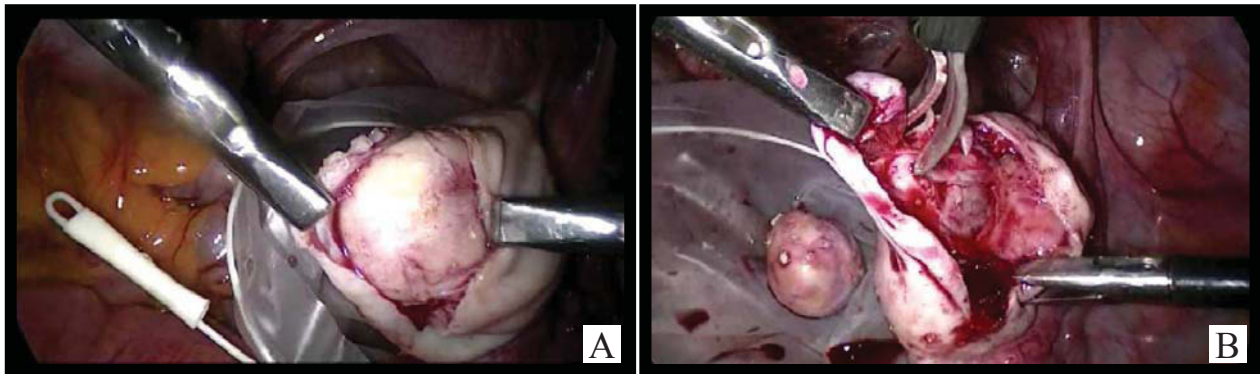
Sauf indication contraire, les réactifs utilisés dans cette étude ont été fournis par la société Sigma-Aldrich (France).

### II.1. Recueil et préparation du tissu ovarien à la congélation/vitrification

L'échantillon est recueilli de façon stérile dans le « milieu A » conservé au préalable à 4°C. La composition du milieu A est décrite dans le **tableau 11**. Le transport jusqu'au laboratoire est réalisé dans un récipient rempli de glace. Le délai d'acheminement des échantillons de la récupération au bloc opératoire jusqu'au traitement au laboratoire n'est pas supérieur à 30 min.

En conditions stériles et sous hotte à flux laminaire vertical, le prélèvement ovarien est transféré dans une boîte de Pétri contenant le milieu A et maintenue sur bloc réfrigéré pendant





**Figure 13. Kystectomie ovarienne intrapéritonéale par voie cœlioscopique et prélèvement de cortex ovarien pour la recherche**

Lors de la résection d'un kyste dermoïde par cœlioscopie (A), un fragment de cortex d'environ 1 cm<sup>2</sup> attaché à la paroi du kyste est prélevé à l'aide d'une paire de ciseaux, sans électrocoagulation (B).

## Milieu A

	Sels inorganiques	Acides aminés
<b>Milieu de base</b>	NaCl	94,7 mM
	KCl	4,8 mM
➤ Transport	MgSO <sub>4</sub>	0,8 mM
	NaH <sub>2</sub> PO <sub>4</sub>	1,0 mM
➤ Préparation des tissus	NaHCO <sub>3</sub>	25,0 mM
	CaCl <sub>2</sub>	1,8 mM
➤ Dilution des cryoprotecteurs	<b>Source d'énergie</b>	
	Na lactate	21,3 mM
➤ Décongélation/ réchauffement	Na pyruvate	0,3 mM
	<b>Autres composants</b>	
		L-Glutamine 25,0 mM
		Taurine 0,5 mM
		D-Glucose 5,5 mM
		HSA 0,5 %
		<b>Antibiotiques :</b>
		Streptomycine 50 µg/ml
		Pénicilline 50 UI/ml
		pH ajusté à 7,4-7,6. Filtration

**Tableau 11. Composition du milieu de base A**

HSA : *human serum albumin*

toute la durée de préparation du cortex. La médullaire est retirée à l'aide de ciseaux courbes et de bistouris laissant une épaisseur de cortex d'environ 1 mm. A l'aide des bistouris et d'une pince courbe, les échantillons de cortex ovarien ont ensuite été sectionnés en fragments uniformes de 1 cm x 1 cm (l x L) pour la congélation lente et de 0,5 mm x 0,5 mm (l x L) pour la vitrification.

## II.2. Congélation lente/décongélation du tissu ovarien

La congélation lente des échantillons ovariens a été réalisée dans le service de biologie et médecine de la reproduction, AMP-CECOS du CHU Estaing de Clermont-Ferrand (Chef de service : Dr Laurent JANNY) équipé d'un congélateur programmable (Minicool 40 PC, Air liquide, France).

### II.2.1. Congélation lente

En conditions stériles et sous hotte à flux laminaire vertical, les fragments ovariens destinés à la congélation sont disposés dans un tube (Falcon<sup>®</sup>, Fisher Bioblock Scientific, France) contenant 10 ml de milieu A auquel est ajouté le milieu B, de façon progressive, en 3 étapes de 5 min, pour limiter les chocs osmotiques et sous agitation douce pour faciliter la diffusion du cryoprotecteur. La composition du milieu B est décrite dans le **tableau 12**. La dilution finale est de 1 : 1 (v/v), soit 1,5 M pour le PrOH et de 0,025 M pour le raffinose. Après 15 min d'équilibration à 4°C, chaque fragment ovarien est transféré dans un cryotube (Nunc, Fisher Bioblock Scientific, France) contenant 1,5 ml de milieu de congélation. Les cryotubes sont ensuite déposés dans un congélateur programmable (Minicool 40 PC, Air liquide, France) préalablement refroidi à 4°C.

La cinétique de refroidissement est adaptée à partir de celle utilisée pour la congélation de tissu ovarien de brebis (Demirci *et al.*, 2001). Pour chaque congélation programmée, la descente en température est systématiquement contrôlée au moyen d'une sonde thermique placée dans un cryotube contenant 1,5 ml de milieu de congélation seul (**Figure 14**). La vitesse de refroidissement est de -2°C/min de 4°C à -11°C, température à laquelle le *seeding* semi-automatique est déclenché (entrée massive de frigories dans la chambre de refroidissement). La congélation, processus exothermique, s'accompagne d'une légère

## Milieu B

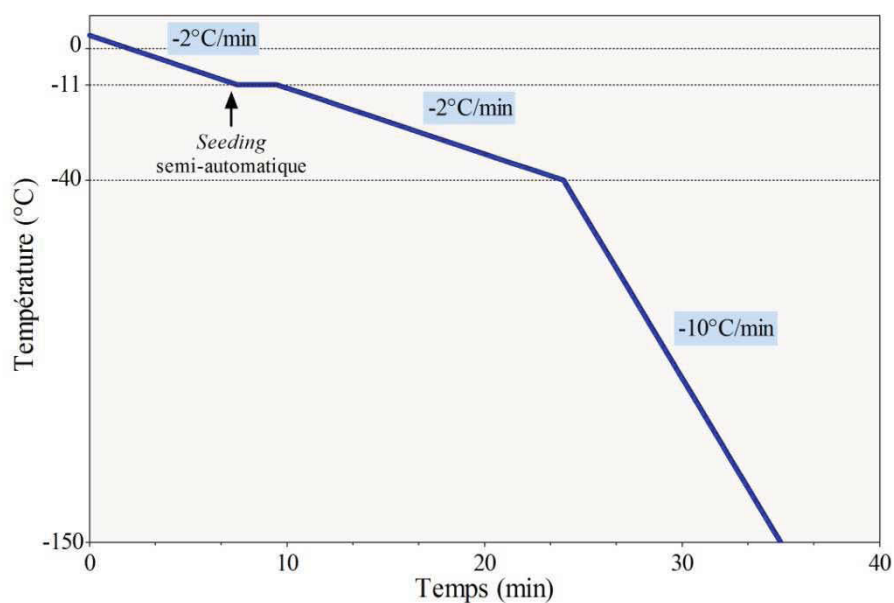
Milieu de congélation	Sels inorganiques		Acides aminés	
	NaCl	94,7 mM	L-Glutamine	25,0 mM
	KCl	4,8 mM	Taurine	0,5 mM
	MgSO <sub>4</sub>	0,8 mM	Glycine	50,0 mM
	NaH <sub>2</sub> PO <sub>4</sub>	1,0 mM		
NaHCO <sub>3</sub>	25,0 mM	Cryoprotecteurs		
		PrOH	3,0 M	
		Raffinose	0,05 M	
		Autres composants		
		HEPES	21,8 mM	
		D-Glucose	5,5 mM	
		Na lactate	21,3 mM	
		Na pyruvate	0,3 mM	
		HSA	0,5 %	
		<u>Antibiotiques :</u>		
		Streptomycine	50 µg/ml	
		Pénicilline	50 UI/ml	
		pH ajusté à 7,4-7,6. Filtration		

**Tableau 12. Composition du milieu B utilisé pour la congélation lente du tissu ovarien**

PrOH : 1,2 propanediol

HEPES : acide 4-(2-hydroxyéthyl)-1-pipérazine éthane sulfonique

HSA : *human serum albumin*



**Figure 14. Descente en température appliquée pour la congélation lente du tissu ovarien**

augmentation de température. Lorsque cette température atteint  $-11^{\circ}\text{C}$ , la descente en température reprend à une vitesse de  $-2^{\circ}\text{C}/\text{min}$  jusqu'à  $-40^{\circ}\text{C}$ , puis à  $-10^{\circ}\text{C}/\text{min}$  jusqu'à  $-150^{\circ}\text{C}$ . A la fin de la congélation, les cryotubes sont transférés et stockés dans l'azote liquide jusqu'à utilisation.

### II.2.2. Décongélation

Une décongélation rapide des échantillons est réalisée : les cryotubes sont rapidement extraits de l'azote liquide et plongés dans un bain marie à  $37^{\circ}\text{C}$  pendant 2 min. Le milieu de congélation contenant le tissu ovarien est ensuite dilué progressivement (en 2 étapes) par le milieu A préalablement incubé à  $37^{\circ}\text{C}$ . Cette étape est réalisée sous agitation douce afin de permettre l'efflux du cryoprotecteur et limiter les chocs osmotiques. Les tissus sont ensuite lavés 2 fois dans le milieu A à  $37^{\circ}\text{C}$ .

## II.3. Vitrification/réchauffement du tissu ovarien

### II.3.1. Vitrification

La composition du milieu de vitrification, milieu VS (100 %), est décrite dans le **tableau 13**. En conditions stériles et sous hotte à flux laminaire verticale, l'équilibration des fragments ovariens est réalisée en 3 étapes, consistant en une exposition à des concentrations croissantes en milieu de vitrification. A température ambiante (TA) et sous agitation douce, les tissus sont équilibrés dans la solution VS à 25 % puis à 50 % (v/v, dans milieu A) respectivement pendant 5 min. Les tissus sont ensuite transférés et équilibrés pendant 5 min dans la solution VS à 100 % supplémentée en raffinose, à  $4^{\circ}\text{C}$  et sous agitation douce. La concentration finale en cryoprotecteurs est de 1,5 M pour le PrOH, 1,5 M pour l'EG et 0,5 M pour le raffinose.

La vitrification des fragments ovariens a été réalisée par la méthode dite « en goutte ». A l'aide d'une pipette, chaque fragment ovarien prélevé avec 50  $\mu\text{l}$  de milieu VS (100 %) est plongé directement dans l'azote liquide. A l'aide d'une pince pré-refroidie dans l'azote liquide, chaque fragment vitrifié est ensuite déposé dans un cryotube pré-refroidi et stocké dans de l'azote liquide jusqu'à utilisation.

## Milieu VS

Milieu de vitrification	Sels inorganiques	Acides aminés
	NaCl 94,7 mM KCl 4,8 mM MgSO <sub>4</sub> 0,8 mM NaH <sub>2</sub> PO <sub>4</sub> 1,0 mM NaHCO <sub>3</sub> 25,0 mM	L-Glutamine 25,0 mM Taurine 0,5 mM Glycine 50,0 mM
	Cryoprotecteurs	PrOH 1,5 M EG 1,5 M Raffinose 0,5 M
	Source d'énergie	Autres composants
Na lactate 21,3 mM Na pyruvate 0,3 mM	HEPES 21,8 mM D-Glucose 5,5 mM HSA 0,5 %	<b>Antibiotiques :</b> Streptomycine 50 µg/ml Pénicilline 50 UI/ml
		pH ajusté à 7,4-7,6. Filtration

**Tableau 13. Composition du milieu VS utilisé pour la vitrification du tissu ovarien**

PrOH : 1,2 propanediol

EG : éthylène glycol

HEPES : acide 4-(2-hydroxyéthyl)-1-pipérazine éthane sulfonique

HSA : *human serum albumin*

### II.3.2. Réchauffement

Un réchauffement rapide des échantillons vitrifiés est réalisé : les cryotubes sont rapidement extraits de l'azote liquide et plongés dans un bain marie à 37°C pendant 2 min. L'efflux des cryoprotecteurs est ensuite réalisé en 2 étapes consistant en une incubation successive des tissus en présence de la solution VS à 50 % puis à 25 % sans raffinose (v/v, dans milieu A) pendant 5 min, à 37°C et sous agitation douce. Les tissus sont ensuite lavés 2 fois dans le milieu A à 37°C.

## III. Méthodes analytiques

### III.1. Etude de la viabilité folliculaire

La viabilité folliculaire a été appréciée après isolement enzymatique des follicules du cortex ovarien.

#### III.1.1. Isolement des follicules du cortex ovarien

A l'aide de bistouris et d'une pince, les échantillons de cortex ovarien sont sectionnés en fragments uniformes de 2 mm x 2 mm (l x L) et 1 mm d'épaisseur. Les fragments sont ensuite incubés dans 5 ml de milieu A supplémenté avec 200 U I/ml de collagénase de type IA pendant 1 heure dans un bain marie à 37°C, sous agitation douce. Après incubation, l'activité collagénase est inhibée par ajout d'un volume équivalent de PBS supplémenté avec 0,3 % de BSA (*bovine serum albumin*), à 4°C. La suspension est ensuite filtrée à l'aide d'un filtre de nylon (diamètre des pores 70 µm, BD Falcon<sup>TM</sup>, BD, USA) puis centrifugée à 100g pendant 5 min, à 4°C. Après retrait du surnageant, le culot cellulaire est resuspendu dans du milieu A afin de procéder à l'étude de viabilité.

#### III.1.2. Etude de viabilité des follicules isolés

Deux méthodes ont été appliquées pour l'analyse de la viabilité folliculaire : le marquage au bleu trypan (BT) et le marquage à la calcéine AM/éthidium homodimère-1 (CaAM/EthD-1).

Pour le marquage BT, les follicules isolés du cortex ovariens sont incubés pendant 10 min à TA dans une solution de BT 0,4 %. Le BT pénètre uniquement les cellules mortes dont la membrane plasmique est altérée et les colore en bleu. La suspension cellulaire est déposée entre lame et lamelle et analysée à l'aide d'un microscope optique au grossissement x 400.

Pour le marquage CaAM/EthD-1, les follicules isolés sont mis en suspension dans une solution contenant 2  $\mu\text{mol/L}$  de calcéine AM et 5  $\mu\text{mol/L}$  d'éthidium homodimère-1, pendant 45 min dans un bain marie à 37°C. La calcéine AM (composé invisible) pénètre dans les cellules qui, par leur activité estérase, transforment cette molécule en un composé fluorescent retenu à l'intérieur du cytoplasme des cellules vivantes. Elle produit ainsi une intense coloration verte (excitation/émission :  $\sim 495/515$ ). L'éthidium homodimère-1 pénètre dans les cellules dont les membranes plasmiques et nucléaires sont altérées et se fixe sur les acides nucléiques de l'ADN en émettant une fluorescence rouge (excitation/émission :  $\sim 495/635$  nm). Après 2 lavages dans du PBS à 37°C, la suspension cellulaire est déposée entre lame et lamelle et analysée à l'aide d'un microscope à épifluorescence (Nikon, France) équipé d'un filtre conventionnel de large bande passante afin de visualiser simultanément les 2 colorants, au grossissement x 400.

Lors de l'observation et pour chacun des marqueurs utilisés (BT ou CaAM/EthD-1), un follicule est considéré comme mort si l'ovocyte et/ou plus de 50 % des cellules folliculeuses est/sont mort(es). Pour chaque échantillon, 100 follicules ont été observés. Les ovocytes extrudés ne sont pas pris en considération dans l'étude de viabilité folliculaire.

### III.2. Analyse histologique

Les coupes et les colorations des tissus ont été réalisés dans le service d'Anatomie-Pathologique du CHU Estaing de Clermont-Ferrand (Chef de service : Professeur Pierre DECHELOTTE).

Après fixation dans l'AFA (Alcool-Formol-Acide Acétique) pendant une nuit, les tissus ovariens sont inclus en paraffine et des coupes sériées de 4  $\mu\text{m}$  d'épaisseur sont réalisées à l'aide d'un microtome (Lietz, Germany). Les coupes sont ensuite étalées sur des lames silanisées (Lames Starfrost, Microm, France) à raison de 8 coupes consécutives par lame. Une lame sur 2 est déparaffinée, réhydratée et colorée à l'haematoxyline-éosine-safran (HES). Les

analyses sont réalisées à l'aide d'un microscope optique (BX40 ; Olympus Co., Allemagne) aux grossissements x 100 et x 400.

### III.2.1. Répartition des follicules par stade de croissance





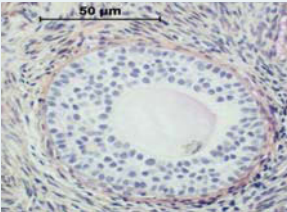

Les stades de croissance folliculaire sont évalués d'après les critères de Gougeon (Gougeon, 1986) : un follicule primordial se caractérise par un ovocyte entouré d'une assise de cellules folliculeuses aplaties ; un follicule intermédiaire se caractérise par un ovocyte entouré d'une couche de cellules folliculeuses cubiques et aplaties ; un follicule primaire présente une couche complète de cellules folliculeuses cuboïdales ; un follicule est qualifié de secondaire lorsqu'il présente plus d'une couche de cellules folliculeuses appelées alors cellules de la granulosa (CGs) ; dans un follicule préantral, de petites cavités liquidiennes apparaissent entre les CGs et dans le follicule antral ces cavités deviennent coalescentes pour former un antrum. Un follicule est considéré comme atreétique s'il présente une pycnose des noyaux et/ou une hyperéosinophilie du cytoplasme (**Figure 15**) (Gougeon, 1986). Dans cette analyse, les follicules primordiaux et intermédiaires ont été regroupés en une classe unique appelée « primordiaux-intermédiaires ». Seuls les follicules contenant un ovocyte avec un noyau clairement identifié sont comptabilisés.

### III.2.2. Etude de la morphologie folliculaire

La morphologie folliculaire a été appréciée d'après les paramètres définis par Keros *et al.* basés sur l'intégrité des membranes plasmiques et nucléaires, l'intégrité nucléaire, le maintien de la cohésion ovocyte-cellules folliculeuses (Keros *et al.*, 2009). Un follicule est considéré comme intact d'un point de vue morphologique si aucun signe de dégénération n'est observé dans l'ovocyte et les cellules folliculeuses. L'ovocyte doit être en étroit contact avec l'assise de cellules folliculeuses adjacentes et la membrane basale intacte, doit être attachée à la couche de cellules folliculeuses.

Un follicule est considéré comme dégradé sur le plan morphologique s'il comporte un ovocyte intact mais présente une ou plusieurs altération(s) suivante(s) à plus de 50 % : rétraction du cytoplasme ovocytaire et/ou vacuolisation du cytoplasme et/ou détachement de la membrane basale (**Figure 16**).



Stade de croissance	Caractéristiques	
<b>Primordial</b>	Diamètre : 25-50 $\mu\text{m}$ 1 couche de cellules folliculeuses aplaties	
<b>Intermédiaire</b>	Diamètre : 50 $\mu\text{m}$ 1 couche de cellules folliculeuses cubiques et aplaties	
<b>Primaire</b>	Diamètre : 50-100 $\mu\text{m}$ 1 couche complète de cellules folliculeuses cuboïdales	
<b>Secondaire</b>	Diamètre : 100-200 $\mu\text{m}$ Au moins 2 couches de cellules folliculeuses appelées cellules de la granulosa (CGs). Zone pellucide enveloppant ovocyte	
<b>Préantral</b>	Diamètre : ~200 $\mu\text{m}$ Lacunes remplies de liquide folliculaire entre les CGs	
<b>Atrétique</b>	Pycnose des noyaux et/ou hyperéosinophilie du cytoplasme	

**Figure 15. Stades de croissance folliculaire d'après les critères de Gougeon (1986)**

### III.2.3. Etude de la densité folliculaire


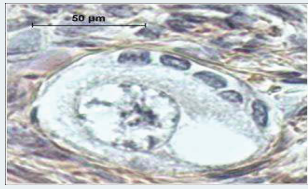

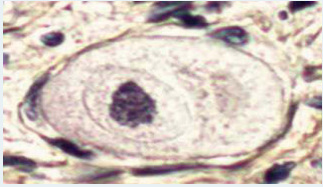
Une analyse quantitative des follicules est réalisée dans le cortex ovarien frais, décongelé, et réchauffé (article 3). Les sections sont numérisées par une caméra couleur Sony 3CCD DXC 950P (Sony Corporation, Japon) *via* une carte Matrox Météor MC/4 (Samba technologies, France). Tous les 60  $\mu$ m, la surface (en mm<sup>2</sup>) d'une section est mesurée après délimitation de ses bords par le logiciel IPS 32, version 4.27 (Samba technologies, France). La densité folliculaire (nombre de follicules par mm<sup>2</sup> de cortex ovarien) est le rapport entre le nombre total de follicules et la surface totale de cortex analysée.

### III.3. Etude de la fragmentation de l'ADN par la méthode TUNEL

La fragmentation de l'ADN dans les follicules et le stroma ovarien a été évaluée par la méthode TUNEL (*terminal deoxynucleotidyl transferase dUTP nick end labeling*) au moyen du kit *In situ Cell Death Detection, AP*<sup>®</sup> (Roche, France) conformément aux instructions techniques préconisées par le fabricant. La technique TUNEL est basée sur le marquage des extrémités des fragments d'ADN. L'enzyme *terminal deoxynucleotidyl transferase* (Tdt) catalyse la polymérisation de nucléotides, les dUTP (2'-deoxyuridine - 5'-triphosphate), conjugués à la fluorescéine sur les extrémités 3'OH libres d'ADN.

Après déparaffinage et réhydratation, les sections sont perméabilisées à l'aide d'une solution contenant 20  $\mu$ g/ml de protéinase K dans 10 mM de Tris-HCl pendant 30 min à 37°C. Après lavage dans du PBS, les sections ont ensuite été incubées en présence de la solution de marquage du kit contenant les dUTP-fluorescéine et l'enzyme Tdt, pendant 1 heure à 37°C, en chambre humide et à l'obscurité. Après lavages au PBS, une contre-coloration avec 10  $\mu$ g/ml Hoechst 33258 (Invitrogen, France) pendant 5 min à TA, est réalisée afin de visualiser les noyaux.

Pour chaque patiente, un témoin positif est réalisé par traitement préalable de sections de tissu ovarien avec de la DNAse I recombinante (3000 U/ml dans 50 mM de Tris-HCl, 10 mM de MgCl<sub>2</sub> et 1 mg/ml de BSA) pendant 30 min à 37°C, pour induire une fragmentation d'ADN. Pour le témoin négatif, les sections de tissu ovarien ont été incubées en présence de la solution de marquage sans Tdt.

<b>Altérations morphologiques</b>				
<b>Cytoplasme ovocytaire</b>	Rétraction		Vacuolisation	
<b>Membrane basale</b>	Décollement			
<b>Noyau cellulaire</b>	Pycnose			

**Figure 16. Altérations morphologiques potentielles des follicules après cryoconservation du tissu ovarien**

Les lames sont observées au grossissement x 400 à l'aide d'un microscope à épifluorescence (BX51TF; Olympus Co., Japon) et contraste de phase, équipé d'une caméra digitale Nikon DSFI-1 (Nikon, Japon). Comme précédemment décrit, un follicule est considéré comme positif pour le marquage TUNEL si l'ovocyte et/ou plus de 50 % des cellules folliculeuses est/sont TUNEL<sup>+</sup> (fluorescence verte) (Xiao *et al.*, 2010a). Pour le stroma ovarien, la proportion de cellules stromales TUNEL<sup>+</sup> a été évaluée sur 3 champs au grossissement x 400.

#### **III.4. Analyse immunohistochimique de l'endothélium vasculaire ovarien**

L'analyse histologique de l'endothélium vasculaire a été réalisée par marquage immunohistochimique du CD31. Le CD31 ou PECAM-1 (*platelet/endothelial cell adhesion molecule 1*) est une molécule d'adhésion cellulaire de l'endothélium vasculaire. CD31 est exprimée sur tous les endothéliums continus, notamment ceux des artères, artérioles, veinules, veines et capillaires non sinusoïdes. L'immunomarquage a été réalisé à l'aide d'un automate Ventana Benchmark XT (*Ventana Medical System Inc.*, USA). Après déparaffinage et réhydratation, un démasquage par la chaleur est réalisé en immergeant les sections de tissu ovarien dans un tampon citrate (CC1, Roche) pendant 8 min. Les sections sont ensuite incubées pendant 30 min à 37°C en présence de l'anticorps monoclonal murin anti-CD31 humain (clone JC/70A, Dako, Denmark) préalablement dilué au 1 : 20. Le complexe antigène/anticorps est révélé par l'utilisation du kit ultra View Universal DAB Detection (Roche, France) conformément aux instructions du fournisseur. Une contre-coloration à l'hématoxyline est réalisée afin de visualiser les noyaux.

Le contrôle négatif est réalisé en omettant d'appliquer l'anticorps CD31 et en le remplaçant par du PBS sur les coupes de tissu ovarien. De l'amygdale humaine enflammée est utilisée comme contrôle positif pour le CD31.

Un vaisseau sanguin ovarien est considéré comme intact si l'endothélium vasculaire est complet et ne présente aucun signe de détachement.

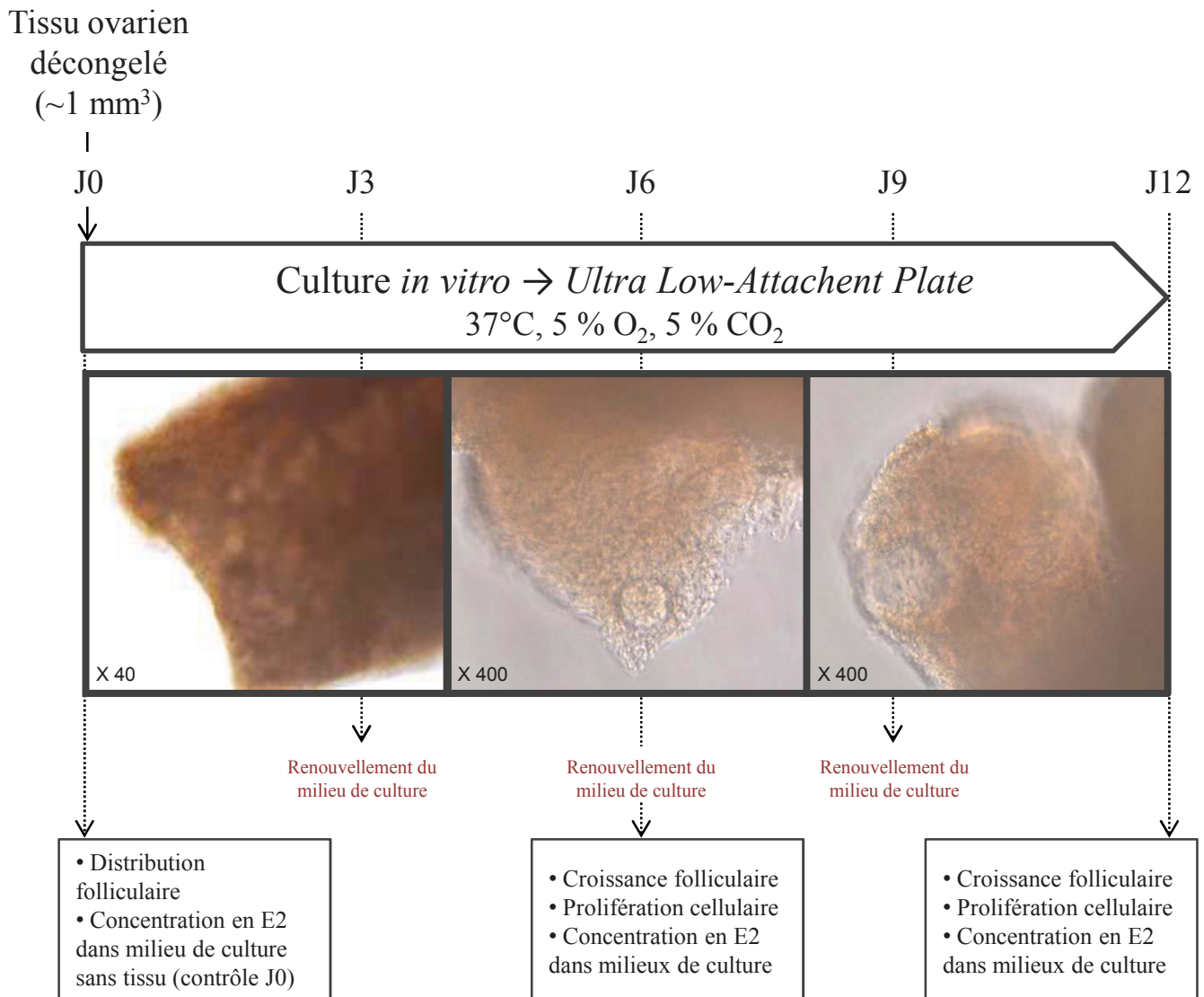
### III.5. Culture *in vitro* de tissu ovarien décongelé

Les cultures *in vitro* de tissus ovariens décongelés ont été réalisées au cours de notre stage dans le laboratoire *Follicle Biology* (FOBI) du centre hospitalo-universitaire libre néerlandophone de Bruxelles (UZ-VUB).

Sous hotte à flux laminaire horizontal et en conditions aseptiques, le tissu ovarien décongelé est sectionné en fragments de 1 mm x 1 mm (l x L) et 1 mm d'épaisseur à l'aide d'un bistouri et d'une pince (**Figure 17**). Les fragments sont ensuite mis en culture dans des plaques de culture 96 puits de type *Ultra Low-Attachment* (Corning, Escolab, Belgique) (1 fragment/puit). Chaque puits de culture contient 100 µl de milieu de culture préalablement équilibré : milieu  $\alpha$ -MEM-GlutaMAX (Invitrogen, Belgique) supplémenté avec 10 % de HSA (Vitrolife, Suède), 100 µg/ml d'acide ascorbique, 5 ng/ml d'insuline, 5 µg/ml-5 ng/ml de transferrine-sélénium et 25 mIU/ml de FSH recombinante (GONAL-f, Merck, France). Les tissus ovariens sont maintenus en culture pendant une durée de 12 jours à 37°C, sous atmosphère saturée en vapeur d'eau à 5 % de O<sub>2</sub>, 90 % de N<sub>2</sub> et 5 % de CO<sub>2</sub>. Avant la mise en culture (J0), puis à 6 (J6) et 12 jours (J12), des fragments de tissu ovarien sont prélevés et fixés pour analyses histologiques et immunohistochimiques (**Figure 17**). 50 µl de milieu de culture sont renouvelés tous les 3 jours.

#### III.5.1. Analyse immunohistochimique de la prolifération cellulaire au cours de la culture *in vitro*

En cours de culture, la prolifération des cellules folliculeuses a été appréciée par marquage immunohistochimique du PCNA (*proliferating cell nuclear antigen*). Après déparaffinage et réhydratation, les sections de tissu ovarien sont immergées dans une solution de méthanol et d'eau oxygénée à 3 %, pendant 30 min à TA afin de bloquer l'activité peroxydase endogène. Les lames sont ensuite traitées avec du sérum de lapin normal à 10 % pendant 30 min à TA, puis incubées toute la nuit en chambre humide et à 4°C en présence de l'anticorps monoclonal murin anti-PCNA (Novocastra, Menarini diagnostics, France) dilué au 1 : 100. Après lavage au PBS, l'anticorps secondaire (anticorps de chèvre marqué à la peroxydase) dilué au 1 : 20 est appliqué pendant 30 min à TA. Après lavage au PBS, le substrat DAB (diaminobenzidine, Vector<sup>®</sup> NovaRED) est appliqué sur les lames conformément aux instructions du fournisseur.



**Figure 17. Mode opératoire pour l'étude fonctionnelle du cortex ovarien congelé/décongelé en culture**

Après lavage dans de l'eau distillée, une contre-coloration à l'haematoxyline est réalisée avant déshydratation et fixation au Neo-Entellan<sup>®</sup> (Merk chemicals, France).

Le contrôle négatif est réalisé en omettant d'appliquer l'anticorps primaire et en le remplaçant par du PBS sur les coupes de tissu ovarien. Du tissu ganglionnaire mésentérique humain est utilisé comme contrôle positif pour le PCNA.

### III.5.2. Dosage de la 17 $\beta$ -œstradiol (E2) au cours de la culture *in vitro*

La concentration en E2 dans les milieux de culture est mesurée après 6 et 12 jours de culture *in vitro* par radio-immunologie selon les instructions du fabricant (Estradiol 2 de Clinical Assays/DiaSorin, Sorin Fueter, Belgique) dans le service d'hormonologie de l'UZ-VUB, Bruxelles (Chef de service : Professeur Johan SMITZ). La sensibilité du dosage est de 10 ng/l et le coefficient de variation intra-essai est  $\leq 10\%$ . Pour chaque échantillon, 2 dosages sont réalisés et la moyenne des 2 valeurs est rapportée dans notre étude.

## IV. Analyse statistique des résultats

Pour étudier la reproductibilité et la précision des 2 marqueurs de la viabilité folliculaire (BT et CaAM/EthD-1), nous avons évalué la concordance inter-observateur et inter-méthode selon la méthode de Bland et Altman (article 1) et nous avons calculé pour chaque analyse le coefficient de corrélation intra-classe (*Intraclass correlation coefficient*, ICC). La concordance est considérée comme faible ICC < 0,4 ; bonne si  $0,4 \leq \text{ICC} < 0,75$  ; excellente si  $0,75 \leq \text{ICC} < 1$ .

Concernant l'étude de la qualité du tissu ovarien après congélation lente (article 2) et vitrification (article 3), les analyses statistiques ont été réalisées avec le logiciel StatView pour Windows (version 5.0, SAS Institute Inc.). Les répartitions des follicules par stade de croissance dans les tissus frais et décongelés/réchauffés d'une part et au cours de la culture *in vitro* d'autre part, sont comparées à l'aide d'un test de  $\chi^2$ . Le test de Wilcoxon (non paramétrique) est utilisé pour comparer les pourcentages moyens ( $\pm$  SEM) de follicules viables et de follicules intacts d'un point de vue morphologique ainsi que les pourcentages de follicules et cellules stromales TUNEL<sup>+</sup> dans les tissus frais, décongelés et réchauffés. Le test

de Wilcoxon a également été utilisé pour comparer les concentrations en E2 mesurée au cours de la culture *in vitro* des tissus décongelés.

Une valeur de  $p < 0,05$  est considérée comme statistiquement significative.



# Résultats

## Article 1

---

Viability assessment of fresh and frozen/thawed isolated human follicles: reliability of two methods (Trypan blue and Calcein AM/ethidium homodimer-1).

Sanfilippo S, Canis M, Ouchchane L, Botchorishvili R, Artonne C, Janny L, and Brugnon F.

Publié dans **Journal of Assisted Reproduction and Genetics**. 2011;28:1151-6.

## **Présentation de l'article 1**

L'appréciation de la qualité du tissu ova rien avant et après congélation est le plus souvent envisagée par une analyse histologique. Elle consiste en une analyse morphologique détaillée des follicules ovariens (répartition par stades de croissance, densité, morphologie folliculaire) après coloration histologique standard des tissus préalablement fixés et inclus en paraffine. Si l'analyse histologique constitue l'examen de référence pour l'évaluation de la qualité des tissus frais et décongelés, il n'est pas informatif quant à la viabilité des follicules. Or ce paramètre est essentiel pour prédire la potentialité de reprise de greffe d'un tissu ovarien cryoconservé. Il est donc important de mesurer la viabilité des follicules par une méthode applicable en routine, reproductible et précise.

Deux marqueurs sont principalement utilisés pour l'étude de la viabilité folliculaire : le bleu trypan (BT) et la calcéine AM/éthidium homodimère-1 (*calcein AM/ethidium homodimer-1*, CaAM/EthD-1). Le BT est un colorant vital permettant d'évaluer l'intégrité membranaire des follicules. Ce colorant pénètre uniquement les cellules mortes dont la membrane plasmique est altérée et les colore en bleu. La CaAM/EthD-1 est une combinaison de 2 molécules fluorescentes : la calcéine AM et l'éthidium homodimère-1. L'éthidium homodimère-1 pénètre dans les cellules dont les membranes plasmiques et nucléaires sont altérées et se fixe sur les acides nucléiques de l'ADN en émettant une fluorescence rouge (excitation/emission : ~ 495/635 nm). Quant à la calcéine AM, elle permet de détecter une activité enzymatique présente dans les cellules vivantes : les estérases. Ces enzymes sont exprimées dans le cytoplasme des cellules vivantes et dégradent la calcéine AM (invisible) en calcéine (excitation/emission : ~ 495/515 nm) colorant en vert les cellules vivantes. Etant donné que les cellules mortes perdent cette activité estérase, seules les cellules vivantes sont marquées en vert.

Bien que couramment rapportés dans la littérature, ces 2 marqueurs n'ont cependant jamais fait l'objet d'une étude comparative en termes de reproductibilité et de précision pour l'évaluation de la viabilité des follicules ovariens.

L'objectif de notre première étude a donc été d'évaluer la reproductibilité et la précision de ces 2 méthodes afin de déterminer la méthode la plus appropriée pour l'évaluation de la viabilité folliculaire avant et après congélation du tissu ovarien. Pour cela, nous avons réalisé une analyse de concordance inter-observateur et inter-méthode. Nos résultats ont permis de mettre en évidence : i) une meilleure reproductibilité (concordance inter-observateur) pour la

méthode BT en comparaison avec la méthode CaAM/EthD-1 ; ii) une bonne concordance (analyse inter-méthode) entre les 2 méthodes.

→ La très bonne fiabilité du BT, associée à sa facilité d'application technique et son faible coût, en font un marqueur approprié pour évaluer l'efficacité des procédures de congélation et le potentiel de follicules viables avant greffe.

## Viability assessment of fresh and frozen/thawed isolated human follicles: reliability of two methods (Trypan blue and Calcein AM/ethidium homodimer-1)

Sandra Sanfilippo · Michel Canis · Lemlih Ouchchane ·  
Revaz Botchorishvili · Christine Artonne ·  
Laurent Janny · Florence Brugnon

Received: 20 May 2011 / Accepted: 11 October 2011 / Published online: 27 October 2011  
© Springer Science+Business Media, LLC 2011

### Abstract

**Purpose** To assess the reliability of trypan blue (TB) and calcein AM/ethidium homodimer-1 (CaAM/EthD-1) staining to evaluate the viability of fresh and thawed human ovarian follicles.

**Capsule** Trypan blue appears to be a more reliable staining method for follicle viability evaluation compared with calcein AM/ethidium homodimer-1

Supported by: an industrial doctoral grant (Convention Industrielle de Formation par la Recherche, CIFRE) with the Centre International de Chirurgie Endoscopique (CICE), France (Grant No: 176/2009).

S. Sanfilippo (✉) · M. Canis · C. Artonne · L. Janny · F. Brugnon  
Laboratoire de biologie du développement et de la reproduction,  
Université Clermont 1, UFR Médecine, E.A. 975,  
28 Place Henri Dunant,  
63001 Clermont-Ferrand, Cedex 1, France  
e-mail: sanfilipposandra@gmail.com

S. Sanfilippo · M. Canis · R. Botchorishvili  
Centre International de Chirurgie Endoscopique (CICE),  
28 Place Henri Dunant,  
63001 Clermont-Ferrand, Cedex 1, France

M. Canis · R. Botchorishvili  
CHU Clermont-Ferrand, Gynécologie obstétrique, Estaing,  
1 Place Lucie Aubrac,  
63058 Clermont-Ferrand, Cedex 1, France

L. Ouchchane  
Laboratoire de biostatistiques, télématique et traitement d'image,  
Université Clermont 1, UFR Médecine,  
28 Place Henri Dunant,  
63001 Clermont-Ferrand, Cedex 1, France

L. Janny · F. Brugnon  
CHU Clermont-Ferrand, Biologie et médecine de la reproduction,  
AMP-CECOS, Estaing,  
1 Place Lucie Aubrac,  
63058 Clermont-Ferrand, Cedex 1, France

**Methods** Isolated follicles from fresh and thawed cortex were stained using TB *versus* CaAM/EthD-1 methods ( $n=10$  patients). Measurements were performed by two independent observers. The reliability was evaluated by intraclass correlation coefficient (ICC) and the differences between paired measurements were tested by the Wilcoxon test.

**Results** Inter-observer reliability was excellent for each method. Nevertheless, it was even better with the TB method (ICC=0.83) compared with CaAM/EthD-1 (ICC=0.75). Moreover, the ICCs for viability measurements using the two methods were good for each observer (observer 1: ICC=0.49; observer 2: ICC=0.40).

**Conclusion** Compared with CaAM/EthD-1, TB appears to be more reliable as a staining method for follicle viability evaluation. TB staining is a quick and useful method, complementary to histological analysis for quality control in ovarian tissue cryopreservation.

**Keywords** Human ovarian tissue · Fresh/thawed isolated follicles · Viability staining · Reliability · Trypan blue · Calcein AM/ethidium homodimer-1

### Introduction

Recent advances in cancer treatment have significantly improved the long-term survival rate of young patients. However many women find themselves facing the prospect of losing their fertility after aggressive chemotherapy and/or radiotherapy [1]. By retrieving and cryopreserving ovarian tissue prior to the initiation of cancer treatment, it is now possible to offer the option of restoring fertility. To date, 15 healthy babies have been born worldwide after orthotopic transplantation of frozen/thawed ovarian tissue [2–13].

Despite these encouraging results, a dramatic depletion of ovarian follicles has been reported after transplantation and has affected long-term graft functionality. This severe follicular loss can be caused by direct cryoinjuries to the follicles due to a suboptimal freezing/thawing process, but mainly by ischemic damage during revascularization of the graft after transplantation [14, 15]. Histological examination is an important tool to evaluate the morphology of frozen/thawed follicles before transplantation. However, it's time-consuming and requires special skills and equipment. Furthermore, histological evaluation is not instructive regarding follicle viability. To evaluate the potential of viable follicles before grafting, a reliable and rapid method is essential. Previous studies reported mainly two methods to measure the viability of these follicles: trypan blue (TB) and calcein AM/ethidium homodimer-1 (CaAM/EthD-1) [16–19]. TB is a vital dye which is only able to enter cells with compromised membranes and color them blue [16, 17]. Cell-permeant CaAM is enzymatically converted into calcein in the cytoplasm of living cells, turning these fluorescent green. EthD-1, on the other hand, enters cells with damaged membranes and takes on a bright red fluorescence upon binding to nucleic acids [18, 19]. Therefore this work aimed to determine the most appropriate and reliable method for measuring follicles viability (TB *versus* CaAM/EthD-1) to assess the quality of ovarian cryopreservation. For this purpose, we analyzed the inter-observer and inter-method reliabilities of TB and CaAM/EthD-1 staining on the one hand and the impact of the freezing/thawing procedure on the viability of ovarian follicles by these two staining methods on the other hand.

## Materials and methods

All products were purchased from Sigma-Aldrich (France), unless otherwise indicated.

### Ovarian tissue collection and cryopreservation

The study was approved by the regional research ethics committee (Comité Consultatif des Personnes se Prêtant à la Recherche Biomédicale d'Auvergne). Ovarian cortical samples from 10 patients were collected during endoscopic surgery for benign cysts, after obtaining informed consent to participate in the study. The mean age of the women was  $29.7 \pm 7.5$  years (mean  $\pm$  SD). The specimens were immediately immersed in "medium A" at 4°C and transported to the laboratory on ice. "Medium A" was composed of: NaCl (94.7 mmol/l), KCl (4.8 mmol/l), MgSO<sub>4</sub> (0.8 mmol/l), NaH<sub>2</sub>PO<sub>4</sub> (1.0 mmol/l), NaHCO<sub>3</sub> (25.0 mmol/l), CaCl<sub>2</sub> (1.8 mmol/l), sodium lactate (21.3 mmol/l), sodium pyruvate (0.3 mmol/l), D-glucose

(5.5 mmol/l), L-glutamine (25.0 mmol/l), taurine (0.5 mmol/l), and 0.5% of human serum albumin (Vitrolife Sweden AB, Sweden) [20]. Slices of about 1 cm<sup>2</sup> in area and 1 mm in thickness each were cut. For each staining assay, one fresh tissue piece per patient was used before freezing for viability analysis. Other tissue pieces were frozen.

### Freezing/thawing procedure

The freezing medium, "medium B", consisted of "medium A" without CaCl<sub>2</sub> and supplemented with HEPES (21.8 mmol/l), glycine (50.0 mmol/l), propanediol (3.0 mol/l) and raffinose (0.05 mol/l) [20]. The "medium B" was added in 3 steps to "medium A" which contained ovarian slices, to a final dilution of 1:1 (v/v) under gentle agitation. After 15 min of equilibration at 4°C, each slice immersed in the cryoprotective solution was transferred to a 1.8 ml cryovial (Nunc, Fisher Bioblock Scientific, France) and loaded in a programmable freezer (Minicool 40 PC, Air liquide, France). The cooling rate was 2°C/min from 4°C to -11°C, temperature at which nucleation was induced by semi-automatic seeding. Then, the temperature was lowered to -40°C at a rate of 2°C/min and to -150°C at a rate of 10°C/min. Finally the cryovials were plunged into liquid nitrogen for storage.

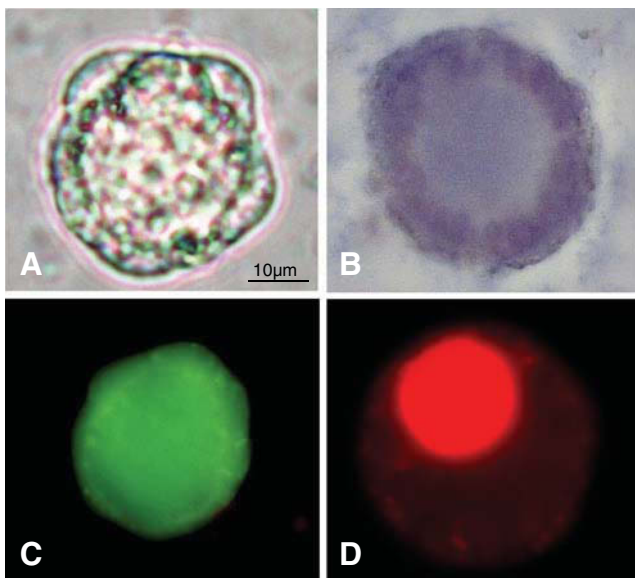
For the thawing process, cryovials were rapidly immersed in a 37°C water bath for 5 min and the cryoprotective solution containing the specimens was diluted in 2 steps of 5 min by "medium A" under gentle agitation. The tissue slices were washed twice with "medium A" before proceeding with the quality analysis. For each staining assay, one thawed tissue piece per patient was used for viability analysis.

### Follicle isolation and viability assessment

For each patient ( $n=10$ ), fresh and thawed ovarian slices were sectioned into uniform-sized pieces of 2×2 mm (length x width) and 1 mm thickness, placed in "medium A" supplemented with 200 UI/ml type Ia collagenase and incubated at 37°C for 1 h with gentle agitation. Enzyme activity was inhibited by the addition of an equal volume of cold phosphate buffered saline medium supplemented with 0.3% of Bovine Serum Albumin. The suspension was filtered using a 70 μm nylon filter (BD Falcon™, BD, USA) and centrifuged at 100 g for 5 min at 4°C. The pellet was further processed as described below. We performed our analysis on "small" isolated follicles (primordial and primary) as they constitute the main source of follicles in the ovary and are a major factor in human fertility potential.

For TB staining, recovered follicles were incubated for 10 min at room temperature with 0.4% final trypan blue.

Dead cells were stained blue, and live ones were unstained (Fig. 1A, B). CaAM/EthD-1 staining was performed by incubating isolated follicles with 2  $\mu\text{mol/L}$  calcein AM and 5  $\mu\text{mol/L}$  ethidium homodimer (Live/Dead<sup>®</sup> Viability/Cytotoxicity kit; Invitrogen, France) for 45 min at 37°C in the dark [21]. Nonfluorescent cell-permeant calcein-AM enters the cell and is cleaved by ubiquitous esterases in living cells, producing calcein which is well retained within live cells and gives an intense uniform green fluorescence (excitation/emission  $\sim 495/515$  nm). Ethidium homodimer-I enters cells with damaged membranes and then binds to nucleic acids, resulting in a 40-fold enhancement of fluorescence and producing a bright red fluorescence in dead cells (excitation/emission  $\sim 495/635$  nm). A conventional fluorescein longpass filter, by which calcein AM and ethidium homodimer could be viewed simultaneously, was used (Fig. 1C, D). The viability of each sample was simultaneously assessed by two independent observers (an experienced laboratory technician and a PhD student) using light microscopes for TB staining or epifluorescence microscopes for CaAM/EthD-1 staining. For each staining method, a follicle was classified as dead if the oocyte and/or >50% of granulosa cells were dead (Fig. 1). Partially or completely denuded oocytes were excluded. In order to avoid a potential inter- and intra-patient bias due to a variable number of analyzed follicles, for each patient we assessed the viability of a fixed amount of follicles: 100



**Fig. 1** Viability assessment of small isolated human ovarian follicles using trypan blue (TB) (A,B) and calcein AM/ethidium homodimer-1 (CaAM/EthD-1) (C,D) staining. Live follicle (1A): unstained, and dead follicle (1B): blue stained with TB dye exclusion test (light microscope; original magnification  $\times 400$ ). Live follicle (1C): green fluorescent, and dead follicle (1D): red fluorescence with the test using two fluorescent probes: CaAM/EthD-1 (epifluorescence microscope; original magnification  $\times 400$ )

follicles before and after freezing/thawing, both after TB and CaAM/EthD-1 staining.

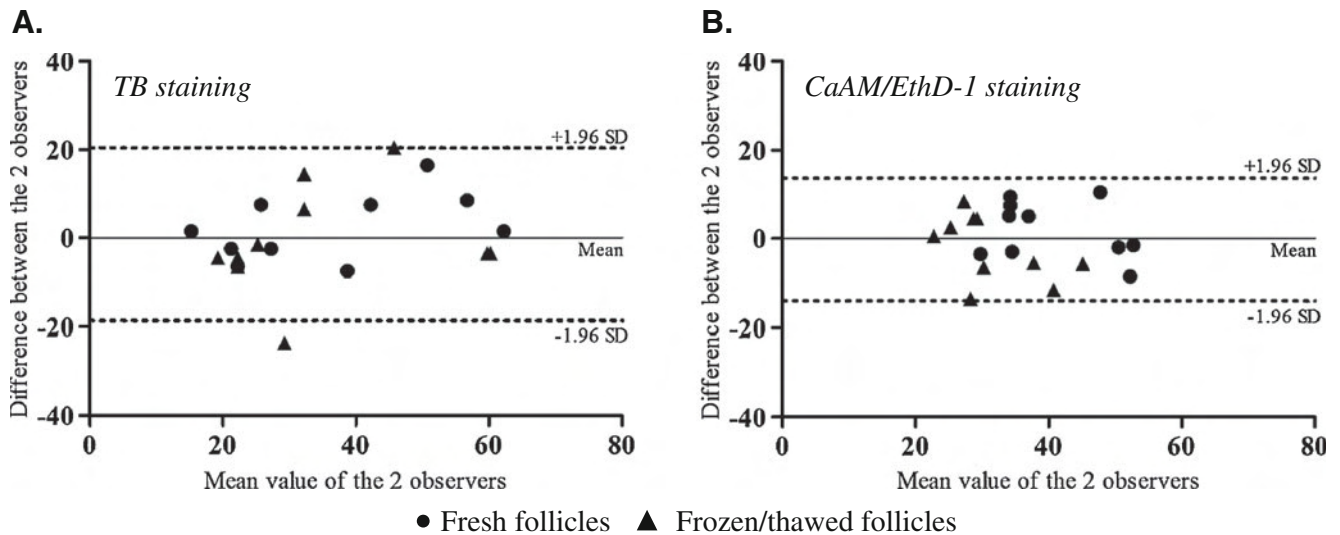
#### Statistical analysis

Differences between paired measurements were tested by the Wilcoxon signed-rank test [22]. This test was performed on the viability measurements made by the two different observers for each staining method (inter-observer reliability) in the same sample; on the viability measurements made by each observer for each staining method: TB *versus* CaAM/EthD-1 (inter-method reliability) in the same sample; and on average viability measurements made by the two observers respectively for fresh and thawed follicles from the same patient for each staining method (for the assessment of the impact of the freezing/thawing procedure on the viability of ovarian follicles). A 0.05 type I error was set as the significant level. After the above-mentioned discordance test, intraclass correlation coefficients (ICC) were computed according to Shrout and Fleiss [23] to assess the reliability of the different observers using measurements from the same sample. The formula used is as follows:  $ICC = (bms - ems) / (bms + ((k - 1) * ems))$ , where bms (between mean squares) and ems (error mean squares) are obtained from an ANOVA table, k being the number of observations per subject ( $k=2$ ). These coefficients were based on the usual values to characterize poor ( $ICC < 0.4$ ), good ( $0.4 \leq ICC < 0.75$ ) and excellent reliability ( $0.75 \leq ICC < 1$ ) [24–26]. As recommended by the standard method reference of Bland and Altman [27, 28], the results of the inter-observer and method reliability analysis are respectively shown in Figs. 2 and 3 by drawing up the plots of difference (ordinate) against the mean of the measurements (abscissa). The presentation of the 95% limits of agreement is to allow visual judgment of how well two methods of measurement agree. All statistical analyses were performed using SAS for Windows<sup>®</sup> v9.2 (SAS institute inc., Cary, NC, USA).

#### Results

##### Inter-observer reliability for TB and CaAM/EthD-1 staining of follicles

Viability analysis with the TB test, performed on fresh and thawed follicles, showed an average of  $35.1\% \pm 14.7\%$  and  $36.0\% \pm 17.6\%$  viable follicles respectively for observer 1 and 2 ( $n=10$  patients). For CaAM/EthD-1, average percentages of viable follicles were  $36.2\% \pm 10.4\%$  for observer 1 and  $36.0\% \pm 9.3\%$  for observer 2 ( $n=10$ ). A comparative study showed there was no significant difference between viability measurements made by each observer either for TB ( $p=0.78$ )



**Fig. 2** Inter-observer reliability for TB (A) and CaAM/EthD-1 staining (B) (Bland and Altman method). Viability measurement was performed by two observers (observer 1 and observer 2) on fresh and

thawed isolated follicles ( $n=10$  patients). The solid line locates the mean and the dashed lines the upper and lower limits of the 95% fluctuation interval of the difference between the two observers

or for CaAM/EthD-1 ( $p=0.97$ ) staining performed on fresh and thawed follicles. The Bland and Altman plot for inter-observer reliability is presented in Fig. 2. Inter-observer reliability was excellent for each staining method. Nevertheless, it was even better with the TB method (ICC=0.83) in comparison with CaAM/EthD-1 (ICC=0.75).

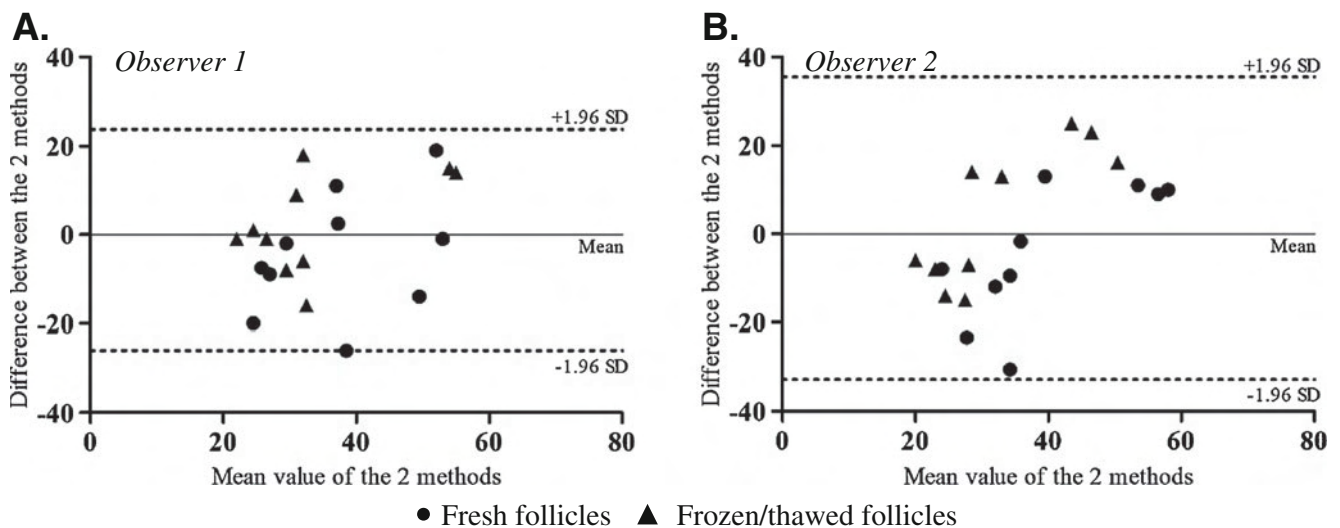
CaAM/EthD-1 staining performed on fresh and thawed follicles (observer 1:  $p=0.79$ ; observer 2:  $p=0.99$ ) ( $n=10$ ). The ICCs for viability measurements by the two methods were good for each observer (observer 1: ICC=0.49; observer 2: ICC=0.40). Figure 3 shows Bland and Altman plots regarding inter-method reliability for the two observers.

Inter-method reliability for follicle viability measurement between TB and CaAM/EthD-1 staining

Impact of the freezing/thawing procedure on the viability of ovarian follicles

For each observer, no statistically significant difference appeared between viability measurements with TB *versus*

For the 10 patients studied, a significantly lower percentage of live follicles was observed from thawed ovarian tissue



**Fig. 3** Inter-method reliability TB and CaAM/EthD-1: Bland and Altman plot of each measurement performed by observer 1 (A) and observer 2 (B). Staining with TB and CaAM/EthD-1 was performed

on fresh and thawed isolated follicles ( $n=10$  patients). The solid line locates the mean and the dashed lines the upper and lower limits of the 95% fluctuation interval of the difference between the two observers



compared with those from fresh tissue, after CaAM/EthD-1 ( $32.6\% \pm 9.6\%$  versus  $39.7\% \pm 10.4\%$ ,  $p=0.02$ ) staining, while no significant difference appeared after TB staining ( $34.8\% \pm 15.2\%$  versus  $36.2\% \pm 16.3\%$ ).

## Discussion

Transplantation of frozen/thawed ovarian tissue is a promising strategy to restore fertility in cancer patients [1]. However, the freezing/thawing procedure and neo-vascularization of the graft can lead to significant follicular loss limiting the longevity of transplants [29]. An unequivocal evaluation of viable follicles in thawed ovarian cortical slices is therefore required prior to transplantation. This experiment was designed to assess the reliability of trypan blue (TB) and calcein AM/ethidium homodimer-1 (CaAM/EthD-1) staining to evaluate the viability of fresh and frozen/thawed follicles. To our knowledge, this is the first study which analyses the inter-observer and inter-method reliability of these two staining on a human ovarian model. This work aimed to determine the most appropriate and reliable method for measuring follicle viability and the most suitable method for routine clinical application.

In our study we collected ovarian samples surrounding benign cysts. This type of biopsy is a promising source of ovarian tissue for research purposes since morphological and functional patterns are similar to those of the normal ovarian cortex [20, 30]. Follicle isolation was performed by the collagenase IA enzyme method because it provides a suitable and non-deleterious means of recovering large numbers of small follicles from the human ovarian cortex [31]. In comparison with mechanical methods, the use of enzymes is less time-consuming since follicle isolation can be achieved within 1 h and no special training is required. Collagenase IA enzymatic digestion was preferred to Liberase treatment in order to optimize the number of fully isolated follicles [16]. However, recent studies showed that this purified enzyme blend allowed a reproducible isolation of small good quality follicles from human ovarian tissue [16, 32]. It could be interesting in the future to carry out a comparative study between the two staining methods, TB versus CaAM/EthD-1, on follicles isolated using the Liberase enzymatic treatment.

Assessment of vital staining using microscopy is a subjective method and no gold standard method exists for measuring follicle viability. Therefore we evaluated the reproducibility of the two staining methods used most often (TB and CaAM/EthD-1) [16–19], by an inter-observer reliability study. Our data showed excellent agreement between the two observers' results for each staining method. However, a higher ICC was observed for TB compared with CaAM/EthD-1. Therefore TB seems to be

the most reliable method. Concerning the inter-method analysis, our results are consistent with previous findings reported in animal studies showing a good reliability between the two staining methods [33–35].

TB staining is used to assess the percentage of viable follicles based on the principle that live cells possess intact cell membranes that exclude TB. The cell-impermeant viability indicator ethidium homodimer-1 is a high affinity nucleic acid stain that is weakly fluorescent until bound to DNA when it emits red fluorescence. Non-fluorescent calcein-AM is converted into intensely fluorescent calcein by cellular esterase, staining live follicles green when the calcein-AM passes through the cell membrane. Therefore, the TB test evaluates one recognized parameter of cell viability: the plasma membrane integrity, while two parameters are assessed with CaAM/EthD-1: integrity of the plasma and nuclear membranes (ethidium homodimer-1) and intracellular esterase activity (calcein-AM). This difference in staining specificities between the two methods could explain why inter-method reliability was not excellent and why the statistical significance was different when analyzing viability of fresh versus thawed follicles.

The percentage of viable follicles reported in our findings appeared lower compared to a previous report by Fauque et al. [17] using TB to assess the viability of follicles enzymatically isolated from human cortex. However, the ovarian samples were obtained from two different clinical contexts: women with polycystic ovary syndrome (PCOS) versus women with benign ovarian cysts and the strategies used to evaluate follicle viability between the two studies were different. These elements could explain the difference in term of follicles viability recovered from fresh tissues between the two studies.

Technically TB staining is very simple to perform. Compared with CaAM/EthD-1, the TB method is less time-consuming and no specialized laboratory equipment is required, while CaAM/EthD-1 requires the use of fluorescence microscopy. These important features encourage the use of the former technique for further optimization of clinical cryopreservation protocols. However, an apparently viable follicle does not necessarily reflect a healthy, functional follicle. It would be prudent to complete this test with morphological analysis of follicles and possibly functional analysis.

In conclusion, we showed by this study that TB and CaAM/EthD-1 staining may be considered as applicable for viability assessment of small isolated human ovarian follicles. Compared with CaAM/EthD-1, TB appears to be a highly reliable method. Moreover it is a quick and useful technique which seems more appropriate for routine analysis as a quality control in ovarian tissue cryopreservation procedures.

**Acknowledgements** We would like to thank all the surgical team in the department of gynecology, CHU Estaing, Clermont-Ferrand (France) for providing ovarian tissue for research, Dr Benoît Sion for his critical recommendations on this study and Mrs Elizabeth Petit for language revision of the manuscript. Thanks are also due to Mr Eric Pernet (CICE) for advice and technical assistance.

**Conflict of interest statement** The authors declare that there are no conflicts of interest.

## References

- Revel A, Revel-Vilk S. Fertility preservation in young cancer patients. *J Hum Reprod Sci.* 2010;3:2–7.
- Donnez J, Dolmans MM, Demylle D, Jadoul P, Pirard C, Squifflet J, et al. Livebirth after orthotopic transplantation of cryopreserved ovarian tissue. *Lancet.* 2004;364:1405–10.
- Meirow D, Levron J, Eldar-Geva T, Hardan I, Fridman E, Zalel Y, et al. Pregnancy after transplantation of cryopreserved ovarian tissue in a patient with ovarian failure after chemotherapy. *N Engl J Med.* 2005;353:318–21.
- Demeestere I, Simon P, Emiliani S, Delbaere A, Englert Y. Fertility preservation: successful transplantation of cryopreserved ovarian tissue in a young patient previously treated for Hodgkin's disease. *Oncologist.* 2007;12:1437–42.
- Andersen CY, Rosendahl M, Byskov AG, Loft A, Ottosen C, Dueholm M, et al. Two successful pregnancies following autotransplantation of frozen/thawed ovarian tissue. *Hum Reprod.* 2008;23:2266–72.
- Silber SJ, DeRosa M, Pineda J, Lenahan K, Grenia D, Gorman K, et al. A series of monozygotic twins discordant for ovarian failure: ovary transplantation (cortical *versus* microvascular) and cryopreservation. *Hum Reprod.* 2008;23:1531–7.
- Piver P, Amiot C, Agnani G, Pech J, Rohrlich PS, Vidal E, et al. Two pregnancies obtained after a new technique of autotransplantation of cryopreserved ovarian tissue. In: 25th Annual Meeting of ESHRE, 28 June – 1 July, 2009. Amsterdam, the Netherlands: Oxford University Press. *Hum Reprod.* 2009:i15.
- Ernst E, Bergholdt S, Jørgensen JS, Andersen CY. The first woman to give birth to two children following transplantation of frozen/thawed ovarian tissue. *Hum Reprod.* 2010;25:1280–1.
- Sánchez-Serrano M, Crespo J, Mirabet V, Cobo AC, Escribá MJ, Simón C, et al. Twins born after transplantation of ovarian cortical tissue and oocyte vitrification. *Fertil Steril.* 2010;93:268.e11–3.
- Roux C, Amiot C, Agnani G, Aubard Y, Rohrlich PS, Piver P. Live birth after ovarian tissue autograft in a patient with sickle cell disease treated by allogeneic bone marrow transplantation. *Fertil Steril.* 2010;93:2413.e15–9.
- Silber S, Kagawa N, Kuwayama M, Gosden R. Duration of fertility after fresh and frozen ovary transplantation. *Fertil Steril.* 2010;94:2191–6.
- Revel A, Laufer N, Ben Meir A, Lebovich M, Mitrani E. Micro-organ ovarian transplantation enables pregnancy: a case report. *Hum Reprod.* 2011;26:1097–103.
- Donnez J, Dolmans MM. Preservation of fertility in females with haematological malignancy. *Br J Haematol.* 2011;154:175–84.
- Pegg DE, Jacobsen IA, Armitage WJ, Taylor MJ. Mechanisms of cryoinjury in organs. In: Pegg DE, Jacobsen IA, editors. *Organ preservation*, vol. 2. Edinburgh: Churchill Livingstone; 1979. p. 132–46.
- Nugent D, Newton H, Gosden RG, Rutherford AJ. Investigation of follicle survival after human heterotopic grafting. *Hum Reprod.* 1998;13:23–4.
- Dolmans MM, Michaux N, Camboni A, Martinez-Madrid B, Van Langendonck A, Nottola SA, et al. Evaluation of Liberase, a purified enzyme blend, for the isolation of human primordial and primary ovarian follicles. *Hum Reprod.* 2006;21:413–20.
- Fauque P, Ben Amor A, Joanne C, Agnani G, Bresson JL, Roux C. Use of trypan blue staining to assess the quality of ovarian cryopreservation. *Fertil Steril.* 2007;87:1200–7.
- Martinez-Madrid B, Dolmans MM, Langendonck AV, Defrère S, Van Eyck AS, Donnez J. Ficol density gradient method for recovery of isolated human ovarian primordial follicles. *Fertil Steril.* 2004;82:1648–53.
- Maltaris T, Dragonas C, Hoffmann I, Mueller A, Beckmann MW, Ditttrich R. Simple prediction of the survival of follicles in cryopreserved human ovarian tissue. *J Reprod Dev.* 2006;52:577–82.
- Schubert B, Canis M, Darcha C, Artonne C, Pouly JL, Déchelotte P, et al. Human ovarian tissue from cortex surrounding benign cysts: a model to study ovarian tissue cryopreservation. *Hum Reprod.* 2005;20:1786–92.
- Cortvrindt RG, Smitz JE. Fluorescent probes allow rapid and precise recording of follicle density and staging in human ovarian cortical biopsy samples. *Fertil Steril.* 2001;75:588–93.
- Sheskin DJ. *Handbook of parametric and nonparametric statistical procedures.* 2nd ed. Chapman & Hall / CRC, 2000.
- Shrout PE, Fleiss JL. Intraclass correlations: uses in assessing rater reliability. *Psychol Bull.* 1979;86:420–8.
- Smith CAB. On the estimation of intraclass correlation. *Ann Hum Genet.* 1956;21:363–73.
- Bartko JJ. The intraclass correlation coefficient as a measure of reliability. *Psychol Rep.* 1966;19:3–11.
- Shourki MM, Pause CA. *Statistical methods for health sciences.* 2nd ed. CRC Press LLC, 1999.
- Bland JM, Altman DG. Statistical methods for assessing agreement between two methods of clinical measurement. *Lancet.* 1986;1:307–10.
- Bland JM, Altman DG. Comparing methods of measurement: why plotting difference against standard method is misleading. *Lancet.* 1995;346:1085–7.
- Schmidt KL, Andersen CY, Loft A, Byskov AG, Ernst E, Andersen AN. Follow-up of ovarian function post-chemotherapy following ovarian cryopreservation and transplantation. *Hum Reprod.* 2005;20:3539–46.
- Schubert B, Canis M, Darcha C, Artonne C, Smitz J, Grizard G. Follicular growth and estradiol follow-up after subcutaneous xenografting of fresh and cryopreserved human ovarian tissue. *Fertil Steril.* 2008;89:1787–94.
- Oktay K, Nugent D, Newton H, Salha O, Chatterjee P, Gosden RG. Isolation and characterization of primordial follicles from fresh and cryopreserved human ovarian tissue. *Fertil Steril.* 1997;67:481–6.
- Vanacker J, Camboni A, Dath C, Van Langendonck A, Dolmans MM, Donnez J, Amorim CA. Enzymatic isolation of human primordial and primary ovarian follicles with Liberase DH: protocol for application in a clinical setting. *Fertil Steril* 2011 Jun 28. [Epub ahead of print]
- Poeschmann M, Fassbender M, Lopes C, Dorresteijn A, Jewgenow K. Viability assessment of primordial follicles of domestic cats to develop cryopreservation protocols for ovarian tissue. *Reprod Domest Anim.* 2008;43 Suppl 1:25.
- Lopes CA, dos Santos RR, Celestino JJ, Melo MA, Chaves RN, Campello CC, et al. Short-term preservation of canine preantral follicles: effects of temperature, medium and time. *Anim Reprod Sci.* 2009;115:201–14.
- Merdassi G, Mazoyer C, Guerin JF, Saad A, Salle B, Lornage J. Examination of viability and quality of ovarian tissue after cryopreservation using simple laboratory methods in ewe. *Reprod Biol Endocrinol.* 2011;9:78.

## Article 2

---

Quality and functionality of human ovarian tissue after cryopreservation using an original slow freezing procedure.

Sanfilippo S, Canis M , Romero S, Sion B, Déchelotte P, Pouly JL, Janny L, Smitz J and Brugnon F.

Publié dans **Journal of Assisted Reproduction and Genetics**. 2012 Dec 22. [Epub ahead of print].

## **Présentation de l'article 2**

La congélation lente est, à ce jour, la technique de prédilection pour la cryoconservation du tissu ovarien (CTO) humain. Toutefois, des effets délétères sur la qualité et la fonctionnalité du tissu ovarien ont été rapportés après cryoconservation selon cette méthode.

Notre équipe de recherche a développé un protocole original de congélation lente utilisant un milieu de congélation contenant des cryoprotecteurs peu cytotoxiques et supplémenté en antioxydants avec un programme de descente en température rapide. Des travaux préliminaires réalisés dans le laboratoire de biologie de la reproduction avaient montré des résultats encourageants en termes de préservation de la qualité du tissu ovarien congelé selon ce protocole (Schubert *et al.*, 2005; Schubert *et al.*, 2008).

Dans la continuité des travaux initiés dans le laboratoire, les objectifs de cette seconde étude ont été de valider ce protocole de congélation lente par : i) une analyse statique évaluant l'impact de cette méthode de congélation sur la qualité des différents compartiments du cortex ovarien : les follicules, le stroma et l'endothélium vasculaire ; ii) une analyse fonctionnelle par culture *in vitro* des tissus ovariens congelés/décongelés.

L'analyse statique comparant les tissus frais et congelés/décongelés, a montré une bonne préservation de la viabilité et de la morphologie folliculaire. Néanmoins, le stroma semble plus sensible aux effets délétères de la congélation comparé aux follicules compte tenu du pourcentage de fragmentation d'ADN plus élevé observé. L'endothélium vasculaire ovarien ne présentait pas d'anomalie histologique notable après décongélation du tissu.

L'analyse fonctionnelle du tissu décongelé a montré une folliculogénèse active avec une augmentation de la proportion de follicules secondaires au détriment des follicules primordiaux et intermédiaires après 12 jours de culture. Les mesures des concentrations en œstradiol dans les milieux de culture et l'étude immunohistochimique du facteur de prolifération PCNA (*proliferating cell nuclear antigen*) témoignent de l'activité fonctionnelle des follicules décongelés en culture. Il est à noter cependant, qu'un pourcentage important de follicules atrétiques a été observé lors de la culture *in vitro*, suggérant la nécessité d'optimisation des conditions de culture du tissu ovarien humain.

→ Le protocole de congélation lente que nous avons développé permet de préserver la qualité des différentes structures constituant le tissu ovarien et la fonctionnalité de ce tissu. L'application de ce protocole validé permettrait d'optimiser la CTO en thérapeutique.

# Quality and functionality of human ovarian tissue after cryopreservation using an original slow freezing procedure

Sandra Sanfilippo · Michel Canis · Sergio Romero ·  
Benoît Sion · Pierre Déchelotte · Jean-Luc Pouly ·  
Laurent Janny · Johan Smits · Florence Brugnon

Received: 5 September 2012 / Accepted: 12 December 2012  
© Springer Science+Business Media New York 2012

## Abstract

**Purpose** To evaluate the efficiency of an original slow freezing protocol on the quality and function of human ovarian cortex. **Methods** Human ovarian tissues were cryopreserved using a freezing medium supplemented with propanediol and raffinose as cryoprotectants and antioxidants (L-glutamine, taurine). Samples were then frozen using a faster cooling rate than the usual one. Viability and morphology of follicles, DNA

**Capsule** An original slow freezing protocol able to protect both quality and functionality of human ovarian tissue, and easily applicable in a clinical setting.

S. Sanfilippo (✉) · L. Janny · F. Brugnon  
Laboratoire de Biologie de la Reproduction, Université Clermont  
1, UFR Médecine, E.A. 975, 28 Place Henri Dunant,  
63001 Clermont-Ferrand Cedex 1, France  
e-mail: sanfilipposandra@gmail.com

S. Sanfilippo · M. Canis · J.-L. Pouly  
Centre International de Chirurgie Endoscopique (CICE), 63001  
Clermont-Ferrand Cedex 1, France

M. Canis · J.-L. Pouly · L. Janny · F. Brugnon  
Pôle Gynécologie obstétrique et Reproduction humaine, CHU  
Clermont-Ferrand, CHU Estaing, 63003 Clermont-Ferrand Cedex  
1, France

S. Romero · J. Smits  
Follicle Biology Laboratory, Vrije Universiteit Brussel, 1090 Jette,  
Belgium

B. Sion  
Inserm U1107 NEURO-DOL, Laboratoire de Physiologie,  
Université Clermont 1, UFR Pharmacie, 63001 Clermont-Ferrand  
Cedex 1, France

P. Déchelotte  
Anatomie Pathologique, CHU Clermont-Ferrand, CHU Estaing,  
63003 Clermont-Ferrand Cedex 1, France

fragmentation in follicles and stroma as well as histology of the vascular endothelium were analyzed before and after freezing/thawing. Moreover, a functional analysis was performed based on the evaluation of follicular growth and development in thawed ovarian tissues that were cultured in vitro.

**Results** Our freezing/thawing protocol allows preservation of a high proportion of viable follicles and the preservation of the different follicle developmental stages ( $p > 0.05$  versus fresh control).  $70.5 \pm 5.2$  % of follicles retained an intact morphology after cryopreservation ( $p = 0.04$ ). Stroma cells but not follicles exhibited a slight increase of DNA fragmentation after thawing ( $p < 0.05$ ). Microvessel endothelium within thawed tissues appeared to be preserved. Granulosa cells showed signs of proliferation in follicles cultured for 12 days. Secretion of  $17\beta$ -oestradiol significantly increased during in vitro culture. **Conclusions** This protocol leads to good preservation of ovarian integrity and functionality post-thawing and thus appears as a suitable technique of ovarian tissue cryopreservation in clinical settings. Further research could be extended to optimize conditions of in vitro culture.

**Keywords** Human ovarian tissue · Slow freezing · DNA fragmentation · In vitro culture

## Introduction

Constant progress in the diagnosis and treatments has greatly improved the life expectancy of adolescents and young women at risk of premature ovarian failure (POF) due to oncological and non-oncological disorders [13, 37]. Ovarian tissue cryopreservation is the only way to preserve fertility of patients who cannot delay their treatment or who are not

sexually mature enough to undergo ovarian stimulation for oocyte or embryo cryopreservation [31, 32].

Controlled-rate freezing is currently the favored freezing method worldwide for therapeutic ovarian tissue cryopreservation. Despite encouraging results [9], adverse effects on structure and functionality of human ovarian tissue have been reported after cryopreservation [41]. Previous studies reported the beneficial effects of 1,2-propanediol (PrOH) in ovarian tissue cryopreservation [11, 14] and raffinose for cold storage of various human tissues before graft [29, 51]. Moreover, antioxidant supplements such as taurine and L-glutamine in freezing media have been found to reduce cryoinjuries [4, 40]. In an earlier study, follicular growth was observed after subcutaneous xenografting of human ovarian tissue cryopreserved according an original protocol using a serum-free freezing medium supplemented with PrOH and raffinose as well as antioxidants, and a faster freezing program than the usual one [15, 39]. Nevertheless, further studies of the quality and functionality of thawed ovarian tissue are needed to support the feasibility of this freezing protocol in clinical settings.

Cortical ovarian tissue contains many different cell types such as stroma cells, follicles each formed by one oocyte and granulosa cells, and blood vessels. Adequate preservation of stroma and vascular system is of fundamental importance due to their critical role in follicular development and restoration of gonadal function after grafting [47]. Therefore, the efficiency of a cryopreservation protocol has to be evaluated not only by the analysis of the follicles but also of other cells contained in cortical ovarian tissue. In vitro culture of thawed ovarian tissue provides a complementary approach to xenograft for appreciating the functionality of ovarian tissue after thawing [42]. Hence, with the aim to further evaluate the efficiency of our original slow freezing procedure, we analyzed the quality of the different cortical ovarian elements (follicles, stroma cells and vascular system) before and after freezing. In addition, a functional analysis was performed based on the evaluation of follicular growth and development in thawed ovarian tissues that were cultured in vitro.

## Materials and methods

Unless otherwise indicated, all products were purchased from Sigma-Aldrich (France).

### Ovarian tissue

This study was approved by the regional research ethics committee. Ovarian cortical samples from 13 patients were

collected during endoscopic surgery for benign cysts, after written informed consent. The mean age of the women was  $28.6 \pm 1.5$  years [ $\pm$  Standard Error of the Mean (SEM)]. For each patient, a piece of ovarian cortex overlying the cyst was excised with scissors and without electrocoagulation. The specimens were immediately immersed in the basal “medium A” at 4 °C and transported to the laboratory on ice, as previously described [38]. “Medium A” was composed of: NaCl (94.7 mmol/l), KCl (4.8 mmol/l), MgSO<sub>4</sub> (0.8 mmol/l), NaH<sub>2</sub>PO<sub>4</sub> (1.0 mmol/l), NaHCO<sub>3</sub> (25.0 mmol/l), CaCl<sub>2</sub> (1.8 mmol/l), sodium lactate (21.3 mmol/l), sodium pyruvate (0.3 mmol/l), D-glucose (5.5 mmol/l), L-glutamine (25.0 mmol/l), taurine (0.5 mmol/l), and 0.5 % of human serum albumin (Vitro-life Sweden AB, Sweden). The cortex was cut into slices of about 1 cm<sup>2</sup> in area and 1 mm in thickness. One fragment was fixed overnight at 4 °C in Alcohol-Formalin-Acetic acid (AFA) solution for histological study. One other piece was used to determine fresh follicle viability, and the other specimens were frozen.

### Freezing and thawing

The freezing medium, “medium B”, consisted of “medium A” without CaCl<sub>2</sub> and supplemented with HEPES (21.8 mmol/l), glycine (50.0 mmol/l), propanediol (3.0 mol/l) and raffinose (0.05 mol/l) [38]. The “medium B” was added in 3 steps to “medium A” which contained ovarian slices, to a final dilution of 1:1 (v/v) under gentle agitation. After 15 min of equilibration at 4 °C, each slice was transferred to a sterile cryovial (Nunc, Fisher Bioblock Scientific, France) containing 1.5 ml of cryoprotective solution and loaded in a programmable freezer (Minicool 40 PC, Air Liquide, France). The cooling rate was 2 °C/min from 4 °C to −11 °C, at which temperature nucleation was induced by semi-automatic seeding. Then the temperature was lowered to −40 °C at 2 °C/min and from −40 °C to −150 °C at 10 °C/min. Finally, the cryovials were plunged into liquid nitrogen for storage.

For the thawing phase, cryovials were immersed in a 37 °C water bath for 2 min and the cryoprotective solution containing ovarian slices was diluted in two 5-min steps with the basal “medium A”, at 37 °C. Each slice was washed twice in “medium A” for 5 min at 37 °C before proceeding with quality analysis. For each patient, one fragment was fixed overnight at 4 °C in AFA for histological study. One other piece was used to determine viability of thawed follicles.

### Follicle viability assessment

Follicular viability was assessed after Trypan blue staining of small enzymatically isolated follicles before freezing and immediately after thawing as previously described [36].

### Developmental stage and morphological analysis of follicles

Fixed samples were embedded in paraffin and cut into 4 µm serial sections. Each set of 8 consecutive sections was mounted *per* slide and every second slide was deparaffinized, hydrated and stained with hematoxylin, eosin and saffron (HES). The HES sections were observed by light microscopy (BX40; Olympus Co., Germany) at ×400 magnification. Follicles were classified *per* developmental stage according to Gougeon's criteria [16]. The follicles were considered atretic if they had an oocyte with eosinophilic cytoplasm, contraction and clumping of the chromatin material. In the result section, primordial and intermediary follicles have been pooled into one group and termed as "resting follicles" as previously described [34].

Morphology of follicles was evaluated on the basis of parameters previously described by Keros *et al.* [25]. Follicles were classified as intact if no overt signs of oocyte and GCs degeneration were noted. The oocyte had to be in contact with the surrounding GCs with the basement membrane of the follicle intact and attached to the GC layer. The follicles were regarded as degenerated if they contained an intact oocyte, but showed more than 50 % of the following signs: detachment of the oocyte from surrounding GCs and/or vacuolization of ooplasm and/or partially degenerated GCs and/or detachment of the basal membrane.

### Measurement of DNA fragmentation

DNA fragmentation in follicles and stroma cells was detected by the *In situ* Cell Death Detection Kit (Roche, France) according to the manufacturer's protocol. After rehydration and permeabilization, the sections were incubated with the labeling solution containing dUTP and enzyme solution (Terminal deoxynucleotidyl transferase, Tdt) for 1 h at 37 °C. After counterstaining with Hoechst 33258 (Invitrogen, France), the tissue sections were observed by fluorescence microscopy at ×400 magnification (BX51TF; Olympus Co., Japan). A negative control was carried out by omitting Tdt from the reaction mixture. A positive control was performed by applying DNase treatment. Follicles with positive TUNEL staining of the oocyte and/or ≥50 % of the GCs were considered as positive [48]. The proportion of TUNEL-positive stroma cells was evaluated on three fields at ×400 magnification *per* section. Images were captured using a digital camera Nikon DSFI-1 (Nikon, Japan).

### Immunohistochemical study of blood vessels

Histology of vessel endothelium was assessed by CD31 immunostaining. Immunohistochemistry was performed using a Ventana Benchmark XT device (Ventana Medical System Inc., USA). After rehydration, the deparaffinized sections were

submitted to heat-induced antigen retrieval in the presence of a citrate buffer (CC1, Roche). The sections were then incubated with (1:20 dilution) monoclonal mouse anti-human CD31 (clone JC/70A, Dako, Denmark) followed by application of the Ultra-View Universal DAB Detection Kit ([45]). Hematoxylin was used as a counterstain. For the negative control the primary antibody was omitted. Inflamed human tonsil was used as positive control. As previously described, blood vessels were considered intact if the vascular endothelium was whole and without any sign of detachment [5]. Vascular anomalies were defined as follows: endothelial detachment, internal elastic membrane rupture, or smooth muscle cell bloating.

### In vitro culture of thawed cortical tissues

Frozen/thawed ovarian samples from 5 selected patients were cultured *in vitro*. After thawing, one cortical fragment *per* patient was cut into small pieces ~1 × 1 mm<sup>2</sup> in size. Tissue pieces were individually transferred to a 96-well plate coated with Ultra Low-Attachment Surface (Corning, Esolab, Belgium) in medium consisting of 100 µl/well of pre-equilibrated α-Minimum Essential Medium-GlutaMAX (Invitrogen, Belgium) supplemented with 10 % HSA (Vitrolife, Sweden), 100 µg/ml of ascorbic acid, 5 ng/ml of insulin, 5 µg/ml-5 ng/ml of transferrin-selenium as well as 25 mIU/ml of recombinant FSH (GONAL-f, Merck). Culture took place for 12 days at 37 °C in a humidified incubator with 5 % CO<sub>2</sub> and 5 % O<sub>2</sub> in air. The culture medium was refreshed every 3 days by replacing 50 µl of spent medium with fresh pre-equilibrated medium. Every 6 days of culture, 4 pieces were removed from each culture and fixed overnight at 4 °C in AFA for histological and immunohistochemical evaluation.

### Immunohistochemical study of cell proliferation

The proliferative status of follicular cells was evaluated by immunostaining of proliferative cell nuclear antigen (PCNA). The tissue sections were deparaffinized, rehydrated and labeled with a (1:100 dilution) monoclonal mouse anti-PCNA (Novocastra, Menarini diagnostics, France) overnight at 4 °C. The second antibody, goat anti-mouse peroxidase (Amersham, France), was then applied (1:20 dilution) for 30 min at room temperature. Immunodetection was performed with diaminobenzidine (DAB, Vector NovaRED). Sections were counterstained with hematoxylin. For the negative control, the first antibody was omitted. Human mesenteric lymph node was used as positive control.

### Assessment of 17β-oestradiol (E2) production during in vitro culture

At the time of culture refreshment, 50 µl of culture medium were individually collected *per* plate every 6 days of *in vitro*

culture and stored at -20 °C. E2 production was measured with a direct radioimmunoassay from Clinical Assays (Dia-Sorin, Sorin Fueter, Belgium) that has an analytical sensitivity of 10 ng/l and a total imprecision profile <10 % (% coefficient of variation). Cross-reactions with the major steroid and metabolites mentioned in the package inserts were minimal, so that the specificity was guaranteed by the manufacturers for all methods. For each patient, E2 concentration (ng/ml) was measured from two different medium samples individually collected after 6 and after 12 days of in vitro culture. The control was a fresh culture medium (day 0).

Statistical analysis

The  $\chi^2$  test was used to compare the proportion of follicles at different developmental stages in fresh and frozen/thawed tissues. A Wilcoxon signed-rank test was used to compare the mean percentages ( $\pm$ SEM) of viable follicles, morphologically intact follicles, and TUNEL-positive follicles and stroma cells in fresh and frozen/thawed groups. A Wilcoxon signed-rank test was also used to compare 17 $\beta$ -oestradiol (E2) measurements between the three periods (0 versus 6 days; 0 versus 12 days; 6 versus 12 days).

Results

Quality of frozen/thawed ovarian tissue

Follicle viability

For the 13 ovarian tissue samples collected, the average percentage of viable follicles (unstained by Trypan blue) from frozen/thawed tissue (34.9 $\pm$ 4.8 %) was not significantly different from samples isolated from fresh tissue (36.3 $\pm$ 5.2 %,  $p=0.84$ ).

Follicle distribution and morphology

The total count of analyzed follicles was respectively 978 before freezing and 537 after thawing ( $n=13$  patients). The distribution of follicles per growing stage is shown in Table 1. After freezing/thawing, 71.3 % of follicles were classified as resting, 22.7 % primary, 4.3 % secondary and 1.5 % atretic. In the fresh group, 73.9 % were classified as resting follicles, 20.4 % primary, 4.6 % secondary, 0.6 % preantral and 0.4 % atretic. Moreover no significant difference was found between fresh and frozen/thawed ovarian tissues in terms of distribution of follicles at different developmental stages ( $p>0.05$ ) (Table 1). Overall analysis of

Table 1 Proportion of follicles in various developmental stages and mean percentages ( $\pm$  SEM) of intact follicles per developmental stage within fresh and frozen/thawed tissues

	Follicle distribution											
	Total follicles		Resting follicles		Primary follicles		Secondary follicles		Preantral follicles		Atretic follicles	
	Total	Intact	Total	Intact	Total	Intact	Total	Intact	Total	Intact	Total	
Fresh tissue	978	95.6 $\pm$ 1.3 %	73.9 % (723/978)	97.6 $\pm$ 0.8 %	20.4 % (200/978)	93.1 $\pm$ 3.5 %	4.6 % (45/978)	96.9 $\pm$ 2.8 %	0.6 % (6/978)	100 $\pm$ 0.0 %	0.4 % (4/978)	
Thawed tissue	537	70.5 $\pm$ 5.2 %*	71.3 % (383/537)	70.9 $\pm$ 6.0 %*	22.7 % (122/537)	80.4 $\pm$ 6.3 %	4.3 % (23/537)	48.7 $\pm$ 14.6 %	0 %	—	1.5 % (8/537)	

\* $p<0.05$  versus fresh tissue

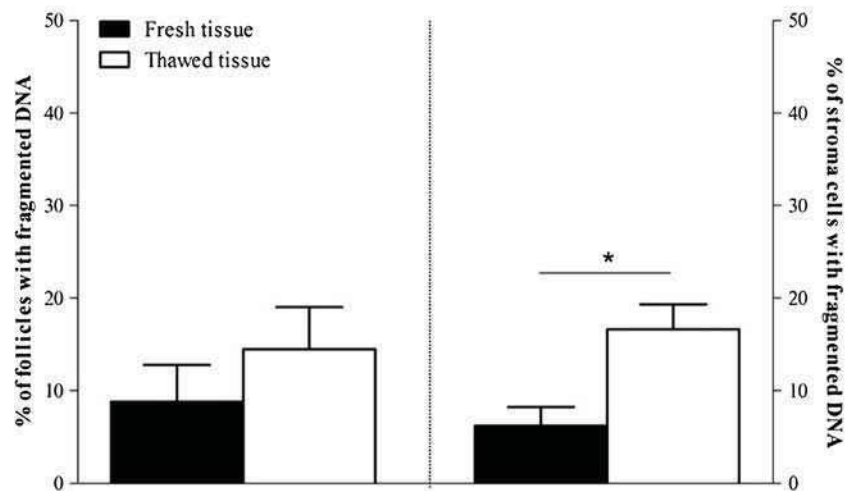
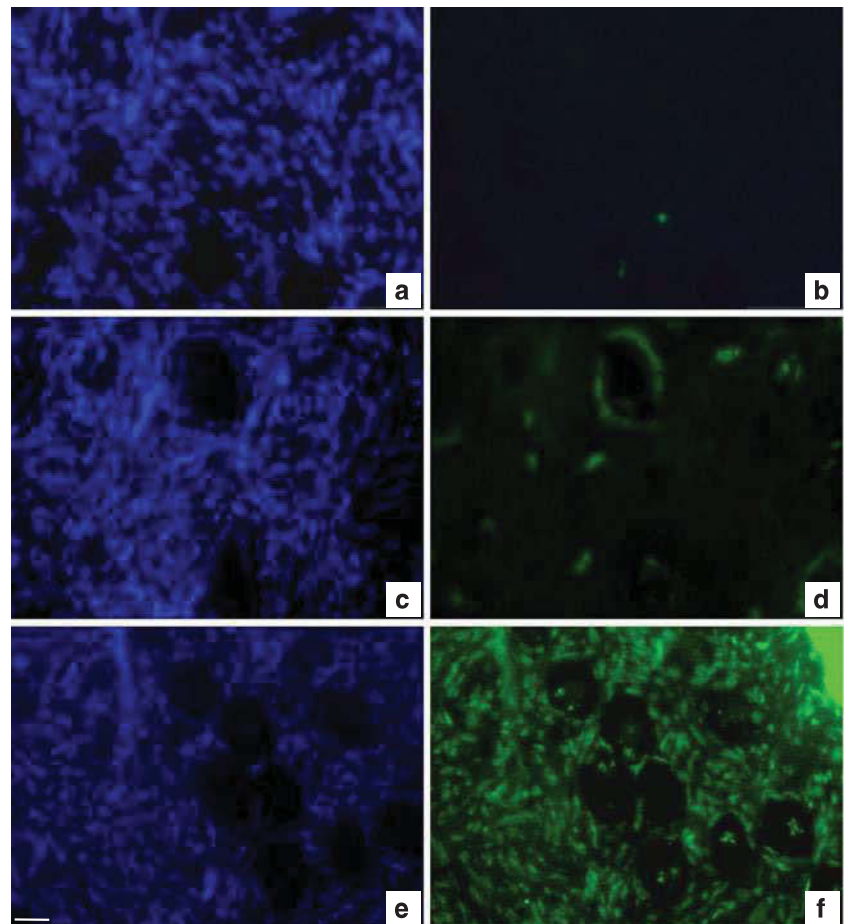


follicles showed that  $95.6 \pm 1.3$  % from fresh tissue and  $70.5 \pm 5.2$  % after freezing/thawing were morphologically intact ( $p=0.04$ ) (Table 1). Pairwise comparisons showed a significant difference in the percentage of morphologically intact resting follicles from frozen/thawed tissue ( $70.9 \pm 6.0$  %) versus fresh control ( $97.6 \pm 0.8$  %;  $p=0.008$ ), but not for the other development stages (Table 1).

*Assessment of DNA fragmentation*

*In situ* analysis of DNA fragmentation using the TUNEL method was performed on ovarian follicles and stroma cells (Fig. 1). Overall, 171 and 170 follicles were observed on thawed and fresh sections respectively ( $n=13$  patients) for this measurement. Pairwise comparisons showed no significant difference in the percentage of follicles with DNA

**Fig. 1** DNA fragmentation analysis in follicles and stroma cells. Pictures on the same line are of the same sample but stained using different methods: the Hoechst 33258 method was used to check the location of follicles (*left*) and the TUNEL method was used to detect DNA fragmentation (*right*). For each patient, this co-staining was performed on fresh ovarian tissue (**a, b**) and after slow freezing/thawing using our method (**c, d**). Cryopreservation induced a slight increase of DNA fragmentation (*green fluorescence*). **e, f** DNase-treated section (TUNEL positive control) both after Hoechst (**e**) and TUNEL staining (**f**). Bar=35  $\mu$ m. The histograms present the mean percentages ( $\pm$  SEM) of TUNEL-positive follicles (*left panel*) and stroma cells *per* high power field (*right panel*), before (*black plots*) and after (*white plots*) cryopreservation ( $n=13$  patients). \* $p < 0.05$  versus fresh tissue



fragmentation in frozen/thawed ( $14.5 \pm 4.5$  %) (Fig. 1c and d) versus fresh tissue ( $8.8 \pm 3.9$  %) ( $p=0.26$ ) (Fig. 1a and b). DNA fragmentation was assessed in 2423 thawed and 3421 fresh stroma cells. A higher percentage of stroma cells with DNA fragmentation was observed in thawed tissue ( $16.6 \pm 2.7$  %) compared with fresh tissue ( $6.2 \pm 2.0$  %,  $p<0.05$ ) (Fig. 1e and f).

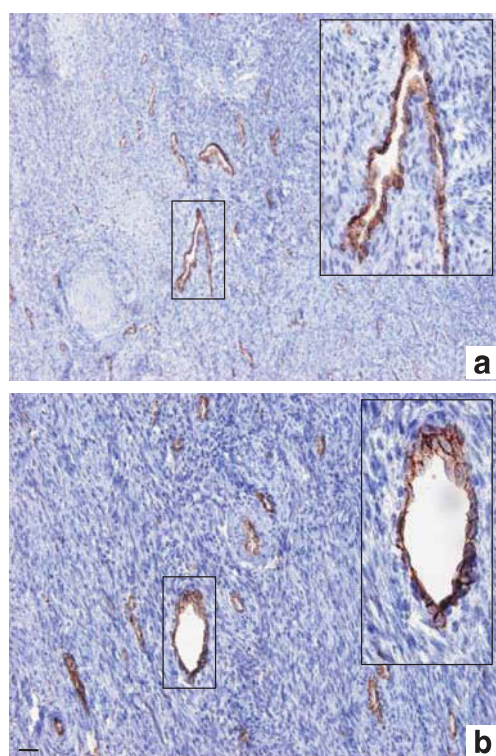
#### Vascular system histology

In both fresh and thawed samples, the superficial cortical stroma exhibited blood vessels with a narrow lumen (Fig. 2). No sign of histologic anomalies were found in either the fresh (Fig. 2a) or the thawed tissue (Fig. 2b).

#### Functionality of frozen/thawed human ovarian tissue

##### Follicular growth in culture

After 6 and 12 days of culture ( $n=5$  patients), the distribution of follicles in various stages was statistically different compared with day 0 control ( $p=0.013$ ). We observed a decrease in the proportion of resting (day 6: 53.6 %; day



**Fig. 2** Vascular system from superficial cortical stroma before and after freezing/thawing. Histology of the vascular system was assessed before (a) and after (b) freezing/thawing using specific immunostaining with CD31 monoclonal antibody. Fresh and thawed superficial ovarian cortex showed blood vessels with narrow lumen. The boxed regions are magnified in the inset (a, b). No major histological anomalies were found after freezing/thawing. Bar=35  $\mu$ m

12: 46.7 %) and primary follicles (day 6: 17.6 %; day 12: 13.3 %). Moreover, an increase in the proportion of secondary follicles (day 6: 28.6 %; day 12: 40.0 %) was shown. The percentage of atretic follicles significantly increased during in vitro culture, ranging from 1.2 % on day 0, to 62.2 % and 50.0 % respectively after 6 and 12 days of culture ( $p<0.001$ ) (Table 2).

#### Cellular proliferation during follicle growth in culture

No immunostaining of PCNA was observed in the uncultured tissue control (Fig. 3a). In contrast, positive PCNA immunoreactivity was observed in the GCs of resting, primary and secondary follicles from day 6 (Fig. 3b) and after 12 days (Fig. 3c) of in vitro culture of thawed tissue ( $n=5$  patients). In addition, several GCs undergoing mitotic division of chromosomes were observed on HES stained slides of cultured tissue (inset Fig. 3b).

#### E2 production in culture

Compared with day 0 control ( $90.3 \pm 1.2$  ng/ml), a significant increase of E2 concentration was observed both after 6 days ( $97.5 \pm 7.7$  ng/ml) and 12 days ( $106.0 \pm 11.2$  ng/ml) of culture ( $p<0.01$ ) ( $n=5$  patients). Moreover, E2 concentration was significantly higher after 12 days compared to 6 days of culture ( $p=0.01$ ), suggesting a progressive increase of E2 production throughout the culture period.

## Discussion

Cryopreservation of ovarian tissue offers a possibility to preserve the fertility of young women with a high risk of POF. Improvement of the freezing/thawing procedure is of fundamental importance to optimize restoration of gonadal function after grafting. By this study, we have shown the effectiveness of an original and simple slow freezing procedure to protect ovarian tissue from cryoinjuries.

For our freezing protocol, we chose a combination of PrOH and raffinose which are respectively penetrating and non-penetrating cryoprotectants. The use of PrOH in clinical freezing protocols gives rise to the birth of healthy babies following cryopreservation of both embryos and mature oocytes [3, 26, 44]. Human ovarian tissue cryopreserved with PrOH as cryoprotectant exhibits a satisfactory morphological preservation of follicles in comparison with fresh tissue [11, 14]. Moreover, Abir *et al.* [1] reported better survival and development of follicles in grafts when fetal ovarian tissue was cryopreserved using PrOH compared to dimethylsulfoxide (DMSO). Raffinose was used in order to prevent cellular damage due to intracellular crystallization and avoid osmotic shock especially during the thawing

**Table 2** Distribution of follicles in various developmental stages during in vitro culture of frozen/thawed ovarian tissue

Day of in vitro culture	Total follicles n	Follicle distribution							
		Resting follicles		Primary follicles		Secondary follicles		Atretic follicles	
		Total	%	Total	%	Total	%	Total	%
0	241	163	68,5	46	19,3	29	12,2	3	1,2
6	74	15	53,6	5	17,9	8	28,6	46	62,2
12	30	7	46,7	2	13,3	6	40,0	15	50,0

For follicle classification, only healthy follicles (without any sign of atresia) were considered. The results are presented as total number and proportion (%) of follicles *per* developmental stage

process. This trisaccharide is one component of the University of Wisconsin solution, reputed to be the most used solution for perfusion and preservation of livers, kidneys and pancreases with excellent clinical and experimental preservation data [22, 29, 51]. Interestingly, a recent study reported the beneficial effect of raffinose on the post-thaw survival of metaphase II mouse oocytes [10].

Most investigators use a standard freezing protocol described more than 15 years ago for cryopreserving ovarian tissue of sheep [15]. In this protocol manual seeding is performed to induce extracellular ice formation and a very slow post-seeding freezing rate of 0.3 °C/min is applied. Later studies in sheep reported that using semi-automatic seeding and increasing the freezing rate from 0.3 to 2 °C/min was equally effective regarding follicle quality [6, 7]. Applying this freezing rate to cryopreserve human ovarian tissue would provide a significant time saving compared to the standard protocol, which would be extremely useful for routine clinical application.

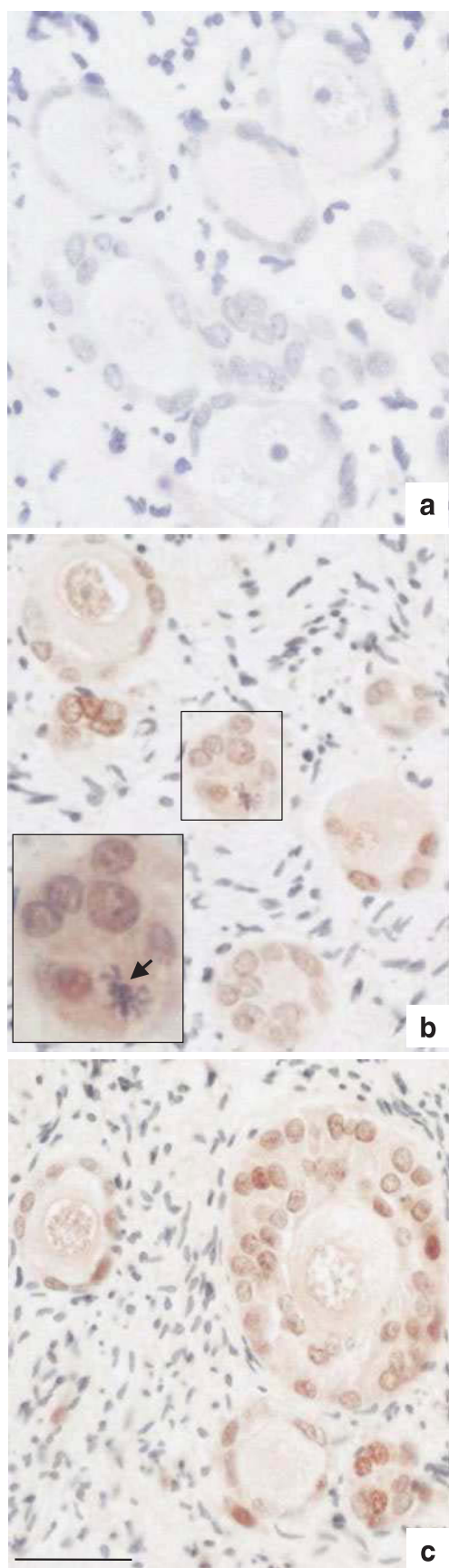
Our freezing/thawing protocol allows preservation of a high number of viable follicles and allows the conservation of the different developmental stages of follicles. The morphology of follicles was well maintained (70.5±5.2 %) by our original protocol. For morphological examination of follicles, we used well-defined histological criteria unlike other investigators who considered atresia as the sole morphological consequence of follicular cryoinjuries [12, 19]. This might explain the significant difference we observed between fresh and thawed morphologically intact follicles at resting stage.

Our protocol did not increase the percentage of follicles with DNA fragmentation after thawing. The follicles were thus cryopreserved without subsequent irreversible DNA damage which can be the consequence of apoptosis and/or oxidative stress activation [43, 48]. These findings show clearly the beneficial effects of our procedure, since several studies in human reported a significant increase of DNA fragmentation in follicles after ovarian cortex cryopreservation with Gosden's procedure [12, 33, 48]. Supplementation of the collection medium as well as the freezing medium

with taurine and L-glutamine, which have been found to play an antioxidant role by reducing cryopreservation-induced oxidative stress, might explain this result [4, 18, 40]. Although we observed a higher percentage of stroma cells with DNA fragmentation after thawing, this effect remains slight compared with a previous report [49] since it concerns only 16.6 % of stroma cells. The explanation for this observation is most likely linked to the higher sensitivity of these cells to cryoinjuries [11, 28]. A better understanding of the cellular pathways activated by the freezing/thawing process would enable better optimization of preservation of stroma cells, whose functions are important for follicular development [47].

In addition to follicle and stroma quality evaluation, we further investigated whether cryopreservation affects the histology of microvessels. Preservation of microvessel integrity during the freezing/thawing process is a key factor for successful neovascularization of the ovarian transplant, and indispensable for the survival of ovarian follicles [30, 46]. In our study, the histology of the vascular system in thawed tissues appeared well-preserved without any morphological sign of cryodamage. However, CD31 immunostaining provides only a global approach and is not a highly conclusive test of the vascular system quality. It would be necessary in the future to carry out a functional study using an ovarian grafting method in order to confirm the viability status of the cryopreserved vessels.

We used in vitro culture to evaluate the functionality of cryopreserved tissue, because the integrity of the tissue immediately after thawing may not reflect its true state. In vitro culture experiments were conducted using thawed ovarian samples from 5 patients, presenting the higher number of follicles according to the previous histological examination. As shown in previous studies, culture of ovarian pieces allows cellular interactions between follicles and surrounding stroma indispensable to sustain follicular growth initiation [8, 25, 34]. In order to retain the 3D structure of the follicles, a low-attachment culture system limiting stroma cell adhesion on the culture support was used. A recent study reported a positive influence of low-



**Fig. 3** Proliferating cell nuclear antigen (PCNA) immunostaining of follicles from thawed human ovarian tissue in culture. **a** Unstained follicles from uncultured thawed ovarian tissue. PCNA-stained granulosa cells in follicles after 6 days (**b**) and 12 days (**c**) of in vitro culture. The boxed region in (**b**) is magnified in the inset; note the mitotic division of a granulosa cell (*black arrow*) after 6-day culture. Bar=35  $\mu$ m

attachment culture conditions on cumulus cell gene expression and developmental competence of mouse oocytes [35]. To our knowledge, our study is the first which investigates the feasibility of using this low-attachment system for the culture of human ovarian tissue.

Our results demonstrate a decrease in the proportion of early stage follicles and an increase in the proportion of secondary follicles suggesting an activation of follicular growth during in vitro culture of frozen/thawed tissue. However, the decrease in the total number of secondary follicles observed over the culture period calls into question the real physiological significance of this follicular growth. Nevertheless, the enhanced  $17\beta$ -oestradiol (E2) concentration in the medium during in vitro culture is an indicator of follicular growth and secondary follicle viability. Indeed, aromatase activity, which is required for the synthesis of E2, is present only from secondary follicular stages onwards [17]. Our data are in agreement with previous findings showing a correlation between E2 secretions and follicular growth in cultures of frozen/thawed tissues [2, 21, 24]. PCNA is a nuclear protein that plays an essential role in cell cycle regulation [50]. Positive PCNA staining of follicles, together with the presence of mitoses in granulosa cells provide evidence for the viability of growing follicles in culture. Taken together, these results indicate that frozen/thawed follicles can remain functional over the period of culture. Despite encouraging results regarding functionality and developmental capacity of follicles under low-attachment conditions, the increasing atresia rate suggests that conditions for in vitro culture of frozen/thawed ovarian tissues still need to be optimized. Changes in the composition of the culture medium such as a supplementation with GDF-9, BMP15 and IGF-I which have been found to improve survival rate and promote follicular growth in culture, should be considered [20, 23, 27].

In conclusion, the present study shows that after freezing/thawing according to this protocol, human ovarian cortex retains its post-thaw integrity, plus functionality markers during in vitro culture. These promising results tend to show that this freezing/thawing protocol is efficient and may be a suitable technique for ovarian tissue cryopreservation in clinical settings. Further research could be extended to optimize in vitro culture of thawed ovarian tissue.

**Acknowledgments** We would like to thank all the surgical team in the department of gynecology, CHU Estaing, Clermont-Ferrand (France) for their help to recruit patients. We are grateful to Dr Wassim

Essamet for his expertise regarding the histology, Emmanuel Bourgeois and Christine Artonne for their precious technical assistance and Mrs Elizabeth Petit for language revision of the manuscript. Thanks are also due to the women who donated tissue for this research.

This work is supported by an industrial PhD fellowship (Convention Industrielle de Formation par la Recherche, CIFRE) with the Centre International de Chirurgie Endoscopique (CICE), France (Grant No: 176/2009).

**Conflicts of interest** The authors declare that there are no conflicts of interest.

## References

1. Abir R, Orvieto R, Raanani H, Feldberg D, Nitke S, Fisch B. Parameters affecting successful transplantation of frozen-thawed human fetal ovaries into immunodeficient mice. *Fertil Steril*. 2003;80(2):421–8.
2. Boland NI, Humpherson PG, Leese HJ, Gosden RG. Pattern of lactate production and steroidogenesis during growth and maturation of mouse ovarian follicles in vitro. *Biol Reprod*. 1993;48(4):798–806.
3. Borini A, Bonu MA, Cotichio G, Bianchi V, Cattoli M, Flamigni C. Pregnancies and births after oocyte cryopreservation. *Fertil Steril*. 2004;82(3):601–5. doi:10.1016/j.fertnstert.2004.04.025.
4. Cabrita E, Ma S, Diogo P, Martinez-Paramo S, Sarasquete C, Dinis MT. The influence of certain aminoacids and vitamins on post-thaw fish sperm motility, viability and DNA fragmentation. *Anim Reprod Sci*. 2011;125(1–4):189–95. doi:10.1016/j.anireprosci.2011.03.003.
5. Courbiere B, Massardier J, Salle B, Mazoyer C, Guerin JF, Lornage J. Follicular viability and histological assessment after cryopreservation of whole sheep ovaries with vascular pedicle by vitrification. *Fertil Steril*. 2005;84 Suppl 2:1065–71. doi:10.1016/j.fertnstert.2005.03.079.
6. Demirci B, Lornage J, Salle B, Frappart L, Franck M, Guerin JF. Follicular viability and morphology of sheep ovaries after exposure to cryoprotectant and cryopreservation with different freezing protocols. *Fertil Steril*. 2001;75(4):754–62.
7. Demirci B, Salle B, Frappart L, Franck M, Guerin JF, Lornage J. Morphological alterations and DNA fragmentation in oocytes from primordial and primary follicles after freezing-thawing of ovarian cortex in sheep. *Fertil Steril*. 2002;77(3):595–600.
8. Ding CC, Thong KJ, Krishna A, Telfer EE. Activin A inhibits activation of human primordial follicles in vitro. *J Assist Reprod Genet*. 2010;27(4):141–7. doi:10.1007/s10815-010-9395-6.
9. Donnez J, Silber S, Andersen CY, Demeestere I, Piver P, Meirow D, et al. Children born after autotransplantation of cryopreserved ovarian tissue. a review of 13 live births. *Ann Med*. 2011;43(6):437–50. doi:10.3109/07853890.2010.546807.
10. Eroglu A. Cryopreservation of mammalian oocytes by using sugars: intra- and extracellular raffinose with small amounts of dimethylsulfoxide yields high cryosurvival, fertilization, and development rates. *Cryobiology*. 2010;60(3 Suppl):S54–9. doi:10.1016/j.cryobiol.2009.07.001.
11. Fabbri R, Pasquinelli G, Keane D, Magnani V, Paradisi R, Venturoli S. Optimization of protocols for human ovarian tissue cryopreservation with sucrose, 1,2-propanediol and human serum. *Reprod BioMed Online*. 2010;21(6):819–28. doi:10.1016/j.rbmo.2010.07.008.
12. Fauque P, Ben Amor A, Joanne C, Agnani G, Bresson JL, Roux C. Use of trypan blue staining to assess the quality of ovarian cryopreservation. *Fertil Steril*. 2007;87(5):1200–7. doi:10.1016/j.fertnstert.2006.08.115.
13. Gidoni Y, Holzer H, Tulandi T, Tan SL. Fertility preservation in patients with non-oncological conditions. *Reprod Biomed Online*. 2008;16(6):792–800.
14. Gook DA, Edgar DH, Stern C. Effect of cooling rate and dehydration regimen on the histological appearance of human ovarian cortex following cryopreservation in 1, 2-propanediol. *Hum Reprod*. 1999;14(8):2061–8.
15. Gosden RG, Baird DT, Wade JC, Webb R. Restoration of fertility to oophorectomized sheep by ovarian autografts stored at –196 degrees C. *Hum Reprod*. 1994;9(4):597–603.
16. Gougeon A. Dynamics of follicular growth in the human: a model from preliminary results. *Hum Reprod*. 1986;1(2):81–7.
17. Gougeon A. Regulation of ovarian follicular development in primates: facts and hypotheses. *Endocr Rev*. 1996;17(2):121–55.
18. Hardikar AA, Risbud MV, Remacle C, Reusens B, Hoet JJ, Bionde RR. Islet cryopreservation: improved recovery following taurine pretreatment. *Cell Transplant*. 2001;10(3):247–53.
19. Hovatta O, Silye R, Krausz T, Abir R, Margara R, Trew G, et al. Cryopreservation of human ovarian tissue using dimethylsulphoxide and propanediol-sucrose as cryoprotectants. *Hum Reprod*. 1996;11(6):1268–72.
20. Hreinsson JG, Scott JE, Rasmussen C, Swahn ML, Hsueh AJ, Hovatta O. Growth differentiation factor-9 promotes the growth, development, and survival of human ovarian follicles in organ culture. *J Clin Endocrinol Metab*. 2002;87(1):316–21.
21. Isachenko V, Lapidus I, Isachenko E, Krivokharchenko A, Kreienberg R, Woriedh M, et al. Human ovarian tissue vitrification versus conventional freezing: morphological, endocrinological, and molecular biological evaluation. *Reproduction*. 2009;138(2):319–27. doi:10.1530/REP-09-0039.
22. Jain A, Mohanka R, Orloff M, Abt P, Kashyap R, Cullen J, et al. University of Wisconsin versus histidine-tryptophan-ketoglutarate for tissue preservation in live-donor liver transplantation. *Exp Clin Transplant*. 2006;4(1):451–7.
23. Kedem A, Fisch B, Garor R, Ben-Zaken A, Gizunterman T, Felz C, et al. Growth differentiating factor 9 (GDF9) and bone morphogenetic protein 15 both activate development of human primordial follicles in vitro, with seemingly more beneficial effects of GDF9. *J Clin Endocrinol Metab*. 2011;96(8):E1246–54. doi:10.1210/jc.2011-0410.
24. Kedem A, Hourvitz A, Fisch B, Shachar M, Cohen S, Ben-Haroush A, et al. Alginate scaffold for organ culture of cryopreserved-thawed human ovarian cortical follicles. *J Assist Reprod Genet*. 2011;28(9):761–9. doi:10.1007/s10815-011-9605-x.
25. Keros V, Xella S, Hultenby K, Pettersson K, Shekhi M, Volpe A, et al. Vitrification versus controlled-rate freezing in cryopreservation of human ovarian tissue. *Hum Reprod*. 2009;24(7):1670–83. doi:10.1093/humrep/dep079.
26. Konc J, Kanyo K, Varga E, Kriston R, Cseh S. Births resulting from oocyte cryopreservation using a slow freezing protocol with propanediol and sucrose. *Syst Biol Reprod Med*. 2008;54(4–5):205–10. doi:10.1080/19396360802415778.
27. Louhio H, Hovatta O, Sjoberg J, Tuuri T. The effects of insulin, and insulin-like growth factors I and II on human ovarian follicles in long-term culture. *Mol Hum Reprod*. 2000;6(8):694–8.
28. Marsella T, Sena P, Xella S, La Marca A, Giulini S, De Pol A, et al. Human ovarian tissue cryopreservation: effect of sucrose concentration on morphological features after thawing. *Reprod Biomed Online*. 2008;16(2):257–67.
29. Muhlbacher F, Langer F, Mittermayer C. Preservation solutions for transplantation. *Transplant Proc*. 1999;31(5):2069–70.
30. Nisolle M, Casanas-Roux F, Qu J, Motta P, Donnez J. Histologic and ultrastructural evaluation of fresh and frozen-thawed human ovarian xenografts in nude mice. *Fertil Steril*. 2000;74(1):122–9.

31. Oktem O, Urman B. Options of fertility preservation in female cancer patients. *Obstet Gynecol Surv.* 2010;65(8):531–42. doi:10.1097/OGX.0b013e3181f8c0aa.
32. Poirrot C, Schubert B. Fertility preservation in prepubertal children. *Bull Cancer.* 2011;98(5):489–99. doi:10.1684/bdc.2011.1362.
33. Rimón E, Cohen T, Dantes A, Hirsh L, Amit A, Lessing JB, et al. Apoptosis in cryopreserved human ovarian tissue obtained from cancer patients: a tool for evaluating cryopreservation utility. *Int J Oncol.* 2005;27(2):345–53.
34. Sadeu JC, Smitz J. Growth differentiation factor-9 and anti-Mullerian hormone expression in cultured human follicles from frozen-thawed ovarian tissue. *Reprod Biomed Online.* 2008;17(4):537–48.
35. Sanchez F, Romero S, Albuz FK, Smitz J. In vitro follicle growth under non-attachment conditions and decreased FSH levels reduces Lhcgr expression in cumulus cells and promotes oocyte developmental competence. *J Assist Reprod Genet.* 2012;29(2):141–52. doi:10.1007/s10815-011-9690-x.
36. Sanfilippo S, Canis M, Ouchchane L, Botchorishvili R, Artonne C, Janny L, et al. Viability assessment of fresh and frozen/thawed isolated human follicles: reliability of two methods (Trypan blue and Calcein AM/ethidium homodimer-1). *J Assist Reprod Genet.* 2011;28(12):1151–6. doi:10.1007/s10815-011-9649-y.
37. Schmidt KT, Larsen EC, Andersen CY, Andersen AN. Risk of ovarian failure and fertility preserving methods in girls and adolescents with a malignant disease. *BJOG.* 2010;117(2):163–74. doi:10.1111/j.1471-0528.2009.02408.x.
38. Schubert B, Canis M, Darcha C, Artonne C, Pouly JL, Dechelotte P, et al. Human ovarian tissue from cortex surrounding benign cysts: a model to study ovarian tissue cryopreservation. *Hum Reprod.* 2005;20(7):1786–92. doi:10.1093/humrep/dei002.
39. Schubert B, Canis M, Darcha C, Artonne C, Smitz J, Grizard G. Follicular growth and estradiol follow-up after subcutaneous xenografting of fresh and cryopreserved human ovarian tissue. *Fertil Steril.* 2008;89(6):1787–94. doi:10.1016/j.fertnstert.2007.03.101.
40. Shiva Shankar Reddy N, Jagan Mohanarao G, Atreja SK. Effects of adding taurine and trehalose to a tris-based egg yolk extender on buffalo (*Bubalus bubalis*) sperm quality following cryopreservation. *Anim Reprod Sci.* 2010;119(3–4):183–90. doi:10.1016/j.anireprosci.2010.01.012.
41. Silber SJ. Ovary cryopreservation and transplantation for fertility preservation. *Mol Hum Reprod.* 2012;18(2):59–67. doi:10.1093/molehr/gar082.
42. Smitz J, Dolmans MM, Donnez J, Fortune JE, Hovatta O, Jewgenow K, et al. Current achievements and future research directions in ovarian tissue culture, in vitro follicle development and transplantation: implications for fertility preservation. *Hum Reprod Update.* 2010;16(4):395–414. doi:10.1093/humupd/dmp056.
43. Sordet O, Khan QA, Pommier Y. Apoptotic topoisomerase I-DNA complexes induced by oxygen radicals and mitochondrial dysfunction. *Cell Cycle.* 2004;3(9):1095–7.
44. Tjer GC, Chiu TT, Cheung LP, Lok IH, Haines CJ. Birth of a healthy baby after transfer of blastocysts derived from cryopreserved human oocytes fertilized with frozen spermatozoa. *Fertil Steril.* 2005;83(5):1547–9. doi:10.1016/j.fertnstert.2005.01.007.
45. Touraine P, Beau I, Gougeon A, Meduri G, Desroches A, Pichard C, et al. New natural inactivating mutations of the follicle-stimulating hormone receptor: correlations between receptor function and phenotype. *Mol Endocrinol.* 1999;13(11):1844–54.
46. Weissman A, Gotlieb L, Colgan T, Jurisicova A, Greenblatt EM, Casper RF. Preliminary experience with subcutaneous human ovarian cortex transplantation in the NOD-SCID mouse. *Biol Reprod.* 1999;60(6):1462–7.
47. Woodruff TK, Shea LD. The role of the extracellular matrix in ovarian follicle development. *Reprod Sci.* 2007;14(8 Suppl):6–10. doi:10.1177/1933719107309818.
48. Xiao Z, Wang Y, Li L, Li SW. Cryopreservation of the human ovarian tissue induces the expression of Fas system in morphologically normal primordial follicles. *Cryo-Letters.* 2010;31(2):112–9.
49. Xiao Z, Wang Y, Li L, Luo S, Li SW. Needle immersed vitrification can lower the concentration of cryoprotectant in human ovarian tissue cryopreservation. *Fertil Steril.* 2010;94(6):2323–8. doi:10.1016/j.fertnstert.2010.01.011.
50. Xiong Y, Connolly T, Fletcher B, Beach D. Human D-type cyclin. *Cell.* 1991;65(4):691–9.
51. Zheng JH, Min ZL, Li YL, Zhu YH, Ye TJ, Li JQ, et al. A modified CZ-1 preserving solution for organ transplantation: comparative study with UW preserving solution. *Chin Med J (Engl).* 2008;121(10):904–9.

## Article 3

---

Vitrification *versus* slow freezing: what is the better method to preserve human ovarian tissue quality?

Sanfilippo S, Canis M, Artonne C, Bourgeois E, Pouly JL, Janny L, and Brugnon F.

**Manuscrit en cours de préparation.**

Les résultats de cette étude feront l'objet d'une communication affichée au prochain congrès de l'ASRM (American Society for Reproductive Medicine) du 20 au 24 Octobre 2012, à San Diego (USA).

### Présentation de l'article 3

Ces dernières années, la vitrification est apparue comme une technique prometteuse pour la cryoconservation du tissu ovarien (CTO). A la différence de la congélation lente, elle permet, par l'utilisation de concentrations élevées en cryoprotecteurs associée à une descente en température ultrarapide, d'induire la formation d'un état amorphe et d'éviter une cristallisation intra- et extracellulaire. Sur le plan technique, les principaux avantages de la méthode de vitrification du tissu ovarien tiennent au fait qu'elle est rapide et peu coûteuse car elle ne nécessite pas d'appareil de congélation programmable. En termes d'aptitude à préserver la qualité ovarienne, le bénéfice de la vitrification par rapport à la congélation lente, reste à ce jour discuté. En effet, compte tenu du peu de matériel biologique humain disponible, les études systématiques comparant la qualité d'un même tissu ovarien humain cryoconservé en parallèle par les 2 méthodes (congélation lente *versus* vitrification) sont peu nombreuses et les conclusions peuvent être contradictoires.

Dans le but d'étudier le bénéfice potentiel de la technique de vitrification par rapport à la congélation lente, nous avons développé une procédure de vitrification consistant d'une part en une équilibration des tissus en présence d'un mélange de cryoprotecteurs peu cytotoxiques et d'autre part, à leur vitrification par la méthode dite « en goutte » assurant une descente en température ultrarapide. L'objectif de cette 3<sup>ème</sup> étude était donc d'évaluer l'efficacité de cette procédure de vitrification du tissu ovarien humain en la comparant avec le protocole de congélation lente que nous avons validé au préalable (**voir Article 2**). Afin de minimiser la variabilité interindividuelle, les échantillons de tissu ovarien d'une même patiente ont été congelés et vitrifiés en parallèle.

L'analyse statique comparant les tissus ovariens frais, décongelés et réchauffés montre une excellente préservation de la morphologie et de l'intégrité nucléaire des follicules et du stroma ovarien après cryoconservation selon les 2 méthodes (congélation lente *versus* vitrification) (n=5 patientes). Aucune différence significative n'a été observée entre les 2 méthodes de cryoconservation en termes de préservation de la qualité des follicules et du stroma ovarien.

→ La procédure de vitrification que nous avons développée préserve la qualité des follicules et du stroma ovarien de façon similaire à la technique de congélation lente. Ces résultats encourageants en termes de préservation de la qualité ovarienne, associés à sa facilité d'application technique, en font une technique prometteuse pour l'optimisation des techniques de CTO.



## Introduction

La vitrification permet, par l'utilisation de concentrations importantes de cryoprotecteurs associée à une descente en température très rapide, d'induire la formation d'un état vitreux ou amorphe. À la différence de la congélation lente, cette méthode de cryoconservation permet d'éviter la formation de cristaux de glace intra- et extracellulaires à l'origine de lésions cellulaires. La vitrification est actuellement en plein essor en biologie de la reproduction pour la cryoconservation des embryons et des ovocytes matures avec la publication de plusieurs centaines d'enfants nés grâce à cette technique (Song *et al.*, 2010). C'est pourquoi, de plus en plus d'équipes soulèvent la question du potentiel bénéfique de la vitrification comme technique de cryopréservation du tissu ovarien. Différentes études ont démontré la faisabilité et l'efficacité de la méthode de vitrification pour préserver la qualité des tissus ovariens chez divers modèles animaux tels que la ratte, la souris, la brebis et le singe (Courbiere *et al.*, 2006; Kagabu and Umezu, 2000; Ting *et al.*, 2011). Des naissances ont été rapportées chez la souris après culture *in vitro* de follicules préantraux vitrifiés (de la Pena *et al.*, 2002; Wang *et al.*, 2011) et l'autogreffe d'hémi-ovaires vitrifiés/réchauffés a conduit à la naissance de quatre agneaux (Bordes *et al.*, 2005). Chez la femme, la faisabilité de la méthode de vitrification du tissu ovarien a été rapportée mais aucune naissance n'a été publiée à ce jour compte tenu du caractère expérimental de cette technique (Isachenko *et al.*, 2002).

Le bénéfice de la vitrification comparé à la congélation lente reste discuté (Isachenko *et al.*, 2009b). En effet, après greffe de tissus ovariens humains vitrifiés/réchauffés chez des souris SCID, un taux d'apoptose cellulaire (évalué par immunomarquage de la caspase-3) supérieur a été observé dans ces tissus comparé aux tissus congelés selon un protocole de congélation lente (Rahimi *et al.*, 2009). Par ailleurs, Oktem *et al.* ont observé une diminution de la densité en follicules primordiaux et un pourcentage de follicules intacts sur le plan morphologique significativement inférieur après vitrification/réchauffement des tissus ovariens humains en comparaison à la congélation lente (Oktem *et al.*, 2011). D'autres études montrent au contraire, une préservation de la morphologie folliculaire et des taux d'apoptose des follicules et cellules stromales, similaires entre les 2 méthodes (Huang *et al.*, 2008; Li *et al.*, 2007). Enfin, le bénéfice de la méthode de vitrification concernant la préservation de l'ultrastructure du stroma a été démontré par microscopie électronique à transmission (Keros *et al.*, 2009; Wang *et al.*, 2008).

Compte tenu du peu de matériel biologique humain disponible, les études comparant les méthodes de vitrification et de congélation lente à partir d'un prélèvement ovarien provenant d'une même patiente sont peu nombreuses.

Dans ce contexte, l'objectif de notre travail a été d'évaluer l'efficacité d'un protocole de vitrification du tissu ovarien humain en le comparant à un protocole de congélation lente dont l'efficacité a été démontrée (Schubert *et al.*, 2005). Afin de minimiser la variabilité inter-patiente, les échantillons de tissus ovariens d'une même patiente ont été vitrifiés et congelés en parallèle.

La qualité des tissus ovariens réchauffés et décongelés a été appréciée par une étude histologique (distribution des follicules par stade de croissance, morphologie, densité folliculaire) et par une mesure de la fragmentation d'ADN tissulaire.

## Matériel et Méthodes

Cette étude a été réalisée à partir de tissus ovariens prélevés chez 5 patientes [âge moyen :  $28,0 \pm 1,1$  ans (25-31 ans)] présentant un kyste bénin de l'ovaire. Les patientes ont signé un consentement éclairé pour la réalisation de cette étude lors d'un entretien avec un médecin biologiste. Cette étude a été approuvée par la Comité de protection des personnes du CHU de Clermont-Ferrand.

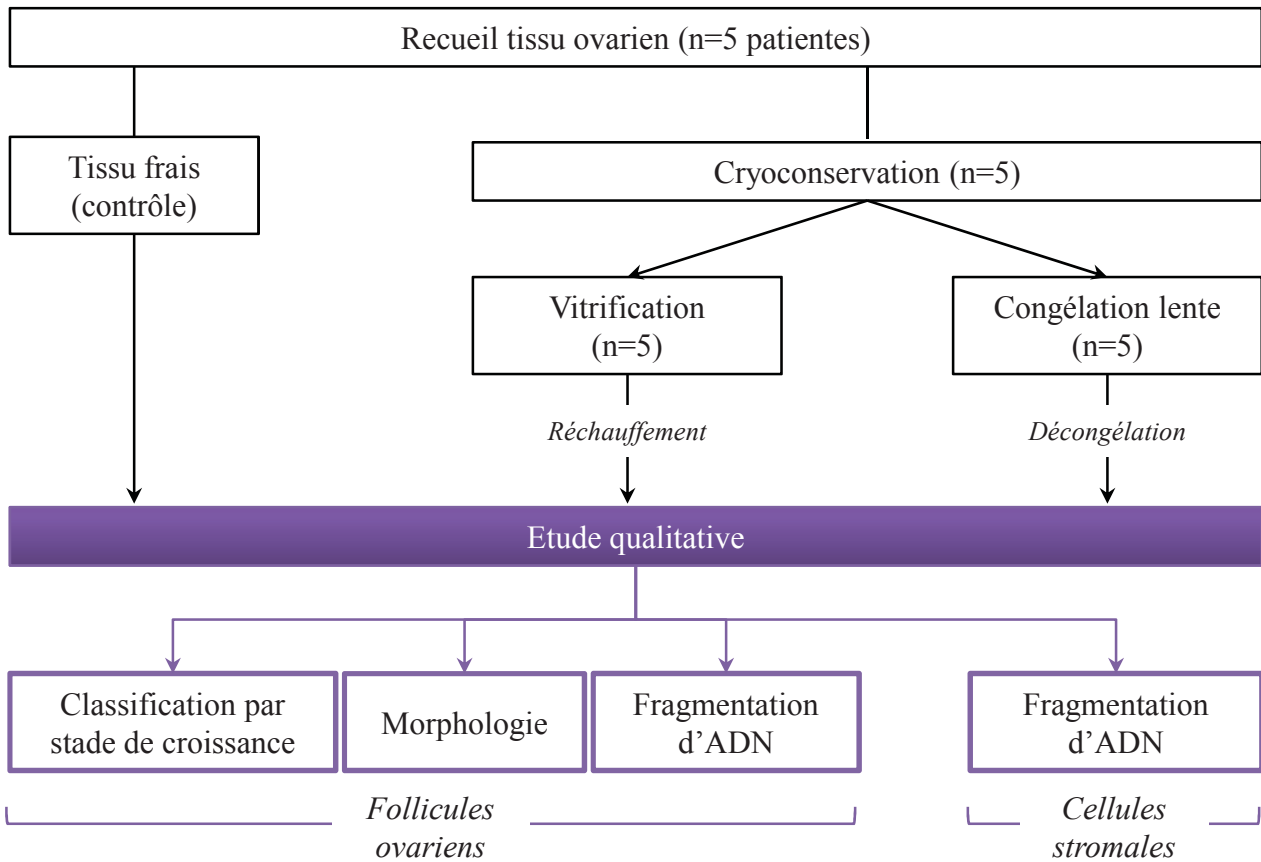
Pour chaque patiente, la vitrification et la congélation lente du tissu ont été menées en parallèle à partir d'un même échantillon sectionné en 2 parties.

La qualité des tissus frais et cryoconservés selon ces 2 protocoles, a été appréciée par :

i) une analyse histologique (répartition des follicules par stade de croissance, la morphologie et la densité folliculaire).

ii) une analyse du taux de fragmentation d'ADN dans les follicules et le stroma ovarien par la technique TUNEL (*Terminal deoxynucleotidyl transferase dUTP nick end labeling*) (**Figure 1**).

Les protocoles de congélation lente/décongélation et vitrification/réchauffement, les méthodes analytiques et statistiques sont décrites dans le **chapitre Matériel et méthodes** du manuscrit de thèse.



**Figure 1. Schéma expérimental**

Cette étude a été réalisée à partir de tissus ovariens recueillis chez 5 patientes. Les échantillons ovariens d'une même patiente ont été vitrifiés et congelés en parallèle. La qualité des tissus frais et cryoconservés selon les 2 méthodes a été appréciée par une analyse histologique (répartition des follicules par stade de croissance, densité, morphologie folliculaire). De plus une mesure de la fragmentation d'ADN dans les follicules et le stroma ovarien a été réalisée par la méthode TUNEL (*terminal deoxynucleotidyl transferase dUTP nick end labeling*).

## Résultats

### *Distribution et analyse morphologique des follicules ovariens*

Le nombre total de follicules analysés est de 249 pour le tissu frais, 374 après congélation lente/décongélation et 482 après vitrification/réchauffement (n=5 patientes). La distribution des follicules par stade de croissance est présentée dans le **tableau 1**. Parmi les follicules frais analysés, 81,5 % sont primordiaux -intermédiaires, 15,7 % primaires et 2,8 % secondaires. Après congélation lente, 97,6 % des follicules sont primordiaux x-intermédiaires et 2,4 % primaires. Les tissus vitrifiés présentent 96,7 % de follicules primordiaux-intermédiaires, 2,3 % de follicules primaires et 1,0 % de follicules secondaires. Aucun follicule préantral n'a été observé dans les tissus frais, décongelés et réchauffés. Après cryoconservation selon les 2 protocoles (congélation lente et vitrification), la répartition des follicules par stade de croissance n'est pas différente ( $p > 0,05$ ) (**Tableau 1**).

L'analyse globale montre que le pourcentage de follicules intacts sur le plan morphologique (tous stades confondus) est significativement inférieur après congélation lente ( $80,3 \pm 5,3 \%$ ) et vitrification ( $82,2 \pm 3,3 \%$ ) en comparaison au tissu frais ( $98,9 \pm 1,1 \%$ ;  $p < 0,05$ ). Aucune différence significative n'a toutefois été observée pour ce paramètre entre les 2 protocoles de cryoconservation (**Figure 2**). L'analyse comparative des pourcentages de follicules intacts par stade de développement ne montre pas de différence significative entre les tissus frais, réchauffés et décongelés (**Tableau 1**).

La densité folliculaire moyenne (nombre de follicules/mm<sup>2</sup>) n'est pas différente après décongélation ( $0,5 \pm 0,2$  follicules/mm<sup>2</sup>) et réchauffement ( $0,6 \pm 0,3$  follicules/mm<sup>2</sup>) en comparaison au tissu frais ( $0,7 \pm 0,3$  follicules/mm<sup>2</sup>).

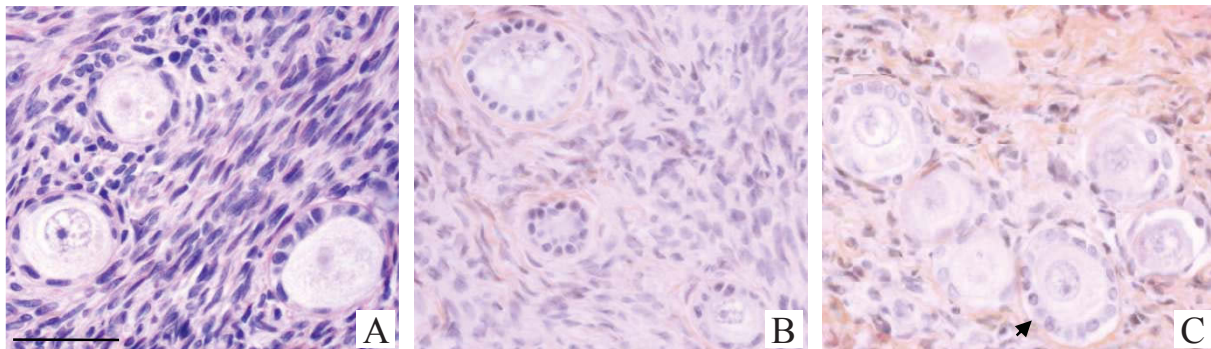
### *Évaluation de la fragmentation d'ADN*

Les pourcentages de follicules et de cellules stromales présentant une fragmentation de l'ADN ont été évalués par la technique TUNEL. Pour cette étude, 155 follicules ont été analysés : 62 avant congélation (tissu frais), 29 après congélation lente/décongélation et 64 après vitrification/réchauffement. Le taux de fragmentation d'ADN dans les follicules ovariens n'est statistiquement pas différent dans les tissus cryoconservés (congélation

	Total follicules		Distribution folliculaire								
			Primordiaux-intermédiaires		Primaires		Secondaires		Préantraux		Atrétiques
	Total	Intact	Total	Intact	Total	Intact	Total	Intact	Total	Intact	Total
Tissu frais	249	98,9±1,1%	81,5% (203/249)	100,0±0,0%	15,7% (39/249)	97,2±2,8%	2,8% (7/249)	100,0±0,0%	0%	-	0%
Tissu congelé/décongelé	374	80,3±5,3%*	97,6% (365/374)	83,9±8,7%	2,4% (9/374)	100,0±0,0%	0%	-	0%	-	0%
Tissu vitrifié/réchauffé	482	82,2±3,3%*	96,7% (466/482)	85,3±5,0%	2,3% (11/482)	66,7±33,3%	1,0% (5/482)	50,0±0,0%	0%	-	0%

**Tableau 1. Répartition des follicules par stade de croissance et pourcentages moyens ( $\pm$  SEM) de follicules morphologiquement intacts par stade de croissance dans le tissu frais et cryoconservé selon 2 protocoles : vitrification *versus* congélation lente (n=5 patientes)**

\*p < 0,05 en comparaison au tissu frais.



**Figure 2. Photographies coupes tissulaires de cortex ovarien frais, congelé/décongelé et vitrifié/réchauffé**

Les tissus frais (A), congelé/décongelé (B) et vitrifié/réchauffé (C) sont principalement composés de follicules au stade primordial-intermédiaire et primaire. Les follicules intacts sont caractérisés sur le plan morphologique par leurs membranes nucléaires et plasmiques intactes, un cytoplasme ovocytaire uniforme et un noyau proéminent. La flèche noire indique un follicule réchauffé dégradé, présentant un détachement de la membrane basale supérieur à 50 %. Echelle : 35  $\mu$ m

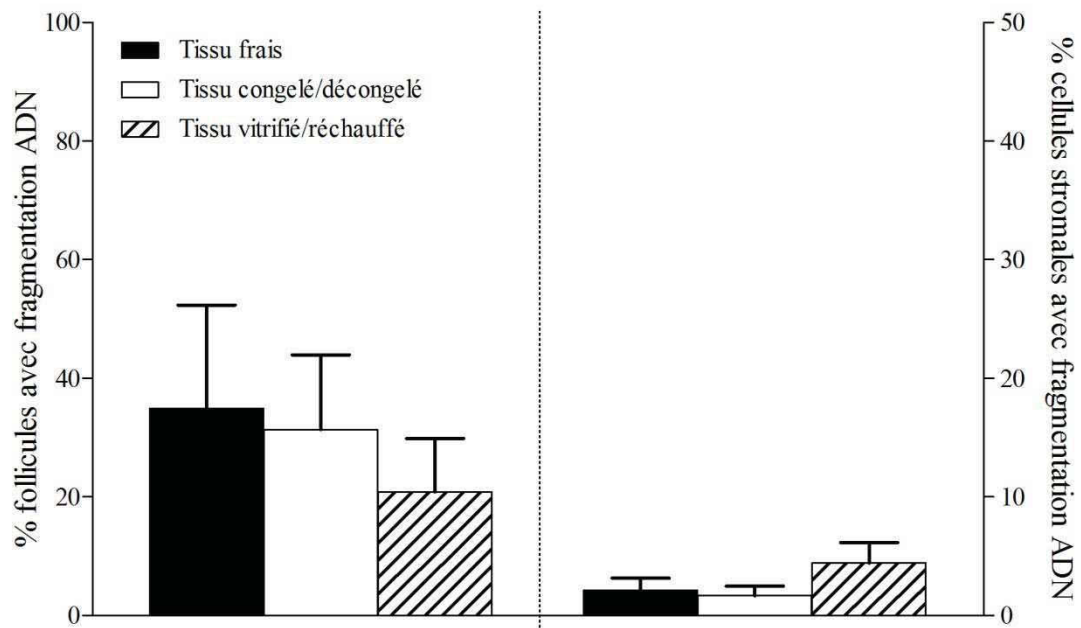
lente :  $31,3 \pm 12,6$  % ; vitrification :  $20,8 \pm 9,0$  %) en comparaison avec le tissu frais ( $35,0 \pm 17,4$  %).

La cryoconservation n'induit pas d'augmentation significative du pourcentage de cellules stromales à ADN fragmenté aussi bien pour la congélation lente/décongélation ( $3,3 \pm 1,6$  %) que la méthode de vitrification/réchauffement ( $8,9 \pm 3,5$  %) en comparaison avec le tissu frais ( $4,2 \pm 2,1$  % ;  $p > 0,05$ ).

Aucune différence significative n'a été observée entre les 2 protocoles de cryoconservation (congélation lente et vitrification) en termes de pourcentages de follicules et de cellules stromales présentant une fragmentation d'ADN (**Figure 3**).

## Discussion

Récemment, la vitrification est apparue comme une technique prometteuse pour la cryoconservation de systèmes biologiques complexes tels que le tissu ovarien. Son principe repose sur l'utilisation de cryoprotecteurs à hautes concentrations. Ainsi, la viscosité des milieux extra- et intracellulaires fortement augmentée, réalise un état vitreux (amorphe), ce qui évite la formation de cristaux de glace lors de la plongée dans l'azote liquide. Un des problèmes soulevé par cette technique est celui de la toxicité de ces solutions cryoprotectrices, d'autant plus importante que les concentrations utilisées sont élevées et le temps d'exposition long. Des études ont montré, que l'utilisation d'une combinaison de cryoprotecteurs permettait de réduire leur toxicité individuelle en diminuant leurs concentrations respectives, sans altérer les propriétés vitrifiantes de la solution cryoprotectrice (Fahy, 1986). Le milieu cryoprotecteur que nous avons développé pour la vitrification de tissus ovariens, contient de l'éthylène glycol (EG) et du 1,2-propanediol (PrOH) comme cryoprotecteurs pénétrants, et du raffinose comme cryoprotecteur non pénétrant. Couramment utilisés en pratique clinique pour la cryoconservation d'ovocytes et d'embryons, l'EG et le PrOH ont été choisis en raison de leur faible toxicité cellulaire (Bautista and Kanagawa, 1998; Pegg, 2007). Une étude récente comparant l'efficacité de différentes combinaisons de cryoprotecteurs pour la vitrification de tissu ovarien murin, a montré une supériorité de la combinaison [EG (20 %, v/v) + PrOH (20 %)] en comparaison aux combinaisons [EG (20 %) + DMSO (20 %)] et [PrOH (20 %) + DMSO (20 %)], en termes de préservation de l'intégrité et de la fonctionnalité de ces tissus (Zhang *et al.*, 2010). L'addition de raffinose à la solution cryoprotectrice contribue à



**Figure 3. Mesure de la fragmentation d'ADN dans les follicules et le stroma ovarien**

Les histogrammes présentent les pourcentages moyens ( $\pm$  SEM) de follicules (panneau de gauche) et cellules stromales (panneau de droite) à ADN fragmenté dans les tissus frais et cryoconservés selon les protocoles de congélation lente et vitrification.

augmenter la viscosité du milieu extracellulaire indispensable pour l'obtention de l'état vitreux, et permet d'éviter les chocs osmotiques notamment au cours de la procédure de réchauffement. L'équipe de dela Peña *et al.* a rapporté pour la première fois, la naissance de six souriceaux en bonne santé après culture *in vitro* de follicules préantraux vitrifiés/réchauffés. Le milieu cryoprotecteur utilisé pour la vitrification des follicules préantraux contenait de l'EG (6 M) et du raffinose (0,3 M) comme cryoprotecteurs (dela Pena *et al.*, 2002). Bagis *et al.* ont montré le bénéfice d'une supplémentation du milieu cryoprotecteur [DMSO (2,75 M) + PrOH (2,75 M)] avec 1 M de raffinose en comparaison au sucrose ou tréhalose, sur la survie de six embryons murins (stade pronucléaire) vitrifiés/réchauffés et leur potentiel de développement *in vitro*, jusqu'au stade blastocyste (Bagis *et al.*, 2004).

Sur le plan technique, les principaux avantages de la méthode de vitrification du tissu ovarien tiennent au fait qu'elle est rapide et peu coûteuse car elle ne nécessite pas d'appareil de congélation programmable. A ce jour, il n'existe pas de dispositif commercialisé adapté à la vitrification de tissus ovariens. Dans notre étude, la méthode de « vitrification en goutte », consistant à plonger l'échantillon directement dans l'azote liquide, a été appliquée. Cette méthode permet, par l'utilisation d'un volume minimal de milieu cryoprotecteur, d'assurer une descente en température ultrarapide. Chez la femme, une étude récente a montré que le pourcentage de follicules intacts sur le plan morphologique, était significativement supérieur en cas de vitrification des tissus ovariens par la méthode dite en goutte en comparaison à 2 autres méthodes de vitrification couramment décrites dans la littérature : la méthode de vitrification par contact direct de l'échantillon ovarien avec un support en métal pré-refroidi dans l'azote liquide et la méthode d'immersion de paillettes scellées (système fermé) contenant le milieu cryoprotecteur et le tissu, dans l'azote liquide (Amorim *et al.*, 2011). Un des inconvénients majeurs de la vitrification en système ouvert est le risque potentiel de contamination bactérienne et/ou virale puisque le contact avec l'azote liquide est direct (Bielanski *et al.*, 2003). Afin de sécuriser en terme de risque septique le contact direct de l'échantillon à vitrifier avec l'azote liquide, certaines équipes ont récemment développé des systèmes de stérilisation de l'azote liquide soient manuels, par l'utilisation de filtres adaptés, soient automatiques par actions de rayons ultra-violets (Keros *et al.*, 2009; Parmegiani *et al.*, 2009). Toutefois ces méthodes sont coûteuses et techniquement fastidieuses et ne préviennent pas le risque potentiel de contaminations croisées au cours du stockage à long terme des tissus ovariens dans l'azote liquide (Bielanski, 2012; Kyuwa *et al.*, 2003). Il serait donc nécessaire



de développer dans l'avenir, un système assurant une totale protection et isolation du cortex ovarien de l'azote liquide pendant la procédure de refroidissement et le stockage.

Notre procédure de vitrification/réchauffement du tissu ovarien induit une diminution significative du pourcentage de follicules intacts sur le plan morphologique mais aucune différence significative entre les protocoles de vitrification et de congélation lente n'a été observée. Les résultats obtenus sont en accord avec des études précédentes comparant les 2 méthodes de cryoconservation à partir des échantillons ovariens d'une même patiente (Huang *et al.*, 2008; Keros *et al.*, 2009). L'analyse statistique des résultats n'a pas montré de différence significative en termes de densité folliculaire (nombre de follicules/mm<sup>2</sup>) entre les 2 protocoles de cryoconservation. Une étude récente d'Oktem *et al.* réalisée à partir du même modèle d'étude (cortex entourant la paroi de kystes ovariens bénins) et utilisant des cryoprotecteurs pénétrants identiques aux nôtres pour l'équilibration des échantillons [EG (15 %) + PrOH (15 %)], a conclu à la supériorité de la congélation lente par rapport à la vitrification pour ce paramètre (Oktem *et al.*, 2011). Le dispositif utilisé par cette équipe, consistant en l'immersion de cryotubes contenant le milieu cryoprotecteur et le tissu, pourrait être inapproprié à la vitrification de tissu ovarien et expliquer la divergence de nos résultats.

Notre étude montre que la procédure de vitrification/réchauffement n'augmente le pourcentage de follicules et de cellules stromales présentant une fragmentation d'ADN en comparaison aux tissus frais et congelés/décongelés. Récemment, l'équipe de Xiao *et al.* a observé un pourcentage de fragmentation de l'ADN folliculaire et stromal évalué par la méthode TUNEL, significativement supérieur en cas de congélation lente en comparaison avec la vitrification. Toutefois, dans cette étude, la répartition aléatoire des échantillons ovariens dans un groupe donné (frais, congélation lente ou vitrification) pourrait être à l'origine d'une importante variabilité interindividuelle pour le paramètre considéré (Xiao *et al.*, 2010b).

Notre étude est préliminaire et devra être complétée avec un nombre plus important de patientes. D'autre part, une évaluation de la fonctionnalité des follicules par culture *in vitro* ou xénotgreffe de tissu vitrifié/réchauffé serait nécessaire afin de valider notre procédure.

En conclusion, la procédure de vitrification/réchauffement du tissu ovarien que nous avons développée, présente une efficacité similaire à la procédure classique de congélation lente en termes de préservation de la morphologie et de l'intégrité nucléaire des follicules et du stroma ovarien. Ces résultats encourageants en termes de préservation de la qualité ovarienne,

associés à sa facilité d'application technique et son faible coût, en font une technique prometteuse pour l'optimisation des techniques de CTO.

Discussion générale  
&  
Perspectives

### **A. Modèle d'étude**

Les travaux de recherche concernant la cryoconservation du tissu ovarien (CTO) nécessitent l'analyse d'échantillons provenant de jeunes femmes (moins de 38 ans) dont le tissu ovarien présente des caractéristiques similaires aux conditions physiologiques. Pour des questions éthiques et pratiques, l'obtention de tissu ovarien humain à visée de recherche présente des limites. Le recueil d'un fragment de cortex ovarien nécessite un geste opératoire qui ne peut être réalisé que dans le cadre du traitement d'une pathologie. La pathologie peut alors retentir sur la qualité du tissu ovarien.

Nos travaux ont été réalisés à partir d'échantillons de cortex ovarien prélevé autour de kystes bénins de l'ovaire. Développé par notre équipe de recherche, ce modèle original d'étude présente d'importantes similitudes avec le cortex ovarien normal notamment en termes de densité, de morphologie et de viabilité folliculaire (Schubert *et al.*, 2005). Le traitement opératoire des kystes nécessite un geste opératoire sur l'ovaire avec la section du cortex ovarien. Le prélèvement de cortex destiné à la recherche, réalisé au cours de l'intervention de kystectomie, ne nécessite donc pas de second geste opératoire sur l'ovaire. Les kystes ovariens bénins constituant une cause fréquente d'interventions chirurgicales chez la jeune femme, ce modèle original constitue une source importante d'échantillons à visée recherche.

### **B. Validation d'un marqueur de viabilité folliculaire**

L'analyse histologique basée sur l'appréciation de la morphologie et de la densité folliculaire, constitue à ce jour l'examen de référence pour l'évaluation de la qualité du tissu ovarien cryoconservé. Toutefois, cette analyse n'est pas instructive quant à la viabilité des follicules ovariens. En complément de l'analyse histologique, une mesure de la viabilité folliculaire fiable et facile d'application en routine clinique est utile pour évaluer l'efficacité de la procédure de CTO.

Parmi les marqueurs de viabilité décrits dans la littérature, le bleu trypan (BT) et la calcéine AM/éthidium homodimère-1 (CaAM/EthD-1) sont les plus fréquemment utilisés pour l'évaluation de la viabilité des follicules ovariens. Ces 2 méthodes sont différentes aussi bien concernant leur particularité de marquage que de leur méthode de détECTION. Le BT est un colorant vital permettant d'évaluer l'intégrité membranaire des follicules. Ce colorant pénètre uniquement les cellules mortes dont la membrane plasmique est altérée et les colore en bleu.

La CaAM/EthD-1 est une combinaison de 2 marqueurs : la calcéine AM et l'éthidium homodimère-1. La calcéine AM permet de détecter une activité enzymatique : les estérases. Exprimées dans le cytoplasme des cellules vivantes, les estérases dégradent la calcéine AM (invisible) en calcéine émettant une fluorescence verte. L'éthidium homodimère-1 pénètre dans les cellules dont les membranes plasmiques et nucléaires sont altérées et se fixe sur les acides nucléiques de l'ADN en émettant une fluorescence rouge. La lecture des follicules marqués est réalisée en microscopie optique pour le BT et en microscopie à fluorescence pour la CaAM/EthD-1.

Bien que couramment rapportés dans la littérature, ces 2 marqueurs n'avaient à notre connaissance, jamais fait l'objet d'une étude comparative en termes de fiabilité et de reproductibilité pour l'étude de la viabilité des follicules ovariens humains.

Le tissu ovarien humain est majoritairement composé de follicules au stade primordial et primaire (diamètre : 25-100 µm), situés dans la zone périphérique du cortex ovarien. Compte tenu du caractère dense et fibreux du cortex ovarien humain, l'étude de la viabilité a été réalisée après traitement enzymatique (collagénase) des cortex ovariens frais et décongelés. Cette méthode permet un isolement des follicules primordiaux et primaires plus efficace et rapide que la méthode dite « manuelle » (micro-dissection) davantage appropriée à l'isolement de follicules de plus grande taille (dès le stade de follicule secondaire). Pour isoler les follicules ovariens du cortex, nous avons utilisé de la collagénase de type IA. Partiellement purifiée à partir de la fermentation de la bactérie *Clostridium histolyticum*, la collagénase IA permet une désagrégation de la matrice extracellulaire ovarienne et l'isolement d'une quantité importante de follicules primordiaux et primaires sans altération ultrastructurale (Oktay *et al.*, 1997b). Il est à noter cependant qu'une étude réalisée à partir d'extraits pancréatiques humains a montré que la qualité et la viabilité des îlots de Langerhans isolés après traitement à la collagénase IA pouvait varier en fonction des lots de réactif utilisés (McShane *et al.*, 1989). Une étude a montré que l'utilisation de la Libérase, un mélange d'enzymes hautement purifiées, permettait un isolement des follicules primordiaux et primaires humains plus reproductible en termes de qualité et de viabilité en comparaison avec la collagénase IA (Dolmans *et al.*, 2006). En perspective, il serait intéressant de comparer la fiabilité et la reproductibilité des 2 marqueurs de viabilité (BT *versus* CaAM/EthD-1) analysés après isolement des follicules de cortex ovariens frais et décongelés traités à la Libérase.

Dans notre étude, la reproductibilité des 2 marqueurs de viabilité a été évaluée en utilisant le coefficient de corrélation intraclass (Rienzi *et al.*) et la méthode de Bland et Altman, méthode statistique standard fréquemment utilisée pour évaluer la concordance entre 2 méthodes de mesure (Myles and Cui, 2007). Nos résultats ont permis de mettre en évidence une meilleure reproductibilité (concordance inter-observateur) pour la méthode BT en comparaison avec la méthode CaAM/EthD-1. De façon similaire à des études précédemment réalisées chez l'animal, notre étude montre une bonne concordance (analyse inter-méthode) entre les 2 marqueurs de viabilité (Lopes *et al.*, 2009; Merdassi *et al.*, 2011). Les différences en termes de spécificités de marquage et des méthodes de détection pourraient expliquer pourquoi la concordance entre ces 2 marqueurs (BT *versus* CaAM/EthD-1) n'est pas excellente.

Sur le plan technique, le marquage des follicules isolés au BT est simple et rapide d'application (10 min pour le BT contre 45 min pour la CaAM/EthD-1) et ne nécessite pas d'équipement technique particulier, contrairement au marquage CaAM/EthD-1 dont la lecture nécessite l'utilisation d'un microscope à fluorescence.

La bonne fiabilité du BT, associée à sa facilité d'application et son faible coût, en font un marqueur utilisable en routine clinique pour l'évaluation des procédures de CTO et du potentiel de follicules viables avant greffe. Néanmoins, la seule analyse de la viabilité folliculaire ne semble pas suffisante pour évaluer l'efficacité d'un protocole de CTO. En complément, une analyse histologique voire fonctionnelle est nécessaire pour apprécier de manière exhaustive la qualité des tissus cryoconservés.

### **C. Validation d'un protocole de congélation lente du tissu ovarien humain**

Les protocoles de CTO décrits dans la littérature sont le plus souvent établis à partir de protocoles appliqués pour la congélation embryonnaire et ovocytaire. Il n'existe pas à ce jour de consensus quant aux protocoles appliqués aussi bien au niveau des milieux cryoprotecteurs, que des programmes de refroidissement et décongélation. Le protocole de congélation lente développé par notre équipe utilise un milieu cryoprotecteur chimiquement défini et un programme de descente en température plus rapide que celui classiquement utilisé (Schubert *et al.*, 2005).

## 1. Mise au point d'un protocole de congélation lente

### *Milieu de congélation*

A ce jour, aucun milieu cryoprotecteur adapté à la CTO et répondant aux normes sanitaires françaises en vigueur, n'est commercialisé. Notre équipe a développé un milieu de congélation chimiquement défini, utilisant le PrOH et le raffinose comme cryoprotecteurs et supplémenté en antioxydants (Schubert *et al.*, 2005).

Compte tenu de la cytotoxicité potentielle du DMSO, le PrOH a été choisi comme cryoprotecteur pénétrant pour notre protocole (Shaw *et al.*, 2000). En effet, des études préliminaires ont rapporté une bonne préservation de la qualité des follicules provenant de tissus ovariens cryoconservés avec du PrOH en comparaison à l'état frais (Fabbri *et al.*, 2010; Gook *et al.*, 1999). De plus, une étude rapporte un taux de survie et de développement folliculaire après xénogreffe, supérieur en cas de congélation de tissus ovariens fœtaux en présence de PrOH en comparaison au DMSO (Abir *et al.*, 2003). Notre milieu de congélation contient du raffinose comme cryoprotecteur non pénétrant, permettant de limiter les chocs osmotiques notamment au moment de la décongélation. Ce trisaccharide est un des composants de la solution de l'Université de Wisconsin, solution de référence pour la préservation d'organes tels que le rein, le foie ou le pancréas (Muhlbacher *et al.*, 1999; Zheng *et al.*, 2008). De plus, des études récentes ont montré le bénéfice d'une supplémentation des milieux de congélation en raffinose concernant la survie des ovocytes humains cryoconservés (Eroglu, 2010; Younis *et al.*, 2009).

Depuis son prélèvement et jusqu'à sa revascularisation après greffe, le tissu ovarien est en ischémie et est soumis aux lésions d'ischémie/reperfusion dues en particulier à une production excessive de dérivés actifs de l'oxygène (Nugent *et al.*, 1998). La procédure de congélation/décongélation peut aussi être à l'origine d'un stress oxydant. Afin de limiter les lésions secondaires à ce stress oxydant, notre milieu de congélation est supplémenté en taurine et L-glutamine dont les propriétés anti-oxydantes et anti-apoptotiques ont été démontrées (Cabrita *et al.*, 2011; Shiva Shankar Reddy *et al.*, 2010). Kruuv *et al.*, ont notamment montré qu'une supplémentation des milieux de congélation en L-glutamine à une concentration de 20 mM, augmentait significativement la protection des cellules mammifères

contre les effets délétères de la cryoconservation en comparaison aux cellules contrôles congelées dans les mêmes conditions (Kruuv *et al.*, 1988).

### *Programme de refroidissement*

La plupart des équipes cliniques utilisent une descente en température basée sur les travaux princeps de Gosden *et al.* (Gosden *et al.*, 1994). Ce protocole applique une vitesse de refroidissement de  $-0,3^{\circ}\text{C}/\text{min}$  après l'induction du 1<sup>er</sup> cristal de glace (*seeding*). Des études précédentes réalisées chez la brebis ont montré que l'augmentation de la vitesse de refroidissement de  $0,3^{\circ}\text{C}/\text{min}$  à  $2^{\circ}\text{C}/\text{min}$ , était sans conséquence sur la qualité du tissu ovarien cryoconservé (Demirci *et al.*, 2001; Demirci *et al.*, 2002). De plus, des travaux préliminaires réalisés dans notre équipe ont montré que l'application de ce programme de refroidissement plus rapide, apportait des résultats encourageants en termes de préservation de la qualité du tissu ovarien cryoconservé (Schubert *et al.*, 2005; Schubert *et al.*, 2008).

Le *seeding* est une étape importante du programme de congélation lente (Isachenko *et al.*, 2008a) : il doit être rapide et maîtrisé. Dans notre étude, la température de *seeding* a été déterminée expérimentalement à partir de l'enregistrement des courbes de refroidissement. A la température correspondante ( $-11^{\circ}\text{C}$ ), le *seeding* a été réalisé selon un mode semi-automatique consistant en une injection d'azote dans la chambre de refroidissement du congélateur programmable. Contrairement à la méthode dite manuelle, le *seeding* semi-automatique permet un traitement simultané de tous les échantillons appartenant au même programme de congélation et limite donc les risques de variation de température.

Notre protocole de congélation requiert un conditionnement des tissus ovariens en cryotubes. Ce dispositif de conservation n'étant pas soudé, une absorption d'azote liquide est possible au cours du stockage des échantillons en azote liquide (Bielanski, 2012; Clarke, 1999). Récemment, un système de cryotube thermosoudable dit « haute sécurité » a été développé (Cryobiosystem, France). Ce dispositif qui permettrait d'exclure tout risque de contamination infectieuse au cours du stockage des tissus ovariens à long terme, est à ce jour à l'état de test au sein du service de Biologie et médecine de la reproduction du CHU Esting à Clermont-Ferrand. Une autre alternative en voie de développement consisterait à stocker les échantillons cryoconservés en vapeurs d'azote ou en cuves dites sèches (Bielanski, 2005; Cobo *et al.*, 2010). Ce système de stockage des échantillons biologiques en cuve sèche est à ce jour à l'état



de test au sein du service de Biologie et médecine de la reproduction du CHU Estaing à Clermont-Ferrand.

## 2. Evaluation de l'efficacité de notre protocole de congélation lente du tissu ovarien

### *Analyse statique*

L'appréciation de la qualité des follicules ovariens est l'examen de référence pour l'évaluation des procédures de congélation, puisqu'ils représentent le capital fertilité (Isachenko *et al.*, 2010). Toutefois, il nous semblait important d'étudier, outre les follicules, la qualité du stroma et de l'endothélium vasculaire ovarien compte tenu de leur implication respective dans la folliculogénèse et la reprise de la greffe.

L'analyse statique comparant les tissus frais et congelés/décongelés, a montré une bonne préservation de la viabilité et de la morphologie folliculaire. Néanmoins, le stroma semble plus sensible aux effets délétères de la congélation en comparaison aux follicules. Une augmentation significative (de l'ordre de 10 %) du taux de fragmentation d'ADN évalué par la méthode TUNEL, a en effet été observée dans les cellules stromales. La technique TUNEL appliquée sur coupes histologiques permet une appréciation globale de la fragmentation d'ADN. Une meilleure compréhension des mécanismes mis en jeu dans la fragmentation d'ADN est nécessaire avant d'envisager une optimisation de notre procédure de congélation lente au regard de la qualité du compartiment stromal. L'analyse de l'expression de marqueurs plus précoces de l'apoptose tels que le système Fas/Fas ligand appartenant à la voie dite « extrinsèque » (Xiao *et al.*, 2010a) et Bax, Bcl2 appartenant à la voie « intrinsèque » (Fabbri *et al.*, 2003; Fauque *et al.*, 2007), associée à une analyse en microscopie électronique à transmission (MET) devraient être envisagées afin de définir si la fragmentation d'ADN observée dans le stroma cryoconservé est la conséquence d'une mort cellulaire par apoptose ou par nécrose.

L'étude de la qualité de l'endothélium vasculaire ovarien a été réalisée par marquage immunohistochimique du CD31, molécule d'adhésion cellulaire de l'endothélium vasculaire. En comparaison au tissu frais, aucune anomalie histologique notable n'a été observée au niveau de l'endothélium vasculaire des tissus décongelés. Toutefois, l'immunomarquage CD31

n'offre qu'une approche globale de la qualité de l'endothélium vasculaire et une analyse fonctionnelle par xénotransfert serait nécessaire afin d'évaluer sa fonctionnalité.

### *Analyse fonctionnelle*

Des travaux préliminaires réalisés dans notre équipe avaient montré des résultats encourageants en termes de reprise du développement folliculaire après xénotransfert de tissus ovariens congelés/décongelés selon notre protocole (Schubert *et al.*, 2008). Toutefois, d'autres études sur la fonctionnalité des tissus décongelés étaient nécessaires afin de démontrer la faisabilité de notre protocole de congélation à visée thérapeutique. Complémentaire aux études *in vivo*, la culture *in vitro* est une méthode d'évaluation de la fonctionnalité ovarienne après congélation/décongélation. En outre, elle constitue une approche pour comprendre les mécanismes de régulation de la croissance folliculaire. Ces dernières années, la maturation de follicules ovariens *in vitro* est également apparue comme une alternative prometteuse de restauration de la fertilité féminine sans risque de transmission de cellules néoplasiques.

Le système de culture (milieu et support de culture) utilisé pour la culture d'explants ovariens humains a été établi à partir de travaux réalisés sur le modèle murin (laboratoire *Follicle Biology*, UZ Bruxelles) avec quelques adaptations.

L'interaction follicules-stroma étant indispensable à l'activation et l'initiation de la croissance des follicules primordiaux, la méthode de culture d'explants ovariens a été choisie (Hovatta *et al.*, 1999; Sadeu and Smitz, 2008; Telfer *et al.*, 2008). La culture sur plaque recouverte d'un hydrogel (*Ultra Low-Attachment plate*) limite l'adhésion du tissu au support, permettant ainsi un maintien de l'architecture 3D du tissu en culture. Techniquement plus simple d'utilisation qu'une matrice 3D d'alginate, ce système de culture avait fourni d'excellents résultats en termes de maturation de follicules secondaires murins isolés (Sanchez *et al.*, 2012). A notre connaissance, notre étude est la première rapportant l'utilisation d'un système de type « *Low-attachment* » pour la culture d'explants ovariens humains.

Le milieu de culture utilisé est supplémenté en HSA et insuline-transferrine-sélénium favorisant les activités métaboliques et hormonales associées à la croissance folliculaire *in vitro* (Wright *et al.*, 1999). La supplémentation en acide ascorbique permettrait de réduire l'apoptose et préserverait la structure sphérique des follicules en maintenant l'intégrité de la membrane basale (inhibition des métalloprotéases matricielles) (Murray *et al.*, 2001; Telfer *et*

*al.*, 2008). Le milieu de culture contient également de la FSH dont l'effet bénéfique sur la survie des follicules humains en culture a été rapportée (Wright *et al.*, 1999).

Dans notre étude, l'analyse histologique standard montre, une augmentation de la proportion de follicules secondaire au détriment des follicules primordiaux et primaires, suggérant une activation de la croissance folliculaire au cours de la culture. L'augmentation de la concentration en E2 dans les surnageants de culture témoigne non seulement de l'activité fonctionnelle des follicules décongelés en culture mais également de leur croissance ; l'E2 étant sécrétée dès le stade de follicule secondaire. L'immunomarquage positif pour l'antigène PCNA, associée à la présence de mitoses dans les cellules folliculeuses, attestent du statut prolifératif de ces cellules au cours de la culture des tissus décongelés.

Compte tenu du faible nombre de follicules observés à l'issue de la culture *in vitro*, cette étude fonctionnelle devra être complétée en incluant un nombre plus important de patientes afin d'augmenter la significativité de nos résultats. L'analyse de la croissance folliculaire pourrait être complétée par l'étude de l'expression de marqueurs de transition tels que le facteur de croissance GDF-9 ou les récepteurs à la FSH respectivement exprimés par l'ovocyte et les cellules folliculeuses dès le stade de follicule primaire. De plus, une étude de l'expression du marqueur KGF (*keratinocyte growth factor*), facteur de croissance sécrété par les cellules de la pré-thèque nouvellement recrutées, permettrait une évaluation de la qualité du stroma au cours de la culture. L'étude de l'expression de ces marqueurs pourra être envisagée soit par une approche immunohistochimique sur les tissus, soit transcriptomique (RT-qPCR) permettant une analyse quantitative de l'expression des gènes correspondants.

Compte tenu du taux élevé d'atrésie folliculaire observé au cours de la culture (62 et 50 % respectivement après 6 et 12 jours de culture *in vitro*), une optimisation de notre système de culture d'explants ovariens décongelés est nécessaire. Des modifications dans la composition du milieu de culture tels qu'une supplémentation en GDF-9, BMP15 et IGF-I, devraient être envisagées afin d'améliorer la survie des follicules et l'entrée en croissance des follicules en culture (Hreinsson *et al.*, 2002b; Kedem *et al.*, 2011; Louhio *et al.*, 2000). De plus, une manipulation (utilisation d'activateurs/inhibiteurs) des voies de signalisations impliquées dans l'activation de la croissance folliculaire telle que la voie PI3K/Akt/mTORC1, serait une stratégie originale pour augmenter le rendement des follicules en croissance au cours de la culture (Li *et al.*, 2010).

Si la culture *in situ* est requise pour permettre une activation de la croissance des follicules de réserve au sein du cortex ovarien, une modification de système de culture semble nécessaire pour poursuivre la folliculogénèse au-delà du stade de follicule secondaire. Sur le modèle de Telfer *et al.*, un système de culture en 2 étapes pourrait être envisagé (Telfer *et al.*, 2008). La première étape, consistant à la culture d'explants ovariens permettrait une activation de la croissance folliculaire jusqu'au stade de follicule secondaire en 6 jours. Les follicules secondaires obtenus pourront être ensuite isolés du cortex et mis en culture en système 3D de type *Ultra Low-Attachment*.

En conclusion, le protocole de congélation lente que nous avons développé permet de préserver la qualité des différentes structures constituant le tissu ovarien et la fonctionnalité de folliculaire. En perspective, il serait intéressant de réaliser une étude comparant la qualité d'un même tissu ovarien congelé en parallèle selon notre protocole et celui de Gosden *et al.*, classiquement appliqué en thérapeutique (Gosden *et al.*, 1994). Une étude préliminaire réalisée dans notre équipe à partir d'échantillons ovariens recueillis chez 5 patientes, n'a montré aucune différence significative entre les 2 protocoles de congélation lente (notre protocole *versus* Gosden) en termes de préservation de la morphologie et de l'intégrité nucléaire des follicules et du stroma (résultats non présentés). Compte tenu du faible nombre de follicules analysés, cette étude préliminaire, devra être complétée par un nombre plus important de patientes. De plus, l'analyse statique devra être complétée par une étude fonctionnelle par culture *in vitro* des tissus cryoconservés selon les 2 protocoles.

Compte tenu de l'absence de consensus quant aux protocoles appliqués aussi bien au niveau des milieux cryoprotecteurs, que des programmes de refroidissement, une standardisation de la procédure de CTO à usage thérapeutique est nécessaire. La validation de notre étude permettrait d'envisager dans l'avenir une prise de brevet sur notre procédure de congélation lente du tissu ovarien et/ou l'obtention de la norme CE pour le milieu de congélation.

#### **D. Mise au point d'un protocole de vitrification du tissu ovarien humain**

Ces dernières années, la vitrification est apparue comme une technique prometteuse pour la cryoconservation de systèmes biologiques complexes tels que le tissu ovarien. Toutefois, les

études systématiques comparant la qualité d'un même tissu ovarien cryoconservé en parallèle par congélation lente et vitrification, sont peu nombreuses et les conclusions contradictoires.

### 1. Mise au point d'un protocole de vitrification

La procédure de vitrification que nous avons développée consiste d'une part en une mise en contact des tissus en présence d'un milieu chimiquement défini contenant un mélange de cryoprotecteurs et d'autre part, à leur vitrification par la méthode dite « en goutte ».

#### *Milieu cryoprotecteur*

Le principe de la vitrification repose sur l'utilisation de cryoprotecteurs en concentrations élevées permettant d'augmenter la viscosité des milieux extra- et intracellulaires indispensable à l'obtention d'un état vitreux (amorphe). Afin de réduire la toxicité de la solution cryoprotectrice, nous avons utilisé une combinaison de 3 cryoprotecteurs permettant de diminuer leurs concentrations respectives, sans altérer les propriétés vitrifiantes de la solution (Fahy, 1986). Couramment utilisés en pratique clinique pour la cryoconservation d'embryons et d'ovocytes, le PrOH et l'EG ont été choisis comme cryoprotecteurs pénétrants en raison de leur faible toxicité cellulaire (Bautista and Kanagawa, 1998; Pegg, 2007). Une étude récente comparant l'efficacité de différentes combinaisons de cryoprotecteurs pour la vitrification de tissu ovarien murin, a montré une supériorité de la combinaison [EG (20 %, v/v) + PrOH (20 %)] en comparaison aux combinaisons [EG (20 %) + DMSO (20 %)] et [PrOH (20 %) + DMSO (20 %)], en termes de préservation de l'intégrité et de la fonctionnalité de ces tissus (Zhang *et al.*, 2010). L'addition de raffinose à la solution cryoprotectrice contribue à augmenter la viscosité du milieu extracellulaire indispensable pour l'obtention de l'état vitreux, et permet d'éviter les chocs osmotiques notamment au cours de la procédure de réchauffement. L'équipe de dela Peña *et al.* a rapporté pour la première fois, la naissance de 6 souriceaux en bonne santé après culture *in vitro* de follicules préantraux vitrifiés/réchauffés. Le milieu cryoprotecteur utilisé pour la vitrification des follicules préantraux contenait de l'EG (6 M) et du raffinose (0,3 M) comme cryoprotecteurs (dela Pena *et al.*, 2002). Bagis *et al.* ont montré le bénéfice d'une supplémentation du milieu cryoprotecteur [DMSO (2,75 M) + PrOH (2,75 M)] avec 1 M de raffinose en comparaison au sucrose ou tréhalose, sur la survie

des embryons murins (stade pronu cléaire) vitrifiés/réchauffés et leur potentiel de développement *in vitro*, jusqu'au stade blastocyste (Bagis *et al.*, 2004). Même si ces résultats ont été rapportés sur un système cellulaire, il nous semblait intéressant d'utiliser le raffinose comme cryoprotecteur pour la vitrification du tissu ovarien.

Afin de limiter les chocs osmotiques, la mise en contact des tissus avec le mélange de cryoprotecteurs a été réalisée par augmentation progressive (en 3 étapes) de leur concentration.

### *Vitrification des tissus ovariens*

La vitrification nécessite une descente en température extrêmement rapide afin d'éviter l'apparition de cristaux de glace et permettre l'induction de l'état amorphe. A ce jour, il n'existe pas de dispositif commercialisé adapté à la vitrification de tissu ovarien. Dans notre étude nous avons utilisé la technique de vitrification des tissus dite « en goutte ». Cette technique permet une descente en température ultrarapide par contact direct de l'échantillon et d'une quantité minimale de milieu cryoprotecteur avec l'azote liquide. Compte tenu du caractère expérimental de cette méthode et du risque de contamination infectieuse par contact direct avec l'azote liquide, cette procédure de vitrification ne peut être réservée qu'à une application en recherche clinique. Dans l'avenir, il serait donc nécessaire de développer un système fermé « haute sécurité » assurant une totale protection et isolation du cortex ovarien de l'azote liquide pendant la procédure de vitrification et le stockage.

## 2. Evaluation de l'efficacité de notre protocole de vitrification du tissu ovarien

L'efficacité de notre protocole de vitrification a été évaluée par comparaison au protocole de congélation lente préalablement validé. Les 2 méthodes de cryoconservation ont été appliquées en parallèle sur le tissu ovarien provenant d'une même patiente (n=5) afin de minimiser la variabilité inter-patiente.

Compte tenu de la quantité de tissu requise pour appliquer les 2 méthodes de congélation en parallèle, l'étude de la viabilité folliculaire avant et après cryoconservation n'a pu être réalisée. Toutefois, l'analyse histologique de référence présente des résultats prometteurs puisqu'aucune différence significative n'a été observée en termes de préservation de la morphologie et de la

densité folliculaire entre les 2 méthodes de cryoconservation (congélation lente *versus* vitrification). De plus, notre procédure de vitrification n'augmente pas le pourcentage de follicules et de cellules stromales présentant une fragmentation d'ADN en comparaison aux tissus frais et congelés/décongelés.

Cette étude préliminaire devra être poursuivie en incluant un nombre plus important de patientes. En perspectives, il serait intéressant de compléter cette étude comparative par une analyse en MET des tissus frais et cryoconservés selon les 2 méthodes (congélation lente *versus* vitrification). La MET permettrait une évaluation de l'impact de la cryoconservation sur l'ultrastructure des différents compartiments ovariens : follicules, stroma et endothélium vasculaire. De plus, l'étude statique devra être complétée par une analyse fonctionnelle par culture *in vitro* et xénotransgreffe des tissus ovariens cryoconservés selon les 2 méthodes (congélation lente *versus* vitrification) afin de mieux évaluer son retentissement sur la qualité du tissu ovarien cryoconservé.

En conclusion, le protocole de vitrification que nous avons développé présente des résultats très encourageants en termes de préservation de la qualité du tissu ovarien humain. Ces résultats associés à sa facilité d'application technique, en font donc une technique prometteuse pour l'optimisation des techniques de CTO. Dans l'avenir, des études complémentaires de la qualité des tissus ovariens vitrifiés et le développement d'un système fermé aseptique adapté à la vitrification de ces tissus devront être réalisés avant d'envisager la vitrification comme une alternative à la congélation lente pour la CTO à visée thérapeutique.

# Références bibliographiques



- Abir, R., Ben-Haroush, A., Felz, C., Okon, E., Raanani, H., Orvieto, R., Nitke, S., and Fisch, B. (2008). Selection of patients before and after anticancer treatment for ovarian cryopreservation. *Hum Reprod* 23, 869-877.
- Abir, R., Fisch, B., Jin, S., Barnnet, M., Freimann, S., Van den Hurk, R., Feldberg, D., Nitke, S., Krissi, H., and Ao, A. (2004). Immunocytochemical detection and RT-PCR expression of leukaemia inhibitory factor and its receptor in human fetal and adult ovaries. *Mol Hum Reprod* 10, 313-319.
- Abir, R., Fisch, B., Nitke, S., Okon, E., Raz, A., and Ben Rafael, Z. (2001). Morphological study of fully and partially isolated early human follicles. *Fertil Steril* 75, 141-146.
- Abir, R., Fisch, B., Zhang, X.Y., Felz, C., Kessler-Icekson, G., Krissi, H., Nitke, S., and Ao, A. (2009). Keratinocyte growth factor and its receptor in human ovaries from fetuses, girls and women. *Mol Hum Reprod* 15, 69-75.
- Abir, R., Franks, S., Mobberley, M.A., Moore, P.A., Margara, R.A., and Winston, R.M. (1997). Mechanical isolation and in vitro growth of preantral and small antral human follicles. *Fertil Steril* 68, 682-688.
- Abir, R., Orvieto, R., Raanani, H., Feldberg, D., Nitke, S., and Fisch, B. (2003). Parameters affecting successful transplantation of frozen-thawed human fetal ovaries into immunodeficient mice. *Fertil Steril* 80, 421-428.
- Aflatoonian, B., Ruban, L., Jones, M., Aflatoonian, R., Fazeli, A., and Moore, H.D. (2009). In vitro post-meiotic germ cell development from human embryonic stem cells. *Hum Reprod* 24, 3150-3159.
- Ahonen, P., Myllarniemi, S., Sipila, I., and Perheentupa, J. (1990). Clinical variation of autoimmune polyendocrinopathy-candidiasis-ectodermal dystrophy (APECED) in a series of 68 patients. *N Engl J Med* 322, 1829-1836.
- Aittomaki, K., Herva, R., Stenman, U.H., Juntunen, K., Ylostalo, P., Hovatta, O., and de la Chapelle, A. (1996). Clinical features of primary ovarian failure caused by a point mutation in the follicle-stimulating hormone receptor gene. *J Clin Endocrinol Metab* 81, 3722-3726.
- Amorim, C.A., David, A., Van Langendonck, A., Dolmans, M.M., and Donnez, J. (2011). Vitrification of human ovarian tissue: effect of different solutions and procedures. *Fertil Steril* 95, 1094-1097.
- Amorim, C.A., Van Langendonck, A., David, A., Dolmans, M.M., and Donnez, J. (2009). Survival of human pre-antral follicles after cryopreservation of ovarian tissue, follicular isolation and in vitro culture in a calcium alginate matrix. *Hum Reprod* 24, 92-99.
- Andersen, C.Y., Rosendahl, M., Byskov, A.G., Loft, A., Ottosen, C., Dueholm, M., Schmidt, K.L., Andersen, A.N., and Ernst, E. (2008). Two successful pregnancies following autotransplantation of frozen/thawed ovarian tissue. *Hum Reprod* 23, 2266-2272.
- Andersen, C.Y., Silber, S.J., Berghold, S.H., Jorgensen, J.S., and Ernst, E. (2012). Long-term duration of function of ovarian tissue transplants: case reports. *Reprod Biomed Online*.
- Anderson, R.A., Wallace, W.H., and Baird, D.T. (2008). Ovarian cryopreservation for fertility preservation: indications and outcomes. *Reproduction* 136, 681-689.
- Antinori, M., Licata, E., Dani, G., Cerusico, F., Versaci, C., and Antinori, S. (2007). Cryotop vitrification of human oocytes results in high survival rate and healthy deliveries. *Reprod Biomed Online* 14, 72-79.
- Antoniou, A., Pharoah, P.D., Narod, S., Risch, H.A., Eyfjord, J.E., Hopper, J.L., Loman, N., Olsson, H., Johannsson, O., Borg, A., *et al.* (2003). Average risks of breast and ovarian cancer associated with BRCA1 or BRCA2 mutations detected in case Series unselected for family history: a combined analysis of 22 studies. *Am J Hum Genet* 72, 1117-1130.
- Arden, K.C., and Biggs, W.H., 3rd (2002). Regulation of the FoxO family of transcription factors by phosphatidylinositol-3 kinase-activated signaling. *Arch Biochem Biophys* 403, 292-298.
- Ashwood-Smith, M.J., and Friedmann, G.B. (1979). Lethal and chromosomal effects of freezing, thawing, storage time, and x-irradiation on mammalian cells preserved at -196 degrees in dimethyl sulfoxide. *Cryobiology* 16, 132-140.
- Ataya, K., Pydyn, E., Ramahi-Ataya, A., and Orton, C.G. (1995a). Is radiation-induced ovarian failure in rhesus monkeys preventable by luteinizing hormone-releasing hormone agonists?: Preliminary observations. *J Clin Endocrinol Metab* 80, 790-795.

- Ataya, K., Rao, L.V., Lawrence, E., and Kimmel, R. (1995b). Luteinizing hormone-releasing hormone agonist inhibits cyclophosphamide-induced ovarian follicular depletion in rhesus monkeys. *Biol Reprod* 52, 365-372.
- Azim, A.A., Costantini-Ferrando, M., and Oktay, K. (2008). Safety of fertility preservation by ovarian stimulation with letrozole and gonadotropins in patients with breast cancer: a prospective controlled study. *J Clin Oncol* 26, 2630-2635.
- Badawy, A., Elnashar, A., El-Ashry, M., and Shah at, M. (2009). Gonadotropin-releasing hormone agonists for prevention of chemotherapy-induced ovarian damage: prospective randomized study. *Fertil Steril* 91, 694-697.
- Bagis, H., Sagirkaya, H., Mercan, H.O., and Dinny es, A. (2004). Vitrification of pronuclear-stage mouse embryos on solid surface (SSV) versus in cryotube: comparison of the effect of equilibration time and different sugars in the vitrification solution. *Mol Reprod Dev* 67, 186-192.
- Baird, D.T., Webb, R., Campbell, B.K., Harkness, L.M., and Gosden, R.G. (1999). Long-term ovarian function in sheep after ovariectomy and transplantation of autografts stored at -196 C. *Endocrinology* 140, 462-471.
- Barlow, C., Liyanage, M., Moens, P.B., Tarsounas, M., Nagashima, K., Brown, K., Rottinghaus, S., Jackson, S.P., Tagle, D., Ried, T., *et al.* (1998). Atm deficiency results in severe meiotic disruption as early as leptotema of prophase I. *Development* 125, 4007-4017.
- Bautista, J.A., and Kanagawa, H. (1998). Current status of vitrification of embryos and oocytes in domestic animals: ethylene glycol as an emerging cryoprotectant of choice. *Jpn J Vet Res* 45, 183-191.
- Belot, A., Grosclaude, P., Bossard, N., Jouglu, E., Benhamou, E., De lafosse, P., Guizard, A.V., Molinie, F., Danzon, A., Bara, S., *et al.* (2008). Cancer incidence and mortality in France over the period 1980-2005. *Rev Epidemiol Sante Publique* 56, 159-175.
- Bielanski, A. (2005). Non-transmission of bacterial and viral microbes to embryos and semen stored in the vapour phase of liquid nitrogen in dry shippers. *Cryobiology* 50, 206-210.
- Bielanski, A. (2012). A review of the risk of contamination of semen and embryos during cryopreservation and measures to limit cross-contamination during banking to prevent disease transmission in ET practices. *Theriogenology* 77, 467-482.
- Bielanski, A., Bergeron, H., Lau, P.C., and Devenish, J. (2003). Microbial contamination of embryos and semen during long term banking in liquid nitrogen. *Cryobiology* 46, 146-152.
- Blumenfeld, Z., Avivi, I., Eckman, A., Epelbaum, R., Rowe, J.M., and Dann, E.J. (2008). Gonadotropin-releasing hormone agonist decreases chemotherapy-induced gonadotoxicity and premature ovarian failure in young female patients with Hodgkin lymphoma. *Fertil Steril* 89, 166-173.
- Blumenfeld, Z., and von Wolff, M. (2008). GnRH-analogues and oral contraceptives for fertility preservation in women during chemotherapy. *Hum Reprod Update* 14, 543-552.
- Bordes, A., Lornage, J., Demirci, B., Franck, M., Courbiere, B., Guerin, J.F., and Salle, B. (2005). Normal gestations and live births after orthotopic autograft of vitrified-warmed hemi-ovaries into ewes. *Hum Reprod* 20, 2745-2748.
- Busacca, M., Riparini, J., Somigliana, E., Oggioni, G., Izzo, S., Vignali, M., and Candiani, M. (2006). Postsurgical ovarian failure after laparoscopic excision of bilateral endometriomas. *Am J Obstet Gynecol* 195, 421-425.
- Cabrita, E., Ma, S., Diogo, P., Martinez-Paramo, S., Sarasquete, C., and Dinis, M.T. (2011). The influence of certain aminoacids and vitamins on post-thaw fish sperm motility, viability and DNA fragmentation. *Anim Reprod Sci* 125, 189-195.
- Camus, A., Clairaz, P., Ersham, A., Van Kappel, A.L., Savic, G., and Staub, C. (2006). [The comparison of the process of five different vitrification devices]. *Gynecol Obstet Fertil* 34, 737-745.
- Chang, H., Brown, C.W., and Matzuk, M.M. (2002). Genetic analysis of the mammalian transforming growth factor-beta superfamily. *Endocr Rev* 23, 787-823.
- Chen, H.F., Kuo, H.C., Chien, C.L., Shun, C.T., Yao, Y.L., Ip, P.L., Chuang, C.Y., Wang, C.C., Yang, Y.S., and Ho, H.N. (2007). Derivation, characterization and differentiation of human embryonic stem cells: comparing serum-containing versus serum-free media and evidence of germ cell differentiation. *Hum Reprod* 22, 567-577.
- Choi, Y., and Rajkovic, A. (2006). Characterization of NOBOX DNA binding specificity and its regulation of Gdf9 and Pou5f1 promoters. *J Biol Chem* 281, 35747-35756.

- Christin-Maitre, S., Pasquier, M., Donadille, B., and Bouchard, P. (2006). [Premature ovarian failure]. *Ann Endocrinol (Paris)* 67, 557-566.
- Clarke, G.N. (1999). Sperm cryopreservation: is there a significant risk of cross-contamination? *Hum Reprod* 14, 2941-2943.
- Cobo, A., Kuwayama, M., Perez, S., Ruiz, A., Pellicer, A., and Remohi, J. (2008). Comparison of concomitant outcome achieved with fresh and cryopreserved donor oocytes vitrified by the Cryotop method. *Fertil Steril* 89, 1657-1664.
- Cobo, A., Romero, J.L., Perez, S., de los Santos, M.J., Meseguer, M., and Remohi, J. (2010). Storage of human oocytes in the vapor phase of nitrogen. *Fertil Steril* 94, 1903-1907.
- Collin, J. (2006). An introduction to Turner syndrome. *Paediatr Nurs* 18, 38-43; quiz 44.
- Constine, L.S., Woolf, P.D., Cann, D., Mick, G., McCormick, K., Raubertas, R.F., and Rubin, P. (1993). Hypothalamic-pituitary dysfunction after radiation for brain tumors. *N Engl J Med* 328, 87-94.
- Conway, G.S., Payne, N.N., Webb, J., Murray, A., and Jacobs, P.A. (1998). Fragile X premutation screening in women with premature ovarian failure. *Hum Reprod* 13, 1184-1187.
- Cortvrintd, R.G., and Smitz, J.E. (2002). Follicle culture in reproductive toxicology: a tool for in-vitro testing of ovarian function? *Hum Reprod Update* 8, 243-254.
- Coulam, C.B., Adamson, S.C., and Aneggers, J.F. (1986). Incidence of premature ovarian failure. *Obstet Gynecol* 67, 604-606.
- Courbiere, B., Odagescu, V., Baudot, A., Massardier, J., Mazoyer, C., Salle, B., and Lornage, J. (2006). Cryopreservation of the ovary by vitrification as an alternative to slow-cooling protocols. *Fertil Steril* 86, 1243-1251.
- De Baere, E., Copelli, S., Caburet, S., Laisue, P., Beysen, D., Christin-Maitre, S., Bouchard, P., Veitia, R., and Fellous, M. (2005). Premature ovarian failure and forkhead transcription factor FOXL2: blepharophimosis-ptosis-epicanthus inversus syndrome and ovarian dysfunction. *Pediatr Endocrinol Rev* 2, 653-660.
- dela Pena, E.C., Takahashi, Y., Katagiri, S., Atabay, E.C., and Nagano, M. (2002). Birth of pups after transfer of mouse embryos derived from vitrified preantral follicles. *Reproduction* 123, 593-600.
- Demeestere, I., Delbaere, A., Gervy, C., Van Den Bergh, M., Devreker, F., and Englert, Y. (2002). Effect of preantral follicle isolation technique on in-vitro follicular growth, oocyte maturation and embryo development in mice. *Hum Reprod* 17, 2152-2159.
- Demeestere, I., Simon, P., Emiliani, S., Delbaere, A., and Englert, Y. (2007). Fertility preservation: successful transplantation of cryopreserved ovarian tissue in a young patient previously treated for Hodgkin's disease. *Oncologist* 12, 1437-1442.
- Demeestere, I., Simon, P., Emiliani, S., Delbaere, A., and Englert, Y. (2009). Orthotopic and heterotopic ovarian tissue transplantation. *Hum Reprod Update* 15, 649-665.
- Demirci, B., Lornage, J., Salle, B., Frappart, L., Franck, M., and Guerin, J.F. (2001). Follicular viability and morphology of sheep ovaries after exposure to cryoprotectant and cryopreservation with different freezing protocols. *Fertil Steril* 75, 754-762.
- Demirci, B., Salle, B., Frappart, L., Franck, M., Guerin, J.F., and Lornage, J. (2002). Morphological alterations and DNA fragmentation in oocytes from primordial and primary follicles after freezing-thawing of ovarian cortex in sheep. *Fertil Steril* 77, 595-600.
- Desandes, E., Berger, C., Tron, I., Demeocq, F., Bellec, S., Blouin, P., Casagrande, L., De Lumley, L., Freycon, F., Goubin, A., *et al.* (2008). Childhood cancer survival in France, 1990-1999. *Eur J Cancer* 44, 205-215.
- Desandes, E., Lacour, B., Belot, A., Whittle-Koning, M., Velten, M., Tretarre, B., Sauleau, E.A., Maarouf, N., Guizard, A.V., Delafosse, P., *et al.* (2007). [Cancer incidence and survival among adolescents and young adults in France (1978-1997)]. *Bull Cancer* 94, 331-337.
- Dittrich, R., Lotz, L., Keck, G., Hoffmann, I., Mueller, A., Beckmann, M.W., van der Ven, H., and Montag, M. (2012). Live birth after ovarian tissue autotransplantation following overnight transportation before cryopreservation. *Fertil Steril* 97, 387-390.
- Dole, G., Nilsson, E.E., and Skinner, M.K. (2008). Glial-derived neurotrophic factor promotes ovarian primordial follicle development and cell-cell interactions during folliculogenesis. *Reproduction* 135, 671-682.

- Dolmans, M.M., Marinescu, C., Saus soy, P., Van Langendonck, A., Amorim, C., and Donn ez, J. (2010). Reimplantation of cryopreserved ovarian tissue from patients with acute lymphoblastic leukemia is potentially unsafe. *Blood* 116, 2908-2914.
- Dolmans, M.M., Michaux, N., Camboni, A., Martinez-Madrid, B., Van Langendonck, A., Nottola, S.A., and Donnez, J. (2006). Evaluation of Liberase, a purified enzyme blend, for the isolation of human primordial and primary ovarian follicles. *Hum Reprod* 21, 413-420.
- Donnez, J., Dolmans, M.M., Demyllé, D., Jadoul, P., Pirard, C., Squifflet, J., Martinez-Madrid, B., and van Langendonck, A. (2004). Live birth after orthotopic transplantation of cryopreserved ovarian tissue. *Lancet* 364, 1405-1410.
- Donnez, J., Jadoul, P., Pirard, C., Hutchings, G., Demyllé, D., Squifflet, J., Smitz, J., and Dolmans, M.M. (2012). Live birth after transplantation of frozen-thawed ovarian tissue after bilateral oophorectomy for benign disease. *Fertil Steril*.
- Donnez, J., Munschke, A., Berliere, M., Pirard, C., Jadoul, P., Smets, M., and Squifflet, J. (2003). Safety of conservative management and fertility outcome in women with borderline tumors of the ovary. *Fertil Steril* 79, 1216-1221.
- Donnez, J., Squifflet, J., Jadoul, P., Demyllé, D., Cheron, A.C., Van Langendonck, A., and Dolmans, M.M. (2011). Pregnancy and live birth after autotransplantation of frozen-thawed ovarian tissue in a patient with metastatic disease undergoing chemotherapy and hematopoietic stem cell transplantation. *Fertil Steril* 95, 1787 e1781-1784.
- Edgar, D.H., and Gook, D.A. (2012). A critical appraisal of cryopreservation (slow cooling versus vitrification) of human oocytes and embryos. *Hum Reprod Update*.
- Eisen, A., Lubinski, J., Klijn, J., Moller, P., Lynch, H.T., Offit, K., Weber, B., Rebbeck, T., Neuhausen, S.L., Ghadirian, P., *et al.* (2005). Breast cancer risk following bilateral oophorectomy in BRCA1 and BRCA2 mutation carriers: an international case-control study. *J Clin Oncol* 23, 7491-7496.
- Eppig, J.J., and O'Brien, M.J. (1996). Development in vitro of mouse oocytes from primordial follicles. *Biol Reprod* 54, 197-207.
- Eppig, J.J., and Schroeder, A.C. (1989). Capacity of mouse oocytes from preantral follicles to undergo embryogenesis and development to live young after growth, maturation, and fertilization in vitro. *Biol Reprod* 41, 268-276.
- Eroglu, A. (2010). Cryopreservation of mammalian oocytes by using sugars: Intra- and extracellular raffinose with small amounts of dimethylsulfoxide yields high cryosurvival, fertilization, and development rates. *Cryobiology* 60, S54-59.
- Fabbri, R., Pa squinelli, G., Keane, D., Magnani, V., Paradisi, R., and Venturoli, S. (2010). Optimization of protocols for human ovarian tissue cryopreservation with sucrose, 1,2-propanediol and human serum. *Reprod Biomed Online* 21, 819-828.
- Fabbri, R., Venturoli, S., D'Errico, A., Iannascoli, C., Gabusi, E., Valeri, B., Seracchioli, R., and Grigioni, W.F. (2003). Ovarian tissue banking and fertility preservation in cancer patients: histological and immunohistochemical evaluation. *Gynecol Oncol* 89, 259-266.
- Fadini, R., Brambillasca, F., Renzini, M.M., Merola, M., Comi, R., De Ponti, E., and Dal Canto, M.B. (2009). Human oocyte cryopreservation: comparison between slow and ultrarapid methods. *Reprod Biomed Online* 19, 171-180.
- Fahy, G.M. (1986). The relevance of cryoprotectant "toxicity" to cryobiology. *Cryobiology* 23, 1-13.
- Fahy, G.M. (2010). Cryoprotectant toxicity neutralization. *Cryobiology* 60, S45-53.
- Fain-Kahn, V., Poirot, C., Uzan, C., Prades, M., Gouy, S., Genestie, C., Duvillard, P., and Morice, P. (2009). Feasibility of ovarian cryopreservation in borderline ovarian tumours. *Hum Reprod* 24, 850-855.
- Farhi, J., Ao, A., Fisch, B., Zhang, X.Y., Garor, R., and Abir, R. (2010). Glial cell line-derived neurotrophic factor (GDNF) and its receptors in human ovaries from fetuses, girls, and women. *Fertil Steril* 93, 2565-2571.
- Fauque, P., Ben Amor, A., Joanne, C., Agnani, G., Bresson, J.L., and Roux, C. (2007). Use of trypan blue staining to assess the quality of ovarian cryopreservation. *Fertil Steril* 87, 1200-1207.
- Fehrenbach, A., Nusse, N., and Nayudu, P.L. (1998). Patterns of growth, oestradiol and progesterone released by in vitro cultured mouse ovarian follicles indicate consecutive selective events during follicle development. *J Reprod Fertil* 113, 287-297.

- Fernandez, H., Chapron, C., and Pouly, J. (2005). *Traité de gynécologie Flammarion médecine-science* edn (Paris).
- Fisher, B., Sherman, B., Rockette, H., Redmond, C., Margolese, R., and Fisher, E.R. (1979). 1-phenylalanine mustard (L-PAM) in the management of premenopausal patients with primary breast cancer: lack of association of disease-free survival with depression of ovarian function. National Surgical Adjuvant Breast and Bowel Project. *Cancer* 44, 847-857.
- Forges, T., Monnier-Barbarino, P., Leheup, B., and Jouvet, P. (2006). Pathophysiology of impaired ovarian function in galactosaemia. *Hum Reprod Update* 12, 573-584.
- Gatta, G., Zigon, G., Capocaccia, R., Coebergh, J.W., Desandes, E., Kaatsch, P., Pastore, G., Peris-Bonet, R., and Stiller, C.A. (2009). Survival of European children and young adults with cancer diagnosed 1995-2002. *Eur J Cancer* 45, 992-1005.
- Gidoni, Y., Holzer, H., Tulandi, T., and Tan, S.L. (2008). Fertility preservation in patients with non-oncological conditions. *Reprod Biomed Online* 16, 792-800.
- Gook, D.A., and Edgar, D.H. (2007). Human oocyte cryopreservation. *Hum Reprod Update* 13, 591-605.
- Gook, D.A., Edgar, D.H., and Stern, C. (1999). Effect of cooling rate and dehydration regimen on the histological appearance of human ovarian cortex following cryopreservation in 1, 2-propanediol. *Hum Reprod* 14, 2061-2068.
- Gosden, R.G., Baird, D.T., Wade, J.C., and Webb, R. (1994). Restoration of fertility to oophorectomized sheep by ovarian autografts stored at -196 degrees C. *Hum Reprod* 9, 597-603.
- Gougeon, A. (1986). Dynamics of follicular growth in the human: a model from preliminary results. *Hum Reprod* 1, 81-87.
- Gougeon, A., and Chainy, G.B. (1987). Morphometric studies of small follicles in ovaries of women at different ages. *J Reprod Fertil* 81, 433-442.
- Gougeon, A., Ecochard, R., and Thalabard, J.C. (1994). Age-related changes of the population of human ovarian follicles: increase in the disappearance rate of non-growing and early-growing follicles in aging women. *Biol Reprod* 50, 653-663.
- Heise, M., Koepsel, R., Russell, A.J., and McGee, E.A. (2005). Calcium alginate microencapsulation of ovarian follicles impacts FSH delivery and follicle morphology. *Reprod Biol Endocrinol* 3, 47.
- Holt, J.E., Jackson, A., Roman, S.D., Aitken, R.J., Koopman, P., and McLaughlin, E.A. (2006). CXCR4/SDF1 interaction inhibits the primordial to primary follicle transition in the neonatal mouse ovary. *Dev Biol* 293, 449-460.
- Horner, M., Ries, L., Krapcho, M., Neyman, N., Aminou, R., Howlander, N., Altekruse, S., Feuer, E., Huang, L., Mariotto, A., *et al.* (2008). SEER Cancer Statistics Review, 1975-2006. In National Cancer Institute.
- Hovatta, O. (1999). Pregnancies in women with Turner's syndrome. *Ann Med* 31, 106-110.
- Hovatta, O. (2000). Cryopreservation and culture of human primordial and primary ovarian follicles. *Mol Cell Endocrinol* 169, 95-97.
- Hovatta, O., Silye, R., Abir, R., Krausz, T., and Winston, R.M. (1997). Extracellular matrix improves survival of both stored and fresh human primordial and primary ovarian follicles in long-term culture. *Hum Reprod* 12, 1032-1036.
- Hovatta, O., Wright, C., Krausz, T., Hardy, K., and Winston, R.M. (1999). Human primordial, primary and secondary ovarian follicles in long-term culture: effect of partial isolation. *Hum Reprod* 14, 2519-2524.
- Hreinsson, J., Zhang, P., Swahn, M.L., Hultén, K., and Hovatta, O. (2003). Cryopreservation of follicles in human ovarian cortical tissue. Comparison of serum and human serum albumin in the cryoprotectant solutions. *Hum Reprod* 18, 2420-2428.
- Hreinsson, J.G., Ojala, M., Fridstrom, M., Borgstrom, B., Rasmussen, C., Lundqvist, M., Tuuri, T., Simberg, N., Mikkola, M., Dunkel, L., *et al.* (2002a). Follicles are found in the ovaries of adolescent girls with Turner's syndrome. *J Clin Endocrinol Metab* 87, 3618-3623.
- Hreinsson, J.G., Scott, J.E., Rasmussen, C., Swahn, M.L., Hsueh, A.J., and Hovatta, O. (2002b). Growth differentiation factor-9 promotes the growth, development, and survival of human ovarian follicles in organ culture. *J Clin Endocrinol Metab* 87, 316-321.

- Hu, S., Guo, J., Wang, B., Wang, J., Zhou, Z., Zhou, G., Ding, X., Ma, X., and Qi, Y. (2011). Genetic analysis of the FOXL2 gene using quantitative real-time PCR in Chinese patients with blepharophimosis-ptosis-epicanthus inversus syndrome. *Mol Vis* 17, 436-442.
- Huang, L., Mo, Y., Wang, W., Li, Y., Zhang, Q., and Yang, D. (2008). Cryopreservation of human ovarian tissue by solid-surface vitrification. *Eur J Obstet Gynecol Reprod Biol* 139, 193-198.
- Hubner, K., Fuhrmann, G., Christenson, L.K., Kehler, J., Reinbold, R., De La Fuente, R., Wood, J., Strauss, J.F., 3rd, Boiani, M., and Scholer, H.R. (2003). Derivation of oocytes from mouse embryonic stem cells. *Science* 300, 1251-1256.
- Imhof, M., Bergmeister, H., Lipovac, M., Rudas, M., Hofstetter, G., and Huber, J. (2006). Orthotopic microvascular reanastomosis of whole cryopreserved ovine ovaries resulting in pregnancy and live birth. *Fertil Steril* 85 Suppl 1, 1208-1215.
- Isachenko, E., Isachenko, V., Nawroth, F., Rahimi, G., and Weiss, J.M. (2009a). Effect of long-term exposure at suprazero temperatures on activity and viability of human ovarian cortex. *Fertil Steril* 91, 1556-1559.
- Isachenko, V., Isachenko, E., Kreienberg, R., Woriedh, M., and Weiss, J. (2010). Human ovarian tissue cryopreservation: quality of follicles as a criteria of effectiveness. *Reprod Biomed Online* 20, 441-442.
- Isachenko, V., Isachenko, E., Rahimi, G., Krivokharchenko, A., Alabart, J.L., and Nawroth, F. (2002). Cryopreservation of human ovarian tissue by direct plunging into liquid nitrogen: negative effect of disaccharides in vitrification solution. *Cryo Letters* 23, 333-344.
- Isachenko, V., Isachenko, E., Reinsberg, J., Montag, M., Braun, F., and van der Ven, H. (2008a). Cryopreservation of human ovarian tissue: effect of spontaneous and initiated ice formation. *Reprod Biomed Online* 16, 336-345.
- Isachenko, V., Isachenko, E., Reinsberg, J., Montag, M., Weiss, J., Braun, F., and van der Ven, H. (2008b). Simplified technique of human ovarian tissue freezing: quick cooling from -36 degree C. *Cryo Letters* 29, 261-268.
- Isachenko, V., Isachenko, E., Weiss, J.M., Todorov, P., and Kreienberg, R. (2009b). Cryobanking of human ovarian tissue for anti-cancer treatment: comparison of vitrification and conventional freezing. *Cryo Letters* 30, 449-454.
- Isachenko, V., Lapidus, I., Isachenko, E., Krivokharchenko, A., Kreienberg, R., Woriedh, M., Bader, M., and Weiss, J.M. (2009c). Human ovarian tissue vitrification versus conventional freezing: morphological, endocrinological, and molecular biological evaluation. *Reproduction* 138, 319-327.
- Jin, X., Xiao, L.J., Zhang, X.S., and Liu, Y.X. (2011). Apoptosis in ovary. *Front Biosci (Schol Ed)* 3, 680-697.
- Johnson, J., Canning, J., Kaneko, T., Pru, J.K., and Tilly, J.L. (2004). Germline stem cells and follicular renewal in the postnatal mammalian ovary. *Nature* 428, 145-150.
- Joshi, S., Davies, H., Sims, L.P., Levy, S.E., and Dean, J. (2007). Ovarian gene expression in the absence of FIGLA, an oocyte-specific transcription factor. *BMC Dev Biol* 7, 67.
- Juneja, S.C., Barr, K.J., Enders, G.C., and Kidder, G.M. (1999). Defects in the germ line and gonads of mice lacking connexin43. *Biol Reprod* 60, 1263-1270.
- Kagabu, S., and Umezumi, M. (2000). Transplantation of cryopreserved mouse, Chinese hamster, rabbit, Japanese monkey and rat ovaries into rat recipients. *Exp Anim* 49, 17-21.
- Kagawa, N., Silber, S., and Kuwayama, M. (2009). Successful vitrification of bovine and human ovarian tissue. *Reprod Biomed Online* 18, 568-577.
- Karlsson, J.O., and Toner, M. (1996). Long-term storage of tissues by cryopreservation: critical issues. *Biomaterials* 17, 243-256.
- Kedem, A., Fischer, B., Gabor, R., Ben-Zaken, A., Gizunterman, T., Felz, C., Ben-Haroush, A., Kravarusic, D., and Abir, R. (2011). Growth differentiating factor 9 (GDF9) and bone morphogenetic protein 15 both activate development of human primordial follicles in vitro, with seemingly more beneficial effects of GDF9. *J Clin Endocrinol Metab* 96, E1246-1254.
- Keros, V., Xella, S., Hultenby, K., Pettersson, K., Sheikhi, M., Volpe, A., Hreinsson, J., and Hovatta, O. (2009). Vitrification versus controlled-rate freezing in cryopreservation of human ovarian tissue. *Hum Reprod* 24, 1670-1683.

- Kezele, P., Nilsson, E.E., and Skinner, M.K. (2005). Keratinocyte growth factor acts as a mesenchymal factor that promotes ovarian primordial to primary follicle transition. *Biol Reprod* 73, 967-973.
- Kim, S.S. (2012). Assessment of long term endocrine function after transplantation of frozen-thawed human ovarian tissue to the heterotopic site: 10 year longitudinal follow-up study. *J Assist Reprod Genet* 29, 489-493.
- Kreeger, P.K., Fernandes, N.N., Woodruff, T.K., and Shea, L.D. (2005). Regulation of mouse follicle development by follicle-stimulating hormone in a three-dimensional in vitro culture system is dependent on follicle stage and dose. *Biol Reprod* 73, 942-950.
- Kruuv, J., Glofcheski, D.J., and Lepock, J.R. (1988). Protective effect of L-glutamine against freeze-thaw damage in mammalian cells. *Cryobiology* 25, 121-130.
- Ksiazkiewicz, L.K. (2006). Recent achievements in in vitro culture and preservation of ovarian follicles in mammals. *Reprod Biol* 6, 3-16.
- Kyuwa, S., Nishikawa, T., Kaneko, T., Nakashima, T., Kawano, K., Nakamura, N., Noguchi, K., Urano, T., Itoh, T., and Nakagata, N. (2003). Experimental evaluation of cross-contamination between cryotubes containing mouse 2-cell embryos and murine pathogens in liquid nitrogen tanks. *Exp Anim* 52, 67-70.
- Lacham-Kaplan, O., Chy, H., and Trounson, A. (2006). Testicular cell conditioned medium supports differentiation of embryonic stem cells into ovarian structures containing oocytes. *Stem Cells* 24, 266-273.
- Laissue, P., Christin-Maitre, S., Touraine, P., Kuttann, F., Ritvos, O., Aittomaki, K., Bourcigaux, N., Jacquesson, L., Bouchard, P., Frydman, R., *et al.* (2006). Mutations and sequence variants in GDF9 and BMP15 in patients with premature ovarian failure. *Eur J Endocrinol* 154, 739-744.
- Larsen, E.C., Muller, J., Schmiegelow, K., Rechnitzer, C., and Andersen, A.N. (2003). Reduced ovarian function in long-term survivors of radiation- and chemotherapy-treated childhood cancer. *J Clin Endocrinol Metab* 88, 5307-5314.
- Li, C.Z., Liu, B., Wen, Z.Q., and Sun, Q. (2009). The impact of electrocoagulation on ovarian reserve after laparoscopic excision of ovarian cysts: a prospective clinical study of 191 patients. *Fertil Steril* 92, 1428-1435.
- Li, J., Kawamura, K., Cheng, Y., Liu, S., Klein, C., Duan, E.K., and Hsueh, A.J. (2010). Activation of dormant ovarian follicles to generate mature eggs. *Proc Natl Acad Sci U S A* 107, 10280-10284.
- Li, Y.B., Zhou, C.Q., Yang, G.F., Wang, Q., and Dong, Y. (2007). Modified vitrification method for cryopreservation of human ovarian tissues. *Chin Med J (Engl)* 120, 110-114.
- Lopes, C.A., dos Santos, R.R., Celestino, J.J., Melo, M.A., Chaves, R.N., Campello, C.C., Silva, J.R., Bao, S.N., Jewgenow, K., and de Figueiredo, J.R. (2009). Short-term preservation of canine preantral follicles: Effects of temperature, medium and time. *Anim Reprod Sci* 115, 201-214.
- Louhio, H., Hovatta, O., Sjoberg, J., and Tuuri, T. (2000). The effects of insulin, and insulin-like growth factors I and II on human ovarian follicles in long-term culture. *Mol Hum Reprod* 6, 694-698.
- Lutchman Singh, K., Davies, M., and Chatterjee, R. (2005). Fertility in female cancer survivors: pathophysiology, preservation and the role of ovarian reserve testing. *Hum Reprod Update* 11, 69-89.
- Maraschio, P., Tupler, R., Barbierato, L., Dainotti, E., Larizza, D., Bernardi, F., Hoeller, H., Garau, A., and Tiepolo, L. (1996). An analysis of Xq deletions. *Hum Genet* 97, 375-381.
- Marcello, M.F., Nuciforo, G., Romeo, R., Di Dino, G., Russo, I., Russo, A., Palumbo, G., and Schiliro, G. (1990). Structural and ultrastructural study of the ovary in childhood leukemia after successful treatment. *Cancer* 66, 2099-2104.
- Marozzi, A., Vegetti, W., Manfredini, E., Tibiletti, M.G., Testa, G., Crosignani, P.G., Ginelli, E., Meneveri, R., and Dalpra, L. (2000). Association between idiopathic premature ovarian failure and fragile X premutation. *Hum Reprod* 15, 197-202.
- Martin, J.R., Kodaman, P., Oktay, K., and Taylor, H.S. (2007). Ovarian cryopreservation with transposition of a contralateral ovary: a combined approach for fertility preservation in women receiving pelvic radiation. *Fertil Steril* 87, 189 e185-187.
- Martinez-Madrid, B., Camboni, A., Dolmans, M.M., Nottola, S., Van Langendonck, A., and Donnez, J. (2007). Apoptosis and ultrastructural assessment after cryopreservation of whole human ovaries with their vascular pedicle. *Fertil Steril* 87, 1153-1165.

- Mates, J.M., Perez-Gomez, C., Nunez de Castro, I., Asenjo, M., and Marquez, J. (2002). Glutamine and its relationship with intracellular redox status, oxidative stress and cell proliferation/death. *Int J Biochem Cell Biol* 34, 439-458.
- Matsuzaki, S., Houille, C., Darcha, C., Pouly, J.L., Mage, G., and Canis, M. (2009). Analysis of risk factors for the removal of normal ovarian tissue during laparoscopic cystectomy for ovarian endometriosis. *Hum Reprod* 24, 1402-1406.
- Matthews, C.H., Borgato, S., Beck-Peccoz, P., Adams, M., Tone, Y., Gambino, G., Casagrande, S., Tedeschini, G., Benedetti, A., and Chatterjee, V.K. (1993). Primary amenorrhoea and infertility due to a mutation in the beta-subunit of follicle-stimulating hormone. *Nat Genet* 5, 83-86.
- Mazur, P. (1980). Limits to life at low temperatures and at reduced water contents and water activities. *Orig Life* 10, 137-159.
- Mazur, P. (1988). Stopping biological time. The freezing of living cells. *Ann N Y Acad Sci* 541, 514-531.
- McDermott, E.M., and Powell, R.J. (1996). Incidence of ovarian failure in systemic lupus erythematosus after treatment with pulse cyclophosphamide. *Ann Rheum Dis* 55, 224-229.
- McShane, P., Sutton, R., Gray, D.W., and Morris, P.J. (1989). Protease activity in pancreatic islet isolation by enzymatic digestion. *Diabetes* 38 Suppl 1, 126-128.
- Meirow, D. (2000). Reproduction post-chemotherapy in young cancer patients. *Mol Cell Endocrinol* 169, 123-131.
- Meirow, D., Dor, J., Kaufman, B., Shrim, A., Rabinovici, J., Schiff, E., Raanani, H., Levron, J., and Fridman, E. (2007). Cortical fibrosis and blood-vessels damage in human ovaries exposed to chemotherapy. Potential mechanisms of ovarian injury. *Hum Reprod* 22, 1626-1633.
- Meirow, D., Levron, J., Eldar-Geva, T., Hardan, I., Fridman, E., Zalel, Y., Schiff, E., and Dor, J. (2005). Pregnancy after transplantation of cryopreserved ovarian tissue in a patient with ovarian failure after chemotherapy. *N Engl J Med* 353, 318-321.
- Meirow, D., and Nugent, D. (2001). The effects of radiotherapy and chemotherapy on female reproduction. *Hum Reprod Update* 7, 535-543.
- Merdassi, G., Mazoyer, C., Guerin, J.F., Saad, A., Salle, B., and Lornage, J. (2011). Examination of viability and quality of ovarian tissue after cryopreservation using simple laboratory methods in ewe. *Reprod Biol Endocrinol* 9, 78.
- Meryman, H.T. (1966). The interpretation of freezing rates in biological materials. *Cryobiology* 2, 165-170.
- Meryman, H.T. (1971). Cryoprotective agents. *Cryobiology* 8, 173-183.
- Meryman, H.T., Williams, R.J., and Douglas, M.S. (1977). Freezing injury from "solution effects" and its prevention by natural or artificial cryoprotection. *Cryobiology* 14, 287-302.
- Monniaux, D., Hue t, C., Pisselet, C., Mandon-Pepin, B., and Monget, P. (1998). [Mechanism, regulation, and manipulations of follicular atresia]. *Contracept Fertil Sex* 26, 528-535.
- Morgan, S., Anderson, R.A., Gourley, C., Wallace, W.H., and Spears, N. (2012). How do chemotherapeutic agents damage the ovary? *Hum Reprod Update*.
- Morice, P. (2006). Borderline tumours of the ovary and fertility. *Eur J Cancer* 42, 149-158.
- Morice, P., Juncker, L., Rey, A., El-Hassan, J., Haie-Meder, C., and Castaigne, D. (2000). Ovarian transposition for patients with cervical carcinoma treated by radiosurgical combination. *Fertil Steril* 74, 743-748.
- Muhlbacher, F., Langer, F., and Mittermayer, C. (1999). Preservation solutions for transplantation. *Transplant Proc* 31, 2069-2070.
- Muller, A., Keller, K., Wacker, J., Dittrich, R., Keck, G., Montag, M., Van der Ven, H., Wachter, D., Beckmann, M.W., and Distler, W. (2012). Retransplantation of cryopreserved ovarian tissue: the first live birth in Germany. *Dtsch Arztebl Int* 109, 8-13.
- Munster, P.N., Moore, A.P., Ismail-Khan, R., Cox, C.E., Lacevic, M., Gross-King, M., Xu, P., Carter, W.B., and Minton, S.E. (2012). Randomized trial using gonadotropin-releasing hormone agonist triptorelin for the preservation of ovarian function during (neo)adjuvant chemotherapy for breast cancer. *J Clin Oncol* 30, 533-538.
- Murray, A.A., Gosden, R.G., Allison, V., and Spears, N. (1998). Effect of androgens on the development of mouse follicles growing in vitro. *J Reprod Fertil* 113, 27-33.



- Murray, A.A., Molinek, M.D., Baker, S.J., Kojima, F.N., Smith, M.F., Hillier, S.G., and Spears, N. (2001). Role of a scorbic acid in promoting follicle integrity and survival in intact mouse ovarian follicles in vitro. *Reproduction* 121, 89-96.
- Murray, A.A., Swales, A.K., Smith, R.E., Molinek, M.D., Hillier, S.G., and Spears, N. (2008). Follicular growth and oocyte competence in the in vitro cultured mouse follicle: effects of gonadotrophins and steroids. *Mol Hum Reprod* 14, 75-83.
- Muzii, L., Bianchi, A., Croce, C., Manci, N., and Panici, P.B. (2002). Laparoscopic excision of ovarian cysts: is the stripping technique a tissue-sparing procedure? *Fertil Steril* 77, 609-614.
- Myles, P.S., and Cui, J. (2007). Using the Bland-Altman method to measure agreement with repeated measures. *Br J Anaesth* 99, 309-311.
- Nayudu, P.L., and Osborn, S.M. (1992). Factors influencing the rate of preantral and antral growth of mouse ovarian follicles in vitro. *J Reprod Fertil* 95, 349-362.
- Newton, H., Aubard, Y., Rutherford, A., Sharma, V., and Gosden, R. (1996). Low temperature storage and grafting of human ovarian tissue. *Hum Reprod* 11, 1487-1491.
- Nilsson, E., Parrott, J.A., and Skinner, M.K. (2001). Basic fibroblast growth factor induces primordial follicle development and initiates folliculogenesis. *Mol Cell Endocrinol* 175, 123-130.
- Nilsson, E.E., Detzel, C., and Skinner, M.K. (2006). Platelet-derived growth factor modulates the primordial to primary follicle transition. *Reproduction* 131, 1007-1015.
- Nilsson, E.E., and Skinner, M.K. (2003). Bone morphogenetic protein-4 acts as an ovarian follicle survival factor and promotes primordial follicle development. *Biol Reprod* 69, 1265-1272.
- Nisolle, M., Casanas-Roux, F., Qu, J., Motta, P., and Donnez, J. (2000). Histologic and ultrastructural evaluation of fresh and frozen-thawed human ovarian xenografts in nude mice. *Fertil Steril* 74, 122-129.
- Noyes, N., Porcu, E., and Borini, A. (2009). Over 900 oocyte cryopreservation babies born with no apparent increase in congenital anomalies. *Reprod Biomed Online* 18, 769-776.
- Nugent, D., Newton, H., Gallivan, L., and Gosden, R.G. (1998). Protective effect of vitamin E on ischaemia-reperfusion injury in ovarian grafts. *J Reprod Fertil* 114, 341-346.
- O'Brien, M.J., Pendola, J.K., and Eppig, J.J. (2003). A revised protocol for in vitro development of mouse oocytes from primordial follicles dramatically improves their developmental competence. *Biol Reprod* 68, 1682-1686.
- Oei, A.L., Massuger, L.F., Bulten, J., Ligtenberg, M.J., Hoogerbrugge, N., and de Hullu, J.A. (2006). Surveillance of women at high risk for hereditary ovarian cancer is inefficient. *Br J Cancer* 94, 814-819.
- Oktay, K. (2005). Further evidence on the safety and success of ovarian stimulation with letrozole and tamoxifen in breast cancer patients undergoing in vitro fertilization to cryopreserve their embryos for fertility preservation. *J Clin Oncol* 23, 3858-3859.
- Oktay, K., Briggs, D., and Gosden, R.G. (1997a). Ontogeny of follicle-stimulating hormone receptor gene expression in isolated human ovarian follicles. *J Clin Endocrinol Metab* 82, 3748-3751.
- Oktay, K., Buyuk, E., Davis, O., Yermakova, I., Veeck, L., and Rosenwaks, Z. (2003). Fertility preservation in breast cancer patients: IVF and embryo cryopreservation after ovarian stimulation with tamoxifen. *Hum Reprod* 18, 90-95.
- Oktay, K., Buyuk, E., Libertella, N., Akar, M., and Rosenwaks, Z. (2005). Fertility preservation in breast cancer patients: a prospective controlled comparison of ovarian stimulation with tamoxifen and letrozole for embryo cryopreservation. *J Clin Oncol* 23, 4347-4353.
- Oktay, K., Buyuk, E., Veeck, L., Zaninovic, N., Xu, K., Takeuchi, T., Opsahl, M., and Rosenwaks, Z. (2004). Embryo development after heterotopic transplantation of cryopreserved ovarian tissue. *Lancet* 363, 837-840.
- Oktay, K., Cil, A.P., and Bang, H. (2006a). Efficiency of oocyte cryopreservation: a meta-analysis. *Fertil Steril* 86, 70-80.
- Oktay, K., Hourvitz, A., Sahin, G., Oktem, O., Saforo, B., Cil, A., and Bang, H. (2006b). Letrozole reduces estrogen and gonadotropin exposure in women with breast cancer undergoing ovarian stimulation before chemotherapy. *J Clin Endocrinol Metab* 91, 3885-3890.
- Oktay, K., and Karlikaya, G. (2000). Ovarian function after transplantation of frozen, banked autologous ovarian tissue. *N Engl J Med* 342, 1919.

- Oktaý, K., Nugent, D., Newton, H., Salha, O., Chatterjee, P., and Gosden, R.G. (1997b). Isolation and characterization of primordial follicles from fresh and cryopreserved human ovarian tissue. *Fertil Steril* 67, 481-486.
- Oktaý, K., and Sonmezer, M. (2008). Gonadotropin-releasing hormone analogs in fertility preservation-lack of biological basis? *Nat Clin Pract Endocrinol Metab* 4, 488-489.
- Oktaý, K., and Sonmezer, M. (2009). Questioning GnRH analogs for gonadal protection in cancer patients. *Fertil Steril* 92, e32; author reply e34.
- Oktem, O., Alper, E., Balaban, B., Palaoglu, E., Peker, K., Karakaya, C., and Urm an, B. (2011). Vitrified human ovaries have fewer primordial follicles and produce less antimüllerian hormone than slow-frozen ovaries. *Fertil Steril* 95, 2661-2664 e2661.
- Otsuka, F., McTavish, K.J., and Shimasaki, S. (2011). Integral role of GDF-9 and BMP-15 in ovarian function. *Mol Reprod Dev* 78, 9-21.
- Palermo, G.D., Takeuchi, T., Neri, Q.V., Katagiri, Y., Veeck, L.L., and Rosenwaks, Z. (2003). Application of intracytoplasmic sperm injection in assisted reproductive technologies. *Reprod Biomed Online* 6, 456-463.
- Park, K.S., Lee, T.H., Park, Y.K., Song, H.B., and Chun, S.S. (2005). Effects of isolating methods (mechanical or enzymatical) on structure of pre-antral follicles in mouse. *J Assist Reprod Genet* 22, 355-359.
- Parmegiani, L., Cognigni, G.E., and Filicori, M. (2009). Ultra-violet sterilization of liquid nitrogen prior to vitrification. *Hum Reprod* 24, 2969.
- Parrott, D.M. (1960). The effect of site of implantation on host reaction. *Immunology* 3, 244-253.
- Pegg, D.E. (2007). Principles of cryopreservation. *Methods Mol Biol* 368, 39-57.
- Pegg, D.E. (2010). The relevance of ice crystal formation for the cryopreservation of tissues and organs. *Cryobiology* 60, S36-44.
- Picton, H., Mkandla, A., Salha, O., Wynn, P., and Gosden, R. (1999b). Initiation of human primordial follicle growth in-vitro in ultra-thin slices of ovarian cortex. *Hum Reprod* 14.
- Picton, H.M., and Gosden, R.G. (2000). In vitro growth of human primordial follicles from frozen-banked ovarian tissue. *Mol Cell Endocrinol* 166, 27-35.
- Piver, P., Amiot, C., Agnani, G., Pech, J., Rohrlisch, P., and Vidali, E. (2009). Two pregnancies obtained after a new technique of autotransplantation of cryopreserved ovarian tissue. Paper presented at: 25th Annual Meeting of ESHRE (Amsterdam (Netherlands), Oxford University Press, Hum Reprod).
- Poirot, C., Abirached, F., Prades, M., Coussieu, C., Bernaudin, F., and Piver, P. (2012). Induction of puberty by autograft of cryopreserved ovarian tissue. *Lancet* 379, 588.
- Poirot, C., Vacher-Lavenu, M.C., Helardot, P., Guibert, J., Brugieres, L., and Jouannet, P. (2002). Human ovarian tissue cryopreservation: indications and feasibility. *Hum Reprod* 17, 1447-1452.
- Poirot, C.J., Martelli, H., Genestie, C., Golmard, J.L., Valteau-Couanet, D., Helardot, P., Pacquement, H., Sauvat, F., Tabone, M.D., Philippe-Chomette, P., *et al.* (2007). Feasibility of ovarian tissue cryopreservation for prepubertal females with cancer. *Pediatr Blood Cancer* 49, 74-78.
- Rahimi, G., Isachenko, E., Sauer, H., Wartenberg, M., Isachenko, V., Hescheler, J., Mallmann, P., and Nawroth, F. (2001). Measurement of apoptosis in long-term cultures of human ovarian tissue. *Reproduction* 122, 657-663.
- Rahimi, G., Isachenko, V., Todorov, P., Tawadros, S., Mallmann, P., Nawaroth, F., and Isachenko, E. (2009). Apoptosis in human ovarian tissue after conventional freezing or vitrification and xenotransplantation. *Cryo Letters* 30, 300-309.
- Raz, A., Fisch, B., Okon, E., Feldberg, D., Nitke, S., Raanani, H., and Abir, R. (2002). Possible direct cytotoxicity effects of cyclophosphamide on cultured human follicles: an electron microscopy study. *J Assist Reprod Genet* 19, 500-506.
- Reddy, P., Zheng, W., and Liu, K. (2010). Mechanisms maintaining the dormancy and survival of mammalian primordial follicles. *Trends Endocrinol Metab* 21, 96-103.
- Revel, A., Laufer, N., Ben Meir, A., Lebovich, M., and Mitrani, E. (2011). Micro-organ ovarian transplantation enables pregnancy: a case report. *Hum Reprod* 26, 1097-1103.
- Rienzi, L., Romano, S., Albricci, L., Maggiulli, R., Capalbo, A., Baroni, E., Colamaria, S., Sapienza, F., and Ubaldi, F. (2010). Embryo development of fresh 'versus' vitrified metaphase II oocytes after ICSI: a prospective randomized sibling-oocyte study. *Hum Reprod* 25, 66-73.

- Rose, U.M., Hanssen, R.G., and Kloosterboer, H.J. (1999). Development and characterization of an in vitro ovulation model using mouse ovarian follicles. *Biol Reprod* 61, 503-511.
- Rosendahl, M., Andersen, M.T., Ralfkiaer, E., Kjeldsen, L., Andersen, M.K., and Andersen, C.Y. (2010). Evidence of residual disease in cryopreserved ovarian cortex from female patients with leukemia. *Fertil Steril* 94, 2186-2190.
- Rosendahl, M., Loft, A., Byskov, A.G., Ziebe, S., Schmidt, K.T., Andersen, A.N., Ottosen, C., and Andersen, C.Y. (2006). Biochemical pregnancy after fertilization of an oocyte aspirated from a heterotopic autotransplant of cryopreserved ovarian tissue: case report. *Hum Reprod* 21, 2006-2009.
- Rosendahl, M., Timmermans Wielenga, V., Nedergaard, L., Kristensen, S.G., Ernst, E., Rasmussen, P.E., Anderson, M., Schmidt, K.T., and Andersen, C.Y. (2011). Cryopreservation of ovarian tissue for fertility preservation: no evidence of malignant cell contamination in ovarian tissue from patients with breast cancer. *Fertil Steril* 95, 2158-2161.
- Roux, C., Amiot, C., Agnani, G., Aubard, Y., Rohrllich, P.S., and Piver, P. (2010). Live birth after ovarian tissue autograft in a patient with sickle cell disease treated by allogeneic bone marrow transplantation. *Fertil Steril* 93, 2413 e2415-2419.
- Roy, S.K., and Treacy, B.J. (1993). Isolation and long-term culture of human preantral follicles. *Fertil Steril* 59, 783-790.
- Rubio-Gozalbo, M.E., Gubbels, C.S., Bakker, J.A., Menheere, P.P., Wodzic, W.K., and Land, J.A. (2010). Gonadal function in male and female patients with classic galactosemia. *Hum Reprod Update* 16, 177-188.
- Sadeu, J.C., Cortvrindt, R., Ron-El, R., Kasterstein, E., and Smitz, J. (2006). Morphological and ultrastructural evaluation of cultured frozen-thawed human fetal ovarian tissue. *Fertil Steril* 85 Suppl 1, 1130-1141.
- Sadeu, J.C., and Smitz, J. (2008). Growth differentiation factor-9 and anti-Müllerian hormone expression in cultured human follicles from frozen-thawed ovarian tissue. *Reprod Biomed Online* 17, 537-548.
- Sanchez-Serrano, M., Crespo, J., Mirabet, V., Cobo, A.C., Escriba, M.J., Simon, C., and Pellicer, A. (2010). Twins born after transplantation of ovarian cortical tissue and oocyte vitrification. *Fertil Steril* 93, 268 e211-263.
- Sanchez, F., Romero, S., Albu, F.K., and Smitz, J. (2012). In vitro follicle growth under non-attachment conditions and decreased FSH levels reduces Lhcgr expression in cumulus cells and promotes oocyte developmental competence. *J Assist Reprod Genet* 29, 141-152.
- Sanders, J.E., Hawley, J., Levy, W., Gooley, T., Buckner, C.D., Deeg, H.J., Doney, K., Storb, R., Sullivan, K., Witherspoon, R., *et al.* (1996). Pregnancies following high-dose cyclophosphamide with or without high-dose busulfan or total-body irradiation and bone marrow transplantation. *Blood* 87, 3045-3052.
- Sankila, R., Martos Jimenez, M.C., Miljus, D., Pritchard-Jones, K., Steliarova-Foucher, E., and Stiller, C. (2006). Geographical comparison of cancer survival in European children (1988-1997): report from the Automated Childhood Cancer Information System project. *Eur J Cancer* 42, 1972-1980.
- Savary, D., Canis, M., and Rabishong, B. (2002). [Laparoscopic ovarian cystectomy]. *J Chir (Paris)* 139, 278-281.
- Schlessinger, D., Herrera, L., Crisponi, L., Mumm, S., Percesepe, A., Pellegrini, M., Pilia, G., and Forabosco, A. (2002). Genes and translocations involved in POF. *Am J Med Genet* 111, 328-333.
- Schmidt, K.L., Ernst, E., Byskov, A.G., Nyboe Andersen, A., and Yding Andersen, C. (2003). Survival of primordial follicles following prolonged transportation of ovarian tissue prior to cryopreservation. *Hum Reprod* 18, 2654-2659.
- Schubert, B., Canis, M., Darcha, C., Artonne, C., Pouly, J.L., Dechelotte, P., Boucher, D., and Grizard, G. (2005). Human ovarian tissue from cortex surrounding benign cysts: a model to study ovarian tissue cryopreservation. *Hum Reprod* 20, 1786-1792.
- Schubert, B., Canis, M., Darcha, C., Artonne, C., Smitz, J., and Grizard, G. (2008). Follicular growth and estradiol follow-up after subcutaneous xenografting of fresh and cryopreserved human ovarian tissue. *Fertil Steril* 89, 1787-1794.
- Scott, J.E., Zhang, P., and Hovatta, O. (2004). Benefits of 8-bromo-guanosine 3',5'-cyclic monophosphate (8-br-cGMP) in human ovarian cortical tissue culture. *Reprod Biomed Online* 8, 319-324.

- Shaw, J.M., Oranratnachai, A., and Trounson, A.O. (2000). Fundamental cryobiology of mammalian oocytes and ovarian tissue. *Theriogenology* 53, 59-72.
- Sherman, S.L. (2000). Premature ovarian failure in the fragile X syndrome. *Am J Med Genet* 97, 189-194.
- Shimizu, T., Kayamori, T., Murayama, C., and Miyamoto, A. (2012). Bone morphogenetic protein (BMP)-4 and BMP-7 suppress granulosa cell apoptosis via different pathways: BMP-4 via PI3K/PDK-1/Akt and BMP-7 via PI3K/PDK-1/PKC. *Biochem Biophys Res Commun* 417, 869-873.
- Shiva Shankar Reddy, N., Jagan Mohanarao, G., and Atreja, S.K. (2010). Effects of adding taurine and trehalose to a taurine-based egg yolk extender on buffalo (*Bubalus bubalis*) sperm quality following cryopreservation. *Anim Reprod Sci* 119, 183-190.
- Silber, S.J., DeRosa, M., Pineda, J., Lenahan, K., Grenia, D., Gorman, K., and Gosden, R.G. (2008). A series of monozygotic twins discordant for ovarian failure: ovary transplantation (cortical versus microvascular) and cryopreservation. *Hum Reprod* 23, 1531-1537.
- Skinner, M.K. (2005). Regulation of primordial follicle assembly and development. *Hum Reprod Update* 11, 461-471.
- Smith, G.D., Serafini, P.C., Fioravanti, J., Yadid, I., Coslovsky, M., Hassun, P., Alegretti, J.R., and Motta, E.L. (2010). Prospective randomized comparison of human oocyte cryopreservation with slow-rate freezing or vitrification. *Fertil Steril* 94, 2088-2095.
- Somigliana, E., Ragni, G., Infantino, M., Benedetti, F., Arnoldi, M., and Crosignani, P.G. (2006). Does laparoscopic removal of nonendometriotic benign ovarian cysts affect ovarian reserve? *Acta Obstet Gynecol Scand* 85, 74-77.
- Song, Y., Sharp, R., Lu, F., and Hassan, M. (2010). The future potential of cryopreservation for assisted reproduction. *Cryobiology* 60, S60-65.
- Sonmezer, M., and Oktay, K. (2004). Fertility preservation in female patients. *Hum Reprod Update* 10, 251-266.
- Sonmezer, M., Shamonki, M.I., and Oktay, K. (2005). Ovarian tissue cryopreservation: benefits and risks. *Cell Tissue Res* 322, 125-132.
- Soyal, S.M., Amleh, A., and Dean, J. (2000). FIGalpha, a germ cell-specific transcription factor required for ovarian follicle formation. *Development* 127, 4645-4654.
- Spears, N., Boland, N.I., Murray, A.A., and Gosden, R.G. (1994). Mouse oocytes derived from in vitro grown primary ovarian follicles are fertile. *Hum Reprod* 9, 527-532.
- Sundblad, V., Chiauzzi, V.A., Escobar, M.E., Dain, L., and Charreau, E.H. (2004). Screening of FSH receptor gene in Argentine women with premature ovarian failure (POF). *Mol Cell Endocrinol* 222, 53-59.
- Sybert, V.P. (2002). Phenotypic effects of mosaicism for a 47,XXX cell line in Turner syndrome. *J Med Genet* 39, 217-220.
- Sybert, V.P., and McCauley, E. (2004). Turner's syndrome. *N Engl J Med* 351, 1227-1238.
- Tartaglia, N.R., Howell, S., Sutherland, A., Wilson, R., and Wilson, L. (2010). A review of trisomy X (47,XXX). *Orphanet J Rare Dis* 5, 8.
- Telfer, E.E., McLaughlin, M., Ding, C., and Thong, K.J. (2008). A two-step serum-free culture system supports development of human oocytes from primordial follicles in the presence of activin. *Hum Reprod* 23, 1151-1158.
- Thibaud, E., Rodriguez-Macias, K., Trivin, C., Esperou, H., Michon, J., and Brauner, R. (1998). Ovarian function after bone marrow transplantation during childhood. *Bone Marrow Transplant* 21, 287-290.
- Thibault, C., and Levasseur, M. (2001). *La reproduction chez les mammifères et l'homme*, INRA : Ellipses edn.
- Tilly, J.L., and Kolesnick, R.N. (2002). Sphingolipids, apoptosis, cancer treatments and the ovary: investigating a crime against female fertility. *Biochim Biophys Acta* 1585, 135-138.
- Ting, A.Y., Yeoman, R.R., Lawson, M.S., and Zelinski, M.B. (2011). In vitro development of secondary follicles from cryopreserved rhesus macaque ovarian tissue after slow-rate freeze or vitrification. *Hum Reprod* 26, 2461-2472.
- Tomao, F., Benedetti Panici, P., and Tomao, S. (2012). Gonadotropin-Releasing Hormone Agonists for the Preservation of Ovarian Function During Chemotherapy. *J Clin Oncol*.

- Torre, A., Momier, M., Mazoyer, C., Selva, J., Salle, B., and Lornage, J. (2012). Validation of a new metabolic marker to assess the vascular viability of vitrified whole sheep ovaries. *Hum Reprod* 27, 1811-1821.
- Torrents, E., Boiso, I., Barri, P.N., and Veiga, A. (2003). Applications of ovarian tissue transplantation in experimental biology and medicine. *Hum Reprod Update* 9, 471-481.
- Touraine, P., Beau, I., Gougeon, A., Meduri, G., Desroches, A., Pichard, C., Detoef, M., Paniel, B., Prieur, M., Zorn, J.R., *et al.* (1999). New natural inactivating mutations of the follicle-stimulating hormone receptor: correlations between receptor function and phenotype. *Mol Endocrinol* 13, 1844-1854.
- Uda, M., Ottolenghi, C., Crisponi, L., Garcia, J.E., Deiana, M., Kimber, W., Forabosco, A., Cao, A., Schlessinger, D., and Pilia, G. (2004). Foxl2 disruption causes mouse ovarian failure by pervasive blockage of follicle development. *Hum Mol Genet* 13, 1171-1181.
- Visser, J.A., and Themmen, A.P. (2005). Anti-Mullerian hormone and folliculogenesis. *Mol Cell Endocrinol* 234, 81-86.
- Vitt, U.A., Kloosterboer, H.J., Rose, U.M., Mulders, J.W., Kiesel, P.S., Bete, S., and Nayudu, P.L. (1998). Isoforms of human recombinant follicle-stimulating hormone: comparison of effects on murine follicle development in vitro. *Biol Reprod* 59, 854-861.
- Wallace, W.H., Thomson, A.B., and Kelsey, T.W. (2003). The radiosensitivity of the human oocyte. *Hum Reprod* 18, 117-121.
- Wallace, W.H., Thomson, A.B., Saran, F., and Kelsey, T.W. (2005). Predicting age of ovarian failure after radiation to a field that includes the ovaries. *Int J Radiat Oncol Biol Phys* 62, 738-744.
- Wandji, S.A., Eppig, J.J., and Fortune, J.E. (1996). FSH and growth factors affect the growth and endocrine function in vitro of granulosa cells of bovine preantral follicles. *Theriogenology* 45, 817-832.
- Wang, B., Wen, Q., Ni, F., Zhou, S., Wang, J., Cao, Y., and Ma, X. (2010). Analyses of growth differentiation factor 9 (GDF9) and bone morphogenetic protein 15 (BMP15) mutation in Chinese women with premature ovarian failure. *Clin Endocrinol (Oxf)* 72, 135-136.
- Wang, X., Catt, S., Pangestu, M., and Temple-Smith, P. (2011). Successful in vitro culture of preantral follicles derived from vitrified murine ovarian tissue: oocyte maturation, fertilization, and live births. *Reproduction* 141, 183-191.
- Wang, X., Chen, H., Yin, H., Kim, S.S., Lin Tan, S., and Gosden, R.G. (2002). Fertility after intact ovary transplantation. *Nature* 415, 385.
- Wang, Y., Xiao, Z., Li, L., Fan, W., and Li, S. W. (2008). Novel needle immersed vitrification: a practical and convenient method with potential advantages in mouse and human ovarian tissue cryopreservation. *Hum Reprod* 23, 2256-2265.
- West, E.R., Shea, L.D., and Woodruff, T.K. (2007a). Engineering the follicle microenvironment. *Semin Reprod Med* 25, 287-299.
- West, E.R., Xu, M., Woodruff, T.K., and Shea, L.D. (2007b). Physical properties of alginate hydrogels and their effects on in vitro follicle development. *Biomaterials* 28, 4439-4448.
- White, Y.A., Woods, D.C., Takai, Y., Ishihara, O., Seki, H., and Tilly, J.L. (2012). Oocyte formation by mitotically active germ cells purified from ovaries of reproductive-age women. *Nat Med* 18, 413-421.
- Woods, D.C., and Tilly, J.L. (2012). The next (re)generation of ovarian biology and fertility in women: is current science tomorrow's practice? *Fertil Steril*.
- Wright, C.S., Hovatta, O., Margara, R., Trew, G., Winston, R.M., Franks, S., and Hardy, K. (1999). Effects of follicle-stimulating hormone and serum substitution on the in-vitro growth of human ovarian follicles. *Hum Reprod* 14, 1555-1562.
- Xiao, Z., Wang, Y., Li, L., and Li, S. W. (2010a). Cryopreservation of the human ovarian tissue induces the expression of Fas system in morphologically normal primordial follicles. *Cryo Letters* 31, 112-119.
- Xiao, Z., Wang, Y., Li, L., Luo, S., and Li, S.W. (2010b). Needle immersed vitrification can lower the concentration of cryoprotectant in human ovarian tissue cryopreservation. *Fertil Steril* 94, 2323-2328.
- Xu, J., Lawson, M.S., Yeoman, R.R., Pau, K.Y., Barrett, S.L., Zelinski, M.B., and Stouffer, R.L. (2011). Secondary follicle growth and oocyte maturation during encapsulated three-dimensional culture in rhesus monkeys: effects of gonadotrophins, oxygen and fetuin. *Hum Reprod* 26, 1061-1072.

- Xu, M., Kreeger, P.K., Shea, L.D., and Woodruff, T.K. (2006). Tissue-engineered follicles produce live, fertile offspring. *Tissue Eng* 12, 2739-2746.
- Xu, M., West-Farrell, E.R., Stouffer, R.L., Shea, L.D., Woodruff, T.K., and Zelinski, M.B. (2009). Encapsulated three-dimensional culture supports development of nonhuman primate secondary follicles. *Biol Reprod* 81, 587-594.
- Yang, H.Y., Cox, S.L., Jenkin, G., Findlay, J., Trounson, A., and Shaw, J. (2006). Graft site and gonadotrophin stimulation influences the number and quality of oocytes from murine ovarian tissue grafts. *Reproduction* 131, 851-859.
- Young, B., Lowe, J., Stevens, A., and Heath, J. (2008). Atlas d'histologie fonctionnelle de Wheater [2e édition], Vol 1, De Boeck edn.
- Younis, A., Carnovale, D., Butler, W., and Eroglu, A. (2009). Application of intra- and extracellular sugars and dimethylsulfoxide to human oocyte cryopreservation. *J Assist Reprod Genet* 26, 341-345.
- Zanetta, G., Rota, S., Chiari, S., Bonazzi, C., Bratina, G., and Mangioni, C. (2001). Behavior of borderline tumors with particular interest to persistence, recurrence, and progression to invasive carcinoma: a prospective study. *J Clin Oncol* 19, 2658-2664.
- Zhang, J.M., Liu, X.L., Yang, Y.X., and Wan, X.P. (2010). Comparisons of different protocols for vitrifying mouse ovarian tissue. *Reprod Domest Anim* 45, 694-698.
- Zhang, P., Louhio, H., Tuuri, T., Sjoberg, J., Hreinsson, J., Telfer, E.E., and Hovatta, O. (2004). In vitro effect of cyclic adenosine 3', 5'-monophosphate (cAMP) on early human ovarian follicles. *J Assist Reprod Genet* 21, 301-306.
- Zhao, H., Chen, Z.J., Qin, Y., Shi, Y., Wang, S., Choi, Y., Simpson, J.L., and Rajkovic, A. (2008). Transcription factor FIGLA is mutated in patients with premature ovarian failure. *Am J Hum Genet* 82, 1342-1348.
- Zheng, J.H., Min, Z.L., Li, Y.L., Zhu, Y.H., Ye, T.J., Li, J.Q., Pan, T.W., Ding, G.S., and Wang, M.L. (2008). A modified CZ-1 preserving solution for organ transplantation: comparative study with UW preserving solution. *Chin Med J (Engl)* 121, 904-909.
- Zlotogora, J., Sagi, M., and Cohen, T. (1983). The blepharophimosis, ptosis, and epicanthus inversus syndrome: delineation of two types. *Am J Hum Genet* 35, 1020-1027.
- Zou, K., Yuan, Z., Yang, Z., Luo, H., Sun, K., Zhou, L., Xiang, J., Shi, L., Yu, Q., Zhang, Y., *et al.* (2009). Production of offspring from a germline stem cell line derived from neonatal ovaries. *Nat Cell Biol* 11, 631-636.

# Résumé

---

La cryoconservation du tissu ovarien (CTO) permet aujourd'hui de préserver la fertilité des femmes et jeunes filles devant subir un traitement potentiellement gonadotoxique ou souffrant de pathologie à l'origine d'une insuffisance ovarienne prématurée. En vue d'optimiser les procédures de CTO, l'objectif de notre travail a porté d'une part sur la validation d'un protocole original de congélation lente du tissu ovarien applicable en thérapeutique et d'autre part, sur le développement d'un protocole de vitrification.

L'analyse statique du tissu ovarien congelé selon notre protocole de congélation lente montre des résultats similaires en comparaison à ceux obtenus avec le tissu frais en termes de qualité des follicules et de l'endothélium vasculaire ovarien. Néanmoins, le stroma semble plus sensible aux effets délétères de la congélation. L'analyse fonctionnelle montre que le tissu ovarien congelé/décongelé présente une folliculogénèse active après 12 jours de culture *in vitro*. Les mesures des concentrations en œstradiol dans les milieux de culture et l'étude immunohistochimique du facteur de prolifération PCNA (*proliferating cell nuclear antigen*) témoignent en effet de l'activité fonctionnelle des follicules décongelés en culture.

Dans un second temps, nous avons développé un protocole de vitrification du tissu ovarien. Pour évaluer son efficacité, nous avons réalisé une analyse statique du tissu ovarien vitrifié selon ce protocole *versus* notre protocole de congélation lente validé. Les résultats obtenus ne montrent aucune différence significative entre les deux méthodes, en termes de préservation de la morphologie et de l'intégrité nucléaire des follicules et du stroma ovarien.

En conclusion, notre protocole de congélation lente préserve la qualité des différents compartiments constituant le tissu ovarien et la fonctionnalité de ce tissu. Ces données viennent compléter des travaux préliminaires de l'équipe et permettent de valider ce protocole envisageable maintenant en thérapeutique.

La procédure de vitrification développée présente une efficacité similaire à la procédure de congélation lente en termes de préservation de la qualité des follicules et du stroma ovarien. Néanmoins, il serait nécessaire de poursuivre l'étude de l'efficacité de ce protocole par une analyse fonctionnelle.

**Mots clés** : cryoconservation du tissu ovarien humain • congélation lente • vitrification • culture *in vitro*