



Imagerie des tissus à haute résolution en profondeur par tomographie de cohérence optique plein champ : approches instrumentales et multimodales pour l'application au diagnostic per-opératoire du cancer

Fabrice Harms

► To cite this version:

Fabrice Harms. Imagerie des tissus à haute résolution en profondeur par tomographie de cohérence optique plein champ : approches instrumentales et multimodales pour l'application au diagnostic per-opératoire du cancer. Physique Médicale [physics.med-ph]. Université Pierre et Marie Curie - Paris VI, 2015. Français. <NNT : 2015PA066702>. <tel-01382504>

HAL Id: tel-01382504

<https://tel.archives-ouvertes.fr/tel-01382504>

Submitted on 17 Oct 2016

HAL is a multi-disciplinary open access archive for the deposit and dissemination of scientific research documents, whether they are published or not. The documents may come from teaching and research institutions in France or abroad, or from public or private research centers.

L'archive ouverte pluridisciplinaire **HAL**, est destinée au dépôt et à la diffusion de documents scientifiques de niveau recherche, publiés ou non, émanant des établissements d'enseignement et de recherche français ou étrangers, des laboratoires publics ou privés.

Université Pierre et Marie Curie

Ecole doctorale Physique en Ile-de-France – ED564

Institut Langevin - Ondes et Images - ESPCI

**Imagerie des tissus à haute résolution en profondeur par
tomographie de cohérence optique plein champ**

*Approches instrumentales et multimodales pour l'application
au diagnostic per-opératoire du cancer*

Par Fabrice HARMS

Thèse de doctorat de Physique

Dirigée par Claude BOCCARA et Mickaël TANTER

Présentée et soutenue publiquement le 15 Septembre 2015

Devant le jury composé de :

M.	RIGNEAULT	Hervé	Rapporteur
M.	MORDON	Serge	Rapporteur
Mme	MAITRE	Agnès	Présidente
M.	TAVITIAN	Bertrand	Examinateur
M.	DELATTRE	Olivier	Examinateur
M.	BOCCARA	Claude	Directeur de Thèse
M.	TANTER	Mickaël	Membre invité

Remerciements

Sommaire

Remerciements	1
Sommaire	2
Introduction	4
1 Développement instrumental d'un microscope à Tomographie Optique Cohérente Plein Champ pour un usage clinique.....	6
1.1 <i>Contexte et besoin.....</i>	6
1.1.1 Introduction	6
1.1.2 Diagnostic anatomopathologique et cytologique – pratiques et tendances	8
1.1.3 Microscopie optique pour le diagnostic non-invasif peropératoire	12
1.2 <i>Imagerie optique non-invasive des tissus biologiques : contexte physique et dispositifs d'imagerie.....</i>	15
1.2.1 Imagerie optique dans les milieux diffusants	15
1.2.2 Microscopie optique pour l'imagerie peropératoire des tissus.....	19
1.2.3 Tomographie de Cohérence Optique (OCT).....	21
1.2.4 Tomographie de Cohérence Optique Plein Champ (OCT Plein champ ou FFOCT) ...	26
1.2.5 Conclusion.....	29
1.3 <i>Dispositif d'OCT plein champ pour l'analyse de biopsies en contexte clinique.....</i>	29
1.3.1 Design instrumental.....	29
1.3.2 Automatisation de la calibration.....	45
1.3.3 Imagerie multi-échelle.....	47
1.3.4 Nouveau milieu d'immersion pour l'imagerie tomographique des milieux biologiques	50
1.3.5 Caractérisation et performances	55
1.3.6 Discussion – Conclusion	59
2 Vers un diagnostic peropératoire par OCT plein champ : évaluations précliniques	62
2.1 <i>Evaluation des performances de diagnostic sur biopsies de cerveau</i>	62
2.2 <i>Evaluation des performances de diagnostic sur tissus mammaires</i>	72
2.3 <i>Evaluation volumique d'explants cornéens.....</i>	87
3 OCT plein champ pour le diagnostic en pathologie : imagerie multimodale et nouvelles approches instrumentales	97
3.1 <i>Limitations actuelles de l'OCT plein champ pour le diagnostic histologique</i>	97
3.2 <i>OCT plein champ à résolution variable</i>	100
3.2.1 Introduction	100
3.2.2 Montage expérimental - résultats	101
3.2.3 Discussion	104
3.3 <i>Imagerie multimodale OCT plein champ/microscopie de fluorescence à illumination structurée.....</i>	107
3.3.1 Introduction – microscopie confocale à illumination structurée	107
3.3.2 Montage expérimental et protocole d'imagerie.....	110
3.3.3 Résultats	114
3.3.4 Discussion – Conclusion	121
3.4 <i>OCT plein champ à contraste dynamique</i>	123
3.4.1 Introduction – avantages d'un contraste endogène en contexte clinique	123
3.4.2 OCT Plein Champ à contraste dynamique : principe et imagerie de tissu frais	125
3.4.3 Simulations et caractérisation des signaux	133
3.4.4 Discussion	139
3.5 <i>Conclusion - vers un diagnostic histologique sur tissu frais par imagerie optique?</i>	141

4	Vers l'imagerie clinique in-vivo par OCT plein champ endoscopique	143
4.1	<i>Introduction</i>	<i>143</i>
4.2	<i>Microscopie optique in situ : état de l'art et limitations actuelles.....</i>	<i>144</i>
4.3	<i>Définition et réalisation d'un capteur d'image optimisé pour l'OCT plein champ in-vivo</i>	<i>148</i>
4.3.1	Spécifications	148
4.3.2	Intégration et caractérisation d'une caméra optimisée pour l'OCT Plein Champ	152
4.4	<i>Sonde rigide OCT plein champ portable pour le diagnostic in-situ.....</i>	<i>155</i>
4.4.1	Introduction - contexte	155
4.4.2	Endoscope portable par OCT plein champ à interférométrie tandem	159
	Conclusion.....	170
	Bibliographie.....	171
	Table des illustrations	177
	Table des tableaux.....	182

Introduction

Parmi les diverses méthodes d'imagerie médicales, c'est-à-dire d'imagerie des milieux biologiques, actuellement largement répandues et utilisées, telles que l'imagerie par rayons X, l'imagerie par résonance magnétique (IRM) ou l'échographie, les méthodes d'imagerie optique - c'est-à-dire utilisant le domaine de longueurs d'onde visible et proche du visible (de l'ultraviolet à l'infrarouge) – connaissent depuis une vingtaine d'années un développement significatif. Utiliser la lumière pour imager l'intérieur du corps humain n'est cependant pas une idée neuve, on trouve ainsi mention d'observations de certaines parties du corps « en transparence » à l'aide d'une bougie dès le 19^{ème} siècle, bien plus tôt que les techniques précitées. La trajectoire de la lumière au travers de milieux biologiques est en effet un phénomène complexe (absorption, diffusion), imposant des barrières physiques à la formation d'une image dont certaines n'ont pu être levées qu'avec les progrès récents de l'optique.



Figure 1 : Tableau de Georges de la tour, « Saint Joseph Charpentier »

Parmi les techniques d'imagerie optique récemment mises en œuvre, la Tomographie Optique Cohérente (ou OCT pour Optical Coherence Tomography) a connu un développement particulièrement rapide, en particulier dans le domaine de l'ophtalmologie, pour l'examen des détails structurels de la rétine. En une quinzaine d'années environ, cette technique est passée de la preuve de concept à une disponibilité commerciale, au point de trouver maintenant un système d'OCT dans une proportion significative des cabinets d'ophtalmologie. Portées par cet exemple, de nouvelles applications de cette technique émergent ces dernières années, grâce à l'amélioration et à la déclinaison de la méthode. Au sein du domaine de l'OCT, la Tomographie Optique Cohérente Plein Champ – ou OCT Plein Champ ou FFOCT (« Full-Field Optical Coherence Tomography ») – présente des caractéristiques remarquables, en particulier en termes de résolution et de simplicité instrumentale, permettant d'envisager son application au domaine du diagnostic du cancer.

Cette thèse a pour objectif la conception et la mise en œuvre de dispositifs d'OCT Plein Champ pour utilisation en contexte clinique, afin d'évaluer la performance de la technique pour le diagnostic peropératoire du cancer, en vue de son amélioration et optimisation. Cette thèse s'articule autour de 2 axes de développement :

- Une partie translationnelle, consistant à développer un dispositif de microscopie optique par OCT Plein Champ répondant au besoin clinique pour le diagnostic peropératoire du cancer sur biopsies, et donc adapté à un usage par l'anatomopathologiste (Chapitre 1), puis à mettre cet appareil à disposition des médecins en contexte clinique pour l'évaluation de ses performances en terme de diagnostic sur quelques modèles pathologiques (Chapitre 2).
- Une partie exploratoire, principalement instrumentale, dédiée à l'amélioration à terme des performances de la technique OCT plein champ pour le diagnostic peropératoire du cancer, proposant de nouvelles approches multimodales et multi-échelles, telles que l'adjonction de nouveaux types de contrastes endogènes ou exogènes (Chapitre 3) ou encore la déclinaison du dispositif sous la forme d'un endoscope (Chapitre 4).

1 Développement instrumental d'un microscope à Tomographie Optique Cohérente Plein Champ pour un usage clinique

L'analyse des tissus d'exérèse constitue une pierre angulaire dans le diagnostic et la prise en charge du cancer. La méthode de référence pour le diagnostic consiste en la préparation et l'examen de lames d'histologie par l'anatomopathologiste, méthode actuellement inadaptée à un usage peropératoire du fait de sa complexité et du temps requis. Dès lors qu'une intervention chirurgicale optimale visant à éviter une ré-opération ou une répétition du geste biopsique est envisagée, une analyse rapide pendant la chirurgie est nécessaire. Cette analyse est actuellement majoritairement réalisée à l'aide de méthodes de préparation du tissu telles que les coupes au cryostat, méthode destructive et souffrant de nombreux artefacts. De nouvelles méthodes sont à proposer pour combler ce besoin clinique.

Nous présentons dans ce chapitre une analyse du contexte clinique permettant d'identifier et de spécifier le besoin technique et médical pour une analyse peropératoire des tissus en microscopie optique non-invasive, servant de base à la conception et la réalisation d'un nouveau dispositif d'OCT Plein Champ adapté à un usage clinique. Nous décrivons le contexte de la microscopie optique des tissus biologiques, ainsi que les travaux de conception instrumentale réalisés et la caractérisation du dispositif développé

1.1 Contexte et besoin

1.1.1 Introduction

Afin d'optimiser les étapes de diagnostic et de résection d'une tumeur, une identification et une localisation précise du volume tissulaire suspect et, en chirurgie, une découpe optimale de ses marges, sont nécessaires :

- **En préopératoire**, les techniques d'imagerie modernes comme le CT-scan, l'échographie, l'IRM ou l'endoscopie sont utilisées pour guider le geste biopsique. De petits prélèvements sont en général effectués, par microbiopsie, cytoponction, ou cytoaspiration. Ces biopsies sont ensuite transférées à l'anatomopathologiste pour un diagnostic complet (type, grade) à l'aide de techniques telles que la préparation de lames d'histologie, l'immunohistochimie, l'étalement cellulaire cytologique ou encore l'analyse moléculaire. Cette phase préopératoire souffre actuellement d'un certain nombre de limitations :

- Les techniques d'imagerie actuelles n'ont pas la résolution nécessaire pour éviter les erreurs de diagnostic – par exemple pour des lésions pré-cancéreuses ou de très petite taille – ou pour éviter une biopsie effectuée au mauvais endroit
 - Les cytoponctions et cytoaspirations ne sont pas effectuées à l'endroit exact du site tumoral
 - L'étalement cellulaire est destructif et dépendent de l'opérateur
 - La préparation histologique demande en général plusieurs jours
- **En peropératoire**, le chirurgien se base en général uniquement sur l'examen visuel, et la palpation. Du fait de ne pas pouvoir visualiser ni reconnaître au toucher de petits amas de cellules tumorales, il est courant que les marges chirurgicales ne soient pas claires, à savoir exemptes de tumeur. Par exemple entre 20 et 40% des patients atteints de cancer du sein et traités par chirurgie conservatrice connaissent une seconde opération due à la présence de marges positives lors de la première chirurgie. Dans le cas du cancer du sein, l'évaluation des marges est d'autant plus cruciale que 70% des récidives se produisent au niveau du site tumoral primaire. Ce diagnostic des marges se fait aujourd'hui à l'aide de l'analyse de coupes au cryostat en peropératoire (lorsqu'une analyse peropératoire est présente), et par analyse de lames d'histologie une fois la chirurgie terminée. Ce processus souffre de plusieurs limitations :
- L'analyse des coupes au cryostat est destructive pour le tissu, dépendante de l'opérateur, et présente une faible sensibilité. L'échantillonnage est faible, et la technique induit des artefacts liés à la compression et à la congélation du tissu.
 - Le diagnostic anatomopathologique sur lame d'histologie requiert plusieurs jours, conduisant à un taux de ré-opération élevé.

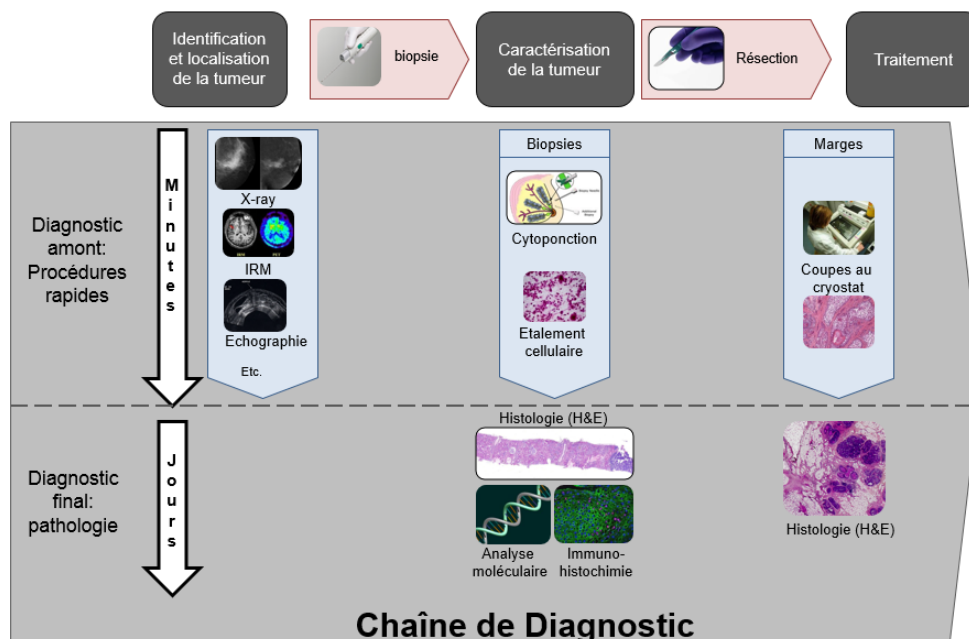


Figure 2 : étapes de la prise en charge diagnostic et thérapeutique du cancer

Il y a donc un besoin actuellement non parfaitement couvert d'une technique d'analyse des prélèvements tissulaires permettant de faire un diagnostic rapide, non-invasif, non-destructif, de la présence – incluant idéalement une quantification - de matériel tumoral au sein d'un échantillon.

1.1.2 *Diagnostic anatomopathologique et cytologique – pratiques et tendances*

Nous décrivons ici plus en détail les techniques les plus couramment utilisées pour le diagnostic des résections tumorales : préparation et analyse de lames d'histologie, préparation et analyse de coupes au cryostat, analyse de prélèvements cytologiques. Cette description permet de comprendre les caractéristiques de ces méthodes, avec l'objectif d'en identifier les éléments essentiels et nécessaires ainsi que les limitations, de manière à définir les spécifications requises pour le développement de nouvelles méthodes d'imagerie.

1.1.2.1 *Préparation et lecture de lames d'histologie :*

Le « Gold Standard » concernant le diagnostic anatomopathologique du cancer repose aujourd'hui – et ce depuis des décennies – principalement sur l'examen anatomopathologique de lames d'histologie, préparées à partir des biopsies et résections chirurgicales. Que ce soit pour confirmer le caractère tumoral d'une zone tissulaire suspecte identifiée au préalable par d'autres méthodes d'imagerie, pour caractériser une tumeur de manière à optimiser la prise en charge thérapeutique associée, ou pour qualifier les marges tumorales liées à une résection chirurgicale, l'histologie est la méthode la plus performante.

Cette méthode consiste en une préparation et un examen du tissu prélevé, selon une série d'étapes techniques dont les principales sont les suivantes :

- *Examen macroscopique* préalable de la pièce d'exérèse/biopsie par l'anatomopathologiste, de manière à identifier les zones suspectes.
- *Découpe* de la (des) zone(s) suspecte(s) en vue de leur préparation histologique
- *Fixation* : le tissu est fixé dans le formol, qui lie ou précipite les protéines. L'échantillon est progressivement déshydraté par passages successifs dans des solutions alcooliques (10 à 20h). L'eau et le fixateur sont retirés, l'alcool est remplacé par un solvant organique, miscible à la fois dans l'alcool et la paraffine fondue (l'alcool n'est pas miscible dans la paraffine).
- *Imprégnation et inclusion (12h)* : Le tissu est imprégné dans de la paraffine, qui constitue un support physique pour l'échantillon et permet de réaliser des coupes fines sans déformation des structures cellulaires, ni de leur architecture.
- *Coupe* : Le tissu est débité en coupes de 4µm d'épaisseur à l'aide d'un microtome. Les coupes sont montées sur des lames, plongées dans un solvant organique, et réhydratées dans des solutions d'alcool de plus en plus aqueuses.
- *Coloration* : La coloration la plus utilisée en histologie est l'HES (Hémalum-Eosine-Safran) : les noyaux des cellules sont colorés en violet par l'hémalum, les constituants cytoplasmiques ont une teinte rose/rouge grâce à l'éosine et le

safran colore le tissu fibreux en orange clair. Il est intéressant de noter que dans la plupart des cas, le lien spécifique entre la teinte et la nature du tissu n'est pas comprise totalement, et résulte souvent de découvertes faites il y a plus de 100 ans à la suite d'essais ou d'erreurs.

Le processus complet d'obtention des lames histologiques prend en général 5 jours dans un laboratoire d'anatomopathologie. Cette durée peut être réduite à 48h si toutes les étapes peuvent s'effectuer les unes à la suite des autres immédiatement.

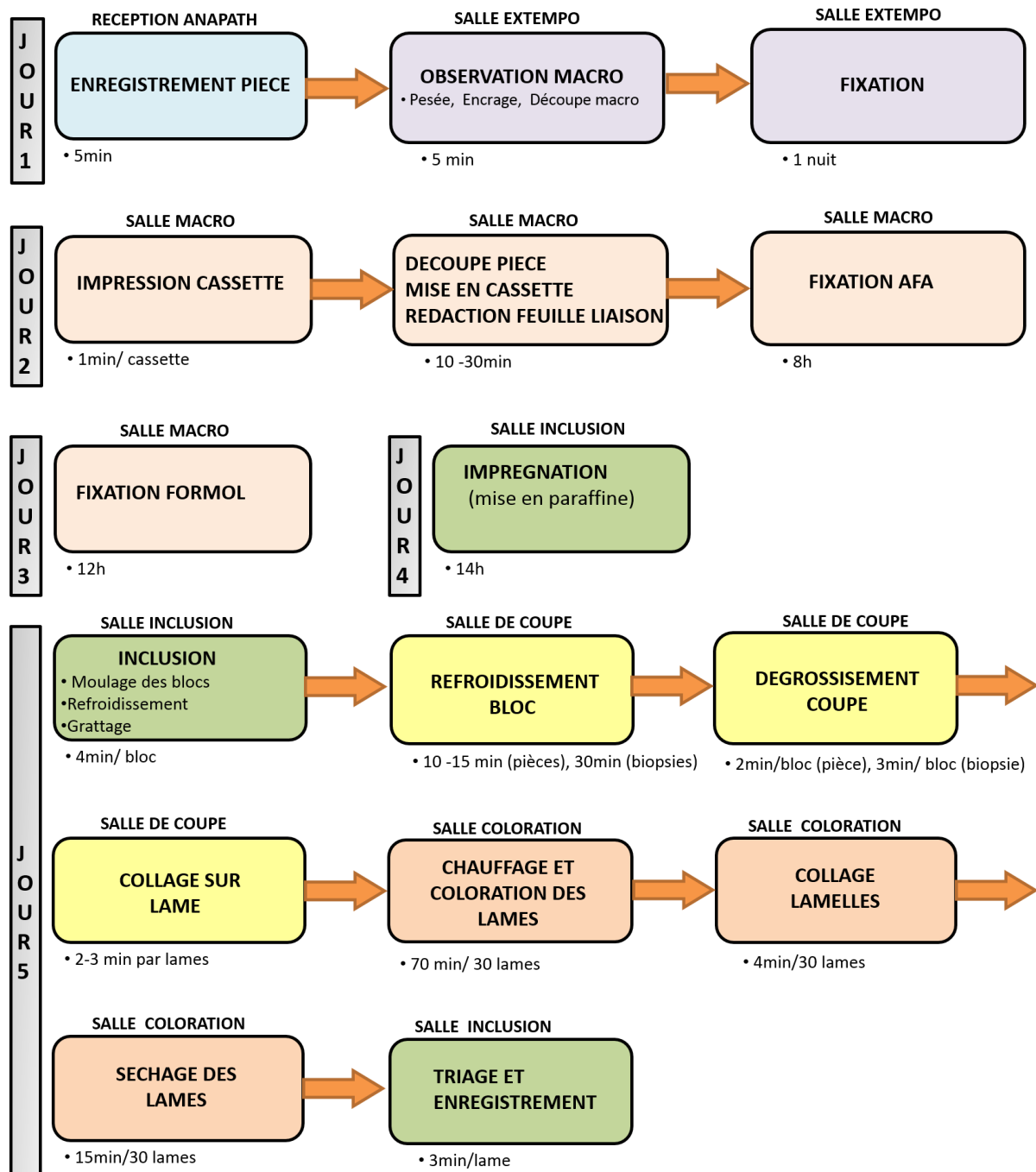


Figure 3 : Processus de préparation typique d'une lame d'histologie

La lecture d'une lame d'histologie au microscope est de manière générale basée sur plusieurs étapes : examen macroscopique à faible grossissement permettant de distinguer de possibles anomalies architecturales, examen microscopique à l'échelle du groupe de cellules ou même de la cellule (ex. ratio noyau/cytoplasme), par changement du grossissement (changement d'objectif). Il est quasiment impossible de définir une liste générique de critères de lectures pour le diagnostic, ces critères étant variables d'un type de tissu à l'autre, et les manifestations histologiques du cancer pouvant prendre des formes extrêmement variées.

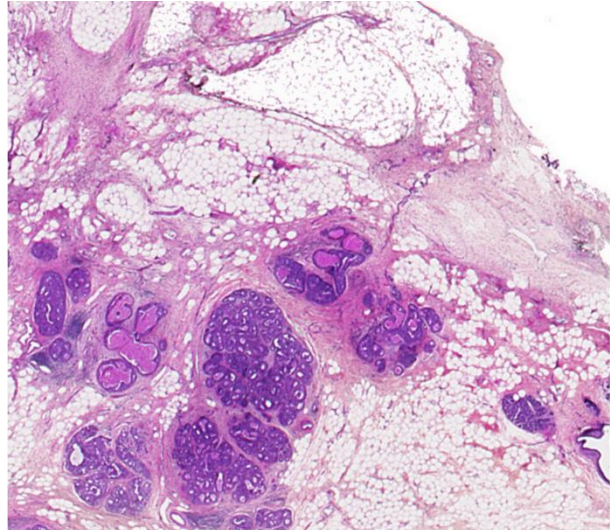


Figure 4 : lame d'histologie (carcinome intra-canauxaire in-situ – tissu mammaire)

Même si cette procédure (préparation histologique et examen des lames au microscope par l'anatomopathologiste) est extrêmement précise et repose sur des années de mise au point et d'expérience, elle n'est pas nécessairement adaptée aux procédures chirurgicales modernes. Cette préparation tissulaire est en effet basée sur de nombreuses étapes mécaniques et biochimiques, nécessitant beaucoup d'expérience, d'équipement et de temps. Selon l'organisation des institutions cliniques, un tel processus s'étale typiquement sur une durée de 1 à 5 jours, ce qui s'avère tout-à fait inadapté au besoin d'un diagnostic rapide permettant de guider le prélèvement chirurgical de tissu, en particulier concernant l'examen des marges tumorales visant une chirurgie plus conservatrice. De plus, les erreurs d'échantillonnage observées sur les procédures de biopsies (prélèvement non réalisé dans le volume suspect ciblé) restent significatives – typiquement de l'ordre de 5% - même avec l'usage de guidage basé sur CT-scan ou échographie : l'évaluation de la pertinence de la biopsie basé sur un examen histologique du prélèvement, c'est-à-dire sur une procédure longue, conduit à un grand nombre de répétition de la procédure, générant des problèmes de coût, de pénibilité pour le patient et d'organisation.

1.1.2.2 Coupes au cryostat et préparation cytologique

Ces limitations intrinsèques de l'histologie ont conduit au développement de procédures de diagnostic peropératoires, principalement représentées aujourd'hui par la préparation et l'analyse de coupes au cryostat, et par l'examen cytologique d'aspirations cellulaires. La coupe au cryostat correspond à une préparation rapide de lame d'histologie à l'aide de méthodes de préparation tissulaire alternatives : la biopsie fraîchement prélevée est congelée et découpée dans un cryostat, toujours selon des coupes d'épaisseur typique de 4µm, puis colorée à l'aide des colorants typiques d'histologie, et enfin mise sous lame.

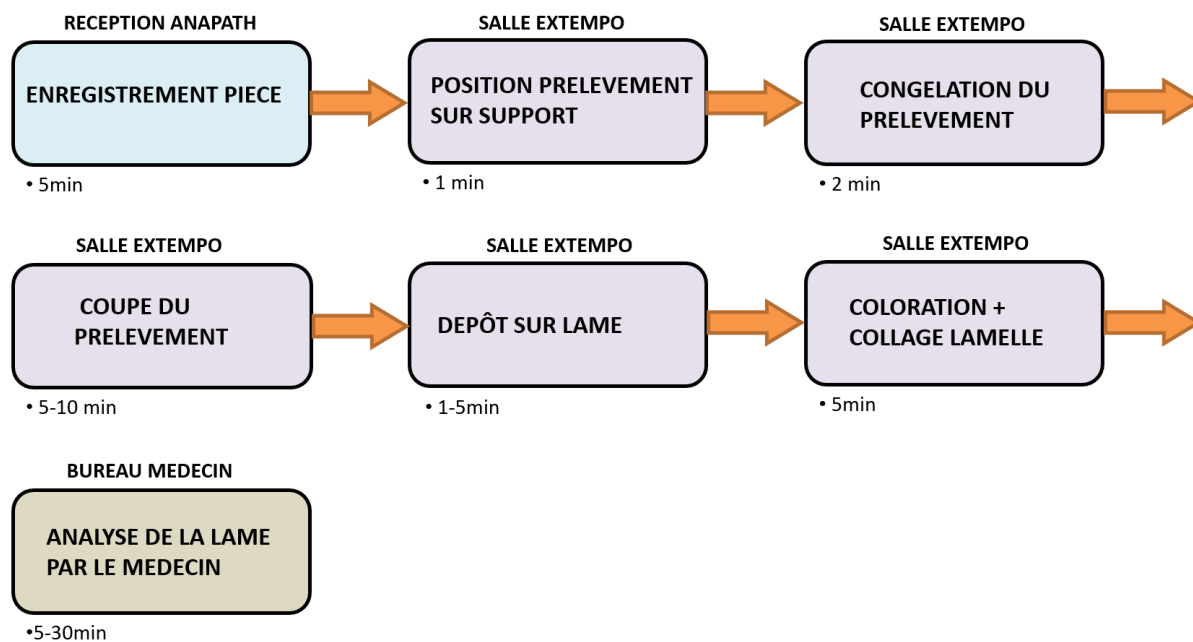


Figure 5 : processus de préparation et d'examen extemporané

Cette procédure accélérée permet d'obtenir une lame lisible en un temps de 20 à 30 minutes. Cependant l'usage de cette technique tend à se réduire ces dernières années, et à se limiter à un usage lié à quelques situations cliniques particulières (chirurgie de Mohs, ganglions sentinelles), du fait de nombreux désavantages :

- La procédure est dépendante de l'opérateur (beaucoup d'étapes de manipulation et de savoir-faire requis)
- La congélation entraîne des artefacts sur les tissus gras, la graisse ne pouvant pas être congelée, d'où une performance de diagnostic limitée sur des tissus tels que le sein (80% d'exactitude du diagnostic)
- La procédure est destructive pour le tissu, et donc inadaptée aux tendances cliniques actuelles : chirurgie de plus en plus conservatrice, diminution de la taille moyenne des biopsies, développement de la médecine

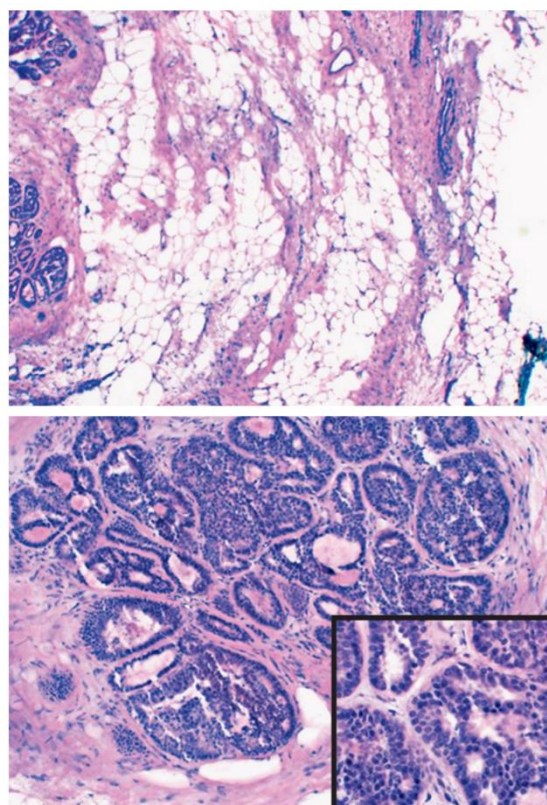


Figure 6 : coupe au cryostat (carcinome intra-canaulaire in-situ – tissu mammaire)

personnalisée et de l'analyse moléculaire nécessitant une quantité de tissu tumoral minimum au sein d'un prélèvement d'où le besoin de ne pas consommer de tissu.

L'analyse cytologique est basée sur l'utilisation d'une aiguille fine pour l'aspiration de cellules dans un site suspect, sur l'étalement des cellules sur une lame, leur coloration et un examen de la préparation au microscope. Cette analyse est souvent utilisée là où la biopsie conventionnelle est difficile (exemple : sarcome), et pour la thyroïde, la gynécologie, le prélèvement de fluides, parmi d'autres procédures. Cependant elle ne fournit pas d'information sur l'architecture du tissu, ce qui est souvent requis pour une évaluation précise de l'environnement inflammatoire. Elle est aussi très dépendante de l'opérateur.


Les limitations des techniques courantes, même si très précises, conduisent à des taux de ré-opération ou de répétition du geste biopsique significatifs, par exemple de l'ordre de 30% dans le cas du cancer du sein (voir Chapitre 2). Il y a donc un besoin de nouvelles méthodes pour l'aide au diagnostic, permettant une caractérisation tissulaire non-invasive, non-destructive, à l'échelle de la cellule, en adéquation avec les besoins de procédure peropératoires en particulier en termes de durée d'analyse, et permettant une identification précise de lésions tumorales. Une possible solution développée dans cette thèse consiste à développer de nouvelles méthodes de microscopie optique tomographique, ainsi qu'à évaluer la possibilité de leur transfert clinique à terme.

1.1.3 *Microscopie optique pour le diagnostic non-invasif peropératoire*

Les techniques de préparations tissulaires présentées plus haut représentent le Gold Standard actuel pour le diagnostic précis du cancer sur biopsies et pièces d'exérèse. Comme précédemment décrit, il y a cependant matière à développer de nouvelles méthodes d'analyse microscopique des tissus pour le diagnostic peropératoire du cancer, permettant de répondre à certains désavantages des techniques traditionnelles.

Le tableau suivant correspond à la synthèse du besoin (*cahier des charges*) issu:

- De la nécessité de s'approcher des performances de diagnostic des techniques traditionnelles (voir 1.1.2). Une partie de la stratégie de développement instrumental consistera donc à reproduire certaines caractéristiques des préparations histologiques ou des coupes au cryostat. L'ergonomie d'utilisation du dispositif devra permettre un usage plus simple que les méthodes existantes (coupes au cryostat).
- Des discussions avec les diverses collaborations cliniques liées à cette thèse (développées dans le chapitre 2), en particulier avec les praticiens anatomopathologistes.

Paramètre	Valeur cible	Justification
Résolution transverse	optique $\leq 1\mu\text{m}$	<p>Correspond à un grandissement élevé (typiquement x100) utilisé sur un microscope de pathologie, permettant de distinguer des détails intracellulaires (noyau, cytoplasme, etc.)</p> <p><i>Remarque</i> : Même si une bonne résolution est nécessaire, le champ d'observation doit avoir une taille minimale pour permettre un examen macroscopique. Nous reviendrons plus en détail sur ces 2 contraintes quelque peu opposées, pouvant justifier plusieurs approches instrumentales, aux paragraphes 1.3.3 et 3.2.</p>
Section optique	$\leq 4\text{-}5\mu\text{m}$	<p>La section optique correspond à l'épaisseur de tissu en profondeur représentative d'une image OCT Plein Champ. Nous définissons plus loin plus précisément cette notion. La section optique obtenue doit être a minima du même ordre de grandeur que la coupe physique réalisée pour obtenir une lame d'histologie ou une coupe au cryostat.</p>
Contraste	Identification des structures tissulaires nécessaires au diagnostic	<p>Le diagnostic anatomopathologique repose sur cette identification.</p> <p><i>Remarque 1</i> : La capacité d'identifier les structures tissulaires repose à la fois sur la ou les modalités de contraste utilisées et sur la résolution.</p> <p><i>Remarque 2</i> : l'idéal est de disposer de modalité(s) de contraste spécifiques, permettant d'ajouter une différenciation métabolique à une différenciation morphologique (ex : cellule cancéreuse vs. Cellule saine)</p> <p><i>Remarque 3</i> : la visualisation du noyau cellulaire en vue d'une quantification de sa taille relativement au cytoplasme est souhaitable</p>
Champ d'imagerie	$\geq \Phi 20\text{mm}$	<p>Taille d'une cassette d'inclusion en paraffine.</p>  <p>Le champ d'imagerie doit être compatible avec les méthodes usuelles de préparation du tissu. De plus il est nécessaire de pouvoir visualiser un grand champ pour permettre une analyse morphologique macroscopique.</p>

Profondeur d'imagerie max.	>= 1mm	Pour pouvoir imager l'étendue d'une prolifération tumorale, en particulier pour les cancers épithéliaux
Temps typique d'obtention des images	<=30 minutes	Correspond au temps total pour l'imagerie d'un échantillon, incluant sa préparation et son positionnement sous le microscope, l'acquisition des images et leur visualisation. Cette durée doit être inférieure ou égale à celle constatée pour les méthodes peropératoires actuelles.
Utilisateur	Technicien en anatomopathologie	Correspond au personnel effectuant les coupes au cryostat. Requier donc une attention toute particulière sur l'ergonomie, la maintenance, l'automatisation. <i>Remarque</i> : La lecture des images et leur interprétation reste sous la responsabilité de l'anatomopathologiste
Innocuité	totale	Non-invasif (pas d'ajout d'agents de contraste, de manière à ne pas introduire d'éventuels artefacts pour les méthodes actuelles de diagnostic comme l'histologie, possiblement utilisées sur le même échantillon), non-destructif (aucune consommation de tissu).
Encombrement	Lxlxh<=30x30x60 cm	Equivalent à un microscope de pathologie.
Visualisation	Doit permettre de changer le grandissement (zoom)	La visualisation des images doit permettre de reproduire le processus de lecture et d'analyse des lames histologiques, en passant d'une vue macroscopique à une vue microscopique (en général par changement d'objectif)
Imagerie macroscopique	Photo de la pièce	Correspond à la pratique actuelle, avant préparation histologique, pour repérer et annoter les zones d'intérêt.
Type de tissu	Frais, fixé, congelé	Compatibilité avec les différents états possibles de pièces rencontrées en service d'anatomopathologie.
Format de données	DICOM	Format médical communément utilisé. Permet à terme la compatibilité avec les solutions centralisées de gestion des données à l'hôpital (PACS, LIS), et avec différents logiciel de visualisation d'images médicales.

Ces caractéristiques correspondent au système d'observation idéal. Nous développerons dans les chapitres suivants les réponses apportées à un tel besoin, par diverses approches instrumentales ainsi que par la nécessité de faire des compromis sur certaines performances. Il est à noter que nous plaçons sur un pied d'égalité les caractéristiques techniques souhaitables (résolution, taille du champ, profondeur, etc.), et les aspects d'ergonomie (encombrement, automatisation, etc.) qui jouent un rôle prépondérant quant à la réussite des premières études pilotes et à plus long terme à l'adoption de la technique en contexte médical.

1.2 Imagerie optique non-invasive des tissus biologiques : contexte physique et dispositifs d'imagerie

Bien que très développée et utilisée pour l'imagerie de la cellule, la microscopie optique n'a commencée à être adaptée et utilisée que récemment pour l'imagerie des tissus, en particulier dans un contexte applicatif ciblant le diagnostic. La physique des interactions lumière/tissus pose en effet de sérieuses contraintes lorsque l'on souhaite bénéficier des avantages de la microscopie optique, en particulier concernant la résolution ou la profondeur d'imagerie. Nous décrivons ici le principe des interactions lumière/tissus, ainsi que les différentes approches actuelles pour l'imagerie optique des tissus, en particulier l'imagerie par OCT, sujet principal des travaux de cette thèse.

1.2.1 Imagerie optique dans les milieux diffusants

1.2.1.1 Interactions de la lumière avec les milieux biologiques :

Les milieux biologiques sont principalement constitués d'eau (d'où un indice de réfraction moyen de 1,4 [1-2,6] proche de celui de l'eau), et de structures microscopiques complexes formant les cellules, de divers types (membranes, noyaux, organelles, fibres, etc.). La complexité des milieux biologiques ne permettant pas de décrire la propagation de la lumière de manière analytique à l'aide des équations de Maxwell, on décrit l'interaction lumière/tissus par la propagation du flux d'énergie et en particulier par des grandeurs moyennes caractéristiques du milieu. Ces grandeurs décrivent 2 phénomènes principaux d'interaction entre la lumière et les tissus : l'*absorption* et la *diffusion*. Ces 2 phénomènes sont fortement dépendants de la longueur d'onde.

L'absorption de la lumière par les tissus est liée à l'absorption d'un photon par une molécule lorsque l'énergie de ce photon correspond à une énergie de transition de la molécule. L'énergie du photon est principalement transformée en chaleur, mais peut aussi causer l'émission d'un autre photon (fluorescence), ou une réaction photochimique (photosynthèse).

La réponse en intensité d'un milieu absorbant à un flux de photons est définie par la loi de Beer-Lambert (rigoureusement valable pour un échantillon homogène et une lumière incidente monochromatique) :

$$I(\lambda, z) = I_0(\lambda)e^{-i\mu_a(\lambda)z}$$

où I_0 est l'intensité lumineuse incidente, λ est la longueur d'onde du photon incident, z la profondeur dans le milieu absorbant et $\mu_a(\lambda)$ le coefficient d'absorption en cm^{-1} . Pour un tissu biologique, μ_a varie typiquement de 0,1 à 10 cm^{-1} . L'inverse du coefficient d'absorption $l_a(\lambda)=1/\mu_a(\lambda)$ est le libre parcours moyen d'absorption en cm.

Les milieux biologiques étant principalement constitués d'eau, celle-ci définit majoritairement les caractéristiques d'absorption des tissus, en particulier dans l'ultraviolet et l'infrarouge. Les principaux autres constituants absorbants sont la mélanine, l'hémoglobine, le collagène et d'autres protéines [3,6]. La Figure 7 représente les spectres d'absorption de ces différentes molécules.

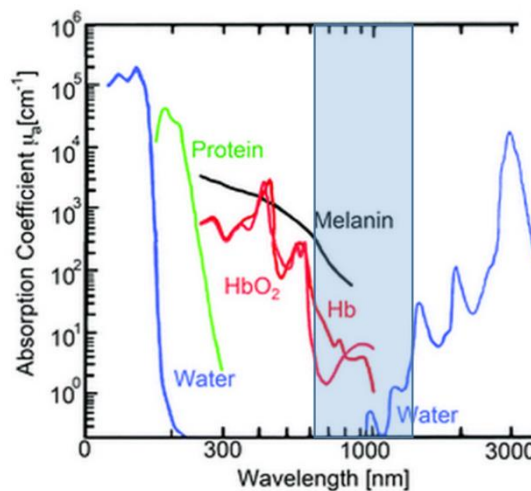


Figure 7 : coefficient d'absorption des principaux constituants tissulaires en fonction de la longueur d'onde. En bleu clair la fenêtre thérapeutique.

Dans un domaine spectral situé entre 0,6 et 1,3 μm , l'absorption est minimale, définissant une « fenêtre thérapeutique » optique à l'intérieur de laquelle se trouve la gamme spectrale utilisée par la grande majorité des systèmes d'imagerie du vivant. Par exemple, pour cette gamme de longueur d'onde, le libre parcours moyen d'absorption de la peau l_a est de 1cm [4,6].

La **diffusion de la lumière par les tissus** est liée à l'interaction de celle-ci avec les structures constituant un milieu biologiques. Pour une lumière incidente, certains photons traversent le tissu sans être perturbés, d'autres sont diffusés. Le rayonnement de diffusion correspondant réémis par la particule est de même longueur d'onde (dans le cas de la diffusion élastique sans perte d'énergie). Les caractéristiques de la diffusion sont en particulier liées à la taille relative des structures diffusantes par rapport à la longueur d'onde de la lumière incidente. Ainsi pour une particule petite devant la longueur d'onde, la diffusion répond au régime de Rayleigh (rayonnement isotrope), et pour une particule de taille approchant la longueur d'onde au régime de Mie (rayonnement anisotrope).

La composition des tissus étant trop complexe, en particulier en termes d'homogénéité des particules diffusantes présentes (tailles allant de 0,1µm pour les membranes et fibres jusqu'à 10µm pour certains noyaux cellulaires), il n'est pas possible d'expliquer la diffusion des tissus par les modèles de Rayleigh et Mie. Là encore, une description macroscopique de la diffusion des tissus est communément admise suivant une loi de décroissance exponentielle du signal balistique telle que :

$$I(\lambda, z) = I_0(\lambda)e^{-i\mu_d(\lambda)z}$$

où I_0 est l'intensité lumineuse incidente, λ est la longueur d'onde du photon incident, z la profondeur dans le milieu diffusant et $\mu_d(\lambda)$ le coefficient de diffusion en cm^{-1} . L'inverse du coefficient de diffusion $l_d(\lambda)=1/\mu_d(\lambda)$ est le libre parcours moyen de diffusion en cm, représentatif de la distance moyenne entre deux événements de diffusion successifs dans le tissu, variant typiquement entre 50 et 200µm [5,6], soit μ_d variant de 50 à 200 cm^{-1} . Le libre parcours moyen de diffusion définit le régime de diffusion dans un tissu. Ainsi pour un milieu d'épaisseur E :

- $E \ll l_d$: régime *balistique*, quasiment dénué de diffusion, les photons se propagent en ligne droite
- $E \gg l_d$: régime de *diffusion multiple*, les photons subissant plusieurs événements de diffusion, et perdent l'information de leur direction de départ. Certains photons sont *rétrodiffusés* vers la lumière incidente suite à un ou plusieurs événements de diffusion.

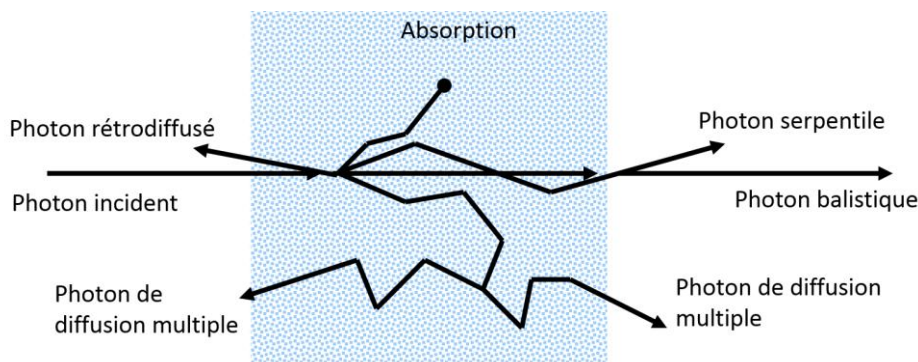


Figure 8 : trajectoire des photons dans un milieu diffusant

La Figure 8 résume les interactions d'un photon incident avec un milieu biologique diffusant. Les valeurs typiques de μ_d et μ_a ($\mu_d \gg \mu_a$) montrent que la diffusion est le phénomène dominant quant à l'extinction du signal balistique en profondeur. Par exemple pour $\mu_d = 100 \text{ cm}^{-1}$, le signal balistique transmis au bout de 1mm est divisé par 10^4 , au bout de 1cm par 10^{43} . Une fois le signal balistique éteint, le signal diffusé reste présent (la diffusion prolonge en quelque sorte le parcours des photons) jusqu'à des profondeurs typiques de plusieurs centimètres [6].

Cette extinction du signal est bien sûr fonction de la longueur d'onde, avec comme nous l'avons vu précédemment une extinction minimale dans le rouge et le proche infrarouge,

comme on peut aisément l'observer en plaçant une lumière blanche (lampe de poche) devant sa main : la lumière transmise après absorption et diffusion est de couleur rouge.

1.2.1.2 *Stratégies d'imagerie optique en milieux diffusants :*

Au vu des phénomènes d'absorption et de diffusion responsables de l'atténuation rapide du signal en profondeur, 2 grandes stratégies d'imagerie sont possibles.

- L'imagerie des *photons balistiques*. Ces photons conservent l'information de leur direction de propagation incidente. Ceci correspond aux méthodes conventionnelles d'imagerie optique, puisque la trajectoire de chaque photon en sortie de l'objet est connue. L'information transportée par le photon est donc bien résolue spatialement, et il est possible de la localiser avec une bonne résolution, limitée par la diffraction. Comme nous l'avons vu, le désavantage majeur de cette approche est la disparition rapide du signal, à des profondeurs typiques de 1 à 2mm. Il est donc nécessaire pour des applications sur l'humain (in-vivo ou sur biopsies) de travailler en réflexion et non en transmission, en considérant les *photons rétrodiffusés* ayant subi un seul évènement de diffusion vers l'arrière, de manière similaire à une réflexion. C'est cette stratégie, puisque la plus à même de fournir l'information requise par les applications de diagnostic ciblées (nécessité d'une bonne résolution et localisation des structures), que nous adoptons dans les présents travaux, et que nous développerons donc par la suite. Nous décrivons les diverses approches actuelles basées sur l'imagerie des photons balistiques au paragraphe 1.2.2 suivant.
- L'imagerie des *photons diffusés et multi-diffusés*. Ces photons ayant subi de multiples évènements de diffusion, ils ont en sortie de l'objet perdu l'information de leur direction de propagation incidente. Pour localiser très précisément l'information portée par chaque photon, il est alors nécessaire de reconstruire la propagation au sein du milieu, ce qui s'avère analytiquement impossible dans des milieux complexes et hétérogènes tels que les tissus. L'avantage majeur de cette approche reste cependant la possibilité d'imager profondément dans le tissu, jusqu'à plusieurs centimètres, du fait de la moindre atténuation du signal diffusé en profondeur. Nous décrivons ici très brièvement les principales méthodes en lumière diffuse, puisque n'étant pas l'objet principal des présents travaux :
 - La *Tomographie Optique Diffuse (Diffuse Optical Tomography ou DOT)* [7] repose sur l'utilisation d'un ensemble de sources et de détecteurs capturant la lumière diffuse transmise en divers points de la surface de l'objet. Des modèles de diffusion sont utilisés pour calculer à partir des données acquises les propriétés optiques du milieu (absorption, diffusion). La résolution est limitée (de l'ordre de 10mm à 5cm de profondeur), mais permet d'obtenir un contraste fonctionnel, en particulier sur le cerveau.

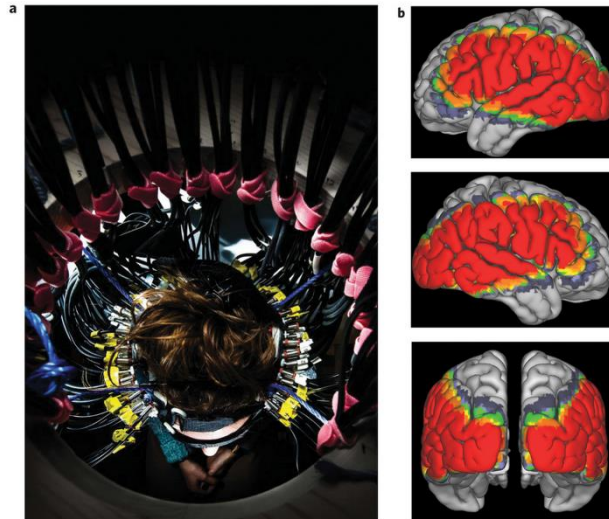


Figure 9 : dispositif d'acquisition en Tomographie Optique Diffuse pour le cerveau (a) et images typiquement obtenues après reconstruction. Image tirée de [7]

- *L'imagerie photo-acoustique* : cette méthode est basée sur l'émission d'une onde acoustique produite par l'absorption et la dilatation locale d'un tissu illuminé par une source de lumière de forte puissance crête, généralement un laser. L'onde acoustique est détectée par un transducteur ultrasonore, on obtient donc un contraste optique par une détection acoustique [8]. On utilise typiquement l'absorption de l'hémoglobine ou de marqueurs fonctionnalisés exogènes, pour obtenir des résolutions de l'ordre de $30\mu\text{m}$ à 1mm .
- *L'imagerie acousto-optique* : de manière inverse utilise une détection optique d'une modulation acoustique [9]. Une source optique cohérente illumine la zone d'intérêt de manière à créer une figure de speckle, une source acoustique est focalisée sur cette zone de manière à créer une modulation locale des chemins optiques due aux ondes de pression. La détection de l'intensité lumineuse en sortie ainsi modulée donne accès aux propriétés d'absorption locales du tissu. On remonte par balayage à une image en profondeur, avec une résolution typique de l'ordre du millimètre à plusieurs centimètres de profondeur [10-11]. La cible clinique la plus étudiée concerne la détection précoce du cancer du sein.

1.2.2 Microscopie optique pour l'imagerie peropératoire des tissus

Nous développons ici les différentes approches actuelles de microscopie optique pour l'imagerie des tissus, basées sur l'imagerie des photons balistiques précédemment évoquée. Même si cette approche est limitée en profondeur, elle permet d'accéder par rapport aux méthodes d'imagerie en régime de diffusion à la résolution nécessaire aux applications ciblées.

Du fait de la nature diffusante des milieux biologiques, ces différentes méthodes partagent la capacité d'effectuer une *coupe optique* (*Optical Sectioning*), c'est-à-dire de localiser les photons dans une zone précise, généralement au niveau du plan de focalisation de l'optique principale d'imagerie, et de rejeter les photons diffusés capturés par l'ouverture de cette optique. Une telle sélection des photons balistiques est basée sur 2 principales méthodes de filtrage : un *filtrage spatial* (microscopie confocale, microscopie de fluorescence à 2 photons), ou un *filtrage temporel* liée à la cohérence de la source (Tomographie de Cohérence Optique (OCT)).

Les systèmes d'imagerie à sectionnement optique par filtrage spatial effectuent une sélection géométrique des photons provenant du volume d'intérêt :

- Le *microscope confocal* [12], schématisé à la *Figure 10*, est basé sur l'utilisation d'un diaphragme conjugué avec le plan de focalisation de l'objectif de microscope, de manière à rejeter les photons non balistiques, qui ne suivent pas une trajectoire rectiligne dans le milieu. Pour reconstruire une image, la zone focalisation est balayée point par point par des miroirs galvanométriques ou résonants. Quelques variantes utilisent la un balayage en ligne (conjuguée avec une fente) de manière à accélérer la prise d'image, mais au détriment de l'effet confocal dans une direction [13]

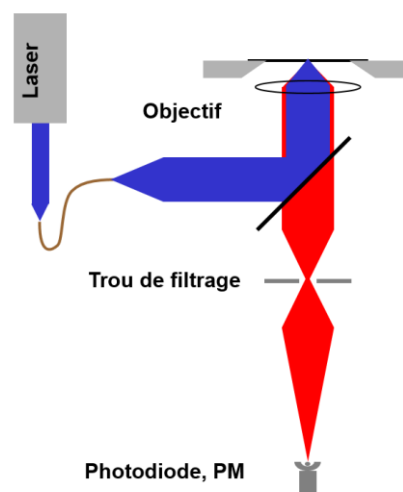


Figure 10 : schéma de principe d'un microscope confocal

La profondeur d'imagerie dans les tissus est typiquement de l'ordre de 50 à 200 μm . En effet pour obtenir de bonnes résolutions compatibles avec l'observation des détails microscopiques tissulaires, il est nécessaire d'utiliser des objectifs de microscope à grande ouverture numérique, de l'ordre de 0,8, puisque pour le microscope confocal la résolution axiale (l'épaisseur de la section optique) est définie par la profondeur de champ de l'objectif, inversement proportionnelle à l'ouverture numérique au carré. Ces grandes

ouvertures rendent ainsi la méthode très sensible aux aberrations induites par l'échantillon. Un des avantages de la microscopie confocale est sa capacité à fonctionner à la fois en réflectance et en fluorescence, rendant accessible une large palette de marqueurs spécifiques, d'où une utilisation massive de la technique en biologie. De nombreux développements et études ont été effectués pour évaluer la capacité de cette technique à effectuer un diagnostic clinique ex-vivo et in-vivo [14-15]. Récemment une variante de la microscopie confocale en plein champ (sans balayage point par point), la microscopie à illumination structurée (SIM), a été développée [16-17], basée sur la projection d'une mire dans le plan de focalisation et sur la défocalisation rapide des fréquences spatiales élevées. Nous reviendrons sur cette méthode en 3.3.1.

- La *microscopie de fluorescence à 2 photons* [18] est basée sur l'absorption simultanée par une molécule de 2 photons suivie de l'émission d'un photon de fluorescence de longueur d'onde divisée par 2. Pour cela les 2 photons doivent interagir simultanément avec l'atome à exciter sur un temps très court (typiquement 10^{-16} s). La puissance lumineuse crête d'excitation doit être très grande pour que la probabilité d'un tel évènement soit non négligeable. Ainsi alors que la microscopie confocale de fluorescence sélectionne une profondeur d'émission dans l'échantillon, la microscopie à 2 photons sélectionne une profondeur d'excitation. En pratique on utilise des sources lasers femtoseconde, dont les impulsions sont focalisées dans un petit volume par utilisation d'objectifs à grande ouverture numérique. De la même manière que pour la microscopie confocale, on reconstruit une image par balayage du point de focalisation du laser d'excitation. Par rapport à la microscopie confocale, la microscopie à 2 photons utilise un contraste endogène pour un certain nombre de protéines, et permet aussi une meilleure pénétration dans les tissus (typiquement jusqu'à $500\mu\text{m}$), puisque l'utilisation de longueurs d'onde élevées à l'excitation (double de la longueur d'onde du signal détecté) permet de réduire la diffusion comme nous l'avons vu en 1.2.1.1. Par contre l'utilisation de fortes densités de puissance locales peut poser certains problèmes de phototoxicité [19].

Les systèmes d'imagerie à sectionnement optique par filtrage temporel, outre l'holographie que nous ne détaillons pas ici, sont principalement représentés par la Tomographie de Cohérence Optique (OCT) que nous développons au paragraphe suivant.

1.2.3 Tomographie de Cohérence Optique (OCT)

L'OCT est une technique d'imagerie des photons balistiques très récente puisque proposée au début des années 90 [20], mais ayant néanmoins connu un développement très

rapide, en particulier dans le domaine médical et en premier lieu pour l'ophtalmologie [21-22]. La capacité de cette méthode à distinguer de manière non invasive les structures rétinienne et cornéennes en ont rapidement fait un élément de diagnostic incontournable, aujourd'hui très répandu chez l'ophtalmologiste de ville.

Le principe de l'OCT peut être vu comme analogue à l'échographie, mais par utilisation d'ondes optiques plutôt que d'ondes ultrasonores. En échographie, les caractéristiques de distance et d'amplitude rétrodiffusées d'un point sont mesurées par le temps de vol d'une onde ultrasonore réfléchi par le milieu étudié (écho). L'OCT repose sur la même approche ; cependant, du fait de la vitesse de propagation des ondes lumineuses bien plus importante que celle des ondes ultrasonores, il n'existe pas de détecteur photosensible et d'électronique suffisamment rapides pour faire une mesure de temps de vol directe. L'idée est donc d'utiliser une méthode optique permettant de marquer les photons provenant d'un volume élémentaire donné : on utilise pour cela l'interférométrie à faible longueur de cohérence, ou interférométrie en lumière blanche [23].

L'interférométrie à faible longueur de cohérence est basée sur l'utilisation d'un interféromètre et d'une source à faible longueur de cohérence. Pour un interféromètre de Michelson, la lumière issue d'une source à faible longueur de cohérence est divisée en amplitude selon un bras de référence et un bras objet par une surface séparatrice (lame ou cube). Le champ issu de la recombinaison des 2 ondes après réflexion est la somme des amplitudes des 2 ondes issues des 2 bras de l'interféromètre, dont l'intensité mesurée par le détecteur est :

$$I \sim |E_r|^2 + |E_{ob}|^2 + 2E_r E_{ob} \cos\left(\frac{2\pi}{\lambda} \delta\right)$$

où E_r est l'amplitude de l'onde réfléchi par le miroir de référence, E_{ob} est l'amplitude de l'onde rétrodiffusée par l'objet, δ est la différence de chemin optique entre les 2 bras de l'interféromètre (en μm), λ la longueur d'onde.

L'utilisation d'une source à faible longueur de cohérence restreint la présence du terme modulé (et donc des franges d'interférence) à une longueur de chemin optique δ telle que $\delta \leq L_c$, L_c étant la *longueur de cohérence temporelle* de la source, correspondant à la différence de marche maximale pour laquelle les interférences sont visibles [24]. Cette longueur de cohérence est liée aux propriétés spectrales de la source : plus le spectre d'émission est large, plus la longueur de cohérence est faible. La *Figure 11* permet d'illustrer cette propriété : pour une source à spectre large, les franges d'interférences issues de chaque longueur d'onde se superposent et se brouillent (phénomène de battements) d'autant plus vite que le nombre de systèmes de franges est élevé.

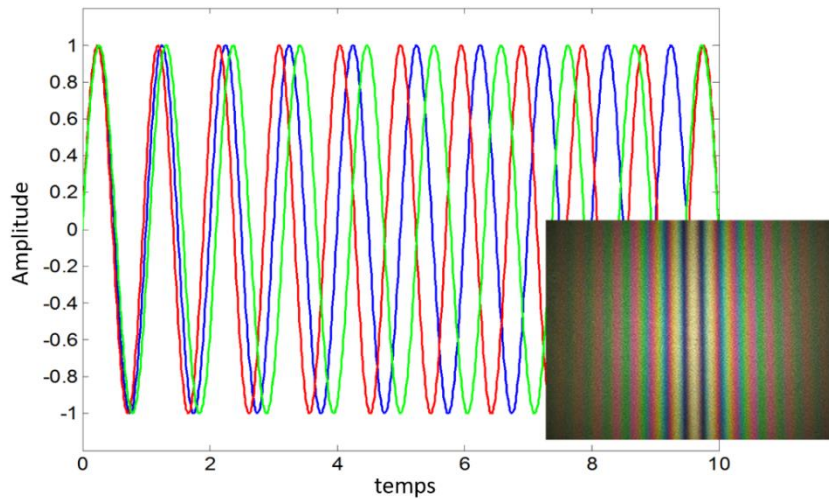


Figure 11 : interférences en lumière blanche, obtenue à l'aide d'une source à faible longueur de cohérence (spectre large)

Ainsi les interférences ne sont détectées que dans une zone de l'objet liée à cette longueur de cohérence : le *volume de cohérence*. L'OCT utilise donc cette propriété pour effectuer un sectionnement optique par filtrage temporel. Dans le cas d'un point on nomme ce volume le voxel, pour une image transverse on définit une tranche ou plan de cohérence, d'épaisseur $L_c/2n$, n étant l'indice du milieu. Pour un spectre de profil Gaussien, la longueur de cohérence est donnée par [25] :

$$L_c = \frac{2 \ln 2}{\pi} \cdot \frac{\lambda_0^2}{\Delta \lambda}$$

où $\Delta \lambda$ est la largeur spectrale de la source, et λ_0 la longueur d'onde centrale correspondante.

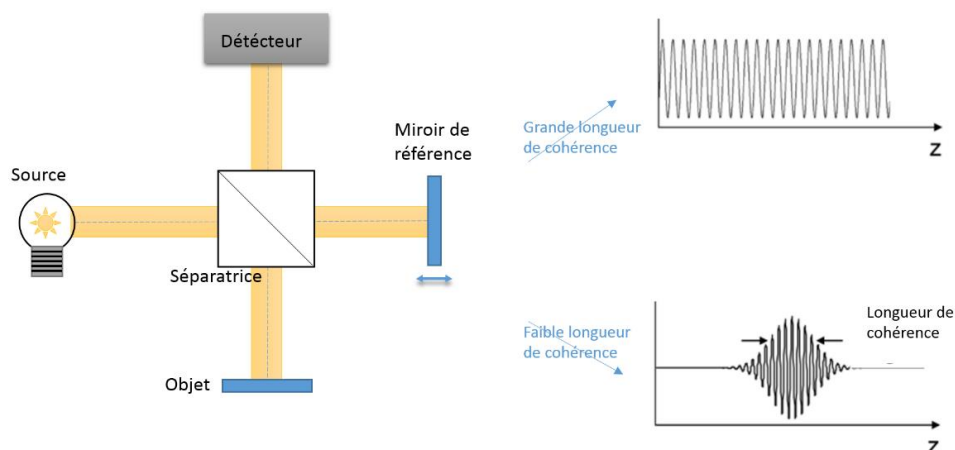


Figure 12 : Principe de l'interférométrie à faible longueur de cohérence

L'utilisation de l'interférométrie à faible longueur de cohérence a tout d'abord été utilisée dans le domaine médical non pour produire une image, mais pour déterminer la

longueur de l'œil ainsi que la position des différentes interfaces internes (cornée, cristallin) [26], par translation fine du miroir du bras de référence.

L'OCT utilise ce même principe, mais pour reconstruire une image, possiblement dans les 3 dimensions [25]. L'approche évidente consiste à ajouter au balayage axiale du bras de référence (permettant d'obtenir un profil selon Z ou A-scan) un balayage transverse selon X et Y (le balayage selon l'un de ces axes permettant d'obtenir une coupe transverse ou B-scan). A partir de ce volume 3D, il est possible de reconstruire une image tomographique en face ou C-scan. La *Figure 13* présente un schéma d'un système d'OCT à balayage selon ce principe.

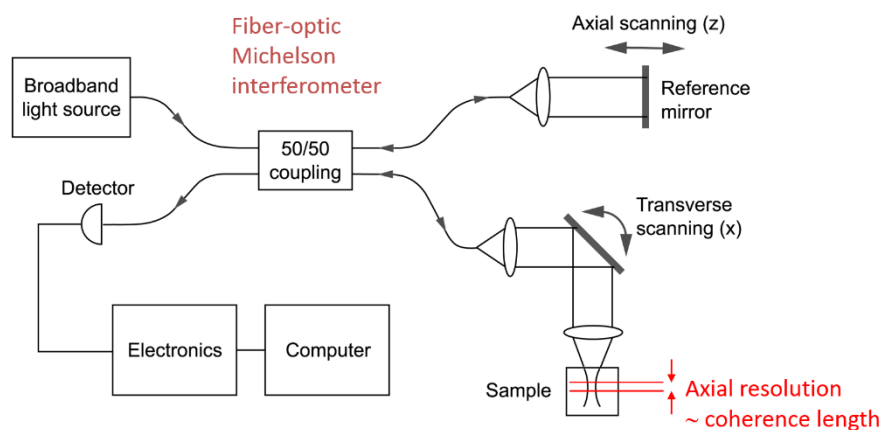


Figure 13 : système d'OCT à balayage basé sur un interféromètre fibré

Contrairement à la microscopie confocale, les résolutions axiales et transverses sont découplées en OCT : la résolution axiale est définie par les propriétés spectrales de la source (LED, diode superluminescente ou SLD, laser femtoseconde, halogène) pour des valeurs typiques allant de 1 à 10 μ m, la résolution transverse par l'ouverture de l'optique d'imagerie sélectionnée. La méthode permet d'obtenir de très bonnes sensibilités, du fait de la multiplication du signal de rétrodiffusion très faible par une référence plus élevée : typiquement des coefficients de réflexion de 10⁻⁹ en intensité soit -90dB sont détectables en OCT.

Le domaine de l'OCT a connu une avancée majeure vers la fin des années 90 avec le développement de l'OCT de Fourier (Fourier-Domain OCT ou FD-OCT) [27-28]. L'équation du signal détecté par un interféromètre précédemment décrite montre que la longueur d'onde λ et la différence de marche δ sont conjuguées dans l'espace de Fourier. Le signal détecté I est fonction λ , et pour une différence de marche donnée δ , ce signal est modulé en longueur d'onde. Le spectre $I(\lambda)$ du signal présente donc une superposition de répartitions spectrales sinusoïdales, dont la fréquence est liée à la différence de marche correspondante. L'OCT de Fourier, pour sa version spectrale (Spectral-Domain OCT ou SD-OCT), consiste donc à enregistrer le spectre du signal d'interférence, et à calculer sa transformée de Fourier, permettant de retrouver directement $I(\delta)$, comme illustré à la *Figure 14*.

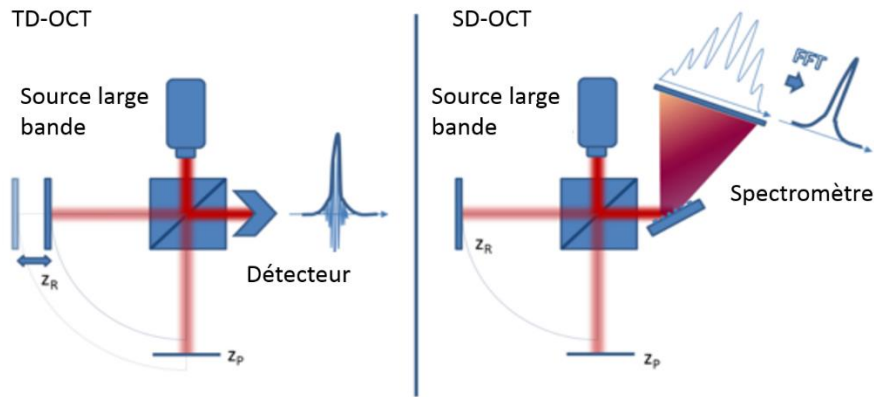


Figure 14 : schémas de principe de l'OCT temporel (TD-OCT, Time-Domain OCT) et de l'OCT spectral (SD-OCT, Spectral Domain OCT)

On voit donc qu'il est possible d'obtenir simultanément les valeurs d'intensité provenant de plusieurs différences de marche selon δ (donc selon Z) sans effectuer de balayage de la voie de référence ce qui représente une amélioration significative de la vitesse. De plus cette approche permet un gain de sensibilité, puisque à bruit donné les signaux provenant de plusieurs profondeurs sont détectés en parallèle [25]. Une variante utilisant une source à balayage temporel rapide du spectre (Swept-Source OCT ou SS-OCT) repose sur le même principe, mais effectue une détection temporelle du spectre à l'aide d'une photodiode à avalanche plutôt qu'une détection à l'aide d'un spectromètre. Cette approche permet un gain de vitesse et de sensibilité [29].

La limitation principale de cette approche spectrale de l'OCT est une limitation de résolution : en effet pour pouvoir acquérir un profil axial en parallèle et conserver une image nette selon cet axe, il est nécessaire d'utiliser des optiques de grande profondeur de champ et donc d'ouverture numérique faible, ce qui conduit à une résolution transverse dégradée. La profondeur de champ d'un microscope optique dans l'état donné par :

$$DOF \approx 1,22 \cdot n \cdot \frac{\lambda}{ON^2}$$

avec DOF : profondeur de champ, λ : longueur d'onde, ON : ouverture numérique de l'objectif de microscope, n : indice du milieu d'imagerie, pour une profondeur de champ de 1mm et une longueur d'onde de 800nm il est nécessaire d'utiliser une ouverture numérique de 0,05, soit une résolution transverse limitée à 10 μ m. Quelques approches récentes cherchent à diminuer cette limitation, par emploi de faisceau de Bessel [30] ou par une approche numérique propagative [31-32]. Aujourd'hui une écrasante majorité des systèmes d'OCT développés et commercialisés utilisent l'OCT de Fourier, en particulier en ophtalmologie.

De nombreux développements cherchent à enrichir cette approche d'imagerie tomographique, par adjonction d'autres modalités de contraste permettant d'améliorer la spécificité des images obtenues. Citons par exemple l'OCT Doppler [33] par mesure du décalage en fréquence du signal d'interférence lié aux déplacements de certaines structures

(vaisseaux sanguins), l'OCT spectroscopique mesurant la répartition spectrale du signal d'OCT en chaque point (ex : mesure d'oxygénation) [34], l'OCT à contraste de polarisation ou PS-OCT (Polarisation-Sensitive OCT) permettant d'obtenir la biréfringence locale des tissus et de mettre en évidence des structures fibreuses telles que le collagène ou les fibres nerveuses [35].

1.2.4 Tomographie de Cohérence Optique Plein Champ (OCT Plein champ ou FFOCT)

L'OCT Plein Champ est une approche originale de Tomographie de Cohérence Optique permettant d'accéder à de hautes résolutions par acquisition en parallèle. Cette technique a été proposée à la fin des années 90 à l'ESPCI [36]. Par rapport aux méthodes conventionnelles d'OCT, l'idée est ici d'utiliser un éclairage plein champ à l'aide d'une source incohérente (par exemple un bulbe halogène), et d'effectuer la détection du signal interférométrique à l'aide d'un capteur bidimensionnel, comme une caméra CCD ou CMOS, pour tous les points du champ en parallèle, donc sans balayage.

La plupart des dispositifs expérimentaux d'OCT Plein Champ reposent sur une configuration de Linnik, que nous décrivons ici en tant qu'exemple de mise en œuvre. Le microscope de Linnik consiste en un interféromètre de Michelson au sein duquel 2 objectifs de microscope identiques sont insérés dans l'interféromètre, un dans chacun de ses bras, le plan de mise au point de chaque objectif correspondant pour le bras de référence à la surface du miroir de référence, et pour le bras objet au plan d'imagerie de l'échantillon.

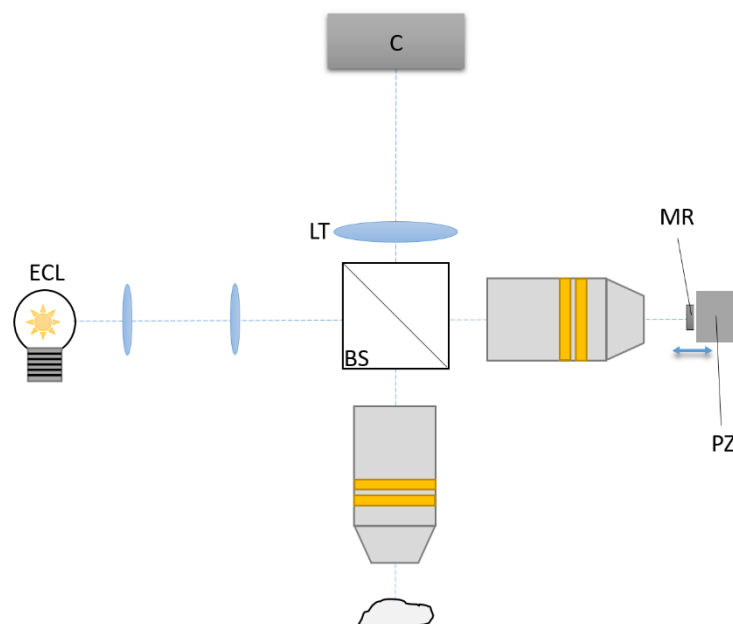


Figure 15 : Schéma d'un dispositif d'OCT Plein Champ basé sur une configuration de Linnik. ECL : source d'éclairage incohérente ; BS : séparateur de faisceau ; LT : lentille de tube ; C : caméra ; MR : miroir de référence ; PZ : modulateur piézoélectrique ;

En chaque point de la caméra, l'intensité $I(x,y)$ détectée pour une intensité source $4I_0$ est :

$$I(x,y) = I_0 \left[R_r + R_{inc} + R_{ob}(x,y) + 2\sqrt{R_r R_{ob}(x,y)} \cos(\varphi(x,y) + \Phi) + R_{inc} \right]$$

Où :

- R_r est le coefficient de réflexion du miroir de référence, choisi homogène, donc indépendant de (x,y)
- R_{inc} est la réflectivité équivalente à la lumière incohérente (la lumière qui n'interfère pas) provenant essentiellement des photons rétrodiffusés par les structures hors du volume de cohérence et par les réflexions parasites du système
- $R_{ob}(x,y)$ est la réflectivité en chaque point (x,y) de l'échantillon dans le plan de cohérence, donc la grandeur recherchée
- $\varphi(x,y)$ est la différence de phase entre les deux bras de l'interféromètre
- Φ est la phase introduite par le déplacement du miroir de référence à l'aide de l'actionneur piézoélectrique

Pour extraire le terme R_{ob} d'intérêt, on utilise une technique de décalage de phase (phase shifting) [37]: on enregistre plusieurs images I pour une valeur de Φ définie par la position du miroir de référence ajustée par le piézo, une combinaison de ces images permet de supprimer les termes non modulés. En pratique, on utilise 4 images correspondant à des phases de $0, \pi/2, \pi, 3\pi/2$ (définies pour la longueur d'onde centrale du spectre λ_0), l'image FFOCT reconstruite est obtenue par :

$$I(x,y) = \sqrt{(I_1 - I_3)^2 + (I_2 - I_4)^2} = 4I_0\sqrt{R_r R_{ob}(x,y)}$$

Dans les milieux biologiques aléatoires, il est possible en pratique de n'utiliser que 2 images, et de calculer I par différence de ces 2 images pour lesquelles on a introduit un déphasage de π .

Cette approche plein champ permet d'obtenir des caractéristiques d'imagerie sensiblement différentes de celles des approches conventionnelles d'OCT décrites au paragraphe précédent :

- La géométrie d'acquisition en face (C-scan) ne nécessite pas de disposer d'une grande profondeur de champ. Il est au contraire possible d'employer en pratique des objectifs d'ouverture numérique relativement importante de manière à obtenir des résolutions transverses très bonnes, typiquement de l'ordre du micromètre.
- De même l'absence de balayage permet théoriquement un gain en vitesse d'obtention d'une image, mais aussi de ne pas utiliser de sources spatialement

cohérentes, telles que des sources fibrées. Au contraire l'utilisation de sources larges telles qu'un bulbe halogène permet de réduire le cross-talk présent dans les images obtenues [38-39]. Ces sources, par exemple les sources thermiques, sont caractérisées le plus souvent par un spectre d'émission très large, permettant d'obtenir des résolutions axiales très élevées, typiquement de l'ordre du micromètre.

La sensibilité est définie comme le plus petit coefficient de réflectivité R_{min} mesurable par FFOCT, c'est-à-dire en limite de rapport signal sur bruit (SNR). A cette limite, telle que $SNR=1$, la sensibilité est donnée par [40]:

$$R_{min} = \frac{(R_r + R_{inc})^2}{2N\xi_{sat}R_r}$$

où ξ_{sat} est le nombre de charges accumulées par le détecteur (en e-) et N le nombre d'images accumulées. Cette sensibilité est donc maximale pour $R_r=R_{inc}$. En pratique, de manière à optimiser cette sensibilité on choisit un miroir de référence de coefficient de réflectivité réalisant le meilleur compromis entre l'égalisation du signal incohérent et la capacité à faire travailler le détecteur proche de la saturation (ξ_{sat} maximal) pour une source de luminance donnée.

Dans le cas pratique (voir application sur le système développé en 1.3.1.5) où le signal de référence est le signal prépondérant sur la caméra ($R_r \gg R_{inc}$), et où le bruit B est limité par le bruit de photons, $B = \sqrt{\xi_{sat}} = \sqrt{R_r \xi_0}$ (ξ_0 nombre de photons incidents). Le signal sur bruit est alors donné par :

$$\frac{S}{B} = \frac{4\xi_0 \sqrt{R_r R_{ob}(x,y)}}{\sqrt{R_r \xi_0}} = 4\sqrt{\xi_{sat}} \sqrt{\frac{R_{ob}}{R_r}}$$

Soit une sensibilité à la limite de détection (c'est-à-dire pour $S/B=1$) donnée par :

$$R_{min} = \frac{R_r}{16\xi_{sat}}$$

Pour atteindre des sensibilités de l'ordre de -80 à -90dB (c'est-à-dire des réflectivités de 10^{-8} à 10^{-9}), il est de manière générale (comme nous allons le détailler en 1.3.1.5) nécessaire d'accumuler plusieurs images ($N > 1$). Ces caractéristiques de sensibilité dénote le rôle prépondérant du détecteur par rapport aux performances d'imagerie.

Enfin, de la même manière qu'en OCT de Fourier, la preuve de concept de l'adjonction de modalités de contraste supplémentaires à un dispositif d'OCT Plein a été réalisée, que ce soit par l'ajout d'un contraste de polarisation [41], d'un contraste spectroscopique [42], ou d'un contraste de fluorescence endogène à 2 photons [43].

1.2.5 Conclusion

Nous avons décrit les principales interactions de la lumière avec les milieux biologiques, et introduit les diverses techniques d'imagerie optique dans les tissus. Parmi ces techniques, l'OCT occupe une part non négligeable, principalement occupée par l'OCT dans le domaine de Fourier appliquée à l'ophtalmologie.

Cependant lorsque nous considérons une possible application à l'imagerie non-invasive haute résolution des tissus pour le diagnostic peropératoire du cancer, cette technique montre certaines limitations rédhibitoires, principalement en termes de résolution, ne permettant pas de visualiser les détails cellulaires, la taille moyenne d'une cellule étant d'environ 10 μ m.

L'OCT Plein Champ est la méthode d'imagerie optique qui par ses caractéristiques se rapproche le plus des méthodes de diagnostic actuelles (histologie, coupes au cryostat) : imagerie en-face, possibilité d'atteindre des résolutions compatibles avec l'observation des détails tissulaires microscopiques. Nous allons décrire les développements instrumentaux réalisés permettant d'adapter la technique au contexte clinique ciblé.

1.3 Dispositif d'OCT plein champ pour l'analyse de biopsies en contexte clinique

1.3.1 Design instrumental

Nous décrivons ici le système développé permettant de répondre aux exigences définies en 1.1.3.

La *Figure 16* présente un schéma de ce système. Les paragraphes suivants apportent des précisions sur les choix techniques effectués pour chaque sous-ensemble majeur du système, en décrivant leur dimensionnement ainsi qu'une justification des choix techniques et compromis effectués.

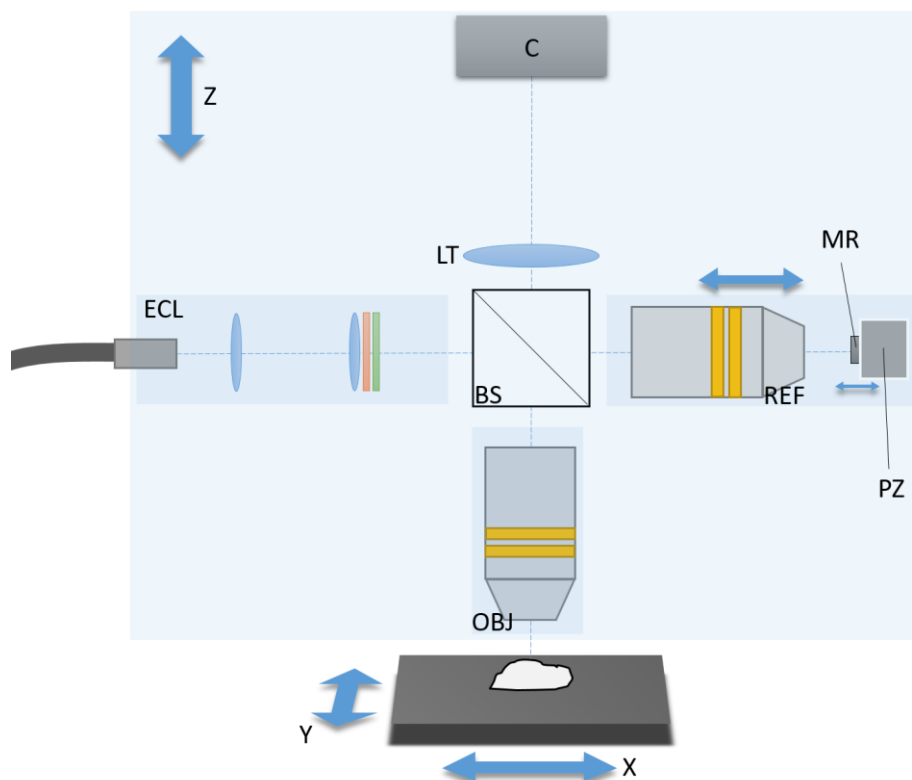


Figure 16 : Schéma du système développé. ECL : bras d'éclairage ; REF : bras de référence ; OBJ : bras objet ; C : caméra ; BS : séparateur de faisceau ; LT : Lentille tube ; MR : miroir de référence ; PZ : actionneur piézoélectrique ; X,Y,Z : translations motorisées permettant d'explorer l'échantillon selon ces 3 axes. Les flèches bleues désignent les axes et mouvements motorisés

1.3.1.1 Interféromètre

La mise en place d'un dispositif d'OCT Plein Champ nécessite l'utilisation d'un interféromètre imageur, pour lequel la différence de marche de la voie de référence est modulable. La Figure 17 décrit les 3 principales configurations d'interféromètres imageurs répondant au besoin : la configuration de Linnik, la plus utilisée en OCT Plein Champ, l'objectif de Michelson, et l'objectif de Mirau. Ces 3 configurations sont couramment utilisées en interférométrie en lumière blanche, dans des systèmes de mesure de la topographie de surface d'échantillons réfléchissants ou semi-réfléchissants (ex : Zygo).

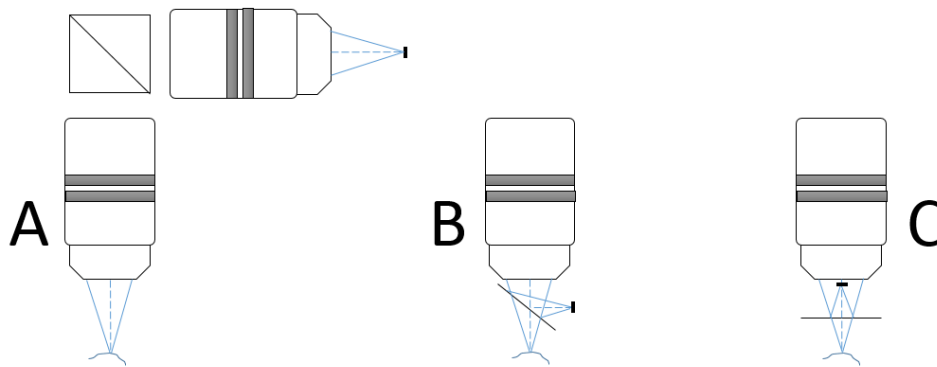


Figure 17 : objectifs interférométriques. A : Linnik, B : Michelson, C : Mirau

Les configurations de Mirau et de Michelson possèdent l'avantage de la compacité, avantage non négligeable pour un système visant à être transféré à l'hôpital. Cette compacité permet de plus une moindre sensibilité aux paramètres environnementaux (variations de température, vibrations, etc.) susceptibles d'introduire une différence de chemin optique parasite entre les 2 bras de l'interféromètre, puisque la longueur du chemin optique non commun est limitée dans ces 2 cas. L'utilisation d'un seul objectif peut aussi potentiellement limiter le coût. De manière générale, on utilise l'objectif de Mirau pour des objectifs à ouverture numérique élevée (typiquement supérieure à 0,5) et de grande frontale de manière à minimiser l'influence de l'obscuration centrale sur la résolution obtenue et le bilan photométrique de l'objectif, et on utilise l'objectif de Michelson pour des ouvertures numériques plus faibles, en l'absence de telles contraintes.

Cependant ces 2 configurations présentent des désavantages importants lorsque l'on considère la faisabilité d'un dispositif robuste transférable en clinique :

- L'injection de lumière dans chacun de ces objectifs nécessite l'utilisation d'un séparateur de faisceau supplémentaire, ce qui pénalise fortement le bilan photométrique du système. Un des points clés d'un dispositif opératoire réside dans sa capacité à effectuer des images rapidement : il est à prévoir l'utilisation de sources de lumière à forte luminance permettant d'utiliser les détecteurs en régime de saturation à pleine cadence (voir paragraphes suivants). Dans cet objectif, il apparaît nécessaire d'optimiser le bilan photométrique de l'interféromètre (en évitant les pertes de lumière non absolument nécessaires).
- Il est très difficile d'envisager un contrôle de la longueur du chemin optique de la voie de référence indépendant de sa modulation. Cette fonctionnalité semble nécessaire pour s'adapter aux possibles variations induites par des fluctuations de l'environnement (dilatation, etc.), ainsi que pour l'éventuelle mise en place de corrections automatiques liées à l'échantillon [44].

Même si moins compacte, la configuration de Linnik se montre donc plus versatile que ces 2 objectifs interférométriques. L'accessibilité des 2 bras de l'interféromètre permet un contrôle indépendant des chemins optiques, le séparateur de faisceau peut être utilisé comme

voie d'injection de la lumière, minimisant les pertes. Dans un souci de concevoir un système automatisé, transférable en clinique, nous choisissons la configuration de Linnik comme base instrumentale.

1.3.1.2 Source et système d'éclairage

Comme nous l'avons vu précédemment, l'un des avantages de l'OCT Plein Champ réside dans la possibilité d'utiliser une source incohérente, telle qu'une source blanche (à filament, bulbe halogène, LED, etc.). De telles sources présentent de nombreux avantages :

- le coût est bien moindre que celui des sources utilisées en OCT spectral (diode superluminescente, source laser à balayage du spectre – swept-source laser, laser femtoseconde).
- la fiabilité est de manière générale bien meilleure. Dans le cas des sources thermique, même si la durée de vie de ces lampes est limitée, le changement du bulbe est très simple et peu coûteux.
- ces sources présentent des spectres d'émission larges, en particulier dans le cas des sources thermiques (halogène, Xenon, etc.), permettant d'accéder simplement à des sections optiques (résolution axiale) très minces, donc à une très bonne définition d'image en coupe transverse (B-Scan).
- Cette grande largeur spectrale peut permettre d'utiliser une seule source pour l'acquisition d'images OCT sur différentes bandes spectrales, en particulier dans l'infrarouge proche (vers 1300nm) où la diffusion des tissus est moindre et peut permettre d'envisager des profondeurs d'imagerie plus importante par l'utilisation de caméras InGaAs. Nous revenons sur ces caméras, et le choix de la bande spectrale, en 1.3.1.5 et 4.3.1.
- dans le cas des LEDs, il est en outre possible de combiner plusieurs sources décalées spectralement pour construire un spectre à façon. Les avancées récentes sur ce type de sources pour l'éclairage (grand public, automobile) permettent maintenant d'obtenir de très fortes luminances.

Nous avons choisi d'intégrer une lampe halogène comme source du dispositif : son spectre très large (voir *Figure 18* ci-dessous) permet d'atteindre la spécification de résolution axiale simplement sans recourir à une combinaison de LEDs plus complexe, son coût est limité, elle offre la possibilité d'être facilement déportée par l'emploi d'un bundle de fibres, les puissances disponibles sont importantes, et un grand nombre de sources intégrées est disponible sur le marché.

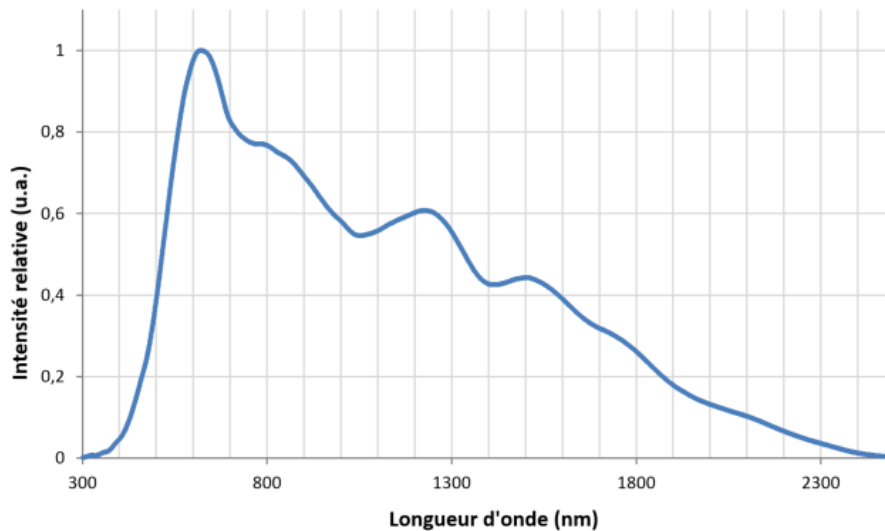


Figure 18 : spectre typique d'une source halogène

Nous utilisons la source Schott KL 1500 compact (150W) fibrée. Nous ajoutons dans le bras d'éclairage du microscope des filtres spectraux permettant de mettre en forme le spectre utile d'éclairage : un filtre coloré passe-haut de fréquence de coupure 610nm et un filtre passe bas de fréquence de coupure 1000nm. Cette fenêtre spectrale (610-1000nm) permet d'être compatible avec les traitements anti-reflets courants spécifiés pour les optiques internes au système (suppression de la lumière parasite), et de supprimer la composante infrarouge à laquelle le détecteur est insensible et qui est susceptible d'entraîner une dégradation des tissus par absorption et chauffe (échauffement de l'eau contenue dans les tissus). Ces filtres sont intégrés à un montage de Köhler, permettant d'obtenir un éclairage uniforme de l'échantillon (saturation homogène des pixels du détecteur afin de bénéficier d'une sensibilité homogène sur l'image).



Figure 19 : source halogène fibrée Schott KL 1500 compact

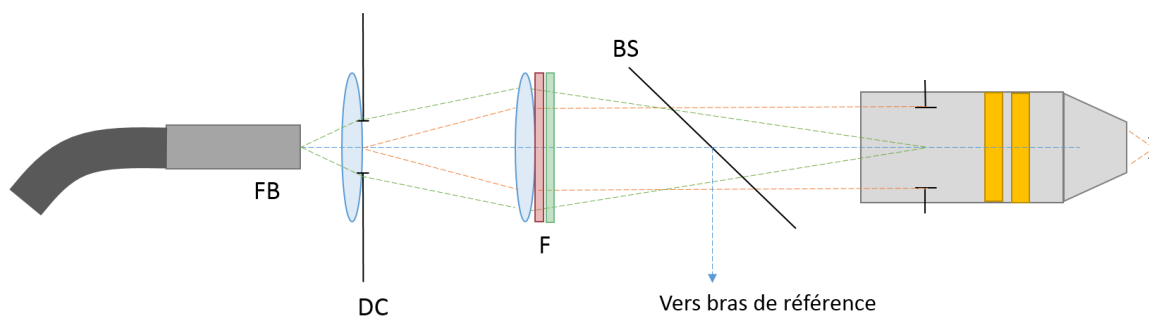


Figure 20 : schéma optique de la voie d'éclairage (Köhler). FB : bundle de fibres (halogène), DC : diaphragme de champ, F : Filtres (passe bande 610-1000nm), BS : séparateur de faisceau non polarisant large bande 600-1000nm. Le diaphragme de champ permet de limiter l'éclairage de l'échantillon à une aire couvrant la zone correspondant au détecteur. L'image de la zone émettrice du bundle est grossie de manière à couvrir la pupille de l'objectif.

1.3.1.3 Objectifs de microscope et liquide d'immersion – résolution transverse

Les 2 principaux critères de sélection des objectifs de microscope intégrés au montage de Linnik sont *l'ouverture numérique* (et donc la résolution transverse des images OCT acquises) et le type de *couplage optique* (dans l'air ou à immersion).

Concernant le couplage, nous optons pour un objectif à immersion dans l'eau: ce choix permet d'optimiser l'adaptation d'indice, puisque l'indice moyen des tissus est proche de celui de l'eau. Cette approche *minimise les réflexions parasites aux interfaces*, en particulier à l'interface entre l'échantillon et le milieu de couplage, de manière à optimiser la sensibilité de détection (cf. 1.2.4). Nous utilisons ici cet objectif hors de ses spécifications, puisque nous choisissons de ne pas utiliser l'eau comme milieu d'immersion mais un autre milieu d'indice légèrement plus élevé : l'huile de silicone, d'indice 1,4. Nous justifions et caractérisons ce choix en 1.3.4, en particulier nous montrons que cet écart aux spécifications de l'objectif ne dégrade que très faiblement les performances d'imagerie et apporte un grand nombre d'avantages par ailleurs, ce qui en fait un compromis tout-à-fait acceptable.

Concernant l'ouverture numérique, nous sélectionnons une ouverture de NA=0,3 dans l'eau (*environ 0,32 dans l'huile de silicone*), compromis entre les spécifications souhaitées (résolution transverse, champ d'imagerie, vitesse d'acquisition) et les limitations liées à l'utilisation d'objectifs à ouverture numérique importante (diffusion multiple, aberrations liées à l'échantillon, profondeur d'imagerie et champ limités, voir tests préliminaires ci-après). De nombreux objectifs de ce type sont disponibles commercialement : notre choix se porte sur le modèle Olympus UMPLFLN 10XW, dont la distance de travail est de 3,5mm, permettant une exploration en profondeur dans l'échantillon suffisante par déplacement relatif de l'échantillon et du microscope (translation motorisée Z).

Pour une longueur d'onde centrale $\lambda_0=710$ nm (voir la mesure du spectre effectif en 1.3.5), et un liquide d'immersion d'indice 1,4, la résolution transverse est (critère de Rayleigh):

$$\delta_x = 1,22 \cdot \frac{\lambda_0}{2 \cdot NA} = 1,4\mu m$$

Nous avons conduits quelques tests préliminaires à l'aide d'objectifs d'ouverture numérique plus importante de manière à justifier ce choix et le compromis retenu sur la résolution (cette résolution de 1,4 μ m ne répondant pas aux spécifications initiales <1 μ m). Un montage de Linnik a été mis en place de manière à obtenir des premières images de divers échantillons, pour des paires d'objectifs de grandissement différents. La *Figure 21* montre des images OCT Plein Champ (profondeur 40 μ m) d'un ver C. Elegans dans un milieu nutritif à l'aide de 3 types d'objectifs (Olympus UMPLFLN) pour une bande spectrale centrée à 710nm:

- X10 N.A. 0,3, résolution 1,5 μ m
- X20 N.A. 0,5, résolution 0,8 μ m
- X40 N.A. 0,8, résolution 0,56 μ m




Figure 21 : images OCT Plein Champ d'un ver *C.Elegans* à l'aide d'objectifs de grossissements différents.

Le gain en résolution apporté par l'ouverture numérique permet de distinguer avec plus de netteté des détails anatomiques du ver, même si la plus faible ouverture numérique permet déjà de distinguer l'ensemble des structures. Le champ observé diminue en conséquence, de même que le contraste à nombre d'images moyennées équivalent, du fait de la diffusion multiple et de la plus grande sensibilité aux aberrations induites par l'échantillon.

De manière à préciser cette influence de l'ouverture numérique pour l'application visée, nous avons reproduit ces tests, à l'aide des objectifs x10 et x40, sur un échantillon tissulaire représentatif (tissu mammaire présentant une large gamme de structures différentes). La taille moyenne d'une cellule étant de $10\mu\text{m}$, la résolution apportée par une ouverture limitée, typiquement 0,3, doit en effet théoriquement permettre de distinguer l'ensemble des structures d'intérêt. Les résultats sont illustrés à la Figure 22, pour des zones quasi identiques (profondeur $30\mu\text{m}$). Les 2 grossissements permettent de distinguer les mêmes structures : adipocytes, tissu de soutien fibreux, canal. On remarque là encore une meilleure netteté sur les détails fins de l'image (cellules en bas à droite). Cependant, en considérant l'application visée, à savoir le diagnostic peropératoire, quelques limitations liées à l'utilisation d'ouvertures numériques importantes semblent rédhitoires :

- Le temps d'acquisition d'un champ large par stitching d'images, nécessaire au diagnostic, est plus long d'un facteur 10. Par exemple l'acquisition d'un champ de $10\times 10\text{mm}$ requiert plus de 30 minutes pour un objectif x40 au lieu de 4 minutes au x10.
- La profondeur d'imagerie maximale, même si moins critique, est bien moins importante pour des ouvertures numériques élevées, du fait de l'augmentation de la diffusion multiple parasite et de la sensibilité aux aberrations induites par l'échantillon. Nous avons mesuré une diminution typique de la profondeur imagée d'un facteur 2,5 pour un objectif x40 par rapport au x10. Par ailleurs les distances de travail pour les objectifs de fort grossissement sont bien moindres ($<1\text{mm}$), ce qui complique la mise en œuvre (voir 1.3.1.7). Le coût de ces objectifs est bien plus élevé.

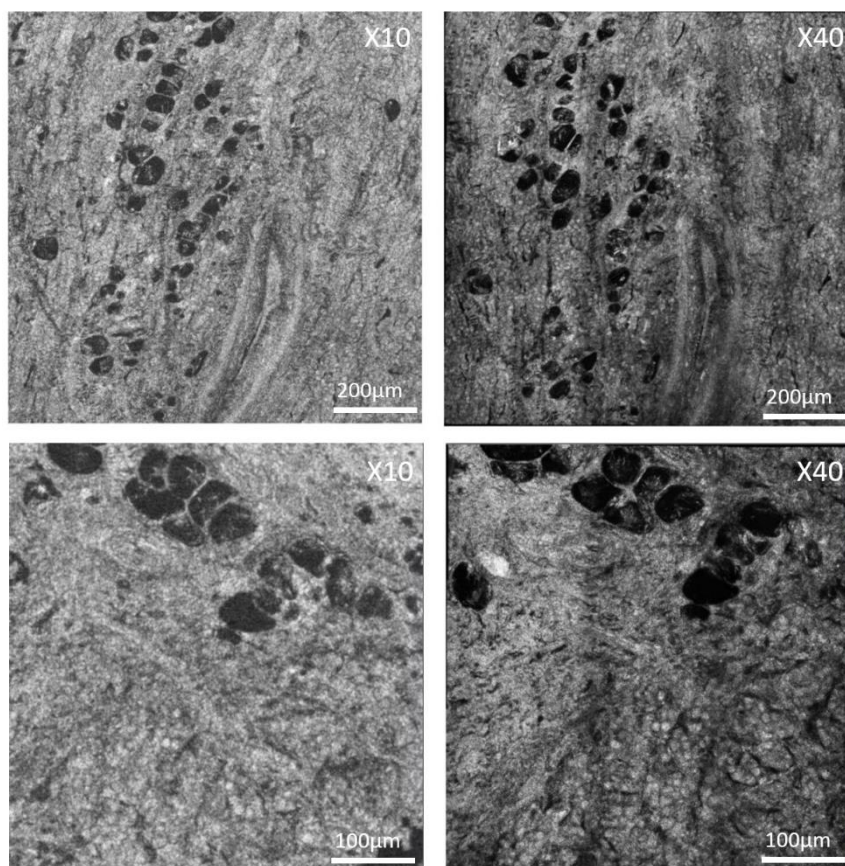


Figure 22 : images OCT Plein Champ d'un échantillon de sein à l'aide d'objectifs à grossissements différents (x10 et x40). Les images obtenues avec le grossissement x40 sont le résultat d'un stitching de plusieurs images acquises selon une mosaïque.

Notre choix est donc prioritairement basé sur l'ergonomie finale du dispositif par rapport à l'application cible, puisqu'il n'apparaît pas au vu de ces tests préliminaires que l'augmentation de l'ouverture numérique permette de distinguer des détails tissulaires supplémentaires. Ces premiers tests révèlent en outre la nature tout aussi importante du contraste dans la capacité à révéler les structures microscopiques d'intérêt. Cet aspect sera largement développé au Chapitre 3.

1.3.1.4 Bras de référence

Les paramètres principaux du dimensionnement du bras de référence sont les suivants :

- Réflectivité du miroir de référence, de manière à optimiser la sensibilité
- Amplitude de déplacement du miroir à l'aide d'un actionneur piézoélectrique

Réflectivité du miroir de référence :

Soit une interface plane dont chaque côté est constitué d'un matériau différent, d'indice respectif n_1 et n_2 . Le coefficient de réflexion d'un faisceau incident sur cette interface est donné par :

$$R = \left(\frac{n_1 - n_2}{n_1 + n_2} \right)^2$$

La *Figure 23* décrit la courbe d'indice de réfraction du matériau constituant le miroir de référence, en fonction du coefficient de réflexion cible, pour une immersion dans l'eau et dans l'huile de silicone.

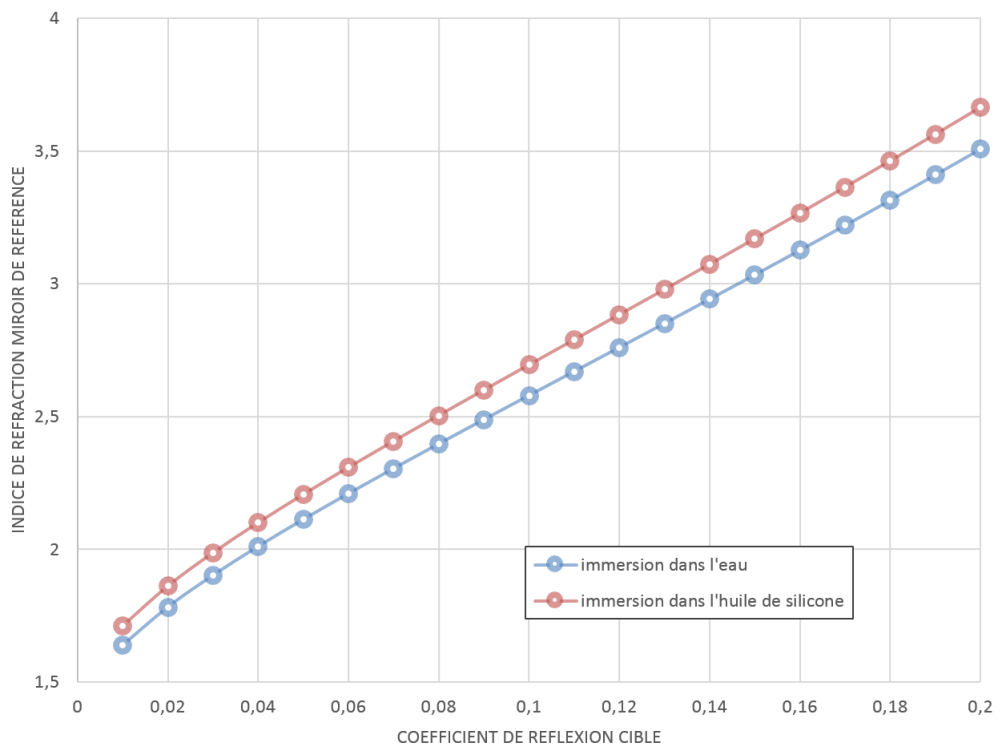


Figure 23 : indice de réfraction du miroir de référence en fonction du coefficient de réflexion cible, pour un matériau en immersion dans l'eau et dans l'huile de silicone

Le tableau suivant donne quelques exemples de avec leur indice et coefficient de réflexion correspondant pour une immersion dans l'huile de silicone, qui est le milieu d'immersion choisi :

Matériau	Indice de réfraction	Réflexivité (dans l'huile de silicone)
Silice	1,45	0,03%
Verre (BK7)	1,51	0,14%
Zirconium	1,92	2,4%
Niobate de lithium (LiNbO3)	2,3	6%
Diamant (CVD)	2,4	7%
Silicium	3,41	17,5%

Nous avons vu en 1.2.4 que la sensibilité de l'imagerie FFOCT est maximale pour un coefficient de réflexion du miroir de référence équivalent à la lumière incohérente (qui n'interfère pas) provenant du système et de l'échantillon (lumière parasite, photons diffusés hors du volume de cohérence). La proportion de lumière parasite provenant de notre système est d'environ 1%, la lumière incohérente provenant d'un tissu est de quelques %, typiquement 2 à 3%. Un coefficient de réflexion optimal pour le miroir de référence est donc typiquement de 4%, par exemple en utilisant du Niobate de Lithium, sous forme de wafer poli (utilisé en électronique).

Nous avons cependant fait le choix d'utiliser le *Silicium* (R=17,5% dans l'huile de silicone) comme matériau pour le miroir de référence, compromis permettant de définir la sensibilité du système indépendamment de la proportion de lumière incohérente. Ce choix, même s'il ne maximise pas la sensibilité du système, est plus adapté à d'autres contraintes du dispositif :

- La forte réflectivité permet une moindre contrainte sur la puissance de sortie de la source de lumière utilisée. Par exemple, l'utilisation de LiNbO3 impose un réglage de la source halogène sélectionnée à puissance maximale en permanence, réduisant la durée de vie du bulbe et susceptible de ne pas pouvoir saturer les pixels à vitesse maximale de la caméra pour des échantillons moins diffusants (cornée par exemple). Nous avons par ailleurs mesuré un gain en sensibilité d'un facteur 2 en utilisant LiNbO3 par rapport au Silicium, nous acceptons de dégrader cette performance ici.
- De la même manière, la possibilité de saturer le détecteur simplement (à l'aide de sources commerciales), permet de s'adapter à des caméras rapides et donc de pouvoir atteindre des vitesses d'acquisition importantes, nécessaires à l'obtention rapide d'images en peropératoire.
- Du fait d'une sensibilité définie par le bras de référence, ce choix permet d'obtenir une sensibilité constante quel que soit l'échantillon mesuré. Ce paramètre se révèle important dans l'objectif industriel de disposer d'un dispositif commercial dont les performances soient identiques d'un système à l'autre (contrôle en production).

Amplitude de modulation :

Pour un déplacement δ_{Mref} du miroir de référence, la variation de la différence de marche du bras de référence est:

$$\delta_{ref} = 2 \cdot n \cdot \delta_{Mref}$$

Avec n l'indice de réfraction du milieu d'immersion. Pour une inversion de contraste des franges, $\delta_{ref} = \lambda_0/2$, soit :

$$\delta_{Mref} = \frac{\lambda_0}{4 \cdot n} = 0,13\mu m$$

Le choix du modulateur piézo électrique doit répondre à cette amplitude de modulation requise, et être capable de suivre la cadence imposée par le détecteur (typiquement >100Hz). Cette faible amplitude de modulation permet d'utiliser des transducteurs habituellement contrôlés sous fortes tensions (100 à 200V), avec des tensions faibles (quelques V), puisque des empilements piézoélectriques de course maximale de 10 à 20 μm sont aisément disponibles sur le marché. Nous utilisons un actionneur PiezoMechanik GmbH. Il est ainsi possible d'utiliser une sortie analogique d'une carte d'Entrée/Sortie commerciale de manière à piloter en tension et en synchronisation le modulateur piézoélectrique. En outre la fréquence de résonance de petits actionneurs piézoélectriques est typiquement de 500Hz à 1kHz.

1.3.1.5 Détecteur

Le détecteur représente un élément clé de la performance finale d'un système d'OCT Plein Champ. Les paramètres les plus critiques dans le choix du détecteur, ainsi que leur influence sur la performance du montage FFOCT sont résumés dans le tableau suivant :

Paramètre	Valeur cible	Justification
Full-Well Capacity (FWC) en ke-/pixel	La plus importante possible. Typ. > 200ke-	Définit la sensibilité de détection, cf. 1.2.4, et donc la vitesse d'obtention d'une image de bonne qualité
Vitesse d'acquisition (nb images/s en Hz)	La plus élevée possible. Typ. > 100Hz	Définit la vitesse d'obtention d'une image, critique pour une application peropératoire
Nombre de pixels du capteur	Typ. 1 à 4 Mpixels	Définit le champ imagé à une position donnée, dans la limite du champ corrigé de l'objectif
Bruit	Limité par le bruit shot lorsque le pixel fonctionne proche de la saturation	Permet d'optimiser la sensibilité, cf. 1.2.4.
Réponse	linéaire	Permet un échantillonnage correct du signal d'interférence utile.

Ces caractéristiques idéales sont pour la plupart d'entre elles à contre-courant de la grande majorité des développements et tendances actuels relatifs aux capteurs d'images matriciels (petits pixels entraînant une FWC très faible, typiquement quelques ke-, vitesse d'acquisition le plus souvent limitée à environ 100Hz). Nous avons donc spécifié et fait développer un capteur et une caméra optimisés pour l'OCT Plein Champ (uniquement disponible en toute fin de ces travaux de thèse) : d'autres caractéristiques d'un capteur optimal sont ainsi discutées et spécifiées en 4.3 - *Définition et réalisation d'un capteur d'image optimisé pour l'OCT plein champ in-vivo*.4.3

Nous avons fait un tour d'horizon des caméras disponibles sur le marché répondant au mieux à ces caractéristiques : la meilleure caméra identifiée est la caméra PhotonFocus MV-D1024-160, dont les caractéristiques sont décrites à la *Figure 24* et à la *Figure 25*. La caméra correspondante intégrant ce capteur, permet d'atteindre une fréquence d'acquisition de 138Hz.

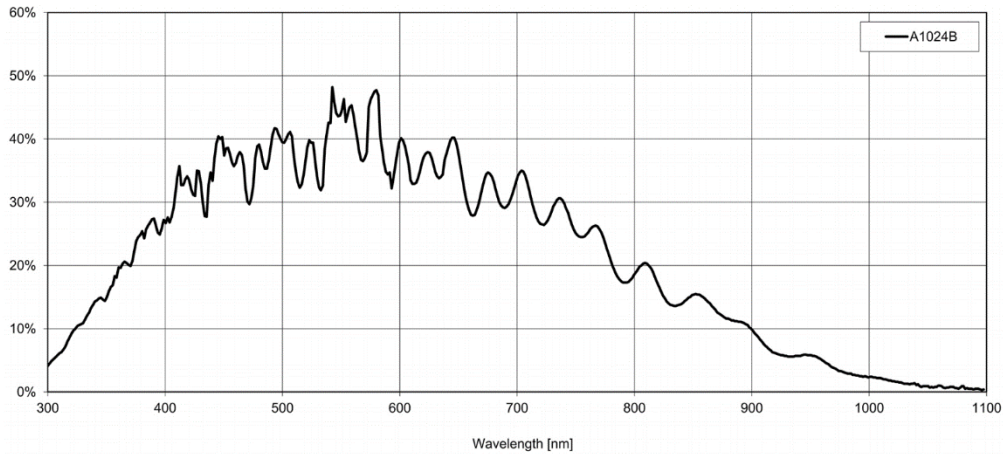


Figure 24 : Courbe d'efficacité quantique du capteur Photonfocus A1024B

Image Sensor Specifications

Manufacturer / Type	Photonfocus / A1024
Technology	CMOS
Optical format	1"
Optical diagonal	15.42mm
Resolution	1024 x 1024
Pixel size	10.6µm x 10.6µm
Active optical area	10.9mm x 10.9mm
Dark current	107'000e ⁻ /s
Read out noise	220e ⁻
Full well capacity / SNR	200ke ⁻ / 447: 1
Spectral range	Monochrome: < 400 to 900nm (to 10% of peak responsivity)
Responsivity	Monochrome: 120 x 10 ³ DN / (J/m ²) @ 610nm / 8bit
Quantum Efficiency	Monochrome: > 45%
Optical fill factor	35%
Dynamic range	60dB in linear mode; 120dB with LinLog®
Characteristic curve	Linear, LinLog®, Skimming
Shutter mode	Global shutter

Figure 25 : Spécifications du capteur CMOS Photonfocus A1024B

Nous avons vu en 1.2.4 que la sensibilité de détection est directement liée à la profondeur de puits du pixel du détecteur (FWC). Ainsi avec cette caméra, en supposant $R_r \gg R_{inc}$, nous obtenons une sensibilité théorique R_{min} (aussi exprimée en dB par $10\log R_{min}$):

$$R_{min} = \frac{R_r}{16N\xi_{sat}} = \frac{0,175}{16 \cdot 200000} = 5,5 \cdot 10^{-8} = -73dB$$

Cette sensibilité est atteinte à une fréquence d'acquisition maximale de 69Hz en 2 phases et 34Hz en 4 phases. L'accumulation d'images permet d'améliorer la sensibilité, par exemple $R_{min} = -83dB$ à 7Hz pour une accumulation de 10 images, $R_{min} = -93dB$ à 0,7Hz pour une accumulation de 100 images.

Le choix du capteur a une influence directe sur le dimensionnement de la lentille de tube (conjugaison échantillon/capteur via l'objectif de microscope). Pour un objectif Olympus de grandissement G, un pixel de côté C_{pixel} , un diamètre d_{Airy} de la tache de diffraction générée par

l'objectif de microscope, le critère d'échantillonnage de Shannon impose une taille de pixel dans le plan de l'échantillon de $d_{ech} \leq d_{Airy}/2$. Soit f_{tube} la focale de la lentille tube en mm:

$$d_{ech} = \frac{180 \cdot C_{pixel}}{f_{tube} \cdot G}$$

Pour un échantillonnage en limite du critère de Shannon, permettant d'optimiser la taille du champ imagé, $d_{ech} = d_{Airy}/2$, soit :

$$f_{tube} = \frac{2 \cdot 180 \cdot C_{pixel}}{d_{Airy} \cdot G}$$

Pour le capteur sélectionné, la lentille tube doit présenter une focale minimale de : $2 \times 180 \times 10,6 / (1,4 \times 10) = 252 \text{mm}$. Nous utilisons en pratique un doublet achromatique de focale 250mm. Le champ d'imagerie élémentaire correspondant, pour un grandissement défini par cette lentille tube, est carré (défini par la géométrie du capteur) de côté C_{champ} tel que:

$$C_{champ} = \frac{Nb_x \text{ pixels} \cdot C_{pixel} \cdot 180}{G \cdot f_{tube}} = \frac{1024 \cdot 10,6 \cdot 180}{10 \cdot 250 \cdot 10^3} = 780 \mu\text{m}$$

Remarque : nous n'avons pas ici évoqué la longueur d'onde comme paramètre clé du choix du détecteur. Cette omission est principalement liée à des contraintes commerciales. En effet un grand nombre de dispositifs d'OCT fonctionnent sur une gamme spectrale plus haute en longueur d'onde, typiquement centrée autour de 1064 nm ou autour de 1300nm (partie haute de la fenêtre thérapeutique optique). Cette gamme spectrale présente plusieurs avantages conséquents vis-à-vis de l'imagerie par OCT :

- La diffusion tissulaire est moins importante, ce qui permet d'accéder à des profondeurs d'imagerie bien supérieures. Typiquement un système d'OCT Plein champ travaillant autour de 1200nm permet un gain en profondeur d'un facteur 2 [45]
- Le silicium n'étant plus photosensible pour cette gamme de longueur d'onde, les détecteurs matriciels correspondants sont des caméras InGaAs (ex : Xenics, Raptor Photonics) constitués de pixels de taille conséquente (typiquement $>15\mu\text{m}$) et donc de FWC très large (typiquement $> 1\text{Me-}$). Ces caractéristiques permettent comme nous l'avons vu un gain conséquent de performance en sensibilité.

Cependant ce type de caméras présente un certain nombre de désavantages ne permettant pas d'inclure cette technologie au dispositif développé :

- Le coût des caméras InGaAs est aujourd'hui réhibitoire, du fait du process industriel de réalisation des capteurs. Une caméra 640x512 pixels démarre à 20k€. Cet ordre de grandeur ne permet pas de concevoir un produit final à un coût raisonnable.
- De plus, là encore du fait du process de fabrication, les capteurs 2D InGaAs sont aujourd'hui limités en nombre de pixels. La meilleure définition actuelle est limitée à 640x512 pixels, les premiers capteurs 1Mpixels étant annoncés pour fin 2015. Le champ d'imagerie unitaire basé sur de tels capteurs et donc la vitesse d'acquisition associée s'avèrent trop limité par rapport à des capteurs basés sur Silicium bien mieux définis.

- Par ailleurs l'augmentation de la longueur d'onde centrale pénalise directement (linéairement) la résolution transverse.

Nous avons donc fait le choix de baser notre système sur un détecteur Silicium, dans l'attente de développements significatifs de la technologie InGaAs (ou d'une autre technologie sensible dans le SWIR – Short Wave InfraRed) permettant de dépasser les limitations précédentes.

1.3.1.6 Automatisation

Le projet est translationnel : le travail consiste à mettre à disposition des médecins un dispositif utilisable en contexte clinique. Dans cet objectif, nous avons adapté le fonctionnement du système à une utilisation par un clinicien. Cette tâche consiste en 2 aspects :

- Une conception hardware incluant des éléments actifs (motorisation) au niveau des paramètres physiques du système nécessitant un ajustement au cours du fonctionnement
- Une conception software faisant disparaître l'ensemble des paramètres liés au principe physique de l'OCT, pour ne donner accès qu'à des paramètres d'acquisition. Le système ne doit pas être plus compliqué à utiliser qu'un microscope numérique.

Les principaux travaux d'intégration liés sont ici brièvement listés :

- Motorisation des axes X,Y et Z (motorisation pas-à-pas) : intégration d'une platine de microscopie commerciale pour les axes X et Y, intégration d'une platine de translation motorisée haute précision industrielle pour l'axe Z (THK précision de positionnement $\leq 50\text{nm}$), permettant la réalisation de volumes 3D avec un échantillonnage axial compatible avec la section optique de $1\mu\text{m}$.
- Motorisation de la longueur du bras de référence de l'interféromètre.
- Intégration d'un logiciel tiers de gestion et de visualisation des données (Myrian, Intrasure) au format médical (DICOM).
- Développement d'un logiciel de contrôle de l'acquisition, permettant d'automatiser des points essentiels :
 - Recherche automatique de la surface de l'échantillon
 - Réglage automatique de l'interféromètre, de manière à prendre en compte d'éventuelles dilatations thermiques

En lieu de validation, le système une fois développé a été mis à disposition de cliniciens : le temps de formation, c'est-à-dire le temps nécessaire à un anatomopathologiste ou technicien en anatomopathologie pour être autonome vis-à-vis de l'utilisation du système est d'environ 30 minutes, incluant les aspects :

- Gestion des données (identification, enregistrement, recherche, etc.)

- Préparation et mise en place de l'échantillon
- Configuration et lancement de l'acquisition d'images.

1.3.1.7 Porte-échantillon

Nous avons développé un dispositif de montage des échantillons biologiques adapté à l'application de contrôle peropératoire de biopsies. Ce dispositif doit répondre aux exigences suivantes :

Paramètre	Valeur cible	Justification
Taille de l'échantillon selon X,Y (transverse)	20x20mm	Correspond à la taille d'une cassette d'inclusion en paraffine. Voir 1.1.3.
Innocuité	Pas de contact avec le liquide d'immersion	Pas de modification des propriétés biologiques du tissu, pour analyses subséquentes.
Profondeur de la chambre d'inclusion (Z)	Réglable de 0 à environ 10mm	Permet de s'adapter à des épaisseurs de biopsies variables. Par ailleurs, permet de plaquer la surface de l'échantillon à la surface de référence du porte-échantillon.
Contamination	Dispositif mono-usage (jetable), ou dispositif compatible avec les procédures de nettoyage et/ou stérilisation en vigueur	Pas de contamination des échantillons d'un examen à l'autre .

De manière générale, nous cherchons à reproduire, ou tout au moins à se rapprocher de la procédure de prise en charge d'un échantillon en laboratoire d'anatomopathologie, de manière à perturber au minimum les habitudes existantes. Les réponses apportées à ces contraintes sont les suivantes :

- Conception d'un porte-échantillon présentant un volume d'inclusion de l'échantillon cylindrique, de diamètre utile 28mm.
- Intégration d'un mécanisme de piston, transformant une rotation manuelle de la base du porte-échantillon en une translation de la base plane de sa partie interne.
- Utilisation de lames de recouvrement de l'échantillon, à multiples fonctions :
 - Définition d'une surface de référence fixe en Z pour la surface de l'échantillon
 - Barrière physique au liquide d'immersion, permettant de ne pas polluer le milieu de montage de l'échantillon
 - Plan mécanique servant d'appui à l'échantillon, de manière à aplanir sa surface et supprimer l'influence d'une topographie non plane de l'échantillon sur la résolution en profondeur (aberrations). Pour cela une épaisseur minimale est nécessaire, afin d'assurer la rigidité mécanique de la lame lors de la mise en pression de l'échantillon (pour éviter la rupture). Nous avons choisi une épaisseur de 1mm, meilleur compromis entre la rigidité et l'insertion d'un élément optique d'indice différent de

celui du milieu d'immersion (voir les détails en 1.3.4). Cette épaisseur est en outre compatible avec la distance de travail de l'objectif (3,5mm pour rappel), devant inclure une épaisseur de liquide d'immersion, la lame de recouvrement, et l'amplitude éventuelle d'exploration de l'échantillon en profondeur.

- Interface optique entre l'échantillon et le dispositif d'imagerie. Nous avons choisi d'utiliser des lames de Silice, à la fois du fait du faible indice de ce verre ($n=1,45$) minimisant la rupture d'adaptation d'indice entre l'objectif et l'échantillon, et du fait de la transparence homogène de ce matériau sur la bande spectrale d'utilisation du dispositif.
- Utilisation de l'inox comme matériau constituant du corps du porte-échantillon, pour ses propriétés de solidité et de compatibilité avec les procédures de nettoyage, décontamination et/ou stérilisation en vigueur.

La Figure 26 ci-après décrit le dispositif d'inclusion des échantillons développé.



Figure 26 : schéma en coupe (à gauche) et photos (au centre) du porte-échantillon développé. À droite le liquide d'immersion conditionné en bouteille et les lames de recouvrement de l'échantillon.

Remarque : Nous avons fait le choix d'un accessoire réutilisable. Le coût de développement et de production d'un système jetable est en effet rédhibitoire dans le cadre de ce premier développement (réalisation d'un moule, production minimale en quantité). De plus il semble a priori difficile de figer le design d'une cassette jetable spécifique au système FFOCT compatible avec l'ensemble des applications potentielles identifiées (taille d'échantillons très variable par exemple entre une microbiopsie ou une tumorectomie). Ce type de développement est prévu d'être réalisé à l'avenir une fois ces points définis.

1.3.1.8 Système complet – intégration

Les points précédents décrivent et justifient les principaux éléments de design des composants/sous-ensembles majeurs du système, ayant une influence directe sur les performances d'imagerie. Outre ces aspects techniques un travail d'intégration instrumental a été réalisé de manière à aboutir à un produit fini, incluant les tâches suivantes :

- Choix test et validation des sous-ensembles électroniques de commande
- Montage, définition des méthodes de réglage

- Conception opto-mécanique du microscope. Définition du capot.
- Essais de sécurité, obtention du marquage CE (dispositif de laboratoire).

Le système final a été commercialisé (Light-CT Scanner, LLTech, Paris) comme dispositif de recherche. La *Figure 27* illustre le résultat de ce développement. L'objectif d'un tel développement, outre les aspects commerciaux propres à la société LLTech, consiste à mettre la technologie à disposition des cliniciens de manière à évaluer les performances de l'OCT Plein Champ pour le diagnostic peropératoire, à l'aide d'un appareil fiable et ergonomique permettant de s'affranchir d'artefacts liés à une mauvaise utilisation du système.




Figure 27 : photos du dispositif final – Light-CT scanner –LLTech

Nous décrivons en détails les résultats des premières études en contexte clinique sur plusieurs cibles applicatives au Chapitre 2.

1.3.2 Automatisation de la calibration

Afin de répondre au besoin d'ergonomie lié à l'utilisation prévue du dispositif en contexte clinique par un personnel non susceptible de pouvoir intervenir techniquement sur l'appareil (voir §1.1.3), ainsi que dans l'optique d'une commercialisation à terme d'un dispositif pour usage clinique, il s'avère absolument nécessaire de conserver les performances d'imagerie du système développé sans intervention de l'utilisateur. Un paramètre particulièrement critique définissant directement la qualité d'imagerie d'un système interférométrique tel que l'OCT Plein Champ concerne l'équilibrage des 2 bras de l'interféromètre en termes de chemin optique et de dispersion.

Nous avons mis au point et implémenté une méthode itérative permettant de conserver l'équilibrage de l'interféromètre pour chaque mesure. Pour cela, nous utilisons la (faible)

réflexion provenant de l'interface lame de recouvrement/échantillon au niveau du porte-échantillon précédemment décrit. Cette surface plane permet de créer et de visualiser des franges d'interférences en lumière blanche au niveau du détecteur. Nous utilisons la motorisation selon Z du microscope en combinaison avec la motorisation de la différence de marche du bras de référence pour optimiser le contraste des franges d'interférences observées selon la séquence suivante :

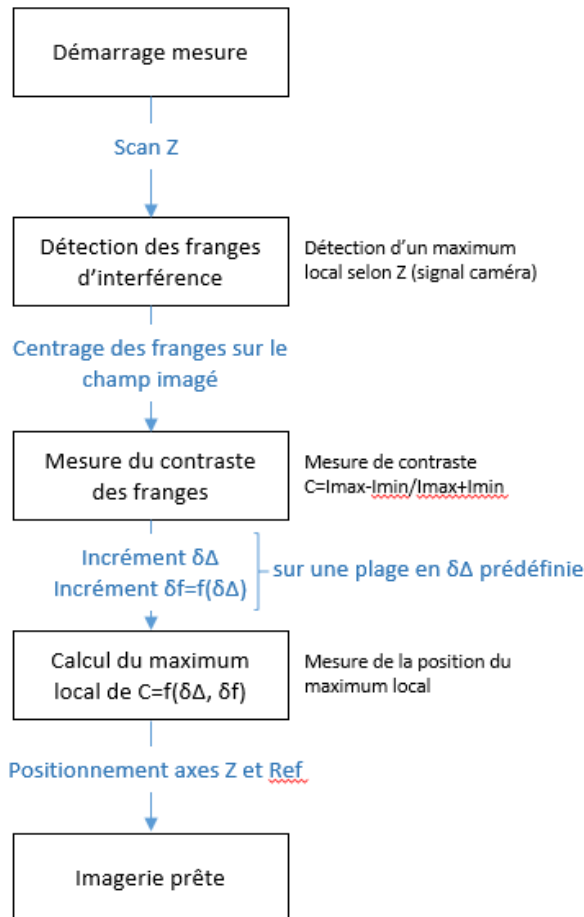


Figure 28 : diagramme logique de l'algorithme d'optimisation automatique de l'interféromètre

Cette méthode est basée sur l'ajustement par pas successifs du couple {différence de marche/focus}, permettant de retrouver à chaque utilisation la calibration initiale de l'interféromètre. Cette calibration étant basée sur une égalisation des chemins optiques des bras de l'interféromètre à une fraction de longueur d'onde près, le système est intrinsèquement sensible à toute variation de l'environnement, et en particulier aux variations thermiques pouvant créer une dilatation mécanique différente sur chaque bras. La méthode permet de s'affranchir de ce problème, a minima sur une constante de temps définie par le temps de la procédure d'imagerie d'un échantillon. Le temps de réalisation de cette procédure automatique est typiquement de l'ordre de 15 secondes.

Du fait de la configuration Linnik employée pour le système développé, une variation δl de longueur de l'un des bras de l'interféromètre se traduit par une variation de chemin optique :

$$\delta\Delta = 2 \cdot n \cdot \delta l, \quad \text{où } n \text{ est l'indice de réfraction du milieu dont l'épaisseur varie de } \delta l.$$

Une variation δf de la distance entre l'échantillon et l'objectif de microscope (focus - dans l'huile de silicone) est alors compensée par un changement de longueur du bras de référence (dans l'air) de :

$$\delta\Delta = n \cdot \delta f$$

Typiquement, nous avons observé sur plusieurs journées d'utilisation un réajustement de la longueur du bras de référence compris dans un intervalle $[-3\mu\text{m} ; 3\mu\text{m}]$. Cette automatisation de la calibration permet de *conserver des performances stables d'imagerie dans le temps*, condition nécessaire à l'évaluation des performances de diagnostic en contexte clinique.

1.3.3 *Imagerie multi-échelle*

Comme décrit en 1.1.2, l'examen typique d'une lame d'histologie au microscope requiert généralement la possibilité de modifier le grandissement d'imagerie, de manière à passer d'un examen macroscopique (architecture du tissu) à un examen microscopique (détails cellulaires). Ce changement s'effectue sur un microscope traditionnel par changement de l'objectif utilisé par rotation d'une tourelle. Pour répondre à ce besoin en prenant en compte les contraintes techniques liées à l'utilisation d'un interféromètre de Linnik, l'approche la plus simple consiste à acquérir une image de l'échantillon à la résolution la plus élevée, puis d'utiliser un logiciel de visualisation permettant un grandissement/rétrécissement de l'image rapide (« zoom » numérique utilisé par exemple dans des applications grand public telles que Google Maps). Il est possible de réaliser de manière instrumentale un tel changement de résolution d'imagerie (et non de visualisation uniquement), une approche hardware s'avère cependant plus compliquée. Les approches matérielles possibles ainsi qu'un développement instrumental correspondant, finalement non retenu dans le dispositif développé, est décrit en détail au Chapitre 3 (§3.2). Nous décrivons ici la solution retenue et implémentée dans le dispositif transféré en clinique.

Image macroscopique : Afin de coller au maximum au protocole d'examen d'une pièce opératoire à partir de sa réception en salle d'anatomopathologie, nous avons intégré au dispositif une fonctionnalité de prise d'image macroscopique standard (photographie). Cette image de surface permet à la fois de repérer par examen macroscopique visuel les zones suspectes, et de repérer la zone imagée en OCT Plein champ par rapport à cet examen visuel. L'implémentation de cette fonctionnalité consiste à intégrer une caméra de type webcam de bonne définition (5Mpixels) couvrant le champ d'imagerie maximal (diamètre 28mm). La résolution optique mesurée pour l'objectif installé devant ce capteur est de 25 μm . La prise de cette image

macroscopique est réalisée à l'installation de l'échantillon dans le dispositif, avant la prise d'image FFOCT.

Visualisation de l'image à grandissement variable : Nous avons intégré une méthode séquentielle d'acquisition d'images selon une géométrie en mosaïque, ainsi qu'un algorithme de stitching d'images correspondant. Pour chaque profondeur d'imagerie, la définition de la taille du champ souhaitée génère une grille de position d'imagerie en mosaïque correspondante permettant de couvrir ce champ. L'acquisition des champs élémentaires FFOCT est réalisée séquentiellement, par déplacement successifs (X,Y) du centre d'un champ élémentaire selon cette géométrie à l'aide de la plateforme de microscopie intégrée au système. Le taux de recouvrement de 2 images, nécessaire au calcul de corrélation et au recalage, est fixé à 20%. L'algorithme de stitching utilisé est une optimisation d'un algorithme Open Source disponible dans le logiciel Fiji (ImageJ), basé sur des corrélations de phase séquentielles suivies d'une optimisation globale.

La *Figure 29* illustre le résultat obtenu après utilisation de ce procédé de stitching. Un échantillon de grande taille (tranche épaisse de cerveau de rat, fixé dans le formol) est imagé complètement, à environ 30 μ m de profondeur. Une image de 16x13mm, pour laquelle chaque pixel correspond à 0,76 μ m est obtenue en environ 10 minutes (4 minutes de temps d'acquisition, 6 minutes de temps de stitching), auxquelles il convient d'ajouter 5 minutes de temps de préparation de l'échantillon (positionnement dans le porte-échantillon et mise en place sous le microscope) soit une quinzaine de minutes. Ce temps est à comparer à environ 30 minutes nécessaires à l'obtention d'une coupe au cryostat pour un échantillon de taille similaire. Il est ensuite aisé de manipuler cette image de manière à obtenir une vue s'ensemble (à gauche sur l'image), une vue intermédiaire (au centre) ou une vue microscopique (à droite). Ces différentes échelles d'affichage permettent de visualiser simplement différents niveaux de détails morphologique : la structure complète du cerveau avec une vue macroscopique, l'organisation des fibres nerveuses la vue intermédiaire et les détails cellulaires pour un zoom important. Cette dernière image permet en outre d'illustrer les performances d'imagerie précédemment décrites :

- Du point de vue de la résolution, on distingue les fibres nerveuses (axones), de diamètre typique de 1 à 2 μ m, soit de manière individuelle soit sous forme de faisceaux. Ce type d'images est aujourd'hui unique dans le domaine de l'OCT.
- Du point de vue du contraste, une hyper-réflexivité est obtenue pour les fibres nerveuses (axones), alors que les corps cellulaires apparaissent très sombres (quasi absence de signal). Les axones sont entourés d'une gaine de myéline, servant à isoler et protéger les fibres. Cette gaine est principalement constituée de lipides, d'indice de réfraction élevé ($n=1,44$) [46] comparativement aux autres constituants tissulaires. Le contraste OCT étant représentatif des variations locales d'indices de réfraction, c'est cette gaine qui permet de révéler par contraste d'OCT la présence d'axones.

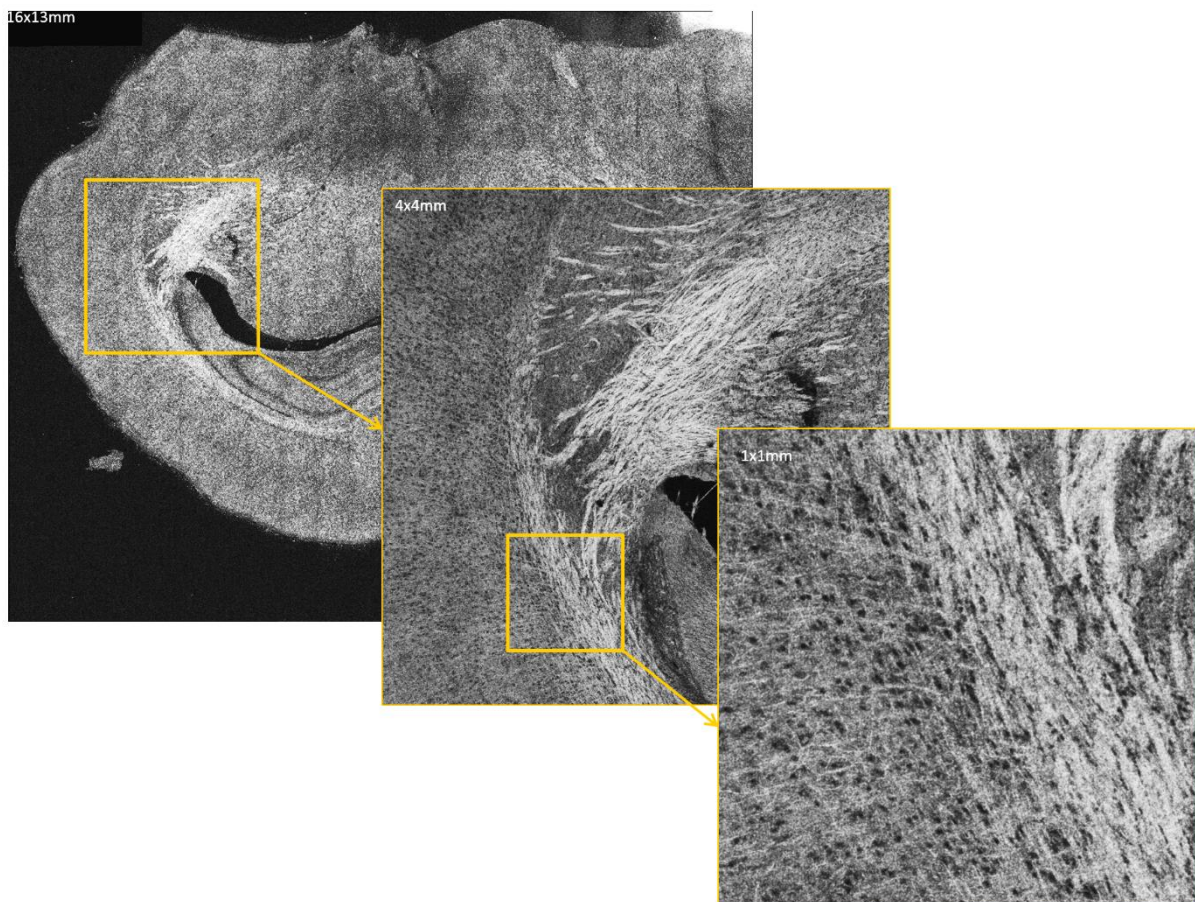


Figure 29 : images OCT Plein Champ d'un cerveau de rat fixé, à différentes échelles de visualisation. A gauche : image grand champ (16x13mm) résultat du stitching de 22x18 champs imagés élémentaires, au milieu : image de grandissement intermédiaire (4x4mm) après zoom numérique, à droite : champ élémentaire.

On observe par ailleurs sur cette figure, pour l'image macroscopique, une trame résiduelle rendant visible la géométrie d'acquisition en mosaïque. Cet effet est dû à un éclairage non parfaitement homogène au niveau d'un champ d'imagerie élémentaire : la légère cloche d'éclairage entraîne une diminution du remplissage des pixels en bord de champ (environ 20%), d'où un contraste légèrement inférieur pour cette zone (qui correspond par ailleurs à la zone de recouvrement du stitching). Même si de nombreux algorithmes permettent de corriger cet effet de l'éclairage [47], nous avons préféré optimiser l'uniformité de l'éclairage par réglage fin du Köhler : nous obtenons sur le dispositif final un éclairage homogène à 10% permettant de supprimer cet effet.

La Figure 30 présente l'interface logicielle utilisée pour l'acquisition des images. La zone (1) correspond à l'image OCT plein champ d'un champ unitaire en cours d'acquisition, la zone (2) correspond à l'image macroscopique acquise avant imagerie FFOCT. Le carré rouge présent en (2) correspond à la zone d'imagerie FFOCT en cours.

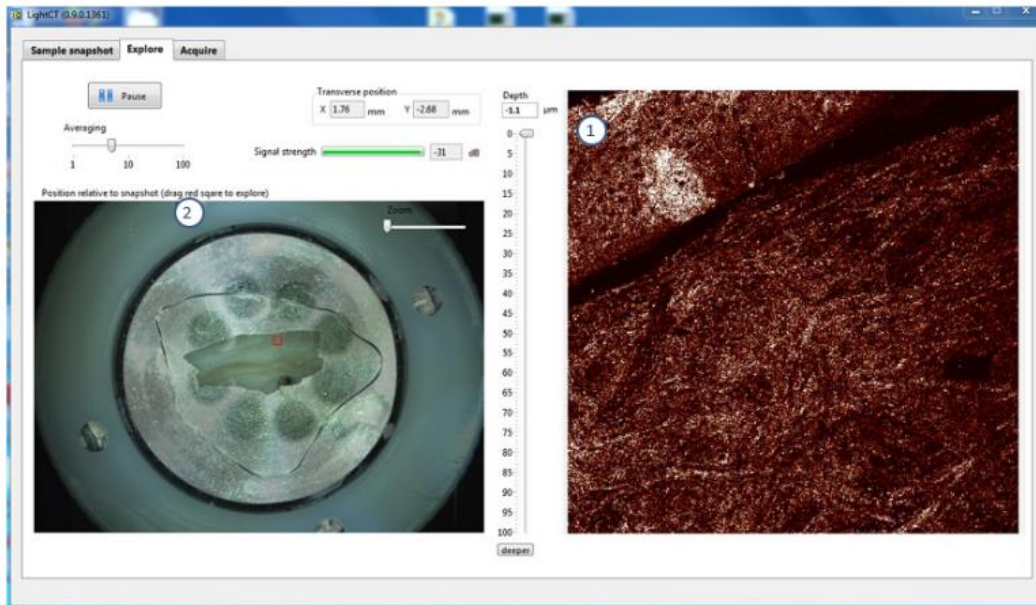


Figure 30 : capture d'écran du logiciel d'acquisition d'images FFOCT développé. 1 : zone de visualisation d'un champ FFOCT élémentaire ($780 \times 780 \mu\text{m}$) ; 2 : image macroscopique. Le carré rouge dans l'image macroscopique correspond à l'aire imagée par FFOCT. L'image présentée correspond à la jonction derme/épiderme d'une biopsie de peau.

Cette méthode d'acquisition et de visualisation d'images grand champ permet de répondre à une des contraintes initialement identifiée, à savoir un temps d'obtention d'une image grand champ compatible avec une utilisation peropératoire (≤ 30 minutes). Même si cet objectif semble atteint, il est assez frustrant de constater qu'une part non négligeable de cette durée est liée au calcul de l'image finale à partir d'une mosaïque. Pour améliorer ce fonctionnement, nous avons initié une collaboration (financement obtenu- projet ADOC (financement FEDER)) avec le laboratoire de mathématiques appliquées de l'Ecole Centrale (N. Paragios). Un nouvel algorithme de stitching a été développé, basé sur une architecture de calcul parallèle, permettant son portage sur GPU et un gain très significatif en temps de calcul. Les résultats de ces développements ont été obtenus en toute fin de ces travaux de thèse. En particulier pour l'exemple de la Figure 29, il est maintenant possible de passer de 6 minutes de temps de calcul à moins de 30 secondes (sur carte graphique Nvidia Quadro 4000). Ce développement algorithmique a fait l'objet d'un dépôt de brevet, dont une licence d'exploitation a été accordée à la société LLTech.

1.3.4 Nouveau milieu d'immersion pour l'imagerie tomographique des milieux biologiques

Comme décrit au §1.3.1, Le dispositif développé est un microscope de Linnik utilisant des objectifs à immersion, de manière à optimiser le Rapport Signal à Bruit, par adaptation d'indice de réfraction le long de la chaîne d'imagerie (minimisation du signal parasite provenant de la réflexion à la surface de l'échantillon). Cependant en considérant l'utilisation à long terme

en contexte clinique du système, le choix du liquide d'immersion doit répondre à certaines exigences :

Paramètre	Valeur cible	Justification
Spectre de transmission	Proche de 100% sur un intervalle de 600 à 1500nm	Possibilité d'utiliser le dispositif à la fois en proche infrarouge (aux alentours de 800nm) et en infrarouge court (aux alentours de 1300nm)
Indice de réfraction	Entre 1,38 et 1,40	Correspond à l'indice de réfraction MOYEN d'un tissu [2]. Permet une adaptation d'indice optimale
Stabilité	Conservation des propriétés optiques et physiques avec les variations de l'environnement et au cours du temps (T°, séchage, etc.)	L'instrument doit conserver ses performances au cours du temps. Le bras de référence fonctionne en immersion permanente, le liquide d'immersion ne doit donc pas être volatil, ou bien l'étanchéité à l'air du volume d'immersion pour le bras de référence doit être parfaite.
Objectifs de microscope	A immersion, corrigé pour les propriétés du milieu d'immersion (indice)	Conservation de la résolution nominale des objectifs de microscope utilisés.

La grande majorité des liquides d'immersion pour microscope disponibles sur le marché ont une composante volatile, et ne sont pas adaptés à une utilisation sur des durées très longues, en particulier sur la durée de vie de l'instrument. La nécessité de disposer d'une immersion permanente de l'objectif du bras de référence de l'interféromètre impose l'utilisation d'un milieu d'immersion non volatil, puisque l'encapsulation permanente d'un liquide volatil garantissant ses propriétés au cours du temps s'avère tout-à-fait hasardeuse. Nous avons effectué quelques tests en ce sens à l'aide de divers matériaux d'encapsulation et divers liquides (eau, gel d'échographie) sans succès. Il est aisé d'obtenir une étanchéité aux liquides à l'aide de joints, mais très difficile d'obtenir une étanchéité parfaite à l'air, d'autant plus que le matériau d'encapsulation doit avoir des propriétés élastiques permettant la modulation du miroir de référence (à l'intérieur du volume immergé) à l'aide d'un modulateur piézoélectrique.

Après de longues recherches, nous avons sélectionné un liquide bénéficiant de propriétés compatibles avec notre besoin, mais non utilisé en microscopie au moment de ces travaux : *l'huile de silicone* (polydiméthylsiloxane). Ce liquide est en effet habituellement utilisé pour ses propriétés mécaniques (lubrifiant), thermiques (conductivité), acoustiques (cuves à ultrasons), mais aussi utilisé sur le vivant, que ce soit en cosmétologie (entre dans la composition de nombreuses crèmes), ou dans le domaine médical. Ce dernier point est

particulièrement intéressant pour notre usage prévu, puisqu'il assure qu'il est possible d'utiliser cette huile sans contre-indication de sécurité. Ainsi l'huile de silicone est appliquée sous forme de pellicule très fine à la surface de la majorité des seringues en tant que lubrifiant, ou encore utilisé comme matériau tampon (remplacement temporaire de l'humeur vitrée) lors de procédures chirurgicales délicates sur la rétine. Elle entre dans la composition de certaines crèmes pharmaceutiques, principalement pour assurer un étalement correct et une sensation de fluidité à l'application.

Les propriétés physiques principales de l'huile sélectionnée (Dow Corning Q7-9120) sont présentées dans le tableau ci-dessous :

	<i>Valeur</i>
<i>Indice de réfraction (@ 25°C)</i>	<i>1,4046</i>
<i>Contenu volatil</i>	<i>0,01%</i>
<i>Viscosité cinématique</i>	<i>12500 cSt</i>
<i>Couleur</i>	<i>transparent</i>
<i>Odeur</i>	<i>Sans odeur</i>

Nous avons sélectionné une huile de forte viscosité de manière à assurer la présence d'huile sous l'objectif sur une épaisseur non négligeable (2,5mm), y compris pendant les mouvements de l'échantillon liés à la procédure de stitching. Le fabricant assure une conservation des propriétés extrêmement durable dans le temps, en particulier l'absence de modifications des propriétés avec des variations environnementales de chaleur normales (10-50°) et avec l'exposition prolongée à l'air (pas de séchage, composante volatile quasi inexistante).

Nous avons caractérisé plus précisément les propriétés optiques de transmission (« transparence ») de ce liquide, car non mesurées par le fabricant du fait de l'absence d'usage en optique, à l'aide d'un spectromètre d'absorption (Horiba Scientific), pour une épaisseur de 10mm. La *Figure 31* présente le résultat de cette mesure, pour une gamme de longueur d'onde comprise entre 300 et 1700 nm.

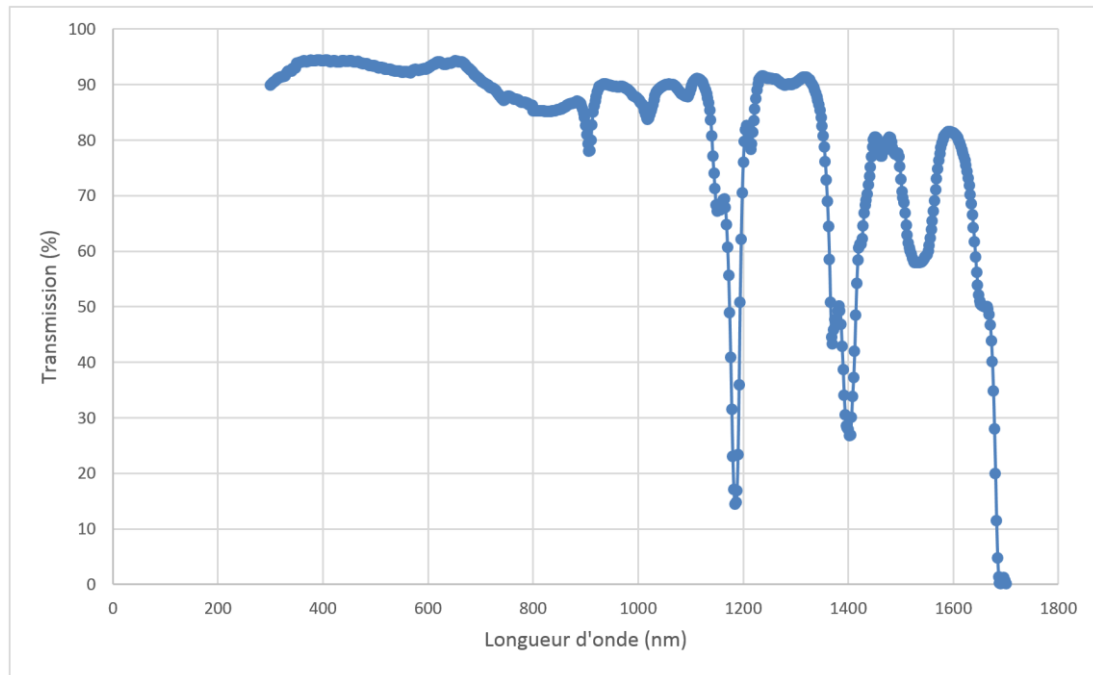


Figure 31 : spectre de transmission mesuré pour l'huile de silicone sélectionnée, pour une épaisseur de cellule de mesure de 1cm.

On remarque une bonne transparence du milieu dans le visible ; de plus, malgré quelques pics d'absorption à 1200nm et 1400nm environ, il est possible d'utiliser ce même milieu dans le proche infrarouge, par exemple avec l'emploi d'autres détecteurs (InGaAs), ces pics ayant une largeur limitée. Ce liquide d'immersion présente donc des propriétés très intéressantes non seulement pour le système développé mais pour de possibles autres développements, en particulier pour l'imagerie de milieux biologiques : indice de réfraction (adaptation quasi-parfaite), absence de séchage (expériences possibles sur plusieurs jours par exemple en embryologie [48]), utilisation dans une bande spectrale large (visible, SWIR), stabilité (meilleure que le glycérol qui change d'indice au cours du temps par absorption de l'humidité environnante).

L'espace d'immersion situé entre l'objectif de microscope et l'échantillon est donc constitué d'une épaisseur d'huile de silicone (typiquement 2,5mm), d'une lame de silice d'épaisseur 1mm, et de l'échantillon lui-même lorsque le plan d'imagerie est situé en profondeur. Nous avons présenté en 1.3.1.7 le design du porte-échantillon définissant ces contraintes. Notons que ces différents milieux (hors échantillon remplacé par un miroir) sont présents de manière équivalente au niveau du bras de référence de manière à assurer l'équilibrage en chemin optique et en dispersion de l'interféromètre.

L'objectif de microscope n'est donc pas utilisé dans sa configuration nominale (immersion dans l'eau). Nous avons simulé la perte de qualité optique d'imagerie liée à cette modification à l'aide d'un logiciel de calcul optique (Zemax). L'objectif de microscope (design non disponible) est défini comme une optique paraxiale dans l'eau. Les caractéristiques principales de l'huile de silicone et du tissu sont entrées manuellement en définissant 2 nouveaux milieux. Nous considérons une épaisseur de tissu (typique pour les applications de

contrôle de biopsie que nous ciblons) de $30\mu\text{m}$. Enfin on considère un champ d'imagerie de 1mm de côté, et une longueur d'onde de 710 nm. La Figure 32 ci-dessous décrit les résultats principaux de cette simulation.

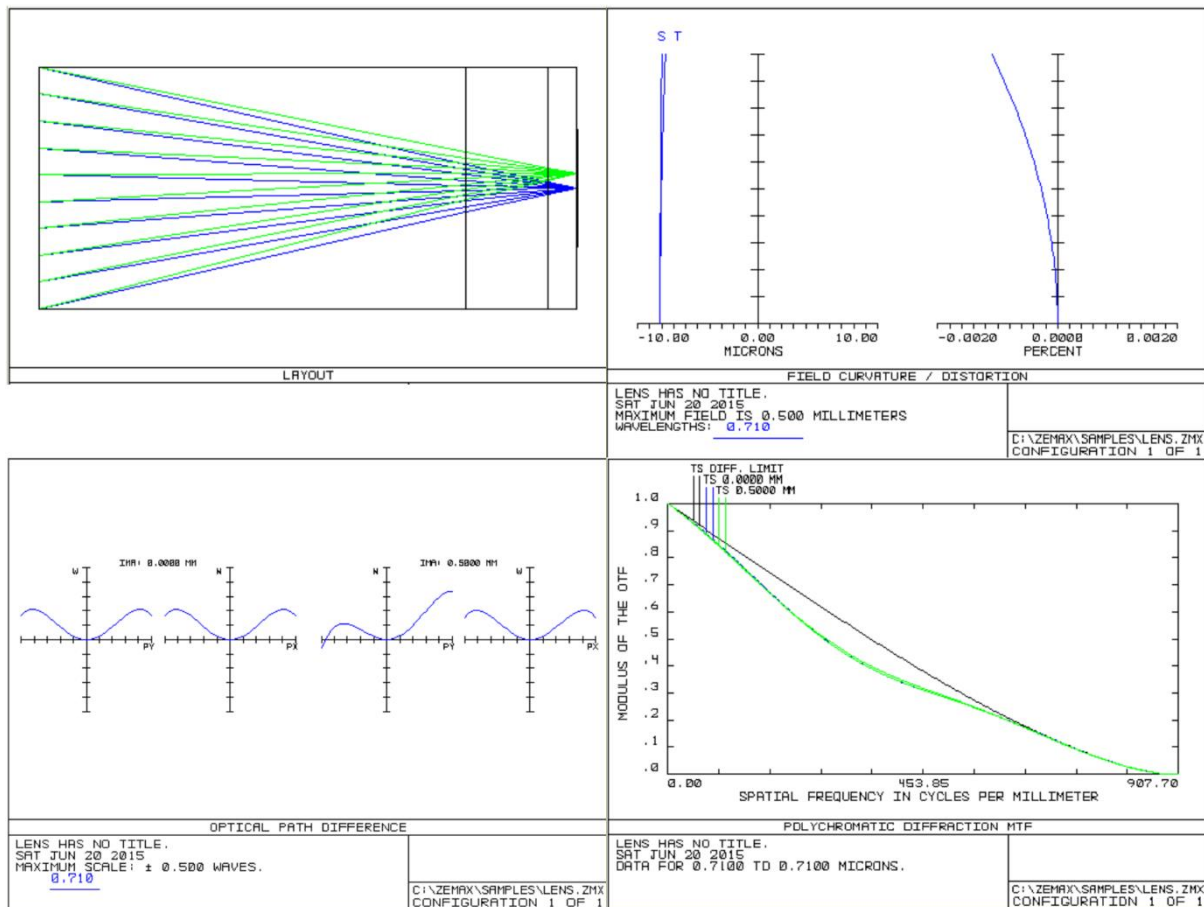


Figure 32 : simulation (Zemax) de l'influence du milieu d'immersion et de la lame couvre échantillon sur la qualité optique d'imagerie.

Comme nous pouvions l'anticiper, nous observons principalement de l'aberration sphérique (coefficient de Zernike $Z_{11}=0,033 \lambda$ au centre du champ) et une légère coma en bord de champ. La distorsion est négligeable. Du point de vue de l'imagerie, on observe une chute de FTM (Fonction de Transfert de Modulation) pour les fréquences spatiales intermédiaires, mais d'amplitude limitée (chute de contraste de 10% pour des fréquences spatiales d'environ 400 cycles/mm). Cette perte de qualité optique est tout-à-fait acceptable au vu des avantages apportés par la configuration choisie.

Remarque : Au moment de ces travaux et du choix de ce milieu, il n'existait pas d'usage commercial de l'huile de silicone en optique. En 2011, Olympus a mis sur le marché des objectifs à forte ouverture numérique ($NA=1,05$) optimisés pour une immersion dans l'huile de silicone (Olympus UPLSAPO 30x et 60x) [49].

1.3.5 Caractérisation et performances

Un certain nombre d'éléments ont déjà été présentés et/ou mesurés dans les paragraphes précédents détaillant le dimensionnement et certains choix techniques. Nous reprenons ici quelques points supplémentaires non précédemment détaillés.

Résolution : La résolution transverse est dictée par les propriétés d'ouverture numérique de l'objectif de microscope, et a déjà été évaluée en 1.3.1.3. Nous avons vu que la résolution axiale (section optique) est liée à la largeur spectrale de la lumière. Plus précisément la résolution axiale est liée au spectre effectif, c'est-à-dire la distribution spectrale effectivement détectée par la caméra. Des éléments supplémentaires de mise en forme de ce spectre tels que des filtres ou la réponse spectrale du détecteur viennent donc définir ce spectre. La *Figure 33* représente les éléments de mise en forme du spectre pour le dispositif développé, ainsi que le spectre effectif obtenu.

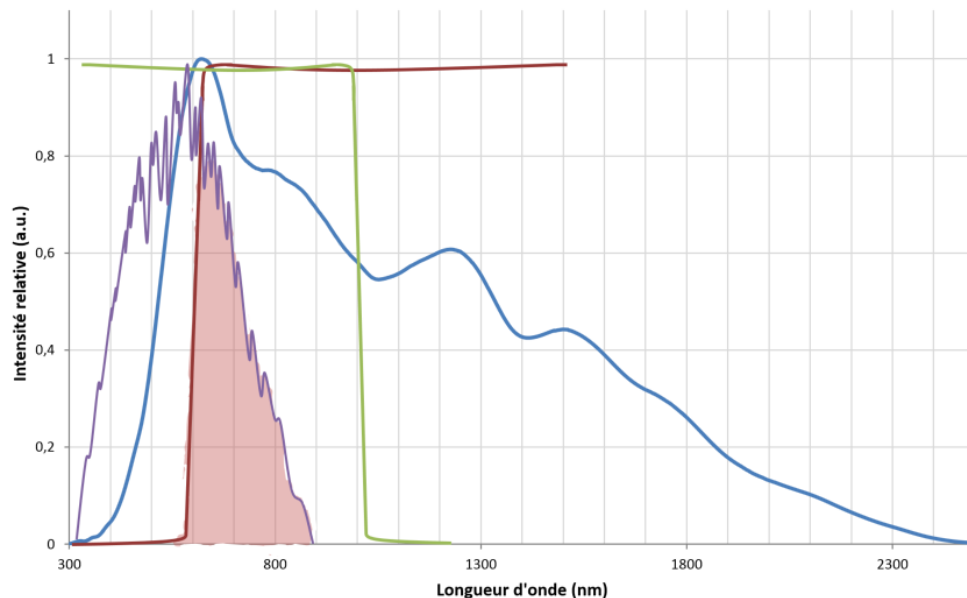


Figure 33 : spectres des différents éléments constituant le spectre effectif. En bleu : source halogène, en violet : réponse détecteur, en rouge et vert : filtres passe-haut (@610nm) et passe-bas (@1000nm) délimitant la bande spectrale d'illumination. La surface colorée en rose représente la bande spectrale effective du système d'OCT Plein Champ, permettant de définir la résolution axiale.

Nous avons mesuré le spectre effectif de notre système en utilisant les propriétés de spectroscopie par transformée de Fourier de l'interféromètre de Michelson : la transformée de Fourier d'une figure d'interférences en lumière blanche obtenue par un coin d'air (miroir côté objet) définit un spectre effectif de longueur d'onde centrale 710 nm et de largeur à mi-hauteur de 100nm. La longueur de cohérence associée est donc :

$$L_c = \frac{2 \ln 2}{\pi} \cdot \frac{\lambda_0^2}{\Delta \lambda} = \frac{2 \ln 2}{\pi} \cdot \frac{0,71^2}{0,1} = 2,22 \mu m$$

Soit une résolution axiale de :

$$\delta z = \frac{L_c}{2n} = \frac{2,22}{2 \cdot 1,4} = 0,8\mu m$$

Remarque : en OCT Plein Champ la longueur de cohérence dépend aussi de l'ouverture numérique des objectifs [43], avec une réduction de la longueur de cohérence à mesure que l'ouverture numérique augmente. Cependant cet effet n'a une influence que pour des ouvertures numériques typiquement supérieures à 0,5. Dans notre cas (ouverture numérique de l'ordre de 0,3), L_c reste déterminée par la largeur spectrale de la source.

Sensibilité : Nous avons mesuré la sensibilité du dispositif par mesure du bruit pour un nombre d'accumulations variable, le détecteur fonctionnant proche de la saturation. Nous obtenons une sensibilité de -71dB pour une image, -82dB pour 10 images et -92dB pour 100 images, valeurs proches des valeurs théoriques principalement définies par le détecteur.

Profondeur d'imagerie : La profondeur d'imagerie correspond à la profondeur maximale pour laquelle il est possible de détecter un signal tomographique distinct du bruit. Cette grandeur est donc intrinsèquement liée à la nature du milieu traversé. En OCT de Fourier on confond souvent la gamme d'imagerie axiale possible (définie par la profondeur de champ de l'optique principale) et la profondeur d'imagerie effective (définie par le rapport signal sur bruit), d'où des valeurs annoncées (1 à 2 mm) souvent bien supérieures à la performance effective de collection d'un signal.

Dans notre cible d'étude, à savoir les tissus biologiques, il n'est possible que de donner des valeurs typiques, sur quelques types de tissus de nature variée. Nous avons effectué des essais d'imagerie en profondeur sur des biopsies variées : tissu mammaire, tissu oculaire, peau, biopsie de prostate, tissu ORL, etc., au gré de nos diverses collaborations cliniques. La gamme moyenne de profondeurs accessibles est de 200 à 500 μ m, en fonction de la structure de ces tissus, de leurs propriétés de diffusion et d'absorption. Quelques tissus, de par leurs propriétés de transparence, sortent de cette gamme, comme par exemple la cornée pour laquelle il est possible de collecter du signal sur toute son épaisseur, soit de 500 μ m à 1mm.

A titre d'exemple la *Figure 34* présente une série d'images FFOCT sur échantillon de peau à diverses profondeurs, pour une accumulation de 40 images.

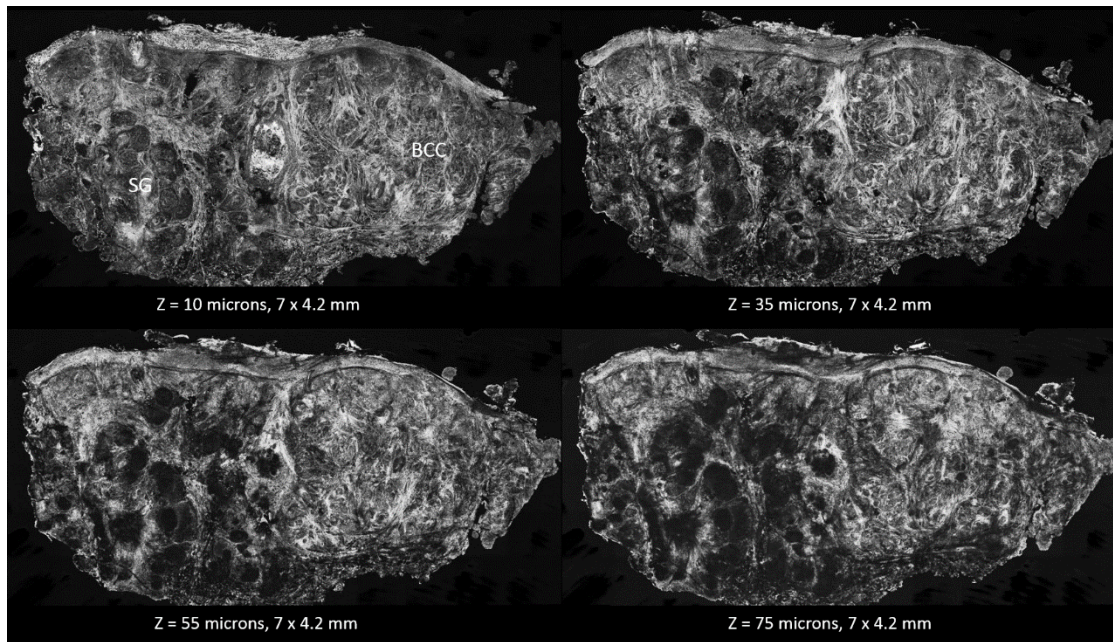


Figure 34 : images FFOCT d'un échantillon de peau coupé transversalement à diverses profondeurs. SG : glande sébacée ; BCC : carcinome baso-cellulaire. L'épiderme est la couche supérieure hyperréfléctive de l'image.

La peau est constituée de l'épiderme, couche hyper-réfléctive située en haut des images présentées, et du derme principalement constitué de fibres de collagène, de vaisseaux et de glandes. Cet exemple montre une invasion tumorale (carcinome baso-cellulaire) sur la partie droite des images, responsable du changement architectural observé dans le derme (réaction stromale, apparition d'une densité de fibres de collagène très importante entourant des foyers tumoraux). A 75 microns de profondeur, nous détectons encore énormément de signal, la profondeur maximale atteinte avant disparition totale du signal étant de 235 μm . Nous présentons cet exemple de manière à mettre en évidence la différence entre la profondeur d'imagerie optique et la *profondeur d'imagerie applicable*, liée à l'utilisation des images, à savoir la profondeur maximale pour laquelle il est possible d'utiliser les images à des fins de diagnostic. En pratique, nous avons observé que cette profondeur applicable est sensiblement inférieure à la profondeur d'imagerie optique, typiquement d'un facteur 4, puisque la perte de contraste en profondeur (observée sur la figure précédente) ne permet rapidement plus de visualiser l'ensemble des structures nécessaires au diagnostic.

Remarque : Lorsque la profondeur d'imagerie augmente dans un milieu pour lequel l'adaptation d'indice avec le système d'imagerie n'est pas parfaite, on observe un décalage de la position axiale du plan de cohérence (variation du chemin optique lié au changement d'indice), dans le sens opposé d'un décalage du plan de focalisation (aberration sphérique à l'interface) : il est possible par ajustement corrélé de la différence de marche du bras de référence et de la position du plan de focalisation de superposer à nouveau ces 2 plans et d'améliorer significativement la profondeur d'imagerie accessible [44]. Cependant cet effet est perceptible pour des ouvertures numériques relativement élevées (typiquement $>0,5$), et pour une différence d'indice entre le milieu d'immersion et le milieu imagé significative (typiquement $>0,05$). Nous avons testé cette

méthode de compensation, qui pour le dispositif développé n'améliore pas les performances d'imagerie en profondeur : l'adaptation d'indice est ici très bonne, et l'ouverture numérique limitée.

Le tableau ci-dessous résume les caractéristiques du dispositif développé, à la fois du point de vue des performances d'imagerie et du point de vue de l'ergonomie d'usage en vue d'un transfert en contexte clinique. La colonne Spécifications reprend certaines caractéristiques définies en 1.1.3 liées à l'application visée, la colonne Justification précise les raisons des compromis retenus par rapport à ces spécifications.

	<i>Spécifications</i>	<i>Performance finale</i>	<i>Justification/remarques</i>
<i>Résolution transverse</i>	$\leq 1\mu m$	$1,4\mu m$	<i>Meilleur compromis entre une résolution proche de la spécification initiale et ouverture numérique commercialement disponible et suffisamment faible pour limiter l'influence des aberrations et de la diffusion multiple</i>
<i>Résolution axiale</i>	$\leq 4-5\mu m$	$0,8\mu m$	-
<i>Champ d'imagerie unitaire</i>	-	$0,8 \times 0,8 \text{ mm}$	<i>Défini par le couple échantillonnage du détecteur (caméra 1Mpixels)/résolution transverse</i>
<i>Champ d'imagerie max.</i>	$20 \times 20 \text{ mm}$	$\Phi = 27 \text{ mm}$	-
<i>Profondeur max.</i>	1 mm	$200-500\mu m$	<i>Dépend des propriétés du tissu. Peut atteindre 1mm pour un tissu très transparent (ex : cornée).</i>
<i>$\Delta\lambda$ (à mi-hauteur)</i>	-	100 nm	-
<i>Longueur d'onde centrale</i>	-	710 nm	-
<i>Sensibilité pour 1 image (pour 10 images)</i>	-	71 dB (82 dB)	-
<i>Temps de mesure</i>	$< 30 \text{ minutes}$	$15-20 \text{ minutes}$	<i>Correspond au temps d'obtention typique d'une image incluant le temps de mise en place de l'échantillon et de calcul et d'affichage d'une image</i>
<i>Innocuité</i>	<i>totale</i>	<i>totale</i>	<i>La seule interaction avec l'échantillon correspond à sa mise en place dans le porte-échantillon (en appui sur la fenêtre de silice)</i>
<i>Encombrement</i>	$30 \times 30 \times 60 \text{ cm}$	$31 \times 31 \times 70 \text{ cm}$	<i>Ecart d'encombrement acceptable, l'encombrement de la base étant la plus critique</i>
<i>Type de tissu</i>	<i>Frais, fixé, congelé</i>	<i>Frais, fixé, congelé</i>	-
<i>Format de données</i>	<i>DICOM</i>	<i>DICOM</i>	-

1.3.6 Discussion – Conclusion

Nous avons développé un dispositif d'OCT Plein Champ optimisé pour un transfert en contexte clinique, dans le but d'évaluer la capacité de la technique à effectuer un diagnostic peropératoire du cancer sur biopsies de manière non-invasive. Un effort tout particulier, outre l'obtention de performances d'imagerie au niveau de l'état de l'art en OCT Plein Champ, a été porté sur l'ergonomie du dispositif, de manière à être compatible avec les contraintes de l'application visée : le système permet de réaliser des images grand champ, dans un laps de temps compatible avec les procédures peropératoires actuelles, sans modification de l'échantillon, et en garantissant un maintien des performances au cours du temps. Ce dispositif a par ailleurs été à la base de nombreux travaux de recherche, matérialisés en particulier par 3 thèses à l'Institut Langevin (thèse A. Burcheri soutenue en 2012, thèse O. Assayag soutenue en 2014, thèse A. Nahas soutenue en 2014) et une thèse en cours (C. Apélian) que je co-encadre.

Pour illustrer ces performances et situer l'OCT Plein Champ parmi les autres méthodes d'imagerie optique des tissus existantes, nous avons effectué une imagerie du même échantillon avec plusieurs techniques. Tout d'abord nous avons imagé un échantillon de tissu mammaire avec le système développé et avec un système d'OCT du commerce (Thorlabs swept-source OCT OC1300SS @ 1300nm). Ce dernier annonce 25 μ m de résolution transverse, 12 μ m de résolution axiale et une profondeur d'imagerie de 1mm.




Figure 35 : image OCT (Thorlabs – à gauche) et FFOCT (à droite) d'un échantillon de sein, en face (C-scan). Profondeur 40 μ m.

La Figure 35 montre 2 images de la même zone d'un échantillon de sein, environ à la même profondeur, prises par les 2 systèmes. L'obtention d'une image en face (C-scan) par le système d'OCT swept-source requiert l'acquisition d'un volume 3D. Avec la résolution du système Thorlabs, il est impossible de distinguer les détails architecturaux du tissu mammaire,

alors que la bonne résolution du système FFOCT permet de distinguer des structures telles que les lobules, adipocytes, fibres de collagène, a priori nécessaires à l'obtention d'un diagnostic.

La *Figure 36* montre une coupe transverse (B-scan) du même échantillon acquise par les 2 systèmes, l'image FFOCT selon Z étant reconstruite à partir de l'acquisition d'une pile d'images en face sur $250\mu\text{m}$.




Figure 36 : image transverse (B-scan) d'un échantillon de sein par OCT (Thorlabs – en haut) et FFOCT (en bas)

L'image OCT complète (en haut à gauche) montre ainsi que même si la profondeur d'imagerie annoncée (et acquise) est de 1mm , la perte de signal est totale à environ $500\mu\text{m}$, conformément à notre remarque précédente. En faisant un zoom sur une petite zone, on visualise là encore l'influence de la résolution du système FFOCT sur la capacité à distinguer des structures fines. Même si le signal disparaît plus rapidement en profondeur pour l'image FFOCT, il semble difficile de baser un diagnostic sur une image aussi peu résolue que celle donnée par le système Thorlabs.

Nous avons ensuite imagé un échantillon de peau, au niveau du derme, à l'aide du dispositif FFOCT développé et à l'aide d'un microscope multiphotonique (Leica TCS SP5, excitation @ 810nm , SHG @ $410-415\text{nm}$, autofluorescence @ $500-550\text{nm}$, autofluorescence @ $595-645\text{nm}$, résolution transverse $0,2\mu\text{m}$, résolution axiale $1\mu\text{m}$).

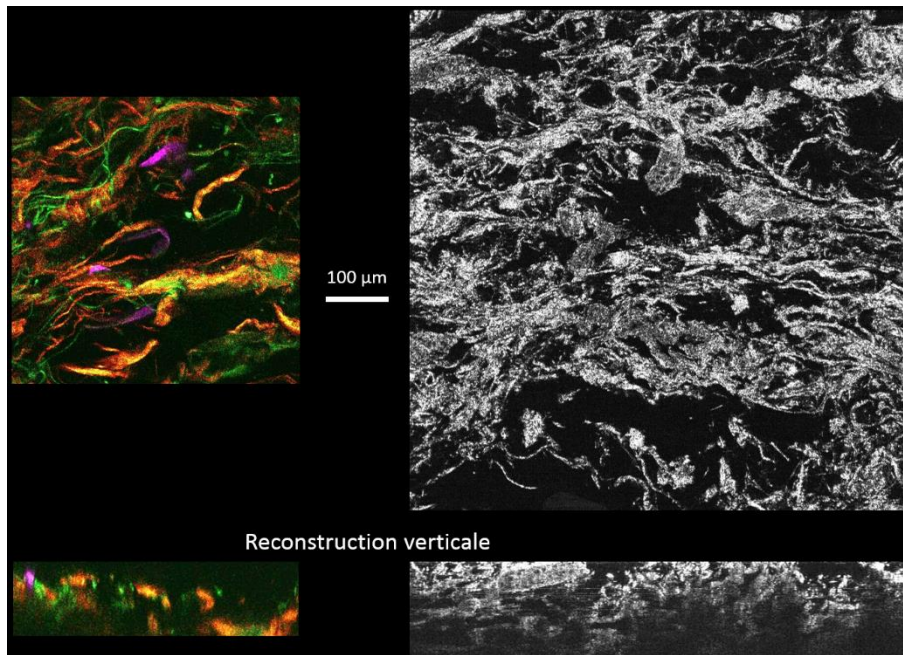


Figure 37 : images en microscopie multiphotonique (à gauche) et FFOCT (à droite) d'un échantillon de peau (derme)

La Figure 37 présente à la fois une image en face et une reconstruction verticale d'une zone du derme à l'aide des 2 méthodes. Même si l'image FFOCT est suffisamment résolue pour distinguer les fibres de collagène très fines, la capacité de la microscopie multiphotonique à être sensible à des émissions de fluorescence sur plusieurs bandes spectrales permet d'ajouter aux images produites une spécificité difficile à obtenir à la simple lecture de l'image FFOCT. Selon l'axe vertical, l'image FFOCT reste supérieure en termes de définition. On voit cependant ici apparaître une possible limitation de l'OCT en général lorsqu'on cherche à appliquer la technique au diagnostic, à savoir une modalité de contraste unique qui laisse entrevoir une possible limitation de la spécificité du diagnostic. Nous allons développer ces points à la fois au Chapitre 2, où nous faisons une première évaluation des performances de diagnostic de l'OCT Plein Champ sur plusieurs cas cliniques, et au Chapitre 3 où nous allons apporter des améliorations à la méthode, en particulier en termes de spécificité du diagnostic, par adjonction de modalités de contraste complémentaires.


2 Vers un diagnostic peropératoire par OCT plein champ : évaluations précliniques

2.1 Evaluation des performances de diagnostic sur biopsies de cerveau

Le diagnostic peropératoire du tissu de cerveau constitue sans doute le meilleur exemple de cas clinique pour lequel une technique d'imagerie optique à haute résolution et contraste endogène fait actuellement cruellement défaut. Il est en effet crucial dans le cas de la chirurgie du cerveau de pouvoir optimiser la résection tissulaire, tout prélèvement de tissu sain pouvant conduire à une altération irréversible de certaines fonctions neuronales. L'identification, à l'échelle des microstructures du tissu nerveux, de la limite entre une zone saine et une zone pathologique dans ce cadre peropératoire présente un intérêt clinique indiscutable. Il est de plus hautement préférable de disposer d'une méthode d'imagerie à contraste endogène ne présentant aucun risque de modification et/ou dégradation du tissu nerveux. L'OCT Plein Champ est donc une technique particulièrement adaptée à ce besoin clinique.

Même s'il semble évidemment plus pertinent de pouvoir effectuer une telle identification in situ, par exemple en disposant d'un instrument endoscopique, le contrôle peropératoire rapide des résections, et en particulier des marges d'exérèse, est une première étape pouvant néanmoins réduire le taux de ré-opération et permettre d'envisager une chirurgie conservatrice par résection/contrôle itératif.

Nous présentons ici le résultat d'une étude pilote correspondant à ce cas clinique.



Imaging of non-tumorous and tumorous human brain tissues with full-field optical coherence tomography[☆]



Osnath Assayag^{a,1}, Kate Grieve^{a,*}, Bertrand Devaux^{b,c}, Fabrice Harms^a, Johan Pallud^{b,c}, Fabrice Chretien^{b,c}, Claude Boccard^a, Pascale Varlet^{b,c}

^a Inserm U979 "Wave Physics For Medicine" ESPCI - ParisTech - Institut Langevin, 1 rue Jussieu, 75005, France

^b Centre Hospitalier Sainte-Anne, 1 rue Cabanis 75014 Paris, France

^c University Paris Descartes, France

ARTICLE INFO

Article history:

Received 21 February 2013

Received in revised form 8 April 2013

Accepted 8 April 2013

Available online xxxx

Keywords:

Optical imaging
Digital pathology
Brain imaging
Brain tumor
Glioma

ABSTRACT

A prospective study was performed on neurosurgical samples from 18 patients to evaluate the use of full-field optical coherence tomography (FF-OCT) in brain tumor diagnosis.

FF-OCT captures en face slices of tissue samples at 1 μm resolution in 3D to a penetration depth of around 200 μm . A 1 cm^2 specimen is scanned at a single depth and processed in about 5 min. This rapid imaging process is non-invasive and requires neither contrast agent injection nor tissue preparation, which makes it particularly well suited to medical imaging applications.

Temporal chronic epileptic parenchyma and brain tumors such as meningiomas, low-grade and high-grade gliomas, and choroid plexus papilloma were imaged. A subpopulation of neurons, myelin fibers and CNS vasculature were clearly identified. Cortex could be discriminated from white matter, but individual glial cells such as astrocytes (normal or reactive) or oligodendrocytes were not observable.

This study reports for the first time on the feasibility of using FF-OCT in a real-time manner as a label-free non-invasive imaging technique in an intraoperative neurosurgical clinical setting to assess tumorous glial and epileptic margins.

© 2013 The Authors. Published by Elsevier Inc. All rights reserved.

1. Introduction

1.1. Primary CNS tumors

Primary central nervous system (CNS) tumors represent a heterogeneous group of tumors with benign, malignant and slow-growing evolution. In France, 5000 new cases of primary CNS tumors are detected annually (Rigau et al., 2011). Despite considerable progress in diagnosis and treatment, the survival rate following a malignant brain tumor remains low and 3000 deaths are reported annually from CNS tumors in France (INCa, 2011). Overall survival from brain tumors depends on the complete resection of the tumor mass, as identified through postoperative imaging, associated with updated adjuvant radiation therapy and chemotherapy regimen for malignant

tumors (Soffietti et al., 2010). Therefore, there is a need to evaluate the completeness of the tumor resection at the end of the surgical procedure, as well as to identify the different components of the tumor interoperatively, i.e. tumor tissue, necrosis, infiltrated parenchyma (Kelly et al., 1987). In particular, the persistence of non-visible tumorous tissue or isolated tumor cells infiltrating brain parenchyma may lead to additional resection.

For low-grade tumors located close to eloquent brain areas, a maximally safe resection that spares functional tissue warrants the current use of intraoperative techniques that guide a more complete tumor resection. During awake surgery, speech or fine motor skills are monitored, while cortical and subcortical stimulations are performed to identify functional areas (Sanai et al., 2008). Intraoperative MRI provides images of the surgical site as well as tomographic images of the whole brain that are sufficient for an approximate evaluation of the abnormal excised tissue, but offers low resolution (typically 1 to 1.5 mm) and produces artifacts at the air-tissue boundary of the surgical site.

Histological and immunohistochemical analyses of neurosurgical samples remain the current gold standard method used to analyze tumorous tissue due to advantages of sub-cellular level resolution and high contrast. However, these methods require lengthy (12 to 72 h), complex multiple steps, and use of carcinogenic chemical products that would not be technically possible intra-operatively. In addition, the number of histological slides that can be reviewed and analyzed

Abbreviations: FF-OCT, full field optical coherence tomography; OCT, optical coherence tomography.

[☆] This is an open-access article distributed under the terms of the Creative Commons Attribution-NonCommercial-ShareAlike License, which permits non-commercial use, distribution, and reproduction in any medium, provided the original author and source are credited.

* Corresponding author at: ESPCI - Institut Langevin, 1 rue Jussieu, 75005, France. Tel.: + 33 1 82 72 61 28.

E-mail address: kate.grieve@espci.fr (K. Grieve).

¹ Equal first authors.

by a pathologist is limited, and it defines the number and size of sampled locations on the tumor, or the surrounding tissue.

To obtain histology-like information in a short time period, intraoperative cytological smear tests are performed. However tissue architecture information is thereby lost and the analysis is carried out on only a limited area of the sample (1 mm × 1 mm).

Intraoperative optical imaging techniques are recently developed high resolution imaging modalities that may help the surgeon to identify the persistence of tumor tissue at the resection boundaries. Using a conventional operating microscope with Xenon lamp illumination gives an overall view of the surgical site, but performance is limited by the poor discriminative capacity of the white light illumination at the surgical site interface. Better discrimination between normal and tumorous tissues has been obtained using fluorescence properties of tumor cells labeled with preoperatively administered 5-ALA. Tumor tissue shows a strong ALA-induced PPIX fluorescence at 635 nm and 704 nm when the operative field is illuminated with a 440 nm-filtered lamp. More complete resections of high-grade gliomas have been demonstrated using 5-ALA fluorescence guidance (Stummer et al., 2000), however brain parenchyma infiltrated by isolated tumor cells is not fluorescent, reducing the interest of this technique when resecting low-grade gliomas.

Refinement of this induced fluorescence technique has been achieved using a confocal microscope and intraoperative injection of sodium fluorescein. A 488 nm laser illuminates the operative field and tissue contact analysis is performed using a handheld surgical probe (field of view less than 0.5 × 0.5 mm) which scans the fluorescence of the surgical interface at the 505–585 nm band. Fluorescent isolated tumor cells are clearly identified at depths from 0 to 500 μm from the resection border (Sanai et al., 2011), demonstrating the potential of this technique in low-grade glioma resection.

Reviewing the state-of-the-art, a need is identified for a quick and reliable method of providing the neurosurgeon with architectural and cellular information without the need for injection or oral intake of exogenous markers in order to guide the neurosurgeon and optimize surgical resections.

1.2. Full-field optical coherence tomography

Introduced in the early 1990s (Huang et al., 1991), optical coherence tomography (OCT) uses interference to precisely locate light deep inside tissue. The photons coming from the small volume of interest are distinguished from light scattered by the other parts of the sample by the use of an interferometer and a light source with short coherence length. Only the portion of light with the same path length as the reference arm of the interferometer, to within the coherence length of the source (typically a few μm), will produce interference. A two-dimensional B-scan image is captured by scanning. Recently, the technique has been improved, mainly in terms of speed and sensitivity, through spectral encoding (De Boer et al., 2003; Leitgeb et al., 2003; Wojtkowski et al., 2002).

A recent OCT technique called full-field optical coherence tomography (FF-OCT) enables both a large field of view and high resolution over the full field of observation (Dubois et al., 2002, 2004). This allows navigation across the wide field image to follow the morphology at different scales and different positions. FF-OCT uses a simple halogen or light-emitting diode (LED) light source for full field illumination, rather than lasers and point-by-point scanning components required for conventional OCT. The illumination level is low enough to maintain the sample integrity: the power incident on the sample is less than 1 mW/mm² using deep red and near infrared light. FF-OCT provides the highest OCT 3D resolution of 1.5 × 1.5 × 1 μm³ (X × Y × Z) on unprepared label-free tissue samples down to depths of approximately 200 μm–300 μm (tissue-dependent) over a wide field of view that allows digital zooming down to the cellular level. Interestingly, it produces en face images in the native field view (rather than the

cross-sectional images of conventional OCT), which mimic the histology process, thereby facilitating the reading of images by pathologists. Moreover, as for conventional OCT, it does not require tissue slicing or modification of any kind (i.e. no tissue fixation, coloration, freezing or paraffin embedding). FF-OCT image acquisition and processing time is less than 5 min for a typical 1 cm² sample (Assayag et al., *in press*) and the imaging performance has been shown to be equivalent in fresh or fixed tissue (Assayag et al., *in press*; Dalimier and Salomon, 2012). In addition, FF-OCT intrinsically provides digital images suitable for telemedicine.

Numerous studies have been published over the past two decades demonstrating the suitability of OCT for in vivo or ex vivo diagnosis. OCT imaging has been previously applied in a variety of tissues such as the eye (Grieve et al., 2004; Swanson et al., 1993), upper aerodigestive tract (Betz et al., 2008; Chen et al., 2007; Ozawa et al., 2009), gastrointestinal tract (Tearney et al., 1998), and breast tissue and lymph nodes (Adie and Boppart, 2009; Boppart et al., 2004; Hsiung et al., 2007; Luo et al., 2005; Nguyen et al., 2009; Zhou et al., 2010; Zysk and Boppart, 2006).

In the CNS, published studies that evaluate OCT (Bizheva et al., 2005; Böhringer et al., 2006, 2009; Boppart, 2003; Boppart et al., 1998) using time-domain (TD) or spectral domain (SD) OCT systems had insufficient resolution (10 to 15 μm axial) for visualization of fine morphological details. A study of 9 patients with gliomas carried out using a TD-OCT system led to classification of the samples as malignant versus benign (Böhringer et al., 2009). However, the differentiation of tissues was achieved by considering the relative attenuation of the signal returning from the tumorous zones in relation to that returning from healthy zones. The classification was not possible by real recognition of CNS microscopic structures. Another study showed images of brain microstructures obtained with an OCT system equipped with an ultra-fast laser that offered axial and lateral resolution of 1.3 μm and 3 μm respectively (Bizheva et al., 2005). In this way, it was possible to differentiate malignant from healthy tissue by the presence of blood vessels, microcalcifications and cysts in the tumorous tissue. However the images obtained were small (2 mm × 1 mm), captured on fixed tissue only and required use of an expensive large laser thereby limiting the possibility for clinical implementation.

Other studies have focused on animal brain. In rat brain in vivo, it has been shown that optical coherence microscopy (OCM) can reveal neuronal cell bodies and myelin fibers (Srinivasan et al., 2012), while FF-OCT can also reveal myelin fibers (Ben Arous et al., 2011), and movement of red blood cells in vessels (Binding et al., 2011).

En face images captured with confocal reflectance microscopy can closely resemble FF-OCT images. For example, a prototype system used by Wirth et al. (2012) achieves lateral and axial resolution of 0.9 μm and 3 μm respectively. However small field size prevents viewing of wide-field architecture and slow acquisition speed prohibits the implementation of mosaicking. In addition, the poorer axial resolution and lower penetration depth of confocal imaging in comparison to FF-OCT limit the ability to reconstruct cross-sections from the confocal image stack.

This study is the first to analyze non-tumorous and tumorous human brain tissue samples using FF-OCT.

2. Materials and methods

2.1. Instrument

The experimental arrangement of FF-OCT (Fig. 1A) is based on a configuration that is referred to as a Linnik interferometer (Dubois et al., 2002). A halogen lamp is used as a spatially incoherent source to illuminate the full field of an immersion microscope objective at a central wavelength of 700 nm, with spectral width of 125 nm. The signal is extracted from the background of incoherent backscattered light using a phase-shifting method implemented in custom-designed




Fig. 1. System schematic (A), photograph (B), sample holder close up (C), and sample close up (D).

software. This study was performed on a commercial FF-OCT system (LightCT, LLTech, France).

Capturing “en face” images allows easy comparison with histological sections. The resolution, pixel number and sampling requirements result in a native field of view that is limited to about 1 mm². The sample is moved on a high precision mechanical platform and a number of fields are stitched together (Beck et al., 2000) to display a significant field of view. The FF-OCT microscope is housed in a compact setup (Fig. 1B) that is about the size of a standard optical microscope (310 × 310 × 800 mm L × W × H).

2.2. Imaging protocol

All images presented in this study were captured on fresh brain tissue samples from patients operated on at the Neurosurgery Department of Sainte-Anne Hospital, Paris. Informed and written consent was obtained in all cases following the standard procedure at Sainte-Anne Hospital from patients who were undergoing surgical intervention. Fresh samples were collected from the operating theater immediately after resection and sent to the pathology department. A pathologist dissected each sample to obtain a 1–2 cm² piece and made a macroscopic observation to orientate the specimen in order to decide which side to image. The sample was immersed in physiological serum, placed in a cassette, numbered, and brought to the FF-OCT imaging facility in a nearby laboratory (15 min distant) where the FF-OCT images were captured. The sample was placed in a custom holder with a coverslip on top (Fig. 1C, D). The sample was raised on a piston to rest gently against the coverslip in order to flatten the surface and so optimize the image capture. The sample is automatically scanned under a 10 × 0.3 numerical aperture (NA) immersion microscope objective. The immersion medium is a silicone oil of refractive index close to that of water, chosen to optimize index matching and slow evaporation. The entire area of each sample was

imaged at a depth of 20 μm beneath the sample surface. This depth has been reported to be optimal for comparison of FF-OCT images to histology images in a previous study on breast tissue (Assayag et al., *in press*). There are several reasons for the choice of imaging depth: firstly, histology was also performed at approximately 20 μm from the edge of the block, i.e. the depth at which typically the whole tissue surface begins to be revealed. Secondly, FF-OCT signal is attenuated with depth due to multiple scattering in the tissue, and resolution is degraded with depth due to aberrations. The best FF-OCT images are therefore captured close to the surface, and the best matching is achieved by attempting to image at a similar depth as the slice in the paraffin block. It was also possible to capture image stacks down to several hundred μm in depth (where penetration depth is dependent on tissue type), for the purpose of reconstructing a 3D volume and imaging layers of neurons and myelin fibers. An example of such a stack in the cerebellum is shown as a video (Video 2) in supplementary material. Once FF-OCT imaging was done, each sample was immediately fixed in formaldehyde and returned to the pathology department where it underwent standard processing in order to compare the FF-OCT images to histology slides.

2.3. Matching FF-OCT to histology

The intention in all cases was to match as closely as possible to histology. FF-OCT images were captured 20 μm below the surface. Histology slices were captured 20 μm from the edge of the block. However the angle of the inclusion is hard to control and so some difference in the angle of the plane always exists when attempting matching. Various other factors that can cause differences stem from the histology process — fixing, dehydrating, paraffin inclusion etc. all alter the tissue and so precise correspondence can be challenging. Such difficulties are common in attempting to match histology to

other imaging modalities (e.g. FF-OCT Assayag et al., in press; OCT Bizheva et al., 2005; confocal microscopy Wirth et al., 2012).

An additional parameter in the matching process is the slice thickness. Histology slides were 4 μm in thickness while FF-OCT optical slices have a 1 μm thickness. The finer slice of the FF-OCT image meant that lower cell densities were perceived on the FF-OCT images (in those cases where individual cells were seen, e.g. neurons in the cortex). This difference in slice thickness affects the accuracy of the FF-OCT to histology match. In order to improve matching, it would have been possible to capture four FF-OCT slices in 1 μm steps and sum the images to mimic the histology thickness. However, this would effectively degrade the resolution, which was deemed undesirable in evaluating the capacities of the FF-OCT method.

3. Results

18 samples from 18 adult patients (4 males, 14 females) of age range 19–81 years have been included in the study: 1 mesial temporal lobe epilepsy and 1 cerebellum adjacent to a pulmonary adenocarcinoma metastasis (serving as the non-tumor brain samples), 7 diffuse supratentorial gliomas (4 WHO grade II, 3 WHO grade III), 5 meningiomas, 1 hemangiopericytoma, and 1 choroid plexus papilloma. Patient characteristics are detailed in Table 1.

3.1. FF-OCT imaging identifies myelinated axon fibers, neuronal cell bodies and vasculature in the human epileptic brain and cerebellum

The cortex and the white matter are clearly distinguished from one another (Fig. 2). Indeed, a subpopulation of neuronal cell bodies (Fig. 2B, C) as well as myelinated axon bundles leading to the white matter could be recognized (Fig. 2D, E). Neuronal cell bodies appear as dark triangles (Fig. 2C) in relation to the bright surrounding myelinated environment. The FF-OCT signal is produced by backscattered photons from tissues of differing refractive indices. The number of photons backscattered from the nuclei in neurons appears to be too few to produce a signal that allows their differentiation from the cytoplasm, and therefore the whole of the cell body (nucleus plus cytoplasm) appears dark.

Myelinated axons are numerous, well discernible as small fascicles and appear as bright white lines (Fig. 2E). As the cortex does not contain many myelinated axons, it appears dark gray. Brain vasculature is visible (Fig. 2F and G), and small vessels are distinguished by a thin

collagen membrane that appears light gray. Video 1 in supplementary material shows a movie composed of a series of en face 1 μm thick optical slices captured over 100 μm into the depth of the cortex tissue. The myelin fibers and neuronal cell bodies are seen in successive layers.

The different regions of the human hippocampal formation are easily recognizable (Fig. 3). Indeed, CA1 field and its stratum radiatum, CA4 field, the hippocampal fissure, the dentate gyrus, and the alveus are easily distinguishable. Other structures become visible by zooming in digitally on the FF-OCT image. The large pyramidal neurons of the CA4 field (Fig. 3B) and the granule cells that constitute the stratum granulosum of the dentate gyrus are visible, as black triangles and as small round dots, respectively (Fig. 3D).

In the normal cerebellum, the lamellar or foliar pattern of alternating cortex and central white matter is easily observed (Fig. 4A). By digital zooming, Purkinje and granular neurons also appear as black triangles or dots, respectively (Fig. 4C), and myelinated axons are visible as bright white lines (Fig. 4E). Video 2 in supplementary material shows a fly-through movie in the reconstructed axial slice orientation of a cortex region in cerebellum. The Purkinje and granular neurons are visible down to depths of 200 μm in the tissue.

3.2. FF-OCT images distinguish meningiomas from hemangiopericytoma in meningeal tumors

The classic morphological features of a meningioma are visible on the FF-OCT image: large lobules of tumorous cells appear in light gray (Fig. 5A), demarcated by collagen-rich bundles (Fig. 5B) which are highly scattering and appear a brilliant white in the FF-OCT images. The classic concentric tumorous cell clusters (whorls) are very clearly distinguished on the FF-OCT image (Fig. 5D). In addition the presence of numerous cell whorls with central calcifications (psammoma bodies) is revealed (Fig. 5F). Collagen balls appear bright white on the FF-OCT image (Fig. 5H). As the collagen balls progressively calcify, they are consumed by the black of the calcified area, generating a target-like image (Fig. 5H). Calcifications appear black in FF-OCT as they are crystalline and so allow no penetration of photons to their interior.

Mesenchymal non-meningothelial tumors such as hemangiopericytomas represent a classic differential diagnosis of meningiomas. In FF-OCT, the hemangiopericytoma is more monotonous in appearance than the meningiomas, with a highly vascular branching component with staghorn-type vessels (Fig. 6A, C).

3.3. FF-OCT images identify choroid plexus papilloma

The choroid plexus papilloma appears as an irregular coalescence of multiple papillas composed of elongated fibrovascular axes covered by a single layer of choroid glial cells (Fig. 7). By zooming in on an edematous papilla, the axis appears as a black structure covered by a regular light gray line (Fig. 7B). If the papilla central axis is hemorrhagic, the fine regular single layer is not distinguishable (Fig. 7C). Additional digital zooming in on the image reveals cellular level information, and some nuclei of plexus choroid cells can be recognized. However, cellular atypia and mitosis are not visible. These represent key diagnosis criteria used to differentiate choroid plexus papilloma (grade I) from atypical plexus papilloma (grade II).

3.4. FF-OCT images detect the brain tissue architecture modifications generated by diffusely infiltrative gliomas

Contrary to the choroid plexus papillomas which have a very distinctive architecture in histology (cauliflower-like aspect), very easily recognized in the FF-OCT images (Fig. 7A to G), diffusely infiltrating glioma does not present a specific tumor architecture (Fig. 8) as they diffusely permeate the normal brain architecture. Hence, the

Table 1
Summary of patients, cases, and corresponding figure key.

Patient number	Age	Sex	Sample type	Figure #
R376	20	F	Temporal neocortex from mesial temporal lobe epilepsy	2
R577	54	M	Temporal neocortex from mesial temporal lobe epilepsy	–
R384	19	F	Hippocampal formation from mesial temporal lobe epilepsy	3
R576	49	M	Normal cerebellum adjacent to a pulmonary adenocarcinoma metastasis	4
R377	81	F	Fibroblastic meningioma grade 1	–
R378	56	M	Atypical meningioma grade 2	–
R393	35	F	Transitional meningioma grade 1	–
R512	66	F	Atypical meningioma grade 2	5
R517	73	F	Atypical meningioma grade 2	–
R518	38	F	Hemangiopericytoma grade 2	6
R409	25	M	Choroid plexus papilloma	7
R379	25	F	Fibrillary astrocytoma grade 2	–
R410	65	F	Oligo-astrocytoma grade 3	–
R513	51	F	Astrocytoma grade 2	8
R520	40	F	Oligo-astrocytoma grade 2	8
R535	40	F	Oligo-astrocytoma grade 3	8
R569	32	F	Gemistocytic astrocytoma grade 2	–
R573	58	F	Oligodendroglioma grade 3	8

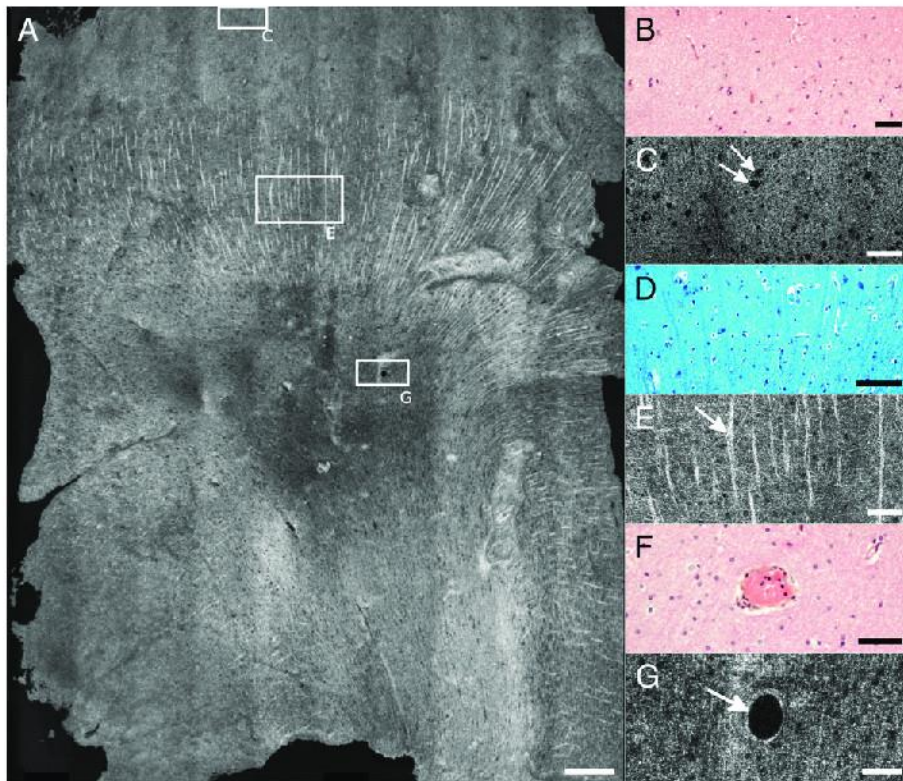


Fig. 2. Cortex is distinguished from white matter. (A) Cortex appears gray. (B–C) Neuronal cell bodies (arrows), (D–E) myelinated axon bundles (arrow) leading to white matter, and (F–G) vasculature (arrow). (B and F) Hemalun and phloxin stainings and (D) Luxol blue staining. Rectangles indicate locations of zooms. Scale bars show 500 μm (A), 50 μm (B, C, F, G) and 80 μm (D, E).

tumorous glial cells are largely dispersed through a nearly normal brain parenchyma (Fig. 8E). The presence of infiltrating tumorous glial cells attested by high magnification histological observation (irregular atypical cell nuclei compared to normal oligodendrocytes) is not detectable with the current generation of FF-OCT devices, as FF-OCT cannot reliably distinguish the individual cell nuclei due to lack of contrast (as opposed to lack of resolution). In our experience,

diffuse low-grade gliomas (less than 20% of tumor cell density) are mistaken for normal brain tissue on FF-OCT images. However, in high-grade gliomas (Fig. 8G–K), the infiltration of the tumor has occurred to such an extent that the normal parenchyma architecture is lost. This architectural change is easily observed in FF-OCT and is successfully identified as high-grade glioma, even though the individual glial cell nuclei are not distinguished.

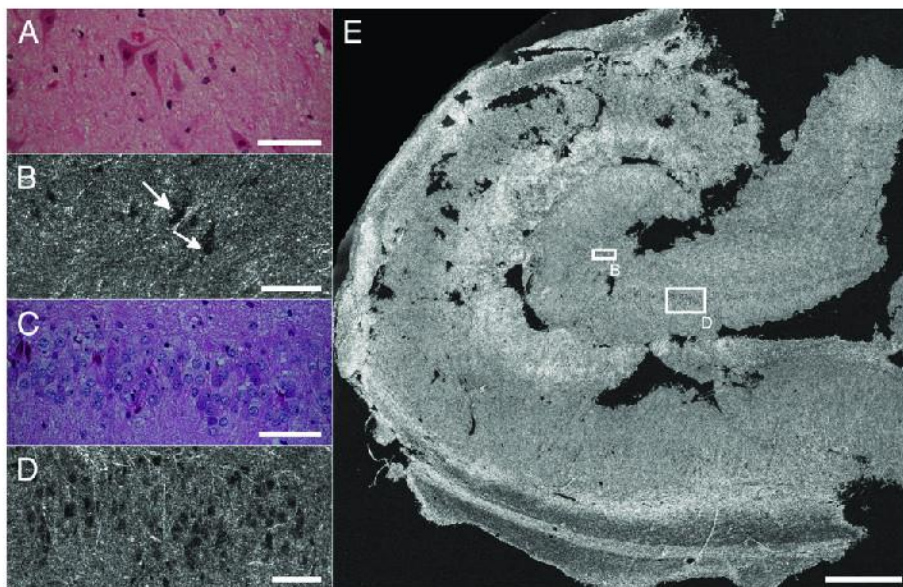


Fig. 3. Hippocampus. CA1 field and stratum radiatum, CA4 field, the hippocampal fissure, the dentate gyrus, and the alveus are distinguished. (A–B) Pyramidal neurons (arrows) of CA4, and (C–D) granular cells constitute the stratum granulosum of the dentate gyrus. (A and C) Hemalun and phloxin stainings. Rectangles indicate locations of zooms. Scale bars show 40 μm (A, B), 80 μm (C, D), and 900 μm (E).

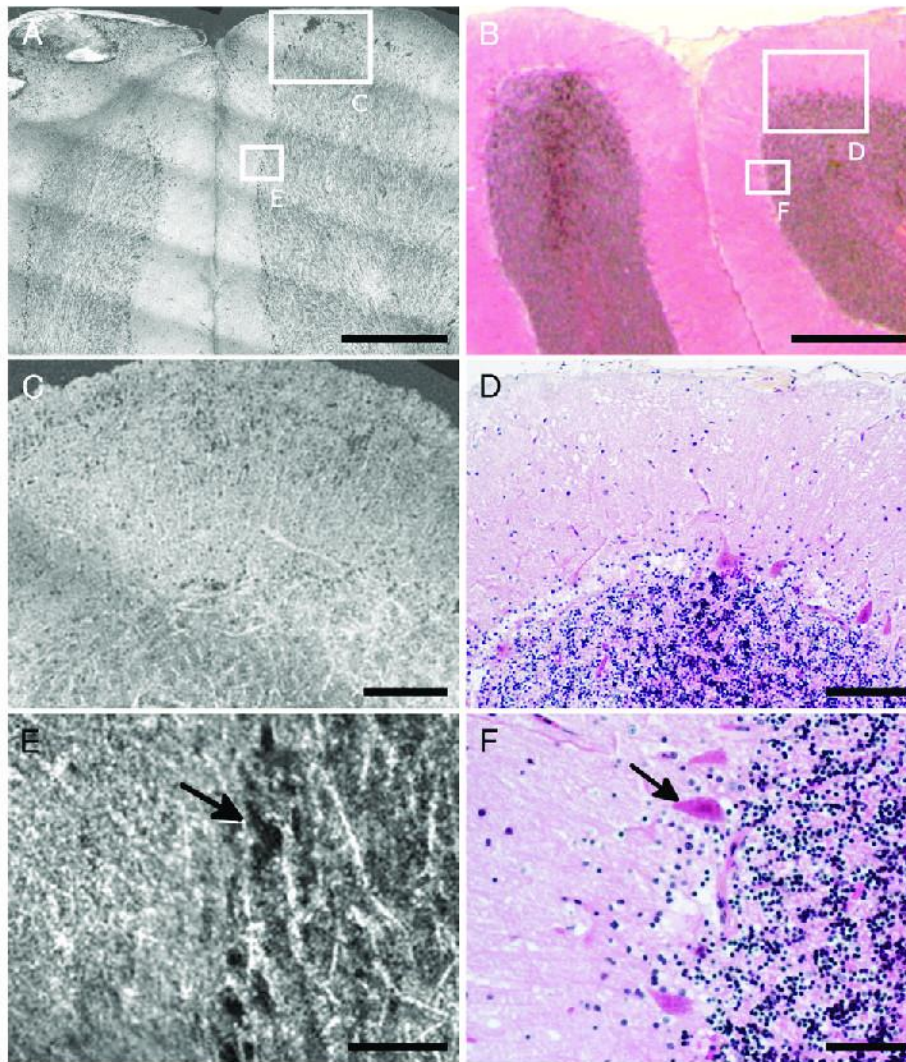


Fig. 4. Cerebellum. Banding artifacts in this image result from field illumination inhomogeneity due to imperfect alignment of the optical set-up, an artifact that has been minimized in subsequent FF-OCT setups. (A–B) The lamellar or foliar pattern of alternating cortex and central white matter. (C–D, E–F) Zooms show cerebellar cortex and granular layer, and (E–F) Purkinje (arrow) and granular neurons are distinguished as black triangles or dots, respectively, and myelinated axons as bright white lines. (B, D and F) Hemalun and phloxin stainings. Rectangles indicate locations of zooms. Scale bars show 800 μm (A, B), 350 μm (C, D), and 100 μm (E, F).




Fig. 5. (A) Meningioma psammoma. (B–C) Collagen bundles, (D–E) whorls, (F–G) calcifications, and (H–I) collagen balls. (C, E, G and I) Hemalun and phloxin stainings. Rectangles indicate locations of zooms. Scale bars show 500 μm (A), 50 μm (B, C), and 10 μm (D, E, F, G, H, I).

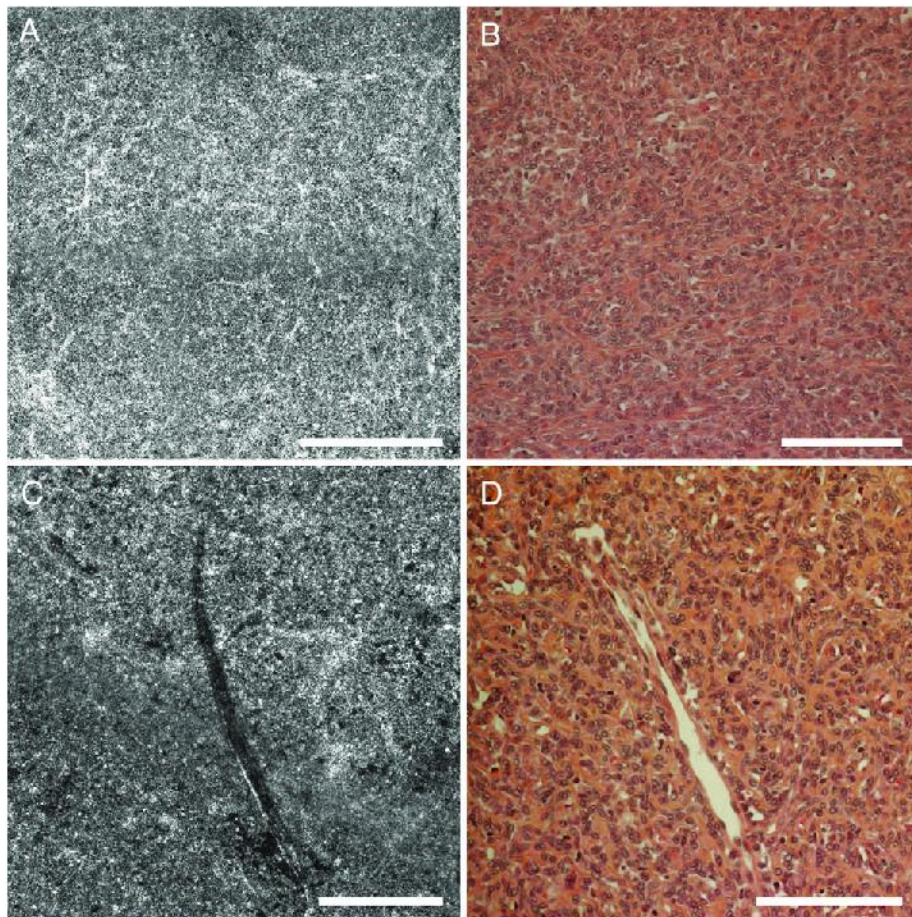


Fig. 6. Hemangiopericytoma. (A–B) Collagen network and branching vascular space. Staghorn sinusoids appear white. (C–D) Vessel. (B and D) Hemalun and phloxin stainings. Scale bars show 250 μm .

4. Discussion

We present here the first large size images (i.e. on the order of 1–3 cm^2) acquired using an OCT system that offer spatial resolution comparable to histological analysis, sufficient to distinguish microstructures of the human brain parenchyma.

Firstly, the FF-OCT technique and the images presented here combine several practical advantages. The imaging system is compact, it can be placed in the operating room, the tissue sample does

not require preparation and image acquisition is rapid. This technique thus appears promising as an intraoperative tool to help neurosurgeons and pathologists.

Secondly, resolution is sufficient (on the order of 1 μm axial and lateral) to distinguish brain tissue microstructures. Indeed, it was possible to distinguish neuron cell bodies in the cortex and axon bundles going towards white matter. Individual myelin fibers of 1 μm in diameter are visible on the FF-OCT images. Thus FF-OCT may serve as a real-time anatomical locator.

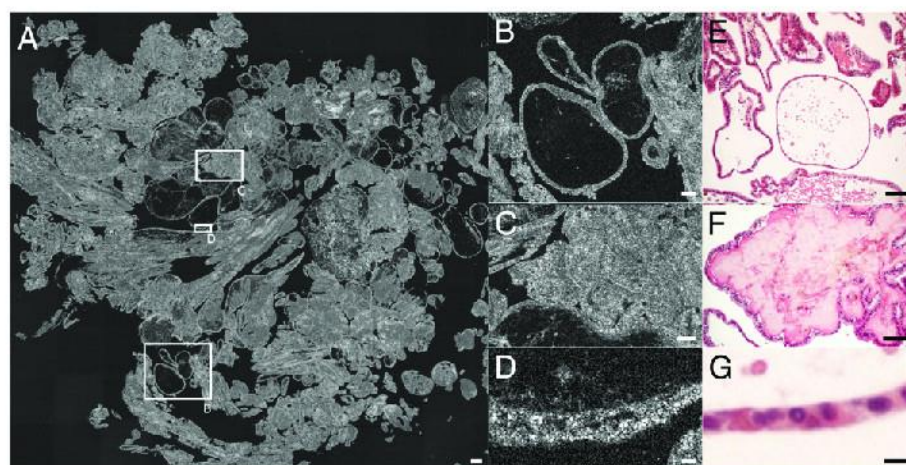


Fig. 7. (A) Papilloma – cauliflower-like aspect. (B–E) Empty papilla, (C–D) blood filled papilla, and (D–G) single layer of plexus cells. (E, F and G) Hemalun and phloxin stainings. Rectangles indicate locations of zooms. Scale bars show 150 μm (A), 50 μm (B, C, E, F), 20 μm (D, G).

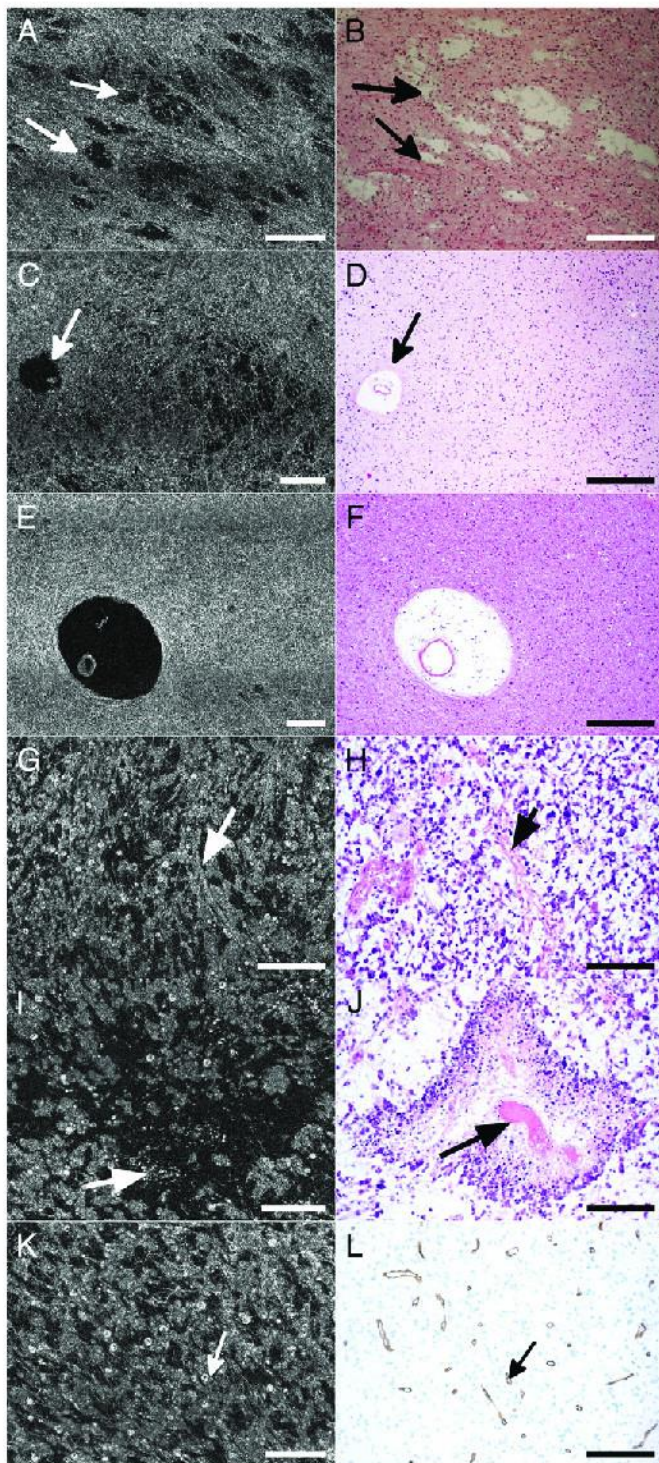


Fig. 8. Glioma. Three different cases are shown here (A–B; C–F; G–L). (A–B) Microcysts (arrows) in an oligo-astrocytoma grade 2; (C–D) microcystic areas and Virchow–Robin space (arrows) in an astrocytoma grade 2; (E–F) enlarged Virchow–Robin spaces in an astrocytoma grade 2; (G–H) microvessels (arrow) and tumorous glial cells in an oligo-astrocytoma grade 3; and (I–J) pseudo-palisading necrosis in an oligo-astrocytoma grade 3. Necrosis appears as dark diamond shaped area. White powdery substance in center of dark space (white arrow) is lysed cells (necrotic cells/centers). Dark arrow on histology shows a vessel. (K–L) Vasculature (arrows) in an oligo-astrocytoma grade 3 is immediately visible in white in FF-OCT images, while in histology an additional coloration is required to visualize this feature. (B, D, F, H and J) Hemalun and phloxin stainings and CD34 immunostaining (L). Scale bars show 250 μm (A, B), 100 μm (C–F), 20 μm (G, H), and 10 μm (I–L).

Histological architectural characteristics of meningothelial, fibrous, transitional and psammomatous meningiomas were easily recognizable on the FF-OCT images (lobules and whorl formation, collagenous-septae, calcified psammoma bodies, thick vessels). Psammomatous and transitional meningiomas presented distinct architectural characteristics in FF-OCT images in comparison to those observed in hemangiopericytoma. Thus, FF-OCT may serve as an intraoperative tool, in addition to extemporaneous examination, to refine differential diagnosis between pathological entities with different prognoses and surgical managements.

Diffuse glioma was essentially recognized by the loss of normal parenchyma architecture. However, glioma could be detected on FF-OCT images only if the glial cell density is greater than around 20% (i.e. the point at which the effect on the architecture becomes noticeable). The FF-OCT technique is therefore not currently suitable for the evaluation of low tumorous infiltration or tumorous margins. Evaluation at the individual tumor cell level is only possible by IDH1R132 immunostaining in IDH1 mutated gliomas in adults (Preusser et al., 2011). One of the current limitations of the FF-OCT technique for use in diagnosis is the difficulty in estimating the nuclear/cytoplasmic boundaries and the size and form of nuclei as well as the nuclear-cytoplasmic ratio of cells. This prevents precise classification into tumor subtypes and grades.

To increase the accuracy of diagnosis of tumors where cell density measurement is necessary for grading, perspectives for the technique include development of a multimodal system (Harms et al., 2012) to allow simultaneous co-localized acquisition of FF-OCT and fluorescence images. The fluorescence channel images in this multimodal system show cell nuclei, which increase the possibility of diagnosis and tumor grading direct from optical images. However, the use of contrast agents for the fluorescence channel means that the multimodal imaging technique is no longer non-invasive, and this may be undesirable if the tissue is to progress to histology following optical imaging. This is a similar concern in confocal microscopy where use of dyes is necessary for fluorescence detection (Wirth et al., 2012).

In its current form therefore, FF-OCT is not intended to serve as a diagnostic tool, but should rather be considered as an additional intraoperative aid in order to determine in a short time whether or not there is suspicious tissue present in a sample. It does not aim to replace histological analyses but rather to complement them, by offering a tool at the intermediary stage of intraoperative tissue selection. In a few minutes, an image is produced that allows the surgeon or the pathologist to assess the content of the tissue sample. The selected tissue, once imaged with FF-OCT, may then proceed to conventional histology processing in order to obtain the full diagnosis (Assayag et al., in press; Dalimier and Salomon, 2012).

Development of FF-OCT to allow *in vivo* imaging is underway, and first steps include increasing camera acquisition speed. First results of *in vivo* rat brain imaging have been achieved with an FF-OCT prototype setup, and show real-time visualization of myelin fibers (Ben Arous et al., 2011) and movement of red blood cells in vessels (Binding et al., 2011). To respond more precisely to surgical needs, it would be preferable to integrate the FF-OCT system into a surgical probe. Work in this direction is currently underway and preliminary images of skin and breast tissue have been captured with a rigid probe FF-OCT prototype (Latrive and Boccara, 2011).

In conclusion, we have demonstrated the capacity of FF-OCT for imaging of human brain samples. This technique has potential as an intraoperative tool for determining tissue architecture and content in a few minutes. The 1 μm^3 resolution and wide-field down to cellular-level views offered by the technique allowed identification of features of non-tumorous and tumorous tissues such as myelin fibers, neurons, microcalcifications, tumor cells, microcysts, and blood vessels. Correspondence with histological slides was good, indicating suitability of the technique for use in clinical practice for tissue selection for

biobanking for example. Future work to extend the technique to in vivo imaging by rigid probe endoscopy is underway.

Supplementary data to this article can be found online at <http://dx.doi.org/10.1016/j.nicl.2013.04.005>.

Acknowledgments

The authors wish to thank LLTech SAS for use of the LightCT Scanner.

References

- Adie, Boppart, 2009. Optical Coherence Tomography for Cancer Detection. SpringerLink, pp. 209–250.
- Assayag, et al., 2013. Large field, high resolution full field optical coherence tomography: a pre-clinical study of human breast tissue and cancer assessment. *Technology in Cancer Research & Treatment* TCRT Express 1 (1), e600254. <http://dx.doi.org/10.7785/10.7785/tcrxpress.2013.600254>.
- Beck, et al., 2000. Computer-assisted visualizations of neural networks: expanding the field of view using seamless confocal montage. *Journal of Neuroscience Methods* 98 (2), 155–163.
- Ben Arous, et al., 2011. Single myelin fiber imaging in living rodents without labeling by deep optical coherence microscopy. *Journal of Biomedical Optics* 16 (11), 116012.
- Betz, C.S., et al., 2008. A set of optical techniques for improving the diagnosis of early upper aerodigestive tract cancer. *Medical Laser Application* 23, 175–185.
- Binding, et al., 2011. Brain refractive index measured in vivo with high-NA defocus-corrected full-field OCT and consequences for two-photon microscopy. *Optics Express* 19 (6), 4833–4847.
- Bizheva, et al., 2005. Imaging ex vivo healthy and pathological human brain tissue with ultra-high-resolution optical coherence tomography. *Journal of Biomedical Optics* 10, 011006. <http://dx.doi.org/10.1117/1.1851513>.
- Böhringer, et al., 2006. Time domain and spectral domain optical coherence tomography in the analysis of brain tumor tissue. *Lasers in Surgery and Medicine* 38, 588–597. <http://dx.doi.org/10.1002/lsm.20353>.
- Böhringer, et al., 2009. Imaging of human brain tumor tissue by near-infrared laser coherence tomography. *Acta Neurochirurgica* 151, 507–517. <http://dx.doi.org/10.1007/s00701-009-0248-y>.
- Boppart, 2003. Optical coherence tomography: technology and applications for neuroimaging. *Psychophysiology* 40, 529–541. <http://dx.doi.org/10.1111/1469-8986.00055>.
- Boppart, et al., 1998. Optical coherence tomography for neurosurgical imaging of human intracortical melanoma. *Neurosurgery* 43, 834–841. <http://dx.doi.org/10.1097/00006123-199810000-00068>.
- Boppart, et al., 2004. Optical coherence tomography: feasibility for basic research and image-guided surgery of breast cancer. *Breast Cancer Research and Treatment* 84, 85–97.
- Chen, et al., 2007. Ultrahigh resolution optical coherence tomography of Barrett's esophagus: preliminary descriptive clinical study correlating images with histology. *Endoscopy* 39, 599–605.
- Dalimier, Salomon, 2012. Full-field optical coherence tomography: a new technology for 3D high-resolution skin imaging. *Dermatology* 224, 84–92. <http://dx.doi.org/10.1159/000337423>.
- De Boer, et al., 2003. Improved signal-to-noise ratio in spectral-domain compared with time-domain optical coherence tomography. *Optics Letters* 28, 2067–2069.
- Dubois, et al., 2002. High-resolution full-field optical coherence tomography with a Linnik microscope. *Applied Optics* 41 (4), 805.
- Dubois, et al., 2004. Ultrahigh-resolution full-field optical coherence tomography. *Applied Optics* 43 (14), 2874.
- Grieve, et al., 2004. Ocular tissue imaging using ultrahigh-resolution, full-field optical coherence tomography. *Investigative Ophthalmology & Visual Science* 45, 4126–3–4131.
- Harms, et al., 2012. Multimodal full-field optical coherence tomography on biological tissue: toward all optical digital pathology. *Proc. SPIE 2011: Multimodal Biomedical Imaging VII*, 8216.
- Hsiung, et al., 2007. Benign and malignant lesions in the human breast depicted with ultrahigh resolution and three-dimensional optical coherence tomography. *Radiology* 244, 865–874.
- Huang, et al., 1991. Optical coherence tomography. *Science* 254 (5035), 1178–1181.
- INCa (Institut National du Cancer), 2011. Technical Report: La situation du cancer en France (Boulogne –Billancourt).
- Kelly, et al., 1987. Magnetic resonance imaging-based computer-assisted stereotactic resection of the hippocampus and amygdala in patients with temporal lobe epilepsy. *Mayo Clinic Proceedings* 62 (2), 103–108. [http://dx.doi.org/10.1016/S0025-6196\(12\)61877-1](http://dx.doi.org/10.1016/S0025-6196(12)61877-1).
- Latrive, Boccara, 2011. Full-field optical coherence tomography with a rigid endoscopic probe. *Biomedical Optics Express* 2 (10), 2897–2904. <http://dx.doi.org/10.1364/BOE.2.002897>.
- Leitgeb, et al., 2003. Performance of Fourier domain vs. time domain optical coherence tomography. *Optics Express* 11, 889–894.
- Luo, et al., 2005. Optical biopsy of lymph node morphology using optical coherence tomography. *Technology in Cancer Research & Treatment* 4, 539–548.
- Nguyen, et al., 2009. Intraoperative evaluation of breast tumor margins with optical coherence tomography. *Cancer Research* 69, 22.
- Ozawa, et al., 2009. In vivo imaging of human labial glands using advanced optical coherence tomography. *Oral Surgery, Oral Medicine, Oral Pathology, Oral Radiology, and Endodontology* 108, 425–429.
- Preusser, et al., 2011. Value and limitations of immunohistochemistry and gene sequencing for detection of the IDH1-R132H mutation in diffuse glioma biopsy specimens. *Journal of Neuropathology and Experimental Neurology* 70 (8), 715–723. <http://dx.doi.org/10.1097/NEN.0b013e31822713f0>.
- Rigau, et al., 2011. French brain tumor database: 5-year histological results on 25 756 cases. *Brain Pathology* 21, 633–644. <http://dx.doi.org/10.1111/j.1750-3639.2011.00491.x>.
- Sanai, et al., 2008. Functional outcome after language mapping for glioma resection. *The New England Journal of Medicine* 358, 18–27.
- Sanai, et al., 2011. Intraoperative confocal microscopy for brain tumors: a feasibility analysis in humans. *Neurosurgery* 68, 282–290. <http://dx.doi.org/10.1227/NEU.0b013e318212464e>.
- Soffietti, et al., 2010. Guidelines on management of low-grade gliomas: report of an EFNS-EANO Task Force. *European Journal of Neurology* 17, 1124–1133. <http://dx.doi.org/10.1111/j.1468-1331.2010.03151.x>.
- Srinivasan, et al., 2012. Optical coherence microscopy for deep tissue imaging of the cerebral cortex with intrinsic contrast. *Optics Express* 20, 2220–2239.
- Stummer, et al., 2000. Fluorescence-guided resection of glioblastoma multiforme utilizing 5-ALA-induced porphyrins: a prospective study in 52 consecutive patients. *Journal of Neurosurgery* 93 (6), 1003–1013.
- Swanson, et al., 1993. In vivo retinal imaging by optical coherence tomography. *Optics Letters* 18 (21), 1864–1866.
- Tearney, et al., 1998. Optical biopsy in human pancreaticobiliary tissue using optical coherence tomography. *Digestive Diseases and Sciences* 43, 1193–1199.
- Wirth, et al., 2012. Identifying brain neoplasms using dye-enhanced multimodal confocal imaging. *Journal of Biomedical Optics* 17 (2), 026012. <http://dx.doi.org/10.1117/1.JBO.17.2.026012>.
- Wojtkowski, et al., 2002. In vivo human retinal imaging by Fourier domain optical coherence tomography. *Journal of Biomedical Optics* 7, 457–463.
- Zhou, et al., 2010. Integrated optical coherence tomography and microscopy for ex vivo multiscale evaluation of human breast tissues. *Cancer Research* 70, 10071–10079.
- Zysk, Boppart, 2006. Computational methods for analysis of human breast tumor tissue in optical coherence tomography images. *Journal of Biomedical Optics* 11 (054015), 1–7.

2.2 Evaluation des performances de diagnostic sur tissus mammaires

A la différence du cerveau, la chirurgie du cancer du sein ne présente pas le même niveau de criticité quant à la nécessité d'une chirurgie conservatrice optimale. Une procédure conservatrice est cependant hautement souhaitable pour des raisons évidentes de qualité de vie du patient. De plus le cancer du sein est hélas l'un des plus répandus, et présente un taux de ré-opération très élevé, de l'ordre de 30%. Ce taux est pour beaucoup lié à la difficulté de retirer avec certitude la totalité des cellules tumorales : le sein est un organe doté d'une architecture tissulaire très complexe, propice au développement de formes tumorales infiltrantes dont les limites exactes sont beaucoup plus difficiles à localiser pour le chirurgien, qui base la plupart du temps sa décision sur la vue et la palpation.

Cette situation clinique est donc en attente de nouvelles techniques d'identification des marges d'exérèse en peropératoire, permettant d'optimiser le geste de résection et réduire le taux de ré-opération actuellement constaté. Nous présentons ici les résultats d'une étude pilote sur un nombre significatif d'échantillons (75). Cette étude nous a permis par ailleurs de développer en collaborations avec les anatomopathologistes, un ensemble de critères de lecture et de diagnostic spécifiques aux images FFOCT, très différentes de l'histologie, et d'identifier le rôle crucial de la formation des médecins à ce diagnostic, comme attendu pour toute nouvelle modalité d'imagerie à vocation de diagnostic.



Large Field, High Resolution Full-Field Optical Coherence Tomography: A Pre-clinical Study of Human Breast Tissue and Cancer Assessment

www.tcrtextpress.org
DOI: 10.7785/tcrtextpress.2013.600254

We present a benchmark pilot study in which high-resolution Full-Field Optical Coherence Tomography (FF-OCT) was used to image human breast tissue and is evaluated to assess its ability to aid the pathologist's management of intra-operative diagnoses. FF-OCT imaging safety was investigated and agreement between FF-OCT and routinely prepared histopathological images was evaluated. The compact setup used for this study provides $1\mu\text{m}^3$ resolution and $200\mu\text{m}$ imaging depth, and a 2.25cm^2 specimen is scanned in about 7 minutes. 75 breast specimens were imaged from 22 patients (21 women, 1 man) with a mean age of 58 (range: 25-83). Pathologists blind diagnosed normal/benign or malignant tissue based on FF-OCT images alone, diagnosis from histopathology followed for comparison. The contrast in the FF-OCT images is generated by intrinsic tissue scattering properties, meaning that no tissue staining or preparation is required. Major architectural features and tissue structures of benign breast tissue, including adipocytes, fibrous stroma, lobules and ducts were characterized. Subsequently, features resulting from pathological modification were characterized and a diagnosis decision tree was developed. Using FF-OCT images, two breast pathologists were able to distinguish normal/benign tissue from lesional with a sensitivity of 94% and 90%, and specificity of 75% and 79% respectively.

Key words: Optical coherence tomography; Optical imaging; Breast cancer imaging.

Introduction

Breast cancer remains the second leading cause of cancer death in women in the United States, with an estimated 232,620 new cases and 39,970 breast cancer deaths (39,520 women, 450 men) expected in 2011 (1). Nevertheless, in many countries, thanks to more systematic screening and better treatment regimens, breast cancer mortality has steadily decreased since 1990, with a decrease of 3.2% per year in women younger than 50 and of 2% per year for women 50 and older (1). Earlier screening allows for the detection of small invasive lesions and *in situ* carcinomas. For these lesions, breast-conserving surgery (lumpectomy) is standard practice, along with axillary sentinel node biopsy, in cases of invasive carcinoma.

Prior to definitive curative surgical therapy, routine diagnostic evaluation, usually with needle core biopsy and/or fine needle aspiration, has obviated the need

Osnath Assayag, M.Sc.¹
Martine Antoine, M.D.²
Brigitte Sigal-Zafrani, M.D.³
Michael Riben, M.D.⁴
Fabrice Harms, M.Sc.⁵
Adriano Burcheri, Ph.D.¹
Kate Grieve, Ph.D.^{1*}
Eugénie Dalimier, Ph.D.⁵
Bertrand Le Conte de Poly,
M.Sc., M.B.A.⁵
Claude Boccara, Ph.D.^{1,5}

¹Institut Langevin ESPCI ParisTech, Paris, France

²Department of Pathology, Tenon Hospital AHPH, Paris, France

³Département de Pathologie, Institut Curie-Biologie des Tumeurs, Paris, France

⁴Department of Pathology, University of Texas MD Anderson Cancer Center, Houston, TX, USA

⁵LLTech SAS, Paris, France

Abbreviations: OCT: Optical Coherence Tomography; FF-OCT: Full-Field Optical Coherence Tomography; OCM: Optical Coherence Microscopy; HES: Hematoxylin and Eosin Stain; IDC: Invasive Ductal Carcinoma; DCIS: Ductal Carcinoma In Situ; ILS: Invasive Lobular Carcinoma; LCIS: Lobular Carcinoma In Situ; ADH: Atypical Ductal Hyperplasia; ALH: Atypical Lobular Hyperplasia.

*Corresponding author:
Kate Grieve, Ph.D.
Phone: +33 1 82 72 61 28
E-mail: kate.grieve@espci.fr

for lesional diagnostic frozen section analysis at the time of surgery (2). In fact, for very small tumors, some have suggested that frozen sections may even be inappropriate for lesional diagnosis (3). However, frozen section analysis may still be performed to assess surgical margins, in an effort to minimize the need for a second surgical procedure. Unfortunately, frozen section analysis reportedly only has an overall sensitivity of 73% (4, 5) and is associated with several drawbacks: it is time consuming (20-30 minutes) (6), highly operator dependent, destructive to the sample as part of the tissue is lost during slide preparation, allows for only limited sampling, and introduces compression and freezing artifacts (7-11) that significantly hamper interpretation. Alternative techniques for immediate assessment of specimen margins, such as touch prep cytology (12) or intraoperative radiography (13), are also fraught with disadvantages, including poor sensitivity, limited spatial resolution, and added time. As a result, the re-excision rate is typically 20%, and may be as high as 40% (5, 6, 14-19). Consequently, improvements in the ability to perform accurate intra-operative margin assessment using a sub-surface optical microscopic biopsy technique is attractive, particularly if it is easy to perform, operator independent, non-destructive, fast and provides high enough spatial resolution to mimic traditional histopathological analysis.

Successful optical sectioning has been achieved on excised skin (Mohs surgery) using confocal microscopy (20) and multiphoton microscopy (21). However, the need to use large numerical aperture objectives to "slice" the tissue makes confocal microscopy sensitive to tissue-induced aberrations as well as to the effects of multiple scattering. Alternatively, optical sectioning techniques using Optical Coherence Tomography (OCT) (22) with a deep red or near infrared sample illumination offers many advantages: they are safe, non destructive (no biological or chemical modification) and do not require any exogenous contrast agents that could potentially compromise the tissue integrity for subsequent routine histopathological preparation or molecular testing. In the current study, we use the Full-Field OCT (FF-OCT) (23, 24) technique to provide large fields of view and high-resolution images of unprocessed breast specimens.

Comparison of FF-OCT to other Current Imaging Techniques

Main current imaging techniques comparable to FF-OCT are traditional OCT (22), confocal microscopy (25) and Optical Coherence Microscopy (OCM) (26).

Numerous studies have been published during the past few years, demonstrating the suitability of OCT imaging for both *in vivo* and *ex vivo* tissue diagnosis. OCT has been

previously investigated in a variety of tissues such as the eye (26-29), upper aerodigestive tract (30-33), gastrointestinal tract (34, 35), breast tissue and lymph nodes (36-43). One of the earliest studies on human breast tissue showed that benign and malignant lesions could be differentiated using "Ultrahigh Resolution and Three-dimensional Optical Coherence Tomography" (38), which correlated OCT images with histopathological findings for ductal carcinoma *in situ*, invasive cancer and micro-calcifications. Another study (39), based on spectral-domain OCT, focused on the assessment of breast tumor margins and demonstrated good sensitivity and specificity. However, this study, involving a significant number of patients and images, is specific to tumor margin evaluation and uses diagnostic criteria based on "large scatterers" rather than on the microscopic morphology. Both these studies of breast tissue used techniques that had limited spatial resolution: the former obtained a 6 μm transverse resolution and 3.5 μm axial resolution, while the latter obtained a 6 μm axial resolution and 35 μm transverse resolution. Unfortunately, at these resolutions, OCT images appear fuzzy compared to conventional histology. Indeed, in order to satisfy the pathologist's perceived requirements, the optical technique must mimic that seen with traditional histology: typically a field of view must be larger than 1 cm^2 and the smallest details (spatial resolution) should be closer to 1 μm .

From a technical point of view, in the FF-OCT setup that is described in detail in the instrumental section, we use immersion microscope objectives with a numerical aperture of 0.3 while in OCT setups, numerical aperture is typically one order of magnitude lower (44), and therefore the scattered light detected is between 10 and 100 times weaker. As a result, the resolution and contrast of OCT images are much lower compared to those obtained with FF-OCT.

Improved resolution has recently been accomplished by combining two techniques: OCT, with its large field of view and Optical Coherence Microscopy (OCM) with its maximum lateral resolution of 2 μm (26). By doing so, it was possible to achieve high-resolution images of small zones with a sectioning ability (axial resolution) of 4 μm . With this improved resolution, the comparison of images with conventional histology of breast tissue is striking, providing an ability to distinguish adipose tissue, fibrous stroma, breast lobules and ducts, as well as *in situ* and invasive carcinomas. The system used combines two techniques and a change in magnification is achieved by switching between the two: a 3D OCT using a femtosecond Nd:Glass for large field imaging and an OCM for high resolution detail, where the field of view is limited to 400 \times 400 μm^2 . However pathologists need to be able to identify a zone of interest for assessing the malignancy of a breast specimen. With low resolution on a large field image it can be difficult to identify the right zone on the specimen, and

Full-Field Optical Coherence Tomography of Human Breast Tissue

the reduced field of view of the OCM image may represent a drawback for clinical use of OCM.

In addition, the cost of an adequate femtosecond laser remains very high. Although laser technology continues to improve, these lasers remain expensive, often costing as much as the rest of the OCM setup. Large peak power at the focus of ultra fast laser can induce high order photobleaching as has been often observed in 2-photon fluorescence (45). Other endogenous chromophores such as melanin can limit tissue imaging by causing thermal and mechanical damage during an experiment.

Other limitations to the study included the inability to carry out accurate statistical analysis of sensitivity and specificity due to few specimens and an inability to determine detection accuracy of the new imaging technology due to non-blinded evaluation of the images.

Confocal microscopy (25) offers micrometer resolution but the imaging depth is limited. In human skin for example (46), penetration into the dermis (around 200 μm) is achieved with FF-OCT while confocal microscopy reaches only the papillary dermis (less than 100 μm).

In the current study, we use Full-Field OCT (FF-OCT) (11) to capture high-resolution images of unprocessed breast specimens. The pathologist may navigate a large field image (for this study, 2-2.25 cm^2) and digitally zoom in to the cellular scale. Neither endogenous contrast agents nor chromophores are necessary; specimens are excised from mastectomy pieces and imaged directly. FF-OCT has proven its suitability and performance for high-resolution, wide field imaging of human and animal tissues (46, 47).

The objective of this study is to evaluate whether breast images obtained with FF-OCT contain a level of detail sufficient for a pathologist to identify tissue structures and make a diagnosis.

Materials and Methods

Instrument

OCT (22) is a technique for imaging scattering media such as biological tissues by interferometric selection of ballistic photons. It has proved an invaluable tool for biomedical imaging. Unlike conventional OCT, FF-OCT directly captures “en face” images on megapixel cameras at high lateral resolution (down to 1 μm) by using medium to large aperture microscope objectives and high axial resolution (1 μm) thanks to its use of a white light source (48, 49). FF-OCT can image unprocessed tissue samples down to a few hundred micrometers below the specimen surface (depending on tissue type)

and generate 3D image volumes by capturing micron-thick optical slices while stepping through the depth of the sample. The penetration of the beam into the volume of the sample induces a shift between the focus and the sectioning plane due to refractive index mismatch. In order to compensate for this phenomenon and the aberrations that may take place, a real time optimization of the signal is performed (50).

The principle of FF-OCT relies on low coherence interference microscopy. The experimental set-up of FF-OCT (Figure 1) is based on a configuration that is referred to as a Linnik interferometer (51). A halogen bulb is used as a spatially incoherent source to illuminate the whole field of an immersion microscope objective. Due to the low temporal coherence of the source, interference occurs only when the optical path lengths of the two-interferometer arms are identical to within 1 μm , which is equal to the effective coherence length of the source (taking into account the camera spectral response) divided by $2n$, n being the refractive index of the sample. When a biological object is placed under the microscope objective in the object arm, the light reflected by the reference mirror interferes with the light reflected or backscattered by the sample structures contained in a limited volume that is a slice orthogonal to the objective axis, located at a depth inside the object defined by an optical path length difference of zero. The signal is extracted from the background of incoherent backscattered light using a phase-shifting method.

Capturing images in the “en face” orientation allows for easy comparison with histological sections. The resolution, pixel number and sampling requirements result in a field of view that is limited to about 1 mm^2 . The resolution of the FF-OCT setup used was 1.4 μm transverse \times 1 μm axial, and pixel size on the sample was 0.8 μm . Histology sections are typically $\sim 1 \text{cm}^2$ and a pathologist typically evaluates tissue at several magnifications where field of view varies from cm down to μm , in order to make a full diagnosis. To achieve these parameters with our system, we move the sample on a high precision mechanical platform in order to create a mosaic of native field images that are stitched together to display a larger field of view (52, 53). Automated displacements of the motorized sample platform allow acquisition of a mosaic of image tiles, each one with an overlap of 20% (160 μm) to its immediate neighbors, in order to correct the sample platform displacement error. To reconstruct a large field image composed of the set of tiles, we use a stitching algorithm that uses a global optimization technique, available with Fiji-ImageJ (53).

Due to its “en face” acquisition of the images, FF-OCT offers better lateral resolution than conventional OCT. Indeed FF-OCT does not need the large depth of field required for time domain, spectral domain, Fourier-domain or swept-source OCT. For these conventional OCT variants, the available depth

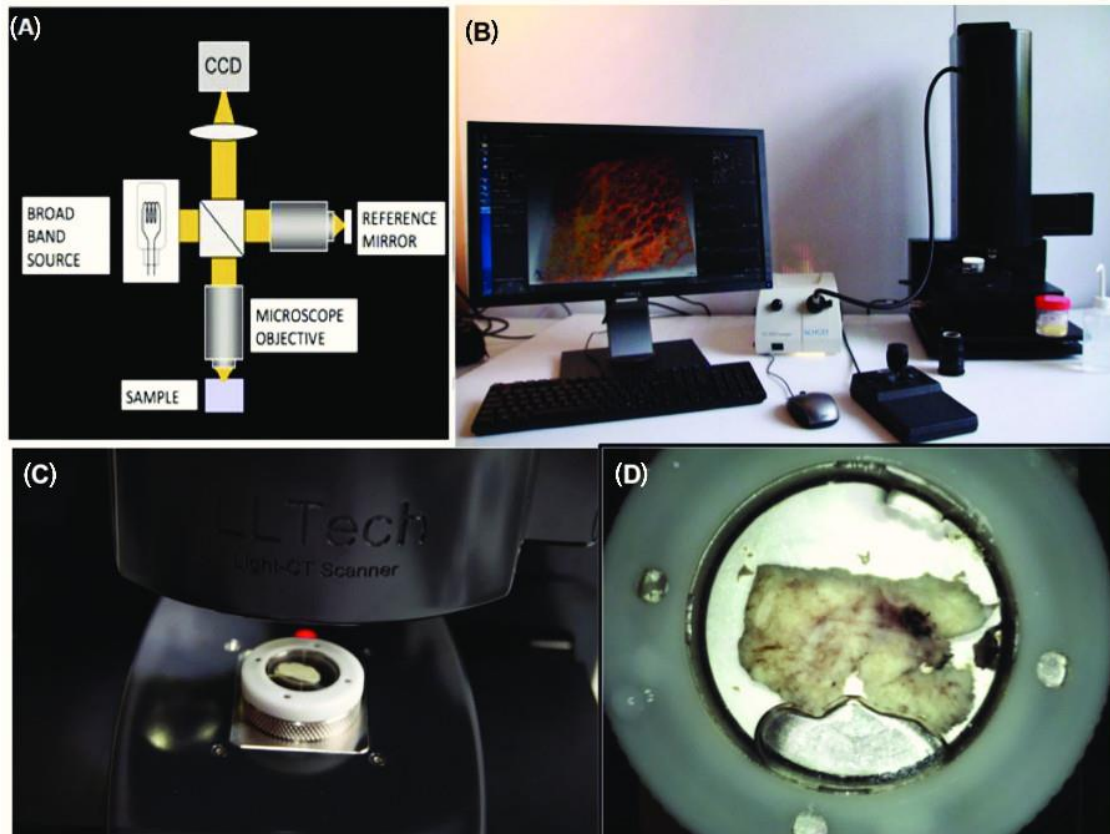


Figure 1: FF-OCT experimental setup: schematic of FF-OCT setup based on a Linnik interferometer configuration (A), photograph of compact set-up used for the study (B), the sample moves under the objective for imaging (C), the sample mounted in its holder (D).

range must be of the same order as the depth of field of the objective, therefore requiring low numerical aperture optics, which consequently limits the lateral resolution capability to typically 5 to 40 μm . In contrast, the lateral resolution of FF-OCT is comparable to OCM (24), but its axial resolution is better than what could be obtained using super-fast lasers, while facilitating more flexibility and a better ability to capture a large field of view.

Our compact (310 \times 310 \times 800 mm L \times W \times H, about the size of a standard optical microscope) FF-OCT set-up (Figure 1) used for this study was located in a laboratory room used for frozen section analysis (Figure 1B). The system is unobtrusive and does not create any undesired heating, lighting or sound in the room. Optical power incident on the sample is $<1 \text{ mW/mm}^2$, and due to the incoherent nature of the source and its visible light spectrum (the source is a simple halogen bulb), this poses no risk of thermal damage to tissue over the few-minute durations required for image capture.

The FF-OCT system used optimally requires 20 minutes warm up time from switch on to reach thermal equilibrium. If images are acquired before this warm up time is complete,

field illumination may be inhomogeneous and slight mechanical misalignments may produce artifacts on the images, visible as broad lines on Figure 5B.

Imaging Protocol

Written consent was obtained prior to imaging according to the standard procedure in Tenon Hospital (Paris) for each patient undergoing biopsy or surgical resection.

Sample Selection

For each patient we procured at least 4 tissue samples, each averaging 2-2.25 cm^2 : One sample from the tumor, one at the edge of the tumor and two from adjacent areas of normal appearance. Gross examination alone was used to identify the tumor. The size of the tissue samples was comparable to those typically used for frozen section analysis.

Sample Preparation

Sample tissues were gross tissue pieces of $<2 \times 2 \times 1 \text{ cm}^3$ with no particular preparation for FF-OCT imaging

Full-Field Optical Coherence Tomography of Human Breast Tissue

compared to that routinely performed *e.g.*, for frozen section analysis. The sample tissue was placed in a sample holder and immersed in a saline solution. A custom cover slip was placed over the specimen, and the sample holder piston was raised in order to rest the sample gently against the cover slip (Figure 1D). This flattens the surface, reduces optical aberrations and the sandwiching effect immobilizes the sample. The sample in its holder was then placed under the microscope (Figure 1C), and optical immersion oil was applied between the cover slip and the objective to ensure a continuous optical path. The specimen is protected from the environment and is isolated from the air and the objective immersion oil.

From the moment the sample was placed in the holder to the moment the system was ready to acquire the images (*i.e.* including automated positioning of the sample and detection of the surface) took around 2 to 3 minutes, which in addition to the image acquisition and stitching time of 7 minutes equals under 10 minutes from first sample handling to image viewing.

Image Acquisition

For consistency, our comparison between images acquired by FF-OCT and histology preparations was primarily performed with images taken at 20 μm below the cover slip, as at this depth the paraffin block begins to produce slices showing the full sample surface, but these slices would normally be discarded by the pathologist in favor of deeper slices. We were therefore able to use these 20 μm depth histology slides without disturbing the normal workflow of the pathology department. In addition, at this shallow depth we obtained the least attenuated signal on the FF-OCT images. In most cases, in order to facilitate the comparison with HES stained slides, the entire tissue sample was imaged with the FF-OCT setup. As the objective of this study was to produce histology-like images with the FF-OCT instrument to enable comparison, it was considered most pertinent to capture a single “en face” image of each sample in a single plane. Nevertheless it should be noted that the penetration depth of the FF-OCT technique typically extends to approximately 150 μm in fibrous tissues and down to approximately 200 μm in adipose tissues (47). The interest of 3D imaging in depth is application dependent and was not considered pertinent to this study.

All FF-OCT images were displayed using a non-inversed linear Look Up Table (LUT) scale. Thus, the hypo-scattering structures appear black, whereas the hyper-scattering structures appear white.

After the FF-OCT imaging procedure, the samples were fixed in formalin and subjected to routine processing

including paraffin embedding, HES staining and sectioning at the same estimated depths. The resulting slides were then scanned to produce whole slide images for use as comparative images.

Matching with Histology

We acknowledge that it is difficult to obtain exact matches between FF-OCT images of the fresh tissue and histology slides of tissue that has been modified due to the processes necessary for gold standard histology (fixing, inclusion in paraffin and microtome slicing). A match is most easily performed at low magnification, although the 2D-tilt of the sample on the slides and on the FF-OCT images may differ, *i.e.* when the specimen is paraffin embedded it is positioned with an angle in the volume of the paraffin that may be different to the spatial orientation of the specimen when it is placed in the sample holder during FF-OCT imaging. Therefore, when the slicing of the paraffin block is performed it appears that the section on the histology block and the “optical section” of the FF-OCT image are not identical.

In order to be able to efficiently compare the histology to the FF-OCT images, although the orientation and the section were not exactly identical, we decided for the reasons explained in the previous section to image all our 2.25 cm^2 specimens at 20 μm below the surface, *i.e.* at a depth sufficient to ensure that the whole sample area is visible on both FF-OCT images and histology slides.

We devised a matching procedure whereby the outline of the sample served as a landmark to aid in locating finer structures in the tissue. Typically we first matched the overall sample outline, followed by large structures such as vessels or tears in the tissue, and finally fine features such as ducts, areas of cancerous tissue, *etc.*, could be approximately matched.

Study Protocol

75 breast specimens were imaged from 22 patients (21 women, 1 man) with a mean age of 58 (range: 25-83). A total of 193 images were acquired. The FF-OCT instrument used is a commercial system and produces images of repeatable quality provided the sample is positioned correctly. The instrument automatically searches for the sample surface on switch-on and displays a live image of the sample surface. If the sample is not completely in contact with the cover slide, the imaging depth must be lowered until the entire image plane passes through the sample to avoid blank areas appearing on the final image. In the current study, images were captured 20 μm beneath the surface where in all but 6 cases acceptable images were acquired. These 6 cases were eliminated due to non-optimal contact with the cover slide.

Images of fresh tissue have better contrast and all figures showed in the manuscript are from fresh specimens. Nevertheless images from fixed specimens were easily interpretable by the pathologists and we included both fresh and fixed specimens in the sensitivity and specificity study. The samples included tissues of normal appearance as well as a large range of breast lesions from men, post- and pre-menopausal women. No discrimination was made regarding the patient's age or health status, in order to verify that the malignancy assessment could be made on the broadest possible selection of breast tissue.

In most cases, samples were selected from freshly excised radical mastectomy specimens, e.g., large malignant or multifocal tumors, benign macroscopic lesions and/or normal appearing tissue present in other areas of the same breast. A selection of the cases to be sampled was made in order to be able to image a larger amount of different lesions with different macroscopic appearance (nodular or stellate) and different histological types of invasive carcinoma. This information was available from pre-operative diagnoses (mammography and needle core biopsy). Most patients had more than one diagnosis classification associated with their histopathological assessment.

The study was conducted in three phases:

Phase 1: Evaluation of FF-OCT safety on human breast tissue. After FF-OCT, samples were processed for routine standard histopathology and compared to histological sections from other specimens of the same region of the breast that did not undergo FF-OCT. The specimens imaged by FF-OCT were assessed for any adverse impact on tissue architecture revealed by HES staining, or on immunophenotypes assessed by immunohistochemistry. Six additional radical mastectomy specimens were included in this part of the study. For carcinoma specimens, usual markers tested by Immunohistochemistry (IHC) involved in tumor evaluation were quantified to verify that FF-OCT does not alter the parameters usually tested. Thus, the signal of Estrogen and Progesterone receptors, Cerb B2 (Her2/neu), ki-67 and E-Cadherin was evaluated and quantified on tumor samples that were imaged with FF-OCT and compared to tumor samples from the same patient that did not undergo FF-OCT. For normal breast tissue specimens, the signal of other IHC markers such as Cytokeratin (CK) 7, 14, 18, 5/6 and vimentin was evaluated and quantified on samples imaged with FF-OCT. The signal obtained was compared to their usual expected signal on normal breast tissue.

Phase 2: Identification of the main architectural features of human breast tissue in FF-OCT by comparison with standard histopathology slides prepared from the same specimens. Images were reviewed by two senior-staff breast pathologists

(MA and BS) who underwent identical training on a sample set of images.

Phase 3: FF-OCT images were reviewed by two senior-staff breast pathologists (MA and BS). Each pathologist classified the images into two diagnostic categories: normal/benign or malignant. They received neither macroscopic images of the samples nor histological slides/whole slide images. The test was conducted long after surgery to prevent any possible familiarity with the case, and the pathologists had no pre-operative assessment information for the patients. Once complete, their designations were compared to the diagnosis based on the gold-standard histopathology preparations of the same tissue. Diagnosis from histopathology was performed by one of the pathologists (MA) on an occasion subsequent and separated in time from the diagnoses by FF-OCT.

Results

Phase 1: Safety

On comparison, the value of the different evaluation markers on the tumorous specimens imaged with FF-OCT were not significantly different from those obtained on matched control specimens from similar regions of the specimen that had not been imaged with FF-OCT. For normal breast tissue, the localization of the signal of the different types of CK and vimentin was not significantly different from the expected signal on normal breast tissue.

Therefore, no alteration of any of the parameters assessed (histopathology and immunohistochemistry) was observed following the FF-OCT procedure.

Phase 2: Correlation of the Morphologic Features in FF-OCT Images with Gold Standard Histopathology

The two pathologists concurred on identification of normal tissue features and worked together to devise the diagnosis decision tree presented in Figure 3.

Part 1: Recognition of breast tissue features: By conducting a comparative analysis with normal breast tissue, the morphologic features of the major components of breast tissue in the FF-OCT images could be identified, including fibroadipose tissue, epithelial ducts, vasculature and fibrous tissue (Figure 2). For example, it was found that the galactophorous ducts, when cut tangentially, are recognizable by light grey color, which we hypothesize is generated by their highly scattering thick elastic membranes (Figure 2C). In contrast, the same glands, when cut longitudinally, exhibit a characteristic epithelial layer of varying thickness that appears dark grey (Figure 2B). Intraluminal secretions are sometimes

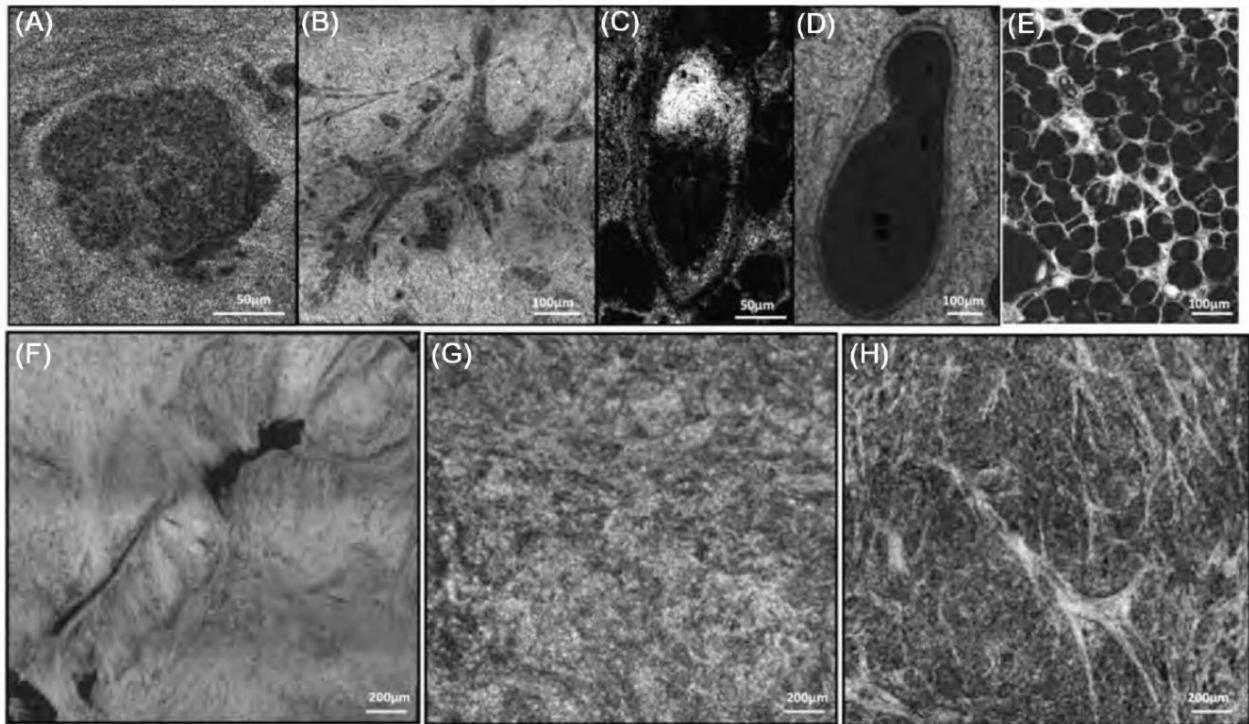


Figure 2: Breast tissue basic structures. Lobule (A), galactophorous duct (B), cross section of a galactophorous duct with calcifications (C), vessel (D), adipocytes (E), scar fibrous tissue (F), normal fibrous tissue (G), fibrous tissue surrounding carcinomatous cells in tumourous stroma (H). FF-OCT images were acquired 20µm beneath the tissue surface.

identified. The lobules (Figure 2A) are identified as dark grey, granular, rounded structures. The vessels (Figure 2D), when cut tangentially, do not have the thick epithelial layer of the galactophorous ducts, but are also associated with the presence of an elastic membrane. The adipocytes (Figure 2E) are hypo-scattering, and appear as black rounded structures. Their membranes scatter more and appear grey. The characteristic honeycomb configuration of the fat cells is easily identified. The healthy fibrous tissue appears grainy with medium back-scattering signal (Figure 2G). The fibrous tissue in the stroma is made of hyper-scattering trabeculae (Figure 2H). The scar fibrous tissue is made of thick and large trabeculae, less scattering than the stroma (Figure 2F). Calcifications appear white (Figure 2C) due to their very high backscattering levels. The high resolution of the FF-OCT technique makes the very thin membranes of the vessels and adipocytes visible (Figure 2D, E).

Lobules, ducts and adipocytes were features that were clearly distinguished in both FF-OCT images and histology. FF-OCT images presented an advantage in being able to distinguish the granular fibrous appearance of normal tissue and the fine trabeculae of malignant tissue, whereas these details are not well visualized in histology with HES staining and require use of special trichome stains. A drawback of the FF-OCT images is the lack of visibility of individual nuclei as the

backscattering signal of the nuclei is low in breast tissues. Indeed, pathologists found it misleading that necrosis was not always well visualized with FF-OCT. The overall signal amplitude, or whiteness, of the tissue therefore had to be taken into account over and above detection of necrosis as the predominant indication of malignancy. Overall tissue architecture and form was sometimes better visualized with FF-OCT than in histology in cases where histology slices had been taken too close to the edge of the block. In comparison with studies on similar tissues comparing histology with conventional OCT (38), FF-OCT performs better than conventional OCT, particularly on distinguishing the smallest features, due to its higher resolution.

Part 2: Distinction between benign/normal and malignant tissue: After gaining an understanding of the appearance of normal morphological features of human breast tissue in our images, we next focused on discerning what aberrations of these morphological features in our images would allow characterization of the tissue as benign/normal or malignant. The analysis produced a distinct set of criteria that need to be satisfied for accurate discrimination between benign/normal and malignant tissue, along with a recommended workflow that should be followed. The workflow and criteria are presented as a flowchart (Figure 3), and briefly outlined below:

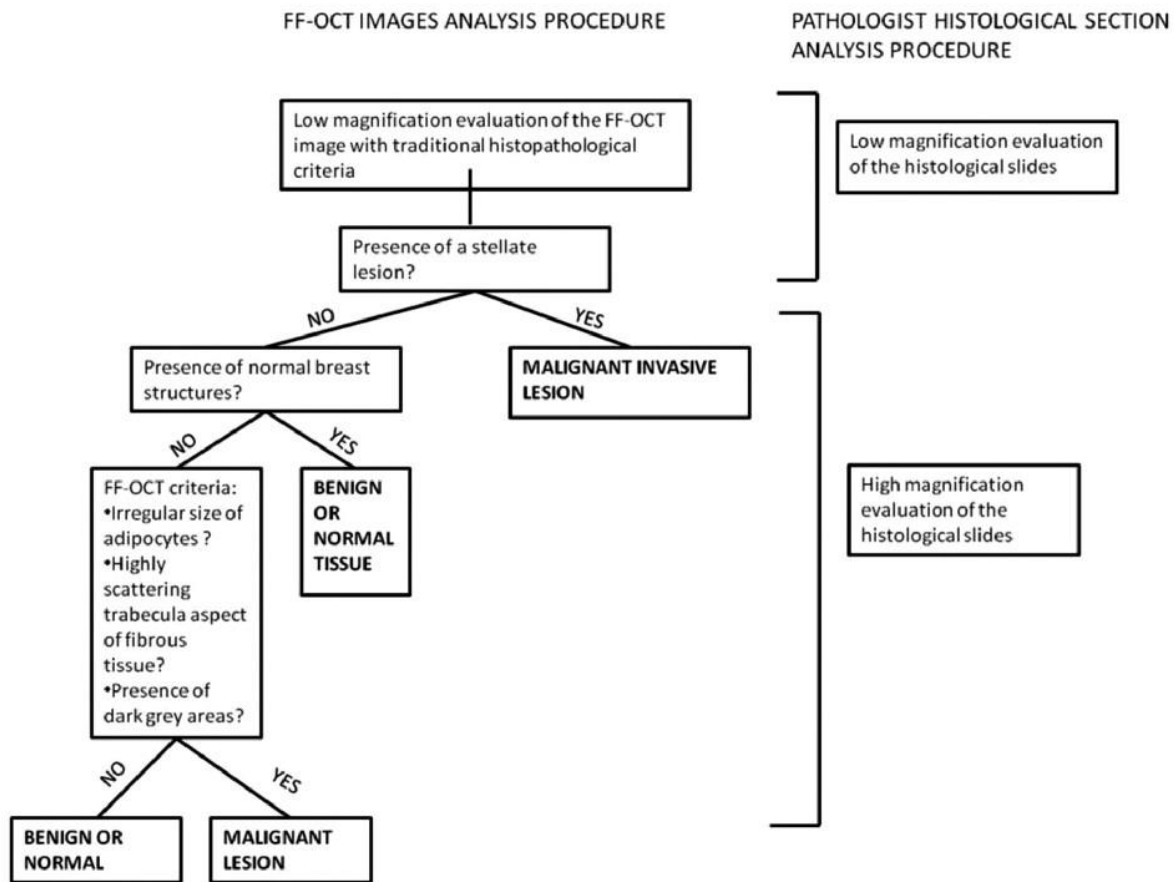


Figure 3: Diagnosis decision tree for FF-OCT images of human breast tissue.

(1) Assess the FF-OCT images following the criteria used for low magnification assessment of standard histology slides. These would include identifying features such as the presence or absence of stellate lesions, and the entanglement of the adipose and fibrous tissues.

(2) If there is no evidence of tumors at low magnification, it is necessary to verify the presence of intact normal breast structures such as lobules, galactophorous ducts and vessels at high magnification.

(3) If there is no obvious tumor and no evidence of intact normal structures, the following criteria for reading the FF-OCT images must be used.

(a) Assess the shrinkage of the adipose tissue, which is characterized by the presence of adipocytes of different sizes at the periphery of an invasive carcinoma. In most cases, at the interface of the lesion, fat cells appear smaller and less rounded.

(b) Search for the presence of grey zones, typically surrounded by white fibrous structures (corresponding to foci of carcinoma surrounded by fibrous tissue).

(c) Assess the color and morphology of this fibrous tissue. The appearance of the fibrous tissue is different depending on the type of collagen present. In FF-OCT images, the fibrous tissue of malignant tumor-associated stroma is very white, while it is greyer for scar-associated fibrous tissue or normal/benign breast fibrous tissue. Furthermore, the fibrous tissue architecture differs, usually appearing as thin trabeculae in malignant tumor-associated stroma, while appearing as thick trabeculae in tissue associated with reactive/repairative change (*i.e.* scar tissue) (Figure 2F). Trabeculae are not seen in normal or benign fibrous tissue (Figure 2F-H).

Figure 4 shows normal breast tissue of a post-menopausal woman. Characteristic structures of breast tissue such as the lobules, galactophorous ducts, adipocytes and a normal fibrous tissue are identifiable. Some entanglement of the fibrous tissue and adipose tissue is noted.

The fibrous tissue appears grainy with a medium back scattering level. Ducts are cut longitudinally; thus they look dark grey. Zooming in digitally on the image reveals acini in the lobules.

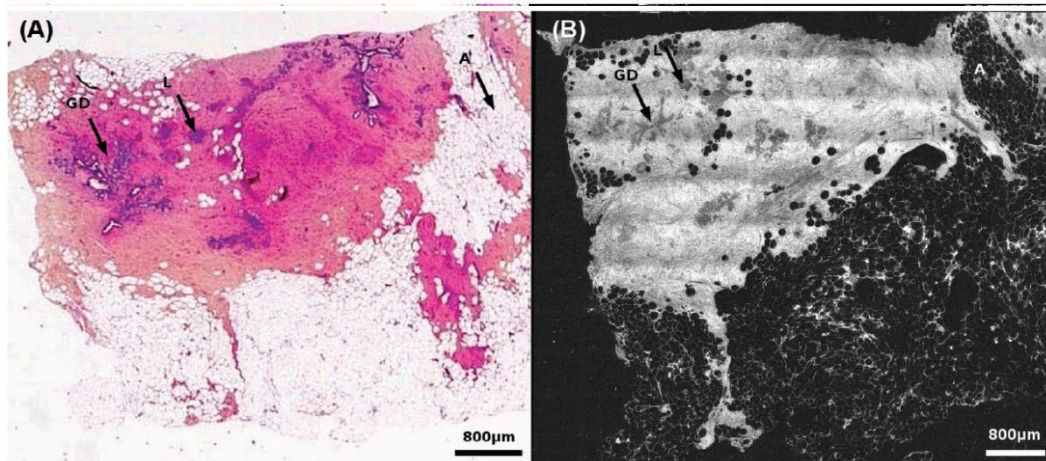


Figure 4: Healthy breast tissue specimen. Post-menopausal woman. FF-OCT image was acquired 20 μm beneath the tissue surface. Whole slide image of the conventional gold-standard histology preparation (A) and the corresponding FF-OCT image (B). Characteristic structures of breast tissue such as the lobules (L), galactophorous ducts (GD), adipocytes (A) and a normal fibrous tissue are seen. Some entanglement of the fibrous tissue and adipose tissue is visible. The fibrous tissue appears grainy with a medium back scattering level. Ducts are cut longitudinally; thus they appear dark grey. A digital zooming on the image reveals acini in the lobules.

In Figure 5, two types of invasive carcinoma can be seen: a stellate tumor (Figure 5A-D), and a nodular tumor (Figure 5E-H). In both lesions, the trabeculae of the highly scattering tumor-associated fibrous tissue are observed (Figure 5D, H). This is in contrast to the normal fibrous tissue that appears grainy and produces less scattering (Figure 5G). Furthermore, tumor-associated adipocytes are smaller than

those outside of the tumor (Figure 5D). In the stellate tumor, (Figure 5B), the fibrous tissue is seen invading the adipose tissue. In the nodular tumor (Figure 5F), foci of carcinoma cells appear as grey zones surrounded by the highly scattering tumor-associated fibrous tissue trabeculae (Figure 5H). A circular dilated duct with secretion in the lumen is visible in the center of the nodule.

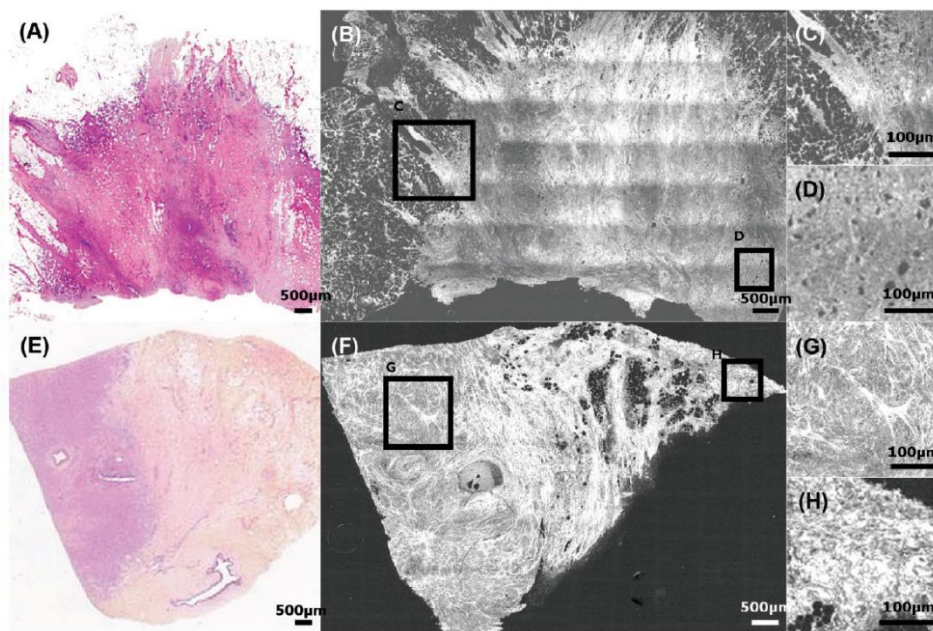


Figure 5: Different types of invasive adenocarcinoma. Stellate (A-D) and nodular (E-H). FF-OCT images were acquired 20 μm beneath the tissue surface. The trabeculae of the highly scattering tumor-associated fibrous tissue can be observed (F). This is in contrast to the normal fibrous tissue that appears grainy and produces less scattering (G). Furthermore, tumor-associated adipocytes are smaller than those outside the tumor (D). In the stellate tumor (B), the fibrous tissue is seen invading the adipose tissue. In the nodular tumor (F), foci of carcinoma cells appear as grey zones surrounded by the highly scattering tumor-associated fibrous tissue trabeculae (H). A circular dilated duct with secretion in the lumen is visible in the center of the nodule. The different aspect of fibrous tissue defines the tumor margins (G).

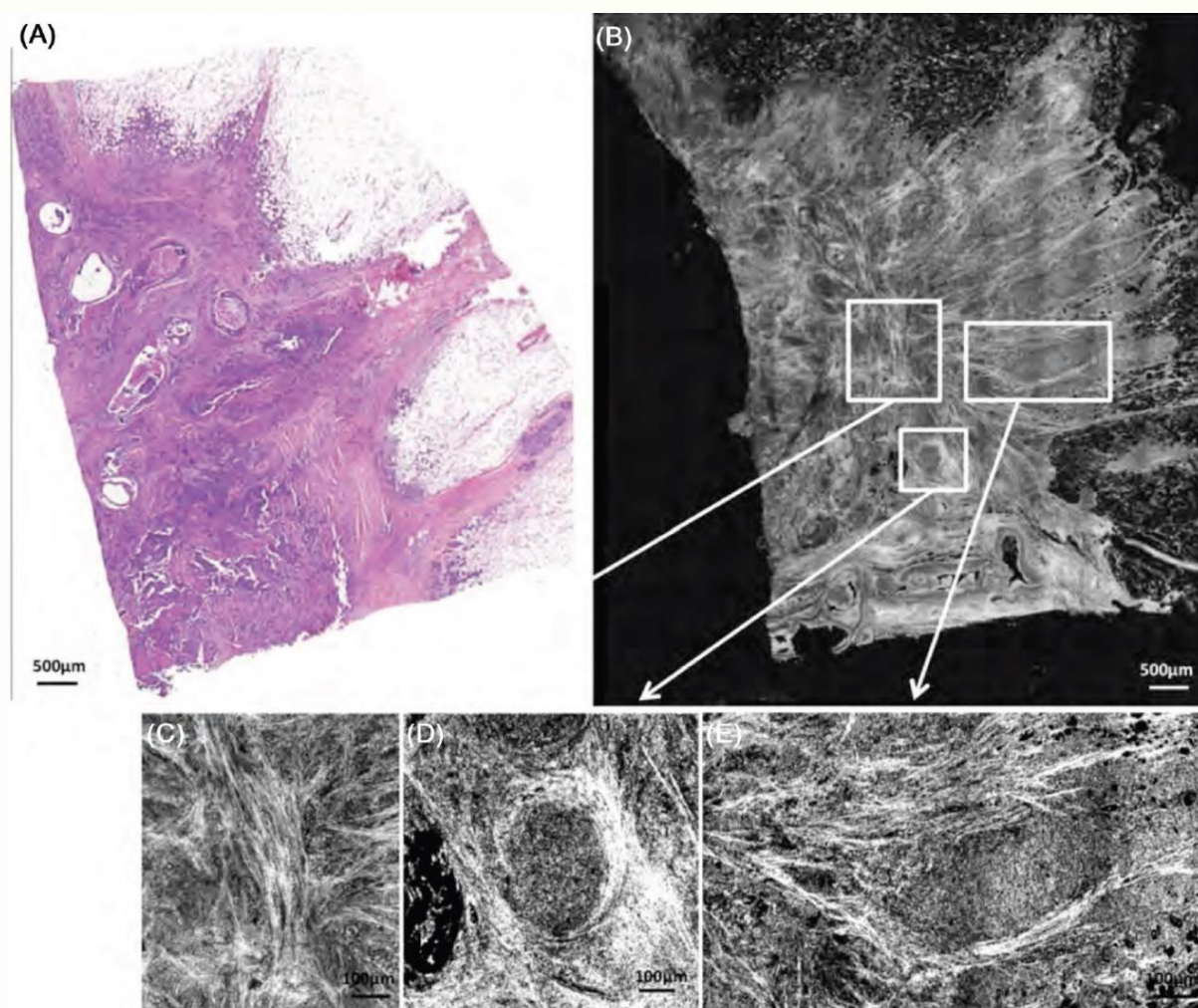


Figure 6: Ductal invasive adenocarcinoma with Ductal Carcinoma In Situ (DCIS) component. FF-OCT images were acquired 20 µm beneath the tissue surface. Histology (A) and FF-OCT image (B) with digital zooms (C-E). Enlarged lobules and ducts filled with DCIS (D, E) are clearly visible on the image. In addition, the invasive component is characterized by the presence of highly scattering fibrous tissue (C) and foci of darker grey carcinoma cells (E).

Figure 6 shows an Invasive Ductal Carcinoma (IDC) with an associated Ductal Carcinoma In Situ (DCIS) component. Enlarged lobules and ducts filled with DCIS (Figure 6C, D) are clearly visible on the image. In addition, the invasive component is characterized by the presence of highly scattering fibrous tissue (Figure 6B) and foci of darker grey carcinoma cells (Figure 6D).

A fibroadenoma is shown in Figure 7F and the enlarged ductules (Figure 7G) characteristic of this benign lesion are easy to distinguish on the FF-OCT image. DCIS is noted in Figure 7B characterized by enlarged abnormal lobules (Figure 7C) and ducts (Figure 7D) that can be distinguished easily by a digital zoom in on the image. The acini in the enlarged lobule are clearly visible and the narrow lumen in the duct is indicative of malignancy.

Phase 3: Assessment of the Diagnostic Accuracy of FF-OCT

Samples from 21 patients were counted in the results. The histology results from the 22nd patient samples were mislaid and so this data was eliminated from the study. Based on the FF-OCT images alone, the analysis of 78 samples from the 21 patients by the first breast pathologist (MA) yielded 28 true positives, 34 true negatives, 3 false negatives and 9 false positives, giving a sensitivity of 90% and a specificity of 79%. The analysis of 79 samples from the 21 patients by the second breast pathologist (BS) yielded 31 true positives, 33 true negatives, 2 false negatives and 11 false positives giving a sensitivity of 94% and a specificity of 75% (Table I).

Note that for each pathologist, a few FF-OCT images (4-MA, 2-BS) were considered uninterpretable, primarily due to a

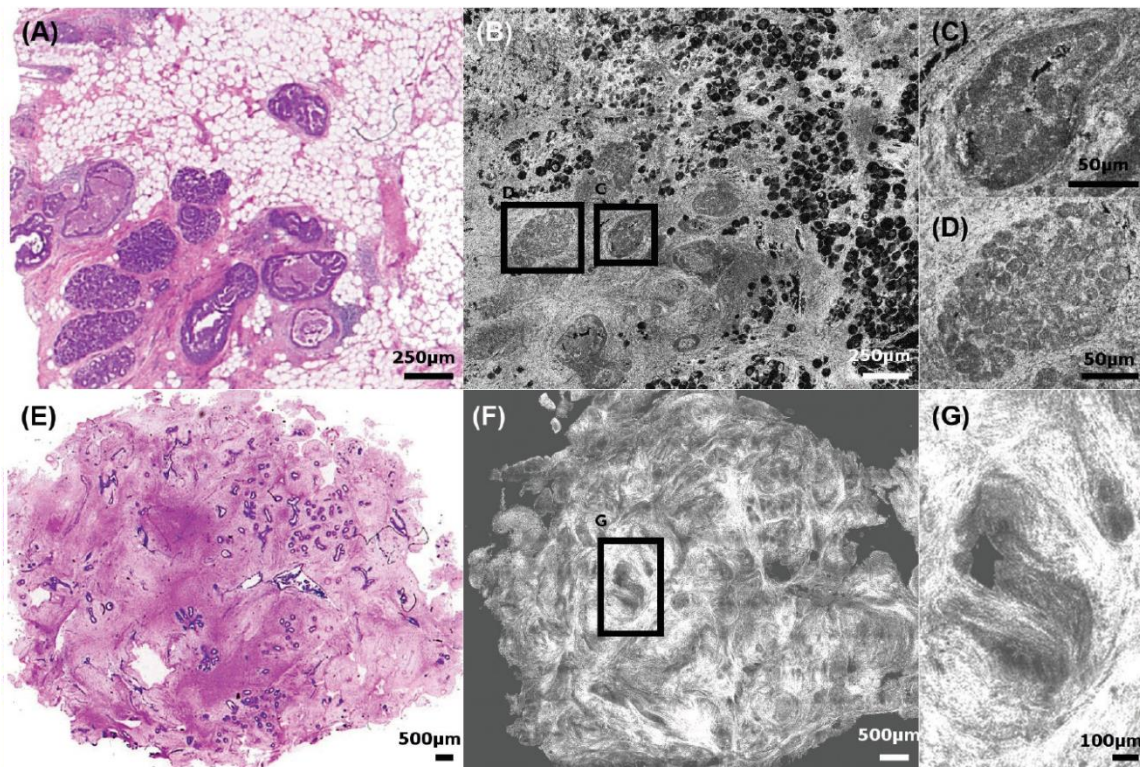


Figure 7: Ductal carcinoma. Histology (A, E) and FF-OCT (B-D, F, G) of a ductal carcinoma in situ (B) with an abnormal duct (C) and an enlarged lobule (D). Fibroadenoma (F) and an enlarged ductule (G). FF-OCT images were acquired 20 µm beneath the tissue surface. DCIS is noted in (B), characterized by enlarged abnormal lobules (D) and ducts (C), which can be distinguished easily in a digital zoom-in on the image. The acini in the enlarged lobule are clearly visible and the narrow lumen in the duct is indicative of malignancy.

non-optimal positioning of the sample under the glass plate of the sample holder. As previously described, this caused images to be acquired at a depth at which the optical slice did not pass through the whole sample area, resulting in blank areas on the final image.

Although this study did not seek to achieve tumor classification beyond a benign/normal versus malignant diagnosis, in several cases the pathologists were able to identify a specific histopathological diagnosis, such as Invasive Ductal Carcinoma (IDC) (3-MA, 3-BS), Ductal Carcinoma In Situ (DCIS) (2-MA, 1-BS), or benign fibroadenomas (2-MA, 2-BS) directly from the FF-OCT images.

Looking at reasons for misclassification can suggest which pathologies are least recognizable in FF-OCT images. For

MA, the 3 false negatives resulted from samples from a single patient with Invasive Lobular Carcinoma (ILS) and Lobular Carcinoma In Situ (LCIS). For BS, the two false negatives resulted from one sample diagnosed as adenofibroma when in fact it was a malignant tumor, and one sample diagnosed as normal when in fact it was ILS and LCIS (this false negative common to both pathologists). These results suggest that ILS and LCIS are more difficult to recognize and are often confused with normal tissue. A possible way to improve on the classification of lobular carcinomas may be to measure lobular size on the images with the annotation tool.

False positive results were often associated with adenofibromas. Adenofibromas are liable to cause confusion as the deformation of the mammary tissue architecture associated with this benign lesion can give the impression of malignancy.

Table I
Results of diagnoses from FF-OCT compared with histology.

Pathologists	True positives	True negatives	False positives	False negatives	Not interpretable	Sensitivity (%)	Specificity (%)
MA	28	34	9	3	4	90	79
BS	31	33	11	2	2	94	75

Final histopathological diagnoses on the 21 patients, performed by the same pathologists, included 11 cases of IDC, 8 of DCIS, 3 of ILC, 3 of LCIS, 1 of invasive mucinous adenocarcinoma, 1 of Atypical Ductal Hyperplasia (ADH) and 3 of Atypical Lobular Hyperplasia (ALH). Two cases were benign adenofibromas. Often more than one diagnosis was associated with each patient (*e.g.*, IDC + DCIS). Both pathologists discussed and agreed on the final diagnoses.

Discussion

In this benchmark pilot study, we describe the first pre-clinical evaluation of FF-OCT for *ex-vivo* human breast tissue analysis and diagnosis. We have shown that the technique is safe, producing no demonstrable alterations that affect interpretation of conventional histology preparations following imaging, or any alteration in the ability to perform immunohistochemistry for a variety of epitopes. We have demonstrated an ability to identify and assess the microstructure of normal human breast tissue including glands, lobules, galactophorous ducts and adipose tissue. We have developed a set of initial criteria and a recommended workflow for interpreting FF-OCT images to accurately differentiate whether the alterations observed are benign/normal or malignant. Two breast pathologists applied these criteria, and were able to distinguish normal from benign tissue, and *in situ* and invasive carcinomas using FF-OCT images, with a sensitivity of 94% and 90% respectively, and specificity of 75% and 79% respectively. In some cases, a specific histopathological diagnosis could be made by the pathologists, such as IDC, DCIS, or benign fibroadenoma.

FF-OCT is the first ultra-high resolution optical imaging technique that combines the possibility of obtaining breast tissue images over an adequately large area, while producing images of sufficiently high resolution, thereby allowing pathologists to mimic routine histopathology diagnostic workflow by zooming in and out on the images. The $1\ \mu\text{m}^3$ resolution offered by FF-OCT outperforms other optical imaging techniques to closely mimic histopathology. A diagnostic decision tree has been established that allows pathologists to classify tissue as malignant or benign/normal. While the values obtained for sensitivity and specificity could indeed be improved, it is important to note that this diagnostic accuracy assessment was totally blinded to any clinical information or context, and that the breast tissue remains a very complex organ, with numerous potential histopathological entities.

While the current study has only a limited sample size, and concentrates on a single organ system, the lessons acquired from this initial pilot study will help with the design of future evaluations of tissue samples from all the major organ systems.

In its current stage of development, FF-OCT is of interest for several use cases. First, it represents a paradigm shift in the handling of immediate assessment of resected tissue. For the first time, it allows a primary digital acquisition of enough information to allow pathologists to meaningfully interpret the morphologic tissue features, on fresh tissue, in a non-destructive manner. The rapid image capture and lack of sample preparation (*e.g.*, staining, freezing or slicing) has the potential to significantly reduce the time it takes to provide this interpretation to surgeons. For certain types of frozen section, such as margin assessment, it has the potential to diminish the need for a re-excision and improve post-operative prognosis. Because it is non-destructive, it has potential in performing both immediate and routine assessment of high risk, small biopsy specimens, such as those obtained from central nervous system tumors. In fact, it could be used to carry out immediate or permanent assessments of tissue biopsies in a variety of contexts. For a typical core needle biopsy with a surface area of $0.2\ \text{cm}^2$, imaging can be accomplished in about 1 minute. This would then allow for additional testing of the tissue, particularly in cases where fresh non-fixed, non-paraffin embedded tissue is required.

In vitro application of this technology may also be evaluated for both clinical and research tissue banking (where tissue is cryopreserved for future use, such as DNA or RNA extraction). In oncology, the diagnosis and treatment of tumors frequently requires molecular diagnostic information (*i.e.* gene mutations, translocations, amplifications) to inform targeted therapy. The optimization of these techniques on small biopsy samples is crucial for the pathologist, the clinician and the patient, particularly those who have advanced or metastatic, and thus inoperable, cancer. The fact that FF-OCT does not consume the tissue and does not induce alterations is an advantage.

Moreover, the standard procedures in a typical pathology laboratory (*e.g.*, embedding tissue, sectioning of a paraffin-embedded tissue with the microtome, frozen section preparation with a cryostat) are not automated. Thus, these procedures are time consuming and require expert technical personnel. Therefore “triaging” of specimens by FF-OCT could significantly streamline the workflow, such that only truly important specimens are paraffin-embedded and processed for gold standard histopathology.

Finally, application of FF-OCT endoscopically for *in vivo* assessment is of interest in the clinical and surgical setting. Indeed, endoscopic FF-OCT for application *in vivo* has been recently demonstrated (54).

Conflict of Interest

ACB and BdP have indirect stock ownership in LLTech SAS. LLTech SAS has not sponsored the study.

Acknowledgments

This work was supported in part by Institut National du Cancer (INCA/ONCODIAG n°2009-1-PL BIO 16-ESPCI-1) and by the foundation Pierre Gilles de Gennes pour la recherche.

We would like to thank Eolia Flandre for performing histological sections used for this work.

References

- American Cancer Society: Cancer Facts and Figures; 2011.
- Silverstein MJ, Recht A, Lagios MD, Bleiweiss IJ, Blumencranz PW, Gizienski T, Harms SE, Harness J, Jackman RJ, Klimberg VS, Kuske R, Levine GM, Linver MN, Rafferty EA, Rugo H, Schilling K, Tripathy D, Whitworth PW & Willey SC. Image-detected breast cancer: state-of-the-art diagnosis and treatment. *J Am Coll Surg* 209, 504-520 (2009). DOI: 10.1016/j.jamcollsurg.2009.07.006
- Cendán JC, Coco D & Copeland EM. Accuracy of intraoperative frozen-section analysis of breast cancer lumpectomy-bed margins. *J Am Coll of Surg* 201, 194-198 (2005). DOI: 10.1016/j.jamcollsurg.2005.03.014
- Nakazawa H, Rosen P, Lane N & Lattes R. Frozen section experience in 3000 cases: accuracy, limitations, and value in residence training. *Am J Clin Pathol* 49, 41-51 (1968).
- Olson TP, Harter J, Munoz A, Mahvi DM & Breslin T. Frozen section analysis for intraoperative margin assessment during breast-conserving surgery results in low rates of re-excision and local recurrence. *Ann Surg Oncol* 14, 2953-2960 (2007). DOI: 10.1245/s10434-007-9437-1
- McLaughlin SA, Ochoa-Frongia LM, Patil SM, Cody HS 3rd & Sclafani LM. Influence of frozen-section analysis of sentinel lymph node and lumpectomy margin status on reoperation rates in patients undergoing breast-conservation therapy. *J Am Coll Surg* 206, 76-82 (2008). DOI: 10.1016/j.jamcollsurg.2007.07.021
- Ishak K. Benign tumors and pseudotumors of the liver. *Appl Pathol* 6, 82-104 (1988).
- Taxy J. Frozen section and the surgical pathologist: a point of view. *Arch Pathol Lab Med* 133, 1135-1138 (2009).
- Sienko A, Allen TC, Zander DS & Cagle PT. Frozen section of lung specimens. *Arch Pathol Lab Med* 129, 1602-1609 (2005).
- Nagasue N, Akamizu H, Yukaya H & Yuuki I. Hepatocellular pseudotumor in the cirrhotic liver. Report of three cases. *Cancer* 54, 2487-2494 (1984). DOI: 10.1002/1097-0142(19841201)54:11<2487::AID-CNCR2820541129>3.0.CO;2-M
- Weinberg E, Cox C, Dupont E, White L, Ebert M, Greenberg H, Diaz N, Vercel V, Centeno B, Cantor A & Nicosia S. Local Recurrence in lumpectomy patients after imprints cytology margin evaluation. *Am J Surg* 188, 349-354 (2004). DOI: 10.1016/j.amjsurg.2004.06.024
- Valdes EK, Bollbol SK, Cohen JM & Feldman SM. Intra-operative touch preparation cytology; does it have a role in re-excision lumpectomy? *Ann Surg Oncol* 14, 1045-1050 (2007). DOI: 10.1245/s10434-006-9263-x
- Goldfeder S, Davis D & Cullinan J. Breast specimen radiography: can it predict margin status of excised breast carcinoma? *Acad Radiol* 187, 339-344 (2006). DOI: 10.1016/j.acra.2006.08.017
- Swanson GP, Rynearson K & Symmonds R. Significance of margins of excision on breast cancer recurrence. *Am J Clin Oncol Cancer* 25, 438-441 (2002).
- Gonzalez-Angulo AM, Morales-Vasquez F & Hortobagyi GN. Overview of resistance to systemic therapy in patients with breast cancer. *Adv Exp Med Biol* 608, 1-22 (2007).
- Papa MZ, Zippel D, Koller M, Klein E, Chetrit A & Ari GB. Positive margins of breast biopsy: is reexcision always necessary? *J Surg Oncol* 70, 167-171 (1999). DOI: 10.1002/(SICI)1096-9098-(199903)70:3<167::AID-JSO4>3.0.CO;2-7
- Willner J, Kiricuta IC & Kölbl O. Locoregional recurrence of breast cancer following mastectomy: always a fatal event? Results of univariate and multivariate analysis. *Int J Radiat Oncol* 37, 853-863 (1997).
- Cabioglu N, Hunt KK, Sahin AA, Kuerer HM, Babiera GV, Singletary SE, Whitman GJ, Ross MI, Ames FC, Feig BW, Buchholz TA & Meric-Bernstam F. Role for intraoperative margin assessment in patients undergoing breast-conserving surgery. *Ann Surg Oncol* 14, 1458-1471 (2007). DOI: 10.1245/s10434-006-9236-0
- Fleming FJ, Hill ADK, McDermott EW, O'Doherty A, O'Higgins NJ & Quinn CM. Intraoperative margin assessment and re-excision rate in breast conserving surgery. *Eur J Surg Oncol* 30, 233-237 (2004). DOI: 10.1016/j.ejso.2003.11.008
- Gareau DS, Patel YG, Li Y, Aranda I, Halpern AC, Nehal KS & Radjadhaksha M. Confocal mosaicing microscopy in skin excisions: a demonstration of rapid surgical pathology. *J Microsc* 233, 149-159 (2009). DOI: 10.1111/j.1365-2818.2008.03105.x
- Masters BR & So PTC. Confocal microscopy and multi-photon excitation microscopy of human skin in vivo. *Opt Express* 8, 2-10 (2001). DOI: 10.1364/OE.8.000002
- Huang D, Swanson EA, Lin CP, Schuman JS, Stinson WG, Chang W, Hee MR, Flotte T, Gregory K & Puliafito CA. Optical coherence tomography. *Science* 254, 1178-1181 (1991). DOI: 10.1126/science.1957169
- Dubois A & Boccara AC. Full-field Optical Coherence Microscopy. In: Drexler W, Fujimoto GJ (Eds.) *Optical Coherence Tomography: Technology and Applications*. New York-Basel: Springer, 565-591 (2008). DOI: 10.1007/978-3-540-77550-8
- Dubois A & Boccara AC. Full-field OCT. *Med Sci (Paris)* 22, 859-64 (2006).
- Pawley JB (Ed.). *Handbook of Biological Confocal Microscopy*. 3rd Edition. Berlin: Springer (2006).
- Zhou C, Cohen DW, Wang Y, Lee HC, Mondelblatt AE, Tsai TH, Aguirre AD, Fujimoto JG & Connolly JL. Integrated optical coherence tomography and microscopy for ex vivo multiscale evaluation of human breast tissues. *Cancer Res* 70, 10071-10079 (2010). DOI: 10.1158/0008-5472.CAN-10-2968
- Swanson EA, Izatt JA, Hee MR, Huang D, Lin CP, Schuman JS, Puliafito CA & Fujimoto JG. In vivo retinal imaging by optical coherence tomography. *Opt Lett* 18, 1864-1866 (1993). DOI: 10.1364/OL.18.001864
- Grieve K, Paques M, Dubois A, Sahel J, Boccara C & Le Gargasson JF. Ocular tissue imaging using ultrahigh-resolution, full-field optical coherence tomography. *Invest Ophthalmol Vis Sci* 45, 4126-4131 (2004). DOI:10.1167/iovs.04-0584
- Drexler W, Morgner U, Ghanta RK, Kärtner FX, Schuman JS & Fujimoto JG. Ultrahigh-resolution ophthalmic optical coherence tomography. *Nat Med* 7, 502-507 (2001). DOI: 10.1038/87993
- Betz CS, Stepp H, Havel M, Jerjes W, Upile T, Hopper C, Sroka R & Leunig A. A set of optical techniques for improving the diagnosis of early upper aerodigestive tract cancer. *Med Las Appl* 23, 175-185 (2008). DOI: 10.1016/j.mla.2008.07.003
- Ozawa N, Sumi Y, Shimozato K, Chong C & Kurabayashi T. In vivo imaging of human labial glands using advanced optical coherence tomography. *Oral Surg Oral Med O* 108, 425-429 (2009). DOI: 10.1016/j.tripleo.2009.05.035
- Chen Y, Aguirre AD, Hsiung PL, Desai S, Herz PR, Pedrosa M, Huang Q, Figueiredo M, Huang SW, Koski A, Schmitt JM, Fujimoto JG & Mashimo H. Ultrahigh-resolution optical coherence tomography of Barrett's esophagus: preliminary descriptive clinical study correlating images with histology. *Endoscopy* 39, 599-605 (2007). DOI: 10.1055/s-2007-966648
- Jerjes W, Upile T, Conn B, Betz CS, Abbas S, Jay A, Jamil W, Vourvachis M, Radhi R, El Maaytah M & Hopper C. Oral leukoplakia

- and erythroplakia subjected to optical coherence tomography: preliminary results. *Brit J Oral Max Surg* 46, e7 (2008). DOI: 10.1016/j.bjoms.2008.07.108
34. Tearney GJ, Brezinski ME, Southern JF, Bouma BE, Boppart SA & Fujimoto JG. Optical biopsy in human pancreatobiliary tissue using optical coherence tomography. *Dig Dis Sci* 43, 1193-1199 (1998). DOI: 10.1023/A:1018891304453
 35. Cobb MJ, Hwang JH, Upton MP, Chen Y, Oelschlagel BK, Wood DE, Kimney MB & Li X. Imaging of subsquamous Barrett's epithelium with ultrahigh-resolution optical coherence tomography: a histologic correlation study. *Gastrointestinal Endosc* 71, 223-230 (2010). DOI: 10.1016/j.gie.2009.07.005
 36. Boppart SA, Luo W, Marks DL & Singletary KW. Optical coherence tomography: feasibility for basic research and image-guided surgery of breast cancer. *Breast Cancer Res Treat* 84, 85-97 (2004). DOI: 10.1023/B:BREA.0000018401.13609.54
 37. Adie SG & Boppart SA. Optical coherence tomography for cancer detection. In: Rosenthal E, Zinn KR (Eds.) *Optical Imaging of Cancer Clinical Applications*. New York: Springer, 209-250 (2009).
 38. Hsiung PL, Phatak DR, Chen Y, Aguirre AD, Fujimoto JG & Connolly JL. Benign and malignant lesions in the human breast depicted with ultrahigh resolution and three-dimensional optical coherence tomography. *Radiology* 244, 865-874 (2007). DOI: 10.1148/radiol.2443061536
 39. Nguyen FT, Zysk AM, Chaney EJ, Kotynek JG, Oliphant UJ, Bellafiore FJ, Rowlandkm, Johnson PA & Boppart SA. Intraoperative evaluation of breast tumor margins with optical coherence tomography. *Cancer Res* 69, 8790-8796 (2009). DOI: 10.1158/0008-5472.CAN-08-4340
 40. Zysk AM & Boppart SA. Computational methods for analysis of human breast tumor tissue in optical coherence tomography images. *J Biomed Opt* 11, 1-7 (2006). DOI: 10.1117/1.2358964
 41. Luo W, Nguyen FT, Zysk AM, Ralston TS, Brockenbrough J, Marks DL, Oldenburg AL & Boppart SA. Optical biopsy of lymph node morphology using optical coherence tomography. *Tech Canc Res Treat* 4, 539-548 (2005).
 42. McLaughlin RA, Scolaro L, Robbins P, Hamza S, Saunders C & Sampson DD. Imaging of human lymph nodes using optical coherence tomography: potential for staging cancer. *Cancer Res* 70, 2579-2584 (2010). DOI: 10.1158/0008-5472.CAN-09-4062
 43. McLaughlin RA, Quirk BC, Curatolo A, Kirk RW, Scolaro L, Lorensen D, Robbins PD, Wood BA, Saunders CM & Sampson DD. Imaging of breast cancer with optical coherence tomography needle probes: feasibility and initial results. *IEEE Sel Topics Quantum Electron* 18, 1184-1191 (2012). DOI: 10.1109/JSTQE.2011.2166757
 44. Feldichstein FI, Gelikonov VM & Gelikonov GV. Design of OCT scanners. In: Bouma BE, Tearney GJ (Eds.). *Handbook of Optical Coherence Tomography*. New York-Basel: Marcel Dekker Inc., 125-142 (2002).
 45. Heikal A & Webb W. One- and two-photon time resolved fluorescence spectroscopy of selected fluorescent markers: photobleaching, triplet-, and singlet-state dynamics. *Biophys J* 76, 260a (1999).
 46. Jain M, Shukla N, Manzoor M, Nadolny S & Mukherjee S. Modified full-field optical coherence tomography: a novel tool for histology of tissues. *J Pathol Inform* 2, 28-36 (2011). DOI: 10.4103/2153-3539.82053
 47. Dalimier E & Salomon D. Full-field optical coherence tomography: a new technology for 3D high-resolution skin imaging. *Dermatology* 224, 84-92 (2012). DOI: 10.1159/000337423
 48. Dubois A, Moneron G, Grieve K & Boccara AC. Three-dimensional cellular level imaging using full-field optical coherence tomography. *Phys Med Biol* 49, 1227-1234 (2004). DOI: 10.1088/0031-9155/49/7/010
 49. Dubois A, Grieve K, Moneron G, Lecaque R, Vabre L & Boccara AC. Ultra high resolution full-field optical coherence tomography. *Appl Opt* 43, 2874-2883 (2004). DOI: 10.1364/AO.43.002874
 50. Binding J, Ben Arous J, Léger JF, Gigan S, Boccara AC & Bourdieu L. Brain refractive index measured in vivo with high-NA defocus-corrected full-field OCT and consequences for two-photon microscopy. *Opt Express* 19, 4833-4847 (2011). DOI: 10.1364/OE.19.004833
 51. Dubois A, Vabre L, Boccara AC & Beaurepaire E. High-resolution full-field optical coherence tomography with a Linnik microscope. *Appl Optics* 41, 805-812 (2002). DOI: 10.1364/AO.41.000805
 52. Beck J, Murray J, Dennis Willows AO & Cooper MS. Computer assisted visualizations of neural networks: expanding the field of view using seamless confocal montaging. *J Neurosci Meth* 98, 155-163 (2000). DOI: 10.1016/S0165-0270(00)00200-4
 53. Preibisch S, Saalfeld S & Tomancak P. Globally optimal stitching of tiled 3D microscopic image acquisitions. *Bioinformatics* 25, 1463-1465 (2009). DOI: 10.1093/bioinformatics/btp184
 54. Latrive A & Boccara AC. In vivo and in situ cellular imaging full-field optical coherence tomography with a rigid endoscopic probe. *Biomed Opt Express* 2, 2897-2904 (2011). DOI: 10.1364/BOE.2.002897

Received: September 13, 2012; Revised: October 30, 2012;

Accepted: November 6, 2012

2.3 Evaluation volumique d'explants cornéens

Nous présentons ici les résultats d'une étude pilote sur un cas clinique relativement différent des 2 cas précédents liés au cancer, puisqu'il s'agit ici d'effectuer un contrôle pré-opératoire sur greffons cornéen, afin d'en améliorer la qualité par rapport aux méthodes actuelles. En effet les greffons cornéens, outre des contrôles sérologiques et d'antécédents du donneur évidents, subissent aujourd'hui un contrôle morphologique limité, essentiellement basé sur un examen visuel de la transparence (sans quantification) et sur une observation de la densité cellulaire de la couche endothéliale, pour laquelle une densité minimale est nécessaire à un taux de succès de la greffe correct. Une grande majorité du volume tissulaire cornéen ne fait donc l'objet d'aucun examen à l'échelle cellulaire, puisque l'OCT conventionnel ne dispose pas de la résolution nécessaire. Là encore cet examen doit être absolument non invasif, de manière à préserver l'intégrité totale du greffon, conservé en milieu stérile.

L'OCT Plein Champ est donc un candidat pertinent visant à l'obtention d'une image 3D d'une zone représentative de la cornée à l'échelle cellulaire, de manière à identifier certains désordres susceptibles de dégrader sérieusement la qualité et/ou la réussite de la procédure de greffe de cornée. Nous démontrons ici la capacité de la technique à reconnaître les structures d'une cornée saine et la plupart des manifestations pathologiques habituellement rencontrées et non nécessairement détectées par les procédures actuelles.

RESEARCH REPORT

Full-Field Optical Coherence Tomography of Human Donor and Pathological Corneas

Wajdene Ghouali^{1,2,3}, Kate Grieve^{1,2,4}, Salima Bellefqih³, Otman Sandali³,
Fabrice Harms⁴, Laurent Laroche^{1,2,3}, Michel Paques^{1,2,3} and Vincent Borderie^{1,2,3}

¹Institut de la Vision, UPMC Univ Paris 06, UMR_S 968, Paris, F-75012, France, ²INSERM, U968, Paris, F-75012, France, ³Centre Hospitalier National d'Ophthalmologie des Quinze-Vingts, INSERM-DHOS CIC 503, Paris, F-75012, France, and ⁴Institut Langevin, 1 rue Jussieu, 75005 Paris, France

ABSTRACT

Purpose: To evaluate the performance of a full-field optical coherence tomography (FF-OCT) system in the study of human donor and pathological corneas and assess its suitability for use in eye banks.

Methods: Our study was carried out using an FF-OCT system developed for non-invasive imaging of tissue structures in depth with ultrahigh resolution (1 µm in all directions). Images were acquired from eight stored human donor corneas (either edematous or after deswelling) and five surgical specimens of corneas with various diseases (bullous keratopathy, lattice corneal dystrophy, stromal scar after keratitis, keratoconus and Fuchs dystrophy). They were compared with standard histology and pre-operative spectral domain OCT.

Results: The FF-OCT device enabled a precise visualization of the cells and the different structures (epithelium, basement membrane, Bowman's layer, stroma, Descemet's membrane and endothelium) in normal corneas. Specific lesions in various corneal diseases could also be easily identified, such as corneal edema, epithelium and Bowman's layer irregularities, breaks, or scars (keratoconus), stromal opacities, deposits, fibrosis (stromal corneal scar, bullous keratopathy, lattice corneal dystrophy) and Descemet's membrane thickening and guttae (Fuchs dystrophy). FF-OCT image features were comparable to the details provided by conventional histology. Higher resolution could be demonstrated with FF-OCT when compared with spectral domain OCT.

Conclusion: FF-OCT is a powerful non-invasive imaging tool that allows detailed study of corneal structures. Images correlate well with conventional histology. Further studies should evaluate the benefit of this technique as a complement to current assessment methods of human donor corneas.

Keywords: Corneal imaging, corneal storage, corneal transplantation, optical coherence tomography

INTRODUCTION

Corneal diseases are considered the second major cause of blindness in developing countries.¹ Since the first corneal graft performed in 1905, many advances have been made thanks to the development of eye banks. An eye bank is an institution whose role is to collect and process donor corneas, and then distribute corneal grafts to surgeons.^{2–4} Indeed, the quality of the donor corneal tissue plays an important role in the outcome of the transplantation procedure. Microbiological safety and quality of the tissue are

the main parameters on the “check-list” of corneal grafts. Optical or specular microscopy, with a detailed view of the corneal endothelium and cell density determination, remain the “gold standard” in the anatomical study of corneal graft. However, there is currently a lack of an efficient method for studying both epithelium and stroma. These two corneal layers also play a major role in the outcome of the graft. Assessment of the corneal epithelium is of importance, firstly, for measurement of topography, which can provide evidence of keratoconus or refractive surgery in the donor cornea.⁵ Secondly, assessment of

Received 4 February 2014; revised 2 June 2014; accepted 11 June 2014; published online 11 July 2014

Correspondence: Wajdene Ghouali, MD. E-mail: w.ghouali@yahoo.fr

the corneal epithelium is useful for gauging epithelium intactness. Indeed, abnormalities of the external surface of the corneal graft are an important cause of graft failure.⁶ Abnormal corneal epithelium could result in persistent epithelial defect, thus leading to severe complications, such as scarring, infection, vascularization or perforation and eventually graft failure.⁷ Finally, incidence of stromal opacities in donor corneas is significant in terms of tissue qualification and transplant.⁸

Optical coherence tomography (OCT)⁹ is a non-invasive imaging modality analogous to ultrasound that uses interference of light to perform high-resolution cross-sectional study of biological samples. OCT imaging is now a well-established technique for *in vivo* imaging of the retina¹⁰ and the anterior segment¹¹ at 5–15 μm resolution. It provides good visualization in the cross-sectional view of the layered structures of these tissues.

A variant on the conventional (time or spectral domain) OCT technique called full-field optical coherence tomography (FF-OCT) offers microscopic resolution of 1 μm in three dimensions using a white light source,^{12,13} providing a cellular level view similar to histology, but without the need for fixatives or stains. Views of both the “en face” planes (i.e. same orientation as confocal microscopy) and cross-sections (i.e. same orientation as OCT or histology) are provided by the FF-OCT 3D data sets at high resolution. FF-OCT has been previously used to visualize corneal tissues.^{13–16} The aim of this study was to evaluate the performance of FF-OCT in the non-invasive assessment of human donor corneas and to explore its efficiency in detecting corneal diseases.

MATERIALS AND METHODS

This study was performed at the French National Eye Hospital (Centre Hospitalier National d’Ophthalmologie des Quinze-Vingts, Paris, France) in accordance with the declaration of Helsinki. It was approved by the Ethics Committee of the French Society of Ophthalmology. Subjects were informed of the aim of the study and all consents were obtained.

Human Corneas

A total of 13 human corneas were used. The “normal” and “edematous” corneas were obtained from the tissue bank of Etablissement Français du Sang – Ile-de-France (Paris, France). These eight specimens were discarded before transplantation, according to the standards of the European Eye Bank Association, because of low endothelial cell count. Donor corneas were stored in organ culture as previously described.¹⁷ Storage in organ culture medium

(CorneaMax, Eurobio, France) leads to corneal swelling, which gives a physiopathological model of edematous cornea. Organ-cultured corneas are issued for transplantation after deswelling in a specific medium containing Dextran (CorneaJet, Eurobio, France), resulting in grafts of normal thickness.

Surgical specimens of five diseased corneas (i.e. bullous keratopathy, lattice corneal dystrophy, stromal scar after infectious keratitis, keratoconus and Fuchs dystrophy) were obtained at the time of keratoplasty and stored in the deswelling medium used for the graft. They were imaged following surgery, immersed six hours in deswelling medium, and then fixed in formaldehyde (10%) for histopathology.

FF-OCT Device

The experimental arrangement of FF-OCT (Figure 1A) is based on a configuration that is referred to as a Linnik interferometer.¹⁸ A halogen lamp is used as a spatially incoherent source to illuminate the whole field of an immersion microscope objective. The signal is extracted from the background of incoherent back-scattered light using a phase-shifting method implemented in custom-designed software. This study was performed on a commercial FF-OCT device (LightCT, LLTech, Paris, France). This FF-OCT microscope is housed in a compact setup (Figure 1B) that is about the size of a standard optical microscope (310 × 310 × 800 mm L × W × H).

FF-OCT provides the highest OCT 3D resolution of $1 \times 1 \times 1 \mu\text{m}^3$ (X × Y × Z) on unprepared label-free tissue samples over a wide field of view that allows digital zooming down to the cellular level.¹³ In contrast to conventional OCT, it produces “en face” images in the native field view, similar to confocal microscopy images (i.e. with similar lateral yet superior axial resolution), and the cross-sectional views are then reconstructed from the 3D data stack. It combines attributes of confocal and OCT techniques to provide both high-resolution “en face” and cross-sectional views in a single instrument. FF-OCT image acquisition and processing time is under five minutes for an 800 μm × 800 μm × 500 μm depth stack in the cornea.

FF-OCT image contrast is generated by the same principles as in conventional OCT, i.e. it shows differences in light backscattering between the different tissue components, or in other words shows differences in refractive index. The most significant difference between FF-OCT and conventional OCT is the higher resolution achieved. The axial resolution improvement is thanks to the use of a white light source illuminating the whole field as compared to a laser source scanning the field point by point. This in turn means that microscope objectives may be used to

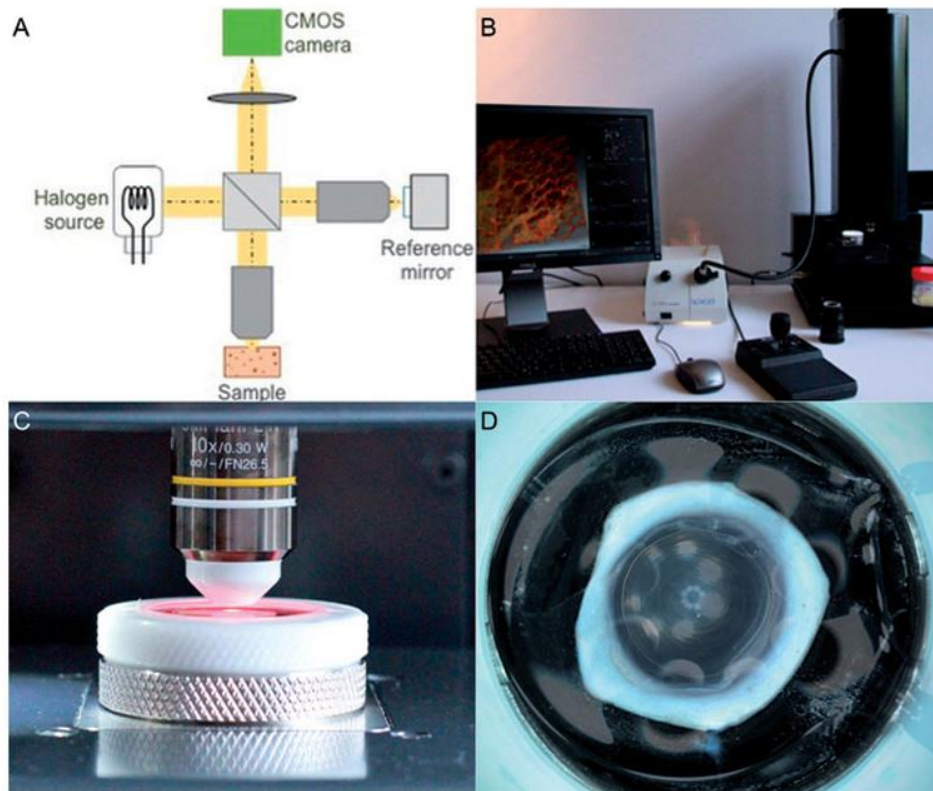


FIGURE 1 Experimental setup and photographs of the FF-OCT device. (A) Schematic of the optical setup; (B) photograph of the device; (C) zoom on the sample holder; (D) photograph of a cornea in the holder.

improve transverse resolution (possible due to the reduced depth of field in FF-OCT, and hence implying a trade-off of reduced penetration depth), and image capture of the whole field can be performed in a single shot by a complementary metal-oxide semiconductor (CMOS) camera as opposed to a single pixel detector. The resulting native image orientation is therefore “en face” in FF-OCT versus cross-sectional in conventional OCT. These technical factors result in resolution of $1\ \mu\text{m}$ 3D versus around $5\text{--}15\ \mu\text{m}$ 3D in conventional OCT. Penetration depth in FF-OCT is around $1\ \text{mm}$ in cornea versus over $1\ \text{mm}$ in most tissues with conventional OCT. It should be noted that the acquisition speed of FF-OCT is limited by currently available CMOS camera technology, and is at present too slow to allow *in vivo* corneal imaging, whereas conventional OCT is routinely used for *in vivo* examinations. The technique is therefore suited to applications where *ex vivo* tissues must be examined, as in the current example of donor corneas.

Image Acquisition

Stacks of $800\ \mu\text{m} \times 800\ \mu\text{m}$ “en face” images were captured on each cornea in the central zone. Optical slices were acquired in $1\ \mu\text{m}$ steps through the entire corneal depth, resulting in a 3D data stack that could

be viewed in custom viewing software as “en face” still frames or movies, as reconstructed still frame or movie cross-sections or in a 3D volumetric rendering. Acquisition time from positioning the cornea in the sample holder to viewing the images was under five minutes for a typical $800\ \mu\text{m} \times 800\ \mu\text{m} \times 500\ \mu\text{m}$ stack. The instrument can also acquire wide-field images by automated mosaicking of native fields. The sample is contained in a custom sample holder that can be sterilized.

Histology

After FF-OCT images were acquired, corneas were fixed in formaldehyde (10%) and embedded in paraffin. Four micrometer sections were stained with Hematoxylin–Eosin–Safran (HES) or Periodic Acid Schiff (PAS) and observed with a light microscope.

Spectral Domain OCT

A spectral-domain OCT system (RTVue; Optovue, Inc, Fremont, CA) with a corneal adaptor was used in this study. This device provides corneal images with an axial resolution of $5\ \mu\text{m}$. Spectral-domain OCT images were taken before keratoplasty.

RESULTS

FF-OCT of Organ-Cultured Corneas

Four organ-cultured human corneas were analyzed after deswelling in Dextran-containing medium. The different structures of the cornea (epithelium, basement membrane, Bowman's layer, stroma, Descemet's membrane and endothelium) could be clearly identified in all specimens. The corneal epithelium, basement membrane, keratocytes and endothelium were hyper-reflective, whereas Bowman's layer, stromal lamellae and Descemet's membrane were hypo-reflective. Figure 2 shows an axial section of an organ-cultured "normal cornea" (after deswelling) reconstructed from the 3D stack, in which "en face" slices were acquired at 1 μm depth intervals. "En face" pictures (Figure 2B-F) allowed the visualization of successive layers in a manner comparable to confocal microscopy. Individual cells in the superficial, wing cell and basal epithelial cell layers were clearly distinguished, as were individual keratocytes in the stroma, and endothelial cells in their hexagonal pavement.

Four organ-cultured human corneas were analyzed before deswelling. Corneal edema was characterized by increased corneal thickness (1100 μm) due to excessive accumulation of water into hydrophilic stromal layers (Figure 3). As no light scattered in these regions, the absence of tomographic signal appeared as a dark region that was associated with a disorganization of the collagen lamellae.

FF-OCT of Surgical Specimens

Intraepithelial edema and subepithelial fibrosis were clearly imaged in cross-sections and "en face" sections of a bullous keratopathy specimen (Figure 4). In a corneal specimen tissue from a lattice corneal dystrophy patient who underwent deep anterior lamellar keratoplasty, corneal opacities were well identified in both cross section and "en face" pictures as hyper-reflective structures predominant in the anterior stroma (Figure 5). In a corneal specimen tissue obtained from a patient who underwent deep anterior lamellar keratoplasty as a surgical treatment for stromal scar after infectious keratitis, the consequences of infectious keratitis were well identified on cross section and "en face" pictures as highly reflective structures corresponding to the corneal opacity that progressively decreased from the upper to the lower stroma (Figure 6). In a corneal specimen tissue obtained from a keratoconus patient who underwent deep anterior lamellar keratoplasty, irregularities of the epithelium and Bowman's layer thickness were easily identified (Figure 7). Stroma was also affected, with an alteration of the normal organization of collagen lamellae that had an undulated pattern. In a Descemet's membrane specimen obtained from a Fuchs dystrophy patient who underwent endothelial keratoplasty, longitudinal cross section showed typical excrescences of Descemet's membrane, while "en face" pictures showed typical dark areas corresponding to guttae (Figure 8).

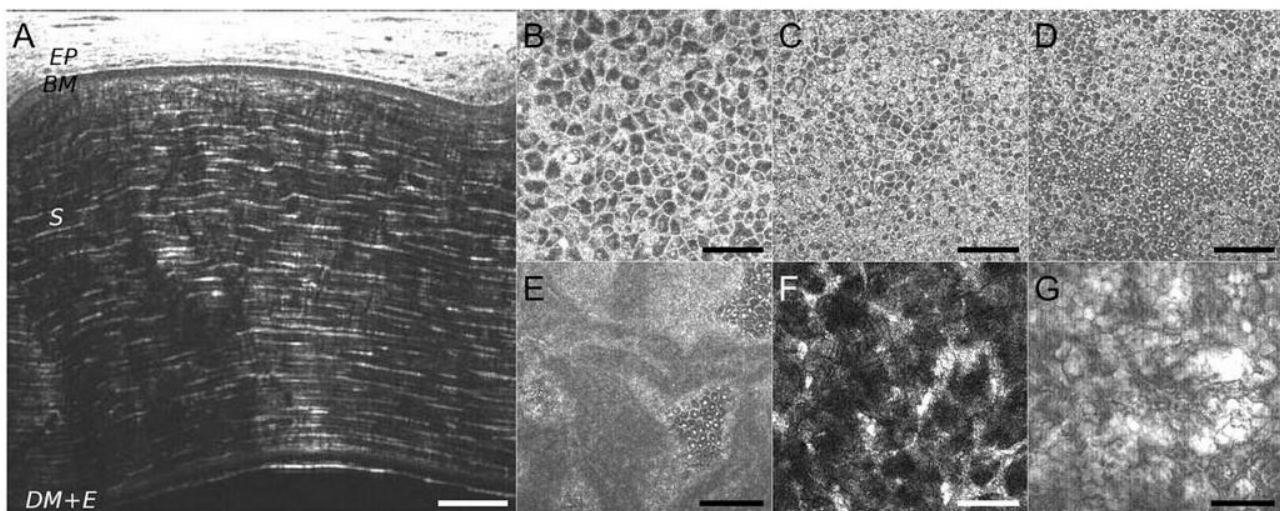


FIGURE 2 Organ-cultured normal cornea after deswelling in dextran-containing medium. (A) Cross-sectional slice with marked layers; EP, epithelium (38 μm thick); BM, Bowman's layer (11 μm thick); S, stroma (510 μm thick); DM + E, Descemet's membrane (10 μm thick) and endothelium. Bar shows 70 μm in A, 100 μm in B to G. B-G: "En-face" images. (B) Superficial epithelial layer. Superficial cells are either hyper-reflective or hypo-reflective and small nuclei can be observed. (C) Wing cell layer. (D) Basal epithelial layer. (E) Basal epithelial cells, basement membrane (hyper-reflective zones), and Bowman's layer (hypo-reflective zones). (F) Stromal keratocytes and lamellae of collagen bundles. (G) Endothelial cells revealed by decreasing axial resolution (sum of ten 1 μm thick slices).

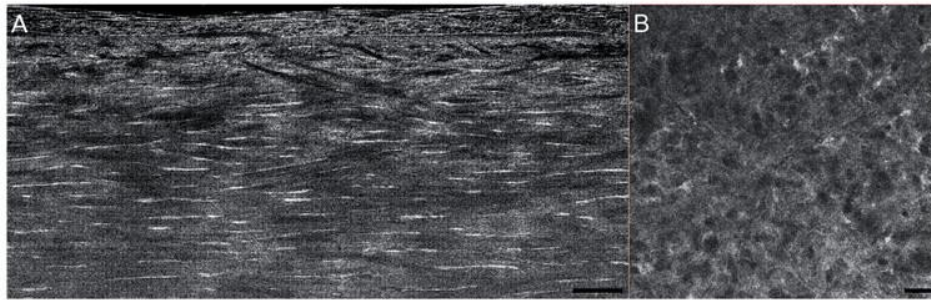


FIGURE 3 Organ-cultured normal cornea before deswelling (“edematous cornea”). (A) Cross-section of swelled cornea in organ culture medium, where lakes are seen as dark areas. Bar shows 50 μm . (B) “En face” view, where lakes can be identified as dark areas, white keratocytes are sparse, and the corneal stroma has a general grey dense aspect. FF-OCT achieves penetration depths of several hundred microns in the presence of edema. Bar shows 100 μm .

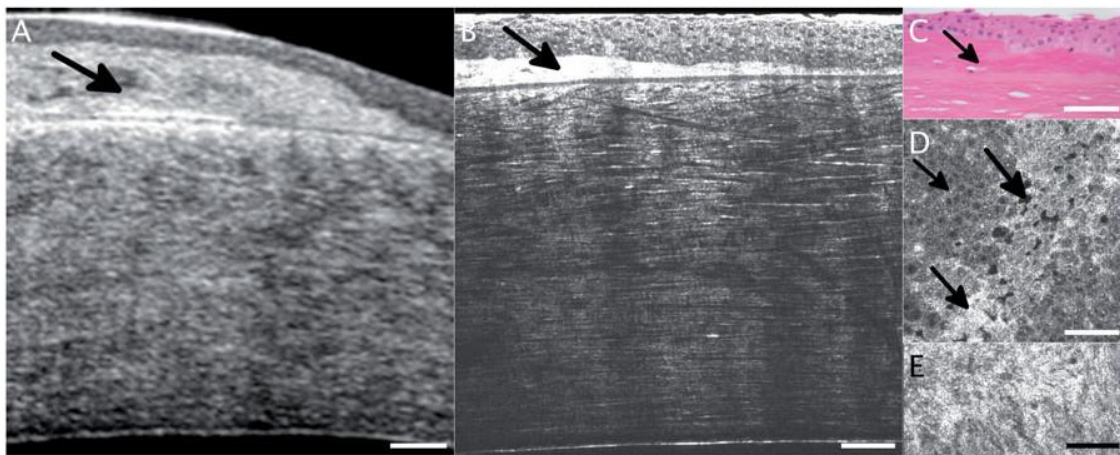


FIGURE 4 Bullous keratopathy. (A) Portion of a spectral domain OCT image of the cornea *in vivo* before keratoplasty. (B) Corresponding FF-OCT view of this area *ex vivo*. (C) Corresponding histology. The improvement in resolution between A and B can be appreciated, as can the correspondence of FF-OCT image B with histology C. Arrows in A, B and C indicate the area of sub-epithelial fibrosis. The epithelial thickness is normal where sub-epithelial fibrosis is moderate and decreases where sub-epithelial fibrosis is prominent. Bowman’s layer is clearly seen under the area of sub-epithelial fibrosis. (D) shows an “en face” FF-OCT view in the upper epithelium, where the arrows indicate intraepithelial edema that is seen as dark spaces (top arrow), grey wing cell layer (middle arrow) and bright surface epithelial cells (lower arrow). (E) shows an “en face” FF-OCT view located in the zone of subepithelial fibrosis, which appears as a bright white area. Scale bars show 200 μm (A, B) and 100 μm (C, D, E).

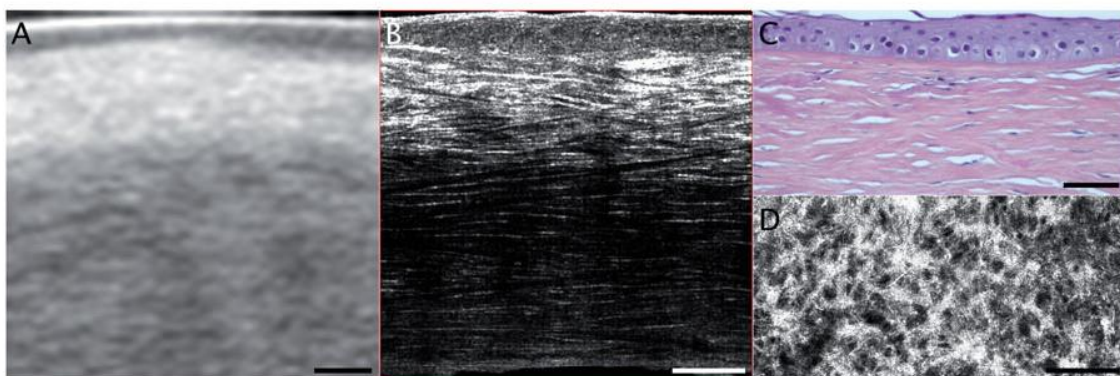


FIGURE 5 Lattice corneal dystrophy. (A) Portion of a spectral domain OCT image on the *in vivo* eye before keratoplasty. (B) Corresponding FF-OCT cross-section in the *ex vivo* cornea. (C) Corresponding histology. The high density of keratocytes in the upper stroma can be seen in cross sectional (B) and “en face” (D) FF-OCT views. The filament deposits below the epithelium can be seen in D. Scale bars show 200 μm .

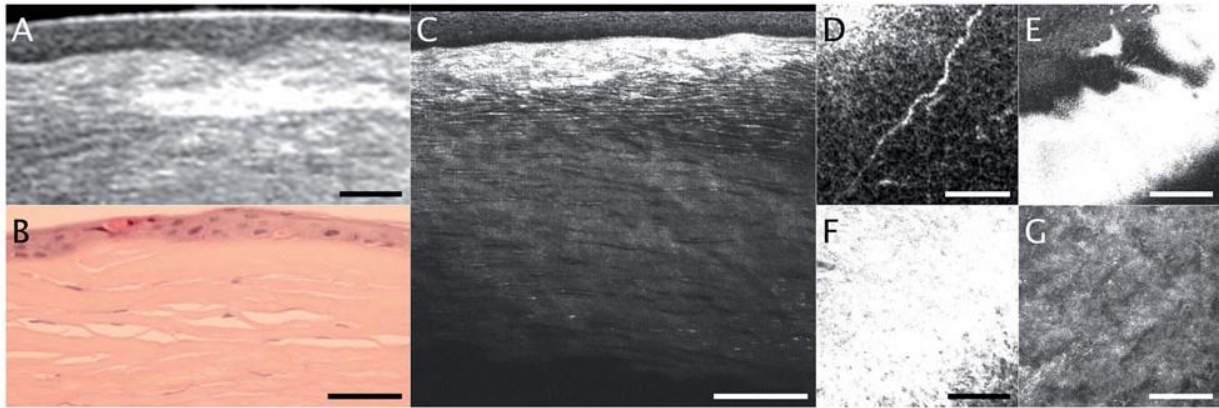


FIGURE 6 Stromal scar after infectious keratitis. (A) Portion of a spectral domain OCT image on the *in vivo* eye before keratoplasty. (B) Corresponding histology. (C) Corresponding FF-OCT cross-section in the *ex vivo* cornea. The scar region is visible as a hyper-reflective bright white region in the cross-section view (C) and “en face” FF-OCT views (E, F). Bowman’s layer is absent (B, C). D shows a sub-epithelial nerve in proximity to Bowman’s layer. The scar extends from the subepithelial region (E) into the stroma (F). Lower stroma (G) is also affected and shows abnormal lack of keratocytes and a dense grey aspect. Scale bars show 200 μm (A, B, C); 50 μm (D); 100 μm (E, F, G).

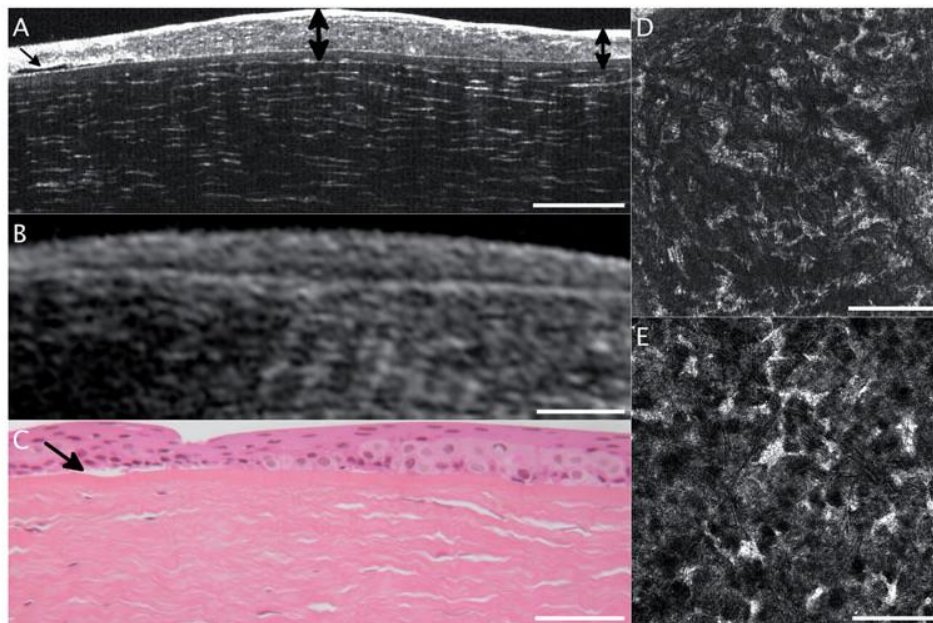


FIGURE 7 Keratoconus. (A) FF-OCT cross-section in the *ex vivo* cornea. (B) Portion of a spectral domain OCT image on the same eye *in vivo* before keratoplasty. (C) Histology of the same sample. The irregular thickness of Bowman’s membrane and the undulated arrangement of both the collagen lamellae and keratocyte layers are revealed. An epithelial scar can be seen to the far left in A and C (indicated by an arrow). Measurements on this image reveal a variability of Bowman’s layer thickness from edges to center (7 μm to 12 μm) in comparison with Bowman’s membrane thickness in normal cornea (10 μm to 12 μm , as measured on the cornea of Figure 2). Epithelial thickness is also variable from edges to center in the keratoconus cornea: (39 μm to 45 μm) in comparison with epithelial thickness in normal cornea (37 μm to 40 μm , again measured on the cornea of Figure 2). Locations of maximum and minimum thickness measurements are indicated by double-headed arrows in A. D shows an “en face” FF-OCT view in the upper stroma where keratocytes are numerous, small and arranged according to the undulated pattern of the layers. For comparison, E shows an “en face” FF-OCT image in upper stroma of normal cornea where keratocytes are more sparse, larger and arranged in flat layers. Scale bars show 100 μm (A, B, C) and 200 μm (D, E).

Comparison of FF-OCT with Spectral Domain OCT and Histology

Higher resolution of FF-OCT images was evident compared with spectral domain OCT images in

all surgical specimens (Figures 4–8). Corneal pathology observed on FF-OCT images of surgical specimens obtained after surgery with no fixation and no staining was confirmed by conventional histology after fixation and appropriate staining.

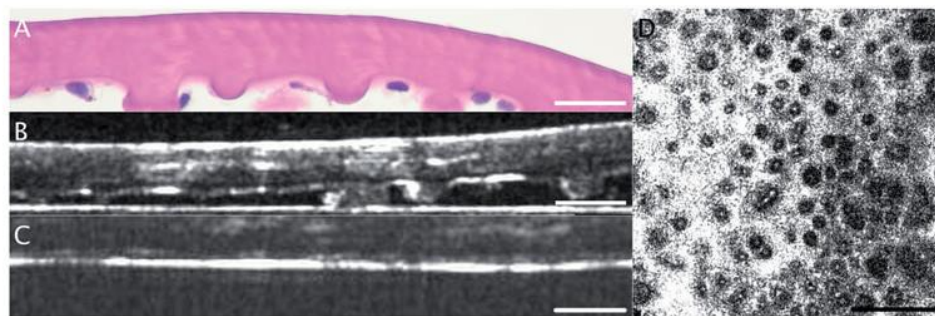


FIGURE 8 Fuchs dystrophy. (A) Histology of Descemet's membrane with Fuch's dystrophy. (B) FF-OCT cross-section in the same sample. Abnormal fibrosis and guttae beneath Descemet's membrane are visible. For comparison, (C) shows an FF-OCT cross-section in normal cornea. Thickness measurements on B and C reveal the thickening associated with Fuchs dystrophy: Descemet's membrane plus endothelial thickness in B is $20\ \mu\text{m}$ on average compared to $14\ \mu\text{m}$ in the normal cornea. Guttae are clearly visible in "en face" FF-OCT views (D), in a very similar manner to confocal microscopy. Scale bars show $50\ \mu\text{m}$ (A, B, C) and $100\ \mu\text{m}$ (D).

DISCUSSION

We present here the first full-field OCT images of surgical specimens of human corneas with various diseases. Previous studies have shown the ability of the FF-OCT to identify the different structures in normal cornea,^{14,15} thus demonstrating the strength of this technique for non-invasive study of the cornea. Our results complement the previous data, showing that normal corneal structures can be clearly visualized during graft storage, and specific lesions of corneal layers can be identified in a number of corneal diseases.

For *ex vivo* imaging, FF-OCT has advantages over both conventional OCT and confocal imaging. Axial \times lateral resolution is $1\ \mu\text{m} \times 1\ \mu\text{m}$ in FF-OCT as compared to approximately $5\ \mu\text{m} \times 15\ \mu\text{m}$ in conventional spectral domain OCT. Confocal imaging matches FF-OCT's lateral resolution of $1\ \mu\text{m}$, but axially is limited to $5\text{--}20\ \mu\text{m}$, so that cross-sectional views constructed from 3D confocal data sets appear blurred.

The study of the corneal endothelium is challenging with FF-OCT in comparison to confocal microscopy due to the superior resolution of FF-OCT. The endothelium may be clearly visible in cross-sectional views, but as the endothelium is not perfectly flat at the micron scale, the corresponding "en face" $1\ \mu\text{m}$ thick slice will only reveal a few cells at a time in small regions of the field (cutting through stroma and Descemet's membrane in other regions). Indeed, the best conditions for revealing the endothelium are produced by imaging at the corneal summit where the layers will be as flat as possible with respect to the incident beam. If, however, a number of FF-OCT $1\ \mu\text{m}$ thick "en face" slices are summed together, thereby simulating the resolution of a typical confocal instrument ($5\text{--}20\ \mu\text{m}$), the pavement of horizontal endothelial cells appears more clearly across larger areas. Better images of endothelial cells with FF-OCT have been demonstrated in fresh corneas¹⁹ (e.g. freshly

excised rat and mouse corneas). The corneas imaged in the current study were either stored and edematous or deswelled, or had been rejected for poor endothelial quality, so that it is not surprising that images of the endothelial layer show a less regular cellular pavement than *in vivo* confocal images of endothelium. Were FF-OCT imaging to be added to the donor cornea assessment process in the eye bank routine, the corneas would typically be assessed in a fresher state than that which was possible for the current study, meaning that better endothelial images could be expected. The endothelium is nevertheless not as well visualized either with FF-OCT or with confocal microscopy as with specular or light microscopy due to inevitable signal attenuation and increase in aberrations with depth. Normal procedure for endothelial examination in eye banks is by specular or light microscopy and FF-OCT, like confocal microscopy, does not seek to replace this.

This FF-OCT device is currently used for research in medical fields such as cancer surgery (rapid analysis of surgical margins²⁰ and sentinel nodes) and dermatology (differentiation between melanoma and carcinoma in real time without excision).²¹ As no tissue preparation, modification or staining of any kind is needed for the imaging, this device appears suitable for the evaluation of human donor corneas considering the correlation between FF-OCT images and conventional histology pictures. Indeed, in current practice, aside from an excellent analysis of the corneal endothelium thanks to specular microscopy, the rest of the cornea is grossly observed with a slit-lamp. Fine details may escape the "check-list" and thus compromise the outcome of the corneal transplant. Lack of depth resolution in the slit-lamp view means that corneas may be rejected for stromal opacities that are in fact limited to anterior stroma or epithelial regions.⁸ Such corneas could be designated to endothelial keratoplasty procedures. Lack of topography data with slit-lamp examination means that evidence of keratoconus or refractive surgery in

the donor may not be visible and may lead to graft failure.^{5,22-24} Donor corneas that have been assessed by slit-lamp observation are stored with no digital image record of their structure. FF-OCT imaging automatically creates a digital image catalog of the corneas that have been assessed. Furthermore, in current practice, clinical history-taking of the donor might be incomplete and lack important details like history of refractive surgery or infectious keratitis. In this study, we clearly demonstrate the ability of the FF-OCT device to identify the different corneal structures in normal and diseased corneas. For instance, clear imaging of Bowman's layer enables detection of irregularities, breaks, scars or absence of this layer that are features of keratoconus, laser *in situ* keratomileusis, scars after infectious keratitis, or photorefractive keratectomy. These four corneal conditions, which are contra-indications for using donor tissue for penetrating or anterior lamellar keratoplasty, are currently difficult to detect in eye banks when the donor history is not precisely known. The fine assessment of the lamellar stroma, in terms of organization, number, thickness and reflectivity of the collagen lamellae and keratocyte density, provides a new means to assess the condition of the stroma in donor corneas and, potentially, its putative optical properties. This should be of major interest for selection of donor tissue for penetrating or anterior lamellar keratoplasty. Finally, Descemet's membrane can be precisely assessed with FF-OCT with regard to its thickness and structure. This information is certainly complementary to that provided by light and specular microscopy in the selection of donor tissue for penetrating or endothelial keratoplasty. Precise assessment of Descemet's membrane thickness could also be useful for selection of donor corneal tissue for Descemet's membrane endothelial keratoplasty, where thin Descemet's membrane may be more difficult to separate from the stroma.

Eye bank associations, such the Eye Bank Association of America or the European Eye Bank Association, have produced well-established medical and technical standards. Assessment of donor cornea is currently performed by the combined use of slit-lamp and specular or light microscopy. This process could be complemented by the addition of FF-OCT imaging, as it constitutes a powerful and non-invasive tool to complete the anatomical study of the cornea, especially the epithelium, Bowman's layer, stroma and Descemet's membrane. One limitation of our study is the sample size. The validation of the FF-OCT technique for routine use in eye banks requires further studies with its installation on-site and its use on a large series of donor corneas.

Development of the technique for *in vivo* imaging is limited by the acquisition speed of currently available and suitable CMOS cameras. Proof of principle of *in vivo* anterior segment FF-OCT imaging on rats has

been demonstrated.¹⁹ *In vivo* FF-OCT endoscopy has also been demonstrated for imaging human skin.²⁵ Once faster camera technology becomes available, in future it may be possible to achieve *in vivo* imaging at a resolution level approaching that of the *ex vivo* instrument presented here.

DECLARATION OF INTEREST

The authors report no conflicts of interest. The authors alone are responsible for the content and writing of this article.

Fabrice Harms is affiliated with LLTech SAS. Use of the LightCT Scanner was provided free of charge for the purpose of this study.

REFERENCES

1. Tan DTH, Dart JKG, Holland EJ, Kinoshita S. Corneal transplantation. *Lancet* 2012;379:1749-1761.
2. Chu W. The past twenty-five years in eye banking. *Cornea* 2000;19:754-765.
3. Armitage WJ. Assessment of corneal quality by eye banks. *J Ophthalmic Vis Res* 2012;6:3-4.
4. Linke SJ, Eddy MI, Bednarz J, Fricke OH, Wulff B, Schröder AS, et al. Thirty years of cornea cultivation: long-term experience in a single eye bank. *Acta Ophthalmol* 2013;91:571-578.
5. Stoiber J, Ruckhofer J, Hitzl W, Grabner G. Evaluation of donor tissue with a new videokeratoscope: the Keratron Scout. *Cornea* 2001;20:859-863.
6. Price FW Jr, Whitson WE, Collins KS, Marks RG. Five-year corneal graft survival. A large, single-center patient cohort. *Arch Ophthalmol* 1993;111:799-805.
7. Greenbaum A, Hasany SM, Rootman D. Optisol vs Dextsol as storage media for preservation of human corneal epithelium. *Eye* 2004;18:519-524.
8. Bald MR, Stoeger C, Galloway J, Tang M, Holiman J, Huang D. Use of Fourier-domain optical coherence tomography to evaluate anterior stromal opacities in donor corneas. *J Ophthalmol* 2013;397680 [Epub 28 Mar 2013].
9. Huang D, Swanson EA, Lin CP, Schuman JS, Stinson WG, Chang W, et al. Optical coherence tomography. *Science* 1991;254:1178-1181.
10. Swanson EA, Izatt JA, Hee MR, Huang D, Lin CP, Schuman JS, et al. *In vivo* retinal imaging by optical coherence tomography. *Opt Lett* 1993;18:1864-1866.
11. Izatt JA, Hee MR, Swanson EA, Lin CP, Huang D, Schuman JS, et al. Micrometer-scale resolution imaging of the anterior eye *in vivo* with optical coherence tomography. *Arch Ophthalmol* 1994;112:1584-1589.
12. Dubois A, Grieve K, Moneron G, Lecaque R, Vabre L, Boccara C. Ultrahigh-resolution full-field optical coherence tomography. *Appl Opt* 2004;43:2874-2883.
13. Grieve K, Paques M, Dubois A, Sahel J, Boccara C, Le Gargasson JF. Ocular tissue imaging using ultrahigh-resolution, full-field optical coherence tomography. *Invest Ophthalmol Vis Sci* 2004;45:4126-4131.
14. Akiba M, Maeda N, Yumikake K, Soma T, Nishida K, Tano Y, Chan KP. Ultrahigh-resolution imaging of human donor cornea using full-field optical coherence tomography. *J Biomed Opt* 2007;12:041202.

15. Latour G, Georges G, Lamoine IS, Deumié C, Conrath J, Hoffart L. Human graft cornea and laser incisions imaging with micrometer scale resolution full-field optical coherence tomography. *J Biomed Opt* 2010;15:056006.
16. Casadessus O, Georges G, Lamoine IS, Deumié C, Hoffart L. Light scattering from edematous human corneal grafts' microstructure: experimental study and electromagnetic modelization. *Biomed Opt Express* 2012;3:1793-1810.
17. Borderie VM, Scheer S, Touzeau O, Védie F, Carvajal-Gonzalez S, Laroche L. Donor organ cultured corneal tissue selection before penetrating keratoplasty. *Br J Ophthalmol* 1998;82:382-388.
18. Dubois A, Vabre L, Boccara AC, Beaurepaire E. High-resolution full-field optical coherence tomography with a Linnik microscope. *Appl Opt* 2002;41:805-812.
19. Grieve K, Dubois A, Simonutti M, Paques M, Sahel J, Le Gargasson JF, Boccara C. In vivo anterior segment imaging in the rat eye with high speed white light full-field optical coherence tomography. *Opt Express* 2005;13:6286-6295.
20. Assayag O, Antoine M, Sigal-Zafrani B, Riben M, Harms F, Burcheri A, et al. Large field, high resolution full-field optical coherence tomography: a pre-clinical study of human breast tissue and cancer assessment. *Technol Cancer Res Treat* 2014;13:455-468.
21. Dalimier E, Salomon, D. Full-field optical coherence tomography: a new technology for 3D high-resolution skin imaging. *Dermatology (Basel)* 2012;224:84-92.
22. Terry MA, Ousley PJ. New screening methods for donor eye-bank eyes. *Cornea* 1999;18:430-436.
23. Priglinger SG, Neubauer AS, May CA, Alge CS, Wolf AH, Mueller A, et al. Optical coherence tomography for the detection of laser in situ keratomileusis in donor corneas. *Cornea* 2003;22:46-50.
24. Lin RC, Li Y, Tang M, McLain M, Rollins AM, Izatt JA, et al. Screening for previous refractive surgery in eye bank corneas by using optical coherence tomography. *Cornea* 2007;26:594-599.
25. Latrive A, Boccara AC. In vivo and in situ cellular imaging full-field optical coherence tomography with a rigid endoscopic probe. *Biomed Opt Express* 2011;2:2897-2904.

3 OCT plein champ pour le diagnostic en pathologie : imagerie multimodale et nouvelles approches instrumentales

3.1 Limitations actuelles de l'OCT plein champ pour le diagnostic histologique

Nous avons décrit au Chapitre 2 les premiers résultats (études pilotes) en contexte clinique utilisant le dispositif d'OCT Plein Champ développée, pour diverses applications de diagnostic et de contrôle. Ces résultats sont très encourageants, avec des sensibilités et spécificités approchant dans certains cas celles de l'histologie moyennant un temps d'apprentissage de la lecture des images de la part des cliniciens. Ce premier niveau de diagnostic montre un grand potentiel pour de possibles applications peropératoires.

Ces premiers résultats nous ont de plus permis d'identifier très clairement les limitations actuelles de l'OCT Plein Champ, et en particulier du dispositif développé, pour le diagnostic complet du Cancer :

- Une première limitation concerne l'ergonomie du dispositif pour un usage clinique. Même si le système est globalement adapté à une première évaluation en contexte clinique, le retour des praticiens pointe quelques éléments d'ergonomie dont l'amélioration pourrait faciliter l'adoption de la technique : ***le temps de préparation de l'échantillon pour l'acquisition*** (inclusion de la biopsie dans le porte-échantillon) est encore long et demande quelques précautions, et ***le temps global de l'acquisition des images***, en particulier pour des échantillons de taille conséquente, reste trop important. Une des causes de ce délai d'obtention des images réside dans la méthode d'acquisition de grands champs par stitching d'images, coûteuse en temps d'acquisition et de calcul. Une approche instrumentale permettant éventuellement de répondre à ces besoins d'ergonomie est présentée au §3.2.
- Une seconde limitation concerne ***la teneur des informations utiles au diagnostic fournies par les images OCT Plein Champ***. Même si les performances de diagnostic (sensibilité/spécificité) approchent les 90% (cf. Chapitre 2), l'OCT Plein Champ ne permet pas de fournir au clinicien l'ensemble des informations morphologiques et métaboliques d'un tissu à l'échelle microscopique. Par exemple les états pathologiques tels que les *cancers infiltrants* et les *inflammations* sont très difficilement diagnostiquées à l'aide

d'une image OCT seule, ce qui limite les performances actuelles de diagnostic de cette modalité. Il est intéressant de noter que dans la grande majorité de ces cas « difficiles », le diagnostic histologique nécessite l'examen microscopique de la cellule individuelle – ou du groupe de cellules – au sein du prélèvement, de manière à en étudier ses caractéristiques, selon des critères spécifiques tels que la densité de noyaux, le ratio noyau/cytoplasme, la forme des noyaux et des cellules. La visualisation des noyaux, et idéalement des contours cellulaires correspondants, est donc une cible d'amélioration cruciale pour la méthode. Les § 3.3 et 3.4 proposent de nouveaux développements méthodologiques et instrumentaux permettant de répondre à ce besoin.

Afin d'illustrer le propos précédent concernant la visualisation des noyaux cellulaires, considérons quelques exemples d'images comparées OCT Plein Champ/histologie. La *Figure 38* montre une image OCT plein d'échantillon de foie humain, acquise à 30µm sous la surface du tissu, et une lame d'histologie approchante. Même si l'image OCT permet de deviner une structure principalement composée de cellules de taille conséquente, il n'est pas possible de délimiter les cellules individuelles ni d'en distinguer les détails comme le noyau et la membrane, tels que visualisés sur l'image histologique. Cependant on peut noter que l'image OCT permet de visualiser le tissu fibreux de soutien (fibres de collagène) habituellement difficile à distinguer sur une préparation histologique conventionnelle : la méthode peut ainsi s'avérer à terme complémentaire de l'histologie.

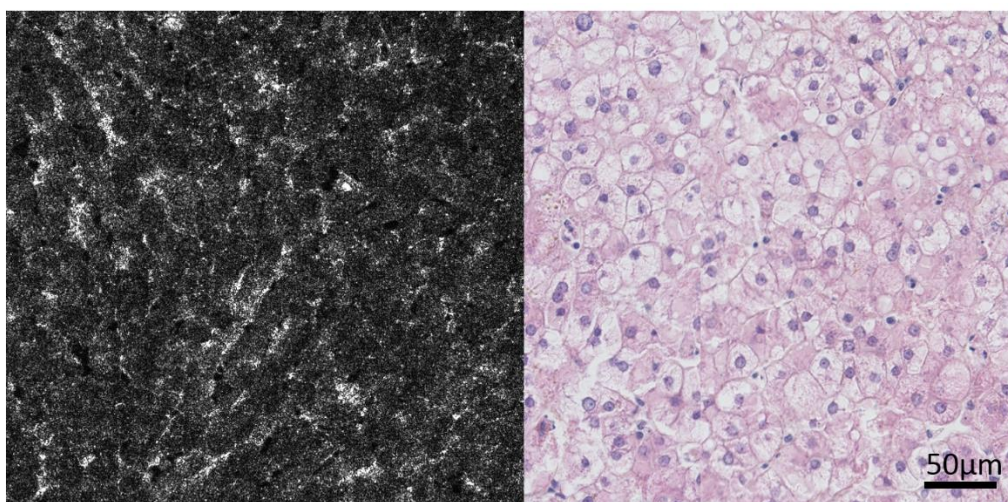


Figure 38 : Image OCT Plein Champ (gauche) et histologie (droite) d'une biopsie de foie humain. L'OCT Plein Champ ne permet pas de distinguer les détails cellulaires, mais apporte un contraste important sur le tissu fibreux de soutien.

Cet exemple permet de plus d'illustrer que la problématique de visualisation des détails cellulaires pas OCT Plein Champ n'est pas une problématique de résolution mais bien de contraste : sur l'exemple de la *Figure 38*, les cellules hépatiques ont une taille comprise entre

20 et 30 μ m, leur noyau entre 5 et 10 μ m, ce qui ne constitue pas une limitation par rapport à la résolution du système OCT Plein Champ développé.

La *Figure 39* donne un autre exemple d'images comparées OCT Plein Champ/histologie sur des zones représentatives d'un échantillon de peau humaine. Dans ce cas on remarque en particulier sur l'épiderme (a), qu'il est possible en OCT Plein Champ de distinguer les noyaux des grosses cellules de l'épiderme (SS - Stratum Spinosum) sans en distinguer les contours, de même qu'en certaines zones d'une glande sudoripare (élément (c), SG – Sweat Gland), alors qu'il n'est pas possible de le faire sur une image du derme (b), majoritairement constitué de fibres de collagène dont le *contraste OCT très hyper-réfléctif masque sans doute la visualisation de structures telles que les noyaux dont le contraste intrinsèque en OCT semble plus faible*. La corrélation OCT Plein Champ/histologie est cependant remarquablement bonne au regard de la morphologie tissulaire, et permet de distinguer nettement les microstructures de la peau (limite derme/épiderme, fibres de collagène, glandes, follicule).

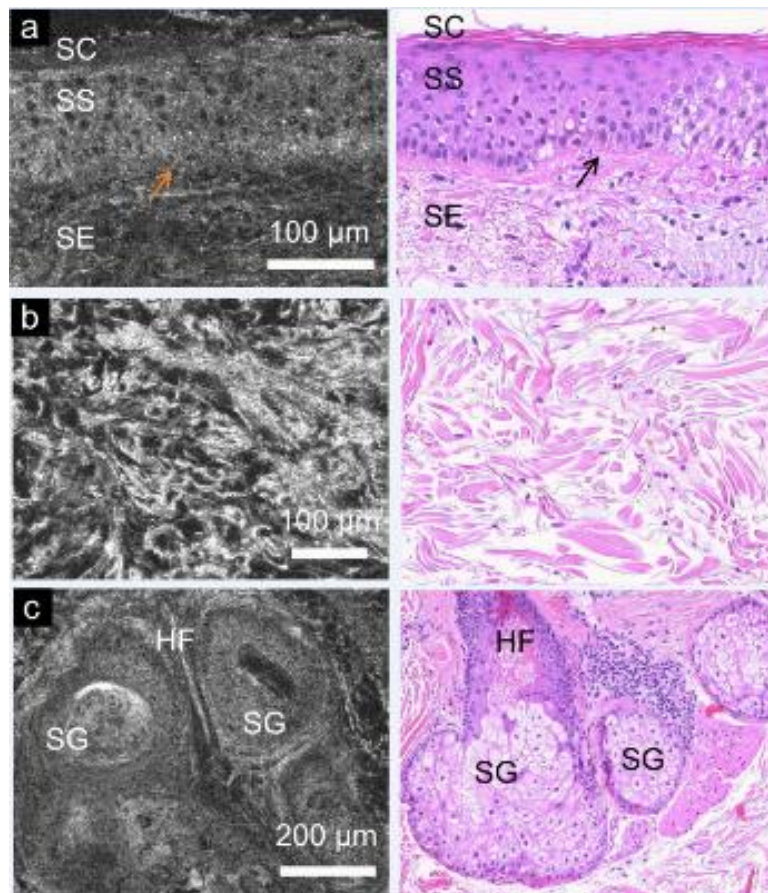


Figure 39 : Images comparées OCT Plein Champ/histologie d'une biopsie de peau humaine. a : détail d'une zone de l'épiderme ; b : détail d'une zone du derme ; c : détail d'une glande sébacée. SC : stratum corneum ; SS : Stratum Spinosum ; SE : Derme Superficiel ; HF : Follicule pileux ; SG : Glande Sudoripare. Images tirées de [50]

Là encore la problématique correspond à *apporter un enrichissement aux images OCT Plein Champ en termes de contraste*, la résolution étant suffisante pour distinguer les éléments d'intérêt tels que les noyaux. Le contraste apporté par l'OCT en général est basé sur la rétrodiffusion de la lumière, permettant de visualiser des variations locales d'indices de réfraction. Les stratégies d'amélioration de la technique doivent donc être focalisées sur l'apport de nouveaux contrastes, dans le cadre du développement de méthodes multimodales, dont 2 approches sont développées aux § 3.3 et 3.4.

3.2 OCT plein champ à résolution variable

3.2.1 Introduction

Comme nous l'avons vu au Chapitre 1, l'analyse d'une pièce d'exérèse est entre autres basées sur un examen du tissu à différentes échelles : examen visuel macroscopique, examen d'une lame d'histologie correspondante au microscope, en visualisant la coupe à divers grossissements. Ce changement de grossissement lors de l'examen de la lame permet une vue macroscopique de l'architecture et de l'effet des marqueurs sur la coupe tissulaire (faible grossissement – 1^{er} niveau d'interprétation et de diagnostic), ce qui conduit éventuellement à l'identification de zones plus précises (groupes cellulaires, cellules isolées) nécessitant d'être examinées sous un fort grossissement pour affiner le diagnostic.

Pour permettre un diagnostic correct, un dispositif d'OCT Plein Champ doit avoir la capacité de visualiser le tissu à ces différentes échelles (cf. spécification §1.1.3) de manière simple. Nous avons vu au §1.3.3 que la solution retenue pour le système transféré en environnement clinique correspond à une acquisition d'une mosaïque de champs élémentaires puis à la reconstruction d'une image grand champ correspondante (stitching). Cependant, cette solution, bien que permettant de remplir le besoin, présente le désavantage majeur de devoir acquérir et conserver une grande quantité de données, dont finalement un faible pourcentage est utilisé. En effet, la visualisation du champ complet ne prend pas en compte l'ensemble des pixels acquis (sous-échantillonnage pour la visualisation), et seulement quelques zones seront examinées à pleine résolution. On estime typiquement que seulement 10% à 20% de l'information acquise par stitching (pixels) correspond à de l'information utilisée lors de l'analyse.

Que ce soit par le changement d'objectifs lors de l'observation d'une lame d'histologie ou par le changement d'échelle d'observation effectuée numériquement lors de la visualisation d'une image FFOCT issue d'un stitching, l'observateur modifie la résolution d'observation. Il apparaît alors naturel de proposer une méthode entièrement optique pour effectuer un tel changement, correspondant à une fonction de zoom optique, et permettant d'acquérir une quantité d'information correspondant uniquement à l'information utile pour l'analyse.

3.2.2 Montage expérimental - résultats

La problématique instrumentale consiste ici à implémenter une fonction de zoom optique associé à un système de microscopie interférentielle plein champ. L'élément clé – et différenciant par rapport à une approche conventionnelle d'OCT Plein Champ – réside dans l'optique ou la combinaison d'optiques permettant d'apporter cette fonction de changement de grandissement, et à son intégration instrumentale prenant en compte les contraintes de l'OCT. Plutôt que de baser notre approche sur l'utilisation d'un jeu d'optiques dont une ou plusieurs pourraient être changées pour modifier le grandissement, ou d'effectuer un design optique particulier, nous avons choisi d'intégrer une solution existante à grandissement variable continûment (et non de manière discrète), de manière à effectuer rapidement une preuve de concept.

Un certain nombre d'objectifs zoom sont maintenant disponibles commercialement, principalement pour une utilisation dans le domaine de la vision industrielle (Keyence VH series, Qioptiq Optem Zoom Lenses, etc.). Deux caractéristiques de ces objectifs nous permettent d'envisager l'intégration d'un système OCT Plein Champ : la grande distance de travail (typiquement de 25 à 40mm), ainsi que la position fixe du plan de mise au point avec le changement de grossissement. Ce changement de grossissement s'effectue par rotation d'une bague dédiée (identique à un appareil photo) qui peut dans certains cas être motorisée.

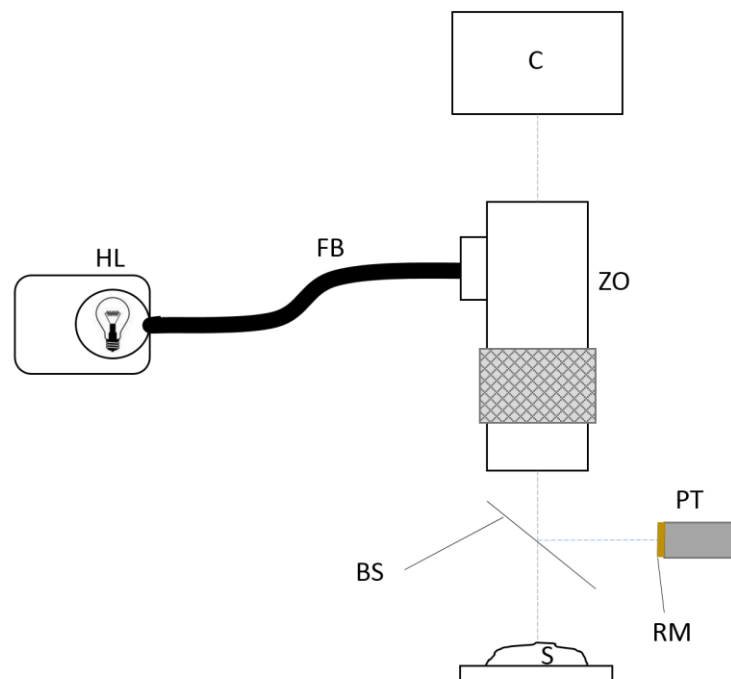


Figure 40: schéma du montage expérimental. HL : source halogène ; FB : guide de lumière à fibres ; ZO : objectif zoom ; C : Caméra ; PT : transducteur piézoélectrique ; RM : miroir de référence ; S : Echantillon

La *Figure 40* décrit le montage expérimental réalisé. L'objectif zoom est un objectif macroscopique industriel à grande distance de travail et grandissement variable (modèle Keyence VH-Z100R), dont les caractéristiques constructeur sont données à la *Figure 41*. Cet objectif intègre un port d'éclairage permettant de connecter le bundle d'éclairage lui-même éclairé par une source halogène en amont. La caméra est une Dalsa 1M60, de fréquence d'acquisition 60 Hz et de FWC 120ke-. La grande distance de travail de l'objectif (25mm) permet d'y intégrer un objectif de Michelson : une lame pelliculaire (Thorlabs BP145B2) permet de définir un bras de référence dont la différence de marche est modulée par un transducteur piézoélectrique (Thorlabs AE0505D18F) sur lequel est placé un miroir partiellement réfléchissant de coefficient de réflexion $R=4\%$. Du fait des faibles déplacements nécessaires à la modulation du piézo, celle-ci est contrôlée simplement par une sortie analogique d'une carte I/O (National Instruments).

Modèle		VH-Z100R
Grossissement		100×, 200×, 300×, 500×, 700×, 1000× ^{*1}
Plage d'observation	Horizontale	3,05 mm (100x) 1,53 mm (200x) 1,02 mm (300x) 0,61 mm (500x) 0,44 mm (700x) 0,30 mm (1000x) ^{*1}
	Verticale	2,28 mm (100x) 1,14 mm (200x) 0,76 mm (300x) 0,46 mm (500x) 0,33 mm (700x) 0,23 mm (1000x) ^{*1}
	Diagonale	3,81 mm (100x) 1,90 mm (200x) 1,27 mm (300x) 0,76 mm (500x) 0,54 mm (700x) 0,38 mm (1000x) ^{*1}
Distance d'observation		25 mm (20 mm ^{*2}) ^{*1}
^{*1} Grossissement sur un moniteur de 15 pouces ^{*2} Si l'éclairage triple est monté.		

Figure 41 : caractéristiques constructeur de l'objectif à grossissement variable utilisé (Keyence VH-Z100R)

Le principal problème rencontré pour concerne le peu d'informations disponibles sur les caractéristiques optiques précises de l'objectif zoom utilisé. Lors de la mise en place de ce montage, les alternatives à cette gamme d'objectifs Keyence n'étaient pas disponibles sur le marché. Il s'est avéré impossible d'obtenir la moindre information technique telle que résolution, position du capteur, taille des pixels pour un échantillonnage correct, etc. Nous souhaitons ici uniquement faire une preuve de concept, nous avons donc procédé par l'expérience pour déterminer les paramètres de mise en œuvre de l'objectif :

- Nous avons mesuré la résolution transverse en plaçant une mire de résolution USAF dans le plan de focalisation de l'objectif, pour les différents grossissements choisis

- Nous avons déterminé la position du plan de focalisation, ainsi que la position axiale du capteur de manière itérative, pour arriver aux positions pour lesquelles une variation du grossissement n'entraîne pas de perte de mise au point.
- La taille du pixel de la caméra utilisée (12 μm) ne permet probablement pas de faire un échantillonnage correct par rapport à la résolution sur toute la plage de grossissements, nous nous sommes accommodés de cette limitation puisque l'objectif de l'expérience était uniquement de démontrer la possibilité de réaliser un système d'OCT Plein champ compact à résolution et champ variable.



Figure 42 : détails du montage expérimental réalisé. ZO : objectif zoom ; C : caméra ; PB : lame pelliculaire ; PZT : actionneur piézoélectrique.

La Figure 43 présente quelques images réalisées sur un échantillon biologique (biopsie de sein fixée) pour 2 grossissements, à environ 20 μm sous la surface. La source utilisée (halogène) est la même que pour le montage décrit au chapitre 1, et la réponse spectrale de la caméra sensiblement équivalente à celle utilisée pour ce même montage : la résolution axiale est donc sensiblement identique, c'est-à-dire environ 1 μm . On remarque que l'image n'est pas homogène sur le champ (zones noires), du fait de la topographie non plane de l'échantillon, ici non placé sous une lame. Pour les 2 grossissements considérés, nous avons mesuré la résolution transverse correspondante à l'aide d'une mire de résolution, et obtenu respectivement 3 et 5 μm .

Les images présentées correspondent à une accumulation de 200 images : cette configuration n'étant pas à immersion, il n'y a pas d'adaptation d'indice au niveau de l'échantillon, d'où un signal parasite provenant de la réflexion à sa surface, signal responsable d'une chute de la sensibilité, estimée par comparaison avec le montage développé au chapitre 1 à environ 3dB. Nous avons donc du accumuler un nombre significatif d'images pour pouvoir obtenir une dynamique d'image OCT comparable à celle obtenu avec le montage Linnik conventionnel.

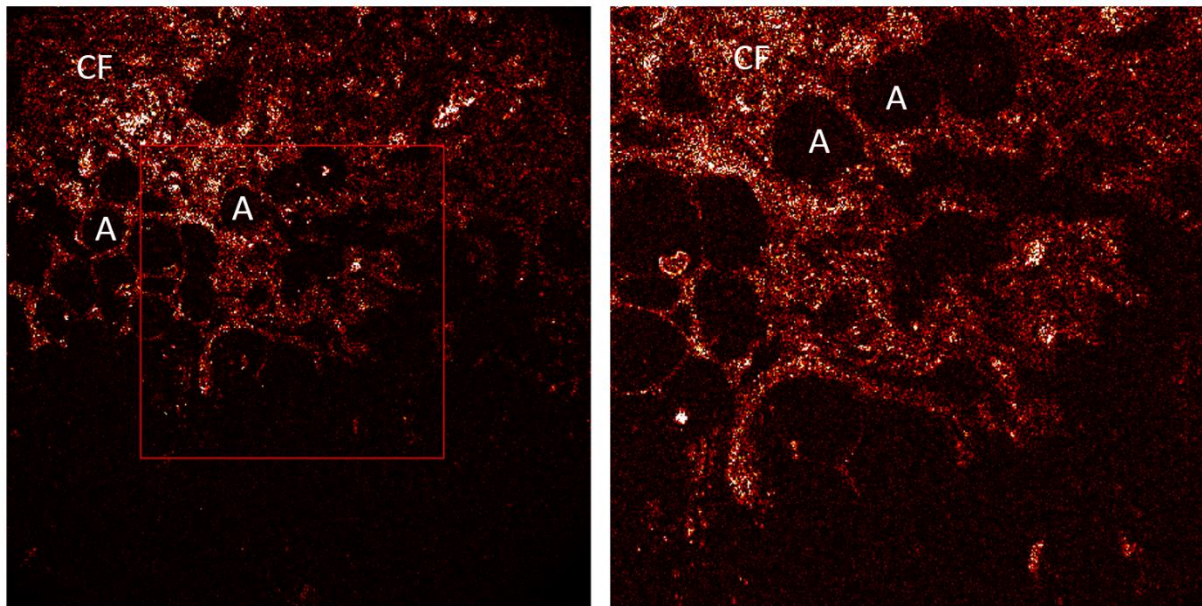


Figure 43 : images OCT Plein Champ d'un échantillon de sein humain réalisé à l'aide du montage à grossissement variable précédemment décrit. A : adipocytes ; CF : Fibres de collagène. Taille du champ : gauche : 600 μm , droite : 350 μm .

Les structures typiques du tissu mammaire sont reconnaissables sur les images de la Figure 43: adipocytes et membranes correspondantes, tissu de soutien principalement constitué de collagène. On note la perte de qualité d'image – comparativement au montage développé au Chapitre 1 - due à la résolution transverse inférieure, ne permettant pas de distinguer de manière aussi précise les détails structurels (fibres de collagène indépendantes par exemple).

3.2.3 Discussion

Nous avons développé et mis en place un dispositif d'OCT Plein Champ à grossissement variable continûment, permettant d'imager un échantillon à de multiples échelles en minimisant la quantité de données requises, caractéristique requise pour un dispositif clinique. Cependant cette approche n'a pas été retenue pour le dispositif final (cf. §1.3). En effet :

- Le choix du type d'interféromètre implémenté (configuration de Linnik) a été réalisé de manière prioritaire à celui de la méthode d'imagerie à plusieurs échelles, car les avantages de cette configuration interférométrique ne sont pas réalisables d'une manière alternative simple (cf. §1.3.1: bilan photométrique,

contrôle de la différence de marche du bras de référence, etc.), et sont indispensables pour un système utilisé cliniquement (ajustement automatique du réglage par exemple).

- La configuration de Linnik est difficilement compatible avec une approche à résolution optique variable. Une telle intégration nécessiterait l'utilisation de 2 objectifs à grandissement variable identiques dans chaque bras de l'interféromètre, dont le changement de grandissement serait synchrone (motorisé par exemple) et absolument identique, au prix d'une grande complexité instrumentale et d'un coût réhibitore. Une autre solution consisterait en l'intégration d'une tourelle d'interféromètres de Linnik dotés d'objectifs de divers grossissement, permettant un changement discret de la résolution (approche similaire à un microscope conventionnel doté d'une tourelle d'objectifs). Chaque « objectif » monté sur une telle tourelle est alors un interféromètre de Linnik complet, constitué de 2 objectifs, d'un miroir de référence modulable à l'aide d'un transducteur piézoélectrique, d'un séparateur de faisceau, et d'une lentille tube associée. La précision mécanique d'une telle tourelle doit être très importante (conservation de la position axiale du plan de coupe au changement d'objectif), et le coût associé s'avère très important. Enfin l'obtention d'un champ large sans stitching suppose l'utilisation d'optiques peu ouvertes, à grande distance de travail en général, rendant peu probable une configuration à immersion. Ces approches alternatives sont schématisées à la Figure 44.

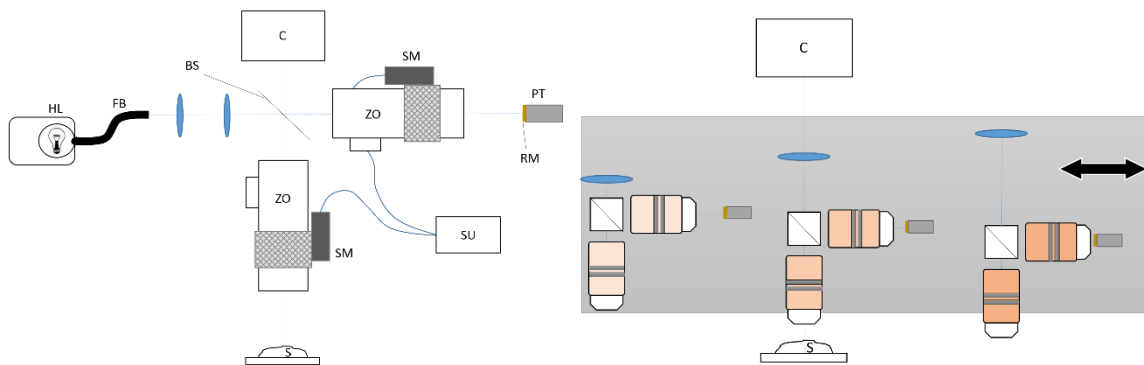


Figure 44 : schémas représentatifs de solutions instrumentales alternatives pour la réalisation d'un système OCT Plein Champ à grandissement variable, utilisant un interféromètre de Linnik. Gauche : utilisation d'objectifs zoom. Droite : utilisation de plusieurs interféromètres de Linnik déplaçables dont les objectifs ont des grossissements différents.

- La méthode proposée ne permet pas simplement de travailler en immersion, du fait de la grande distance de travail de l'objectif utilisé. L'implémentation d'un objectif de Michelson (ou de Mirau) à immersion est tout-à-fait réalisable, mais suppose la conception et la réalisation d'optiques sur mesure prenant en compte

l'épaisseur et l'indice du milieu d'immersion, approche complexe et onéreuse différente de notre approche basée sur l'utilisation d'optiques existantes. De ce fait, l'absence d'adaptation d'indice entre l'objectif et l'échantillon par utilisation d'un milieu d'immersion approprié est responsable d'une perte significative de sensibilité, rédhibitoire pour nos applications sur tissus biologiques visant à distinguer des structures dont les caractéristiques de rétrodiffusion peuvent être très variables.

La solution retenue (cf. §1.3) repose sur l'acquisition d'une mosaïque d'images par déplacement relatif de l'échantillon par rapport au système d'imagerie, pour reconstruction d'une image grand champ (stitching). Même si ce choix correspond à l'acquisition d'une grande quantité d'information « inutile », nous avons en outre opté pour cette solution car sa mise en œuvre permet un grand nombre d'optimisations futures, réduisant à terme ses inconvénients :

- Le *temps de calcul*, aujourd'hui important (voir § 1.3.3), peut être diminué de manière très importante par portage de l'algorithme de stitching sur GPU (Graphics Processing Unit). Ce travail a été engagé dans le cadre d'une collaboration (projet ADOC que nous avons rédigé et obtenu – programme FEDER) avec l'INRIA. Les premiers résultats permettent de réduire drastiquement le temps de stitching : 15s sur GPU pour une mosaïque de 20 x 20 images (environ 17000 x 17000 pixels) au lieu de 5 minutes environ lorsque le calcul est effectué sur l'ordinateur du dispositif.
- Le *temps d'acquisition* (prise d'image et déplacement par pas de l'échantillon) peut être diminué par utilisation d'un capteur 2D rapide de caractéristiques optimisées pour l'OCT Plein Champ. Un tel capteur (voir §4.3) a été développé dans le cadre d'un projet collaboratif Européen (projet FP7 CAREIOCA que nous avons monté, déposé et obtenu – www.careioca.eu), et permet un gain en vitesse d'acquisition d'un facteur 5 et un gain en sensibilité d'un facteur 3.
- La *quantité de données stockée* peut être réduite par compression d'images adaptée aux contraintes du domaine médical (formats jpeg2000 ou WAAVES par exemple).

Même si l'approche proposée est élégante et optimale quant à la quantité de données acquises par rapport à la résolution nécessaire, elle n'est pas compatible avec l'ensemble des contraintes liées aux applications cliniques ciblées. L'approche par stitching d'images, même si coûteuse en temps et en quantité de données, reste la plus souple et est susceptible d'améliorations significatives. Elle est par ailleurs déjà présente et utilisée dans des domaines très connexe comme la Pathologie Digitale, ce qui peut favoriser l'adoption de l'OCT Plein Champ pour un usage clinique. Cependant, pour d'autres applications pour lesquelles l'utilisation d'une configuration de Linnik n'est pas requise et pour lesquelles un fonctionnement sans contact est nécessaire (sans liquide d'immersion), l'utilisation d'un grandissement variable peut être particulièrement pertinente, par exemple pour le contrôle non-destructif (matériaux, polymères, etc.).

Remarque : Ce développement a fait l'objet de la rédaction et du dépôt d'une demande de Brevet internationale. Ce brevet est délivré en France (brevet n° FR2962531), et sur le point d'être délivré en Europe.

3.3 Imagerie multimodale OCT plein champ/microscopie de fluorescence à illumination structurée

3.3.1 Introduction – microscopie confocale à illumination structurée

Nous avons identifié au paragraphe 3.1 la nécessité d'enrichir la quantité d'informations pertinentes apportées par une image OCT Plein Champ à visée de diagnostic précis du cancer, plus particulièrement en termes de contraste, puisque la résolution typique de la technique est a priori intrinsèquement suffisante pour résoudre les structures d'intérêt nécessaires au diagnostic. En particulier, la capacité de visualiser les noyaux ainsi que les contours cellulaires associés est un besoin régulièrement identifié par les cliniciens ayant participé aux études pré-cliniques présentées au Chapitre 2, de manière à permettre une caractérisation complète de la tumeur, en se basant au maximum sur les critères d'analyse utilisés en histologie – ce qui facilite potentiellement le temps d'adoption de la méthode.

A ce titre, les efforts produits visant à combler ce besoin doivent se focaliser sur l'amélioration du contraste des noyaux cellulaires. Il apparaît alors naturel de chercher à développer un instrument multimodal, combinant l'OCT Plein Champ à une modalité dotée d'une grande spécificité, en particulier capable de donner un très bon contraste sur ces structures. L'imagerie de fluorescence, du fait de la grande quantité de marqueurs existants incluant des marqueurs nucléaires, est un candidat naturel à cette combinaison.

Un grand nombre de publications présentent plusieurs approches instrumentales permettant une combinaison OCT/imagerie de fluorescence [43, 51-54]. La grande majorité de ces travaux reposent sur l'utilisation de l'OCT spectral, limitant intrinsèquement la résolution transverse des images produites (typiquement 10 μ m), et ne permettant donc pas de résoudre le noyau au sein de la cellule. Très peu proposent une résolution compatible avec la discrimination des noyaux cellulaires [43] : le montage proposé le permettant est basé sur la combinaison de l'OCT Plein Champ avec l'imagerie de fluorescence à 2 photons, mais cette méthode présente plusieurs limitations ne permettant pas d'envisager simplement son utilisation à des fins de diagnostic du cancer :

- L'imagerie de fluorescence à 2 photons ne fournit pas de contraste spécifique des noyaux cellulaires, mais produit, lorsque appliquée aux tissus biologiques, un signal émis par l'autofluorescence de quelques protéines comme l'élastine, limitant le contraste aux structures correspondantes majoritairement fibreuses.

Sa nature endogène est cependant un vrai atout, de même que sa capacité à produire des coupes optiques.

- La mise en œuvre instrumentale de l'imagerie de fluorescence à 2 photons est basée sur une reconstruction de l'image après balayage 2D de l'échantillon point par point. Cette mise en œuvre est par nature très différente de l'OCT Plein Champ et rend la combinaison des 2 méthodes complexe. En outre l'utilisation de sources telles que les lasers femtosecondes augmente le coût et l'encombrement à terme de cette approche.

Remarque : il convient ici de citer les nombreux travaux réalisés en microscopie confocale, qui présente la particularité de pouvoir produire un contraste de réflectance (relativement similaire à l'OCT) et de fluorescence (avec agents de contrastes) en utilisant le même dispositif, ainsi que de permettre une coupe optique [56-61]. Nous ne développons pas ici ces travaux, puisque ce chapitre est focalisé sur l'amélioration de l'OCT Plein Champ. De manière générale, l'OCT Plein Champ présente des avantages significatifs sur la microscopie confocale, présentés au paragraphe 1.3.6.

Pour répondre au besoin clinique, la combinaison de l'OCT Plein Champ avec l'imagerie de fluorescence « conventionnelle », c'est-à-dire basée sur l'utilisation d'agents de contraste exogènes spécifiques des noyaux, semble plus appropriée. Parmi les diverses mises en œuvre instrumentales en imagerie de fluorescence, la microscopie de fluorescence par illumination structurée (Structured Illumination Microscopy ou SIM [16-17,55]) est particulièrement adaptée à une combinaison avec l'OCT Plein Champ :

- Cette technique permet de produire des coupes optiques (optical sectioning), ce qui la rend pertinente pour l'imagerie des milieux biologiques diffusants, par réjection du signal (de réflectance ou de fluorescence) issus du volume situé hors de cette section optique
- La technique est une technique de microscopie confocale plein champ, et donc permet d'obtenir des images de réflectance et de fluorescence, puisqu'à l'inverse de l'OCT elle ne nécessite pas de conserver les propriétés de cohérence de la lumière émise par les photons issus de la section optique considérée
- En tant que méthode d'imagerie plein champ, la technique ne nécessite pas de balayage du plan d'imagerie point par point, mais permet d'acquérir l'ensemble des points en parallèle à l'aide d'un détecteur matriciel, de la même manière que l'OCT Plein Champ. Cette mise en œuvre instrumentale suggère donc de pouvoir mettre en commun une partie des voies optiques, et donc un montage simplifié
- De même, puisque la technique ne nécessite pas de balayage, il n'est pas nécessaire d'utiliser des sources à forte cohérence spatiale (sources fibrées par exemple), et il est donc possible d'utiliser des sources de faible cohérence spatiales comme des lampes ou des LEDS, de manière similaire à l'OCT Plein Champ, ce qui là encore laisse entrevoir une combinaison simplifiée

La mise en œuvre la plus simple de la technique SIM consiste en l'utilisation d'un masque 2D de transmission, tel que par exemple une mire de Ronchi constituée d'une succession de motifs linéaires binaires, ou encore une mire sinusoïdale [16-17, 62]. Cette mire est conjuguée avec le plan d'imagerie (plan focal de l'objectif de microscope), et modulée transversalement à l'axe optique dans la direction perpendiculaire au motif linéaire de la mire, de manière à décrire au moins une période de la mire pour une séquence de modulation élémentaire. Ce plan d'imagerie est conjugué avec le détecteur matriciel (caméra CCD ou CMOS), de manière à acquérir plusieurs images du plan d'intérêt, constituées de la superposition de la grille avec l'objet, pour plusieurs positions de la grille lors de la modulation. La réjection du signal hors de la section optique repose sur la perte de contraste rapide par défocalisation pour les fréquences spatiales élevées, c'est-à-dire des détails de l'image, comme illustré à la *Figure 45*. Ainsi la mire imagée est nette uniquement dans la profondeur de champ de l'objectif. Une combinaison d'au moins 3 images (I1, I2, I3) correspondant à un déphasage de de la grille de 0, $2\pi/3$ et $4\pi/3$ – c'est-à-dire des images de la grille sans recouvrement – permet d'obtenir une coupe optique par réjection du signal hors focus. Dans le cas d'une émission de fluorescence provenant de l'objet d'intérêt, cette sélection des photons modulés dans la profondeur de champ reste valable.

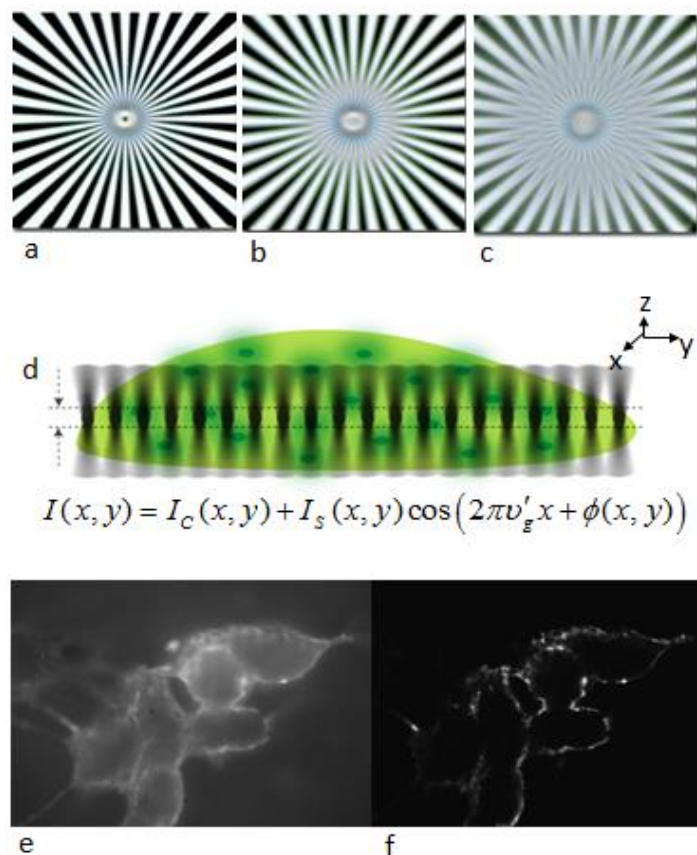


Figure 45 : Sectioning optique par illumination structurée. a, b, c: simulation de l'effet du defocus sur les fréquences spatiales illustrant le flou plus rapide sur les détails les plus fins d'une image; d: représentation schématique d'un masque 2D projeté sur un échantillon volumique illustrant le principe de la coupe optique réalisée ; e, f: image de fluorescence conventionnelle (e) et par Illumination

Structurée (f) de cellules dont la membrane a été marquée (Quantum Dots) illustrant la capacité de coupe optique de l'Illumination Structurée.

Le calcul de différences de paires d'images permet de se débarrasser du signal hors focus constant et des images de la mire, selon la formule élémentaire suivante [62] :

$$I_S = \sqrt{(I_1 - I_2)^2 + (I_1 - I_3)^2 + (I_2 - I_3)^2}$$

Remarque : nous cherchons ici uniquement à réaliser une coupe optique compatible avec l'imagerie de fluorescence à l'aide d'une mise en œuvre simplifiée lorsque combinée avec l'OCT Plein Champ. Nous n'utilisons ainsi pas le possible gain de résolution, pouvant surpasser la limite de diffraction, de la méthode SIM [63] qui supposerait une mise en œuvre instrumentale plus complexe pour un intérêt limité, puisque nous avons vu aux chapitres précédents que l'obtention de la résolution la plus élevée possible ne constituait pas une priorité pour les applications de diagnostic visées.

3.3.2 Montage expérimental et protocole d'imagerie

3.3.2.1 Montage expérimental

Le montage proposé est décrit à la *Figure 46* [64]. Il utilise avantageusement l'acquisition en parallèle de points de l'image par l'utilisation de 2 méthodes plein champ. De ce fait, le montage minimise les chemins optiques disjoints entre les 2 méthodes, et facilite l'intégration instrumentale. Les sous-ensembles correspondant à l'éclairage et à la détection sont très simplement modifiées, par l'emploi de filtres dichroïques définissant deux voies distinctes d'éclairage et de détection.

L'utilisation de filtres dichroïques permet de définir deux fenêtres spectrales disjointes pour chaque modalité, et donc d'effectuer une acquisition simultanée des 2 modalités. De plus les 2 méthodes étant basées sur l'acquisition séquentielle d'images suivant une modulation d'un élément respectif du montage (miroir de référence dans le cas FFOCT, mire de Ronchi dans le cas du SIM), il est possible d'identifier de fortes similitudes dans la séquence de contrôle logicielle et donc de faciliter l'intégration logicielle des 2 techniques.

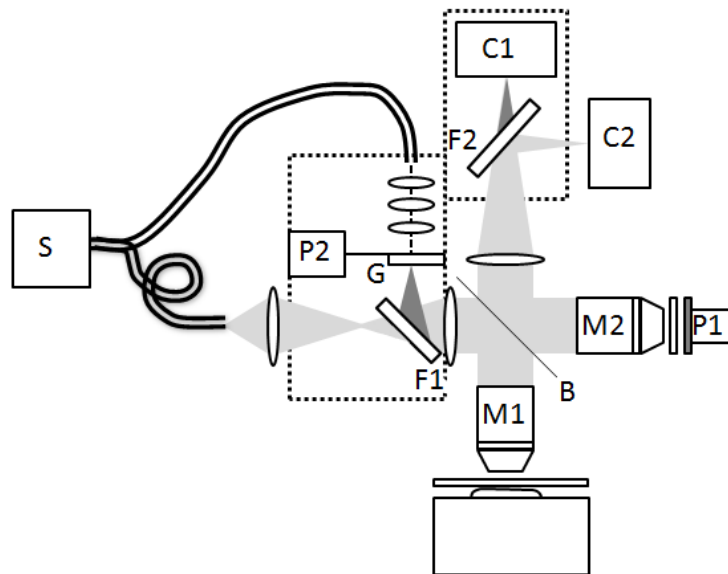


Figure 46 : Schéma de l'instrument développé – combinaison FFOCT / SIM de fluorescence. S : Source (halogène) ; C1 : caméra voie de fluorescence, C2 : caméra FFOCT ; M1, M2 : objectifs de microscope ; P1, P2 : modulateurs piézoélectriques ; F1, F2 : filtres ; G : mire de Ronchi ; B : Cube séparateur. Les sous-ensembles en pointillé correspondent aux modifications apportées au montage FFOCT pour l'intégration de la méthode SIM, illustrant les nombreuses similitudes des 2 approches.

Une source S incohérente spatialement et temporellement (source halogène fibrée) est dirigée vers les 2 sous-ensembles d'éclairage à l'aide d'un faisceau de fibres à 2 branches (diamètre d'entrée 5mm, diamètre de sortie 2x3 mm). L'éclairage de la partie FFOCT est un montage de Köhler. Pour la partie SIM, une grille (mire de Ronchi 40 paires de lignes/mm) est placée dans un plan conjugué du diaphragme de champ du montage de Köhler précédent, et modulée à l'aide d'un piézo (Piezomechanik GmbH) P2. Les 2 voies d'éclairage sont combinées à l'aide de filtres F1, combinaison d'un filtre passe haut (miroir froid – $\lambda > 700\text{nm}$) pour l'imagerie FFOCT et d'un filtre dichroïque centré à 500 nm (Semrock FITC-Di01) pour le renvoi de la lumière d'excitation de la fluorescence (de manière à s'adapter aux fluorophores choisis – voir 3.3.3).

Le sous-ensemble de détection est constitué d'une caméra FFOCT C2 (Dalsa Pantera 1M60, 1Mpixels, 60 Hz, FWC 150ke-) et d'une caméra bas bruit C1 pour la détection de fluorescence par SIM (Andor iXon3 EMCCD 512x512 pixels). La séparation spectrale entre les 2 détecteurs est assurée par des filtres F2, combinaison d'un filtre dichroïque centré à 700nm (miroir chaud IR) et d'un filtre passe haut à 515nm (Semrock FITC-LP01). Les 2 caméras ont des tailles de pixels sensiblement équivalentes (respectivement 12 μm et 13 μm), un seul doublet achromatique est donc utilisé comme lentille de tube de manière à simplifier l'intégration, sa focale étant choisie de manière à respecter le critère d'échantillonnage de Shannon.

L'interféromètre de Linnik intègre un séparateur non-polarisant B – ici une lame pelliculaire, 2 objectifs de microscope identiques M1 et M2 (Olympus Uplan APO x 30 NA 1.05, immersion à huile de silicone) dotés d'une grande ouverture numérique de manière à

collecter l'émission de fluorescence, et un miroir de référence (réflectivité 8%) modulé par un actionneur piezoélectrique (Piezomechanik GmbH). Notons que pour ce dispositif particulier incluant des objectifs à forte ouverture numérique, il n'est pas possible d'utiliser des lames épaisses (1mm) telles que celles employées sur le dispositif « standard » décrit au Chapitre 1 qui intègre des objectifs à ouverture numérique bien plus faible (0,3). Nous utilisons ici des lamelles couvre-objet n°1 (épaisseur 130 à 170µm) pour lesquelles les objectifs sont pré-compensés, à la fois dans le bras de référence et dans le bras objet de l'interféromètre.

3.3.2.2 Sélection et préparation des échantillons

Afin de faire une première preuve de concept sur échantillons biologiques, nous avons sélectionné la peau comme une cible pertinente, puisque l'architecture tissulaire correspondante – et en particulier l'épiderme et la jonction derme/épiderme – est caractérisée par une matrice cellulaire dense (épiderme) constituée de noyaux larges et facilement reconnaissables en imagerie FFOCT sans la présence d'un réseau de collagène très hyperréfléctif pouvant masquer les autres structures d'intérêt. Les échantillons de peau ont été collectés à partir de déchets opératoires, suite à une chirurgie de Carcinome Baso-Cellulaire (BCC), issus de notre partenaire clinique, et fixés dans le formol. Ces échantillons sont habituellement non utilisés à des fins de diagnostic et supprimés. Le transfert et l'utilisation des échantillons ont été validés en Comité d'éthique. La taille moyenne des échantillons est de 5 x 5 x 2mm.

La stratégie de marquage est centrée sur la visualisation des noyaux cellulaires. Nous avons sélectionné un marqueur fluorescent spécifique de l'ADN et permettant une imagerie à des profondeurs compatibles avec les images FFOCT (quelques dizaines de µm), à savoir l'Acridine Orange qui est perméant et présente une bonne efficacité quantique (typiquement 0,46). Le protocole de marquage est similaire à celui décrit dans la littérature pour un usage en microscope confocale sur tissu [65] pour le rehaussement de contraste des noyaux, là aussi sur des échantillons de peau. Chaque échantillon est immergé dans une solution de 0,6mM d'Acridine Orange (Invitrogen) pendant 60s, durée déterminée comme permettant d'éviter les possibles artefacts dus à une fixation non spécifique du fluorophore, typiquement observés pour des concentrations plus importantes. Chaque échantillon est ensuite rincé dans une solution saline isotonique, et encapsulé dans le porte-échantillon utilisé en OCT Plein Champ. Une lamelle couvre objet n°1 est placée sur l'échantillon en appui sur l'échantillon de manière à obtenir une surface la plus plane possible. Les spectres d'absorption et d'émission de l'Acridine Orange sont décrits à la *Figure 47*.

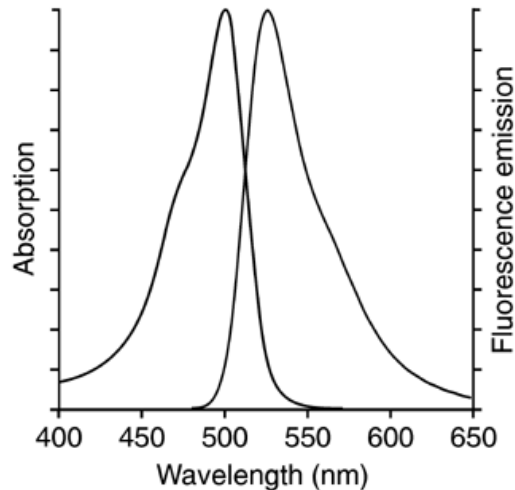


Figure 47 : spectres d'absorption et d'émission de l'acridine orange

Le choix du marqueur fluorescent, et en particulier de ses caractéristiques spectrales d'absorption et d'émission, est un élément dimensionnant du montage (choix des filtres) : les pics d'absorption et d'émission définissent une première bande spectrale, dissociée par l'usage de filtres de la bande spectrale utilisée pour l'OCT, de manière à permettre une éventuelle acquisition simultanée des 2 images.

3.3.2.3 Protocole d'imagerie

Les images FFOCT et SIM sont acquises et reconstruites suivant les procédures standard décrites dans la littérature [40,62]. L'image FFOCT est reconstruite par combinaison de 4 images suivant un déphasage du chemin optique du bras de référence de $\pi/2$ pour chacune d'entre elles. L'image SIM est reconstruite par combinaison de 3 images acquises suivant un décalage latéral de la mire de Ronchi de $2\pi/3$. La minimisation des artefacts liés à des éléments de mire résiduels dans l'image SIM a été réalisée par application des méthodes décrites dans l'état de l'art : normalisation des images, calcul de la translation effective de la mire par corrélation de phase.

Avec la source halogène, le temps d'intégration pour l'acquisition d'une image élémentaire FFOCT (pour une phase) est de 10ms, et entre 50 et 100ms pour une image SIM. De manière à améliorer le rapport signal à bruit nous avons moyenné une série d'images acquises séquentiellement pour chaque modalité d'imagerie : typiquement 40 images pour l'OCT et 5 images pour le SIM. L'acquisition séquentielle des 2 modalités d'imagerie est donc effectuée en environ 1 seconde, et environ la moitié pour une acquisition simultanée. Ce temps correspond à un champ d'imagerie élémentaire (sans stitching d'images), de $245 \times 245 \mu\text{m}$ pour l'OCT Plein Champ et environ la moitié pour le SIM. Il est possible en utilisant des algorithmes de stitching (voir Chapitre 1) d'obtenir des champs d'imagerie bien plus larges, au détriment bien sûr du temps de la procédure, ce qui peut représenter un problème pour la voie de fluorescence (photoblanchiment). Nous nous sommes limités pour cette preuve de concept à un seul champ d'imagerie pour la voie SIM, afin de minimiser le blanchiment.

Une calibration de la position transverse relative des 2 voies d'imagerie a été réalisée au préalable à la réalisation d'images, à l'aide d'une mire de résolution (USAF). Les valeurs de translation et de rotation mesurées, liées à la position relative des 2 détecteurs imagés dans l'échantillon, ont été mesurées et appliquées en post-processing lors de la fusion des 2 images obtenues par FFOCT et SIM, de manière à obtenir une image multimodale. Une pseudo-couleur (vert) est appliqué aux images SIM lors de la fusion des 2 modalités, de manière à visualiser simplement la contribution de chacune d'entre elles.

Les images présentées en 3.3.3.2 correspondent toutes à une profondeur de 30µm, ce qui correspond de manière générale à la profondeur à laquelle est prélevée la première lame d'histologie lors d'un examen anatomopathologique (profondeur permettant de se débarrasser de la topographie de surface après retrait de la matière située au-dessus par découpe successive). De plus, du fait de l'ouverture numérique importante des objectifs utilisés dans ce montage, il est nécessaire de limiter la profondeur d'imagerie à de telles valeurs sous peine de perdre très rapidement le signal utile (diffusion multiple et aberrations en OCT, absorption et perte de contraste de la mire imagée en SIM).

3.3.3 Résultats

3.3.3.1 Caractérisation du montage

Le tableau ci-dessous résume les principales caractéristiques du système développé. L'évaluation de certains paramètres (temps d'acquisition, champ d'imagerie, bande spectrale) est décrite aux paragraphes précédents.

	FFOCT	SIM
<i>Résolution transverse (théorique)</i>	0,45µm	0,3µm
<i>Résolution axiale</i>	0,72µm	6µm
<i>Temps d'acquisition (typ.)</i>	200ms	500ms
<i>Champ d'imagerie</i>	245x245µm	120x120µm
<i>Bande spectrale de travail</i>	700-850nm	<480nm (excitation), 525-650nm (émission)

Tableau 1 : Caractéristiques principales du montage combiné FFOCT/SIM

La résolution transverse des 2 méthodes est définie par la diffraction, à savoir la formule du disque d'Airy:

$$r = \frac{1,22 \cdot \lambda}{2 \cdot NA}$$

Avec r le rayon du disque d'Airy, λ la longueur d'onde centrale et NA l'ouverture numérique de l'objectif de microscope. La résolution transverse correspondante est de 0,43µm pour en FFOCT et 0,32µm en SIM, la différence étant due au décalage en longueur d'onde des

2 modalités permettant une séparation spectrale efficace. Les images FFOCT et SIM sont fusionnées par un ré-échantillonnage correspondant à cette différence.

Nous avons mesuré la résolution axiale des 2 modalités d'imagerie. Pour la voie OCT Plein Champ, une mesure de la longueur de cohérence de la source est effectuée par la mesure de la largeur à mi-hauteur de l'enveloppe d'un interférogramme obtenue par une translation fine d'un miroir positionné côté objet. La *Figure 48* montre l'interférogramme mesuré, la résolution axiale de la voie OCT est alors donnée par :

$$\Delta z = \frac{L_c}{2n}$$

L_c étant la longueur de cohérence et n l'indice de réfraction du milieu d'immersion (huile de silicone, $n=1,4$). La résolution axiale mesurée est donc de $0,72\mu\text{m}$.

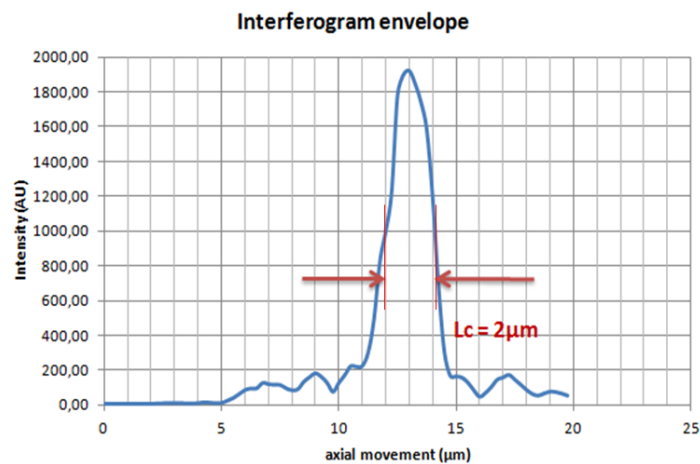


Figure 48 : interférogramme en un point pour un déplacement axial d'un miroir objet, permettant la mesure de la longueur de cohérence effective de la source.

Pour la voie d'imagerie de fluorescence par SIM, nous avons caractérisé la résolution axiale (épaisseur de la coupe optique) par mesure de la réponse impulsionnelle à un plan fluorescent (Plane Spread Function). Cette mesure est effectuée à l'aide d'un plan fluorescent homogène (par exemple une couche fluorescente sur une lame de microscope), imagé par scans successifs selon Z. La courbe du signal de fluorescence (coupe optique) moyenné en fonction de Z est donnée à la *Figure 49* : la largeur à mi-hauteur correspond à la résolution axiale du système d'illumination structurée mesurée, à savoir $6\mu\text{m}$. Cette valeur est légèrement différente de la résolution théorique, à savoir $4,5\mu\text{m}$ pour une longueur d'onde centrale de 550nm . Nous attribuons cette erreur aux imprécisions de la platine de translation micrométrique utilisée pour le déplacement axial du plan fluorescent.

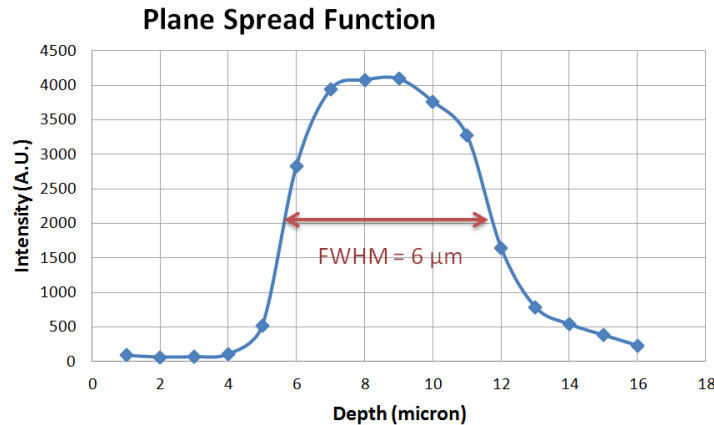


Figure 49 : mesure de la réponse axiale à un plan fluorescent pour la voie SIM

Le contraste de la mire de Ronchi est de 90% environ sur le plan fluorescent (présence de lumière parasite puisque le cube séparateur n'est ici pas dichroïque au contraire d'un montage de fluorescence classique). Ce contraste chute évidemment de manière très significative lorsque la grille est projetée et imagée à travers un tissu : pour la profondeur d'imagerie ici considérée (30 μ m) nous avons relevé un contraste de la mire de 7% dans un tissu.

3.3.3.2 Résultats sur échantillons de peau humaine

Nous décrivons ici les images les plus représentatives obtenues sur échantillons de peau, qui illustrent les performances du système pour l'imagerie combinée de l'architecture tissulaire et des noyaux, à visée de diagnostic anatomopathologique.

La Figure 50 montre une image FFOCT grand champ, ainsi que quelques zones agrandies, d'une résection transverse d'une biopsie de peau. L'échantillon a été découpé de la surface (épiderme) à la profondeur (derme), et disposé dans un porte-échantillon, de manière à visualiser l'ensemble des microstructures tissulaires de la peau sans nécessairement avoir recours à plusieurs images acquises à plusieurs profondeurs. La Figure 50 montre une vue FFOCT macroscopique de l'échantillon (taille image 16 x 7 mm) obtenue par stitching d'images.




Figure 50 : Images FFOCT d'un échantillon de peau incluant une vue d'ensemble (a), et des zooms à plusieurs niveaux de la jonction derme/épiderme ((b) et (c)). D: Derme; C: fibres de collagène; CC: cellules cancéreuses; K: kératocytes; flèches dans c: noyaux de cellules du stratum spinosum.

La structure macroscopique de la peau est aisément reconnaissable : l'épiderme très hyperréfléctif situé en haut à gauche, et le derme occupant la majorité de l'image, majoritairement constitué de fibres de collagène formant des « vagues ». Les zooms b et c donnent une vue plus précise de la jonction derme/épiderme : pour cet échantillon il est possible en c de visualiser l'épiderme (en haut), le début du derme, et une zone plus sombre à la jonction. L'épiderme est une couche très favorable à l'imagerie FFOCT, du fait des larges cellules du stratum corneum et du stratum spinosum aisément reconnaissables. Par exemple les noyaux cellulaires dans le stratum spinosum sont clairement identifiables en sombre (flèches en c) de même que les kératocytes larges et plats (notés K en c). De telles caractéristiques expliquent notre choix de la peau comme tissu cible, puisqu'il semble aisé de confirmer la localisation des noyaux détectés en fluorescence sur l'image OCT. La zone sombre marqué CC en c correspond à un amas de cellules cancéreuses (carcinome baso-cellulaire in-situ).

La Figure 51 montre un premier exemple d'image combinée FFOCT/SIM d'un follicule pileux (noté HF en a) localisé dans le derme. Comme l'épiderme, le follicule est une structure favorable puisque sa racine (en particulier la partie corticale) est composée de nombreuses et larges cellules aisément identifiables individuellement en OCT (flèches en c). Ces cellules sont dotées d'un très large noyau constituant la majeure partie de la cellule correspondante, et montre

une très grande activité de division, vue du renouvellement du poil. Les zones c (FFOCT), d (SIM) et e (images fusionnées) montrent une vue agrandie de la racine : nous démontrons ici à la fois la capacité du système à acquérir un signal OCT et de fluorescence, mais aussi la très bonne corrélation des 2 modalités, c'est-à-dire la calibration en position des 2 voies d'imagerie. La *Figure 52* montre plusieurs coupes histologiques d'un follicule pileux, permettant de visualiser la bonne corrélation morphologique entre les images multimodales obtenues et l'histologie.

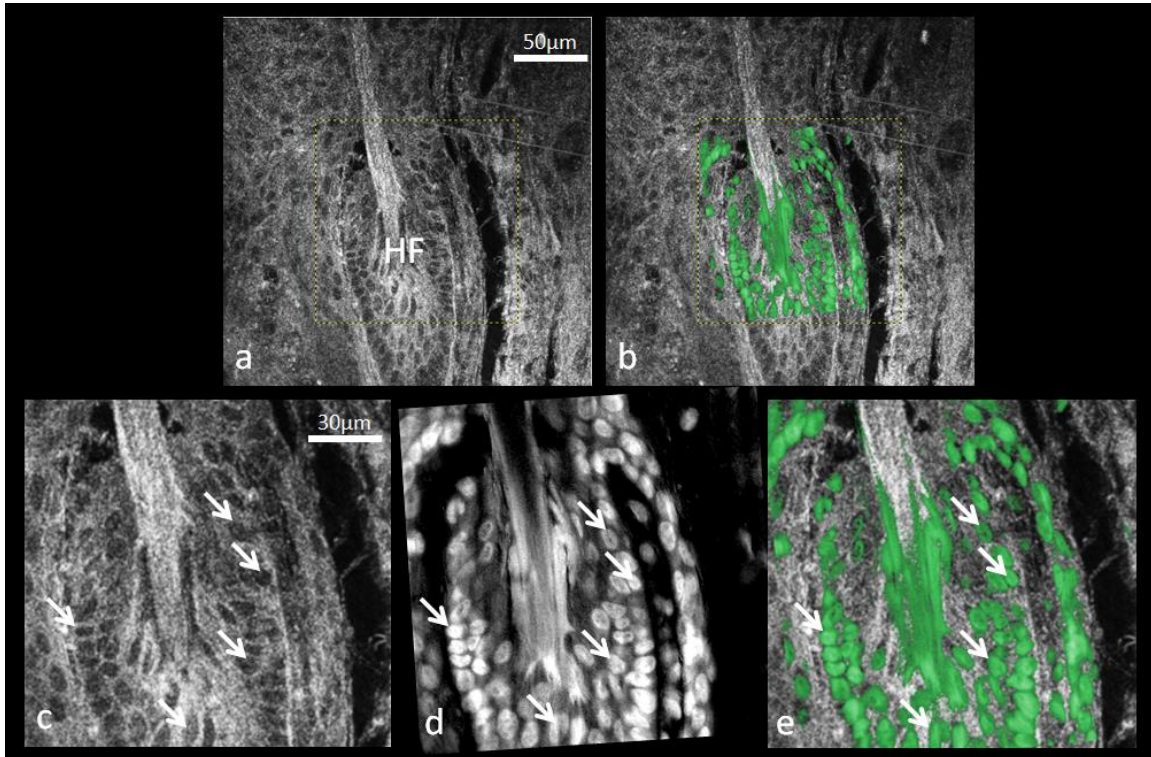


Figure 51 : imagerie multimodale FFOCT/SIM d'un follicule pileux (HF). a: image FFOCT; b: image FFOCT/SIM combinée; c: zoom sur l'image FFOCT (racine); d: signal de fluorescence SIM sur la même zone; e: images fusionnées. Les cellules sont marquées par des flèches en c, d et e, illustrant la bonne corrélation entre les 2 méthodes.

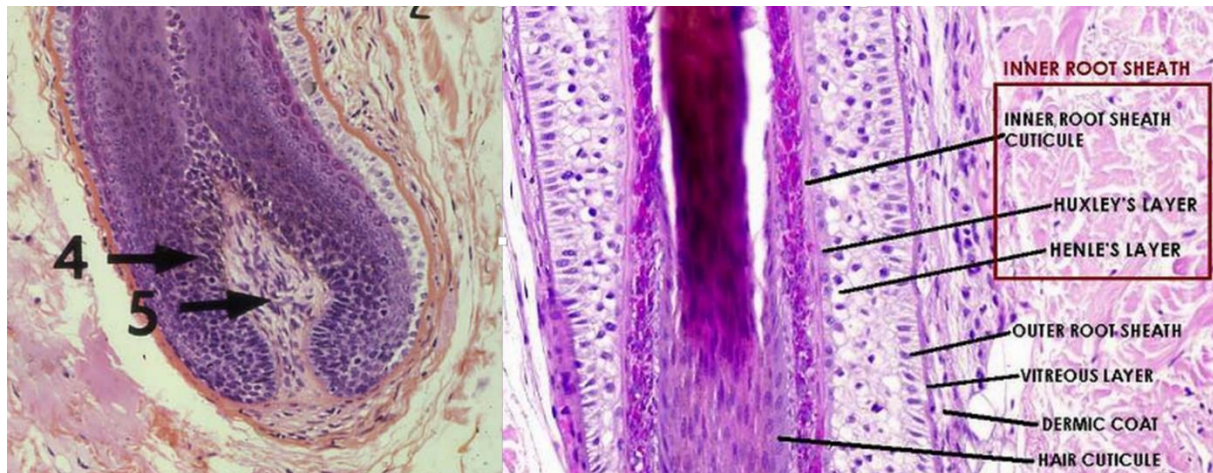


Figure 52 : différentes vues histologiques d'un follicule pileux

En comparant les images FFOCT et SIM, on remarque que certains noyaux supplémentaires sont détectés en fluorescence. Nous attribuons cette différence à l'épaisseur de coupe optique supérieure en SIM (6 μ m) par rapport à celle mesurée pour la voie FFOCT (2 μ m).

La Figure 53 donne un autre exemple d'acquisition multimodale FFOCT/SIM, cette fois de la jonction derme/épiderme (marquée E/D en a). Les détails d'une papille sont donnés en c (FFOCT), d (SIM) et e (images fusionnées), zone correspondant à l'acquisition de l'image de fluorescence. Les noyaux y sont indiqués par des flèches. Là encore nous observons une bonne corrélation entre les 2 voies d'imagerie. Le gain de l'image de fluorescence est ici encore plus intéressant, puisque les noyaux cellulaires sont définis de manière moins nette dans l'image OCT seule (c) que pour l'exemple précédent. La combinaison des 2 images permet ici de délimiter de manière plus claire la limite derme/épiderme, et de déterminer de manière plus précise la densité cellulaire. La Figure 54 montre une coupe histologique de la jonction derme/épiderme, permettant de vérifier la pertinence des structures imagées par FFOCT/SIM.

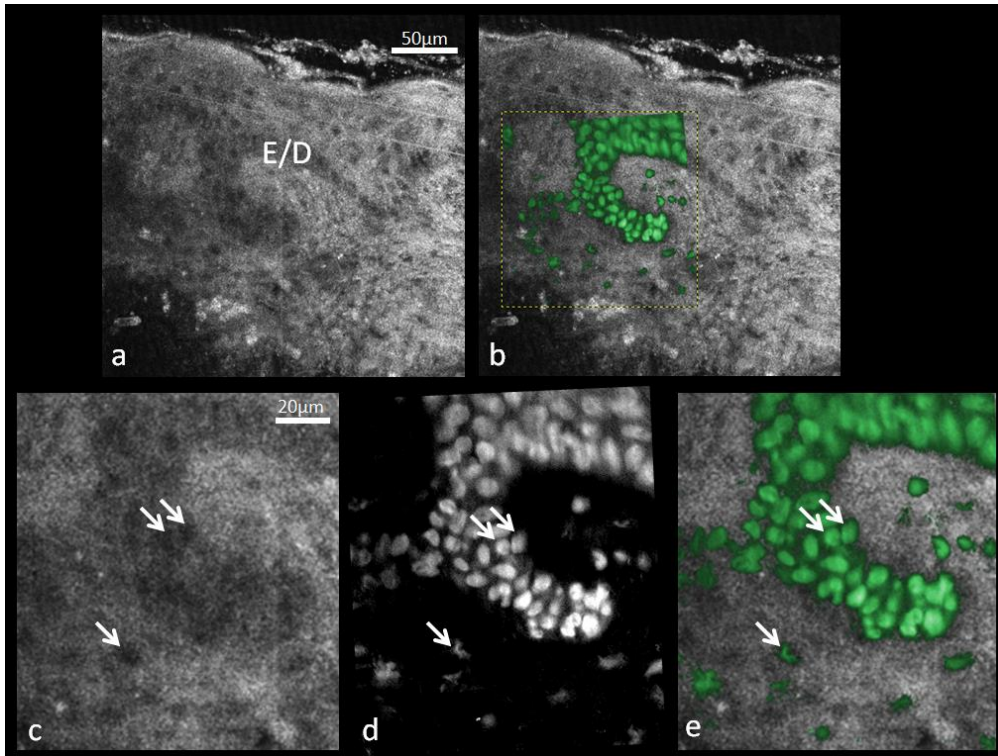


Figure 53 : Imagerie multimodale FFOCT/SIM de la jonction derme/épiderme (E/D). a : image FFOCT ; b : image FFOCT/SIM fusionnée ; c : image FFOCT d'une papille ; d : signal de fluorescence SIM correspondant ; e : image fusionnée résultant de c et d. Quelques noyaux cellulaires sont indiqués en c, d et e de manière à visualiser la bonne corrélation entre les 2 voies.

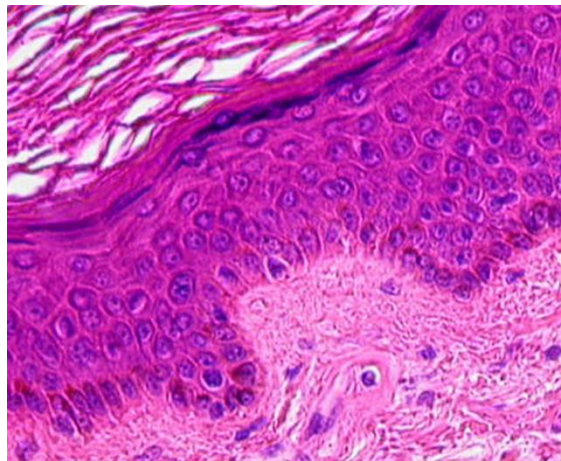


Figure 54 : histologie de la jonction derme/épiderme

Cette capacité à déterminer de manière plus précise que l'OCT seul la densité cellulaire a un intérêt tout particulier pour le diagnostic, puisque de nombreux cancers sont caractérisés par une prolifération cellulaire intense et localisée. La *Figure 55* montre une image multimodale FFOCT/SIM d'une invasion tumorale située à la jonction derme/épiderme (Carcinome Baso-Cellulaire). La grande densité de cellules tumorales qui peut être devinée sur l'image FFOCT en zoomant sur la zone correspondante (voir c, les flèches désignant les noyaux) est clairement

identifiée sur l'image fusionnée (en b et d). Là encore le signal de fluorescence permet de distinguer plus de noyaux que dans l'image FFOCT seule, tout comme pour l'exemple de la *Figure 51*.

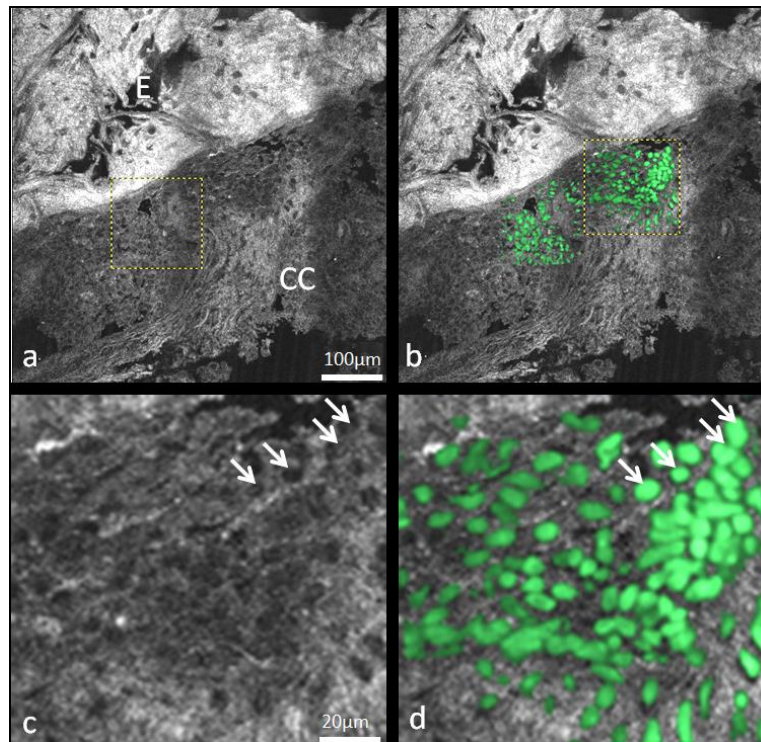


Figure 55 : Image multimodale FFOCT/SIM d'un carcinome baso-cellulaire (CC) situé à la jonction derme/épiderme. A : image FFOCT ; b : image combinée FFOCT/SIM ; c : zoom sur l'image FFOCT pour une zone de prolifération tumorale ; d: image fusionnée FFOCT/Sim de la même zone. Quelques noyaux sont pointés par des flèches en c et d, de manière à illustrer la bonne corrélation entre les 2 voies.

3.3.4 Discussion – Conclusion

Nous avons développé un système multimodal combinant 2 techniques de sectioning optiques plein champ complémentaires. Lorsqu'appliqué à l'imagerie des tissus biologiques, cette approche permet d'obtenir à la fois une image morphologique (OCT Plein Champ) et un contraste spécifique de structures d'intérêt par l'emploi d'agents de contrastes fluorescents (SIM). Concernant une possible application au diagnostic du cancer, le marquage spécifique des noyaux a le potentiel de combler une limitation actuelle de l'OCT Plein Champ relevée par les anatomopathologistes lors des premières études pilotes sur divers organes, et ainsi de permettre un diagnostic proche de celui effectué en histologie ou par l'emploi de coupes au cryostat. Une telle étude reste à mener de manière à quantifier l'amélioration des performances de diagnostic. Cette approche multimodale représente par ailleurs un outil potentiellement très intéressant pour divers usages en biologie, puisqu'elle permet d'obtenir le contexte

morphologique d'un signal de fluorescence spécifique, contexte souvent utile à la compréhension d'un phénomène biologique dans son ensemble.

Cependant cette approche présente un certain nombre de limitations et/ou de problématiques pouvant limiter son usage en contexte clinique :

- L'emploi d'agents de contraste fluorescents représente un frein à l'adoption clinique de la méthode : il existe aujourd'hui très peu de marqueurs fluorescents approuvés pour un usage clinique (ICG, bleu de méthylène, etc.), et ces marqueurs ne sont aujourd'hui pas spécifiques, en particulier ne permettent pas de cibler le noyau cellulaire (marquage de l'ADN) comme présenté précédemment. Tout usage clinique doit au préalable démontrer l'innocuité d'un tel marquage spécifique par rapport au diagnostic histologique et à la prise en charge thérapeutique liée, ce qui représente un frein conséquent à l'adoption de la méthode. Cependant On observe dernièrement un effort grandissant visant au développement de nouveaux agents de contrastes spécifiques – en particulier spécifiques des cellules tumorales, ayant vocation à obtenir une autorisation d'usage clinique (CE, FDA) [66-67]. Ces avancées combinées à un dispositif d'imagerie tel que celui présenté ici peuvent permettre d'espérer une adoption de la méthode pour un usage peropératoire.
- L'emploi de marqueurs fluorescents avec une technique de coupe optique telle que le SIM, en particulier pour une détection du signal en profondeur, nécessite en général l'usage d'objectifs de microscope à grande ouverture numérique permettant une collection du faible signal de fluorescence. Cette contrainte limite fortement la profondeur d'imagerie accessible de la méthode, que ce soit du fait de la perte de signal en OCT (diffusion multiple, aberrations) ou de la perte d'efficacité de sectioning en SIM du fait de la chute de contraste de la mire projetée et imagée à travers l'épaisseur du tissu. Typiquement il paraît difficile d'envisager une acquisition d'image correcte à plus d'une cinquantaine de micromètres. Cependant, pour un usage de diagnostic du cancer, cet ordre de grandeur de profondeur correspond à la profondeur à laquelle les coupes tissulaires sont effectuées en vue d'une préparation histologique (retrait de la topographie de surface par coupes successives, puis prélèvement de quelques coupes pour préparation).

Au regard de ces possibles limitations, une approche plus simple pourrait consister en l'usage d'une voie d'imagerie de fluorescence « simple », à savoir sans section optique. Cette approche pourrait permettre de visualiser une zone fluorescente – que ce soit du fait d'une grande densité cellulaire dans le cas du marquage des noyaux ou de la présence de cellules tumorales dans le cas de marqueurs spécifiques – sans forcément permettre de résoudre les détails cellulaires. Sans forcément chercher à obtenir les performances de diagnostic de l'histologie, cette approche hybride présente une vraie plus-value de diagnostic pour l'OCT, et

peut permettre de relâcher certaines contraintes instrumentales comme l'ouverture numérique des objectifs utilisés.

Remarque : Ce développement a fait l'objet de la rédaction et du dépôt d'une demande de Brevet internationale.

3.4 OCT plein champ à contraste dynamique

3.4.1 Introduction – avantages d'un contraste endogène en contexte clinique

Le paragraphe 3.3 nous a permis de mettre en œuvre un dispositif multimodal OCT Plein Champ / Microscopie de fluorescence, ayant pour objectif de compléter le contraste morphologique apporté par l'OCT Plein Champ par un autre type de contraste spécifique de certaines structures – en l'occurrence les noyaux cellulaires du fait du marqueur utilisé – afin de permettre une lecture anatomopathologique plus précise et donc un meilleur diagnostic.

Le désavantage majeur de cette approche est lié à l'utilisation d'agents de contraste exogènes. Les présents travaux de thèse ayant pour principal objectif l'utilisation des méthodes développées pour le diagnostic en contexte clinique, la nécessité d'avoir recours à un marqueur exogène représente une sérieuse limitation à un possible usage médical. En effet le nombre d'agents de contraste approuvés pour un usage clinique est très limité et ne permet pas d'effectuer un marquage spécifique tel que souhaité pour un meilleur diagnostic (typiquement le marquage des noyaux cellulaires comme explicité au §3.3), de plus le recours à une étape de marquage rallonge potentiellement le temps d'utilisation du système en peropératoire, et introduit une manipulation supplémentaire de l'échantillon nécessitant un savoir-faire technique susceptible d'introduire des artefacts. Enfin l'un des principaux avantages de l'OCT et de l'OCT Plein Champ en particulier, réside dans son principe d'imagerie non invasif, ne nécessitant pas de marquage spécifique : cet avantage est particulièrement appréciable dans le contexte visé (diagnostic peropératoire), puisque permet de ne pas détruire ni altérer l'échantillon analysé, qui reste disponible pour les autres types d'analyse nécessaire au diagnostic final (préparation et analyse de lames d'histologie pour la détermination des caractéristiques tumorales).

L'amélioration de la technique d'OCT Plein Champ pour le diagnostic du Cancer, basée sur une approche multimodale, doit donc idéalement reposer sur une ou des techniques endogènes, de manière à conserver les avantages intrinsèques de la méthode pour l'application et le contexte visé. Un grand nombre de travaux proposent de telles approches multimodales pour l'OCT conventionnel [33-35,51-54,58], mais restent limitées en résolution, contraintes par cette limitation de l'OCT, et ne peuvent donc pas cibler l'application de diagnostic ici étudiée. Quelques études ajoutent à l'OCT Plein Champ d'autres modalités de contraste endogène :

- Le contraste de polarisation [41], par modification instrumentale mineure (ajout de polariseurs et de lames quart d'onde). Cette méthode permet d'obtenir un contraste spécifique sur les structures d'orientations privilégiées telles que les fibres de collagène ou les fibres musculaires. Ceci est particulièrement intéressant dans le contexte du cancer, puisque l'invasion tumorale est très souvent caractérisée par une réaction stromale importante, modifiant les propriétés et l'architecture du tissu de soutien majoritairement constitué de fibres de collagène (voir Chapitre 2). Pour une telle réaction, l'orientation, la densité et l'organisation des fibres sont modifiées, avec la plupart du temps un réseau épais de fibres venant entourer les zones de prolifération. De plus il existe certaines méthodes de caractérisation du type de collagène (type I, II ou III) en anatomopathologie, par préparation spécifique d'une lame d'histologie, permettant d'obtenir des éléments de diagnostic supplémentaires. L'obtention d'un contraste polarimétrique peut permettre d'ajouter une information spécifique (par exemple de la conformation du collagène) à une image FFOCT de manière à faciliter le diagnostic. Cette méthode souffre cependant d'une limitation majeure : l'état de polarisation dans le plan d'intérêt est affecté par le tissu situé en amont, susceptible de modifier l'état de polarisation mesuré et de créer des artefacts. Cette méthode est donc limitée à des profondeurs d'imagerie très faibles et/ou des tissus homogènes dans la profondeur. Il est possible de prendre en compte cette traversée de tissu par mesure de l'état de polarisation de l'ensemble du tissu situé en amont, au prix d'un temps de mesure et de calcul important incompatible avec les applications peropératoires ici ciblées.
- Le contraste spectroscopique [42] ne nécessitant pas de modification instrumentale mais un protocole de mesure différent. La mesure du spectre de la lumière rétrodiffusée en un point de la section optique d'intérêt est effectuée par transformée de Fourier locale de la courbe de réponse en intensité au point considéré selon un déplacement axial de l'échantillon. Là encore cette méthode, bien que susceptible de fournir de précieuses informations (absorption spectrale des tissus éventuellement corrélée à un état pathologique), souffre de contraintes limitant un possible usage à visée de diagnostic. De même que pour la mesure de polarisation, la mesure en un point de profondeur donnée est affectée par les propriétés d'absorption du tissu situé au-dessus, pouvant créer des artefacts. De plus l'acquisition de l'ensemble des données nécessaires à cette mesure est extrêmement longue et demande une grande précision instrumentale en particulier concernant la translation axiale de l'échantillon permettant un échantillonnage précis de la courbe de réponse axiale, afin de ne pas introduire d'erreur dans le calcul de la FFT.
- Le contraste d'élastographie [68], permettant la mise en évidence de la dureté locale du tissu. L'invasion tumorale s'accompagne souvent d'une modification des propriétés d'élasticité des tissus du fait des changements liés à la prolifération tumorale (augmentation de la densité cellulaire, néovascularisation,

réaction stromale, etc.), phénomène utilisé en chirurgie afin de localiser la tumeur par palpation. Ces travaux sur le contraste d'élastographie cherchent à effectuer une détection optique de ce changement de propriétés, en général par mesure locale de la réponse à une stimulation mécanique, qu'elle soit statique ou dynamique. Ce type de contraste est déjà réalisé et utilisé en ultrasonographie [69-71]. Les travaux correspondants en OCT Plein Champ ont fait l'objet de travaux de doctorat, présentés en 2014. Cette modalité de contraste, s'inscrivant pleinement dans l'objectif des présents travaux, présente un grand potentiel quant à l'amélioration des performances de diagnostic de l'OCT.

Nous proposons ici une nouvelle approche d'imagerie par OCT Plein Champ permettant d'obtenir un nouveau contraste endogène visant à faciliter la lecture et le diagnostic de nos images par les cliniciens.

3.4.2 *OCT Plein Champ à contraste dynamique : principe et imagerie de tissu frais*

3.4.2.1 *Principe de mesure et motivation*

Parmi les différentes approches d'imagerie par OCT, très peu s'intéressent à la composante temporelle, à savoir aux fluctuations du signal au cours du temps. Cette composante est majoritairement utilisée jusqu'ici dans les tissus pour mettre en évidence des mouvements macroscopiques, principalement de fluides (écoulement sanguin par exemple), par des méthodes d'imagerie à résolution limitée ne permettant pas de résoudre la cellule élémentaire. En OCT, un grand nombre de publications décrivent des méthodes de microangiographie, cherchant à démontrer la corrélation entre la densité vasculaire mesurée et la présence d'une tumeur (angiogénèse) [72]. Quelques publications exploitent cependant les fluctuations du signal OCT pour effectuer une détection de l'apoptose [73-74], mais le manque intrinsèque de résolution de l'OCT conventionnel ne permet pas de produire des images représentatives de l'activité cellulaire.

Notre approche cherche à tirer parti de la bonne résolution de l'OCT Plein Champ pour à la fois mettre en évidence l'activité cellulaire et en tirer des images suffisamment résolues pour apporter de nouvelles informations utiles à une lecture diagnostique. Le principe consiste à mettre en évidence pour chaque pixel de l'image les fluctuations de signal d'interférence (speckle) au cours du temps, par exemple par calcul de l'écart-type.

Soit N le nombre d'acquisitions effectuées séquentiellement au cours du temps par échantillonnage du détecteur (caméra), et $I(x,y,z,t_i)$ la valeur d'intensité acquise par le détecteur (caméra) pour un voxel de l'échantillon de position (x,y,z) en un temps t_i , i variant de 1 à N . Nous calculons un signal tomographique « dynamique » I_d par calcul de l'écart-type de la séquence temporelle en chaque point du détecteur, correspondant à un voxel de l'échantillon au sein de la section optique de profondeur z :

$$I_d(x, y, z) = \sqrt{\frac{1}{N} \sum_{i=1}^N (I_d(x, y, z, t_i) - \overline{I_d(x, y, z)})^2}$$

$\overline{I_d}$ étant la moyenne du signal en un point de la séquence temporelle acquise.

L'écart type correspond au moyen le plus simple et commun de quantifier les fluctuations du signal. D'autres méthodes d'évaluation statistique d'une dispersion (variance, intervalle interquartiles par exemple) peuvent être appliquées. Nous nommons par la suite cette méthode OCT Plein Champ à contraste dynamique.

Remarques :

- Nous utilisons ici la dispersion du signal d'interférence localisé dans la tranche de cohérence. *Il n'est donc pas nécessaire pour cette approche d'effectuer une modulation de la différence de marche du bras de référence de l'interféromètre*, puisque cette modulation sert à quantifier le signal d'interférence en un temps donné (ne participe pas à l'évaluation de ses fluctuations). Cette absence de modulation permet à la fois de faciliter la mise en œuvre instrumentale, mais aussi d'accélérer le temps d'acquisition d'une séquence. Une telle accélération est dans un premier temps souhaitable, au préalable à une connaissance des caractéristiques temporelles des mouvements intracellulaires que nous cherchons à exploiter. Une acquisition la plus rapide possible permet de minimiser la perte d'information de fluctuations par un éventuel sous-échantillonnage temporel.
- Nous ne *cherchons pas ici principalement à imager les mouvements intracellulaires, mais à utiliser ces mouvements pour créer un signal supplémentaire* permettant d'apporter du contraste dans des zones tissulaires et cellulaires pour lesquelles l'OCT Plein Champ n'apporte habituellement que peu ou pas de contraste. En particulier nous avons vu précédemment à quel point l'imagerie de la cellule et en particulier du noyau et du cytoplasme sont des points clés dans l'objectif d'approcher un diagnostic histologique. L'obtention d'un contraste intracellulaire nous laisse envisager la possibilité de distinguer de telles structures.
- Un autre point justifiant cette approche vient du fait *qu'un tissu fraîchement excisé continue pendant un certain temps à être le lieu d'une activité métabolique [73]*. L'obtention contraste basé sur cette activité est donc compatible avec une application de la méthode en peropératoire. De manière générale, l'apoptose d'une cellule au sein d'un tissu excisé survient au bout d'un laps de temps compris entre 24 et 48h. Les premières images de démonstration sont donc effectuées sur tissus animaux fraîchement prélevés (images effectuées dans les 30 minutes à 2h suivant le prélèvement), par simplicité organisationnelle.

3.4.2.2 Premiers résultats sur biopsies fraîches

Nous présentons ici les premières images obtenues par la méthode précédemment décrite, principalement sur modèle animal (rat). Nous avons pour un champ d'imagerie donné, à une profondeur donnée, acquis à la fois une image OCT Plein Champ conventionnelle et une image OCT Plein Champ à contraste dynamique, pour comparaison et évaluation de leur possible complémentarité.

La Figure 56 montre le résultat d'une telle acquisition pour un échantillon de foie de rat fraîchement prélevé. Le foie est entier, et imagé à partir de sa surface. La profondeur d'imagerie est de 20 μ m

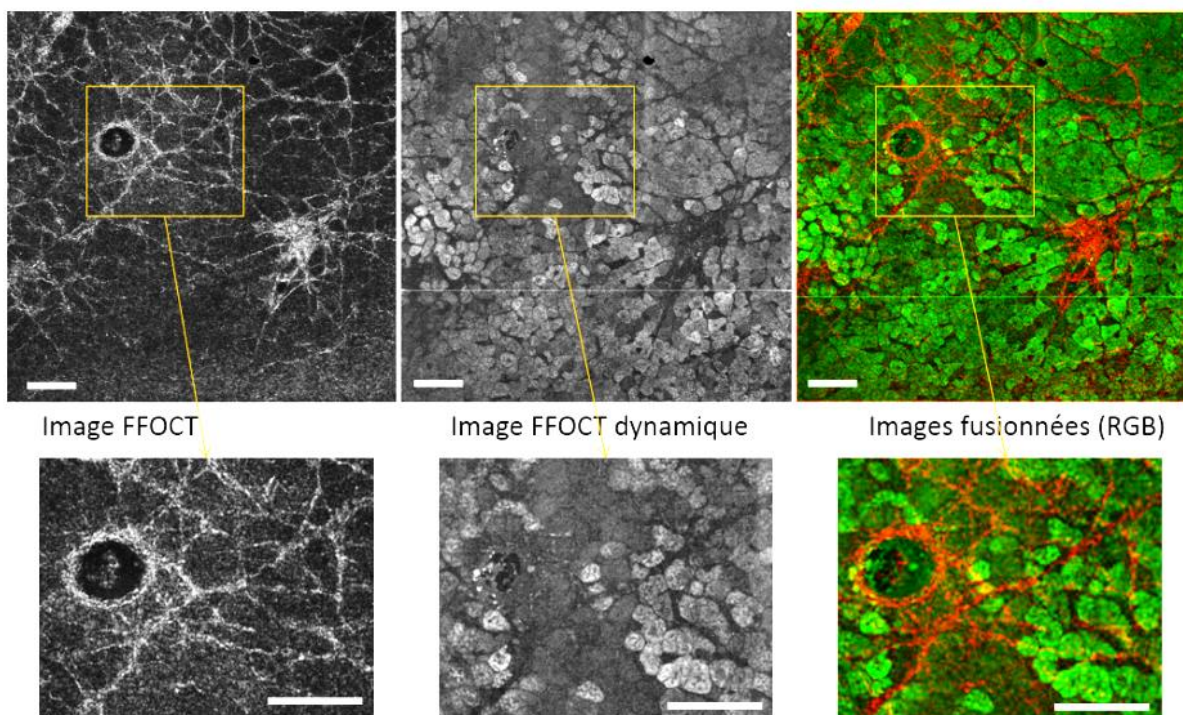


Figure 56 : images OCT Plein Champ (gauche), OCT Plein Champ à contraste dynamique (centre) et fusion des deux images précédentes (droite) d'un échantillon de foie de rat fraîchement excisé. En bas : zooms sur les mêmes images pour une zone d'intérêt (présence d'un vaisseau). Echelle : 100 μ m. Profondeur d'imagerie 20 μ m.

Nous remarquons tout d'abord la grande différence de contraste produite par les 2 types d'images. Comme précédemment caractérisé, l'image OCT Plein Champ permet d'obtenir un très bon contraste sur les structures fibreuses, principalement constituées de collagène et de structures lipidiques (voir Chapitre 2). Ces structures présentent en effet un indice de réfraction sensiblement différent des structures environnantes, sont très rétrodiffusantes, et produisent donc un fort signal OCT (structures hyperréfléctives). On remarque de plus comme noté en 3.1 que l'image OCT plein champ ne permet pas de distinguer les cellules individuelles, ni a fortiori leurs structures internes, non pas du fait du manque de résolution (les cellules hépatiques étant d'un diamètre typique de 20 μ m) mais du fait du manque de contraste.

L'image en contraste dynamique est particulièrement complémentaire de l'OCT. La présence de mouvement intracellulaire permet de créer un signal *permettant de distinguer chaque cellule* présente dans le plan de cohérence. La *Figure 57* présente un zoom sur une partie de l'image OCT Plein Champ dynamique précédente au regard d'une image d'histologie typique de foie de rat. Il est possible sur les 2 images de distinguer la mosaïque dense de cellule hépatiques. L'absence de mouvement dans les espaces intercellulaires permet de dessiner le contour de cellules (zones sans signal) et de les séparer visuellement. Il semble que la majorité du mouvement créant le signal pour l'image OCT provienne du cytoplasme, révélant de fait la présence du noyau cellulaire par un contraste plus faible (flèches sur la *Figure 57*). On note par exemple que l'on retrouve pour certaines cellules un noyau double – caractéristiques de certaines cellules du foie – dans les 2 images.

Par ailleurs il est remarquable de constater que l'on semble aussi distinguer sur l'image OCT Plein Champ Dynamique certaines structures intracellulaires autres que le noyau (mitochondries ?), là encore par un contraste dynamique plus faible que pour la majorité du cytoplasme environnant. Cette dernière observation reste à valider (l'histologie ne permettant pas de distinguer de tels détails) par exemple par préparation de l'échantillon par marquage spécifique de telles structures et observation par exemple en microscopie de fluorescence.

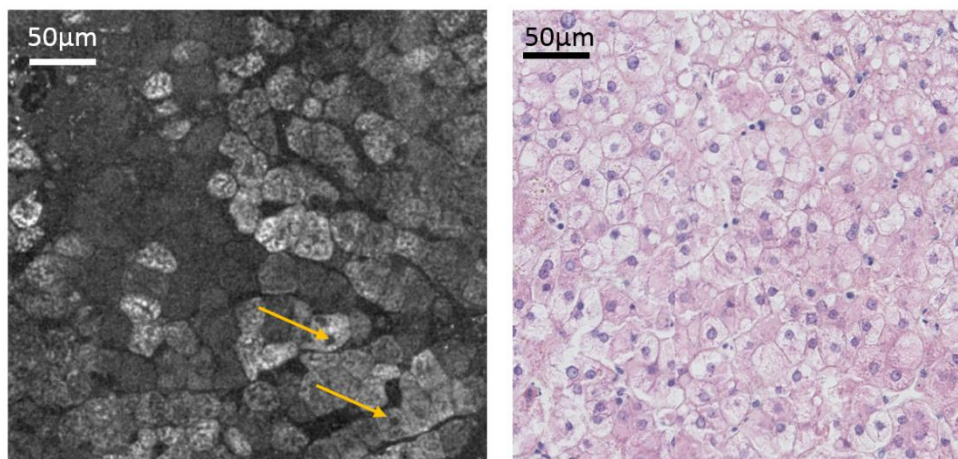


Figure 57 : images comparées OCT Plein Champ Dynamique (gauche) et histologie typique (droite) de foie de rat. Les flèches sur l'image OCT indiquent le noyau cellulaire.

Revenant à la *Figure 56*, la complémentarité des 2 images (FFOCT et FFOCT à contraste dynamique) permet de construire une image fusionnée faisant apparaître les 2 types de contraste, par affectation d'une échelle de couleur (RGB – Red, Green, Blue) à chaque modalité, en vue d'une lecture par le clinicien visant à améliorer le diagnostic.

Même si l'observation des cellules hépatiques avec cette modalité est remarquable, on remarque un contraste non homogène au sein du champ imagé. Plusieurs raisons peuvent expliquer cette non-homogénéité :

- La non-homogénéité d'une cellule à l'autre des caractéristiques du mouvement intracellulaire
- Une influence des structures environnantes (tissu situé au-dessus ou à côté des cellules) venant faire chuter le contraste dynamique observé.

Enfin, une dernière observation majeure correspond à un des principaux intérêts de la méthode : les zones hyper-réfléctives de l'image OCT Plein Champ (structures fibreuses) correspondent à des zones d'absence de « signal dynamique ». Cette observation semble évidente : ces structures protéiniques ne présentent naturellement pas d'activité intracellulaire. La mise en évidence du signal par quantification des fluctuations (écart-type) *permet de faire disparaître les structures dites « statiques »* (terme pris dans le contexte des mouvements intracellulaires). Plusieurs remarques sont consécutives à cette observation :

- Ces images confirment l'hypothèse évoquée en 3.1 de structures hyper-réfléctives telles que les fibres de collagène masquant le signal très faible provenant des cellules en OCT Plein Champ.
- Ce signal très faible ne suffit pas seul à créer une image claire des cellules environnantes une fois les zones hyper-réfléctives supprimées. Nous réalisons par mesure des fluctuations de ce signal une sorte d'intégration temporelle propre non seulement à améliorer le niveau de signal (comme une accumulation d'images OCT) mais aussi à l'homogénéiser au sein d'une structure caractérisée par des mouvements comme le cytoplasme.

On peut remarquer que les hépatocytes sont des cellules particulières : taille importante, tissu hépatique formant un réseau dense et quasi exclusif de cellules. Nous avons effectué des essais d'imagerie par OCT Plein Champ à contraste dynamique sur d'autres types de tissus afin de confirmer l'obtention d'un contraste spécifique sur des cellules dont les caractéristiques sont sensiblement différentes des hépatocytes.

La *Figure 58* présente donc, de la même manière que pour le foie, les résultats d'images de cerveau de rat (cortex) en OCT Plein Champ et en OCT Plein Champ à contraste dynamique. Tout comme pour les images de foie, les images FFOCT de cortex présentent des signaux hyper-réfléctifs correspondant aux structures lipidiques, ici les axones et en particulier les fibres de myéline. On remarque, outre ces fibres, la présence sur l'image FFOCT de nombreuses structures rondes hypo-réfléctives que l'on peut interpréter comme des corps cellulaires. Le Chapitre 2.1 décrit en détail à la fois le caractère remarquable de telles images obtenues par OCT (résolution, reconnaissance des structures, visualisation unique de l'architecture par OCT) ainsi que leurs limitations et terme de diagnostic, principalement liées à l'absence de spécificité pour la visualisation des différents corps cellulaires (cellules gliales, neurones), ainsi qu'à la forte probabilité de ne pas distinguer l'ensemble de ces corps cellulaires. Là encore un mécanisme de contraste complémentaire pourrait être à même d'améliorer les performances de l'OCT Plein Champ seul.

L'image correspondante en OCT Plein Champ à contraste dynamique permet de faire apparaître un signal distinct du signal FFOCT, en particulier sur un certain nombre de structures rondes interprétées comme étant des cellules, au regard du mécanisme de formation de ce signal lié à un mouvement temporel de diffuseurs à l'échelle microscopique.

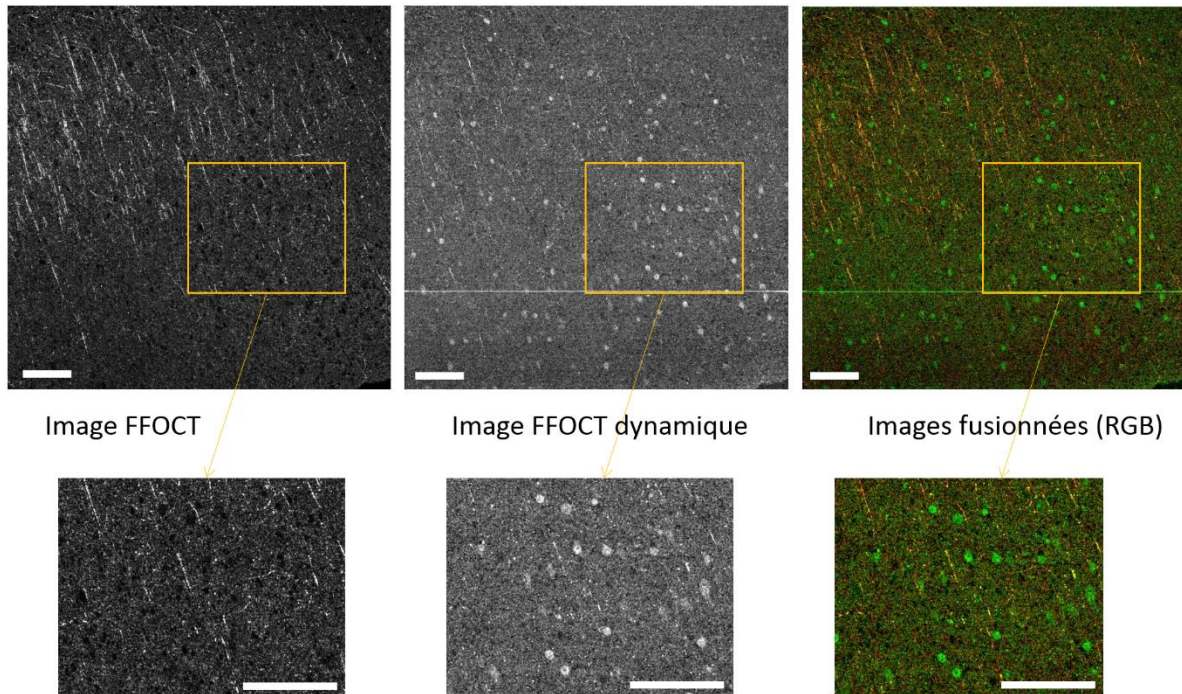


Figure 58 : images OCT Plein Champ (gauche), OCT Plein Champ à contraste dynamique (centre) et fusion des deux images précédentes (droite) d'un échantillon de cerveau de rat fraîchement excisé. En bas : zooms sur les mêmes images pour une zone d'intérêt. Echelle : 100 μ m. Profondeur d'imagerie 20 μ m.

L'image combinée montre une grande complémentarité entre les 2 contrastes, et permet de mettre en évidence les cellules détectées par contraste dynamique. La *Figure 59* montre une comparaison entre une zone agrandie de l'image OCT Plein Champ à contraste dynamique précédente et quelques images d'histologie du cortex. Il est possible de *reconnaître et de différencier certaines cellules*, en particulier par l'examen de la forme de celles-ci : aspect triangulaire et taille plus importante pour les neurones, aspect rond et présence d'un noyau central bien défini pour les pinealocytes.

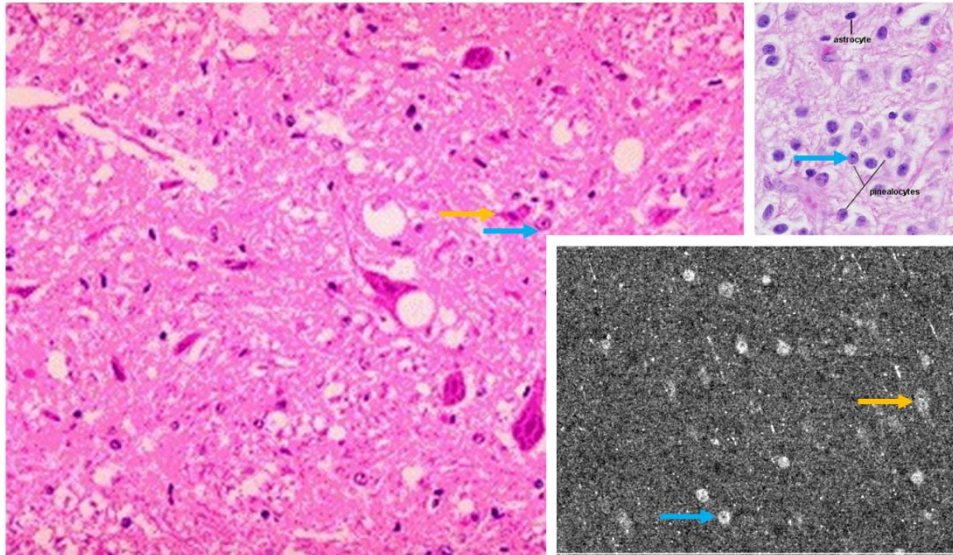


Figure 59 : Images comparées OCT Plein Champ à contraste dynamique (en bas à droite) et histologie du cerveau (biopsie de cortex. Les flèches en orange indiquent des neurones, les flèches en bleu des cellules glandulaires (pinealocytes).

Ces premières images de cerveau amènent les remarques suivantes :

- La densité de cellules révélées par OCT semble bien moins importante que pour les exemples d'images d'histologie. Nous accordons une grande part de cette différence à la différence d'épaisseur de coupe entre les 2 méthodes : environ 5 μ m pour la coupe mécanique (histologie) et 1 μ m pour la coupe optique, donc l'intersection avec le volume tissulaire intercepté évidemment moins de ces petites structures.
- Que ce soit pour l'image OCT ou l'image OCT à contraste dynamique, des structures rondes noires potentiellement attribuables à des cellules sont observées. Certaines d'entre elles sont « révélées » par le contraste dynamique (apparition d'un signal corrélé semblant valider l'hypothèse de la présence de cellule), mais pas toutes. Nous n'avons pour le moment pas de certitude quant à cette disparité de contraste. Une possibilité pourrait être la présence de cellules mortes, transformant la méthode en un contraste de viabilité cellulaire (voir la section discussion plus loin). Des tests utilisant des marqueurs spécifiques (de viabilité par exemple comme le bleu de Tripan) pourront être conduits pour valider cette hypothèse.

L'identification claire de cellules et leur distinction (neurone, pinealocytes, etc.) rendues possibles par cette méthode temporelle comble une partie des limitations identifiées lors de l'étude pilote menée sur biopsies de cerveau au Chapitre 2.1.

Forts de ces premiers essais, concluants quant à l'obtention d'un contraste lié aux mouvements intracellulaires, nous avons effectué de premières images sur tissus humains en conditions cliniques peropératoires. Grâce à notre partenaire clinique (Institut Gustave Roussy – IGR, Villejuif), nous avons pu avoir accès à des déchets opératoires frais de mastectomie, en

salle de pathologie, et en particulier à des prélèvements identifiés au moment de l'examen anatomopathologique macroscopique comme étant des marges cancéreuses positives.

Nous avons vu en 2.2 que le tissu mammaire est un tissu à l'architecture complexe, et que l'invasion tumorale dans le tissu mammaire est protéiforme, cette diversité des manifestations invasives étant à l'origine des limitations actuelles de l'OCT Plein Champ comme élément de diagnostic, en particulier pour les formes tumorales invasives (spécificité en retrait). Nous examinons ici ces prélèvements au regard de ces premières conclusions, en vue de l'obtention d'informations supplémentaires pouvant éventuellement permettre d'améliorer le diagnostic peropératoire des marges tumorales du cancer du sein.

La *Figure 60* décrit le résultat de ces premiers essais. L'image FFOCT montre une modification de l'architecture au niveau de la marge tumorale, due à l'invasion cellulaire tumorale (partie de gauche) et à la réaction stromale correspondante (présence d'une matrice dense de collagène en périphérie de l'invasion), modification similaire aux observations décrites dans l'étude pilote présentée en 2.2.

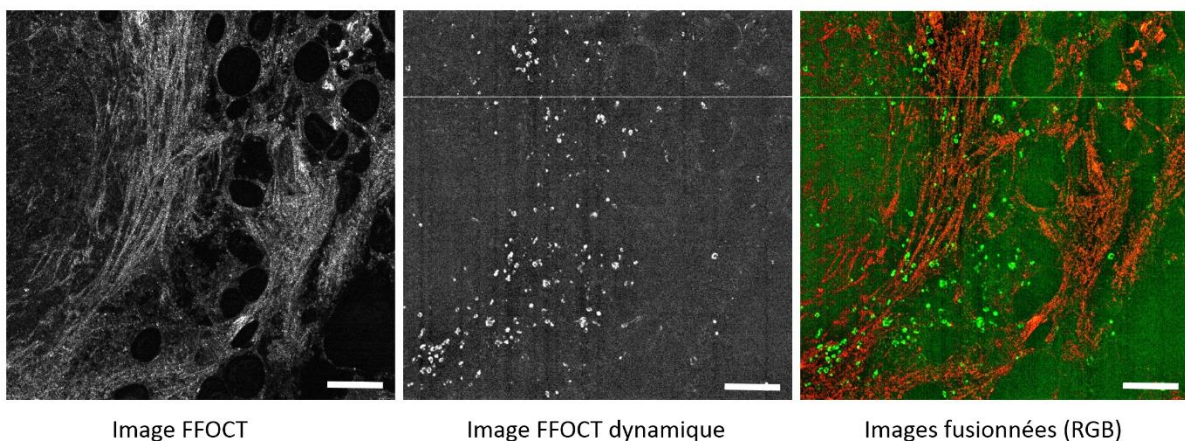


Image FFOCT

Image FFOCT dynamique

Images fusionnées (RGB)

Figure 60 : images OCT Plein Champ (gauche), OCT Plein Champ à contraste dynamique (centre) et fusion des deux images précédentes (droite) d'un échantillon de sein (humain) fraîchement excisé, correspondant à une marge tumorale. Echelle : 100 μ m. Profondeur d'imagerie 20 μ m.

Là encore l'image FFOCT à contraste dynamique élimine le signal provenant des structures « statiques » (collagène) et fait apparaître un signal au niveau de la marge tumorale, prenant la forme de grosses cellules (taille estimée environ 10 à 15 μ m) localisées de manière remarquable tout au long de la marge tumorale, en intrication avec la densification fibreuse. Une première lecture par les anatomopathologistes identifie ces structures à des macrophages, en se basant sur leur forme, leur taille, et leur localisation le long de la marge tumorale. Les macrophages sont des cellules phagocytaires, dont la fonction est l'élimination de cellules mortes et de déchets cellulaires : leur concentration locale est très souvent liée à une inflammation, et systématique dans le cas d'une invasion tumorale avérée (présence forte de déchets nécrotiques).

Ce premier résultat sur tissu humain est particulièrement intéressant : même s'il ne permet pas – comme cela était le cas avec le tissu hépatique – de distinguer les cellules et leur noyau de manière individuelle, l'utilisation des 2 modalités *apporte une information supplémentaire* (présence locale de macrophages) qui, combinée à l'architecture imagée en FFOCT seule, apporte une indication pertinente supplémentaire de la présence d'une marge tumorale, et peut ainsi *améliorer la justesse du diagnostic* (en cas de doute par exemple avec l'image FFOCT seule).

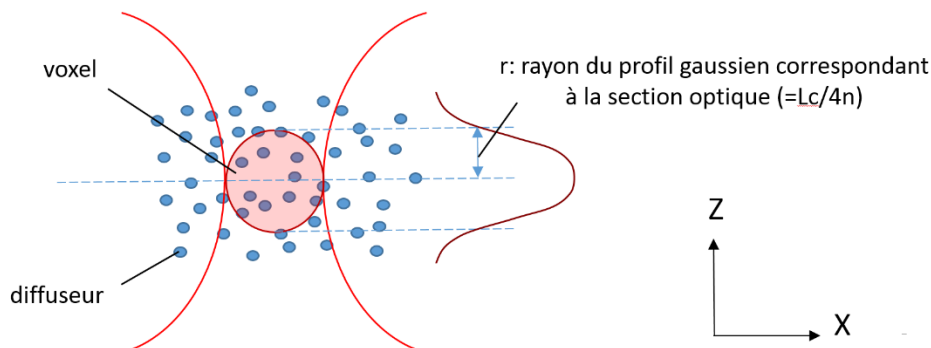
3.4.3 Simulations et caractérisation des signaux

Nous avons développé un modèle 2D (X,Z) permettant de visualiser les signaux considérés, et d'obtenir des ordres de grandeur de sensibilité aux déplacements des diffuseurs selon leurs caractéristiques (amplitude, direction).

Considérons un voxel localisé dans le volume d'un milieu diffusant aléatoire tel qu'un tissu biologique. L'échantillon étant éclairé par une source de lumière, le signal rétrodiffusé par ce voxel et capté par un pixel du détecteur correspond à la somme cohérente des ondes rétrodiffusées par chacun des diffuseurs élémentaires situés à l'intérieur de ce voxel. Pour simplifier le modèle considérons que les amplitudes de chaque onde rétrodiffusée sont égales (de valeur unitaire), et considérons une simulation 2D selon X,Z (le volume de cohérence devient une aire de cohérence). Soit N diffuseurs localisés au sein du voxel, (x_j, z_j) les coordonnées du $j^{\text{ème}}$ diffuseur au sein du voxel, j variant de 1 à N. Nous considérons un profil gaussien de $\frac{1}{2}$ largeur r, correspondant à la coupe optique liée aux propriétés de cohérence de la source. La partie modulée du signal interférométrique S est alors :

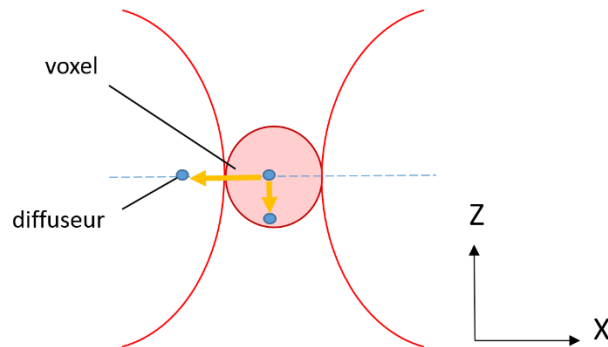
$$S = \text{Re} \left(\sum_{j=1}^N e^{-i \cdot 2 \cdot \frac{2\pi \cdot z_j}{\lambda_0}} \cdot e^{-\frac{z_j^2}{r^2}} \right)$$

où N : nombre de diffuseurs au sein du voxel, r : $\frac{1}{2}$ épaisseur coupe optique, λ_0 : longueur d'onde centrale.



Au sein du voxel considéré, chaque diffuseur est susceptible de subir un déplacement dans l'intervalle de temps séparant 2 acquisitions, ce déplacement étant aléatoire. Considérons un seul diffuseur au sein du voxel, et 2 acquisitions successives séparées par un intervalle de

temps correspondant à la fréquence d'acquisition du dispositif, l'origine du signal selon le déplacement du diffuseur peut être modélisée de la façon suivante :



- Pour un déplacement transverse (selon X), on observe une fluctuation du signal détecté pour un déplacement du diffuseur tel que celui-ci est à l'extérieur du voxel lors de la 2nde acquisition. On détecte dans ce cas une disparition du signal. La réciproque – c'est-à-dire le cas où un diffuseur initialement à l'extérieur du voxel pénètre dans celui-ci dans l'intervalle entre les 2 acquisitions – correspond à une apparition de signal lors de la 2nde acquisition. Ce modèle de formation du signal est similaire à la technique de FCS (Fluorescence Correlation Spectroscopy ou Spectroscopie de Corrélation de fluorescence).
- Pour un déplacement axial (selon Z), le déplacement du diffuseur génère une différence de phase entre les 2 acquisitions successives, d'où une fluctuation de la composante modulée du signal interférométrique. Le signal correspond à une fluctuation plus ou moins aléatoire (en fonction des caractéristiques dynamiques des diffuseurs relativement à la fréquence d'acquisition) du signal d'interférence (composante modulée).

Considérons les paramètres expérimentaux suivants, correspondant au dispositif d'OCT Plein Champ utilisé pour réaliser les images présentées au §3.4.2 :

- Diamètre du voxel : 0,76μm (échantillonnage de la tâche de diffraction par 2 pixels selon le critère de Nyquist)
- Longueur d'onde centrale : $\lambda_0=710\text{nm}$
- n : indice du milieu d'imagerie = 1.38 (indice moyen d'un milieu biologique)

Dans le cas d'un déplacement axial z_j entre 2 acquisitions successives, la différence de marche entre les 2 bras de l'interféromètre est :

$$\delta_{z_j} = \frac{2\pi}{\lambda_0} \cdot n \cdot 2 \cdot z_j$$

Pour un diffuseur élémentaire au centre du voxel lors de la première acquisition, le déplacement transverse correspondant à une disparition du signal est :

$$x_{1-0} = 0,38\mu m$$

Une fluctuation similaire pour un mouvement axial du diffuseur correspond à une inversion du signal d'interférence, soit :

$$\frac{2\pi}{\lambda_0} \cdot n \cdot 2 \cdot z_{1-0} = \pi$$

Soit un déplacement du diffuseur de :

$$z_{1-0} = \frac{\lambda_0}{4n} = 0,13\mu m$$

Pour le dispositif d'OCT Plein Champ utilisé, en particulier du fait de l'ouverture numérique relativement faible utilisée ($N=0,3$), la sensibilité du signal d'OCT dynamique est donc sensiblement plus importante selon les déplacements axiaux, d'un facteur 3 environ. A la longueur d'onde considérée, une sensibilité équivalente selon les 2 axes serait obtenue pour une ouverture numérique de :

$$ON_{sensibilitéXZéquivalente} = 1,22 \cdot \frac{\lambda_0}{4 \cdot x_{1-0}} = 0,57$$

Il serait donc possible d'améliorer la sensibilité de la technique en augmentant l'ouverture numérique des objectifs de microscope, au détriment du champ observé et de la profondeur d'imagerie atteignable. On remarque de plus que l'utilisation d'une longueur d'onde plus faible bénéficie à la fois à l'amélioration de la sensibilité selon les mouvements axiaux et à l'augmentation du signal élémentaire (diffusion plus importante).

Les courbes suivantes, résultant de simulations numériques, illustrent graphiquement quelques cas correspondant à la modélisation précédente. Pour les 3 premières courbes nous considérons les paramètres suivants (correspondant au système FFOCT utilisé):

- Longueur d'onde centrale : $\lambda_0=710\text{nm}$
- Taille du voxel : $0,75\mu m \times 1\mu m$
- Nombre de diffuseurs par voxel : 200
- Amplitude maximale du mouvement élémentaire d'un diffuseur entre 2 acquisitions successives : $0,1\mu m$
- Nombre d'acquisitions pour le calcul de l'écart type : 500

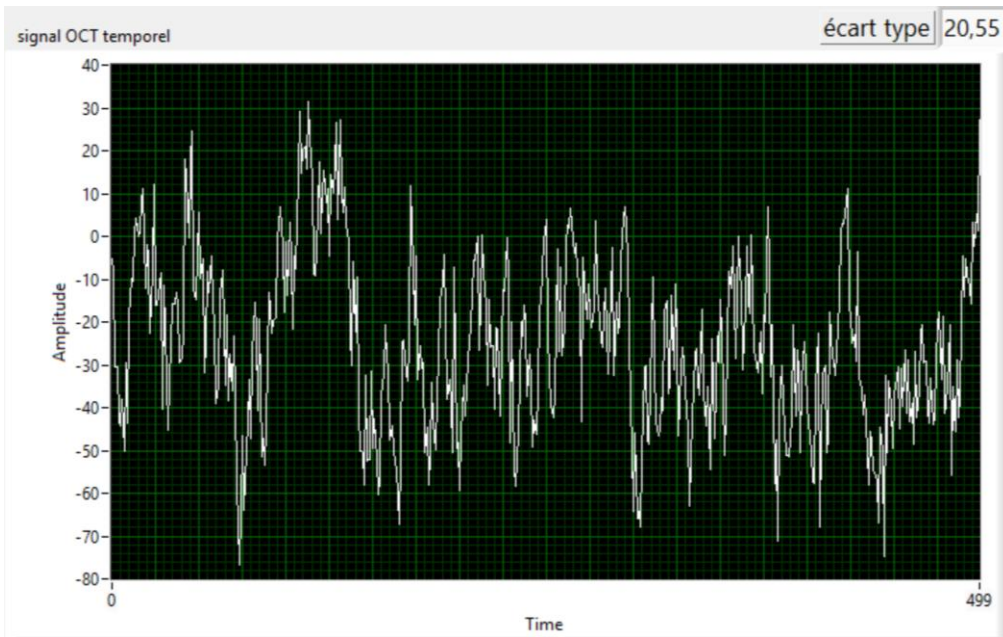


Figure 61 : simulation des fluctuations temporelles du signal interférométrique pour 1 voxel, pour un déplacement aléatoire des diffuseurs selon X et Z

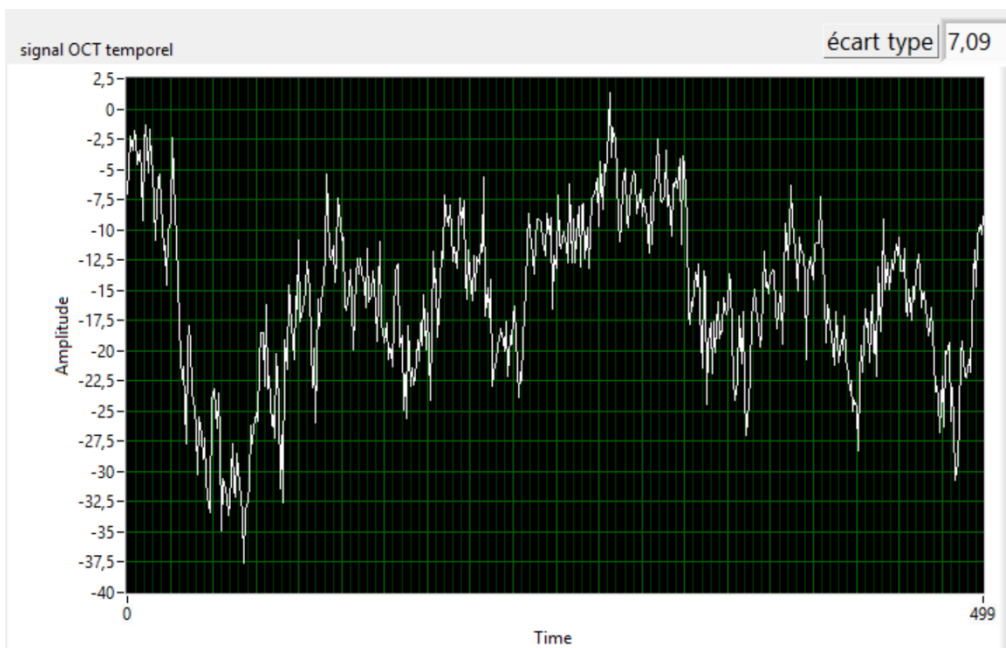


Figure 62 : simulation des fluctuations temporelles du signal interférométrique pour 1 voxel, pour un déplacement aléatoire des diffuseurs selon X

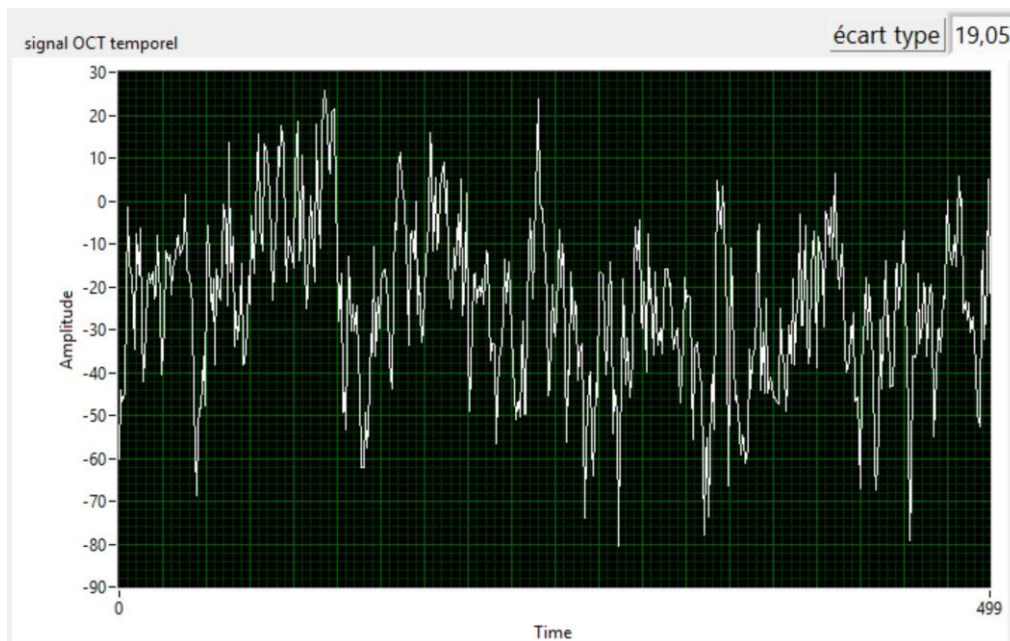


Figure 63 : simulation des fluctuations temporelles du signal interférométrique pour 1 voxel, pour un déplacement aléatoire des diffuseurs selon X

Ces figures illustrent par simulation numérique la prédominance du mouvement axial sur la génération de fluctuations du signal interférométrique détecté, pour une succession de 500 acquisitions. Nous retrouvons sur ces quelques courbes (pour 3 tirages de 500 acquisitions différents) un facteur du même ordre de grandeur que le facteur 3 calculé précédemment.

Nous avons ensuite cherché à déterminer l'influence du nombre de diffuseurs par voxel sur l'évolution du signal lié au mouvement. En effet nous n'avons pour le moment pas de connaissance précise ni de preuves expérimentales de la nature et des caractéristiques des diffuseurs élémentaires mobiles, par exemple au sein d'une cellule, générant les signaux observés. Quelques recherches bibliographiques succinctes laissent à penser que des structures telles que les lysosomes pourraient correspondre. Nos simulations se basent donc sur ces hypothèses.

La *Figure 64* reprend les paramètres précédents, et calcul l'écart type des fluctuations temporelles du signal en fonction du nombre de diffuseurs par voxels. Cette simulation permet à la fois d'avoir un ordre de grandeur de l'évolution du signal pour différentes hypothèses concernant la nature des diffuseurs élémentaires, mais aussi par la même occasion de simuler l'effet d'une variation de l'ouverture numérique du système d'observation (nombre de diffuseurs au sein d'une tache de diffraction). On note une courbe de tendance en racine carrée.

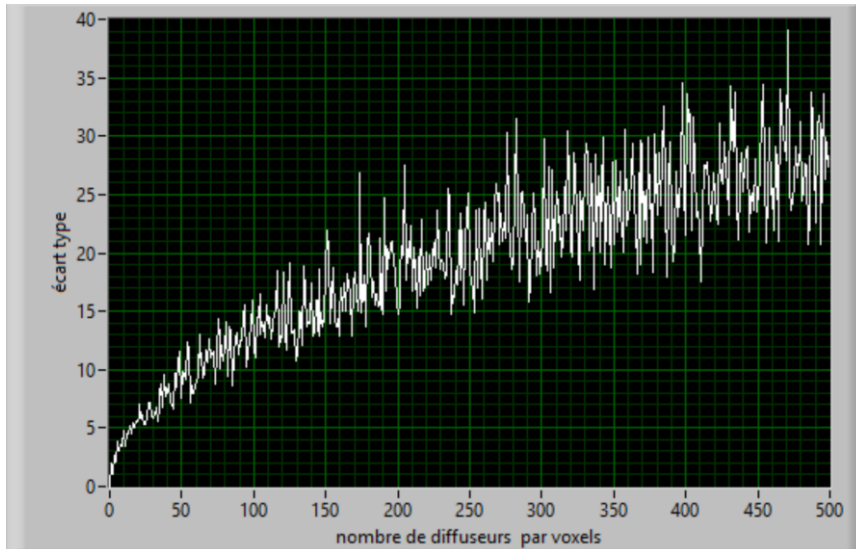


Figure 64 : évolution du signal « dynamique » (écart type sur une série de 500 acquisitions) en fonction du nombre de diffuseurs par voxel.

Enfin, dans le but d'obtenir un premier ordre de grandeur de sensibilité, nous avons effectué une première exploitation des signaux pour une image représentative de ce nouveau contraste, en reprenant l'exemple de tissu hépatique de la *Figure 56*. Nous considérons au sein de cette image 2 pixels particuliers :

- Un pixel donnant un fort signal « dynamique », donc pour lequel la séquence temporelle acquise correspondante montre de fortes fluctuations de signal (présence de diffuseurs mobiles pendant la durée de l'acquisition)
- Un pixel donnant une absence de signal « dynamique », localisé au voisinage du précédent, pour lequel la séquence temporelle acquise montre de faibles fluctuations de signal.

Ces 2 pixels sont indiqués à la *Figure 65*, et correspondent respectivement à une zone intracellulaire (cytoplasme) d'un hépatocyte, et à une zone intercellulaire (membrane ou fibres) avoisinante. Notons que nous avons choisi ces 2 points pour une cellule mise en évidence par cette nouvelle modalité *présentant un contraste particulièrement élevé* de manière à obtenir un ordre de grandeur des signaux optimaux obtenus.

La *Figure 65* présente donc les courbes d'évolution temporelle des signaux de ces 2 pixels, ainsi que le calcul de l'écart-type correspondant. Nous définissons le rapport signal à bruit comme le rapport de ces 2 écart-type mesurés : *dans un cas favorable (forte activité intracellulaire), nous obtenons un rapport signal à bruit de 1,5.*

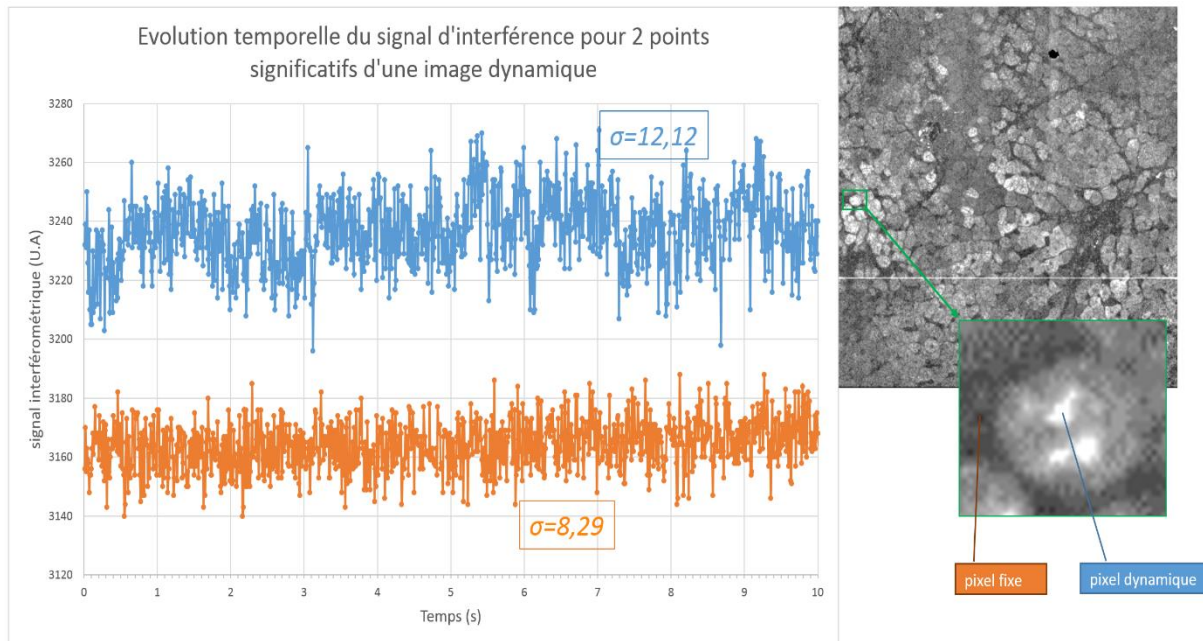


Figure 65 : Evolution temporelle du signal d'interférence en un point, pour 2 zones significatives (présence de mouvement à l'intérieur de la cellule, et absence de mouvement dans un espace inter-cellulaire).

3.4.4 Discussion

Nous avons développé une nouvelle modalité de contraste endogène en OCT Plein Champ, et obtenu de premiers résultats sur tissus frais. Ces premières images confirment l'apport en information de la méthode et sa complémentarité avec l'OCT Plein Champ. Un premier cas clinique nous a permis de démontrer la pertinence diagnostique de ce nouveau contraste combiné avec l'OCT.

Cette modalité permet en outre d'utiliser une plus grande partie du signal interférométrique « disponible » dans l'épaisseur de cohérence, puisque tire parti des signaux faibles la plupart du temps masqués par les structures hyper-réfléctives (collagène) en quantifiant la fluctuations temporelles dans le cas de mouvements intracellulaires. Dans certains cas (hépatocytes, pinealocytes) nous avons démontré la capacité de la méthode à rendre visible la cellule et son noyau, requête majeure formulée par les anatomopathologistes lors des premières études conduites avec l'OCT Plein Champ en contexte clinique.

Ce travail correspond à une première exploration, et de nombreux paramètres restent à approfondir. En particulier, nous avons d'ores et déjà identifié plusieurs éléments clés constituant des limitations actuelles aux performances de cette modalité d'imagerie :

- Le rapport signal à bruit de cette modalité de contraste est très faible, en particulier en comparaison de l'imagerie FFOCT. Ceci a pour conséquence une

profondeur d'imagerie maximale très limitée, et sans doute une difficulté à obtenir des images de bonne qualité sur tout type de tissus.

- L'acquisition d'une séquence temporelle d'images en vue de la mesure des fluctuations de signal rend la méthode très sensible aux vibrations, pouvant introduire des signaux parasites issus des structures donnant un fort signal OCT (par introduction de fluctuations de signaux artificielles liées aux vibrations). Une grande maîtrise de la stabilité de l'instrument et de son environnement est nécessaire.
- De même l'acquisition d'une séquence temporelle d'images conséquente (typiquement de l'ordre de 500 à 1000 images) représente un allongement significatif du temps d'acquisition et du volume de données transférées. Cet allongement va à l'encontre des exigences de méthodes peropératoires : il conviendra donc de le minimiser, par exemple par augmentation de la fréquence d'acquisition.
- Enfin le contraste utilisé est dépendant d'un phénomène biologique dont nous ne maîtrisons pas encore complètement tous les paramètres. Existe-t-il une influence du mode de conservation de la biopsie ? du mode de découpe ? Les mouvements intracellulaires sont-ils très différents d'un type de tissu à l'autre ? etc.

Malgré ces limitations la méthode présente un énorme potentiel, puisqu'elle permet comme nous l'avons vu de pallier à quelques limites de l'OCT Plein Champ seul, de manière complètement endogène.

Tout d'abord un certain nombre de ces limitations peuvent être compensées par des améliorations instrumentales d'ores-et-déjà envisageables:

- Un design mécanique amélioré peut permettre de minimiser la sensibilité aux vibrations.
- La disponibilité d'une caméra optimisée pour l'OCT Plein Champ peut permettre de gagner au moins un ordre de grandeur en termes de sensibilité et de vitesse. Une telle caméra a été développée et est maintenant disponible (voir Paragraphe 4.3)
- L'utilisation de longueur d'onde moins élevées peut permettre d'augmenter le signal de rétrodiffusion.

Enfin la nature de cette nouvelle modalité de contraste, basée sur l'activité intracellulaire, offre quelques belles promesses – restant à démontrer – quant au diagnostic non-invasif du cancer :

- Cette méthode peut-elle servir de contraste de viabilité cellulaire (détection des cellules mortes par absence de signal), par exemple pour une application dans

l'évaluation pré-opératoire des cellules de l'endothélium des greffons cornéens (voir Paragraphe 2.3) ?

- Le métabolisme d'une cellule cancéreuse étant décuplé, pouvons-nous imaginer qu'une partie de ce métabolisme se traduise par une augmentation significative du mouvement intracellulaire, et nous permettre par OCT Plein Champ à contraste dynamique d'effectuer une imagerie microscopique spécifique de la cellule cancéreuse sans marqueur ?

Remarques :

- *Ce développement a fait l'objet de la rédaction et du dépôt d'une demande de Brevet nationale et internationale.*
- *Une thèse a démarré sur cette thématique, de manière à approfondir la caractérisation, la fiabilisation et l'exploration clinique de cette nouvelle méthode (Thèse C. Apélian, soutenance prévue en 2017, que je co-encadre). Les premières images présentées ici ont été obtenues dans le cadre de cette nouvelle thèse.*

3.5 Conclusion - vers un diagnostic histologique sur tissu frais par imagerie optique?

Nous avons introduit dans ce chapitre de nouveaux développements instrumentaux visant à améliorer à terme les performances de l'OCT Plein Champ pour le diagnostic peropératoire du cancer. En particulier il semble nécessaire d'améliorer la spécificité des images produites, ce que nous avons proposé de faire par l'adjonction de modalités de contraste complémentaires telles que l'imagerie de fluorescence et l'imagerie FFOCT à contraste dynamique. La preuve de concept d'une intégration de ces diverses modalités a été faite : il convient maintenant de poursuivre ces travaux par une évaluation du gain de ces ajouts sur la performance de diagnostic, et de leur applicabilité en contexte clinique sur une statistique significative d'échantillons. Par une amélioration de la spécificité des images produites, l'OCT Plein Champ se rapproche petit-à-petit des performances des méthodes traditionnelles telles que les coupes au cryostat ou l'histologie.

L'une des raisons du choix de ces modalités de contraste repose sur leur bonne compatibilité instrumentale avec l'OCT Plein Champ, rendant possible une amélioration simple du dispositif, à moindre coût, et conservant une ergonomie d'usage compatible avec le besoin clinique. Il existe cependant d'autres modalités de contraste, préférentiellement endogènes, dont les caractéristiques de spécificité pourraient convenir à une combinaison avec l'OCT Plein Champ :

- Le *contraste d'élasticité* : la combinaison de l'OCT Plein Champ avec l'élastographie a fait l'objet de travaux de thèse (thèse A. Nahas soutenue en 2014), utilisant en partie le système FFOCT développé ici avec des modifications mineures du porte-échantillon pour permettre une sollicitation mécanique de l'échantillon [68]. Le contraste d'élasticité (mesure de la dureté locale du tissu) cherche à reproduire le geste de palpation du chirurgien, mais à l'échelle microscopique. Cette approche est par ailleurs aujourd'hui utilisée en échographie (société SuperSonic Imagine issue de l'Institut Langevin) avec des résolutions relatives aux ondes acoustiques.
- D'autres méthodes de microscopie telles que la *microscopie multiphotonique* ou la *microscopie CARS* présentent un très grand potentiel quant à l'imagerie spécifique de structures tissulaires et cellulaires. Quelques travaux de combinaisons avec l'OCT ont été réalisés [75]. Cependant ces méthodes sont instrumentalement moins compatibles avec l'OCT Plein Champ (basées sur un balayage point par point de l'échantillon) et restent relativement coûteuses (utilisation de lasers coûteux et souvent encombrants), rendant plus difficile leur possible adoption clinique à court terme [76].

Nous avons jusqu'ici utilisé l'OCT Plein Champ dans le contexte du contrôle peropératoire de biopsies. Un certain nombre de cas cliniques, pour ne pas dire la majorité, souhaiteraient disposer d'un outil de diagnostic permettant d'effectuer ce même contrôle in-situ, c'est-à-dire avant toute excision, comme élément de décision d'effectuer ou non une biopsie ou une résection tumorale. La déclinaison de la méthode sous la forme d'un système d'imagerie in-vivo endoscopique a donc une très grande pertinence clinique. Nous décrivons au Chapitre suivant les travaux effectués en ce sens.

4 *Vers l'imagerie clinique in-vivo par OCT plein champ endoscopique*

4.1 Introduction

Nous avons présenté aux chapitres précédents différentes techniques de microscopie optique susceptibles de produire des images de tissus en profondeur à visée de diagnostic, ainsi qu'un ensemble de travaux de développement instrumental et d'évaluation clinique relatifs à l'OCT Plein Champ poursuivant ce même but. L'objectif principal de ces développements consiste à utiliser la technique d'OCT Plein Champ pour le diagnostic peropératoire du cancer par imagerie rapide et non-invasive de biopsies. Les cas cliniques les plus pertinents relatifs à cet objectif sont le contrôle des marges d'exérèse visant à optimiser la résection et limiter la quantité de tissu excisé, en particulier dans le cadre de la chirurgie conservatrice cherchant à limiter les effets secondaires d'une excision (cerveau, prostate, etc.), et le contrôle peropératoire des biopsies dans le cas où une qualification rapide de l'échantillon apporte une optimisation de la procédure de biopsie : vérification quasi temps réel de la présence de tumeur permettant d'éviter un rappel du patient, diminution du nombre de biopsies dans le cas de procédures systématiques (prostate).

L'optimisation naturelle de cette approche clinique consiste donc à effectuer ce contrôle par imagerie in-situ, c'est-à-dire avant la biopsie, de manière à guider la procédure de résection et/ou biopsie et à effectuer un prélèvement uniquement lorsque nécessaire, c'est-à-dire pour une zone diagnostiquée tumorale. Cette approche vise à améliorer en particulier les méthodes d'inspection endoscopique ou d'imagerie du champ opératoire actuelles, la plupart du temps limitées à *une imagerie de surface à des résolutions macroscopiques*.



Figure 66 : endoscope flexible (coloscope) à gauche et détail des voies d'éclairage et canaux opératoires de la partie distale ; endoscope rigide (laryngoscope) à droite.

La *Figure 66* présente deux exemples d'endoscope commerciaux selon les 2 grandes catégories instrumentales existantes : l'endoscopie flexible basée en général sur l'emploi de caméras miniatures sur la partie distale ou sur l'emploi de bundles de fibre pour effectuer le

transport de l'image, et l'endoscopie rigide utilisant des optiques (lentilles épaisses, micro-lentilles, lentilles à gradient d'indice (GRIN)) pour relayer l'image vers la voie d'observation. L'endoscopie flexible, pour laquelle l'extrémité distale est en général orientable par l'opérateur, est le plus souvent utilisée pour l'examen des voies respiratoires ou digestives. L'endoscopie rigide est typiquement utilisée pour l'examen de la cavité abdominale (laparoscopie), de l'utérus (hystéroscopie), de la vessie ou de la prostate (cystoscopie) des articulations (arthroscopie). Certains endoscopes sont dotés de canaux opératoires supplémentaires permettant l'insertion d'outils de chirurgie (endoscopie interventionnelle). Les images obtenues correspondent à une imagerie de surface, le plus souvent en lumière blanche, parfois par adjonctions de contrastes supplémentaires, que ce soit par imagerie à bande spectrale étroite (Narrow-Band Imaging ou NBI [77]) ou par applications de colorants sur la surface suspecte (chromoendoscopie [78-79], par exemple par application de Bleu de Méthylène pour la mise en évidence de l'épithélium), de manière à améliorer l'interprétation des images. Dans tous les cas les images produites correspondent à des champs larges, typiquement des champs de visée $> 100^\circ$, à des distances d'observation de 2 à 200mm. Ce type d'images permet de visualiser des modifications tissulaires macroscopiques, avec une résolution typiquement supérieure à $100\mu\text{m}$, pour guidage du geste chirurgical. Les 2 inconvénients principaux de cette imagerie endoscopique conventionnelle sont ainsi la résolution qui ne permet pas un diagnostic précis possiblement utile à la décision ou non d'excision, et l'absence d'imagerie en profondeur ne permettant pas d'évaluer par exemple l'amplitude de prolifération tumorale et donc la profondeur d'une résection associée. La microscopie endoscopique, ou endomicroscopie, en particulier lorsqu'elle propose une exploration tomographique, a le potentiel d'apporter ces informations de manière très complémentaire.

Nous présentons donc dans ce chapitre l'état actuel de développement des méthodes de microscopie optique in-situ existantes, ainsi que les développements effectués au cours de ces travaux de thèse visant à mettre à disposition des cliniciens un dispositif d'imagerie in-situ par FFOCT.

4.2 Microscopie optique in situ : état de l'art et limitations actuelles

Nous nous attachons ici principalement à décrire le contexte actuel de l'endomicroscopie, c'est-à-dire de la microscopie optique couplée à un endoscope, qui est la cible des développements que nous allons présenter.

Un certain nombre des techniques de microscopie optique décrites au chapitre 1 ont fait récemment l'objet de travaux d'adaptation à l'imagerie endoscopique, à visée de diagnostic in-situ. Les contraintes techniques des principales méthodes de microscopie du vivant diffèrent sensiblement de celles de l'imagerie conventionnelle utilisée en endoscopie, nécessitant généralement une reconception en profondeur de certains sous-ensembles. En particulier :

- La meilleure résolution impose des contraintes supplémentaires sur la *qualité du système optique* de relais d'image (utilisation d'ouvertures numériques plus importantes susceptibles de générer des aberrations).
- Pour la plupart de ces méthodes, l'obtention d'une image tomographie est basée soit sur un *balayage point par point* du plan d'intérêt (microscopie confocale, microscopie biphotonique, OCT), soit sur l'utilisation de *plusieurs images acquises séquentiellement* (OCT Plein Champ). Ces approches imposent des contraintes de vitesse, de manière à limiter la sensibilité aux mouvements (mouvements de l'opérateur et/ou du corps humain). Cette sensibilité s'avère d'ailleurs d'autant plus importante que la résolution est élevée, tout mouvement de l'objet faisant très rapidement perdre la netteté de l'image obtenue.
- Enfin la haute résolution impose une limitation quant à la *taille maximale du champ imagé*, très significativement inférieur à celui d'un endoscope conventionnel. Cet aspect rend plus difficile la lecture des images et le diagnostic associé par manque d'informations de contexte tissulaire.

Endomicroscopie confocale : la microscopie confocale est la première des méthodes de sectionnement optique à avoir fait l'objet de développement visant à une adaptation endoscopique. Du fait de la géométrie d'acquisition par balayage, l'ensemble de ces développements est basé sur une utilisation limitée d'optique (principalement l'optique d'imagerie distale) et sur l'usage de fibres à la fois pour l'illumination et le transport d'images. Ainsi plusieurs méthodes de miniaturisation ont été proposées, utilisant le balayage proximal d'un bundle de fibres pour à la fois éclairer l'échantillon et transporter l'image vers le détecteur [80], utilisant un microscope confocal miniature à balayage par MEMS à la partie distale d'une fibre [81], ou bien utilisant une variante confocale par encodage spectral à l'extrémité d'une fibre [82]. Ces systèmes sont donc des endoscopes flexibles, et proposent de très bonnes résolutions – sensiblement équivalentes à celles de la microscopie confocale – typiquement de l'ordre de 1µm en transverse et de quelques micromètres en axial. Les profondeurs d'imagerie sont cependant généralement limitées à une centaine de micromètres, pour les mêmes raisons que la microscopie confocale conventionnelle. Comme pour la microscopie confocale, ces systèmes sont généralement basés sur l'usage de marqueurs fluorescents (validés pour un usage cliniques) tels que l'acriflavine ou la fluoresceine, permettant de rehausser le contraste, mais limitant la palette de structures visibles du fait de l'absence de spécificité de ces marqueurs. Le champ d'imagerie typique varie d'un diamètre de 200 à 500µm, pouvant être étendu par recalage d'images décalées suite aux mouvements de la sonde [83].

Cette technologie est aujourd'hui la plus mature, plusieurs systèmes commerciaux (CellVizio - Mauna Kea Technologies, OptiScan Five 1 – Optiscan) sont aujourd'hui utilisés à la fois en recherche sur le petit animal [ref] et en clinique sur des applications telles que les voies respiratoires [84], les voies digestives [85], ou le conduit biliaire [86].

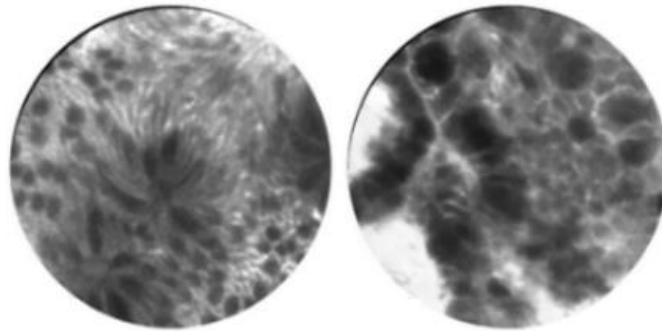


Figure 67 : images d'endomicroscopie confocale du colon. A gauche : colon sain (cryptes), à droite : adénocarcinome. Champ d'imagerie : $200\mu\text{m}$, résolution transverse $1\mu\text{m}$. D'après [d'après 87]

Endomicroscopie à 2 photons : Quelques développements ont montré la faisabilité d'un système d'endomicroscopie basé sur la fluorescence à 2 photons. Ces systèmes rapportent, comme pour la microscopie de fluorescence à 2 photons, une profondeur d'imagerie plus importante que le confocal, pouvant atteindre $500\mu\text{m}$, pour des diamètres de sonde de l'ordre de 1mm . Là encore on trouve plusieurs approches d'intégration, par utilisation de lentilles GRIN pour des sondes rigides [88-89], ou par utilisation de système de balayage distal miniaturisé en bout de fibre d'éclairage dans le cas de sondes flexibles [90].

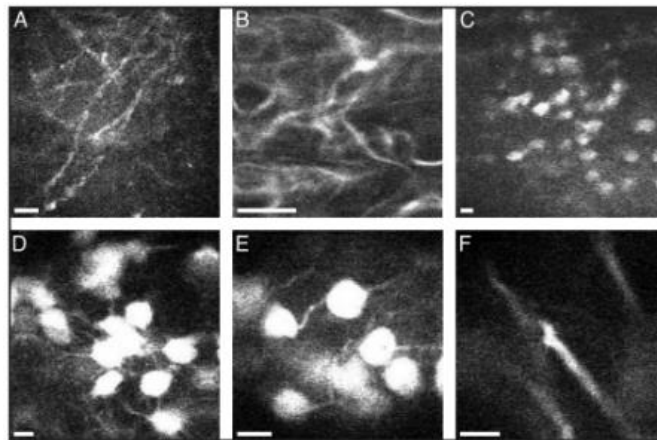


Figure 68 : images de microendoscopie à 2 photons à sonde rigide de cerveau de souris, en différentes zone de l'hippocampe. A,B : dendrites ; C-E : neurones ; F : dendrite large. Barres d'échelle : $10\mu\text{m}$. résolution transverse : $0,5\mu\text{m}$; profondeur d'imagerie $130\mu\text{m}$. Temps d'acquisition typique pour 1 image : $0,5\text{s}$. D'après [88]

Endomicroscopie par OCT : Nous avons vu que la grande majorité des dispositifs d'OCT à balayage utilisent des composants fibrés permettant de miniaturiser le système et de déporter la tête de mesure. L'adaptation endoscopique de la méthode apparaît donc naturelle, et les premiers développements ont été effectués peu après la démonstration de l'OCT [91].

La grande majorité des dispositifs d'endomicroscopie par OCT consistent à acquérir un profil radial par visée latérale et rotation d'un miroir ou prisme au niveau de la partie distale, puis à déplacer la sonde à vitesse constante, en général par retrait (« Pullback ») de manière à obtenir

un volume 3D [94]. Cette approche est particulièrement pertinente pour l'imagerie de conduits naturels tels que les artères [92] ou l'œsophage [93]. L'utilisation d'une seule fibre permet de réaliser des sondes très fines, de l'ordre de 1mm de diamètre, et les résolutions obtenues sont typiquement de 10 μ m en transverse et de 20 μ m en axial. Cette technologie est maintenant mature, et plusieurs dispositifs commerciaux sont disponibles pour des applications intravasculaires (LightLab Imaging) ou des voies digestives (Nine Point Medical).

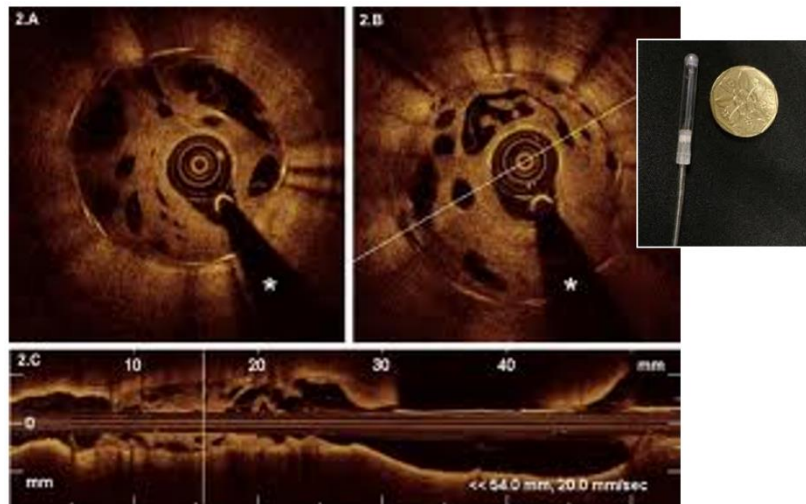


Figure 69 : images OCT endoscopique en artériologie. En haut : visualisation radiale mettant en évidence la présence d'une plaque d'athérome. En bas : coupe longitudinale calculée à partir d'un volume acquis par retrait progressive de la sonde. D'après [94]

Ces approches d'endoscopie présentent un certain nombre de limitations que l'OCT Plein Champ peut prétendre combler : les approches basées sur un balayage (OCT, Microscopie à 2 photons) utilisent la plupart du temps un élément mobile miniature à l'extrémité de la sonde, rendant l'intégration complexe et nécessitant l'apport d'énergie électrique en bout de fibre. L'endoscopie confocale contourne le problème en déportant le balayage au niveau proximal, et en effectuant un relais d'image par l'intermédiaire d'un faisceau de fibre. Cette méthode est cependant aujourd'hui pénalisée par la nécessité d'employer des marqueurs fluorescents, dont le nombre est très limité pour un usage clinique in-vivo, qui ont une spécificité faible et qui présentent un risque pour le patient. Nous nous proposons donc d'adapter la technique d'OCT Plein Champ à l'imagerie endoscopique : la méthode permet d'obtenir de meilleures résolutions, la géométrie d'acquisition en parallèle évite l'utilisation de moyens de balayage, il est ainsi possible d'envisager la réalisation d'une sonde totalement passive, enfin la méthode permet d'obtenir un champ d'imagerie sensiblement plus étendu que les autres méthodes d'endoscopie haute résolution (confocal, 2 photons).

4.3 Définition et réalisation d'un capteur d'image optimisé pour l'OCT plein champ in-vivo

Dans le but de franchir certaines limites technologiques à l'utilisation in-vivo de la méthode OCT Plein Champ, nous avons monté un Consortium collaboratif et obtenu un financement Européen (projet FP7 CAREIOCA : www.careioca.eu) permettant de se doter d'un détecteur CMOS et d'une caméra correspondante dont les caractéristiques améliorent significativement les performances de la technique en termes de sensibilité et de vitesse.

4.3.1 Spécifications

Comme nous l'avons vu au chapitre 1, le détecteur matriciel est un élément majeur définissant les performances de sensibilité/vitesse d'un montage OCT Plein Champ. En particulier il est apparu nécessaire en utilisant le microscope FFOCT développé au Chapitre 1 d'accumuler un certain nombre d'images pour obtenir un rapport signal à bruit permettant d'obtenir des images de qualité, nécessaires à une interprétation diagnostique. Il semble nécessaire d'améliorer les performances de sensibilité de la technique pour envisager un fonctionnement in-vivo, et pour cela il apparaît indispensable d'optimiser les performances du détecteur. Nous avons décrit en 1.3.1.5 les paramètres principaux d'un capteur adapté à la technique : nous définissons ici les spécifications d'un capteur optimisé pour l'OCT Plein en vue d'une réalisation sur mesure.

Dans l'objectif du développement d'un capteur optimisé pour l'OCT Plein Champ, ces paramètres orientent rapidement le choix de la technologie de base du pixel vers le CMOS (Complementary Metal-Oxyde Semiconductor). Les 2 principales technologies disponibles pour la conception de capteurs d'images 2D basés sur Silicium (nous avons vu précédemment que le coût de la technologie InGaAs était rédhibitoire malgré des caractéristiques très intéressantes) sont le CMOS et le CCD (Charged Couple Device). Les principaux avantages de la technologie CCD, lorsque comparée au CMOS, sont le taux de remplissage pixel (Fill Factor – taille de l'aire photosensible par rapport à l'aire totale du pixel), le bruit (en particulier le bruit électronique) et l'homogénéité spatiale de la réponse des pixels (PRNU Photon Response Non Uniformity). Ces paramètres ne sont absolument pas critiques en OCT Plein Champ : nous travaillons en limite de saturation donc dans un régime où le bruit shot prend le pas sur le bruit électronique gênant pour des signaux faibles, nous pouvons disposer de sources incohérentes (halogène, LEDs, Xenon) suffisamment puissantes pour compenser la perte de surface photosensible du CMOS, et enfin le niveau d'inhomogénéité spatiale observé en CMOS est largement supprimé du fait du calcul de l'image FFOCT basé sur une différence de 2 images successives. Par ailleurs, la technologie CMOS offre des caractéristiques particulièrement pertinentes pour un capteur optimal : possibilité d'atteindre des vitesses d'acquisition bien supérieures (du fait de l'architecture de lecture), latitude bien plus importante dans le design de la chaîne de conversion et de lecture du pixel, possibilité de bénéficier des dernières innovations, la technologie représentant la grande majorité des développements actuels de

capteurs. La brique de base d'un capteur optimisé pour l'OCT Plein Champ est donc la technologie CMOS.

Nous décrivons et justifions dans le tableau suivant les principales spécifications d'un tel capteur idéal, basée sur les performances finales souhaitées mais aussi prenant en compte les limitations technologiques actuelles (suite aux discussions avec notre partenaire) :

Paramètre	Spécification	Justification
Technologie	CMOS	Voir précédemment
Profondeur de puits (Full Well Capacity ou FWC)	2Me-	Correspond au meilleur compromis atteignable en conservant une taille de pixel raisonnable (voir plus loin). Cette valeur permet d'obtenir un gain théorique en sensibilité d'un facteur $\sqrt{10} \approx 3$, par rapport au détecteur précédent de FWC 200ke-. Une meilleure sensibilité permet de limiter le nombre d'accumulations nécessaires à l'obtention d'une image correcte, et donc à la fois de limiter la sensibilité du système au mouvement et d'augmenter la fréquence d'obtention des images tomographiques.
Fréquence d'acquisition	1kHz	Cette spécification correspond : <ul style="list-style-type: none"> ▪ au besoin de limiter la sensibilité aux mouvements. Plus précisément, on cible l'absence de décalage entre 2 images successives utilisées pour calculer une image tomographique. Voir <i>Remarques</i> après ce tableau ▪ au besoin d'accélérer la fréquence d'acquisition pour un affichage « temps réel » de l'image endoscopique FFOCT
Format / resolution	2 Mpixels – format carré	Le nombre de pixels couplé à la résolution du système optique définit le champ de vision de l'endoscope. Un champ large permet de visualiser un plus grand contexte architectural, et donc une meilleure interprétation de l'image. Cette spécification correspond au meilleur compromis entre ce besoin de champ large et les contraintes liées à un trop grand nombre de pixels : <ul style="list-style-type: none"> ▪ la conservation d'une bonne qualité optique sur un champ large a des limites liées au design optique. Nous considérons ici un ratio typique pour les optiques choisies ▪ Un grand nombre de pixels, à haute cadence d'acquisition génère un flux de données à haute fréquence. Le couple 2Mpixels/1kHz correspond aux limites de bandes passantes des interfaces de transfert d'images sur PC (CoaxPress) ▪ En vue d'une déclinaison industrielle future, il convient de considérer le coût d'un tel capteur, directement lié à sa surface, et donc au nombre de pixels.
Pixel size	<16µm, typ. 12µm	Meilleur compromis entre la faisabilité d'une FWC très importante et le besoin de miniaturisation à terme pour une intégration endoscopique
bruit	Capteur limité par le bruit shot	Les caractéristiques de sensibilité de la méthode nécessitent un capteur limité par le bruit lorsqu'il travaille proche de la saturation, de manière à optimiser le rapport signal à bruit (voir Chapitre 1)
Réponse	linéaire	Le signal OCT Plein Champ détecté par le capteur correspond à un faible signal d'interférences superposé à fort signal de fond. Une réponse logarithmique ne permet pas d'échantillonner proprement le signal FFOCT.

Efficacité quantique x taux de remplissage pixel	>45%	A la longueur d'onde centrale (typiquement 700 nm). Il est nécessaire de disposer d'une bonne efficacité de conversion, puisque l'on peut anticiper qu'une puissance lumineuse importante sera nécessaire pour atteindre la saturation du capteur. Une bonne conversion permet de minimiser les contraintes liées à la luminance de la source.
Pixel mode	>= 11 bits	La FWC étant très large, il est nécessaire de disposer d'un échantillonnage du signal au niveau du pixel très fin, de manière à atteindre la sensibilité théorique apportée par le capteur
ADC Offset	Seuil ajustable	Nous spécifions la possibilité d'ajuster le niveau bas du convertisseur analogique/numérique (ADC), de manière à centrer la dynamique d'échantillonnage sur la partie utile du signal (partie haute). Ce ajustement doit permettre de se débarrasser de bruits électroniques résiduels, le cas échéant.
Trigger	Interne et Externe	Une synchronisation du fonctionnement d'un modulateur de phase (actionneur piézoélectrique) et du capteur est nécessaire. La possibilité d'effectuer cette synchronisation en interne à la caméra ou en se basant sur un signal externe apporte une certaine flexibilité sur le design électronique du système final.
Read-out mode	Global shutter	Pour garantir l'absence d'artefacts de l'image pendant la lecture en présence de mouvements de l'objet
Processing	embarqué	Nous spécifions la possibilité d'embarquer du calcul au niveau de la caméra (sur composants FPGA par exemple), de manière à limiter la bande passante du transfert de données. Dans le cas où par exemple le calcul de l'image tomographique à partir de 2 images est embarqué, il est possible de réduire d'un facteur 2 la bande passante nécessaire.
Géométrie	Caméra à tête déportée	Pour permettre une miniaturisation à terme du système endoscopique, en particulier de la partie portable.

Remarques / commentaires :

- Une étude détaillée de l'influence des mouvements sur les performances de l'OCT Plein Champ a été développée en [43, 95]. Une modélisation de l'évolution du signal FFOCT avec l'amplitude des déplacements (latéraux et axiaux) en fonction des caractéristiques de la caméra y est présentée, nous permettant de spécifier la fréquence d'acquisition souhaitée pour le détecteur. Plus précisément pour conserver un bon contraste d'image en présence de mouvement, il convient d'éviter un décalage de 2 images interférométriques successives de plus de $1/10^e$ de pixel en transverse (comme illustré à la *Figure 70*), et $\lambda/10$ en axial. Les vitesses de mouvements typiques pouvant être observées étant de l'ordre de $40\mu\text{m/s}$ [95], un temps d'intégration de 1ms doit permettre de respecter ces contraintes.

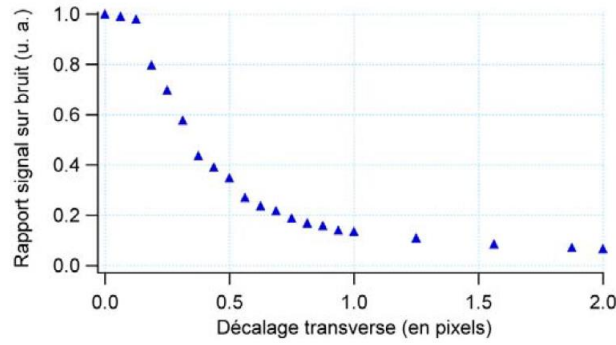


Figure 70 : influence du décalage de 2 images sur le contraste FFOCT (d'après [95])

- La Figure 71 présente les caractéristiques simulées des différentes sources de bruit du capteur, en fonction de la charge du pixel. A partir d'une charge correspondant à environ 50% de la charge maximale du pixel, le bruit shot prend le pas sur les autres bruits électroniques.

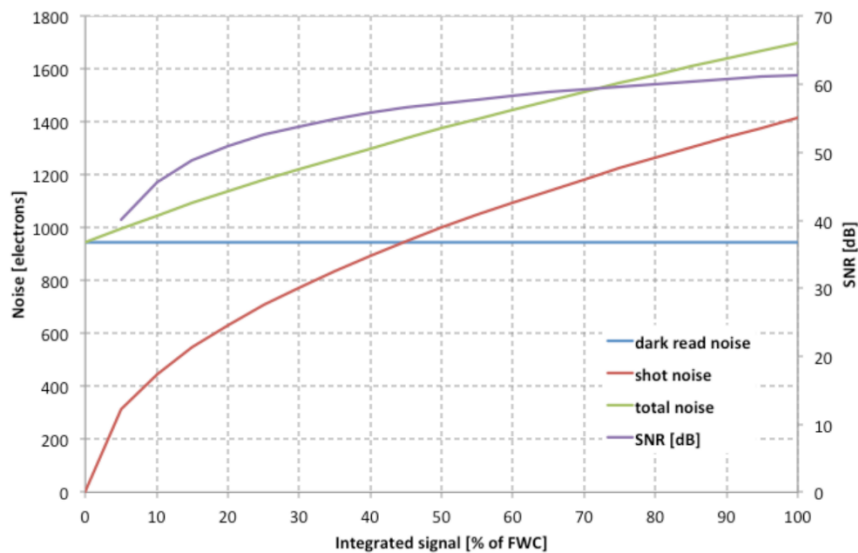


Figure 71 : évolution des bruits du capteur CMOS en fonction de la charge (résultats de simulation)

- Le capteur et la caméra correspondante spécifiés permettent d'envisager une amélioration significative des performances d'imagerie de la technique FFOCT, que ce soit pour des applications ex-vivo (microscope) ou in-vivo. Le capteur idéal spécifié plus haut apporte les performances suivantes :
 - Une augmentation de la sensibilité d'un facteur $G_{FWC} = \sqrt{2000000}/\sqrt{200000} = 3,16$, soit une diminution par 10 du nombre d'images accumulées pour un même rapport signal à bruit d'image
 - Une augmentation G_{champ} de la taille du champ d'un facteur 2 en surface (dans le cas du microscope)
 - Une augmentation $G_{fréquence}$ de la fréquence d'acquisition d'un facteur 7

Ces trois derniers paramètres influent directement sur la capacité du dispositif à produire des images rapidement. A taille de champ équivalent, on peut donc envisager un gain maximum en vitesse de production d'une image tomographique d'un facteur :

$$G_{vitesse} = G_{FWC} \cdot G_{champ} \cdot G_{fréquence} \approx 42$$

4.3.2 *Intégration et caractérisation d'une caméra optimisée pour l'OCT Plein Champ*

Dans le cadre du projet CAREIOCA, nos partenaires ont réalisé les premiers prototypes de capteur et de caméra spécifiés précédemment. La *Figure 72* illustre le résultat de ce développement, à la fois du capteur 2D CMOS et de la caméra rapide associée.




Figure 72 : capteur CMOS (à gauche) et caméra rapide (à droite) optimisés pour l'OCT Plein Champ développés.

Le tableau suivant présente les caractéristiques finales de cette première version de capteur et de caméra, mesurées par nos partenaires :

	<i>Valeur</i>
<i>technologie</i>	<i>CMOS</i>
<i>FWC</i>	<i>≈2Me-</i>
<i>Fréquence d'acquisition max.</i>	<i>750Hz</i>
<i>Taille pixel</i>	<i>12μm</i>
<i>Nb pixels</i>	<i>1440x1440 (2Mpixels)</i>
<i>Taille de la zone photosensible</i>	<i>17,28x17,28mm</i>
<i>Efficacité quantique @ 700 nm x taux de remplissage</i>	<i>35%</i>
<i>Pixel mode</i>	<i>10 bits</i>
<i>Readout mode</i>	<i>Global shutter</i>
<i>Taille caméra</i>	<i>80x80x30mm</i>
<i>Interface</i>	<i>CoaxPress</i>
<i>Réponse</i>	<i>linéaire</i>

Discussion : Nous remarquons d'emblée qu'un certain nombre de paramètres montrent un écart significatif avec les spécifications initiales. Nous discutons ici ces points, et en particulier leurs conséquences sur les performances finales d'un dispositif d'OCT Plein Champ utilisant ces caméras.

- La fréquence d'acquisition maximale est de 750Hz, due à une instabilité du signal d'horloge interne à haute fréquence (propagation du bruit et perte de synchronisation conduisant à une corruption irréversible de l'image). Il conviendra d'évaluer par l'expérience la sensibilité du (des) système(s) d'OCT Plein Champ intégrant cette caméra aux mouvements par la suite.
- La caméra ne peut être sous la forme d'une électronique et d'une tête déportées. Ceci est dû aux trop fortes contraintes d'isolation électronique et CEM liées au transport de signaux très hautes fréquences entre le capteur et l'interface de transfert, qui ne pourraient pas permettre l'intégrité des signaux. De plus cette taille ne permet pas en l'état actuel d'envisager une intégration dans un endoscope répondant au besoin clinique. Nous utilisons donc cette première version de caméra pour valider les gains en performances du capteur et concevoir un premier dispositif portable utilisable en recherche pour valider l'approche d'imagerie (voir 4.4).
- A ce sujet la taille du capteur est conséquente, ce qui définit des limites de miniaturisation à terme, et impose des grandissements optiques significatifs entre le plan d'imagerie et le plan du capteur, nécessitant possiblement des conjugaisons coûteuses en encombrement.
- L'efficacité de conversion des photons en électrons (efficacité quantique x taux de remplissage pixel), est inférieure à la spécification initiale (35% au lieu de 45%). Ceci est principalement dû à une limite technologique relative à la flèche maximale réalisable pour les microlentilles déposées sur chaque pixel afin d'améliorer la collection de photons. Ce paramètre réduit a pour conséquence d'augmenter la luminance minimale requise d'une source capable de saturer les pixels.

De manière à effectuer une première caractérisation de ces caméras, nous avons intégré ce premier prototype sur un microscope FFOCT, tel que développé au chapitre 1. Nous avons caractérisé les paramètres principaux de performance de manière à évaluer le gain apporté par ce composant clé.

Sensibilité : La *Figure 73* montre 2 images FFOCT d'un échantillon de peau acquises avec 2 microscopes FFOCT, l'un étant basée sur la nouvelle caméra ici développée, l'autre sur la caméra commerciale initialement intégrée au dispositif (PhotonFocus), les 2 images correspondant au même plan de coupe (profondeur : 30 μm). On observe un gain évident en signal sur bruit, que nous avons mesuré égal à 3, soit très proche de la valeur théorique basée sur l'augmentation de la Full-Well Capacity.

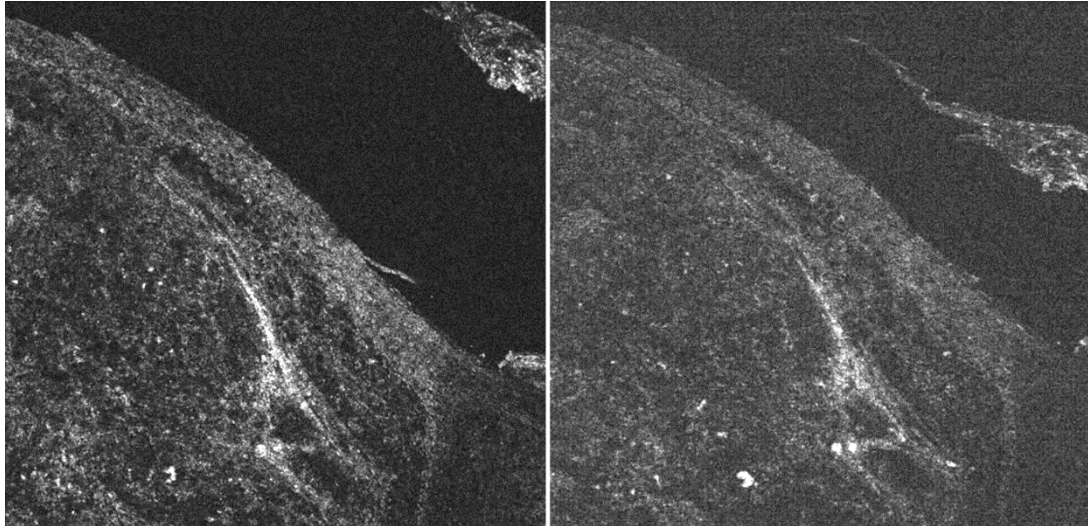


Figure 73 : images FFOCT ex-vivo d'un échantillon de peau, imagé à l'aide de la caméra optimisée pour FFOCT (à gauche), et de la caméra commerciale utilisée dans le microscope FFOCT développé au Chapitre 1 (PhotonFocus), pour un même nombre d'accumulations.

Vitesse d'acquisition des images tomographiques : L'amélioration de la sensibilité bénéficie à cette vitesse, puisqu'il est possible d'obtenir une même qualité d'images pour un nombre d'images accumulé inférieur (facteur 3 mesuré précédemment). On bénéficie de même de l'augmentation de la taille du champ élémentaire capturé par la caméra, porté ici à 1,1mm de côté du fait de l'augmentation du nombre de pixels. Ce champ, de diagonale 1,55 mm, reste inclus dans le champ pour lequel l'objectif conserve sa qualité optique (champ corrigé de diamètre 2mm pour l'objectif Olympus UMPLFLN 10XW0,3). Il n'a pas été possible de bénéficier du gain en vitesse d'acquisition du capteur, par manque d'une source de luminance suffisamment élevée. La source halogène guidée ne permet en effet pas de saturer les pixels au temps d'intégration correspondant à la fréquence d'acquisition maximale ($t_{i_{max}} = 1/750 = 1,3ms$). Pour cette comparaison d'images nous avons conservé cette source de manière à ne pas modifier la résolution axiale.

Cependant, de manière à évaluer le gain maximal en vitesse d'obtention des images, nous avons cherché une source incohérente de luminance supérieure à cette source halogène guidée. L'optimum trouvé correspond aux sources LEDs haute puissance : nous avons intégré une source (Thorlabs M660L3, $\lambda_0 = 660\text{ nm}$, $\Delta\lambda = 25\text{ nm}$, zone d'émission 1 mm^2 , Puissance de sortie max. $700\text{ mW @ } 1\text{ A}$). Même avec ce type de sources il s'avère impossible de travailler en limite de saturation à la fréquence maximale de la camera. La fréquence maximale pour laquelle une saturation reste possible est d'environ 450Hz.

Nous avons donc pu mesurer, à taille de champ donné, un gain effectif en vitesse d'obtention des images de:

$$G_{vitesse} = G_{FWC} \cdot G_{champ} \cdot G_{fréquence} = 3 \times 2 \times 3 \approx 18$$

Cette limitation liée à la source semble d'ores et déjà problématique en vue d'une intégration endoscopique, puisque la configuration de Linnik est particulièrement performante du point de vue photométrique, et que le microscope FFOCT développé intègre une référence de forte réflectivité ($R_r=17,5\%$) facilitant la saturation du détecteur. Ces 2 points nécessitant très probablement un compromis défavorable pour le design d'un endoscope, il est à craindre l'apparition d'une limite technologique liée aux sources de lumière disponibles aujourd'hui.

Vitesse de mise à disposition d'images grand champ pour le clinicien : nous avons par ailleurs pu bénéficier en fin de ces travaux des avancées réalisées par nos partenaires (projet ADOC – Feder cité au Chapitre 1) concernant le développement d'algorithmes de stitching rapides et leur portage sur GPU. Cette intégration logicielle permet de diminuer le temps de calcul d'une image grand champ reconstruite d'un facteur a minima 5.

En considérant l'ensemble de ces optimisations, il est maintenant possible de réaliser une image grand champ de 10x10mm, et de la mettre à disposition du clinicien en moins de 1 minute.

4.4 Sonde rigide OCT plein champ portable pour le diagnostic in-situ

4.4.1 Introduction - contexte

Au contraire de la majorité des approches d'OCT pouvant utiliser des composants fibrés, l'OCT Plein Champ est une technique d'interférométrie en espace libre, selon une géométrie d'acquisition en face. Son adaptation instrumentale à un dispositif d'endoscopie pose donc plusieurs problématiques techniques :

- Il est nécessaire d'effectuer un transport de l'image le long d'une sonde, par absence de méthodes de balayage point par point de l'image pouvant se permettre de transporter chaque point de l'image dans une fibre unique.
- Il est nécessaire d'utiliser une approche interférométrique permettant de ne pas être sensible aux perturbations liées à l'utilisation d'un système portable soumis à de nombreuses contraintes environnementales (solllicitations mécaniques, changement de la sonde, nettoyage).

L'approche la plus élémentaire, basée sur l'utilisation d'un interféromètre similaire aux systèmes de microscopie FFOCT, consiste à insérer une sonde permettant un transport de l'image dans chaque bras de l'interféromètre, par exemple d'un interféromètre de Linnik. Cette approche présente plusieurs inconvénients rédhibitoires [96], lorsque l'on considère non pas uniquement la faisabilité d'un dispositif FFOCT endoscopique, mais aussi le développement d'un dispositif transférable en clinique, qui est l'objet des présents travaux :

- Les 2 sondes font alors partie de l'interféromètre. Il est donc nécessaire dans ce cas de conserver des propriétés de chemin optique et de dispersion totalement équivalentes pour les 2 sondes au cours de l'utilisation du dispositif, que ce soit dans le cas de sondes flexibles (faisceau de fibres) ou de sondes rigides. Cette contrainte est très difficilement réalisable en pratique :
 - Les faisceaux de fibres ne présentent pas d'homogénéité spatiale reproductible et sont le lieu de phénomènes parasites (ex : couplage de modes, variation de chemin optique différente d'une fibre à l'autre) lorsque des sollicitations mécaniques sont appliquées (flexion, torsion).
 - Même dans le cas de sondes rigides, les variations environnementales (température, torsion, nettoyage) induisent des changements de propriétés optiques d'une sonde, non nécessairement identiques sur la sonde équivalente de l'autre bras de l'interféromètre. De plus il faut dans ce cas être capable de garantir la reproductibilité exacte des propriétés optiques des sondes lors de leur fabrication, de manière à pouvoir les remplacer après un certain nombre d'usage.
- La miniaturisation s'en trouve fortement pénalisée, que ce soit avec l'utilisation de faisceaux de fibres de longueur typique de 1m ou avec l'emploi de sonde rigide de longueur typique de 25cm, puisqu'il est alors nécessaire de dupliquer cet élément.

Il est donc nécessaire de considérer une approche pour laquelle une seule sonde est nécessaire, et pour laquelle cette sonde ne participe pas à la formation du signal interférométrique (c'est-à-dire n'est pas présente dans l'un ou l'autre ou les deux bras d'un interféromètre) mais sert uniquement à transporter une image. Plusieurs montages ont été proposés pour cela, tous basés sur l'utilisation de 2 interféromètres : un **interféromètre contrôleur** en amont de la sonde permettant de définir la profondeur du plan de cohérence dans l'échantillon et d'induire une modulation de chemin optique, et un **interféromètre imageur** en bout de sonde qui recueille la lumière rétrodiffusée par l'objet.

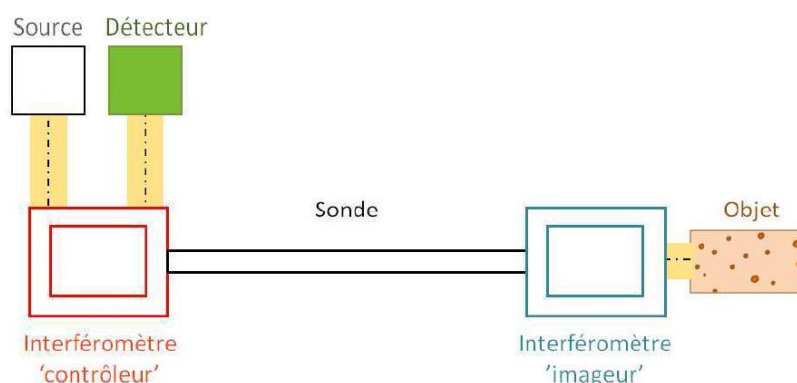


Figure 74 : principe d'un système d'OCT à 2 interféromètres incluant une sonde.
D'après [96]

L'idée d'utiliser 2 interféromètres en cascade – ou *interférométrie Tandem* – a été introduite pour la première fois pour la conception de capteurs à fibre optique en interférométrie à faible longueur de cohérence [97]. En bout de fibre, le signal d'interférence provient de la superposition du signal réfléchi sur la surface distale et du signal rétrodiffusé par l'échantillon sur une distance L_c , L_c étant la longueur de cohérence de la source. En l'absence d'un 2nd interféromètre, le signal est maximal pour la portion de l'objet en contact avec la fibre, c'est-à-dire pour une différence de marche nulle. Le 2nd interféromètre – dans ce cas de type Fabry-Perot – pour lequel on introduit une différence de marche de contrôle entre les 2 bras, permet de décaler la position du plan de cohérence du 1^{er} interféromètre. Le détecteur reçoit en effet la superposition de ces 2 signaux d'interférences, qui est maximale lorsque le déséquilibre de chemin optique des 2 interféromètres est égal. ***Cette configuration permet de rendre la fibre totalement passive vis-à-vis des signaux d'interférence, et sert uniquement de transport de la lumière entre les 2 interféromètres.*** Le remplacement de la fibre par une sonde permettant un relais d'image (faisceau de fibres, micro-optiques, lentilles GRIN) permet d'utiliser la même approche sur plusieurs points d'un champ en parallèle et donc de réaliser une image OCT endoscopique.

Nous rappelons ici, pour la compréhension des développements à venir, le contexte théorique de la formation du signal tomographique pour cette configuration [96]. L'intensité provenant d'un interféromètre constitué de 2 surfaces réfléchissantes de réflectivités R_r et R_o , déséquilibré par la présence d'une différence de marche δ entre ses 2 bras, et éclairé par une source de spectre $I_0(\sigma)$, $\sigma=1/\lambda$ étant le nombre d'onde, peut s'exprimer par :

$$I(\sigma) = \frac{I_0(\sigma)}{4} \cdot R_r \cdot \left(1 + \frac{R_o}{R_r} \cos(2\pi\delta\sigma) \right)$$

Le spectre du signal d'interférence est donc un spectre modulé, appelé spectre cannelé, d'enveloppe $I_0(\sigma)$, de période de modulation $1/\delta$. Ce phénomène est à la base de l'utilisation de l'interféromètre de Michelson pour la spectroscopie par transformée de Fourier.

En chaque point du détecteur, le signal est la superposition de 2 signaux d'interférences de ce type, l'un provenant de l'interféromètre contrôleur, l'autre de l'interféromètre imageur (par interférence entre la lumière réfléchie par un plan de référence généralement également plan d'appui de l'échantillon et la lumière rétrodiffusée par un plan d'imagerie en profondeur dans l'objet). Soit une intensité résultante de la forme :

$$I(\sigma) \sim I_0(\sigma) \cdot \left(1 + \frac{R_o}{R_r} \cos(2\pi\delta_{\text{contrôle}}\sigma) \right) \cdot \left(1 + \frac{R}{R_r} \cos(2\pi\delta_{\text{image}}\sigma) \right)$$

où R est la réflectivité de l'objet au point considéré, c'est-à-dire la grandeur recherchée. Le détecteur intègre ensuite ce signal sur tous les nombres d'ondes. Pour $\delta_{\text{contrôle}}=\delta_{\text{image}}$, les cannelures des 2 spectres modulés sont de même fréquence, les spectres sont donc parfaitement superposés et le signal maximal. Pour $\delta_{\text{contrôle}}\neq\delta_{\text{image}}$ les spectres ne sont pas parfaitement

superposés, le signal intégré est donc faible. La Figure 75 illustre ce comportement du signal détecté.

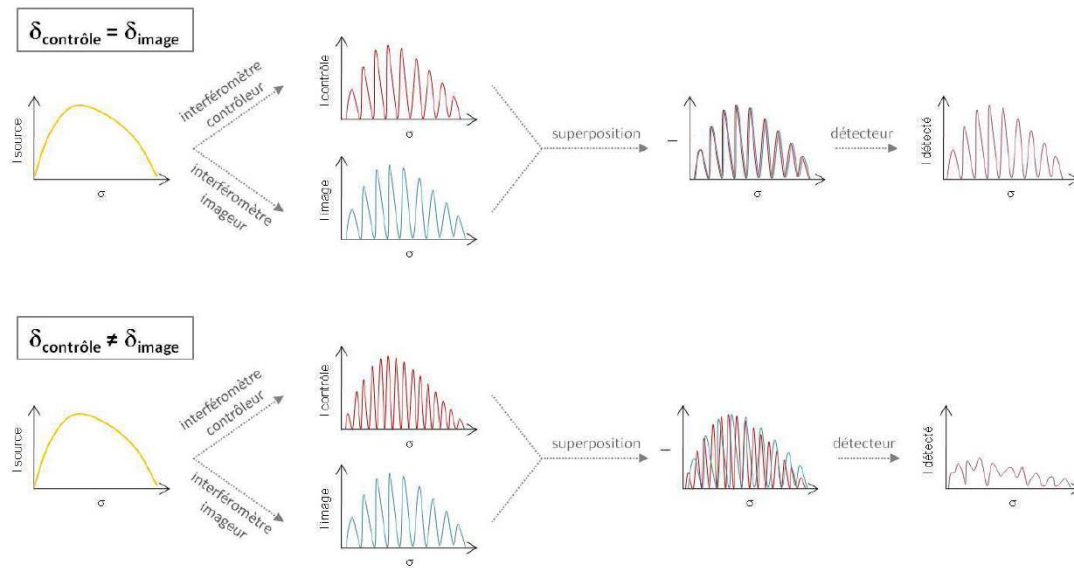


Figure 75 : représentation schématique du fonctionnement de l'interférométrie tandem en spectre large. D'après [96]

L'interféromètre contrôleur définit donc la profondeur d'imagerie, mais peut aussi être utilisé, en modulant sa différence de marche, pour extraire le signal tomographique au niveau de l'objet. L'utilisation d'un capteur 2D (caméra) permet d'obtenir une image d'OCT Plein Champ, sans balayage. En balayant la différence de marche de l'interféromètre contrôleur, il est ainsi possible d'explorer l'échantillon à diverses profondeurs. En réalisant ce balayage sur un miroir plan, on mesure la résolution axiale de la méthode, par mesure de la largeur à mi-hauteur de la courbe de signal en fonction de la différence de marche introduite.

Plusieurs approches instrumentales ont donc proposés des systèmes d'OCT Plein Champ à 2 interféromètres, visant à démontrer la faisabilité d'un système FFOCT endoscopique [98-100]. Les 2 premières approches utilisent un faisceau de fibres comme relais d'images, mais soit intègrent un interféromètre de Linnik à son extrémité distale, rendant impossible une exploration in-situ, soit rapportent une sensibilité très limitée du fait des signaux parasites liés à l'utilisation du faisceau de fibres. De plus le nombre limité de points d'imagerie lié à la densité maximale disponible de ces faisceaux de fibres (typiquement 30000) limitent la taille du champ imagé. La troisième étude propose un système basé sur une sonde rigide miniature, de manière à minimiser ces effets liés à la fibre, et de ce fait rapporte une bien meilleure sensibilité, ainsi qu'une bonne résolution ($3,5\mu\text{m} \times 2\mu\text{m}$), suffisants pour produire des images de qualité dans les milieux biologiques. Cependant le temps d'obtention d'une image très long (1s) rend impossible tout usage en conditions réelles, et la miniaturisation limitée (emploi d'un interféromètre de Linnik encombrant comme interféromètre contrôleur) ne permet pas un usage portable.

Nous proposons ici le développement d'un système d'endoscopie par OCT Plein Champ portable, basé sur une sonde rigide, permettant de franchir certaines limitations précédemment évoquées dans le but d'un transfert en milieu clinique.

4.4.2 Endoscope portable par OCT plein champ à interférométrie tandem

4.4.2.1 Conception instrumentale

La Figure 76 décrit schématiquement le dispositif d'endoscopie par OCT Plein Champ développé. Nous détaillons ici les sous-ensembles majeurs constituant ce dispositif en justifiant les choix et les compromis effectués.

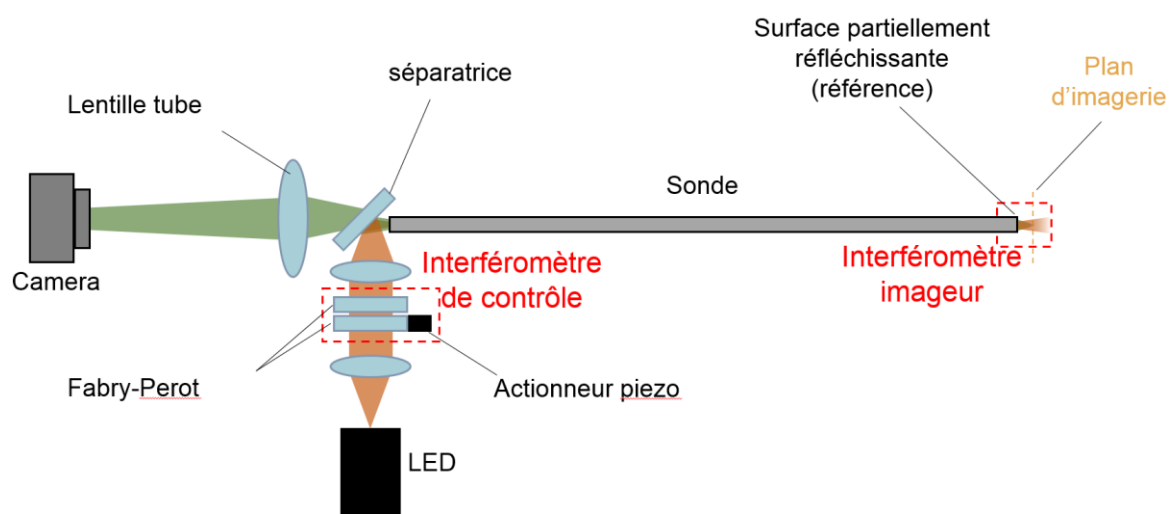


Figure 76 : schéma de l'endoscope FFOCT à sonde rigide développé

Intégration : Au contraire des précédents développements reposants généralement sur un interféromètre contrôleur encombrant et un détecteur déportés de la sonde censée représenter l'unique partie portable, nous avons fait le choix de rendre portable l'ensemble du système, incluant les 2 interféromètres et la caméra, de manière à limiter la perte de flux et de possibles perturbations liées au transport de la lumière, par exemple dans une fibre ou un faisceau de fibres pour la lumière provenant de la source. En effet l'utilisation d'une caméra à FWC très élevée (cf. 4.3) rend nécessaire une optimisation du bilan photométrique pour permettre de travailler proche de la saturation du capteur à fréquence d'acquisition élevée. De plus il s'est avéré impossible de déporter la lumière spectralement modulée sur tout le champ d'imagerie issue de l'interféromètre contrôleur, par exemple par usage d'une fibre multimode, sans sévèrement réduire l'efficacité de la modulation spectrale en bord de champ. Même si ce choix d'intégration augmente la difficulté de miniaturisation, nous privilégions ici la qualité des signaux dans le but d'obtenir les meilleures images possibles.

Source – résolution axiale: Avec la disponibilité d'une caméra à très forte FWC, le choix de la source, et en particulier de sa luminance, s'avère critique pour pouvoir espérer bénéficier du

gain apporté par le détecteur. Un endoscope conventionnel dispose généralement d'une voie d'éclairage séparée de la voie de collection, par l'emploi de fibres optiques disposées en couronne le long de la sonde, autour des optiques de relais, ce qui permet d'éviter l'usage d'un séparateur de faisceau très coûteux en flux pour l'injection de la lumière. Au contraire, notre approche utilise nécessairement la même voie optique pour l'éclairage et pour la collection de la lumière. Cette caractéristique impose donc l'utilisation d'un élément séparateur pour l'injection, typiquement une lame séparatrice de 50/50 (50% réflexion, 50% transmission), soit une perte de 75% de lumière entre la source et le détecteur. A l'inverse du microscope FFOCT développé au chapitre 1, nous allons voir avec le design de la sonde qu'il n'est pas envisageable d'utiliser une forte réflectivité de la surface de référence (17,5% dans le cas du microscope) pour saturer le détecteur, d'où une perte supplémentaire de lumière disponible. Mais la majorité de la perte de flux lumineux d'éclairage provient sans aucun doute de l'injection de la lumière dans la sonde : les sources incohérentes ont généralement des étendues géométriques d'émission très élevées (surface d'émission large, angle d'émission $>90^\circ$), l'injection de la lumière dans un relais à ouverture numérique et diamètre limité (diamètre 2mm, $ON=0,11$ comme nous allons le voir plus loin) entraîne la perte de plus de 75% du flux.

Ces pertes de lumière conséquentes imposent l'intégration de la source à l'instrument de manière à éviter des pertes supplémentaires liées à un guide de lumière en cas source déportée (ex : pertes typiques de 60% dans un faisceau de fibres). Nous choisissons donc d'intégrer une LED haute puissance, qui non seulement correspond à un encombrement limité (même avec la présence d'un dissipateur thermique passif), mais correspond aussi à la source incohérente ayant la

luminance la plus élevée que nous ayons pu trouver, dans les gammes de longueurs d'onde souhaitées. Nous intégrons la même LED que lors de l'intégration de la nouvelle caméra dans un microscope (voir 4.3.2), avec les caractéristiques suivantes : Thorlabs M660L3, $\lambda_0=660$ nm, $\Delta\lambda=25$ nm, zone d'émission 1mm^2 , Puissance de sortie max. 700mW @ 1A, angle d'émission 90° (voir photo ci-contre). La taille de cette source reste raisonnable, et puisque la zone d'émission est relativement petite, nous utilisons un module d'injection de grandissement 1 à l'aide de 2 asphériques à courte focale, ce qui permet de positionner l'interféromètre contrôleur dans un espace de collimation (voir *Figure 76*).



On voit donc ici qu'il est nécessaire d'effectuer un premier compromis sur la résolution axiale du système, puisque les caractéristiques de cette LED conduisent à une longueur de cohérence de $5,4\mu\text{m}$. Cependant cette valeur reste très proche de l'épaisseur d'une coupe histologique ($4-5\mu\text{m}$), et est bénéfique au signal à bruit, le signal rétrodiffusé provenant d'une épaisseur plus importante.

Interféromètre contrôleur : Du fait de la très forte contrainte de miniaturisation à laquelle nous devons faire face, nous avons sélectionné un interféromètre de type Fabry-Pérot (FPI) comme interféromètre contrôleur. Puisqu'il est nécessaire d'ajuster finement la différence de marche de cet interféromètre, et de la moduler, cet interféromètre de Fabry-Pérot n'est pas

constitué d'un étalon monolithique, mais de 2 lames partiellement réfléchissantes montées sur un système de réglage angulaire, l'une d'elles étant solidaire d'un actionneur piézoélectrique miniature (voir schéma ci-contre), de fréquence de résonance sensiblement supérieure à la fréquence maximale de la caméra, de manière à produire un déphasage stable et d'amplitude contrôlé. Cette intégration permet un encombrement minimal (35x45mm), et un réglage fin du parallélisme et de la différence de marche, ces 2 paramètres étant réglés avant montage sur le système par visualisation du spectre à l'aide d'un spectromètre fibré. En effet si e est la distance de travail souhaitée de la sonde par rapport à la surface distale de référence et d'appui de l'échantillon, la différence de marche de l'interféromètre contrôleur doit être réglée à $n.e$, n étant l'indice de réfraction de l'échantillon, le spectre cannelé correspondant est alors caractérisé par une modulation de période $1/n.e$, aisément mesurable à l'aide d'un spectromètre.

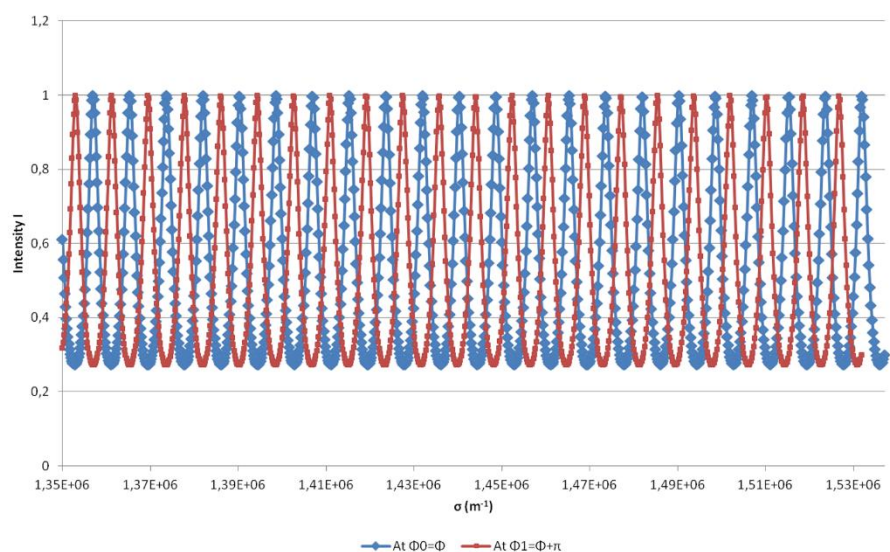


De manière à définir les caractéristiques du modulateur piézoélectrique, nous calculons l'amplitude de modulation de la différence de marche du FPI nécessaire à une mise en opposition du spectre cannelé. L'intensité transmise à travers un étalon Fabry-Pérot est donnée par:

$$I = \frac{I_{max}}{1 + F \sin^2\left(\frac{\Phi}{2}\right)}$$

avec $I_{max} = \frac{T^2}{(1-R)^2}$, $F = \frac{4R}{1-R^2}$ le coefficient de Finesse du FPI et $\phi = 4\pi \sigma n e$ à l'incidence normale, où R est la réflectivité des lames partiellement réfléchissantes, T le coefficient de transmission, σ le nombre d'onde ($1/\lambda$), n l'indice du milieu entre les 2 lames et e la distance entre les 2 lames. Les nombres d'onde transmis σ_k sont donnés par: $\phi = 2k\pi \rightarrow \sigma_k = \frac{k}{2ne}$. Dans notre cas (voir choix des composants du FPI plus loin): $R=T=0,5$ et $n=1$.

La simulation ci-contre illustre la modulation souhaitée, à savoir un déphasage des pics de transmission du FPI, de manière à brouiller le signal spectral module dans le cas de 2 interféromètres en cascade. La période du spectre du FPI est $1/2ne$. Pour la première valeur de différence de marche (courbe bleue):

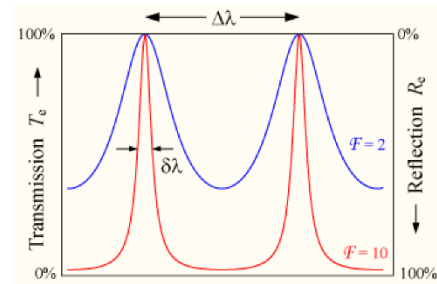


$\sigma_{k0} = \frac{k}{2ne}$, pour la seconde (courbe rouge): $\sigma_{k1} = \frac{k}{2n(e+\delta e)}$. Nous souhaitons estimer δe tel que:

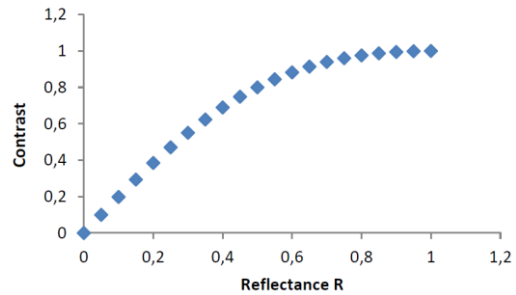
$\sigma_{k1} - \sigma_{k0} = \frac{1}{4ne}$, soit $\delta e = \frac{e}{2k+1}$. Dans le cas de notre système, $\lambda=660$ nm et $e \approx 30$ μ m (comme nous le verrons pour le dimensionnement de la sonde), soit $k = \frac{2ne}{\lambda} = 90$. La modulation de chemin optique du FPI souhaitée est donc de $\delta e=0.17$ μ m. Cette valeur faible nous permet là encore d'utiliser un actionneur piézoélectrique miniature sous faible voltage, par exemple en utilisant la sortie analogique d'une carte DAC.

Enfin il convient de déterminer la *réflectivité optimale des lames constituant le FPI*, puisque comme nous l'avons vu avec la formule de transmission cette valeur détermine la sélectivité spectrale (Finesse des pics de transmission). En effet le principe de modulation repose comme nous l'avons vu en 4.4.1 sur le brouillage de la modulation sinusoidale du spectre cannelé : il convient donc de choisir une finesse telle que la courbe de transmission du FPI se rapproche le plus d'une sinusoïde, de manière à produire un brouillage le plus efficace possible. La Finesse est définie par :

$$\mathcal{F} = \frac{\Delta\lambda}{\delta\lambda} = \frac{\pi}{2 \cdot \arcsin\left(\frac{1}{\sqrt{F}}\right)}$$



Avec $\Delta\lambda$ l'intervalle spectral libre et $\delta\lambda$ la largeur à mi-hauteur du pic de sélection spectrale, comme illustré ci-contre. Plus la finesse est importante, plus la courbe de transmission du FPI s'éloigne d'une sinusoïde : il nous faut donc sélectionner R tel que la finesse du FPI soit la plus faible possible. Cependant ce choix s'accompagne d'un compromis, puisque le contraste en sortie d'un Fabry-Pérot est donné par $C = \frac{2R}{1+R^2}$. La figure ci-contre illustre l'évolution du contraste du FPI avec le coefficient de réflexion des lames réfléchissantes formant la cavité Fabry-Pérot. Il convient donc de trouver le meilleur compromis entre l'efficacité de modulation (contraste) et la courbe de transmission s'approchant le plus d'une sinusoïde (finesse) : nous choisissons des lames de transmission 50%, ce qui correspond à un contraste théorique de 0,8 et une finesse théorique de 4,4. Nous mesurons expérimentalement au spectromètre un contraste de 0,75 et une finesse de 3,8.



Sonde : La Figure 77 décrit schématiquement la conception de la sonde.

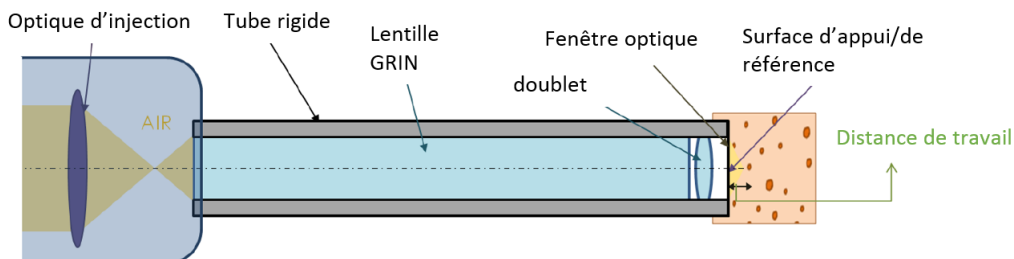


Figure 77 : représentation schématique de la sonde FFOCT

Optiques : Le principal élément constituant la sonde est un élément permettant de faire un relai d'image sur une longue distance et un diamètre limité. Nous choisissons pour cela une lentille GRIN (Lentille à gradient d'indice), qui présente de nombreux avantages par rapport à l'utilisation d'une série de micro-optiques relais (rod lenses) :

- Cette optique ne dispose que de 2 interfaces, ce qui limite les pertes de lumière, d'autant que l'éclairage et la collection de signal suivent le même canal optique. L'utilisation d'une série d'optiques nécessiterait un traitement anti-reflet efficace pour chaque interface, d'où une plus grande complexité et un coût supérieur. Pour une lentille GRIN, nous faisons réaliser un traitement antireflet correspondant à la bande spectrale utile, soit un coefficient de réflexion résiduel $<0,2\%$ sur une bande spectrale de 600 à 700 nm, pour les 2 faces de la lentille.
- Les dimensions de sonde souhaitées sont compatibles avec les limites technologiques de fabrication des lentilles GRIN. De plus en sélectionnant une lentille GRIN de pas entier, nous disposons d'un composant dont la face d'entrée est conjuguée avec la face de sortie. Ainsi de la même un faisceau collimaté incident sur ce composant en sort collimaté (fonctionnement afocal). Cette géométrie nous permet de définir une sonde dont la partie proximale travaille à l'infini, ce qui *est requis pour une sonde pouvant être démontée et remplacée sans avoir à effectuer un nouveau réglage* : dans ce cas la conjugaison entre le plan d'imagerie et le détecteur reste identique quel que soit le repositionnement de la sonde.

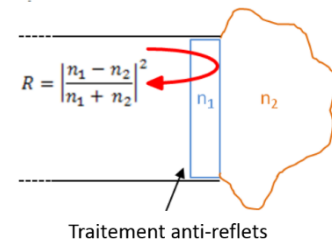
Nous sélectionnons donc une lentille GRIN (Grintech GmbH) de diamètre 2, d'ouverture numérique 0,11, de longueur 200mm. Cette configuration correspond à un pas de GRIN de 2, c'est-à-dire à la présence de 2 nœuds de propagation au sein de la lentille, soit un grandissement de 1.

A l'extrémité distale de la GRIN nous positionnons un doublet achromatique servant d'objectif (Edmund Optics achromatic doublet, diamètre 3mm, focale 6mm), doté d'un traitement anti-reflet sur une bande spectrale de 650 à 1100nm. Ce doublet est positionné à une distance de la GRIN égale à la distance focale du doublet : en effet lors de l'injection, la zone émettrice de la LED est conjuguée avec la face d'entrée de la GRIN, se retrouve donc imagée sur la face de sortie, la position de l'objectif permet donc de renvoyer cette image à l'infini au niveau de l'échantillon pour disposer d'un éclairage homogène (configuration de Köhler). Le choix de cette optique, et en particulier de son ouverture numérique détermine plusieurs paramètres de performance du système final : la *résolution transverse* et la *profondeur d'imagerie*. Le premier point est évident et relève des règles élémentaires d'optique géométrique, le second est lié à l'approche d'interférométrie sélectionnée. En effet l'interféromètre distal génère des interférences entre la face de sortie de la sonde, servant aussi de surface d'appui de l'échantillon (interféromètre de contact), et le plan d'imagerie dont la profondeur est déterminée par l'interféromètre contrôleur. Pour produire une image FFOCT nette, il est *nécessaire que ces 2 plans soient inclus dans la profondeur de champ de l'objectif*. Nous voyons donc ici apparaître le besoin d'effectuer un nouveau compromis : plus l'ouverture numérique de l'objectif est faible, plus la profondeur de champ est importante (voir formule en 1.2.3), mais moins la

résolution est élevée. Une faible ouverture numérique permet donc d'accéder à un plan d'imagerie plus en profondeur, mais avec une résolution plus faible. Nous avons fait le choix de privilégier la résolution, qui est un élément différenciant de l'OCT Plein Champ : l'objectif sélectionné correspond à une ouverture numérique de 0,15, c'est-à-dire une résolution de $2,8\mu\text{m}$ et une profondeur de champ de $52\mu\text{m}$. De manière à conserver une marge dans le réglage de la position de l'objectif avec la fenêtre d'appui (profondeur de champ incluant sa dernière surface), nous définissons la profondeur de champ à $20\mu\text{m}$. Le réglage du FPI est donc réalisé en conséquence selon la procédure précédemment décrite, soit un espacement des 2 lames de la cavité Fabry-Pérot de $n.e = 1,4 \times 20\mu\text{m} = 28\mu\text{m}$.

La dernière optique de la sonde est constituée par la fenêtre optique de contact, dont la face distale fait aussi office de miroir partiel de référence pour l'interféromètre distal. Cette dernière caractéristique représente une contrainte extrêmement forte pour le dimensionnement de cette lame. En effet, nous ne souhaitons pas définir le coefficient de réflexion de cette surface par le dépôt d'un traitement optique, tout traitement de ce type ne résistant très probablement pas aux méthodes de nettoyage et de désinfection utilisées en endoscopie.

Il est donc nécessaire de sélectionner un matériau fournissant intrinsèquement un coefficient de réflexion élevé lorsqu'en contact avec un milieu biologique (cf. figure ci-contre), puisque nous souhaitons par ailleurs utiliser cette référence pour réussir à saturer les pixels du détecteur. Les autres contraintes applicables à cette lame sont la biocompatibilité (car contact avec le tissu) et



une bonne transparence pour limiter les pertes de lumière. Très peu de matériaux répondent efficacement à ces contraintes : nous sélectionnons le diamant comme un matériau adapté, puisqu'il est transparent sur notre fenêtre spectrale, biocompatible, et a un indice de réfraction très élevé de 2,41. Cette dernière valeur correspond ainsi à un *coefficient de réflexion de la surface de référence de 8%*, lorsqu'en contact avec un tissu d'indice 1,4. Dans la pratique, une lame de diamant artificiel (CVD diamond) de diamètre 2mm et d'épaisseur 0,3mm, dotée d'un traitement anti-reflet sur la surface interne, est positionné en bout de sonde.

Le montage de tous ces éléments s'effectue à l'aide d'un tube inox usiné sur mesure, de longueur 210mm et de diamètre 4mm. Enfin le diamètre du champ d'imagerie maximal au niveau de l'échantillon permis par cette configuration optique est de :

$$D_{max} = ON_{GRIN} \cdot f_{doublet} \cdot 2 = 1,32mm$$

Détecteur et conjugaison: Le détecteur (caméra) a déjà été présenté en 4.3. De manière à effectuer un grandissement respectant le critère d'échantillonnage de Shannon, nous utilisons une lentille tube de focale 75mm (doublet achromatique).

4.4.2.2 Caractérisation et premières lumières

La Figure 78 montre le prototype d'endoscope développé, ainsi que quelques exemples de l'ergonomie ciblée. Le prototype a une forme de pistolet, est portable malgré un poids encore conséquent.




Figure 78 : prototype d'endoscope FFOCT développé. (a) : vue de face, (b) : vue du prototype monté sur platines de déplacement (x,y,z) en vue de la réalisation d'images sur pièces ex-vivo (biopsies). Remarque : sur cette version de prototype, la longueur de la sonde est de 10cm.

Le tableau suivant résume les principales performances du système, telles que mesurées :

	<i>Valeur</i>
<i>Dimensions maximales selon Lxlxh</i>	245x80x155mm
<i>Poids</i>	≈1kg
<i>Longueur utile de la sonde</i>	195mm
<i>Diamètre de la sonde</i>	4mm
<i>Résolution axiale</i>	6μm
<i>Résolution transverse</i>	2,8μm
<i>Diamètre du champ imagé</i>	860μm
<i>Profondeur d'imagerie</i>	20μm
<i>Fréquence d'acquisition maximale</i>	150Hz
<i>Fréquence d'acquisition typique (10 accumulations)</i>	15Hz

Remarques :

- La résolution transverse est mesurée à l'aide d'une mire haute résolution USAF 1951, la résolution axiale par mouvement micrométrique d'un miroir dans la profondeur de champ de la sonde et mesure de la largeur à mi-hauteur de l'enveloppe de la courbe du

signal moyen résultante. Par rapport au système proposé par [100], la résolution transverse est meilleure du fait de l'ajout d'un objectif d'ouverture numérique plus importante, mais la résolution axiale est dégradée du fait de l'utilisation d'une source à spectre plus étroit afin de privilégier le flux collecté. Cette valeur de résolution axiale reste cependant proche de l'épaisseur typique d'une coupe histologique, et bénéficie à la quantité de signal utile collecté.

- Le champ imagé ne correspond pas au champ maximal défini par la sonde. Un vignettage résiduel est donc présent, que nous supposons lié à l'étage de réinjection du signal rétrodiffusé dans la GRIN. Ce point nécessite d'être étudié et approfondi, de manière à être corrigé pour bénéficier du champ maximal, très utile à l'interprétation des images. Cependant ce champ est *d'ores-et-déjà nettement plus important* que les autres dispositifs d'endomicroscopie existants, de diamètre typique de $250\mu\text{m}$ pour des résolutions approchantes.
- La fréquence d'acquisition a été considérablement améliorée par rapport aux systèmes proposés dans d'autres études, et permet maintenant d'envisager une utilisation en condition réelle.

Premières images:

Nous présentons ici les premières images obtenues en conditions favorables, puisque réalisées sur prélèvements de tissu fixé. Cette étape permet dans un premier temps d'évaluer la qualité des images produites, en particulier par comparaison au microscope FFOCT servant de référence

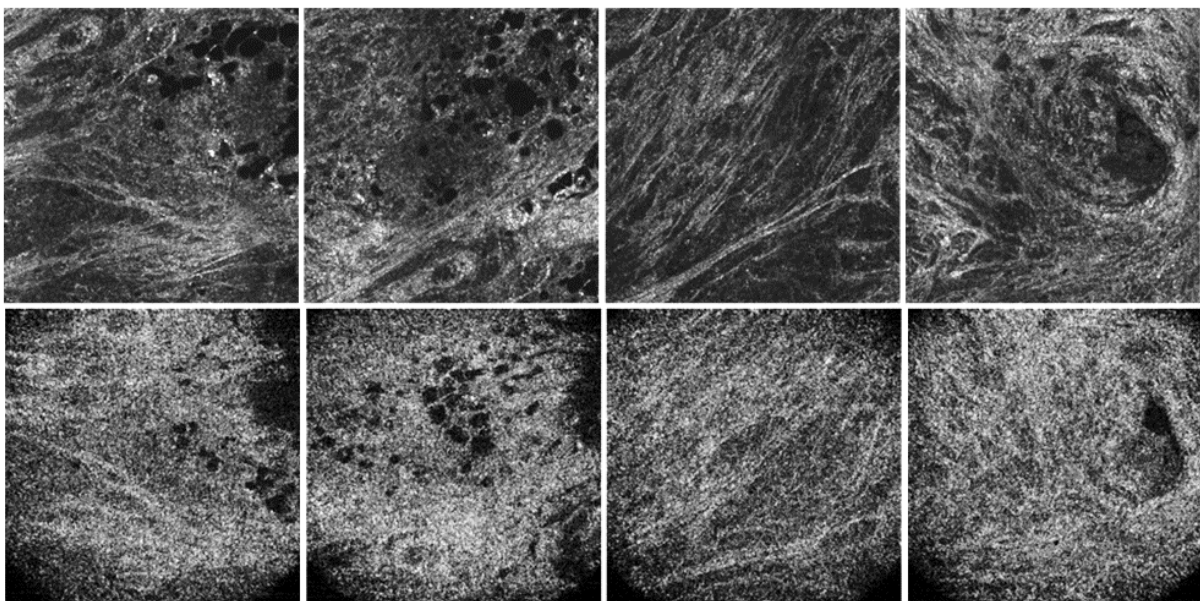


Figure 79 : images ($800 \times 800\mu\text{m}$) en différentes zones d'un échantillon tissu mammaire fixé réalisés à l'aide du microscope (en haut) et de l'endoscope (en bas) FFOCT, pour des zones le plus approchantes possibles. Profondeur : $20\mu\text{m}$, nombre d'images accumulées : 15. Aucun traitement n'a été appliqué.

La *Figure 79* présente des images d'échantillon de sein réalisées à l'aide des 2 systèmes, pour des zones très rapprochées, la correspondance exacte étant très difficilement possible du fait de l'appui différent sur l'échantillon avec les 2 systèmes et de l'orientation possiblement modifiée entre les 2 expériences. Il convient de prendre certaines précautions à la lecture comparative de ces 2 jeux d'images. En effet, les 2 systèmes ne présentent pas les mêmes résolutions, en particulier pour la résolution axiale. La plus grande épaisseur de coupe dans le cas de l'endoscope, même si elle bénéficie à la collection du signal interférométrique, effectue un lissage des structures fines, alors plus difficilement identifiables. Ceci est particulièrement visible sur le 3^e jeu d'images, où des fibres de collagène très fines peuvent être résolues au microscope, plus difficilement avec l'endoscope, particulièrement pour les plus fines d'entre elles. De plus l'ouverture numérique plus faible dans le cas de l'endoscope est responsable de la présence dans les images d'un speckle de grain plus large, pouvant gêner la lecture. Il est cependant possible de reconnaître sur les images endoscopiques les structures tissulaires majeures du tissu mammaire telles que les adipocytes, les fibres de collagène ou quelques glandes (dernier jeu d'images à droite sur la figure).

A l'aide de ces jeux d'images comparatives, nous avons évalué la perte de sensibilité du système d'endoscopie comparativement au microscope : cette perte est en moyenne d'un facteur 1,5. Nous attribuons ceci à la procédure de détection du signal interférométrique moins optimal dans le cas de l'endoscope, puisque nous avons vu que le brouillage des cannelures du spectre ne pouvait être parfait en particulier avec l'usage d'un Fabry-Pérot de contraste non optimal et créant une modulation spectrale non parfaitement sinusoïdale.

De manière à simuler un usage in-vivo, le système est déplacé à l'aide de platines de translation à la surface d'une biopsie, et l'enregistrement d'un film d'images FFOCT est réalisé. La *Figure 80* montre quelques captures de vidéos, pour un échantillon ORL (zone saine et zone tumorale d'une biopsie de palais) et une parathyroïde.

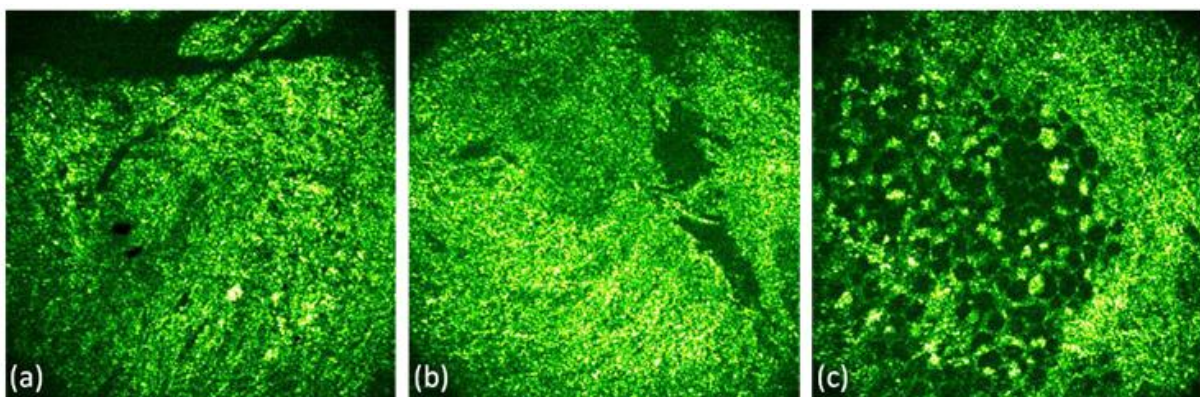


Figure 80 : extraits de vidéos endoscopiques FFOCT réalisées sur biopsies. (a) : zone saine d'une biopsie de tissu ORL, (b) : zone tumorale issue de la même biopsie, (c) : image d'un échantillon de parathyroïde. Nombre d'accumulations : 10, diamètre du champ 860 μ m.

Les images ORL, malgré une qualité inférieure à celles produites par le microscope, permettent toutefois de reconnaître la dégradation de l'architecture du tissu pour la zone tumorale, dont l'aspect est bien plus homogène que l'image de la zone saine. Ceci est caractéristique de la prolifération tumorale dans les tissus, détruisant l'architecture initiale complexe en particulier dans le cas de tissus épithéliaux comme le palais. La parathyroïde est quant à elle un cas plus favorable, puisque caractérisée par une architecture alvéolaire plus aisée à résoudre.

Discussion :

La disponibilité de ce système d'endoscopie étant arrivée en toute fin de ces travaux, nous n'avons hélas pas eu la possibilité de tester ses performances en condition in-vivo. En particulier il sera intéressant dans ce cas de tester la sensibilité du système aux mouvements divers (opérateur, patient, etc.). Il semble cependant possible au vu des premières vidéos réalisées d'envisager le développement de traitements d'images applicables aux films, ayant pour but de se débarrasser des images de mauvaise qualité, par exemple des images dégradées liées à la perte de contact optique avec la surface d'appui ou liées à un mouvement trop rapide de la sonde par rapport au tissu. En effet lors de la perte de contact on observe une augmentation locale intense du signal, liée à la présence d'une interface de liquide en surface de la sonde : cette augmentation brutale est aisément détectable et les images associées filtrable de manière automatique. De même lors d'un mouvement brusque on observe une perte des détails dans l'image, donc des fréquences spatiales élevées, aisément détectable par emploi de méthodes de détection des hautes fréquences (filtre de Sobel par exemple).

Cependant, dans le cadre de notre projet collaboratif CAREIOCA, ce prototype a été transféré à notre partenaire clinique (Institut Gustave Roussy, Villejuif) et des essais sur animaux en condition in-vivo sont d'ores-et-déjà planifiés. De la même manière une étude comparative est en cours dans ce projet, impliquant la réalisation d'images endoscopiques (FFOCT), microscopiques (FFOCT), et histologiques sur biopsies, afin d'évaluer la capacité de diagnostic du prototype d'endoscope à partir d'images de qualité moindre que celles produites par le microscope.

Il est cependant tout-à-fait possible d'identifier dès maintenant certaines pistes d'améliorations pour ce système d'endoscopie :

- Le prototype actuel, même s'il est portable, reste trop encombrant pour une translation commerciale en l'état. L'encombrement actuel de la caméra est principalement en cause. Nous avons déjà validé la possibilité technique pour notre partenaire de concevoir une version miniaturisée de cette caméra, adaptée à notre application : absence de boîtier, reconception des cartes électroniques pour s'adapter à la géométrie d'un nouvel instrument, etc.
- La sonde actuelle présente un diamètre de 4mm, ce qui limite les applications cliniques envisageables. Il convient d'étudier la possibilité de réduire ce diamètre, par exemple par l'emploi de lentilles GRIN plus fines, quitte à faire un compromis sur le champ

imagé. De plus certains éléments d'améliorations apportés au cours de ces travaux peuvent permettre d'envisager une amélioration des performances d'un endoscope basé sur un faisceau de fibres (ex : caméra permettant une amélioration de la sensibilité, sources de lumière à forte luminance, interféromètre contrôleur miniature).

- La source est actuellement une limitation aux performances de l'endoscope, puisqu'elle ne permet pas d'utiliser le maximum des performances de vitesse de la caméra. Il convient d'explorer plus avant l'existence de sources incohérentes à forte luminance (« laser incohérent » ?)
- La profondeur d'imagerie est dans le schéma actuel fixe et limitée. Nous avons d'ores et déjà imaginé une nouvelle géométrie optique permettant à la fois un gain en résolution transverse, un gain en sensibilité, et la possibilité d'une exploration en profondeur. Le brevet correspondant est en cours de dépôt.

Conclusion

Nous avons proposé et réalisé au cours de ces travaux plusieurs approches instrumentales nouvelles permettant de rapprocher significativement la technique d'OCT Plein Champ d'une adoption clinique.

Un microscope OCT Plein Champ optimisé pour un usage clinique a été développé, montrant des performances définissant l'état de l'art de la méthode et une ergonomie d'utilisation testée et validée en condition clinique. Cet instrument a permis de réaliser plusieurs études pilotes sur différents cas cliniques : le diagnostic peropératoire de biopsies de cerveau, le diagnostic peropératoire du tissu mammaire, et le contrôle préopératoire de greffons cornéens. La méthode, même si elle ne fournit qu'une petite partie des informations accessibles sur une lame d'histologie, démontre de bonnes performances de diagnostic en particulier du point de vue de la sensibilité. L'instrument développé a fait l'objet d'une commercialisation à des fins de recherche par la société LLTech (Light-CT scanner).

Par ailleurs plusieurs approches multimodales ont été étudiées dans le but d'améliorer certaines limitations dans le diagnostic identifiées au cours de ces études pilotes, en particulier du point de vue de la spécificité. Un couplage avec un microscope confocal Plein Champ a été réalisé, permettant de « mettre de la lumière » sur les noyaux cellulaires, qui représentent une structure cellulaire sur laquelle le diagnostic histologique se repose grandement. Une nouvelle modalité de contraste, basée sur la visualisation tomographique des mouvements intracellulaires, a été proposée, permettant de révéler des détails cellulaires inaccessibles avec un contraste OCT seul, laissant envisager des performances de diagnostic améliorées.

Enfin une nouvelle approche instrumentale en endoscopie a été proposée, permettant de réaliser un prototype transférable en condition clinique, améliorant considérablement l'état de l'art existant. L'imagerie tomographique haute résolution in situ est rendue envisageable, visant une aide temps réel à la décision d'effectuer - ou non - une biopsie, ainsi qu'un contrôle in situ des marges d'exérèse.

Bibliographie

- [1] A. Dunn, *Light Scattering Properties of Cells*, Dissertation Presented to the Faculty of the Graduate School of The University of Texas at Austin. , 1998
<http://www.nmr.mgh.harvard.edu/~adunn/papers/dissertation/Ref1>
- [2] T. Vo Dinh, *Biomedical Photonics Handbook* , Editor, CRC Press , 2003
- [3] R. R. Anderson and J. A. Parrish. *The optics of human skin*. The Journal of investigative dermatology, 77(1) :13–19, 1981
- [4] L.V.Wang and H.I. Wu. *Biomedical Optics - Principles and Imaging*.Wiley edition, 2007
- [5] W.F. Cheong, S.A. Prahl, and A.J. Welch. *A review of the optical properties of biological tissues*. IEEE Journal of Quantum Electronics, 26(12) :2166–2185, 1990
- [6] S. Jacques, *Optical Properties of biological tissues : a review*. PHysics in Medicine and Biology, 58(2013), R37-R61, 2013
- [7] R.J.Cooper, *Bioimaging : watching the brain at work*, Nature Photonics 8, 425-426 (2014)
- [8] L.V. Wang and S. Hu. *Photoacoustic tomography : in vivo imaging from organelles to organs*. Science, 335(6075) :1458–62, March 2012.
- [9] Dolfi D. and F. Micheron. *Procédé et système d'imagerie par transillumination à marquage en fréquence des photons*, Brevet, 1989
- [10] M. Lesaffre et al., *Acousto-optical coherence tomography using random phase jumps on ultrasound and light*, Opt. Express 17, 18211-18218, 2009
- [11] E. Benoit à la Guillaume et al., *Acousto optical coherence tomography with a digital holographic detection scheme*, Opt. Letters 37, 3216-3218, 2012
- [12] M. Minsky. Microscopy apparatus, US3013467, 1957
- [13] P.J. Dwyer, C. DiMarzio, and M. Rajadhyaksha. *Confocal theta linescanning microscope for imaging human tissues*. Applied optics, 46(10) :1843–51, April 2007
- [14] List of publications at : <http://www.maunakeatech.com/en/content/clinical-evidence>
- [15] E.S. Flores, M. Cordova, K. Kose, W. Phillip, A. Rossi, K. Nehal, M. Rajadhyaksha, *Intraoperative imaging during Mohs surgery with reflectance confocal microscopy: initial clinical experience*, J Biomed Opt. 20(6):61103, 2015
- [16] R. Juskaitis, T. Wilson, M. Neil, M. Kozubek, *Efficient real-time confocal microscopy with white light sources*. Nature 383 (6603), 804– 806, 1996
- [17] M. Neil, R. Juskaitis, T. Wilson., *Method of obtaining optical sectioning by using structured light in a conventional microscope*. Opt. Lett. 22 (24), 1905–1907, 1997
- [18] W. Denk, J.H. Strickler, and W.W. Webb. *Two-photon laser scanning fluorescence microscopy*. Science, 248(4951) :73–76, 1990.
- [19] K König, *Multiphoton microscopy in life sciences*. Journal of Microscopy, 200(2) :83–104, 2000.
- [20] D. Huang, E.A. Swanson, C.P. Lin, J.S. Schuman, W.G. Stinson, W. Chang, M.R. Hee, T. Flotte, K. Gregory, C.A. Puliafito, and J.G. Fujimoto. *Optical Coherence Tomography*. Science, 254 :1178–1181, 1991
- [21] E. Swanson, D. Huang, C. Puliafito, M.R. Hee, J.G. Fujimoto, *High-speed optical coherence domain reflectometry*, Opt. Letters, 17, 151-153, 1992

- [22] E. Swanson, J.A. Izatt, C.P. Lin, J.G. Fujimoto, D. Huang, C.A. Puliafito, *In-vivo retinal imaging by optical coherence tomography*, Opt. Letters 18, 1864-1866, 1993
- [23] Isaac Newton. *Optics or, a treatise of the reflexions, refractions, inflexions and colours of light : also two treatises of the species and magnitude of curvilinear figures*. 1704.
- [24] José-Philippe Pérez. *Optique, fondements et applications*. Dunod, 2004.
- [25] W. Drexler and J. G Fujimoto, editors. *Optical Coherence Tomography, Technology and Applications*. Springer edition, 2008
- [26] A. F. Fercher, K. Mengedocht, and W. Werner. *Eye-length measurement by interferometry with partially coherent light*. Optics letters, 13(3) :186–8, March 1988
- [27] G. Häusler, M.W. Lindner, *Coherence radar and spectral radar – new tools for dermatological diagnosis*, J. Biomed. Opt. 3, 21-31(1998)
- [28] M. Wojtkowski, R. Leitgeb, A. Kowalczyk, A.F. Fercher, *In vivo retinal imaging by Fourier domain optical coherence tomography*, J. of Biomedical Optics, 7(3), 457-463, 2002
- [29] R. Leitgeb, C. Hitzenberger, A. Fercher, *Performance of fourier domain vs. time domain optical coherence tomography*, Opt. Express 11, 889-894, 2003
- [30] R A Leitgeb, M Villiger, A H Bachmann, L Steinmann, and T Lasser. *Extended focus depth for Fourier domain optical coherence microscopy*. Optics letters, 31(16) :2450–2, August 2006
- [31] T. Ralston, D.L. Marks, P.S. Carney, S.A. Boppart, *Interferometric synthetic aperture microscopy*, Nature Physics, 3, 129-134, 2007
- [32] T. S. Ralston, D. L. Marks, P. S. Carney, and S. A. Boppart, "Inverse scattering for optical coherence tomography," Journal of the Optical Society of America A 23, 1027-1037 (2006)
- [33] H. Ren, K. M. Brecke, Z. Ding, Y. Zhao, J. S. Nelson, and Z. Chen. *Imaging and quantifying transverse flow velocity with the Doppler bandwidth in a phase-resolved functional optical coherence tomography*. Optics letters, 27(6) :409–11, March 2002
- [34] D. J. Faber, E. G. Mik, M. C. G. Aalders, and T. G. van Leeuwen. *Toward assessment of blood oxygen saturation by spectroscopic optical coherence tomography*. Optics letters, 30(9) :1015–7, May 2005
- [35] Schuman JS, Hee MR, Puliafito CA, et al. *Quantification of Nerve Fiber Layer Thickness in Normal and Glaucomatous Eyes Using Optical Coherence Tomography: A Pilot Study*. Arch Ophthalmol.;113(5):586-596, 1995
- [36] E Beaurepaire, A Claude Boccara, M Lebec, L Blanchot, and H Saint-Jalmes. *Full field optical coherence microscopy*. Optics letters, 23(4) :244–6, February 1998
- [37] A Dubois. *Phase-map measurements by interferometry with sinusoidal phase modulation and four integrating buckets*. Journal of the Optical Society of America. A, 18(8) :1972–9, August 2001
- [38] B. Karamata, P. Lambelet, M. Laubscher, S. Bourquin, T. Lasser, *Multiple scattering in optical coherence tomography, I. Investigation and modeling*, JOSA A 22, 1369-1379, 2005
- [39] B. Karamata, P. Lambelet, M. Leutenegger, M. Laubscher, S. Bourquin, T. Lasser, *Multiple scattering in optical coherence tomography, II. Experimental and theoretical*

- investigation of cross talk in wide-field optical coherence tomography*, JOSA A 22, 1380-1388, 2005
- [40] A. Dubois, K. Grieve, G. Moneron, R. Lecaque, L. Vabre, and A C Boccara. *Ultrahigh-resolution full-field optical coherence tomography*. Applied Optics, 43(14):2874–2883, 2004
- [41] G. Moneron, A.C. Boccara, A. Dubois, *Polarisation sensitive full-field optical coherence microscopy*, Optics Letters, 32, n°14, 2058-2060, 2007
- [42] A. Dubois, J. Moreau, A.C. Boccara, *Spectroscopic ultrahigh resolution full-field optical coherence microscopy*, Opt. Express 16, 17082-17091, 2008
- [43] D. Sacchet, *Tomographie par cohérence optique plein champ linéaire et non linéaire*, Thèse, Univ. Paris Sud – Paris XI, 2010
- [44] S. Labiau, G. David, S. Gigan, A.C. Boccara, *Defocus test and defocus correction in full-field optical coherence tomography*, Optics Letters, 34, n°10, 1576-1578, 2009
- [45] D. Sacchet, J. Moreau, P. Georges, A. Dubois, *Simultaneous dual-band ultrahigh-resolution full-field optical coherence tomography*, Opt. Express 16, 19434-19446, 2008
- [46] J. Ben Arous, J. Binding, J-F. Léger, M. Casado, P. Topilko, S. Gigan, A.C. Boccara, L. Bourdieu, *Single myelin fiber imaging in living rodents without labeling by deep optical coherence microscopy*, J. of Biomed. Opt., 16, 116012, 2011
- [47] R. Szeliski, Image Alignment and Stitching: A Tutorial, Microsoft Research Technical report in Paragios, N. et al., editors, *Handbook of Mathematical Models in Computer Vision*, pages 273–292, Springer, 2005
- [48] A. Burcheri-Curatolo, *Advances of full-field optical coherence tomography (FFOCT) for clinical applications and developmental biology*. PhD manuscript, Optics, Univ. Pierre et Marie Curie – Paris VI, 2012
- [49] <http://www.olympus-lifescience.com/en/objectives/uplsapo/>
- [50] E. Dalimier, D. Salomon, *Full-field optical coherence tomography: a new technology for 3D high-resolution skin imaging*, Dermatology 224 (1), 84-92, 2012
- [51] B.W. Graf, S.A. Boppart, *Multimodal In Vivo Skin Imaging with Integrated Optical Coherence and Multiphoton Microscopy*, Proc. IEEE Journal of selected topics in quantum electronics, 2011
- [52] J.K. Barton, F. Guzman, A. Tumlinson, *Dual modality instrument for simultaneous optical coherence tomography imaging and fluorescence spectroscopy*, J. Biomed. Opt. 9(3), 618-623, 2004
- [53] K. König, M. Speicher, R. Bückle, J. Reckfort, G. McKenzie, J. Welzel, M. J. Koehler, P. Elsner, and M. Kaatz, *Clinical optical coherence tomography combined with multiphoton tomography of patients with skin diseases*, J Biophotonics 2(6-7), 389–397, 2009
- [54] J. Park, J.A. Jo, S. Shrestha, P. Pande, B. Applegate, *A dual-modality optical coherence tomography and fluorescence lifetime imaging microscopy system for simultaneous morphological and biochemical tissue characterization*, Biomed. Opt. Express, 1(1), 186-200, 2010
- [55] J. Mertz. *Optical sectioning microscopy with planar or structured illumination*. Nature Methods, 8 :811–819, 2011.

- [56] H. Sierra, M. Cordova, C.S. Chen, M.J. Rajadhyaksha, *Confocal imaging-guided laser ablation of basal cell carcinomas: an ex vivo study.*, Invest Dermatol. Feb;135(2):612-5, 2015
- [57] Chen CS, Sierra H, Cordova M, Rajadhyaksha M., *Confocal microscopy-guided laser ablation for superficial and early nodular Basal cell carcinoma: a promising surgical alternative for superficial skin cancers.* JAMA Dermatol.;150(9):994-8, 2014
- [58] Ifimia N, Ferguson RD, Mujat M, Patel AH, Zhang EZ, Fox W, Rajadhyaksha M. *Combined reflectance confocal microscopy/optical coherence tomography imaging for skin burn assessment*, Biomed Opt Express. 8;4(5):680-95, 2013
- [59] Gareau DS, Jeon H, Nehal KS, Rajadhyaksha M., *Rapid screening of cancer margins in tissue with multimodal confocal microscopy.* J Surg Res.;178(2):533-8, 2012
- [60] Larson B, Abeytunge S, Rajadhyaksha M., *Performance of full-pupil line-scanning reflectance confocal microscopy in human skin and oral mucosa in vivo.* Biomed Opt Express. 1;2(7):2055-67, 2011
- [61] Rajadhyaksha M, Anderson RR, Webb RH, *Video-rate confocal scanning laser microscope for imaging human tissues in vivo.* Appl Opt. 1;38(10):2105-15, 1999
- [62] Chasles F., Dubertret B., Boccara A.C., *Optimization and characterization of a structured illumination microscope.* Optics Express vol.15 n°24, 2007
- [63] M.G. Gustafsson. *Surpassing the lateral resolution limit by a factor of two using structured illumination microscopy.* Journal of Microscopy, 198(2) :82–87, May 2000
- [64] F Harms, E Dalimier, P Vermeulen, A Fragola, and A C Boccara. *Multimodal Full-Field Optical Coherence Tomography on biological tissue : toward all optical digital pathology.* Proceedings of SPIE, 2012
- [65] Bini J., Spain J., Nehal K., Hazelwood V., DiMarzio C., Rajadhyaksha M., *Confocal mosaicing of human skin ex vivo: spectral analysis for digital staining to simulate histology-like appearance*, Journal of Biomedical Optics 16(7), 076008, 2011
- [66] Choi, H. S., Nasr, K., Alyabyev, S., Feith, D., Lee, J. H., Kim, S. H., Ashitate, Y., Hyun, H., Patonay, G., Streckowski, L., Henary, M. and Frangioni, J. V., *Synthesis and In Vivo Fate of Zwitterionic Near-Infrared Fluorophores.* Angew. Chem. Int. Ed., 50: 6258–6263, 2011
- [67] Garanger E, Boturyn D, Jin Z, Dumy P, Favrot MC, Coll JL., *New multifunctional molecular conjugate vector for targeting, imaging, and therapy of tumors.* Mol Ther.;12(6):1168-75, 2005
- [68] A. Nahas, M. Bauer, S. Roux, A.C. Boccara, *3D static elastography at the micrometer scale using Full Field OCT*, Biomed. Opt. Express 4, 2138-2149, 2013
- [69] A. Sarvazyan, A.R. Skovoroda, S. Emelianov, J.B. Fowlkes, *Biophysical bases of elasticity imaging*, Acoust Imag, 21, pp. 223–241, 1995
- [70] J. Ophir, E.I. Cespedes, H. Ponnekanti, Y. Yazdi, X. Li, *Elastography: a method for imaging the elasticity in biological tissues*, Ultrason Imaging, 13, pp. 111–134, 1991
- [71] J. Bercoff, S. Chaffai, M. Tanter, L. Sandrin, S. Catheline, M. Fink, et al., *In vivo breast tumor detection using transient elastography*, Ultrasound Med Biol, 29 (10), pp. 1387–1396, 2003

- [72] Benjamin J. Vakoc, Dai Fukumura, Rakesh K. Jain & Brett E. Bouma, *Cancer imaging by optical coherence tomography: preclinical progress and clinical potential*, Nature Reviews Cancer 12, 363-368, May 2012
- [73] G. Fahrat, A. MAriampillai, V.D. Yang, G.J. Czarnota, M.C. Kolios, *Detecting apoptosis using dynamic light scattering with optical coherence tomography*, J. Biomed. Opt., 16(7), 2011
- [74] G. Fahrat, A. MAriampillai, V.D. Yang, G.J. Czarnota, M.C. Kolios, *Optical coherence tomography speckle decorrelation for detecting cell death*, Proc. SPIE vol. 7907, BIOS, Biomedical Applications of Light Scattering V, 2011
- [75] S. Kumar, T. Kamali, J.M. Levitte, O. Katz, B. Hermann, B. Povazay, W. Drexler, A. Unterhuber, Y. Silberberg, *Single-pulse CARS based multimodal nonlinear optical microscope for bioimaging*, Opt. Express, 23(10), 13082-13096, 2015
- [76] H. Tu and S.A. Boppart, *Coherent anti-Stokes Raman scattering microscopy: overcoming technical barriers for clinical translation*, J. Biophotonics 7, No. 1–2, 9–22, 2014
- [77] Rajvinder Singh, SweeLin Chen Yi Mei, and Sandeep Sethi. *Advanced endoscopic imaging in Barrett's oesophagus : a review on current practice*. World journal of gastroenterology : WJG, 17(38) :4271–6, October 2011
- [78] Hany Shehab. *Chromoendoscopy in gastroenterology*. Arab Journal of Gastroenterology, 11(1) :1–17, 2010
- [79] Anna M Buchner, Muhammad W Shahid, Michael G Heckman, Murli Krishna, Marwan Ghabril, Muhammad Hasan, Julia E Crook, Victoria Gomez, Massimo Raimondo, Timothy Woodward, Herbert C Wolfsen, and Michael B Wallace. *Comparison of probe-based confocal laser endomicroscopy with virtual chromoendoscopy for classification of colon polyps*. Gastroenterology, 138(3) :834–42, March 2010.
- [80] A F Gmitro and D Aziz. *Confocal microscopy through a fiber-optic imaging bundle*. Optics letters, 18(8) :565, April 1993
- [81] Hyun-Joon Shin, Mark C Pierce, Daesung Lee, Hyejun Ra, Olav Solgaard, and Rebecca Richards-Kortum. *Fiber-optic confocal microscope using a MEMS scanner and miniature objective lens*. Optics express, 15(15) :9113–22, July 2007.
- [82] G J Tearney, R H Webb, and B E Bouma. *Spectrally encoded confocal microscopy*. Optics letters, 23(15) :1152–4, August 1998
- [83] Tom Vercauteren, Aymeric Perchant, Grégoire Malandain, Xavier Pennec, and Nicholas Ayache. *Robust mosaicing with correction of motion distortions and tissue deformations for in vivo fibered microscopy*. Medical image analysis, 10(5) :673–92, October 2006
- [84] Luc Thiberville, Sophie Moreno-Swirc, Tom Vercauteren, Eric Peltier, Charlotte Cavé, and Genevieve Bourg Heckly. *In vivo imaging of the bronchial wall microstructure using fibered confocal fluorescence microscopy*. American journal of respiratory and critical care medicine, 175(1) :22–31, January 2007
- [85] Nam Q Nguyen and Rupert W L Leong. *Current application of confocal endomicroscopy in gastrointestinal disorders*. Journal of gastroenterology and hepatology, 23(10) :1483–91, October 2008

- [86] Shieh FK, Drumm H, Nathanson MH, Jamidar PA. *High-Definition Confocal Endomicroscopy of the Common Bile Duct*. Journal of Clinical Gastroenterology, 46(5):401-406, 2012
- [87] www.maunakeatech.com
- [88] J.C. Jung, A.D. Mehta, E. Aksay, R. Stepnosky, M.J. Schnitzer, *In Vivo Mammalian Brain Imaging Using One- and Two-Photon Fluorescence Microendoscopy*, J. Neurophysiol., 92, 3121-3133, 2004
- [89] David M Huland, Christopher M Brown, Scott S Howard, Dimitre G Ouzounov, Ina Pavlova, Ke Wang, David R Rivera, Watt W Webb, and Chris Xu. *In vivo imaging of unstained tissues using long gradient index lens multiphoton endoscopic systems*. Biomedical optics express, 3(5) :1077–85, May 2012
- [90] David R Rivera, Christopher M Brown, Dimitre G Ouzounov, Watt W Webb, and Chris Xu. *Use of a lensed fiber for a large-field-of-view, high-resolution, fiberscanning microendoscope*. Optics letters, 37(5) :881–883, 2012
- [91] G.J. Tearney, M.E. Brezinski, B.E. Bouma, S.A. Boppart, C. Pitris, J.F. Southern, and J.G. Fujimoto. *In Vivo Endoscopic Optical Biopsy with Optical Coherence Tomography*. Science, 276(5321) :2037–2039, June 1997
- [92] Chenyang Xu, Joseph M Schmitt, Stephane G Carlier, and Renu Virmani. *Characterization of atherosclerosis plaques by measuring both backscattering and attenuation coefficients in optical coherence tomography*. Journal of biomedical optics, 13(3) :034003, 2011.
- [93] Tsung-Han Tsai, James G. Fujimoto and Hiroshi Mashimo, *Endoscopic Optical Coherence Tomography for Clinical Gastroenterology*, Diagnostics, 4(2), 57-93, 2014
- [94] Tsai T-H, Lee H-C, Ahsen OO, et al. *Ultrahigh speed endoscopic optical coherence tomography for gastroenterology*. Biomedical Optics Express.; 5(12):4387-4404, 2014
- [95] Delphine Sacchet, Michal Brzezinski, Julien Moreau, Arnaud Dubois. *Motion artifact suppression in full-field optical coherence tomography*. Applied Optics, Optical Society of America, , 49 (9), pp.1480-1488, 2010
- [96] Anne Latrive. *Tomographie de cohérence optique plein champ pour l'endoscopie : microscopie in situ et in vivo des tissus biologiques*. Manuscrit de thèse - Optique. Université Pierre et Marie Curie - Paris VI, 2012
- [97] A. Gerges, F. Farahi, T. Newson, J.C. Jones, D.A. Jackson, *Interferometric Fiber Optic Sensor using a short coherence length source*, Electronic Lett., 23, 1110, 1987
- [98] H D Ford and R P Tatam. *Fibre imaging bundles for full-field optical coherence tomography*. Measurement Science and Technology, 18(9) :2949–2957, September 2007.
- [99] W-Y Oh, B E Bouma, N Iftimia, R Yelin, and G J Tearney. *Spectrally-modulated full-field optical coherence microscopy for ultrahigh-resolution endoscopic imaging*. Optics express, 14(19) :8675–84, September 2006
- [100] Latrive A, Boccara AC. *In vivo and in situ cellular imaging full-field optical coherence tomography with a rigid endoscopic probe*. Biomedical Optics Express. 2(10):2897-2904, 2011

Table des illustrations

<i>Figure 1 : Tableau de Georges de la tour, « Saint Joseph Charpentier »</i>	4
<i>Figure 2 : étapes de la prise en charge diagnostic et thérapeutique du cancer</i>	7
<i>Figure 3 : Processus de préparation typique d'une lame d'histologie</i>	9
<i>Figure 4 : lame d'histologie (carcinome intra-canalair in-situ – tissu mammaire</i>	10
<i>Figure 5 : processus de préparation et d'examen extemporané</i>	11
<i>Figure 6 : coupe au cryostat (carcinome intra-canalair in-situ – tissu mammaire</i>	11
<i>Figure 7 : coefficient d'absorption des principaux constituants tissulaires en fonction de la longueur d'onde. En bleu clair la fenêtre thérapeutique.</i>	16
<i>Figure 8 : trajectoire des photons dans un milieu diffusant</i>	17
<i>Figure 9 : dispositif d'acquisition en Tomographie Optique Diffuse pour le cerveau (a) et images typiquement obtenues après reconstruction. Image tirée de [7]</i>	19
<i>Figure 10 : schéma de principe d'un microscope confocal</i>	20
<i>Figure 11 : interférences en lumière blanche, obtenue à l'aide d'une source à faible longueur de cohérence (spectre large)</i>	23
<i>Figure 12 : Principe de l'interférométrie à faible longueur de cohérence</i>	23
<i>Figure 13 : système d'OCT à balayage basé sur un interféromètre fibré</i>	24
<i>Figure 14 : schémas de principe de l'OCT temporel (TD-OCT, Time-Domain OCT) et de l'OCT spectral (SD-OCT, Spectral Domain OCT)</i>	25
<i>Figure 15 : Schéma d'un dispositif d'OCT Plein Champ basé sur une configuration de Linnik. ECL : source d'éclairage incohérente ; BS : séparateur de faisceau ; LT : lentille de tube ; C : caméra ; MR : miroir de référence ; PZ : modulateur piézoélectrique ;</i>	26
<i>Figure 16 : Schéma du système développé. ECL : bras d'éclairage ; REF : bras de référence ; OBJ : bras objet ; C : caméra ; BS : séparateur de faisceau ; LT : Lentille tube ; MR : miroir de référence ; PZ : actionneur piézoélectrique ; X,Y,Z : translations motorisées permettant d'explorer l'échantillon selon ces 3 axes. Les flèches bleues désignent les axes et mouvements motorisés</i>	30
<i>Figure 17 : objectifs interférométriques. A : Linnik, B : Michelson, C :Mirau</i>	31
<i>Figure 18 : spectre typique d'une source halogène</i>	33
<i>Figure 19 : source halogène fibrée Schott KL 1500 compact</i>	33
<i>Figure 20 : schéma optique de la voie d'éclairage (Köhler). FB : bundle de fibres (halogène), DC : diaphragme de champ, F : Filtres (passe bande 610-1000nm), BS : séparateur de faisceau non polarisant large bande 600-1000nm. Le diaphragme de champ permet de limiter l'éclairage de l'échantillon à une aire couvrant la zone correspondant au détecteur. L'image de la zone émettrice du bundle est grossie de manière à couvrir la pupille de l'objectif.</i>	33
<i>Figure 21 : images OCT Plein Champ d'un ver C.Elegans à l'aide d'objectifs de grandissements différents.</i>	35
<i>Figure 22 : images OCT Plein Champ d'un échantillon de sein à l'aide d'objectifs à grandissements différents (x10 et x40). Les images obtenues avec le grandissement x40 sont le résultat d'un stitching de plusieurs images acquises selon une mosaïque.</i>	36
<i>Figure 23 : indice de réfraction du miroir de référence en fonction du coefficient de réflexion cible, pour un matériau en immersion dans l'eau et dans l'huile de silicone</i>	37
<i>Figure 24 : Courbe d'efficacité quantique du capteur Photonfocus A1024B</i>	40
<i>Figure 25 : Spécifications du capteur CMOS Photonfocus A1024B</i>	40
<i>Figure 26 : schéma en coupe (à gauche) et photos (au centre) du porte-échantillon développé. A droite le liquide d'immersion conditionné en bouteille et les lames de recouvrement de l'échantillon.</i>	44
<i>Figure 27 : photos du dispositif final – Light-CT scanner –LLTech</i>	45

<i>Figure 28 : diagramme logique de l'algorithme d'optimisation automatique de l'interféromètre</i>	<i>46</i>
<i>Figure 29 : images OCT Plein Champ d'un cerveau de rat fixé, à différentes échelles de visualisation. A gauche : image grand champ (16x13mm) résultat du stitching de 22x18 champs imagés élémentaires, au milieu : image de grandissement intermédiaire (4x4mm) après zoom numérique, à droite : champ élémentaire.</i>	<i>49</i>
<i>Figure 30 : capture d'écran du logiciel d'acquisition d'images FFOCT développé. 1 : zone de visualisation d'un champ FFOCT élémentaire (780x780µm) ; 2 : image macroscopique. Le carré rouge dans l'image macroscopique correspond à l'aire imagée par FFOCT. L'image présentée correspond à la jonction derme/épiderme d'une biopsie de peau.</i>	<i>50</i>
<i>Figure 31 : spectre de transmission mesuré pour l'huile de silicone sélectionnée, pour une épaisseur de cellule de mesure de 1cm.</i>	<i>53</i>
<i>Figure 32 : simulation (Zemax) de l'influence du milieu d'immersion et de la lame couvre échantillon sur la qualité optique d'imagerie.</i>	<i>54</i>
<i>Figure 33 : spectres des différents éléments constituant le spectre effectif. En bleu : source halogène, en violet : réponse détecteur, en rouge et vert : filtres passe-haut (@610nm) et passe-bas (@1000nm) délimitant la bande spectrale d'illumination. La surface colorée en rose représente la bande spectrale effective du système d'OCT Plein Champ, permettant de définir la résolution axiale.</i>	<i>55</i>
<i>Figure 34 : images FFOCT d'un échantillon de peau coupé transversalement à diverses profondeurs. SG : glande sébacée ; BCC : carcinome baso-cellulaire. L'épiderme est la couche supérieure hyperréfléctive de l'image.</i>	<i>57</i>
<i>Figure 35 : image OCT (Thorlabs – à gauche) et FFOCT (à droite) d'un échantillon de sein, en face (C-scan). Profondeur 40µm.</i>	<i>59</i>
<i>Figure 36 : image transverse (B-scan) d'un échantillon de sein par OCT (Thorlabs – en haut) et FFOCT (en bas).....</i>	<i>60</i>
<i>Figure 37 : images en microscopie multiphotonique (à gauche) et FFOCT (à droite) d'un échantillon de peau (derme).....</i>	<i>61</i>
<i>Figure 38 : Image OCT Plein Champ (gauche) et histologie (droite) d'une biopsie de foie humain. L'OCT Plein Champ ne permet pas de distinguer les détails cellulaires, mais apporte un contraste important sur le tissu fibreux de soutien.</i>	<i>98</i>
<i>Figure 39 : Images comparées OCT Plein Champ/histologie d'une biopsie de peau humaine. a : détail d'une zone de l'épiderme ; b : détail d'une zone du derme ; c : détail d'une glande sébacée. SC : stratum corneum ; SS : Stratum Spinosum ; SE : Derme Superficiel ; HF : Follicule pileux ; SG : Glande Sudoripare. Images tirées de [50]</i>	<i>99</i>
<i>Figure 40: schéma du montage expérimental. HL : source halogène ; FB : guide de lumière à fibres ; ZO : objectif zoom ; C : Caméra ; PT : transducteur piézoélectrique ; RM : miroir de référence ; S : Echantillon</i>	<i>101</i>
<i>Figure 41 : caractéristiques constructeur de l'objectif à grossissement variable utilisé (Keyence VH-Z100R)</i>	<i>102</i>
<i>Figure 42 : détails du montage expérimental réalisé. ZO : objectif zoom ; C : caméra ; PB : lame pelliculaire ; PZT : actionneur piézoélectrique.</i>	<i>103</i>
<i>Figure 43 : images OCT Plein Champ d'un échantillon de sein humain réalisé à l'aide du montage à grossissement variable précédemment décrit. A : adipocytes ; CF : Fibres de collagène. Taille du champ : gauche : 600 µm, droite : 350 µm.</i>	<i>104</i>
<i>Figure 44 : schémas représentatifs de solutions instrumentales alternatives pour la réalisation d'un système OCT Plein Champ à grandissement variable, utilisant un interféromètre de Linnik. Gauche : utilisation d'objectifs zoom. Droite : utilisation de plusieurs interféromètres de Linnik déplaçables dont les objectifs ont des grossissements différents.</i>	<i>105</i>

<i>Figure 45 : Sectioning optique par illumination structurée. a, b, c: simulation de l'effet du defocus sur les fréquences spatiales illustrant le flou plus rapide sur les détails les plus fins d'une image; d: représentation schématique d'un masque 2D projeté sur un échantillon volumique illustrant le principe de la coupe optique réalisée ; e, f: image de fluorescence conventionnelle (e) et par Illumination Structurée (f) de cellules dont la membrane a été marquée (Quantom Dots) illustrant la capacité de coupe optique de l'Illumination Structurée.</i>	109
<i>Figure 46 : Schéma de l'instrument développé – combinaison FFOCT / SIM de fluorescence. S : Source (halogène) ; C1 : caméra voie de fluorescence, C2 : caméra FFOCT ; M1, M2 : objectifs de microscope ; P1, P2 : modulateurs piézoélectriques ; F1, F2 : filtres ; G : mire de Ronchi ; B : Cube séparateur. Les sous-ensembles en pointillé correspondent aux modifications apportées au montage FFOCT pour l'intégration de la méthode SIM, illustrant les nombreuses similitudes des 2 approches.</i>	111
<i>Figure 47 : spectres d'absorption et d'émission de l'acridine orange</i>	113
<i>Figure 48 : interférogramme en un point pour un déplacement axial d'un miroir objet, permettant la mesure de la longueur de cohérence effective de la source.</i>	115
<i>Figure 49 : mesure de la réponse axiale à un plan fluorescent pour la voie SIM</i>	116
<i>Figure 50 : Images FFOCT d'un échantillon de peau incluant une vue d'ensemble (a), et des zooms à plusieurs niveaux de la jonction derme/épiderme ((b) et (c)). D: Derme; C: fibres de collagène; CC: cellules cancéreuses; K: kératocytes; flèches dans c: noyaux de cellules du stratum spinosum.</i>	117
<i>Figure 51 : imagerie multimodale FFOCT/SIM d'un follicule pileux (HF). a: image FFOCT; b: image FFOCT/SIM combinée; c: zoom sur l'image FFOCT (racine); d: signal de fluorescence SIM sur la même zone; e: images fusionnées. Les cellules sont marquées par des flèches en c, d et e, illustrant la bonne corrélation entre les 2 méthodes.</i>	118
<i>Figure 52 : différentes vues histologiques d'un follicule pileux</i>	119
<i>Figure 53 : Imagerie multimodale FFOCT/SIM de la jonction derme/épiderme (E/D). a : image FFOCT ; b : image FFOCT/SIM fusionnée ; c : image FFOCT d'une papille ; d : signal de fluorescence SIM correspondant ; e : image fusionnée résultant de c et d. Quelques noyaux cellulaires sont indiqués en c, d et e de manière à visualiser la bonne corrélation entre les 2 voies.</i>	120
<i>Figure 54 : histologie de la jonction derme/épiderme</i>	120
<i>Figure 55 : Image multimodale FFOCT/SIM d'un carcinome baso-cellulaire (CC) situé à la jonction derme/épiderme. A : image FFOCT ; b : image combinée FFOCT/SIM ; c : zoom sur l'image FFOCT pour une zone de prolifération tumorale ; d: image fusionnée FFOCT/Sim de la même zone. Quelques noyaux sont pointés par des flèches en c et d, de manière à illustrer la bonne corrélation entre les 2 voies.</i>	121
<i>Figure 56 : images OCT Plein Champ (gauche), OCT Plein Champ à contraste dynamique (centre) et fusion des deux images précédentes (droite) d'un échantillon de foie de rat fraîchement excisé. En bas : zooms sur les mêmes images pour une zone d'intérêt (présence d'un vaisseau). Echelle : 100µm. Profondeur d'imagerie 20µm.</i>	127
<i>Figure 57 : images comparées OCT Plein Champ Dynamique (gauche) et histologie typique (droite) de foie de rat. Les flèches sur l'image OCT indiquent le noyau cellulaire.</i>	128
<i>Figure 58 : images OCT Plein Champ (gauche), OCT Plein Champ à contraste dynamique (centre) et fusion des deux images précédentes (droite) d'un échantillon de cerveau de rat fraîchement excisé. En bas : zooms sur les mêmes images pour une zone d'intérêt. Echelle : 100µm. Profondeur d'imagerie 20µm.</i>	130
<i>Figure 59 : Images comparées OCT Plein Champ à contraste dynamique (en bas à droite) et histologie du cerveau (biopsie de cortex. Les flèches en orange indiquent des neurones, les flèches en bleu des cellules glandulaires (pinealocytes).</i>	131

<i>Figure 60 : images OCT Plein Champ (gauche), OCT Plein Champ à contraste dynamique (centre) et fusion des deux images précédentes (droite) d'un échantillon de sein (humain) fraîchement excisé, correspondant à une marge tumorale. Echelle : 100µm. Profondeur d'imagerie 20µm.</i>	<i>132</i>
<i>Figure 61 : simulation des fluctuations temporelles du signal interférométrique pour 1 voxel, pour un déplacement aléatoire des diffuseurs selon X et Z.....</i>	<i>136</i>
<i>Figure 62 : simulation des fluctuations temporelles du signal interférométrique pour 1 voxel, pour un déplacement aléatoire des diffuseurs selon X.....</i>	<i>136</i>
<i>Figure 63 : simulation des fluctuations temporelles du signal interférométrique pour 1 voxel, pour un déplacement aléatoire des diffuseurs selon X.....</i>	<i>137</i>
<i>Figure 64 : évolution du signal « dynamique » (écart type sur une série de 500 acquisitions) en fonction du nombre de diffuseurs par voxel.</i>	<i>138</i>
<i>Figure 65 : Evolution temporelle du signal d'interférence en un point, pour 2 zones significatives (présence de mouvement à l'intérieur de la cellule, et absence de mouvement dans un espace inter-cellulaire.</i>	<i>139</i>
<i>Figure 66 : endoscope flexible (coloscope) à gauche et détail des voies d'éclairage et canaux opératoires de la partie distale ; endoscope rigide (laryngoscope) à droite.</i>	<i>143</i>
<i>Figure 67 : images d'endomicroscopie confocale du colon. A gauche : colon sain (cryptes), à droite : adénocarcinome. Champ d'imagerie : 200µm, résolution transverse 1µm. D'après [d'après 87].....</i>	<i>146</i>
<i>Figure 68 : images de microendoscopie à 2 photons à sonde rigide de cerveau de souris, en différentes zone de l'hippocampe. A,B : dendrites ; C-E : neurones ; F : dendrite large. Barres d'échelle : 10µm. résolution transverse : 0,5µm ; profondeur d'imagerie 130µm. Temps d'acquisition typique pour 1 image : 0,5s. D'après [88]</i>	<i>146</i>
<i>Figure 69 : images OCT endoscopique en artériologie. En haut : visualisation radiale mettant en évidence la présence d'une plaque d'athérome. En bas : coupe longitudinale calculée à partir d'un volume acquis par retrait progressive de la sonde. D'après [94]</i>	<i>147</i>
<i>Figure 70 : influence du décalage de 2 images sur le contraste FFOCT (d'après [95]).....</i>	<i>151</i>
<i>Figure 71 : évolution des bruits du capteur CMOS en fonction de la charge (résultats de simulation).....</i>	<i>151</i>
<i>Figure 72 : capteur CMOS (à gauche) et caméra rapide (à droite) optimisés pour l'OCT Plein Champ développés.</i>	<i>152</i>
<i>Figure 73 : images FFOCT ex-vivo d'un échantillon de peau, imagé à l'aide de la caméra optimisée pour FFOCT (à gauche), et de la caméra commerciale utilisée dans le microscope FFOCT développé au Chapitre 1 (PhotonFocus), pour un même nombre d'accumulations.</i>	<i>154</i>
<i>Figure 74 : principe d'un système d'OCT à 2 interféromètres incluant une sonde. D'après [96].....</i>	<i>156</i>
<i>Figure 75 : représentation schématique du fonctionnement de l'interférométrie tandem en spectre large. D'après [96].....</i>	<i>158</i>
<i>Figure 76 : schéma de l'endoscope FFOCT à sonde rigide développé.....</i>	<i>159</i>
<i>Figure 77 : représentation schématique de la sonde FFOCT</i>	<i>162</i>
<i>Figure 78 : prototype d'endoscope FFOCT développé. (a) : vue de face, (b) : vue du prototype monté sur platines de déplacement (x,y,z) en vue de la réalisation d'images sur pièces ex-vivo (biopsies). Remarque : sur cette version de prototype, la longueur de la sonde est de 10cm.</i>	<i>165</i>
<i>Figure 79 : images (800 x 800µm) en différentes zones d'un échantillon tissu mammaire fixé réalisés à l'aide du microscope (en haut) et de l'endoscope (en bas) FFOCT, pour des zones le plus rapprochées possibles. Profondeur : 20µm, nombre d'images accumulées : 15. Aucun traitement n'a été appliqué.</i>	<i>166</i>

Figure 80 : extraits de vidéos endoscopiques FFOCT réalisées sur biopsies. (a) : zone saine d'une biopsie de tissu ORL, (b) : zone tumorale issue de la même biopsie, (c) : image d'un échantillon de parathyroïde. Nombre d'accumulations : 10, diamètre du champ 860 μ m. ... 167

Table des tableaux

Tableau 1 : Caractéristiques principales du montage combiné FFOCT/SIM..... 114

