



**FACULTAD DE MEDICINA**

**ESCUELA DE MEDICINA**

# **ORTOPEDIA Y TRAUMATOLOGIA**

**Dr. Juan Fortune Haverbeck**

**Dr. Jaime Paulos Arenas**

**Dr. Carlos Liendo Palma**

<b><u>PROLOGO</u></b>	<b><u>AGRADECIMIENTOS</u></b>	<b><u>INDICE</u></b>	<b><u>CONCEPTO DE ORTOPEDIA Y TRAUMATOLOGIA</u></b>	<b><u>BIBLIOGRAFIA</u></b>
-----------------------	-------------------------------	----------------------	---	----------------------------

---

## PROLOGO A LA EDICION ESCRITA

---

El texto que presentamos, es la expresión didáctica que resume la experiencia de muchos años de trabajo clínico y docente de los autores.

Ha sido escrito con un objetivo muy preciso que siempre debe ser tenido en cuenta por el lector; cual es el de servir de guía, aprendizaje y recuerdo de aquéllos conocimientos básicos en los temas desarrollados. Va dirigido a los alumnos, internos, residentes y muy especialmente lo hemos escrito pensando también en aquellos médicos no especialistas que, por obligación profesional, deben dispensar su atención a enfermos con patologías del aparato locomotor.

Esta obra no es un compendio, pero tampoco es un texto destinado a los especialistas. No se pretenda encontrar en ella elevados conocimientos académicos ni enseñanzas de técnicas quirúrgicas en ninguno de los temas tratados, pues no ha sido ese el objetivo perseguido. Para ello hay innumerables textos especializados, escritos por profesores cuyos conocimientos y experiencia estamos muy lejos de poseer.

Hemos redactado cada uno de los temas con mucho cuidado, procurando unir una razonable cuota de conocimientos con una suficiente claridad en la expresión de los conceptos.

Una de las dificultades que enfrentan los alumnos de pregrado al introducirse en la patología del aparato locomotor, es encontrarse con voluminosos textos de la especialidad que no dan tiempo ni agrado para estudiarlos; son muy pocos los libros que están orientados hacia el alumno o al médico general, que debe enfrentarse a las enfermedades del aparato locomotor cuando inicia su carrera profesional u ocasionalmente cuando, dedicado a otras áreas de la medicina, debe enfrentarse con problemas de nuestra especialidad.

Al reunir en un solo texto conocimientos de traumatología, ortopedia, neoplasias esqueléticas, infecciones osteo-articulares, etc., hemos pretendido facilitar la búsqueda de estas informaciones, que necesariamente habría que buscar en otros tantos textos diferentes. Con ello creemos facilitar el estudio de estos distintos capítulos.

En resumen, esperamos así poder contribuir a recordar y mejorar estos conocimientos en los estudiosos de estos temas, para quienes este libro fue escrito.

**Profesor Dr. Juan Fortune H.**



---

## AGRADECIMIENTOS

---

- Profesor Fernán Díaz Bastidas, Profesor Titular de Radiología y Profesor Martín Etchart Kaempffer, Profesor de Histopatología, por su colaboración en el capítulo de Tumores Oseos y Lesiones Pseudo-tumorales.
- Srta. Gigliola Mialani Petit, por la elaboración de los dibujos.
- Sra. Wanda Grawosky Soto, por el trabajo fotográfico.
- Srta. Patricia Sanhueza Abarzúa y Sra. Ema Catalán Riveros, por su esforzada labor de secretaría.

La elaboración de este libro se realizó con el apoyo de Vicerrectoría Académica de la Pontificia Universidad Católica de Chile, a través del Fondo de Desarrollo de la Docencia.

---

# INDICE

---

## GENERALIDADES.

### [CONCEPTO DE ORTOPEDIA Y TRAUMATOLOGIA](#)

## PRIMERA SECCION. PATOLOGIA TRAUMATICA

### [Lesiones Traumáticas](#)

#### **Capítulo Primero. Fracturas**

##### [Estudio General](#)

#### **Fracturas del Miembro Superior**

##### [Fracturas de clavícula](#)

##### [Fracturas del húmero](#)

##### [Lesiones traumáticas del codo](#)

##### [Fracturas del antebrazo](#)

##### [Fracturas del extremo distal del radio](#)

##### [Fractura del escafoides carpiano](#)

##### [Lesiones traumáticas de la mano](#)

#### **Fracturas del Miembro Inferior**

##### [Fracturas del extremo proximal del fémur](#)

##### [Fracturas trocantereanas del fémur](#)

##### [Fracturas de la diáfisis femoral](#)

##### [Lesiones traumáticas de la rodilla](#)

[Fracturas de la rodilla](#)

[Fracturas de la diáfisis de la tibia](#)

[Lesiones traumáticas del tobillo](#)

[Fracturas del pie](#)

[Fracturas de columna vertebral](#)

[Fractura y luxofractura de columna cervical](#)

[Fracturas de columna toracolumbar](#)

[Fracturas de la pelvis](#)

[Fracturas expuestas](#)

[Politraumatizado](#)

## **Capítulo Segundo. Luxaciones**

[Conceptos generales](#)

[Luxación escápulo-humeral](#)

[Luxación traumática de la cadera](#)

[Luxación de codo](#)

## **SEGUNDA SECCION. PATOLOGIA ORTOPEDICA**

[Lumbago](#)

[Lumbociática](#)

[Cervicoalgias y cervicobraquialgias](#)

[Artrosis](#)

[Artrosis de cadera](#)

[Tratamiento quirúrgico de la artrosis de rodilla](#)

[Tratamiento quirúrgico de la artritis reumatoide](#)

[Escoliosis](#)

[Espondilolistesis](#)

[Patología ortopédica del pie](#)

[Luxación congénita de cadera](#)

## **TERCERA SECCION. INFECCIONES OSEAS Y ARTICULARES**

[Artritis séptica](#)

[Osteomielitis](#)

[Tuberculosis osteoarticular](#)

[Tuberculosis de columna vertebral. Mal de Pott](#)

[Infecciones de la mano](#)

## **CUARTA SECCION. TUMORES OSEOS Y LESIONES PSEUDO-TUMORALES**

[Tumores óseos](#)

[Lesiones pseudo-tumorales del hueso](#)

## **QUINTA SECCION. MISCELANEA**

[Cuerpos extraños](#)

[Vendajes enyesados](#)

[Lesiones traumáticas de los tendones](#)

## **BIBLIOGRAFIA**





---

## GENERALIDADES

---

### Concepto de Ortopedia y Traumatología

---

El nombre genérico de "Traumatología", que define aquella parte de la medicina que se dedica al estudio de las lesiones del aparato locomotor es en la actualidad insuficiente, ya que esta especialidad se extiende mucho más allá del campo de las lesiones traumáticas, abarcando también el estudio de aquellas congénitas o adquiridas, en sus aspectos preventivos, terapéuticos, de rehabilitación y de investigación, y que afectan al aparato locomotor desde el niño hasta la senectud.

Actualmente en muchos países se usa el nombre de "Ortopedia" para referirse al estudio de las enfermedades del tronco y las extremidades, pero la tradición del uso de la palabra "traumatología" hace que la palabra "ortopedia" excluya las lesiones traumáticas.

Por lo anteriormente señalado se denomina a esta especialidad como "Ortopedia y Traumatología".

La palabra ortopedia empezó a usarse en el Siglo XVIII con la publicación por Andry, en el año 1743, de su trabajo "Ortopedia o el arte de prevenir y corregir en los niños las deformaciones del cuerpo". Este autor simbolizó esta rama de la medicina con la figura de un árbol torcido, el cual, para corregir su crecimiento, se encuentra atado fuertemente a una estaca (Figura 1). Este símbolo representa a la especialidad y lo llevan como logotipo las Sociedades Científicas que se preocupan de su desarrollo, entre otras, la Sociedad Chilena de Ortopedia y Traumatología.

Etimológicamente la palabra ortopedia proviene del griego, orthos = derecho y paidos = niño, basada en las frecuentes deformaciones esqueléticas en los niños debidas a poliomielitis, tuberculosis, alteraciones congénitas y otras.

Evidentemente el hombre, desde la prehistoria y nacimiento viene enfrentando los traumatismos en su permanente lucha por la sobrevivencia.

#### Figura 1

Arbol de Andry, símbolo de la Ortopedia y Traumatología.



Los primeros documentos escritos que describen lesiones traumáticas y ortopédicas, se encuentran en los papiros egipcios de alrededor de 2000 años a. de C. (papiro de Eden Smith).

Posteriormente aparece Hipócrates (460-377 a. de C.), reconocido como Padre de la Medicina y como uno de los grandes precursores de la ortopedia, a través de sus obras como el "Tratado de las fracturas" y el "Tratado de las articulaciones", donde describe el cuadro clínico de las luxaciones traumáticas y congénitas de la cadera, las artritis supuradas, el pie bot, y algunos métodos terapéuticos con principios similares a los de la actualidad, como la introducción de la tracción en el tratamiento de las fracturas.

Durante el Siglo XIX hubo un gran desarrollo de la ortopedia mediante el uso de métodos terapéuticos mecánicos, pero paralelamente, hacia fines de este siglo, se inicia el desarrollo de la cirugía, gracias al empleo del conocimiento de la asepsia, antisepsia, y la anestesia, dando las bases para el desarrollo de la cirugía general, incluyendo la cirugía ortopédica. Por esto hoy hablamos de los métodos terapéuticos conservadores, como los tratamientos ortopédicos, para diferenciarlos de aquéllos en que se emplea la cirugía, denominándolos métodos quirúrgicos, a pesar que todos ellos forman parte de la ortopedia. El gran auge de la cirugía ha hecho denominar a la especialidad como "cirugía ortopédica" o "cirugía del aparato locomotor". A fines del Siglo XIX Wilhelm Conrad Roentgen (1895) realizó el sensacional descubrimiento de los rayos X, que significó un gran avance en el diagnóstico de las lesiones del aparato locomotor.

Actualmente, a través del gran desarrollo ocurrido durante el siglo XX, la especialidad ha tomado un impulso incalculable a través de las posibilidades de recuperación que ofrece a los pacientes que sufren traumatismos cada vez más frecuentes y de mayores proporciones. Además, el aumento del promedio de vida de las personas se traduce en un mayor número de lesiones osteoarticulares degenerativas e invalidantes. Es así como en la segunda mitad de este siglo, han alcanzado un gran desarrollo la cirugía de los reemplazos articulares, la cirugía de la columna, la cirugía artroscópica, el manejo quirúrgico de las fracturas a través de las distintas técnicas de osteosíntesis, la cirugía reparativa, etc., que prometen en el futuro una gran actividad médico quirúrgica en la mejoría de los pacientes afectados por una patología del aparato locomotor.

---

## PRIMERA SECCION. PATOLOGIA TRAUMATICA

---

### LESIONES TRAUMATICAS

---

El ser humano, en su relación con el medio ambiente, se encuentra enfrentado a la acción de diferentes agentes físicos como el calor, el frío, la electricidad, las radiaciones, distintos tipos de fuerzas como las mecánicas, las cuales aplicadas sobre nuestro organismo producen diferentes lesiones. Por lo tanto cuando nos enfrentamos a un paciente lesionado debemos considerar los tres componentes que interactúan:

1. quién produce la lesión;
2. a quién afecta; y
3. cuál es el daño producido por la agresión.

Esta fuerza mecánica, desde punto de vista físico, es un vector y como tal tiene dos características fundamentales: magnitud y dirección; por lo tanto, cada vez que consideremos una fuerza actuando sobre nuestro organismo, deberemos cuantificar la cantidad que se aplicó y el mecanismo que se ejerció para producir una supuesta lesión.

Asimismo, una fuerza determinada puede multiplicarse si se aplica mediante un efecto de palanca, y es lo que ocurre frecuentemente en fuerzas aplicadas sobre nuestro organismo y dentro de la función normal dentro de nuestro sistema osteomuscular. Esta fuerza aplicada se traduce en una forma de energía y si pensamos que la fórmula de energía es  $E = m * c^2$  (masa por la velocidad al cuadrado), debemos considerar que entre mayor sea la energía aplicada sobre nuestro organismo, mayor será la lesión producida.

Así, por ejemplo, las lesiones sufridas serán mayores en caso de un accidente producido por un camión a alta velocidad, o se producirán lesiones más graves en una persona que cae de cierta altura, a aquéllas producidas por fuerzas menores aplicadas sobre personas en una posición estática.

Por otra parte, debemos considerar dónde se aplica esta energía para considerar sus efectos.

Estas fuerzas aplicadas en nuestro organismo producen daños que se traducen en el aparato locomotor en las siguientes lesiones:

1. contusión;
2. hematoma;
3. heridas;
4. esguinces;
5. luxaciones;
6. fracturas y luxofracturas.



---

## PRIMERA SECCION. PATOLOGIA TRAUMATICA

---

### Capítulo Primero. Fracturas.

---

#### Estudio General.

---

[Definición y Concepto](#)

[Factores de estudio en un fracturado](#)

[Etiología](#)

[Edad](#)

[Clasificaciones de las fracturas](#)

[Síntomas y signos](#)

[Examen Radiográfico](#)

[Diagnóstico](#)

[Pronóstico](#)

[Tratamiento](#)

[Complicaciones](#)

## PRIMERA SECCION. PATOLOGIA TRAUMATICA

### Capítulo Primero. Fracturas. Fracturas del Miembro Superior.

## FRACTURAS DE CLAVICULA

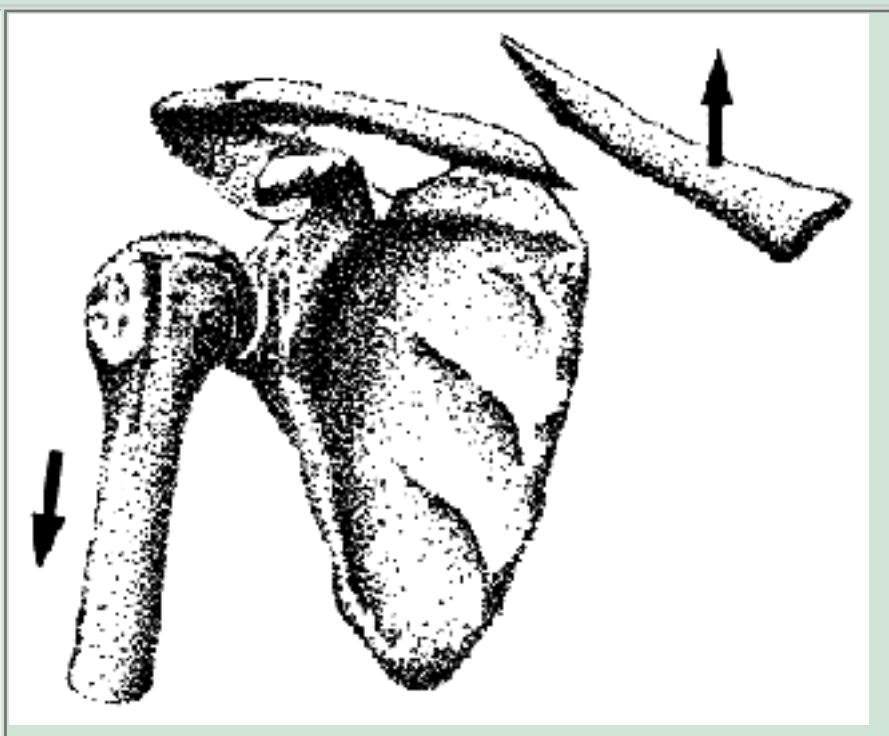
### DATOS ANATOMICOS DE INTERES

- La clavícula es un hueso largo, que presenta una doble incurvación; colocada entre el mango del esternón por una parte y el acromion por otra, funciona como una viga transversal que mantiene la separación entre el muñón del hombro y el tórax, oponiéndose así a las fuerzas contracturantes de los músculos y dorsal ancho. Cuando la clavícula se fractura, los músculos señalados, sin que la clavícula lo impida, atraen hacia el tórax al muñón del hombro; de allí el acabalgamiento de los segmentos fracturados y la propulsión anterior del hombro.
- En el cuerpo de la clavícula se insertan poderosos músculos: esternocleido mastoideo que ejercen su acción sobre el cuello y la cabeza; fascículos claviculares del deltoides y del pectoral que actúan sobre los movimientos del brazo, que actúa sobre la primera costilla (inspirador).

Cuando la clavícula se fractura, los fragmentos ya libres sufren directamente la acción contracturante de los músculos señalados, determinando los desplazamientos característicos (Figura 13).

**Figura 13**

Fractura de clavícula desplazada por tracción del esternocleido mastoideo.



- Inmediatamente por detrás y debajo del cuerpo de la clavícula se encuentran la arteria y vena subclavias, y los troncos nerviosos del plexo braquial que descienden hacia la cavidad axilar. La relación de vecindad es muy inmediata y los fragmentos óseos fracturados pueden ser un

factor de riesgo para la integridad de los elementos neurovasculares. Sin embargo, la complicación neurovascular es muy poco frecuente, debido a que el desplazamiento en los fragmentos se produce alejándose de las estructuras neurovasculares.

El vértice pleural se encuentra en un plano más posterior, pero también debe ser recordado en fracturas con acentuado desplazamiento de los fragmentos.

## CLINICA

Se presenta generalmente en adolescentes y adultos jóvenes; no es infrecuente en niños, en lactantes y aun en recién nacidos, a raíz de maniobras obstétricas.

### Mecanismos de producción

En la mayoría de los casos corresponde a un mecanismo indirecto: el enfermo cae de lado, golpeando violentamente el muñón del hombro contra el plano duro del suelo.

La clavícula es comprimida a lo largo de su eje entre el peso del cuerpo que cae y el suelo. Las incurvaciones claviculares se exageran y, vencida su capacidad de flexión, se produce la fractura.

Más raro es el mecanismo por un golpe directo sobre el cuerpo del hueso.

En ambos casos, la fractura compromete el 1/3 medio de la clavícula.

Bastante más raras son las fracturas que comprometen el 1/3 distal, generalmente provocadas por un golpe directamente aplicado en dicho sitio; también son raras las fracturas que comprometen el 1/3 proximal, producidas por una caída directa sobre el muñón del hombro.

Son actividades deportivas, atléticas o recreativas las que provocan con frecuencia este tipo de lesiones: ciclistas, motociclistas, jinetes, patinadores, etc.

### Sintomatología

El cuadro suele ser muy característico.

Generalmente es un niño, adolescente o adulto joven, con el antecedente



de caída sobre el hombro en una práctica atlética, deportiva o recreativa, quedando con dolor e incapacidad funcional.

## Inspección

- Hombro descendido con respecto al sano.
- La distancia entre el hombro y la línea medio esternal es más corta que la del lado sano.
- El muñón se observa desplazado hacia el plano más anterior con respecto al hombro sano.
- El extremo óseo del fragmento proximal de la fractura se muestra prominente bajo la piel. La prominencia descrita está exagerada por la acumulación del hematoma de fractura.
- Equimosis de la fosa subclavicular que suele extenderse hasta la región pectoral.

## Palpación

- Es evidente el relieve duro, determinado por los extremos de los fragmentos de fractura.
- Movilidad de los fragmentos (signo de la tecla).
- Crépito óseo frecuente; si los fragmentos óseos se encuentran separados, el signo no existe.

## Diagnóstico

El antecedente traumático, la inspección y la palpación permiten un diagnóstico fácil. Sin embargo, el examen radiográfico resulta imprescindible. Nos informa de:

- a. Tipo de fractura; rasgo único o múltiple.
2. Existencia de un tercer fragmento y su ubicación. No es infrecuente que este tercer fragmento se ubique en un plano retroclavicular y en posición vertical, amenazando o comprometiendo los vasos retroclaviculares.
3. Ubicación de los fragmentos, grado de acabalgamiento o separación.

## Pronóstico

En la inmensa mayoría de los casos es muy bueno; quizás debiera considerarse que el único peligro que amenaza a un fracturado de clavícula, es de un hombro, codo y dedos rígidos; así se puede encontrar enfermos de este tipo, convertidos en semi-inválidos por la existencia de estas rigideces.

Sin embargo, hay circunstancias que pueden transformar a una fractura de clavícula en una lesión grave:

- El fragmento proximal desplazado puede amenazar peligrosamente a la piel distendida, perforarla y generar una fractura expuesta.
- El fragmento distal, o un tercer fragmento desprendido (muy frecuente) desplazados hacia el plano posterior, se constituyen en un agente agresor peligroso sobre los vasos subclavios, troncos nerviosos del plexo braquial, e incluso sobre la cúpula pleural. El médico debe examinar cuidadosamente estas posibilidades.
- Los fragmentos de fractura pueden haber quedado tan separados uno del otro, que sea imposible su reducción y así el riesgo de una pseudo-artrosis debe ser considerado.
- Una inmovilización largamente mantenida, sobre todo en pacientes de más de 45 años, lleva implícito el riesgo de una rigidez de hombro.
- Una falta de inmovilización, puede llevar a una pseudoartrosis.
- Un callo exuberante, hecho frecuente en fracturas que evolucionaron sin inmovilización adecuada, puede constituirse en un agente traumático sobre vasos subclavios o troncos nerviosos del plexo braquial.

## Tratamiento

Recuérdese que la fractura de la clavícula (1/3 medio) presenta cinco desviaciones:

- a. Acabalgamiento de los fragmentos.
2. Desviación hacia arriba del fragmento proximal (esternocleido mastoideo).
3. Desviación hacia abajo y atrás del fragmento distal (peso del miembro y contractura de los músculos pectoral y deltoides).
4. Desplazamiento hacia adelante del muñón del hombro (pectoral).
5. Descenso del muñón del hombro (peso del miembro).

El tratamiento debiera ser capaz de corregir todas estas desviaciones, inmovilizar el foco de fractura y al mismo tiempo dejar libre el movimiento del hombro.

Se han descrito por lo menos cien procedimientos diferentes, y con ninguno de ellos se ha logrado cumplir con estos objetivos.

## Métodos de tratamiento más en uso

1. Vendaje "en ocho", especialmente indicado en niños o adultos jóvenes:
  - a. Suele ser necesario anestesia focal.
  2. Proteger generosamente con almohadillado de algodón la cara anterior de cada hombro y que se extiende al hueco axilar.
  3. Enfermo sentado en un taburete.
  4. Cirujano ubicado detrás del enfermo, y coloca una rodilla entre sus escápulas.
  5. En esta posición, coloca vendaje en ocho, cruzándolo entre las escápulas; en cada vuelta la tracción ejercida por la venda debe llevar los hombros hacia atrás y arriba. Debe cuidarse de no comprimir los vasos axilares. El vendaje se retira y se vuelve a colocar, conservando la tracción, cada 3 a 5 días.
2. Se rodea el contorno de cada hombro por sendos anillos de algodón, de diámetro grueso; se juntan por detrás, con venda que unen un anillo al otro. Se cambia la venda de tracción cada 3 ó 4 días.
3. Se coloca un Velpeau con un grueso cojinete de apósitos en el hueco de la axila. Mientras se coloca, las vendas que cruzan el hombro del lado afectado deben traccionar hacia arriba y atrás.
4. Yeso torácico braquial corto: especialmente indicado en adultos.
  - a. Paciente sentado en un taburete.
  2. Malla tubular al tórax, hombro y brazo.
  3. Almohadillado blando en hueco axilar.
  4. Yeso que compromete tórax, hombro y brazo del lado afectado.
  5. Mientras el yeso fragua, el enfermo queda acostado de espaldas, con una almohadilla de arena entre las escápulas.
  6. El cirujano moldea el yeso, llevando el muñón del hombro hacia arriba y atrás. Es un procedimiento muy poco usado entre nosotros.
5. Si por cualquier circunstancia el enfermo debe permanecer en cama (por otras fracturas, por ejemplo), no corresponde ninguna inmovilización; basta con colocar una almohada o almohadilla de arena entre las escápulas, de modo que el hombro caiga libremente hacia atrás.  
La reducción generalmente es perfecta.

**Cuidados durante el tratamiento:** cualquiera sea el método empleado deben cuidarse los siguientes aspectos:

- Estado de la circulación distal (pulso, temperatura de los dedos y mano).
- Estado de la sensibilidad: adormecimiento de los dedos, sensaciones parestésicas.
- Movilidad de todas las articulaciones que han quedado libres: hombro, codo y dedos.
- Cuidar que el fragmento proximal de fractura no se haya desplazado bajo la piel y amenace con comprimirla.
- Reponer vendaje en ocho.

Plazo de inmovilización: mientras más joven sea el paciente, el plazo de

inmovilización es más breve:

- En los niños bastan 3 semanas.
- En los adultos jóvenes, son suficientes 4 a 5 semanas.

Luego se mantiene al paciente con cabestrillo por 15 días.

Los índices de buena consolidación son clínicos y están dados por estabilidad de los segmentos óseos y ausencia de dolor. Los signos radiográficos de consolidación son mucho más tardíos.

Desde el mismo instante en que se retira la inmovilización, debe estimularse el movimiento de los dedos, codo y hombro. Es excepcional la necesidad de recurrir a la acción de un kinesiólogo.

## Tratamiento quirúrgico

Es absolutamente excepcional y está indicado en circunstancias muy especiales y muy raras:

- Fracturas expuestas.
- Fractura con varios fragmentos dispersos y amplia separación de los extremos óseos.
- Fracaso en obtener una reducción aceptable en casos de fractura con gran separación de los fragmentos.
- Compromiso de los vasos subclavios: compresión o ruptura.
- Compresión de los troncos nerviosos del plexo braquial.
- Fractura del extremo distal con grave lesión de los ligamentos coraco-claviculares y acromio-claviculares y ascenso acentuado del extremo de la clavícula fracturada. Probablemente esta sea la indicación de cirugía más frecuente en la clavícula fracturada.
- Fractura en hueso patológico, no tanto para resolver el problema de la fractura como para obtener una biopsia.

Los procedimientos empleados varían, tanto de acuerdo al tipo de fractura como a la preferencia del cirujano:

- Placa de compresión.
- Clavo intramedular (Steiman, Kirschner, Rush, etc.).

La indicación quirúrgica debe ser muy justificada y usada sólo en casos ineludibles, realizadas siempre por el especialista.

Cicatriz viciosa, queloídeas, adheridas al hueso, son algunas de las complicaciones a nivel de la piel y celular; no son infrecuentes las

infecciones de la herida; debe considerarse que la más grave de todas las complicaciones, la pseudoartrosis, se genera casi exclusivamente en fracturas tratadas quirúrgicamente.

Con frecuencia el traumatólogo es solicitado para intervenir quirúrgicamente (osteosíntesis) una fractura de clavícula por razones puramente estéticas. La contraindicación debe ser terminante. La lista formidable de complicaciones señaladas son suficientes como para disuadir definitivamente al médico tratante. Al enfermo se le debe explicar las razones de esta contraindicación y lograr la renuncia a su pretensión.

---

## **PRIMERA SECCION. PATOLOGIA TRAUMATICA**

---

### **Capítulo Primero. Fracturas. Fracturas del Miembro Superior.**

---

## **FRACTURAS DEL HUMERO**

---

Para su estudio las dividiremos en tres regiones:

1. Fracturas del extremo superior del húmero.
2. Fracturas de la diáfisis humeral.
3. Fracturas del extremo distal (por razones anatómo funcionales se discuten junto a las fracturas de codo).

### [FRACTURAS DEL EXTREMO SUPERIOR DEL HUMERO](#)

### [FRACTURAS DEL CUELLO ANATOMICO](#)

### [FRACTURAS DE LA DIAFISIS DEL HUMERO](#)

---

## **PRIMERA SECCION. PATOLOGIA TRAUMATICA**

---

### **Capítulo Primero. Fracturas. Fracturas del Miembro Superior.**

---

## **LESIONES TRAUMATICAS DEL CODO**

---

### [GENERALIDADES](#)

### [CONTUSION SIMPLE DEL CODO](#)

### [EPICONDILITIS TRAUMATICA](#)

### [FRACTURAS DE CODO](#)

### [FRACTURAS DEL EXTREMO DISTAL DEL HUMERO](#)

### [FRACTURAS DE LA CABEZA DEL RADIO](#)

### [FRACTURAS DE OLECRANON](#)

---

## PRIMERA SECCION. PATOLOGIA TRAUMATICA

---

### Capítulo Primero. Fracturas. Fracturas del Miembro Superior.

---

#### FRACTURAS DEL ANTEBRAZO

---

Las fracturas del antebrazo son aquéllas que comprometen la diáfisis del radio y del cúbito.

El antebrazo prolonga la extremidad superior hacia la mano y permite específicamente el movimiento de pronosupinación; el radio y el cúbito se encuentran unidos por la membrana interósea de tal modo, que para permitir una función completa de este segmento se necesita una integridad anatómica perfecta de ambos componentes óseos (radio y cúbito) y de las articulaciones radiocubital proximal y distal. Debemos considerar que, cada vez que ocurre la fractura de un hueso del antebrazo, puede existir la fractura del otro o una luxación de las articulaciones radiolunar, ya sea proximal o distal. Las fracturas aisladas de cúbito o radio son más bien infrecuentes.

El mecanismo de producción de estas fracturas es generalmente indirecto, por caída apoyándose con la palma de la mano, fuerza que aumenta la inflexión de las curvaturas normales de las diáfisis radial y cubital produciéndose la fractura, que con mayor frecuencia está localizada en el tercio medio y distal del antebrazo. El mecanismo directo puede producir una fractura de sólo uno de los dos huesos del antebrazo, siendo éste mecanismo más frecuente en el adulto, por maniobras de defensa personal.

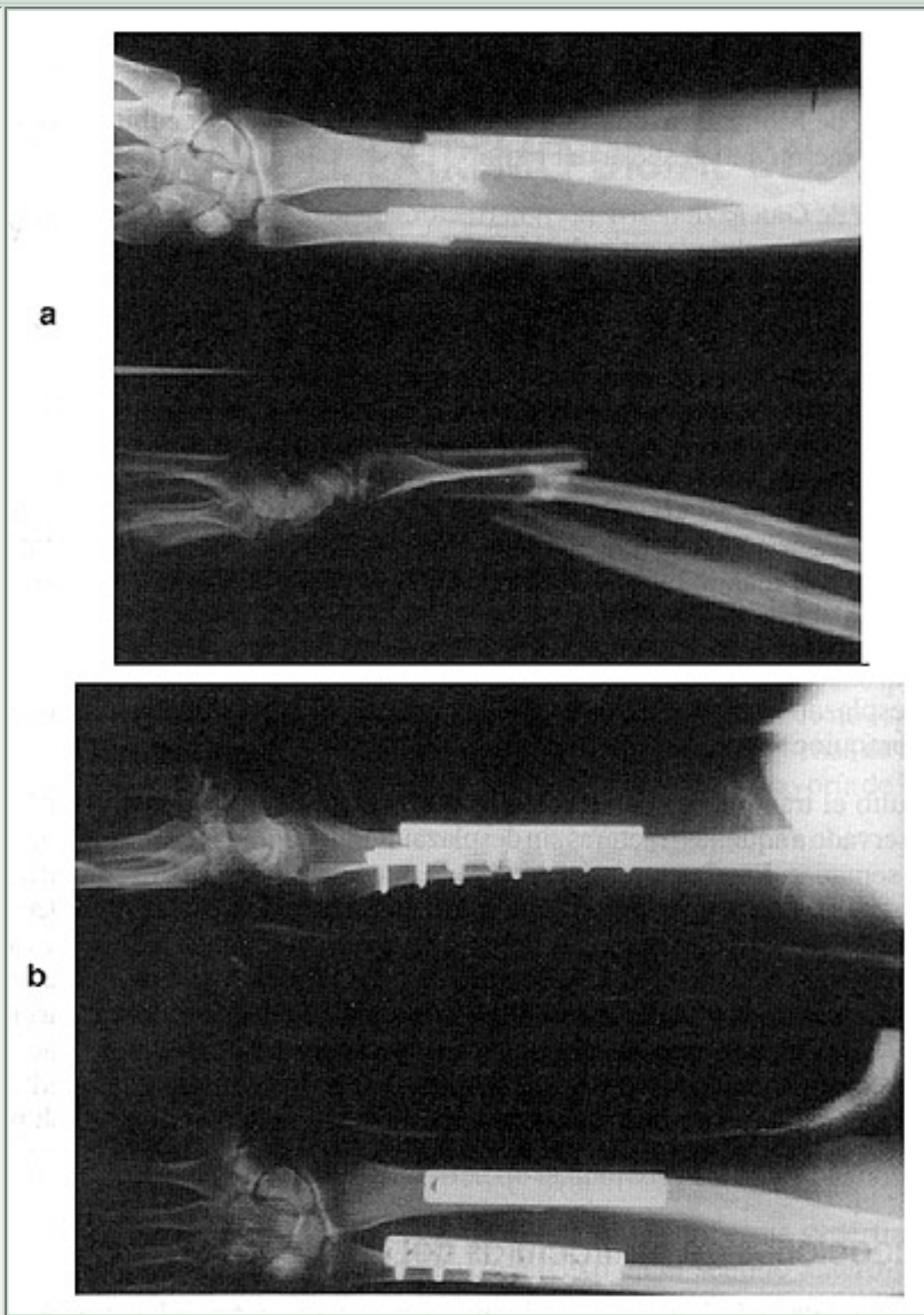
Las fracturas de antebrazo en el adulto son habitualmente desplazadas y no es infrecuente que sean expuestas especialmente hacia el tercio distal de las diáfisis (Figura 19). El desplazamiento consiste en el acabalgamiento de los segmentos del radio y cúbito por la acción de los músculos del antebrazo en el eje longitudinal, rotación de los segmentos producida por la acción supinadora o pronadora de los músculos del antebrazo, y angulación de los segmentos en el foco de fractura. Si la fractura se encuentra por sobre la inserción distal del pronador redondo, el fragmento proximal del radio gira en supinación por la acción del bíceps y supinador corto, mientras que el fragmento distal gira en pronación por acción del pronador redondo y pronador cuadrado. Si la fractura es distal a la inserción del pronador redondo, el fragmento proximal queda en posición neutra, mientras que el fragmento distal gira en pronación por acción del pronador cuadrado.



**Figura 19.**

(a) Fractura de antebrazo.

(b) Osteosíntesis con placas.

**CLINICA**

Presenta los signos clásicos de las fracturas: dolor, impotencia funcional, deformación, movilidad anormal, aumento de volumen, equimosis y crépito óseo, que obligan al paciente a consultar a la brevedad.

El examen radiológico en dos planos debe incluir la articulación del codo y de la muñeca.

Existen dos variedades de fracturas del antebrazo que explican dicha necesidad:

- a. **Fractura de Monteggia:** consiste en la fractura de la diáfisis cubital asociada a una luxación de la cabeza del radio.
2. **Fractura de Galeazzi:** consiste en la fractura de la diáfisis radial con luxación del cúbito a nivel de la articulación radiocubital inferior.

## TRATAMIENTO

En los niños el tratamiento de elección es ortopédico, realizando la reducción seguida de una inmovilización con yeso braquiopalmar. La reducción se realiza habitualmente con anestesia general, codo en flexión, tracción longitudinal con tracción, corrigiendo así el acabalgamiento y la angulación, y luego llevando la mano en supinación que corrige la rotación en pronación del segmento distal. La inmovilización se mantiene por 4 a 6 semanas según la edad del niño y la evolución de la consolidación ósea.

En las fracturas en tallo verde del tercio distal del antebrazo, que habitualmente sólo se desplazan hacia dorsal, basta con la corrección de esta angulación seguida de yeso braquiopalmar.

En el adulto el tratamiento de elección es quirúrgico. El tratamiento ortopédico queda reservado a aquellas fracturas sin desplazamiento, seguidas de inmovilización por 6 a 8 semanas. Las fracturas del antebrazo pueden reducirse pero son difíciles de contener y no es raro que, lograda una reducción anatómica, ésta se desplace aun dentro del yeso. Por otra parte, la inmovilización prolongada puede llevar a rigideces irreversibles del codo. El retardo de consolidación y la pseudoartrosis son también más frecuentes en los tratamientos ortopédicos que en los quirúrgicos en el adulto. El tratamiento quirúrgico consiste en abordar los focos de fractura, realizar una reducción anatómica y fijar los segmentos óseos fracturados mediante placas de osteosíntesis atornilladas. Pueden usarse también clavos de Rush pero dan una menor estabilidad y mayor porcentaje de pseudoartrosis.

### Complicaciones de las fracturas del antebrazo

La más frecuente es la limitación de la pronosupinación si no se ha logrado una reducción anatómica.

- La fractura expuesta.
- Síndrome compartamental.
- Retardo de consolidación y pseudoartrosis.
- Callos viciosos y sinostosis radiocubital postraumática que limitan gravemente la pronosupinación.



---

## PRIMERA SECCION. PATOLOGIA TRAUMATICA

---

### Capítulo Primero. Fracturas. Fracturas del Miembro Superior.

---

## FRACTURAS DEL EXTREMO DISTAL DEL RADIO

---

### GENERALIDADES

El extremo inferior del radio puede sufrir, por una caída con violento apoyo en el talón de la mano contra el suelo, una variada gama de fracturas, desde la más simple, como una fisura de la apófisis estiloides, hasta el estallido de la epífisis distal con destrucción de todo el complejo articular radio-carpiano y radio-cubital.

Debería considerarse que todo médico, cualquiera sea su orientación profesional, debería estar en condiciones de conocer las generalidades de este tipo de fracturas, establecer un diagnóstico correcto, precisar el grado de gravedad y saber resolver en forma adecuada, por lo menos, la situación de emergencia a que obligan estas fracturas y poder derivar al enfermo en condiciones satisfactorias al especialista. Puede ser frecuente que se presente la situación en la cual el médico no especialista se vea en la obligación de afrontar el tratamiento definitivo de muchas de ellas; con un conocimiento básico de las técnicas traumatológicas, en la mayoría de los casos, ello es perfectamente posible.

### ANATOMIA

El extremo distal del radio está formado por hueso esponjoso, cubierto por una delgada cortical, de muy poca resistencia, sobre todo a nivel de la zona metafiso epifisiaria.

Radiológicamente en el plano antero posterior, la superficie articular tiene un ángulo de 25°, y en el plano lateral, es de 10° con respecto a las líneas horizontales respectivas. El vértice de la apófisis estiloides del radio se encuentra aproximadamente a 7 mm sobre el nivel del vértice de la apófisis estiloides del cúbito.

La articulación radio-cubital inferior, de tipo trocoide, presenta superficies cilíndricas, de eje vertical plano y cóncavo-convexo en el sentido antero-posterior, tiene una función trascendente en el movimiento de prono-supinación del antebrazo; el radio gira en torno al eje del cúbito, que permanece inmóvil.

### FRACTURA DE COLLES

Probablemente sea una de las más frecuentes, constituyendo no menos de 10% de todas las

fracturas que consultan en la práctica diaria.

## Definición

Es una fractura de rasgo transversal de la epífisis inferior del radio y que presenta notoriamente tres desviaciones que son típicas:

- Enclavamiento de la epífisis en la metáfisis (fractura encajada).
- Desviación dorsal de la epífisis, que le da al eje lateral la silueta de un dorso de tenedor.
- Desviación radial de la epífisis, que le da al eje antero-posterior de antebrazo y mano, la desviación en bayoneta.

Siempre es una fractura de rasgo intra articular, al comprometer la articulación radio-cubital, y ocasionalmente también lo es porque a veces compromete en mayor o menor grado la articulación radio-carpiana.

A partir de este esquema semiológico, puede haber variaciones en cuanto a magnitud de los desplazamientos descritos, así como de la mayor o menor conminución de los fragmentos: desde la fractura de un rasgo simple y único, hasta el estallido de la epífisis, pero en todas ellas, permanece estable el esquema semiológico ya descrito.

## Sexo y edad

Es mucho más frecuente en mujeres que han pasado los 45 a 50 años.

## Etiopatogenia

El mecanismo es siempre el mismo: caída de bruceos o de espaldas, con apoyo violento de la mano extendida; concretamente, del talón de la mano contra el suelo.

La caída sobre el talón de la mano genera una fuerza axial que se transmite desde los huesos del carpo contra la epífisis radial; el peso del cuerpo genera además un movimiento de flexión dorsal violento a nivel de la región carpiana, cuando ésta choca contra el suelo.

Mientras el primer mecanismo provoca la fractura y el encajamiento de la epífisis en la metáfisis, el segundo provoca la desviación dorsal típica de la fractura.

En el paciente de edad avanzada, todo este mecanismo se desencadena por un traumatismo generalmente de baja energía, de modo que con frecuencia la lesión ósea no va acompañada con graves lesiones de partes blandas; por el contrario, en el enfermo joven, la fractura se produce en traumatismos de gran violencia (caída de altura, por ejemplo); en ellas se observa grave daño de los

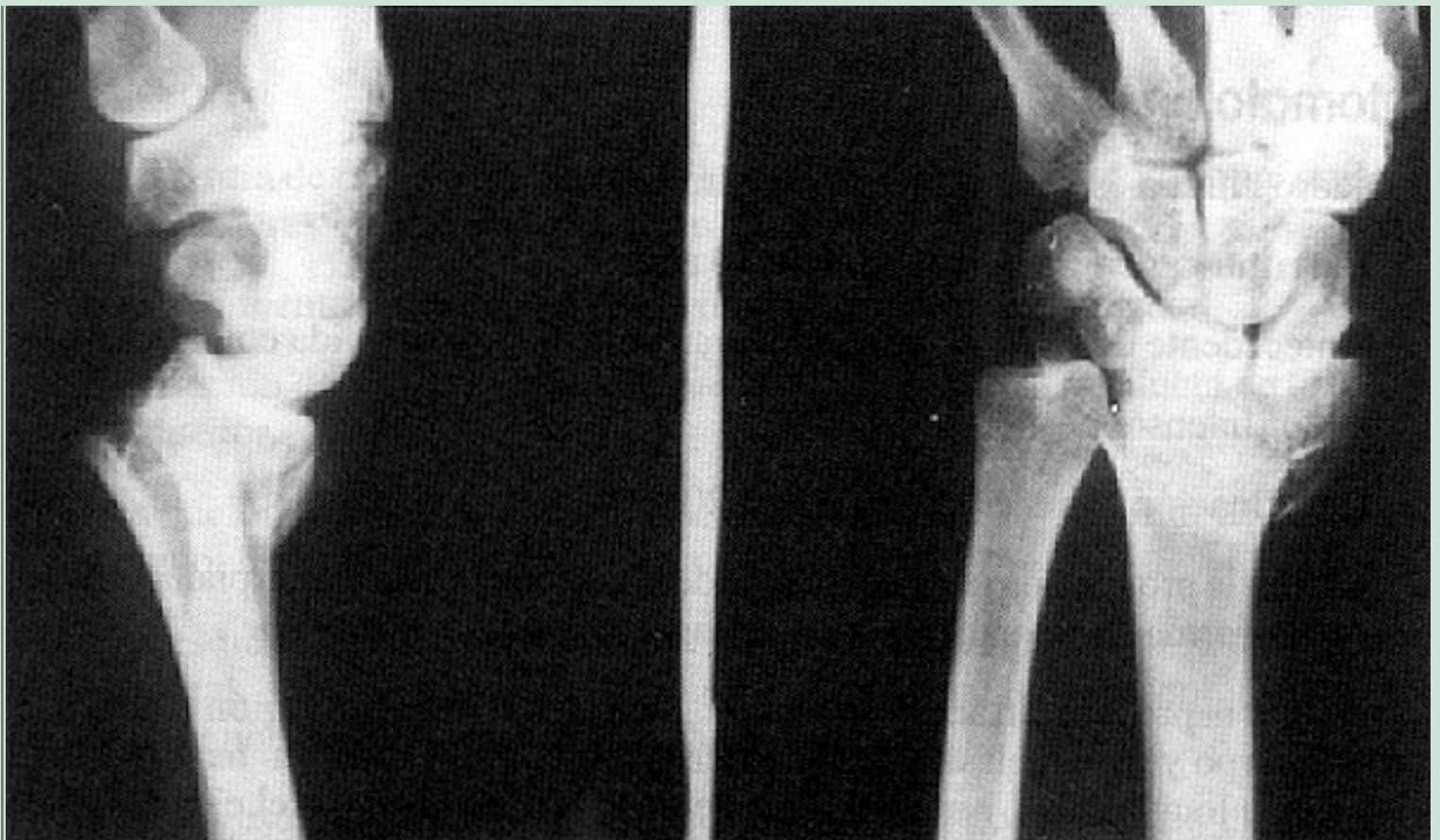segmentos óseos (fracturas conminutas), además de extensas lesiones cápsulo-ligamentosas, con acentuados desplazamientos de los segmentos óseos.

## Sintomatología

El cuadro clínico es muy típico y casi patognomónico:

- Enfermo generalmente de más de 40 años.
- Antecedente de caída de bruces apoyando la mano extendida contra el suelo.
- Dolor intenso.
- Deformación característica (Figura 20):
  - a. En la proyección lateral, ascenso de la región epifisiaria, carpiana y mano, deformación dorsal que da la imagen "en dorso de tenedor".
  2. En la proyección antero-posterior, desviación radial de región epifisiaria, carpo y mano, clásicamente descrita como desviación "en bayoneta". El eje longitudinal y medial del antebrazo no coincide con el eje central de la mano (III metacarpiano) y dedo medio, cae sobre el eje del IV metacarpiano y anular.
  3. Prominencia anormal del extremo distal del cúbito por acortamiento relativo de la longitud del radio, por el impacto de la epífisis radial en la metáfisis.  
La apófisis estiloides del radio se encuentra en el mismo nivel que la apófisis estiloides del cúbito.
  4. Equímosis palmar.
  5. Aumento de volumen de la muñeca y mano.
  6. Impotencia funcional por dolor.





**Figura 20**

Radiografía de muñeca. Muestra las típicas desviaciones de epífisis distal del radio, propias de una fractura de Colles. La epífisis está impactada en la metáfisis, desviada hacia dorsal (dorso de tenedor) y radializada (deformación "en bayoneta").

## Radiografía

Tomada en dos planos; antero-posterior y lateral, confirma las desviaciones de los segmentos óseos. Además muestra:

- a. La magnitud del encajamiento epifisiario en la metáfisis.
2. El grado de desviación dorsal de la epífisis.
3. Caracteres anatómicos de la fractura: si hay un solo rasgo horizontal, si es multifragmentaria o con estallido de la epífisis, grado de compromiso, desplazamiento de fragmentos óseos libres, existencia de otras lesiones articulares o esqueléticas: luxación de semilunar, fractura de escafoides, etc.

## Tratamiento

Idealmente se debiera conseguir que la reducción de los fragmentos óseos restituyera la forma, longitud y ejes de una normalidad absoluta; sin embargo ello en general suele ser extremadamente difícil, y con mucha frecuencia

persiste la deformación del eje lateral (dorso de tenedor), o encajamiento. Aun cuando ello sea así, la función articular de la muñeca, mano y dedos es casi normal; sin embargo, el enfermo no queda conforme porque la persistencia de tales deformaciones determina una alteración estética indisimulable.

El que se presente en enfermos ancianos, con una actividad naturalmente reducida, ha hecho que con demasiada frecuencia tales defectos en la reducción sean desestimados por el médico. Sin embargo, ello no debe ser tolerado cuando se trata de enfermos jóvenes donde la alteración funcional llegará a ser limitante en el futuro, y el aspecto antiestético difícilmente llegará a ser aceptado.

Cuales sean las circunstancias, edad y sexo, es deseable conseguir, junto a una buena función, una correcta reducción.

### Procedimiento ortopédico

**Anestesia:** pueden ser usados tres tipos de anestesia:

a. **Anestesia focal:** por inyección estrictamente aséptica de dimecaína o novocaína, directamente en el foco de fractura radial y a nivel de la apófisis estiloides cubital.

#### Indicaciones:

- Fracturas recientes (menos de 12 horas).
- Enfermos tranquilos y confiados.
- Enfermos instruidos sobre lo que se les va a hacer.
- Con plena aceptación del paciente.

#### Contra-indicaciones:

- Fracturas de más de 12 a 24 horas.
- Enfermos pusilánimes.
- Con miedo invencible, aterrorizados o desconfiados.
- Oposición del enfermo.

b. **Anestesia troncular (De Kulempkamf):** es una excelente anestesia, pero conlleva cierto grado de riesgo (punción pleural, shock) y exige el dominio de la técnica.

#### Contra-indicaciones:

- Ancianos.
- Hipertensos.



- Enfermos pusilánimes, desconfiados o aterrorizados.

c. **Anestesia general:** incuestionablemente es la anestesia de elección, sin embargo debe tenerse en cuenta que lleva implícito el riesgo propio de una anestesia general, en enfermos de edad avanzada, de pasado patológico (cardíaco, pulmonar) desconocido, que no se encuentran en ayunas ni psicológicamente preparados. Por estas mismas circunstancias debe considerarse cuidadosamente la idoneidad de quien asume la responsabilidad del acto anestésico.

### **Precauciones:**

- Enfermo hospitalizado.
- Reducción en pabellón.
- Máquina de anestesia.
- Enfermo en ayunas.
- Examen cardíaco.
- Anestesiista idóneo.

Si estas mínimas condiciones no pueden ser cumplidas, es preferible diferir la reducción o trasladar al enfermo.

Debe tenerse presente las tres principales desviaciones de los fragmentos, porque las maniobras a realizar para la reducción, deben ir corrigiendo sucesivamente una tras otra, cada una de ellas y en el siguiente orden:

1. Desenclavar los fragmentos.
2. Reducir la desviación dorsal (dorso de tenedor).
3. Reducir la desviación radial (en bayoneta).

La reducción es fácil y su técnica es simple.

### **Técnica de la reducción**

1. Enfermo en decúbito dorsal.
2. Miembro superior con hombro abducido y codo en flexión de 90°.
3. Tracción axial, suave, sostenida, desde el dedo pulgar, índice y medio (para desviar la mano en sentido cubital).
4. Contra-tracción a nivel del 1/3 inferior del brazo, sostenido por un ayudante que mantiene la tracción, o con un vendaje ancho, fijo a un anillo sostenido en el muro.

5. Desenclavada la epífisis, se reconoce porque se recuperó el desnivel normal entre la apófisis estiloides del radio en relación a la del cúbito (desciende 7 a 8 mm).
6. Hiperflexión sostenida y fuerte compresión aplicada en el dorso de la epífisis (no en el carpo) hacia palmar. Desaparece el dorso de tenedor. Por fuerte que sea aplicada la presión flexora, no hay peligro de hiper-reducir el fragmento (desviación palmar).
7. Compresión hacia cubital, fuerte y sostenida de la epífisis radial.  
En este momento es fácil comprobar cómo las desviaciones características han ido desapareciendo una tras otra, y mientras más precoz haya sido el procedimiento, más fácil y perfecta será la reducción.
8. Comprobación radiográfica de la reducción. Si ella es insuficiente se repite la maniobra.
9. Yeso no almohadillado braquío palmar, muy bien modelado, con mano ligeramente cubitalizada y en flexión palmar.
10. Yeso cerrado o abierto. Si se decide dejar yeso cerrado deberá controlarse antes de 12 horas, investigando signos de compresión.  
Ante cualquier duda de que este control pueda no realizarse, es preferible abrir el yeso, colocar un vendaje suave y mano elevada.  
De todos modos, insista en la necesidad de control al día siguiente.
11. Expresé con claridad a un familiar responsable y ojalá por escrito, la recomendación de control inmediato, a cualquier hora del día o de la noche a una posta u hospital, si aparecen signos de compresión, que usted debe enseñar a reconocer al paciente o a sus familiares.
12. A los tres días, nuevo control clínico y radiológico. Si la desviación se reproduce, repetir todo el procedimiento de nuevo.
13. Prosiga el control cada 5 a 7 días.
14. Cambiar yeso a las 3 a 4 semanas, ahora con mano en posición funcional, y pudiendo ahora quedar bajo el codo (yeso antebraquio palmar).
15. Plazo de yeso: 4-6 semanas.

### **Tratamiento de la función de los dedos**

Quizás sea la parte más trascendente del tratamiento. No es raro ver muñecas deformadas por la fractura de Colles, que nunca fueron tratadas, pero con función perfecta; también se ven resultados estéticos perfectos con reducciones exactas, pero con muñeca y dedos rígidos y sin capacidad funcional.

El tratamiento funcional se inicia al día siguiente de la reducción:

1. Instruir cuidadosamente a los familiares y al enfermo de lo que se espera de ellos.
2. Movilizar todos y cada uno de los dedos: uno por uno, todos los días y varias veces al día.
3. Invitarlo a que realice labores que impliquen movimientos de los dedos (tejer, bordar, pelar papas, etc.) y ello todos los días y varias veces.
4. Planificar un horario de tarea de rehabilitación: por ejemplo, 10 a 15 minutos cada hora y exigir que ello se cumpla.
5. Instruya sobre la necesidad de movilizar el hombro hasta la abducción máxima.
6. Vigile a su enfermo, al principio ojalá todos los días, o por lo menos 1 a 2 veces por semana. Así tendrá ocasión de corregir técnicas defectuosas y estimular psicológicamente al enfermo, que suele caer en la depresión o derrotismo.
7. Una vez retirado el yeso, advierta que el tratamiento no ha terminado; más bien, recién empieza la rehabilitación propiamente tal. Exija mayor cooperación aún.
8. Adelántese al deseo del enfermo y tome una radiografía de control.
9. No olvide: es cierto que más vale una mano deformada pero funcional que una mano muy bien reducida pero rígida e inservible, pero aún mejor, es conseguir una reducción perfecta con movilidad normal.

### Fracturas que no se reducen

Es poco frecuente que enfrentemos casos en los cuales resulte razonable y prudente no realizar ninguna maniobra correctora.

Enfermos de edad muy avanzada con:

- a. Fuerte carga de patología cardíaca o pulmonar.
- b. Fracturas muy encajadas, con pocas desviaciones y ya de varios días.
- c. Con estallido de la epífisis.

Por el contrario, en enfermos jóvenes o relativamente jóvenes, no deben ser toleradas desviaciones antiestéticas o que amenacen con alteraciones funcionales futuras. La indicación de reducción lo más perfecta posible es imperiosa, y aun, tras conseguirlo, resulta lícita la reducción quirúrgica si ello fuese necesario.

## Osteosíntesis percutánea

Corresponde a una variación de la técnica clásica descrita, y tiene su indicación precisa en fracturas muy inestables, conminutas, o en aquéllas en las cuales se han producido nuevos desplazamientos, dentro del yeso, de los fragmentos que habían quedado satisfactoriamente reducidos.

Se trata de una técnica de tratamiento de indicación excepcional, reservada para el especialista entrenado y que debe ser cuidadosamente considerada antes de emplearla. No debe olvidarse que se trata casi siempre de enfermos de edad avanzada, con exigencias laborales y estéticas limitadas y en los cuales la amenaza cierta de riesgos anestésicos es evidente.

Probablemente sea razonable su empleo en enfermos jóvenes, con elevadas exigencias funcionales y estéticas, manejadas en servicios altamente especializados que garanticen una cuota mínima de riesgos.

## Reducción cruenta y osteosíntesis

Han revivido las indicaciones, al contarse con instrumental muy fino (tornillos o placas de pequeños fragmentos).

Sus indicaciones son excepcionales:

- a. Fracturas muy inestables o irreductibles.
2. Fractura del extremo distal del radio, complicada de luxación radiocubital inferior (luxo-fractura de Galeazzi).
3. Fracturas con gran fragmento intraarticular, generalmente acompañada de luxación del carpo.
4. Fractura de la estiloides radial, desplazada e irreductible.

Las indicaciones señaladas son perentorias en enfermos jóvenes, en plena actividad funcional, con exigencias estéticas razonables. En personas de edad avanzada, donde las exigencias funcionales y estéticas son moderadas, las indicaciones señaladas son muy relativas, y deberán ser objeto de cuidadosas consideraciones.

## Complicaciones

- Inmediata: edema compresivo dentro del yeso.
- Precoz: rigidez secundaria a edema, inadecuada técnica de rehabilitación.
- Tardía: distrofia simpático-vascular refleja (enfermedad de Sudeck).
- Síndrome del túnel carpiano: por lesión traumática del nervio mediano

- en su trayecto por el túnel del carpo.
- Artrosis radio-cubital inferior.

---

## PRIMERA SECCION. PATOLOGIA TRAUMATICA

---

### Capítulo Primero. Fracturas. Fracturas del Miembro Superior.

---

## FRACTURAS DEL ESCAFOIDES CARPIANO

---

### GENERALIDADES

Después de la fractura de Colles, es la lesión traumática del carpo más conocida; sin embargo, con frecuencia no es diagnosticada oportunamente y el especialista debe enfrentarse por ello con algunas de sus secuelas, la mayoría muy invalidantes y que obligan a tratamientos muy complejos, de alto riesgo, y de muy larga evolución, como son el retardo en la consolidación, la pseudoartrosis, necrosis avascular del escafoides y la secuela inevitable, aunque tardía, de la artrosis radio-carpiana.

### ANATOMIA

El escafoides carpiano forma parte de la primera fila del carpo; se articula con el radio, semilunar, trapecio y trapecoide, constituyéndose así en clave en las articulaciones radio-carpiana, carpo-metacarpiana para el pulgar e intrínsecas del carpo. En los movimientos de abducción, rotación y oposición del pulgar, el primer metacarpiano transmite su movimiento al trapecio que se desliza sobre el escafoides.

Como casi todos los huesos del carpo, presenta una irrigación deficiente; casi las 4/5 partes de la superficie del escafoides está cubierta por cartílago articular, de modo que la vascularización penetra en el hueso a través de dos pequeñas áreas libres, una dorsal y otra palmar; en los 2/3 de los casos los vasos arteriales discurren por dentro del hueso, de un extremo al otro, dejando al polo proximal con régimen vascular precario, constituyéndose en vasos terminales.

Este sistema vascular del escafoides ayuda a explicar su conducta biológica frente a la fractura: consolidación lenta, gran tendencia a la pseudoartrosis y a la necrosis avascular, sobre todo del polo proximal.

### MECANISMOS DE PRODUCCION

Caída contra el suelo, apoyando la mano en flexión dorsal forzada; a veces suele bastar

un movimiento violento que lleva la mano en dorsi-flexión violenta para provocar la fractura, sin necesidad de caída contra el suelo. No es raro observar que el antecedente traumático tenga una magnitud muy discreta; ello es la causa que hace que el enfermo y aun el médico ni siquiera sospechen la existencia de la fractura, rotulando el cuadro como un simple esguince de la muñeca.

## CUADRO CLINICO

Casi siempre se trata de un adulto joven, que relata una caída apoyando la mano contra el plano del suelo; prácticamente es el mismo mecanismo que en el anciano lleva a la fractura de Colles. No es raro que la mano apoye en flexión palmar forzada o haya sido violentada en un fuerte movimiento de dorsi-flexión sin antecedente de una caída.

Los síntomas y signos son muy claros:

- Dolor espontáneo en la mitad radial de la muñeca; se provoca dolor más intenso a la presión a nivel del fondo de la tabaquera anatómica.
- Discreta limitación funcional a los movimientos de flexo-extensión de la muñeca.
- Dolor discreto y pérdida de la capacidad de prehensión del pulgar contra el índice.
- Dolor discreto a la presión axial del pulgar extendido, contra el carpo.

Todos los signos descritos pueden ser engañosamente discretos, poco relevantes y pueden pasar fácilmente inadvertidos, tanto para el enfermo como para el médico.

## Conclusión

Todo enfermo que acuse cualquiera de los antecedentes traumáticos señalados y que presente, aunque sea en forma vaga y discreta tan sólo algunos de los síntomas descritos, debe ser objeto de un cuidadoso examen clínico y en él debe plantearse de inmediato la posibilidad diagnóstica de una fractura de escafoides; el examen radiológico correcto es imperativo y la sospecha diagnóstica se debe mantener hasta que, fehacientemente, la radiografía demuestre lo contrario.

## ESTUDIO RADIOGRAFICO

Un diagnóstico correcto y confiable debe cumplir con ciertas condiciones:

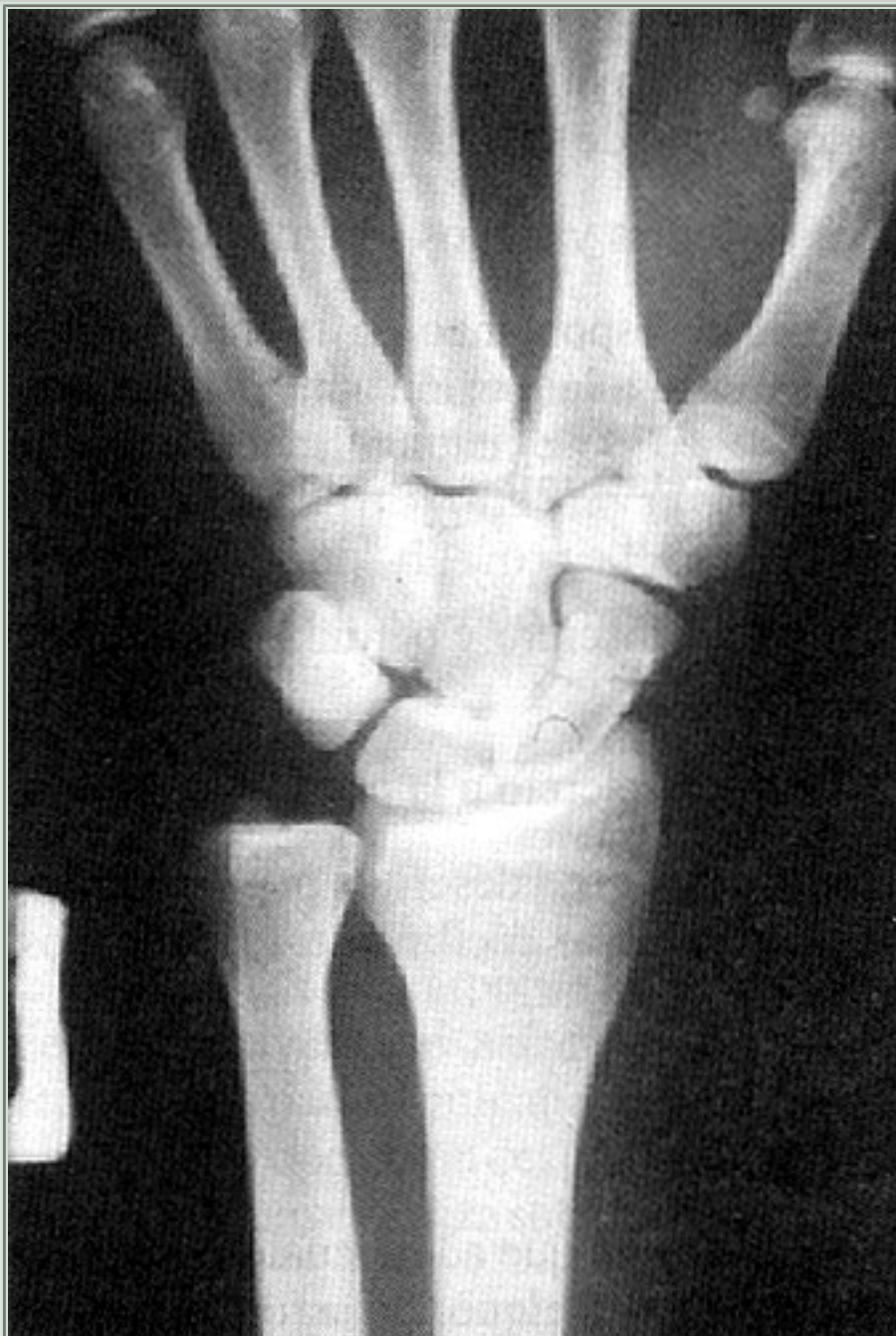1. Técnicamente perfectas (Figura 21).



Deben ser rechazadas radiografías mal reveladas, manchadas, que no incluyan la articulación de la muñeca, todo el carpo y el metacarpo; deben estar bien centradas.

### Figura 21

Radiografía AP del carpo. Muestra un evidente rasgo de fractura del cuerpo del escafoides. Con frecuencia este rasgo es extraordinariamente fino; suele no observarse en esta proyección y son necesarias nuevas proyecciones.



2. Deben ser tomadas por lo menos en 3 proyecciones:

- a. Proyección dorso palmar: el escafoides se proyecta en un ángulo agudo sobre la placa, de modo que el rasgo de fractura, generalmente muy fino, reducido a una fisura, puede pasar fácilmente inadvertido.
2. Proyección lateral: el escafoides se proyecta siempre en posición oblicua y aparece oculto por la sobre-proyección de los otros huesos del carpo. La fractura puede pasar fácilmente inadvertida, incluso en casos en que el rasgo sea evidente en otras posiciones.
3. Proyección oblicua: la mano formando un ángulo de 45° con respecto a la placa, en dorsi-flexión con el pulgar en oposición respecto al índice. En esta especial



proyección, el escafoides se ubica en un plano que es paralelo a la placa y se desproyecta con respecto a los demás huesos del carpo.

## Interpretación radiográfica

La imagen debe ser cuidadosamente estudiada: con luz fuerte y frecuentemente es necesario el uso de una lupa.

## RASGOS DE FRACTURA

Es importante considerar por lo menos tres situaciones anatomopatológicas en la fractura del escafoides; cada una de ellas presenta pronóstico y tratamiento diferentes.

1. Fractura aislada del escafoides: el rasgo de fractura puede comprometer:
  - a. El 1/3 medio del cuerpo del hueso.
  2. El rasgo de fractura compromete al 1/3 distal.
  3. La fractura compromete un sector marginal del tubérculo escafoídeo.
  4. La fractura compromete el 1/3 proximal del escafoides.

Considerando sólo este aspecto particular, el pronóstico va mejorando en la medida que el rasgo de fractura tiene una posición más distal; así, es de pronóstico más grave la fractura que compromete el 1/3 proximal, y de mejor pronóstico en cambio, son aquéllas que comprometen el 1/3 distal.

En la medida que el rasgo de fractura sea más distal, el compromiso vascular del hueso va siendo progresivamente menor.

El mayor número de pseudoartrosis o necrosis aséptica, se observa en fracturas que comprometen el 1/3 proximal o el 1/3 medio.

2. Fractura desplazada: ya sea con separación, angulación o rotación de los fragmentos.

El tratamiento correcto obliga a obtener una reducción perfecta, sea por método ortopédico o quirúrgico. Es en este grupo donde se observa con mayor frecuencia el retardo de consolidación, la pseudoartrosis y la necrosis avascular.
3. Fractura asociada con luxaciones de los otros huesos del carpo: donde el tratamiento de la fractura del escafoides se constituye en una etapa dentro del complejo manejo de la lesión carpiana.

## PRONOSTICO

En el mejor de los casos, la fractura del escafoides debe ser considerada como de grave pronóstico, aun cuando en el 90% de los casos llega a consolidar en forma completa.

- Es imposible predecir el plazo de consolidación. El enfermo debe ser informado de inmediato de este hecho, estimándose que en las condiciones más favorables la inmovilización no será inferior a 2 meses. Si existen condiciones adversas (fracturas desplazadas, que comprometen el 1/3 proximal, etc.), debe ser advertido que el plazo puede ser aún mucho más largo. Informe de esta situación en forma muy clara y aún mejor, por escrito.
- Es imposible predecir si la fractura va a consolidar o no. Ello es evidente en fracturas desplazadas, con separación de fragmentos o ubicadas en el 1/3 proximal.
- La inmovilización deberá ser mantenida en forma ininterrumpida, hasta que haya signos clínicos de consolidación.
- Dependiendo de la edad y del plazo de inmovilización, debe ser considerada la existencia de secuelas: atrofia ósea de huesos del carpo, rigidez articular de muñeca y pulgar, etc.

### **Factores que agravan aún más el pronóstico**

- Fracturas del 1/3 proximal.
- Fracturas con fragmentos desplazados.
- En personas de edad avanzada.
- Fracturas diagnosticadas en forma tardía.
- Fracturas que requieren tratamiento quirúrgico.

## **TRATAMIENTO**

### **Fracturas aisladas sin separación de fragmentos**

En un elevado porcentaje de casos (90-95%), las fracturas de escafoides están dentro de este grupo, y prácticamente todas ellas, si son tratadas en forma correcta, consolidan en un plazo de 2 a 3 meses de inmovilización.

- a. Si la primera consulta es inmediata al accidente, pudiera ocurrir que hubiese edema de muñeca y pulgar. Coloque una férula o yeso abierto, antebraquio palmar, con pulgar incluido. Retire esta inmovilización a los 4 a 7 días, cuando el edema haya cedido.
2. Coloque yeso definitivo, antebraquio palmar, con pulgar incluido en el yeso hasta la base de la uña, y en posición de oposición al índice.
3. Yeso muy bien modelado, con cuidadosa protección de relieves óseos: apófisis estiloides del radio, cúbito y pliegue entre pulgar e índice.
4. En la palma de la mano, el borde distal del yeso debe llegar hasta

el pliegue palmar distal.

Compruebe que el movimiento de los dedos, y especialmente de las articulaciones metacarpo-falángicas, sea amplio y fácil.

5. Control del enfermo por lo menos cada 10 días:

- Estado del yeso.
  - Cambiar yesos sueltos, deteriorados.
  - Vigilar y controlar ejercicios de los dedos.
  - Psicológicamente mejorar el ánimo del paciente.

Tiempo de inmovilización: no menos de 60 días.

Transcurrido este tiempo, procede retirar el yeso y efectuar un control radiográfico.

Si el paciente muestra buena capacidad de movimiento de muñeca y pulgar, oposición entre pulgar e índice potente y sin dolor, el yeso puede ser retirado, sobre todo si hay una tranquilizadora evolución del rasgo de fractura. Se protege la muñeca de los ejercicios violentos, deportivos, etc., y deberá seguir el control clínico cada 10 días, control radiográfico a los 15 ó 20 días.

Debe reinstalarse un nuevo yeso si concurren las siguientes circunstancias:

- a. Evidente falta de progreso radiológico en la consolidación: amplia brecha entre las superficies óseas, quiste en la zona de fractura, esclerosis de los bordes, sospecha de necrosis del fragmento proximal, son signos inquietantes.
2. Dolor persistente en la muñeca, limitación de los movimientos de oposición del pulgar, por dolor, sobre todo si son progresivos en los controles posteriores.

Se reinstala un nuevo yeso por 1 a 2 meses más. Los controles clínicos deben ser mantenidos.

Se retira el yeso definitivamente a los 3 ó 4 meses.

Si la sintomatología clínica es tranquilizadora, los movimientos son normales, la oposición del pulgar es indolora, se deja sin yeso y se continúa el control clínico; nueva radiografía dentro de los próximos 30 días.

Si persistieran signos clínicos adversos, debe contemplarse la posibilidad de una intervención sobre el escafoides; probablemente se está gestando una pseudoar-trosis y el cuadro radiológico confirmará tal suposición. Sin embargo, es factible seguir adoptando una conducta conservadora, y reanudar por uno o dos meses más la inmovilización, sobre todo si no

hay signos evidentes de pseudoartrosis o necrosis ósea. No es infrecuente que la consolidación se retarde y se constituya al cabo de 4, 6 ó más meses de inmovilización ininterrumpida. La experiencia demuestra que se debe ser extremadamente cauteloso antes de tomar una decisión quirúrgica.

## **Fracturas con fragmentos desplazados**

Constituyen un porcentaje bajo del total de las fracturas del escafoides (5% a 8%).

En general, se siguen las mismas etapas terapéuticas señaladas, considerando que los plazos sucesivos son aún más dilatados.

El tratamiento se inicia con la reducción manual del desplazamiento; generalmente la inmovilización con mano en discreta radialización logra reducir y contener los fragmentos óseos.

Si ello no se consigue, y la posición anormal de los fragmentos es considerada como intolerable (separación extrema, rotación, etc.), debe contemplarse de inmediato la reducción quirúrgica.

El enfermo debe ser advertido que la evolución de la fractura obligará a una inmovilización y que está dentro de lo posible la generación de una pseudoartrosis o de una necrosis ósea.

## **Fractura de escafoides asociada con luxación de otros huesos del carpo**

La conducta terapéutica se realiza primordialmente sobre la lesión carpiana; conjuntamente con ella se resuelve la fractura del escafoides siguiendo para ella las modalidades señaladas anteriormente. Debe considerarse que la lesión del carpo constituye un grave riesgo en la correcta evolución de la fractura del escafoides y debe atenderse la posibilidad casi cierta de un retardo de la consolidación, de una pseudoartrosis o de una necrosis aséptica del fragmento del escafoides.

### **Consideración de dos circunstancias especiales**

1. Fractura de rasgo inaparente: no es excepcional el que una fractura de escafoides posea un rasgo de fractura tan fino y de ubicación oblícua en alguno de los planos, que ni aun la radiografía técnicamente perfecta logre pesquisarla. El antecedente traumático es claro y evidente, hay dolor en la zona radial del carpo, la oposición fuerte del pulgar es dolorosa, de modo que se justifica la sospecha de fractura, pero el estudio

radiográfico es negativo.

La actitud del médico debe ser la siguiente:

- a. No debe desechar su sospecha clínica.
  2. Inmovilizar con un yeso antebraquio palmar con pulgar incluido, tal cual si se tratara realmente de una fractura de escafoides, por espacio de dos semanas.
  3. Retirar el yeso y volver a tomar nuevas radiografías.
  4. Si en ellas no hay signos de fractura, se continúa el tratamiento, con reposo relativo, calor local, etc., como se trata una contusión simple de muñeca.
  5. Si hubo fractura, el proceso reparativo normal con osteoporosis, deja en evidencia el fino rasgo, que ahora no puede pasar inadvertido.
  6. Se reinstala el yeso y se continúa el tratamiento habitual.
2. Pseudoartrosis del escafoides: se configura el diagnóstico cuando concurren varias circunstancias:
- a. Dolor persistente en región carpiana.
  2. Oposición fuerte del pulgar, dolorosa y poco potente.
  3. Radiografía que muestra ausencia de formación de callo óseo, amplia separación de las superficies de fractura.
  4. Formación de quistes en relación a la hendidura de fractura.

Sin embargo, debe ser considerada la posibilidad de una pseudoartrosis asintomática o con discreto dolor y muy relativa impotencia funcional, sobre todo en personas de edad avanzada o con actividad muy moderada. En tales casos, se debe actuar con suma prudencia en la elección del método terapéutico; probablemente sea suficiente una inmovilización con yeso frente al recrudecimiento del dolor, o sólo una terapéutica antiinflamatoria (ultratermia, calor local, etc.).

El problema es diferente con el adulto joven, con evidente dolor persistente y progresivo, falta de fuerzas para la prehensión y limitación en los movimientos. Aquí se plantea de lleno la indicación quirúrgica.

De todos modos, cada caso debe ser examinado con mucha detención, y la decisión debe ser tomada sólo después de haber agotado los procedimientos ortopédicos, traspasando todos los plazos de espera razonables y con una confirmación radiográfica incuestionable.

El objetivo del tratamiento quirúrgico habitual es: eliminar el tejido fibroso interpuesto entre los fragmentos óseos, y colocar un injerto óseo libre o pediculado a un fascículo muscular, que

mantenga la reducción y la contención de ambos fragmentos. Se mantiene una rigurosa inmovilización con yeso antebraquío palmar con pulgar incluido, hasta que haya manifestaciones clínicas y radiológicas indiscutibles de consolidación; este plazo es largo, y puede extenderse a 3, 4, 5 ó más meses.

Artroplastía con sustitución protésica de escafoides (Swanson): de indicación excepcional, debe ser planteada cuando se presenta una fragmentación total del escafoides, necrosis avascular de un gran fragmento, fracaso de la osteosíntesis en una pseudo artrosis constituida y todo ello, en un enfermo adulto joven, con sintomatología y limitación funcional evidentes.

Debe considerarse con cuidado la realización de esta sustitución, ya que los resultados son altamente inciertos y el fracaso por aflojamiento de la prótesis es muy frecuente.

En nuestro medio la experiencia ha sido sistemáticamente mala; quizás frente a situaciones clínicas como las señaladas, debiera preferirse la artrodesis de la muñeca.

---

## PRIMERA SECCION. PATOLOGIA TRAUMATICA

---

### Capítulo Primero. Fracturas. Fracturas del Miembro Superior.

---

## LESIONES TRAUMATICAS DE LA MANO

---

Nos referiremos en este capítulo a las lesiones traumáticas del metacarpo y dedos.

Estas estructuras están frecuentemente comprometidas por traumatismos que producen esguinces, luxaciones, fracturas o luxofracturas debido a accidentes laborales, domésticos deportivos y otros.

### FRACTURAS DE LOS METACARPIANOS

Son frecuentes las fracturas ya sean de rasgo transversal, espiroideo u oblicuo; la fijación anatómica normal de los metacarpianos al carpo y entre sí por los músculos y fascias impide los desplazamientos importantes de ellos y además crean una inmovilización espontánea de los fragmentos fracturados; son muy raros los retardos de consolidación y pseudoartrosis.

#### Clínica

Las fracturas de los metacarpianos se producen habitualmente por traumatismos indirectos al ejercerse una fuerza en el eje axial o al dar un golpe de puño, quedando con dolor difuso de la mano y localizado en el foco de fractura (one finger pain); la mano habitualmente se edematiza rápidamente (mano en empanada) y aparecen equimosis tardías en la palma y dorso. Los desplazamientos más importantes a considerar en las fracturas de los metacarpianos son la angulación y el acortamiento; la angulación habitualmente dorsal puede ser fácilmente corregida con tracción del dedo correspondiente y presión digital a nivel del foco de fractura. El acortamiento que habitualmente es mínimo puede ser muy bien tolerado dejando una función normal; en este caso debe advertirse al paciente que en la estética de su mano puede desaparecer el nudillo del dedo correspondiente, al hacerse menos prominente la cabeza del metacarpiano cuando las articulaciones metacar-pofalángicas se flectan (mano empuñada).

#### Tratamiento

Habitualmente el tratamiento es ortopédico, con una inmovilización con



yeso antebraquial más férula digital, para inmovilizar la articulación metacarpofalángica del dedo correspondiente, por un período de 3 semanas; debe indicarse al paciente tener su mano en alto para disminuir el edema y movilizar los dedos no lesionados. Al retirar el yeso debe insistirse en los ejercicios con flexión y extensión completa de todos los dedos. Es necesario recalcar la precoz aparición de rigideces en los dedos, por lo cual no debe prolongarse la inmovilización más allá de lo necesario e insistir en la kinesiterapia y fisioterapia (aplicación de calor superficial, por ejemplo, mano en agua caliente).

En lesiones cerradas, el tratamiento quirúrgico es excepcional y estaría indicado en aquellas fracturas con desplazamientos importantes difíciles de reducir en maniobras ortopédicas.

### **Fracturas espiroideas u oblicuas**

Se ha recomendado el uso de tornillos, o el uso de agujas de Kirschner que fijan los segmentos fracturados pasados en ángulo recto al eje de los metacarpianos, y fijados al metacarpiano lateral sano, especialmente en las fracturas diafisarias del primero, segundo y quinto metacarpiano.

Especial mención requieren la fractura del 5° metacarpiano, y la luxofractura de Bennett.


### **Fractura del 5° metacarpiano**

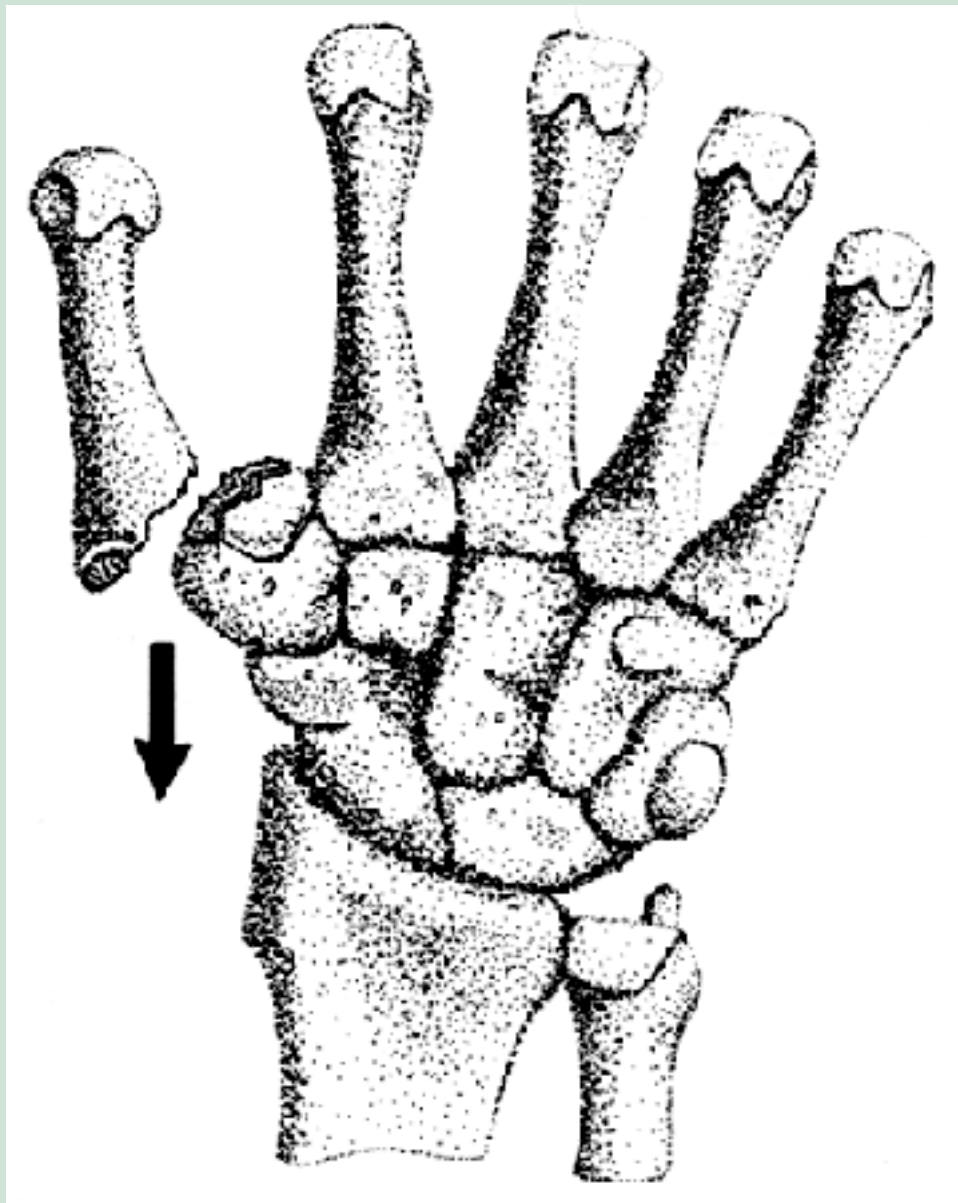
El mecanismo más frecuente es el golpe de puño fallido, en el cual en vez de golpear con la mano empuñada a través del 2° y 3° metacarpiano, se hace con el 5°, produciéndose una fractura a nivel del cuello y desplazándose la cabeza del 5° metacarpiano hacia palmar. Su tratamiento requiere de una reducción ortopédica (con anestesia local) de la siguiente manera: mano en pronación, se hiperflexa el meñique de tal modo que la base de la falange proximal quede por debajo de la cabeza del metacarpiano, y se ejerce una fuerza axial hacia dorsal a través de la falange que empuja la cabeza del 5° metacarpiano, lográndose la reducción e inmovilizando en esa posición forzada por un período de una semana; después se cambia a una inmovilización en posición funcional por dos semanas.

### **Luxofractura de Bennett**



Corresponde a la fractura de la base del primer metacarpiano, comprometiendo la articulación trapeciometacarpiano con un fragmento triangular que queda en su lugar anatómico, mientras el resto del metacarpiano se desplaza hacia radial y proximal por la tracción muscular del abductor corto. Su tratamiento puede ser ortopédico o quirúrgico; el tratamiento ortopédico consiste en tracción del pulgar y compresión a nivel de la base del primer metacarpiano, mientras se coloca un yeso antebraquial que incluya el pulgar abducido; es una fractura inestable y puede necesitar una reducción más estable, para lo cual se puede complementar con una tracción mantenida. Otro método es fijar la fractura por vía percutánea en el momento de la reducción, seguido de inmovilización. La otra elección es reducir la fractura quirúrgicamente y fijarla con algún elemento de osteosíntesis, de los cuales se usan los alambres de Kirschner o los tornillos A.O. de pequeño fragmento. El tratamiento quirúrgico es de exclusiva responsabilidad del médico traumatólogo (Figura 22).





**Figura 22**

Luxofractura de Bennett.

## ESGUINCES, LUXACIONES Y FRACTURAS DE LOS DEDOS

Son muy frecuentes y especialmente en deportes que usan las manos (volleybol, basketbol, etc).

### Esguinces de los dedos

Comprometen frecuentemente las articulaciones interfalángicas proximales de los dedos; los ligamentos colaterales de las articulaciones interfalángicas se encuentran tensos cuando dichas articulaciones se encuentran en extensión, y como se trata de articulaciones trocleares que no permiten movimientos laterales, ellos son exigidos cuando se aplican

fuerzas laterales o en hiperextensión; el dedo se edematiza, hay aumento de volumen a nivel de la articulación y puede aparecer equímosis tardía; estos esguinces pueden frecuentemente acompañarse de pequeños arrancamientos óseos en las inserciones laterales de los ligamentos o en la cara palmar de la articulación, por lo cual el estudio radiológico es imperioso.

## **Tratamiento**

Los dedos deben ser inmovilizados en semiflexión con una férula digital; ésta puede fijarse al resto de la mano con un yeso antebraquial. El período de inmovilización es de aproximadamente 2 a 3 semanas; una vez pasado el dolor debe iniciarse una movilización activa, ya que el riesgo de rigidez es esperable. La articulación puede permanecer con aumento de volumen por 2 a 3 meses, por lo que puede ser necesario complementar el tratamiento con fisioterapia (calor local, en cualquiera de sus formas).

El esguince de la articulación metacarpofalángica del pulgar es también muy frecuente. Debe ser inmovilizado con un yeso antebraquial incluyendo el pulgar. La ruptura completa del ligamento colateral lunar de esta articulación puede dejar una subluxación metacarpofalángica con inestabilidad de dicha articulación, que requiere de tratamiento quirúrgico.

## **Luxaciones de los dedos**

Las más frecuentes ocurren a nivel de las articulaciones interfalángicas. La falange distal se desplaza hacia dorsal. Son fáciles de reducir ejerciendo tracción y flexión de la falange, aun sin anestesia; deben ser inmovilizadas por aproximadamente 10 días con una férula digital en semiflexión.

La luxación metacarpofalángica del pulgar puede ocurrir al sufrir una fuerza que desplaza el pulgar hacia dorsal (por ejemplo, pelotazo). Su reducción se realiza con la maniobra ya enunciada para las luxaciones interfalángicas y debe ser inmovilizada con yeso antebraquial, con pulgar incluido, por 3 semanas.

## **Fracturas de los dedos**

Las fracturas diafisarias de las falanges proximales y medias deben ser inmovilizadas con férula digital en semiflexión, por 3 semanas.

Las fracturas condíleas de las articulaciones interfalángicas proximales o

distales deben tener una reducción anatómica, sino, provocan rigidez y desviaciones en los dedos, incapacitantes y antiestéticas; si es necesario deben ser reducidas quirúrgicamente y fijadas con tornillos de pequeño fragmento o Kirschner.

Las fracturas de las falanges distales consolidan sin problemas y su inmovilización solo se justifica para disminuir el dolor.

El Mallet finger consiste en la avulsión del tendón extensor de su inserción en el dorso de la base de la falange distal; se produce por una fuerza que flexiona bruscamente la falange distal quedando el dedo en flexión a ese nivel e imposibilidad de extenderla. Puede ocurrir con arrancamiento óseo o con ruptura sólo del tendón. El tratamiento puede ser ortopédico o quirúrgico; el tratamiento ortopédico consiste en mantener la falange distal en hiperextensión para acercar los extremos avulsionados, manteniendo la interfalángica proximal en flexión, mediante una férula digital o yeso digital fenestrado por 3 a 4 semanas; debe controlarse semanalmente para asegurar la correcta posición de inmovilización.

El resultado del tratamiento ortopédico es absolutamente incierto. Después de 1 a 2 meses de tratamiento correctamente realizado, al retirar la inmovilización, la falange distal vuelve a adoptar la misma posición primitiva, en flexión. El enfermo debe ser advertido de esta eventualidad.

Con frecuencia el enfermo consulta en forma tardía, 1 ó 2 semanas después del accidente. En estas circunstancias no hay ningún tratamiento que dé buenos resultados, y así se le debe informar al paciente.

El tratamiento quirúrgico destinado a reimplantar el tendón en su sitio de inserción en la falange distal, es de indicación excepcional y sus resultados son altamente inciertos.

Cuando existe un arrancamiento óseo, el éxito del tratamiento ortopédico es mayor que en la avulsión simple del tendón extensor.

El hematoma subungueal post-traumático es intensamente doloroso y debe ser evacuado, ya que esto alivia el dolor de inmediato; se drena traspasando una aguja estéril en condiciones asépticas a través de la uña, maniobra que se facilita calentando al rojo la punta de la aguja en un mechero o encendedor; el hematoma que se drena consiste a veces sólo de algunas gotas de sangre, pero esto basta para producir el alivio del dolor; se deja con una curación simple de protección.

La onicectomía es improcedente.



---

## PRIMERA SECCION. PATOLOGIA TRAUMATICA

---

### Capítulo Primero. Fracturas. Fracturas del Miembro Inferior.

---

## FRACTURAS DEL EXTREMO PROXIMAL DEL FEMUR

---

Son aquellas que ocurren entre la epífisis proximal del fémur y un plano ubicado por debajo del trocánter menor. De acuerdo con el nivel de la fractura, se clasifican en:

1. Fracturas de la cabeza o epífisis superior del fémur: son aquellas ubicadas entre la superficie articular y el plano coincidente con el reborde del cartílago de crecimiento. Son de ocurrencia excepcional.
2. Fracturas del cuello del fémur: aquellas ubicadas entre un plano inmediatamente por debajo del límite del cartílago de crecimiento y el plano en que el cuello se confunde con la cara interna del macizo trocantereano.
3. Fracturas pertrocantereanas: son aquellas que cruzan oblicuamente el macizo troncantereano, desde el trocánter mayor al menor.
4. Fracturas subtrocantéreas: ubicadas en un plano inmediatamente inferior al trocánter menor.

## FRACTURAS DEL CUELLO DEL FEMUR

Varias son las circunstancias que obligan a que esta fractura deba ser conocida en todos sus aspectos, por todo médico que tenga la responsabilidad de la salud de una comunidad:

- a. Probablemente sea una de las fracturas más frecuentes; en un servicio de la especialidad del área metropolitana fácilmente hay 6 a 8 fracturados de cadera en evolución.
2. Ocurren en cualquier comunidad social, especialmente donde haya personas de más de 60 años.
3. El reconocimiento precoz y la adopción inmediata de medidas terapéuticas básicas, son trascendentes en el futuro del paciente.

Con elevada frecuencia, del proceder del médico en estos primeros días después del accidente, depende el futuro y aun la vida del enfermo.

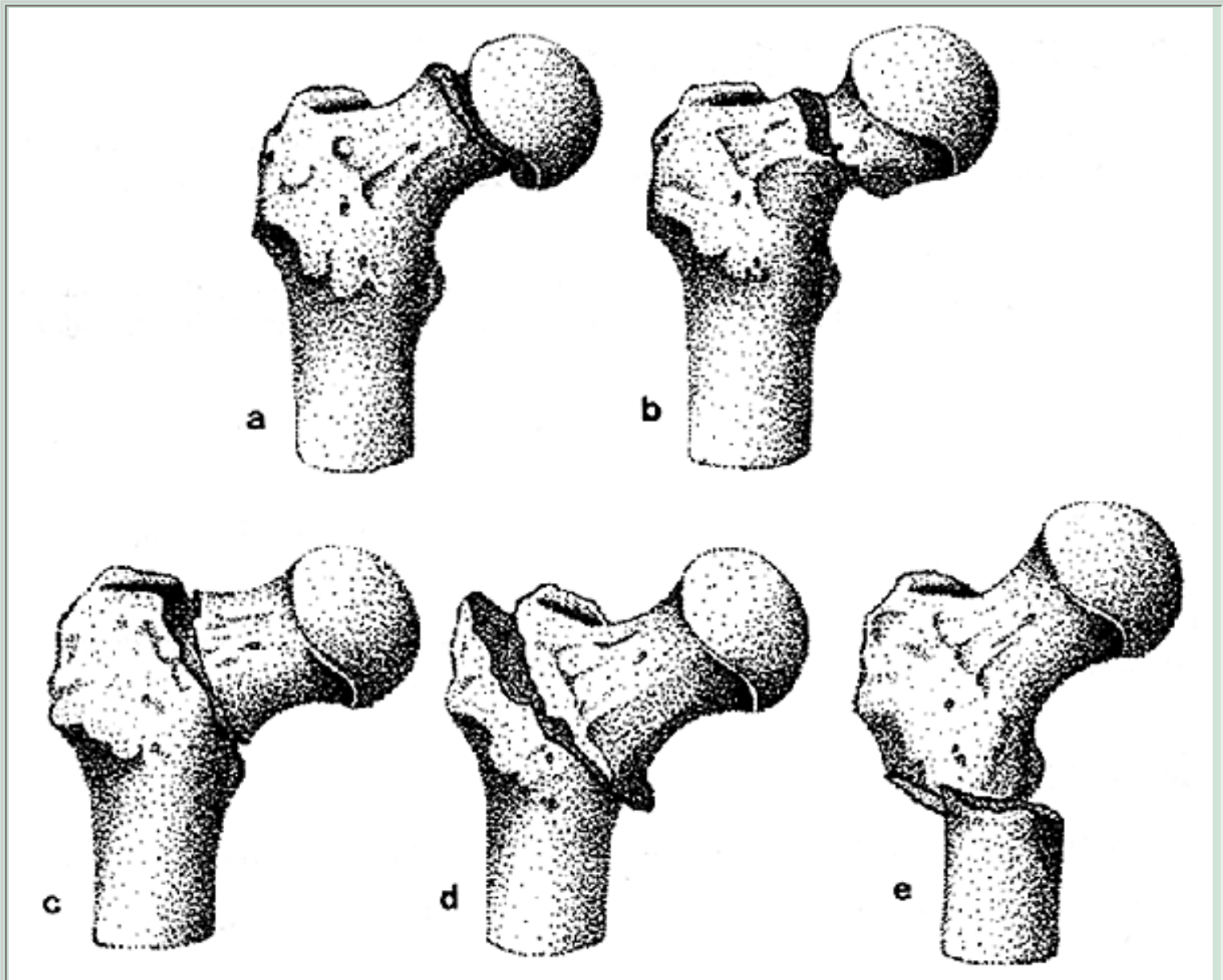
### Clasificación

Han sido varios los puntos de vista que han determinado tantas clasificaciones.

1. **Clasificación anatómica:** está determinada por el nivel de la línea de fractura. Así se las clasifica en:



- a. **Fractura sub-capital:** aquella producida en un plano inmediatamente inferior al del borde del cartílago de crecimiento; generalmente tiene una orientación algo oblicua, de modo que compromete un pequeño segmento del cuello del fémur. Son las más frecuentes.
2. **Fractura transcervical (o medio cervical):** el rasgo compromete la parte media del cuerpo del cuello femoral.
3. **Fractura basi-cervical:** el rasgo de fractura coincide con el plano de fusión de la base del cuello en la cara interna del macizo trocantéreo (Figuras 23 y 24).



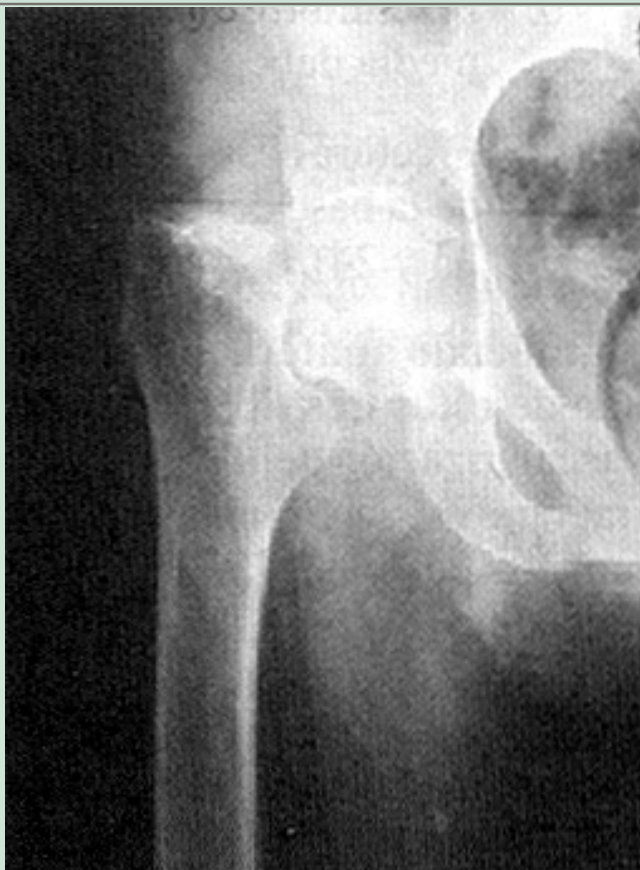**Figura 23**

Fracturas del cuello del fémur. Clasificación anatómica.

(a) Fractura sub-capital. (b) Fractura medio-cervical. (c) Fractura basi-cervical. (d) Fractura inter-trocanterea. (e) Fractura sub-trocanterea.

**Figura 24**

Fractura subcapital de cuello del fémur. El fragmento distal se encuentra ascendido y fuertemente rotado al exterior (Tipo IV de Garden). Con frecuencia en este tipo de fractura, la epífisis femoral evoluciona hacia una necrosis aséptica.



**Significado anátomo-clínico de esta clasificación:** los distintos niveles de cada uno de estos tres tipos de fractura, van determinando un progresivo daño en la vascularización del cuello y la cabeza femoral. Así, en la medida que el rasgo de fractura va siendo más proximal (más cerca de la cabeza), mayor va siendo el número de arteriolas cervicales lesionadas; cuando el rasgo de fractura está ubicado en el plano sub-capital, puede tenerse la seguridad que la totalidad de los vasos nutricios de la cabeza femoral están comprometidos; la avascularidad de la epífisis es completa y la necrosis avascular es inevitable. La vascularización epifisiaria aportada por la arteriola del ligamento redondo es irrelevante.

2. **Clasificación de Pauwels:** tiene relación con la orientación u oblicuidad del rasgo de fractura, referida a la horizontal.
- a. **Fracturas por abducción:** aquella en la cual el rasgo de fractura forma con la horizontal un ángulo inferior a 30 grados.
  2. **Fracturas por adducción:** aquella en la cual el rasgo de fractura forma con la horizontal un ángulo superior a 50 grados.

En el primer caso, el rasgo de fractura tiende a ser horizontal; en el segundo caso, tiende a ser vertical. Las fracturas por abducción son raras; no así las por adducción. La terminología "por abducción o adducción" no tiene relación con el mecanismo de producción de la fractura, como lo creyó erróneamente Pauwels, y se mantiene por razones históricas.

**Importancia de la clasificación de Pauwels:** la fractura por abducción, al presentar el



plano de fractura casi horizontal, determina que los fragmentos se encuentren, con frecuencia, encajados; la contractura de los músculos pelvitrocantéreos ayudan al encajamiento de los fragmentos y hacen que la fractura sea estable. Por el contrario, en la fractura por adducción, en que el plano de fractura es casi vertical, las superficies óseas pueden deslizarse una sobre la otra por acción de los músculos pelvitrocantéreos; a su vez, la acción del músculo psoas-ilíaco, que se inserta en el trocánter menor, le imprime al fémur un desplazamiento en rotación externa. El ascenso, la rotación externa, la falta de enclavamiento de las superficies óseas, determina que la fractura sea de difícil reducción e inestable; ello determina que la indicación terapéutica sea quirúrgica.

3. **Según estado de reducción y grado de estabilidad:** reuniendo en uno solo los dos factores considerados (nivel de la fractura y orientación del rasgo), se las ha clasificado en dos grupos:

- a. Fracturas reducidas y estables.
2. Fracturas desplazadas e inestables.

4. **Según el nivel en relación a la inserción capsular:**

- a. **Fracturas intracapsulares:** aquellas en las cuales el rasgo de fractura queda por dentro del plano de inserción distal de la cápsula en el perímetro cérico trocantereano. Concretamente, vienen a corresponder a las fracturas subcapitales y mediocervicales.
2. **Fracturas extracapsulares:** aquellas en las cuales el rasgo de fractura queda por fuera del plano de inserción de la cápsula; corresponden a las fracturas basi-cervicales y pertrocantéreas.

### 5. Clasificación de Garden

En resumen, todas las clasificaciones se basan en tres hechos verdaderamente importantes:

- a. Nivel del rasgo de fractura.
- b. Oblicuidad del rasgo.
- c. Mayor o menor grado de impactación de los fragmentos.

El primer aspecto tiene importancia en cuanto al compromiso vascular del cuello y cabeza femoral.

El segundo aspecto, lo tiene en cuanto al grado mayor o menor de estabilidad de un segmento sobre el otro.

El tercer aspecto dice relación con la mayor o menor posibilidad de reducción estable y correcta de los fragmentos de fractura.

De la combinación de estos hechos se deduce el criterio terapéutico, sea ortopédico o quirúrgico: enclavamiento del cuello o sustitución protésica.

## Sintomatología

Los hechos clínicos que rodean a esta lesión son muy característicos, casi patognomónicos.

Los hechos que configuran el cuadro clínico son siempre los mismos:

- Paciente de edad avanzada: 50 años o más.
- Con mucho mayor frecuencia del sexo femenino.
- En general, traumatismo de escasa magnitud, en franca desproporción con la gravedad del daño óseo.  
Es frecuente que no se compruebe un traumatismo directo sobre la cadera (caída); corresponde a casos en que el paciente se desploma porque se fracturó mientras caminaba o cuando sostenía todo el peso del cuerpo en un solo pie. En estos casos debe seguir la sospecha de una fractura en hueso patológico.
- Dolor de intensidad variable, dependiendo del grado de la lesión ósea, magnitud del desplazamiento, etc. Se manifiesta en la zona del pliegue inguinocrural, irradiado a la cara interna del muslo y aún hasta la rodilla.  
La poca intensidad del dolor, su irradiación al muslo, unido a la escasa magnitud del traumatismo, son causas frecuentes de error diagnóstico, quedando la fractura inadvertida.
- Impotencia funcional, en la mayoría de los casos es absoluta; pero en fracturas sub-capitales, no desplazadas y encajadas, es posible la estadía de pie y aun la deambulacion, aunque con ayuda de terceras personas o de bastón.
- Miembro inferior más corto, por el ascenso del segmento femoral, determinado por la contractura muscular de los pelvi-troncantéreos.
- Rotación externa, por acción del músculo psoas-ilíaco.  
Las dos deformaciones señaladas pueden ser de mínima cuantía, difíciles de detectar en fracturas sub-capitales o medio-cervicales, reducidas y encajadas; también ello se suele constituir en causal de errores de diagnóstico.
- Ligera abducción del muslo.
- Imposibilidad para elevar el talón de la cama. Es un signo siempre presente, y de gran valor diagnóstico frente a un cuadro clínico en que los otros signos sean poco relevantes.

Merece destacarse el hecho que, a pesar de ser ésta una fractura en un segmento óseo importante, no hay:

- Aumento de volumen del muslo.
- Ni equimosis en las partes blandas vecinas.

Ello se explica porque la fractura del cuello del fémur casi en todos los casos es intra-articular, generando una hemorragia en la cavidad articular que aísla el hematoma del medio circundante.

Ello permite diferenciarla de inmediato de la fractura pertrocantérea, extra-articular, que presenta gran equimosis en las partes declives de la raíz del muslo, y aumento de volumen por la acción inflamatoria de la hemoglobina libre en las partes blandas.

## Diagnóstico

Se basa en los hechos clínicos de la anamnesis y del examen físico:

- a. Enferma(o) de edad avanzada.
2. Traumatismo generalmente de poca magnitud y desproporcionado a las consecuencias clínicas.
3. Miembro inferior:
  - Más corto.
  - Rotado al externo.
  - Abducido.
  - Impotencia funcional.
  - No levanta el talón del plano de la cama.
  - Dolor en base del muslo irradiado a la cara interna.

La existencia de este cuadro sintomatológico con todos o tan sólo algunos de estos síntomas y signos, debe bastar para plantear de inmediato la posibilidad de una fractura del cuello del fémur.

El diagnóstico debe ser mantenido, hasta que un muy buen estudio radiográfico demuestre lo contrario.

## Estudio radiográfico

Corresponde a un examen imprescindible y de realización urgente. En la mayoría de los casos no hace sino confirmar la sospecha diagnóstica, agregando información referente al sitio exacto del rasgo de fractura, su orientación, existencia y magnitud del desplazamiento de los fragmentos. Informa además de otros hechos anexos importantes en el pronóstico y tratamiento: existencia y magnitud de procesos artrósicos, de una lesión osteolítica (fractura en hueso patológico), osteoporosis, etc.

**Técnica del examen:** debe solicitarse:

- a. Radiografía de pelvis con rotación interna de la cadera sana, lo que permite valorar la longitud real del cuello femoral.
2. Radiografía de la cadera fracturada, en lo posible con rotación interna.
3. Radiografía de cadera fracturada en proyección axial, que nos informa del grado de rotación de los fragmentos. La proyección axial no siempre es posible por dolor, y con frecuencia no se solicita.

Puede resultar muy difícil el diagnóstico diferencial entre la imagen radiográfica de una fractura del cuello del fémur con la de una fractura en hueso patológico (mieloma o metástasis); las lesiones óseas propias de las fracturas son prácticamente indistinguibles con las de un foco tumoral osteolítico. La interpretación radiológica debe ser muy cuidadosa y prudente. Resulta aconsejable, frente a la más mínima duda en la interpretación del cuadro, el envío de una biopsia ósea del foco de fractura.

## Pronóstico

La fractura del cuello del fémur debe ser considerada como de extrema gravedad, cualquiera sean sus características anatomopatológicas, condición del paciente, etc. Las razones son obvias:

- La mayoría de los casos es de indicación quirúrgica.
- Se trata de una intervención de gran envergadura.
- Si la intervención escogida es una osteosíntesis o si el tratamiento es ortopédico, implica un muy largo período de reposo en cama, con toda la gama de riesgos que ello implica.
- Todo lo anterior se agrava en un paciente senil, con serio deterioro orgánico.
- La fractura lleva implícito un elevado riesgo de pseudoartrosis o necrosis aséptica de la cabeza femoral.
- La intervención quirúrgica lleva envuelto el peligro de complicaciones, muchas de las cuales, por sí solas, tienen riesgo de muerte:
  1. Complicaciones intraoperatorias:
    - a. Shock operatorio.
    2. Accidente anestésico.
    3. Paro cardíaco.
  2. Complicaciones post-operatorias (en orden cronológico):
    - a. Asfixia post-operatoria (minutos).
    2. Shock post-operatorio (horas).
    3. Neumonía (1° - 2° día).
    4. Infección de la herida (3° - 5° día).
    5. Infección urinaria (4° - 7° día).
    6. Escaras (6° - 10° día)
    7. Enfermedad tromboembólica (7° - 15° día).
    8. Demencia arterioesclerótica (10° - 30° día).
  3. Secuelas:
    - a. a. Pseudoartrosis.
    2. b. Necrosis aséptica de la cabeza femoral.
    3. c. Acortamiento del miembro.
    4. d. Artrosis degenerativa de cadera.

El riesgo vital que implica esta lista de posibles complicaciones, se acrecienta en la medida que el paciente sea portador de patologías previas.

## Tratamiento

El médico puede plantear el tratamiento según dos procedimientos distintos:

- Quirúrgico.
- Ortopédico.

El avance en las técnicas del cuidado y tratamiento de pre, intra y post-operatorio de los enfermos quirúrgicos, unido al objetivo esencial del tratamiento de estos enfermos &ndash; su posible levantada y deambulaci3n precoz&ndash; ha determinado que la indicaci3n terapéutica en casi todos los enfermos sea quirúrgica; las indicaciones de tratamiento ortopédico son excepcionales.

**Tratamiento quirúrgico:** históricamente los objetivos perseguidos por el tratamiento

quirúrgico han sido siempre los mismos:

- a. Rápida rehabilitación.
- b. Abandono de lecho.
- c. Deambulación precoz.

Hasta hace 30 años atrás, el traumatólogo no tenía otro procedimiento técnico que el enclavijamiento del cuello femoral, previa reducción de la fractura.

Se consigue así la inmovilización y contención de los fragmentos; pero el objetivo ideal no estaba cumplido, toda vez que obligaba al paciente a una larga estadía en cama, hasta que la osteogénesis reparadora formara el callo óseo; plazo largo, que se extiende a 2 ó 3 meses durante los cuales el enfermo debe permanecer semi postrado en su cama. El panorama terapéutico cambió con el advenimiento de la sustitución protésica que permite, casi en forma ideal, cumplir los objetivos perseguidos: rehabilitar y sobre todo levantar y hacer deambular muy precozmente al enfermo recién operado.

## Procedimientos quirúrgicos

- I. Enclavijamiento del cuello femoral (osteosíntesis).
- II. Prótesis de sustitución.
- III. Extirpar la cabeza femoral (operación de Gidlerston).

## Enclavijamiento del cuello femoral

El campo de sus indicaciones se va estrechando cada vez más, frente a la sustitución protésica que ofrece la extraordinaria ventaja de rehabilitación, levantada y deambulación precoz.

Sin embargo, siguen persistiendo indicaciones muy precisas de osteosíntesis de la fractura, considerando que es preferible preservar el cuello y cabeza femoral si ello es posible, antes que sustituirla por la mejor de las prótesis.

## Indicaciones

1. Fracturas recientes transcervicales y básicocervicales en enfermos jóvenes (menores de 50 años) y en buenas condiciones generales. La indicación resulta inobjetable si la fractura está reducida, encajada y estable.
2. Fracturas aún desplazadas, de rasgo oblicuo o vertical, en enfermos jóvenes y en buenas condiciones generales.

Corresponde a una indicación muy discutible que debe ser cuidadosamente considerada.

Aun en las mejores condiciones técnicas, los riesgos de necrosis avascular son elevados. La reducción de la fractura suele ser extremadamente difícil, y debe

ser perfecta; reducciones deficientes, aun cuando la osteosíntesis sea estable, con seguridad llevarán a la falta de consolidación y a la necrosis de los fragmentos óseos.

## Contraindicaciones de la osteosíntesis

1. Enfermos muy ancianos.
2. Enfermos en muy mal estado general.
3. Fracturas subcapitales, desplazadas, de muy difícil o imposible reducción.

## Prótesis de sustitución

Dos de las técnicas empleadas en la sustitución protésica de la cadera:

**I. Prótesis parcial:** es aquella en la cual la sustitución se limita al reemplazo del vástago femoral (cabeza y cuello), dejando intacto el componente cotiloídeo.

### Indicaciones:

1. Fracturas sub-capitales, desplazadas, en enfermos muy ancianos, en acentuado mal estado general o con pocas expectativas de vida.
2. Fracturas transcervicales o basicervicales, en enfermos de edad avanzada, con pocas expectativas de vida.

**II. Prótesis total:** implica el reemplazo simultáneo del componente protésico femoral y el cotiloídeo.

### Indicaciones:

1. Fracturas subcapitales en pacientes relativamente jóvenes, en buenas condiciones generales y larga expectativa de vida
2. Fracturas en que hay marcados signos clínicos y radiológicos de artrosis degenerativa.
3. Fracturas en hueso patológico, que comprometen el cuello femoral, y ello especialmente en enfermos relativamente jóvenes, en buenas condiciones generales y larga expectativa de vida.
4. Pseudoartrosis del cuello femoral.
5. Fracaso quirúrgico en fracturas del cuello del fémur, intervenidas con osteosíntesis, por fractura o migración de los elementos metálicos usados.
6. Necrosis aséptica de la cabeza femoral.

La mejoría de la técnica, mayor expedición quirúrgica, disminución del tiempo operatorio, cada vez mejor control pre, intra y post-operatorio en enfermos de alto riesgo, determinan que los índices de morbilidad y mortalidad vayan progresivamente descendiendo. De este modo, la indicación de prótesis total va abarcando la casi totalidad de fracturas del cuello de fémur, sin las limitantes impuestas por edad o condiciones del estado general.



A pesar de todo ello, la determinación de la modalidad técnica seguirá siendo un problema de consideración personal del médico tratante, de acuerdo con la persona de su enfermo.

## **Extirpar la cabeza femoral**

### **Indicaciones**

1. Enfermos muy ancianos y con avanzado deterioro orgánico.
2. En situaciones tales que hagan imposible la colocación de una prótesis o un enclavamiento (inadecuada infraestructura, alejamiento geográfico, falta de especialista, etc.), con enfermo agobiado por dolor e imposible de trasladar.
3. Pseudoartrosis muy invalidante por dolor, y sin posibilidades de colocar una prótesis.
4. Fracaso de un enclavamiento del cuello femoral o de una prótesis (infección, desprendimiento de los segmentos protésicos, etc.).

El procedimiento deja abierta la posibilidad de realizar, posteriormente, una sustitución protésica, cuando las circunstancias lo permitan o lo aconsejen.

### **Contraindicaciones de cualquier procedimiento quirúrgico**

Puede ocurrir que el cirujano se enfrente a casos en que haya contraindicación formal de emplear cualesquiera de los tres procedimientos quirúrgicos señalados:

1. Pacientes con tal estado de compromiso del estado general, que resulta evidente el riesgo de muerte con el acto operatorio.
2. Existencia de lesiones infectadas: escaras de decúbito, quemaduras, osteomielitis, etc.
3. Enfermos con un claro estado de demencia (agresivos, depresivos, seniles, negativismo, arterioes-cleróticos, etc.).
4. Enfermos que ya se encontraban postrados en cama o silla de ruedas (hemipléjicos, parapléjicos, parkinsonianos, etc.).
5. Tenaz negativa de los familiares a permitir la operación, a pesar de haber recibido una clara, completa y honesta explicación de parte del médico tratante.

El cirujano debe ser extremadamente cauteloso en plantear cualquiera de las contraindicaciones expresadas, sobre todo aquella sustentada en un notorio mal estado general del enfermo.

Los progresos en las técnicas en los cuidados pre, intra y post-operatorios, están logrando recuperaciones insospechadas; estimamos como muy útil el someter a estos enfermos a la consideración de médicos expertos en evaluación de riesgo quirúrgico (UTI), antes de negarle la posibilidad quirúrgica, sobre todo considerando que con ello se les niega la única posibilidad de sobrevida. La responsabilidad del médico tratante, ante esta situación, es inconmesurable, y merece una profunda consideración.

A pesar de todo lo expresado, existe una situación que elimina cualquiera de las contraindicaciones señaladas: es la existencia de dolor intratable. Frente a este hecho, el médico debe plantear la indicación quirúrgica, aun cuando exista la convicción de un riesgo elevado de muerte quirúrgica. No es infrecuente que sea la propia familia que, conciente del peligro, solicite la intervención. El médico está en su derecho al acceder a ello, acentuando al extremo las medidas de cuidados médicos para salvar la vida de su enfermo. La experiencia ha demostrado que con mucha frecuencia, pese a lo esperado, el enfermo logra sobrevivir y volver a una vida aceptablemente normal.

## **Tratamiento del enfermo post-operado o del que no se opera**

**Objetivos:** prevenir y tratar cada una de las complicaciones nacidas de la operación, del post-operatorio y de la postración.

- Muy buen cuidado de enfermería.
- Es ideal contratar a una buena auxiliar de enfermería, experta en cuidados de enfermos de este tipo, con dedicación exclusiva.
- No resulta recomendable, por ineficaz, el procedimiento de usar a un miembro de la familia para el cuidado del enfermo.
- Instruir a un miembro responsable de la familia, sobre los objetivos y técnicas indicadas por el médico.
- Extender este instructivo a la auxiliar que cuidará al enfermo; se sentirá muy halagada de compartir la responsabilidad con el médico.
- Prevenir escaras.
- Diaria evacuación intestinal.
- Abundantes líquidos.
- Ejercicios diarios de función muscular y respiratoria.
- Escrupuloso aseo de esponja, fricciones alternadas de vaselina y alcohol.
- Pieza aireada, bien calefaccionada. Buen grado de humedad ambiental.
- Muy buen ambiente afectivo para con el enfermo. No permita que se le agobie con problemas económicos, familiares, etc.
- Control médico semanal y ello por razones médicas, psico-afectivas y de control de cumplimiento de sus instrucciones.
- Mantener muy bien informada a la familia de la evolución de la enfermedad del paciente.



---

## PRIMERA SECCION. PATOLOGIA TRAUMATICA

---

### Capítulo Primero. Fracturas. Fracturas del Miembro Inferior.

---

## FRACTURAS TROCANTEREEANAS DEL FEMUR

---

Son tan frecuentes como las fracturas del cuello del fémur, y ocurren igualmente en personas por sobre los 50-60 años de edad, con mayor prevalencia en el sexo femenino.

### CLASIFICACION

Se pueden clasificar de acuerdo a la ubicación del rasgo de fractura en:

- Fracturas intertrocantereeanas.
- Fracturas pertrocantereeanas.
- Fracturas subtrocantereeanas.

También se pueden clasificar de acuerdo a su estabilidad en:

- Estables.
- Inestables.

Las fracturas inestables se desplazan por la acción de la musculatura, disminuyendo el ángulo cervicodiafisario, quedando la cadera en coxa vara, con ascenso del fémur y en rotación externa; es frecuente que se produzca un desprendimiento del trócanter menor por acción del músculo iliopsoas, conformándose una fractura multifragmentaria altamente inestable.

Otra clasificación que se utiliza actualmente es la clasificación de Tronzo, que las divide en 5 tipos:

Tipo 1: Fractura trocantereeana incompleta.

Tipo 2: Fractura trocantereeana sin conminución, con fractura de ambos trocanteres.

Tipo 3: Fractura conminuta, con desprendimiento del trócanter menor; la punta inferior del cuello se encuentra dentro de la cavidad medular de la diáfisis femoral.

Tipo 4: Fractura conminuta, con la punta inferior del cuello fuera de la diáfisis femoral o sea hacia medial.

Tipo 5: Fractura trocantereana con oblicuidad invertida del rasgo de fractura.

## CUADRO CLINICO

Se trata de pacientes de avanzada edad, más frecuente en mujeres que, por un traumatismo menor (caída sobre la cadera, o tropiezo), quedan con dolor referido a la cadera o al muslo, e incapacidad de marcha.

Con el examen físico segmentario se comprueba acortamiento y rotación externa de la extremidad. Aparición de equímosis tardía (a las horas o al día siguiente) en la cara externa o interna del muslo; aumento de volumen producido por la extravasación del hematoma de fractura, que se infiltra hacia las partes blandas.

Estos hechos clínicos permiten en muchas ocasiones hacer el diagnóstico de fractura trocantereana y no de fractura de cuello de fémur, ya que el acortamiento, la rotación externa y la aparición de equímosis son propias de las fracturas extracapsulares. El dolor es intenso al intentar movilizar la cadera y existe imposibilidad de levantar el talón del plano de la cama. Debemos recordar que estos signos pueden estar disminuidos o ausentes en fracturas incompletas o no desplazadas.

**Estudio radiológico:** es de obligación absoluta. Se solicitan: radiografías de pelvis, de la cadera comprometida en posición A-P, y si el dolor de la fractura lo permite, se puede extender a la radiografía axial (posición Lauenstein). Sin embargo no debe forzarse la indicación a exigir esta proyección lateral ya que, generalmente, el dolor lo impide; además, la forzada posición que esta proyección exige, puede provocar el desplazamiento de los segmentos óseos.

La radiografía permite definir el diagnóstico, tipo de fractura y eventualmente puede detectar la existencia de una fractura en un hueso patológico.

## TRATAMIENTO

La fractura trocantereana ocurre en hueso esponjoso que, a pesar de la edad del paciente, tiene una gran potencialidad osteogénica, por lo cual (exceptuando las subtrocantereanas) habitualmente consolidan en un plazo de 2 a 3 meses, siendo raras las pseudoartrosis. Sin embargo, la consolidación ocurre en coxa vara, produciendo incapacidad de la marcha, con cojera, a veces dolor persistente y acortamiento de la extremidad. A estos hechos se agrega el tiempo prolongado de inmovilidad, que en los pacientes de edad genera una alta morbimortalidad, por la aparición de complicaciones generales (infecciones respiratorias, urinarias, escaras, sepsis, tromboembolismo, deterioro mental, etc.).

Estas fracturas, por ser extracapsulares, no alteran la vascularización de la cabeza del fémur, y por lo tanto no se complican de necrosis avascular.

De acuerdo a lo anteriormente señalado, el tratamiento debe estar dirigido a conseguir la consolidación de la fractura en buena posición y sin deformidad, y al mismo tiempo permitir una movilización en cama lo más precoz posible e idealmente una deambulación también lo más precoz posible.

En general puede plantearse tratamiento ortopédico o quirúrgico.

**Tratamiento ortopédico:** consiste en una tracción transesquelética transtibial en férula de Brown que se mantiene por 6 a 8 semanas, con cuidados de enfermería y control médico riguroso para prevenir complicaciones. En caso de fracturas no desplazadas se puede instalar una bota de yeso desrotativa. Requiere de prolongada hospitalización y no siempre es posible conseguir los objetivos deseados, quedando los pacientes con acortamiento y deformidad de su cadera. A pesar de los cuidados, pueden aparecer complicaciones que amenazan con llevar a la muerte del enfermo.

Con frecuencia el tratamiento ortopédico es la forma habitual en el manejo inicial, en espera de una evaluación prequirúrgica. Se prefiere una tracción de partes blandas, considerando que el tiempo que se habrá de mantener será necesariamente breve. Con ello se aliviará el dolor, se corrige el alineamiento de los fragmentos, se controla y se corrigen factores fisiológicos que puedan ser deficitarios, mientras se resuelve el tratamiento definitivo.

**Tratamiento quirúrgico:** es el tratamiento de elección para estas fracturas. Permite una adecuada estabilización de los fragmentos y una movilización inmediata en el postoperatorio.

Deberá efectuarse una evaluación médica prequirúrgica, para determinar la magnitud de los riesgos y someterlo a la cirugía, idealmente dentro de las primeras 72 horas de ocurrida la fractura, con el objeto de prevenir las complicaciones generales que suelen ser precoces.

Métodos de osteosíntesis: Sólo mencionaremos los más utilizados en nuestra práctica quirúrgica: Clavo de Neufeld, Clavo-placa de Mc Laughlin, Clavo-placa AO, Clavos de Enders, siendo en la actualidad el Clavo-placa DHS (Dynamic Hip Screw) el más usado.

Esta cirugía consiste en: incisión por vía lateral, separando los planos musculares; se reduce la fractura mediante tracción y desrotación en la mesa traumatológica; control radiológico con el intensificador de imágenes; se fija la fractura con el clavo-placa: un segmento, el clavo, va introducido dentro del cuello femoral mientras el segmento placa se fija a la diáfisis femoral.

En los pacientes muy deteriorados hay especial indicación en el uso de los Clavos de Enders. Consisten en varillas, que introducidas desde el cóndilo femoral interno, a través del canal femoral, se anclan en la cabeza del fémur, después de haber atravesado el cuello femoral. La ventaja del procedimiento es que se realiza por una pequeña incisión, poco sangrante; la instalación de los clavos es rápida y expedita.

Cualquiera sea el método de osteosíntesis escogido, lo más importante en el post-operatorio será la movilización inmediata del paciente, tan pronto se recupere de la anestesia, insistiendo en:

- a. Posición semisentado (30- 40°).
2. Ejercicios respiratorios (que deben iniciarse en el pre-operatorio).
3. Ejercicios pasivos y activos asistidos de la extremidad operada, incluyendo cadera, rodilla, tobillo y dedos de los pies; es probable que las primeras 48 horas el paciente se queje de dolor al movilizar su cadera, pero debe insistirse en la movilización de tobillos y dedos de los pies, con el objeto de evitar flebotrombosis. Idealmente estos ejercicios deben realizarse durante 10 minutos cada hora.
4. Al 3° ó 4° día deberá sentarse en el borde de la cama.
5. Si es posible, a la semana debiera sentarse en un sillón de altura adecuada y con apoyo de brazos, sin pisar con la extremidad operada y asistido por un auxiliar.
6. El apoyo de la extremidad sólo podrá ser autorizado por el cirujano tratante y dependerá de las condiciones del paciente, del tipo de fractura, de los hallazgos quirúrgicos, del material de osteosíntesis empleado, de la estabilización lograda y del estado de consolidación.

En fracturas estables, de rasgo único, con una adecuada osteosíntesis, en un paciente lúcido, cooperador, puede autorizarse la deambulaci3n con descarga (uso de un andador de apoyo) y asistido por el médico, el kinesiólogo, o un auxiliar entrenado al lado del paciente, ya desde la primera semana post-operatoria. Si no se cumplen estrictamente estas condiciones, la carga de la extremidad debe ser diferida hasta que la fractura esté consolidada o en avanzado estado de consolidaci3n; ello no ocurrirá antes de las 6 a 8 semanas. La fractura consolidará definitivamente en 2 a 3 meses. El riesgo de una refractura o de desplazamiento de los fragmentos puede ser inminente frente a la carga, a una caída y aun sólo por la acci3n de la contractura muscular, debido a la osteoporosis, con todas las implicancias que ello determina por la necesidad de una reintervenci3n quirúrgica.

## FRACTURAS SUBTROCANTEREEANAS

Se diferencian desde el punto de vista clínico de las fracturas trocantereanas, en que son producidas por traumatismos mayores. Se ven en pacientes más jóvenes y su consolidaci3n tiende a ser mas lenta. En ellos son más frecuentes el retardo de

consolidación y la pseudoartrosis.

La inmensa mayoría se resuelve con una osteosíntesis.

---

## PRIMERA SECCION. PATOLOGIA TRAUMATICA

---

### Capítulo Primero. Fracturas. Fracturas del Miembro Inferior.

---

## FRACTURAS DE LA DIAFISIS FEMORAL

---

### Hechos anatomicos importantes

- La diáfisis femoral se extiende desde un plano horizontal a 3 cm por debajo del trocánter menor, hasta la zona esponjosa supra condílea.
- Se encuentra envuelta por potentes masas musculares que toman inserción amplia a lo largo de todo el cuerpo del hueso.  
Ello le confiere una excelente vascularización que favorece la rápida formación del callo óseo. Pero la acción potente de los músculos que en ella se insertan, son los responsables, en gran parte, de los grandes desplazamientos que con frecuencia se encuentran, así como de la difícil reducción e inestabilidad de los fragmentos óseos.
- Muy cercanos al cuerpo del hueso se encuentran los vasos femorales; los segmentos óseos desplazados con facilidad pueden comprimir, desgarrar o seccionar la arteria o vena femorales. Particularmente peligrosas son, a este respecto, las fracturas del 1/3 inferior de la diáfisis (o supracondíleas).
- La rica irrigación de la diáfisis femoral, así como la de las grandes masas musculares al ser desgarradas por los segmentos fracturados, pueden generar una hemorragia cuantiosa (1 ó 2 litros), generando una brusca hipovolemia, transformando así al fracturado en un accidentado grave, con los caracteres propios de un politraumatizado.

### Generalidades

Contrariamente a lo que ocurre con la fractura del cuello del fémur, la lesión es frecuente en enfermos jóvenes, adultos y niños.

Necesariamente se requiere de una fuerza muy violenta para fracturar la diáfisis femoral; por ello es dable sospechar graves lesiones de partes blandas (músculos), apreciables desplazamientos de fragmentos óseos, con riesgos de lesiones vasculares o de troncos nerviosos, o bien lesiones viscerales o esqueléticas de otros segmentos (pelvis, columna vertebral).

### Clasificacion

**Fracturas simples:** aquéllas en las cuales la lesión se reduce a la fractura diafisaria, sin otra complicación vascular, nerviosa, hemodinámica o visceral.

**Fracturas complejas:** por el contrario, la fractura se acompaña de lesiones de otro tipo: fractura de pelvis; de columna; viscerales: ruptura hepática o esplénica; lesiones toraco-pulmonares; intensa hemorragia focal con trastornos hemodinámicos; traumatismos encéfalo-craneanos, etc.

En este tipo de fracturas, la complicación anexa debe ser diagnosticada con rapidez y la resolución de la complicación puede tener mucho más urgencia que la de la fractura misma.

Todos estos enfermos deben ser considerados como politraumatizados graves y su terapéutica debe ser ajustada a esta condición.

## Diagnostico

En general no constituye problema. El antecedente del traumatismo violento, dolor intenso y la frecuente e importante deformación del muslo, son hechos indisimulables. Con frecuencia están presentes todos los signos propios de las fracturas diafisarias.

## Procedimiento diagnóstico

a. **Anamnesis:** referida a antecedentes sobre naturaleza del accidente, magnitud, etc.; de ello puede deducirse la posibilidad de la existencia de otras lesiones anexas, quizás más graves que la fractura misma.

b. **Examen físico completo:**

- Valores vitales.
- Examen segmentario: cabeza, cuello, tórax, abdomen, pelvis y extremidades, con el fin de detectar lesiones anexas.
- Examen del miembro lesionado.

**Inspección:** buscando deformación del muslo, pérdida de los ejes, aumento de volumen a tensión (hematoma de fractura o lesión vascular importante); existencia de heridas (fractura expuesta), etc.

**Examen vascular periférico:** temperatura de tegumentos, color, pulsos periféricos, dolor, etc.

**Examen neurológico:** buscar indemnidad sensitiva en terreno del ciático.



**Radiología:** la confirmación diagnóstica debe ser hecha de inmediato, tan pronto se ha resuelto la inmovilización provisoria, conseguida ya sea por una férula de Braun y tracción continua, férula de Thomas o yeso pelvipédico, según sean las circunstancias y posibilidades.

La radiografía debe comprender el fémur en toda su extensión; no son infrecuentes fracturas de doble foco, con luxación de cadera. La radiografía limitada sólo al sector diafisiario de la fractura, puede hacer pasar inadvertida la verdadera complejidad de la lesión. Ante la menor sospecha de lesión pelviana, el estudio debe extenderse a una radiografía de pelvis y columna vertebral.

Desplazamiento de los fragmentos: los desplazamientos de los fragmentos óseos son frecuentes, determinados por la fuerza del impacto o por la acción de las potentes masas musculares que en ellos se insertan. La acción contracturante de los músculos determina a su vez las dificultades para la reducción y contención de la fractura.

Según sea el nivel de la fractura y en relación a las zonas de inserción de los músculos, las desviaciones de los fragmentos suelen ser muy características: en fractura de la parte alta de la diáfisis, el fragmento proximal se encuentra en flexión anterior por acción del músculo psoas-ilíaco, en abducción y rotando al externo por acción de los músculos pelvi-trocantéreos.

En las fracturas del tercio inferior, el fragmento distal se encuentra desplazado hacia atrás por acción de los músculos gastro-necmios; en esta angulación posterior del segmento óseo no son infrecuentes las lesiones por compresión, desgarro o sección de la arterial femoral o poplítea.

En las fracturas del tercio medio de la diáfisis, el segmento proximal es desplazado hacia medial por acción de los aductores.

## Tratamiento

Es importante considerar el tratamiento de estas fracturas en tres momentos diferentes: en cada uno de ellos, los objetivos son distintos.

**1° fase: De suma urgencia:** se realiza en el sitio mismo del accidente y el objetivo es:

- a. Alinear el eje del muslo corrigiendo la angulación y rotación; si



fuese posible, también corregir el acabalgamiento.

Se consigue con una tracción suave, sostenida pero con firmeza; todas las maniobras deben ser realizadas con suavidad, calma y en forma lentamente progresiva.

Si así se procede, el procedimiento es poco doloroso.

2. Inmovilizar el miembro inferior, fijándolo a un vástago rígido (esquí, tabla, etc.) que debe llegar desde la pared del tórax hasta el tobillo. Si no se cuenta con ningún elemento de sostén, se fija al miembro sano, vendando el uno al otro en toda su extensión. Especialmente útil resulta el empleo de la férula de Thomas; con ella se consigue inmovilizar los fragmentos, controlar la rotación y agregar la tracción con lo que se corrige el acabalgamiento.
3. Analgésicos: idealmente inyectables (morfina).
4. Importante es consignar y hacer llegar al médico tratante:
  - Fecha y hora del accidente.
  - Valores vitales detectados en el momento de la atención.
  - Existencia y magnitud de las desviaciones de los ejes (angulación, acortamiento, rotación, etc.).
  - Alteración de los pulsos periféricos.
  - Estado de la sensibilidad.
  - Color y temperatura de los tegumentos del miembro afectado.
  - Medicación administrada.
- e. Orden de traslado urgente a un centro asistencial.

**2° fase: De urgencia:** Aquí los objetivos son más complejos y las exigencias médicas son mayores.

- a. Examen clínico completo, procurando detectar alteraciones generales o sistémicas propias de un estado de shock.
2. Preparar vías endovenosas para infusión de soluciones hidrosalinas (suero gluco-salino, Ringer-lactato).
3. Transfusión sanguínea según sea el caso.
4. Analgesia endovenosa.
5. Examen muy cuidadoso del estado vascular y neurológico del miembro fracturado.
6. Tracción continua, idealmente transesquelética, desde la tuberosidad anterior de la tibia.
7. Examen radiológico de fémur; se extiende a pelvis, columna, tórax, cráneo, según sean las circunstancias (polifracturado).
8. Hospitalización y colocación de férula de Braun con 7 a 8 kg de peso aproximadamente.
9. Disponer el traslado cuando los valores vitales estén estabilizados, si el centro asistencial no cuenta con la infraestructura adecuada para el tratamiento definitivo. El traslado, en estas circunstancias, no es urgente.

**3° fase: Tratamiento definitivo:** los objetivos que se persiguen con el tratamiento definitivo no son fáciles de cumplir, y deben quedar reservados para el especialista. El médico general, con escasa experiencia, no debe intentar resolver el problema con ninguno de los métodos posibles de usar. Aún más, el especialista que no cuente con una infraestructura de pabellón aséptico, servicio de radiografía intraoperatoria, anestesistas competentes, transfusión inmediata, set de instrumental completo, tampoco debe intentar la resolución del problema, sobre todo si pretende hacerlo con un acto operatorio.

Las complicaciones intra y post-operatorias suelen ser muy frecuentes y sus consecuencias son desastrosas.

La más elemental prudencia aconseja, en estas circunstancias, derivar al enfermo a un servicio mejor dotado.

La reducción, inmovilización y contensión de los fragmentos hasta su consolidación definitiva, pueden ser obtenidos con dos tipos de procedimientos.

## **Tratamiento ortopédico**

Pueden ser realizados con tres técnicas diferentes:

1. Reducción inmediata en mesa traumatológica, bajo control radiológico e inmovilización con yeso pelvipédico.

Corresponde a un procedimiento poco usado; la reducción suele ser muy difícil y generalmente es inestable, sobre todo en fracturas desplazadas del 1/3 superior o inferior del fémur, sometidas a violentas tracciones musculares.

Generalmente es un procedimiento usado como una forma provisoria de inmovilización, cuando procede realizar el traslado del enfermo. Sin embargo, no debe ser desechada del todo, sobre todo si se trata de enfermos jóvenes y se ha logrado una reducción y una estabilización correcta y mantenida.

2. Tracción continua: seguida de un yeso pelvipédico, una vez que se ha conseguido la formación de un callo que, aunque no definitivo, asegure la contensión de los fragmentos en vías de consolidación.

El procedimiento libera al enfermo de la tracción y le permite continuar el tratamiento en su domicilio.

Como el procedimiento obliga a un control radiográfico periódico

mientras permanece con la tracción, sólo puede ser realizado en servicios que posean aparatos de rayos portátiles.

Si no se cuenta con este servicio, el tratamiento no se puede realizar.

3. Tracción continua mantenida hasta que el callo óseo esté sólidamente formado. Especialmente usado en enfermos jóvenes, en que el plazo de consolidación es breve; el foco de fractura debe estar bien reducido y estable.

También obliga necesariamente a un periódico control radiográfico.

Los tres métodos ortopédicos señalados, especialmente los dos últimos, fueron intensamente usados hasta el advenimiento de los procedimientos quirúrgicos, especialmente el enclavado intramedular de Küntscher. Sin embargo, en todos los servicios del mundo se está reconsiderando la situación y el procedimiento ortopédico que ya parecía olvidado definitivamente, está volviendo a reactualizarse como un procedimiento al cual se puede recurrir en determinadas circunstancias.

El empleo del procedimiento ortopédico debe ser cuidadosamente considerado en cada caso particular. Implica hospitalización prolongada, someterse a procedimientos a veces mal tolerados y debido a la inmovilización prolongada, rigideces articulares especialmente de rodilla a veces definitivas.

### **Indicaciones de tratamiento ortopédico**

- Fracturas diafisiarias en fémur en el niño.
- Fracturas conminutas.
- Infección de partes blandas.
- Negativa tenaz del enfermo o de sus familiares a ser operado.

### **Indicaciones relativas**

- Fracturas bien reducidas y estables.
- Enfermos jóvenes.
- Enfermos con patología anexa (cirrosis hepática descompensada, etc.).
- Infraestructura quirúrgica inadecuada, no existiendo posibilidad razonable de traslado.
- Cirujano no especializado, sin experiencia quirúrgica adecuada y sin posibilidad de traslado.

## Tratamiento quirúrgico

Es el tratamiento de elección en el adulto en los servicios de la especialidad, al lograr una reducción anatómica y estable, permitiendo una rehabilitación precoz y hospitalización más breve.

Hechos propios de la fractura, del enfermo y sus circunstancias, progresos tecnológicos, han ido inclinando al médico a preferir acentuadamente los procedimientos quirúrgicos para el tratamiento de estas fracturas.

### Fracturas de tratamiento quirúrgico:

- Fractura con grandes desplazamientos de fragmentos.
- De muy difícil reducción.
- De contención imposible, difícil o inestable.
- Necesidad de una rápida rehabilitación muscular y articular.
- Fracturas con compromiso vascular o neurológico.
- Fracturas expuestas.
- Fracturas en hueso patológico (metástasis, mieloma, etc.).
- Fracturas en enfermos de edad muy avanzada en que la postración implica un grave riesgo vital.

Sin embargo, aun cuando la indicación de tratamiento quirúrgico sea inobjetable dadas las condiciones clínicas, el médico tratante debe considerar otras circunstancias no relacionadas directamente con el enfermo:

- Excelente infraestructura hospitalaria.
- Pabellones quirúrgicos estrictamente adecuados para una gran cirugía traumatológica.
- Muy buen apoyo radiográfico intra-operatorio.
- Equipo de ayudantes, anestesistas, servicio de transfusiones. Apoyo irrestricto a Servicio de Cuidados Intensivos.
- Set de instrumental completo para la ejecución de las técnicas a emplear.

El resto de las fracturas de diferentes variedades, susceptibles de ser tratados por métodos ortopédicos, pueden ser operadas si no existen contraindicaciones de parte del enfermo, del ámbito quirúrgico, del cirujano, etc.

Con frecuencia actúa en forma poderosa el deseo del enfermo y del cirujano de acceder con prontitud a una rápida rehabilitación física.

La tendencia quirúrgica en la solución de este tipo de fracturas se ha acentuado definitivamente, sobre todo después de la introducción del Clavo de Küntscher y de las placas de osteosíntesis.

**Métodos operatorios:** la modalidad técnica varía según sea la ubicación de la fractura:

1. Fracturas del 5° proximal de la diáfisis (sub-trocantéreas) requieren del uso de un clavo placa angulada que busca sujeción en cuello femoral y diáfisis.
2. Fracturas del 5° distal (supra-condíleas) igualmente requieren de clavo-placa angulada que busca sujeción en la región condílea y en la diáfisis (placas condíleas).
3. Fracturas de los 3/5 mediales usan clavo intramedular de Küntscher. Es la indicación de elección en las fracturas de 1/3 medio de la diáfisis, aun cuando los especialistas no han logrado ponerse de acuerdo acerca de cuál de los dos procedimientos (placa o clavo endomedular) ofrece una mayor garantía de estabilidad al foco y permite una más rápida rehabilitación física.

Insistimos, cualquiera sean los métodos de osteosíntesis empleados, deben ser realizados bajo condiciones estrictas e intransables:

- Enfermo estabilizado y en condiciones de soportar un acto quirúrgico de gran envergadura.
- Cirujano y equipo quirúrgico de reconocida solvencia y experiencia en cirugía ósea.
- Infraestructura hospitalaria excelente, en especial en lo que se refiere a garantías de asepsia, apoyo anestésico, transfusión y radiológico.
- Dotación completa de instrumental especializado.

En general las complicaciones que amenazan a esta cirugía constituyen un desastre de proporciones incalculables: osteomielitis masiva del fémur, necrosis diafisiaria, pseudoartrosis, re-operaciones, período de años de recuperación, atrofas musculares invencibles, rigideces articulares invalidantes, son sólo una parte de la formidable lista de complicaciones que siguen a la cirugía de la fractura de la diáfisis femoral, realizada en condiciones inadecuadas.

El peor de los resultados conseguido por un tratamiento ortopédico mal realizado, es preferible a cualquiera de las complicaciones ocurridas por una acción quirúrgica fracasada.



---

## **PRIMERA SECCION. PATOLOGIA TRAUMATICA**

---

### **Capítulo Primero. Fracturas. Fracturas del Miembro Inferior.**

---

## **LESIONES TRAUMATICAS DE LA RODILLA**

---

### **REQUISITOS PREVIOS**

Para la correcta comprensión de este capítulo, es fundamental el conocimiento de la anatomía y fisiología articular de la rodilla.

Un traumatismo aplicado sobre la rodilla puede producir las siguientes lesiones: contusión simple, hemartrosis traumática, lesiones cápsulo-ligamentosas, rupturas meniscales, fracturas de rótula, de platillos tibiales, de condilos femorales, etc.

Por razones didácticas estudiaremos cada una de ellas por separado, aun cuando es frecuente que estas lesiones se combinen, como consecuencia de la violencia del traumatismo; ello hace que el diagnóstico de cada una de ellas pueda ser extremadamente difícil. Así se explica que, frente al cuadro traumático inicial, el médico emplee el diagnóstico de "rodilla traumática aguda". Es evidente que así se está encubriendo el desconocimiento exacto de la naturaleza de la lesión.

### **CONTUSION DE RODILLA**

### **LESIONES DE LOS LIGAMENTOS DE LA RODILLA**

### **RUPTURAS MENISCALES**



---

## **PRIMERA SECCION. PATOLOGIA TRAUMATICA**

---

### **Capítulo Primero. Fracturas. Fracturas del Miembro Inferior.**

---

#### **FRACTURAS DE LA RODILLA**

---

Comprende las fracturas de la rótula, las fracturas de los cóndilos femorales, y las fracturas de los patillos tibiales.

#### [FRACTURAS DE LA ROTULA](#)

#### [FRACTURA SUPRACONDILEA DE FEMUR Y DE LOS CONDILOS FEMORALES](#)

#### [FRACTURAS DE LOS CONDILOS FEMORALES](#)

#### [FRACTURAS DE PLATILLOS TIBIALES](#)

---

## PRIMERA SECCION. PATOLOGIA TRAUMATICA

---

### Capítulo Primero. Fracturas. Fracturas del Miembro Inferior.

---

## FRACTURAS DE LA DIAFISIS DE LA TIBIA

---

### CONOCIMIENTOS ANATOMICOS IMPORTANTES

- La tibia, destinada a soportar la carga del peso, tiene extensas áreas desprovistas de inserciones musculares, lo que determina una pobreza vascular; sobre todo ello es notorio en la mitad distal del hueso.
- El rasgo de fractura del 1/3 medio o distal, con frecuencia compromete la arteria nutricia del hueso, agravando aún más el déficit vascular.
- La metafisis inferior presenta una vascularización aún más empobrecida, si consideramos que a ese nivel la arteria nutricia está terminando en su distribución, y a ella no alcanza la vascularización epifisiaria distal.
- Está recubierta por cara antero-interna sólo por el tegumento cutáneo. El rasgo de fractura oblícuo o helicoidal, con suma frecuencia desgarra la piel como un cuchillo.
- Con frecuencia la fractura es el resultado de un traumatismo violento y directo; sorprende a la piel contra el plano óseo, duro, subyacente. Se desgarran la piel y se fractura el hueso.
- La acción de los músculos de la pierna es muy poderosa. En caso de fracturas de rasgo oblícuo o helicoidal (inestables), los músculos ejercen una acción contracturante intensa; ello determina que estas fracturas sean de muy difícil reducción y extremadamente inestables.
- La membrana interósea, fuerte septum fibroso, fijo a la tibia y peroné desde sus extremos superior al inferior, le confiere una fuerte fijeza a los fragmentos de fractura, limitándose su desplazamiento axial y lateral.

Sobre esta concepción anátomo-funcional se sustenta la seguridad de la estabilidad recíproca entre los fragmentos de fractura entre sí y con el peroné.

La firme solidaridad conferida a los extremos óseos por la membrana interósea, cuando queda intacta después de la fractura, es lo que le confiere la mayor confiabilidad al procedimiento terapéutico preconizado por Sarmiento.

### DEFINICION

Se considera como fractura de la diáfisis de la tibia, aquélla que ocurre entre dos líneas imaginarias: la superior coincidente con el plano diáfiso-metafisiario proximal, y la inferior con el plano diáfiso-metafisiario distal.

Las fracturas que ocurren por encima de este límite superior, corresponden a fracturas de la metáfisis superior de la tibia, o de los platillos tibiales; cuando ocurren por debajo del límite inferior, corresponden a fracturas de la metáfisis distal o del pilón tibial; más hacia abajo ya son fracturas epifisiarias (tobillos).

## CLASIFICACION

Se las clasifica desde 3 puntos de vista:

### 1. Según su localización:

- del tercio superior.
- del tercio medio.
- del tercio inferior.

### 2. Según su mecanismo:

- por golpe directo.
- por mecanismo indirecto.
- por torsión.
- por cizallamiento.
- por flexión.
- por compresión.

### 3. Según la anatomía del rasgo:

- Transversales - rasgo único
- Oblícuas - rasgo doble
- Espiroídeas - conminuta
- Conminutas - con estallido

### 4. Según hayan sido provocadas por un traumatismo de:

- Baja energía.
- Alta energía.

La información dada según estas clasificaciones, unidas a datos clínicos como edad, daño mayor o menor de las partes blandas, mecanismo de la fractura, magnitud de la energía del traumatismo, posible exposición del foco de fractura, desviaciones de los fragmentos, etc., permitirán configurar un cuadro clínico muy exacto del caso en tratamiento, y que puede modificar sustancialmente el pronóstico y la terapéutica a seguir.

## SINTOMAS

Con frecuencia se encuentran presentes todos los síntomas y signos propios de las fracturas, por lo cual, en la mayoría de los casos, el diagnóstico fluye desde la simple inspección:

- Dolor intenso.
- Impotencia funcional, aunque el peroné esté indemne.
- Edema.
- Equímosis.
- Crépito óseo con los intentos de movilizar la pierna.
- Frecuente desviación de los ejes: angulación y rotación del segmento distal.
- Movilidad anormal de los fragmentos.
- Bulas, generalmente de contenido sanguinolento: son indicio casi seguro de una fractura, generalmente de graves caracteres.

Por ello, el diagnóstico de la fractura misma es fácil, sin tener que recurrir a maniobras semiológicas, que debieran ser proscritas por dolorosas y peligrosas: movilización de los fragmentos buscando crépito óseo, o movilidad de los fragmentos.

El examen debe completarse buscando posibles lesiones vasculares (signos de isquemia distal), neurológicas o compromiso de la piel (fractura expuesta de primer grado: lesión puntiforme de la piel).

## EXAMEN RADIOGRAFICO

Debe ser realizado de inmediato.

### Exigencias

- Placa grande (30 x 40 cm) que permita el examen de toda la tibia, incluyendo por lo menos una articulación (rodilla o tobillo) e idealmente las dos.
- Proyección antero-posterior y lateral.
- Correcta técnica radiográfica.

La semiología radiográfica permite investigar:

- Estado biológico del esqueleto.
- Nivel de la fractura.

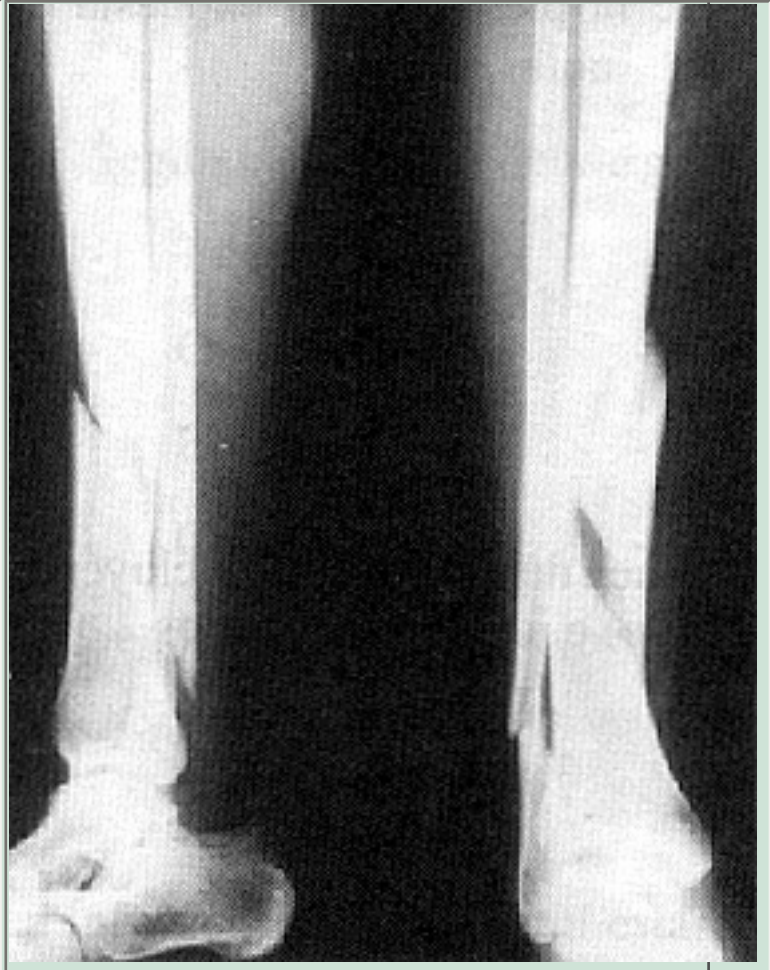
- Anatomía del rasgo: único, múltiple, conminución, dirección, forma, etc.
- Compromiso del peroné.
- Desviación de los fragmentos.

Los datos referidos son esenciales para configurar el pronóstico y el plan terapéutico. De este modo tenemos con frecuencia:

- Rasgo transversal o ligeramente oblicuo: propio de fractura por golpe directo, estable y de fácil tratamiento ortopédico.
- Rasgo espiroídeo: producido por un movimiento de torsión o rotación de la pierna con pie fijo (o viceversa), ubicadas generalmente en la unión del 1/3 medio con el distal; de muy difícil reducción, inestables; los extremos óseos suelen encontrarse desplazados y amenazan perforar la piel.
- Rasgo múltiple: generando una fractura conminuta; se produce habitualmente por un traumatismo directo, muy violento; por ello con mucha frecuencia va acompañada de grave contusión de partes blandas, extensos hematomas, erosiones de la piel o exposición de los fragmentos.
- Rasgo en ala de mariposa, que configura un tercer fragmento (Figura 30).

### Figura 30

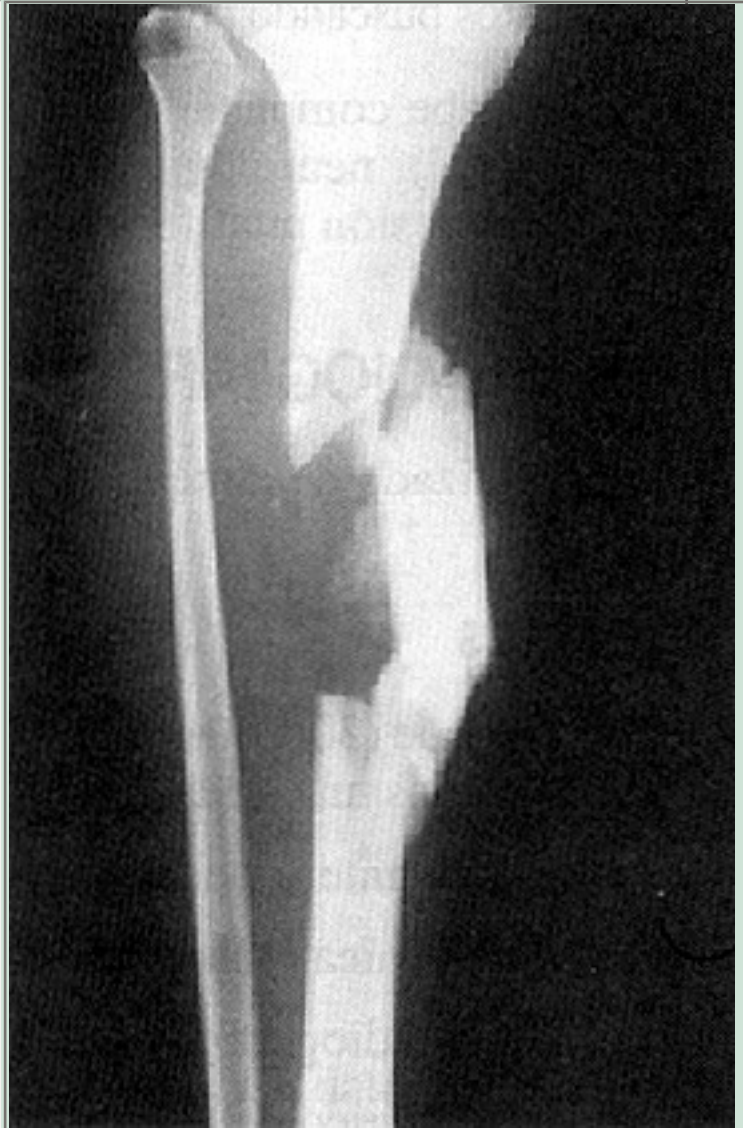Extensa fractura del tercio distal de la pierna. Se destaca un gran tercer fragmento separado, por rasgo helicoidal. El riesgo de exposición es inminente.



- Fractura segmentaria: doble foco de fractura, proximal y distal. En estos casos es esperable que uno de los focos, más frecuentemente el distal, haga un retardo de consolidación (Figura 31).

**Figura 31**

Fractura segmentaria de la diáfisis de la tibia. Desplazamiento medial del fragmento intermedio. En este tipo de fracturas, con frecuencia el foco distal evoluciona hacia un retardo de consolidación o a una pseudoartrosis.



## TRATAMIENTO

Abordaremos este aspecto, por razones prácticas, en dos momentos de la evolución:

- I. Tratamiento de suma urgencia; esto es, en el momento y sitio mismo del accidente.
- II. Tratamiento definitivo.

### Tratamiento de suma urgencia

Corresponde a un momento crítico, dramático por las circunstancias en que ha sucedido el accidente, por la inquietud angustiosa que trae consigo, además del dolor y necesidad de tomar una conducta urgente.

Debe considerarse además que es frecuente que, de la conducta acertada o equivocada que en esos momentos se adopte, dependa la evolución futura de la enfermedad. Exposición del foco, compromiso vascular o neurológico, shock, dolores indebidos, etc., suelen ser las consecuencias de una toma de decisión errada.

### **Conducta a seguir**

1. No mueva al enfermo hasta que se haya tomado una determinación inteligente.
2. Coja suavemente, pero con firmeza, el pie y el tobillo y procure, con una tracción axial suave, pero sostenida, corregir el eje axial y la rotación de la pierna fracturada.
3. Inmovilice el miembro inferior entero, desde la raíz del muslo hasta el pie, con cualquier elemento rígido: tabla, cartón, esquí, etc. Incluso da buen resultado un periódico doblado varias veces y conformando como un canal longitudinal.
4. Fije todo el miembro inferior a la férula rígida (férula de Thomas), con vendas, correas, etc.
5. Por último, si no tiene elementos rígidos a su disposición, fije el miembro fracturado, traccionado, al miembro sano.

Todo el procedimiento se puede realizar sin analgesia previa; si procede con calma y seguridad no debiera provocar dolor.

Si tiene analgésicos a su disposición, úselos sin vacilar, inyectándolos 15 minutos antes de intentar cualquier maniobra.

### **Otras recomendaciones**

- Abrigue al enfermo.
- Pierna elevada.
- Ayúdelo psicológicamente infundiéndole confianza.
- Ofrezcale avisar a sus familiares.
- Si le es posible, acompañelo.
- Determine su traslado urgente a un servicio especializado.
- Si ha administrado medicamentos (analgésicos, sedantes, opiáceos, etc.) indíquelo por escrito.
- Informe por escrito las circunstancias en que encontró al enfermo: pulso, respiración, estado de conciencia, comprobación del estado



circulatorio y neurológico de la pierna fracturada.

- Por último, deje constancia de cualquier otro hecho de interés: otras lesiones, estado de ebriedad, pérdida de conciencia, etc.

En estas condiciones, traslade al enfermo a un servicio de la especialidad.

## Tratamiento definitivo

Quizás sean pocas las fracturas que han motivado mayores controversias respecto al tratamiento definitivo.

La lista de posibles complicaciones, riesgos producidos durante el desarrollo del tratamiento, o dificultades en el manejo de la fractura misma, es inquietante:

- Elevada incidencia de exposición del foco de fractura.
- Frecuente compromiso de las partes blandas que cubren la diáfisis tibial, agravado por el traumatismo quirúrgico de la técnica operatoria, con el riesgo inminente de la infección consecutiva.
- Gran tendencia a la inestabilidad de los fragmentos, sobre todo en aquellas fracturas de rasgos oblicuos o helicoidales.
- Dificultad a veces invencible para lograr la reducción correcta.
- Obligación de conseguir reducciones perfectas, sobre todo en el plano lateral (varo y valgo del fragmento distal).
- Conocida lentitud de los procesos de osteogénesis reparadora.
- Frecuente producción de secuelas post-yeso: edemas residuales casi invencibles, rigidez de rodilla y tobillo, atrofas musculares, especialmente del cuádriceps, etc.

Esta lista de riesgos y dificultades con que se enfrenta el médico en esta fractura, explica que se sigan todavía planteando diversos métodos de tratamiento.

Por un lado, hay quienes preconizan, y con muy buenas razones, la excelencia del método quirúrgico (osteosíntesis) como tratamiento ideal; hay otros, también con excelentes razones, que preconizan como ideal el tratamiento ortopédico.

La respuesta correcta al problema de cada enfermo, está en recordar que la decisión terapéutica está determinada por la consideración de numerosas circunstancias, que suelen ser diferentes en cada caso en particular, y sólo el estudio y evaluación inteligente y criteriosa de cada caso, permitirá la elección del método terapéutico ideal:

- Tipo de fractura.
- Anatomía de los rasgos.
- Inestabilidad de los fragmentos.
- Estado de la piel de la pierna.
- Edad del enfermo.
- Experiencia del equipo de médicos tratantes.
- Nivel de adecuación de infraestructura hospitalaria (pabellón aséptico, apoyo radiográfico, excelencia de instrumental, etc.).

Sólo después de haber estudiado profunda y reflexivamente cada caso, el médico deberá tomar una decisión definitiva y valedera para ese enfermo en forma particular.

En la actualidad hay un convencimiento casi universal en el sentido de que el tratamiento ortopédico, no quirúrgico, sería, en la mayoría de los casos, el más eficaz y el que menos riesgos presenta al enfermo. Métodos no agresivos, usados en forma simple o complementados con técnicas de tracción, empleando el yeso como elemento de contención e inmovilización, con una técnica correcta, logran conseguir, en la inmensa mayoría de los casos, consolidaciones perfectas en plazos variables entre 3 a 5 meses.

## Tratamiento ortopédico

Tan pronto como sea posible, en general a las pocas horas del accidente, se debe reducir a inmovilizar la fractura. En este momento los fragmentos pueden ser manipulados con facilidad, no hay contractura muscular, aún el edema no se ha producido; por lo tanto, las condiciones para lograr una reducción e inmovilización son ideales.

En general, si se actúa con suavidad, inspirando y ganándose la confianza del paciente, ni siquiera es necesaria la anestesia (focal o epidural).

1. Enfermo sentado con ambas piernas colgando en el borde de la camilla. El peso mismo de la pierna actúa alineando y reduciendo la fractura.
2. Médico sentado frente al enfermo en un nivel más bajo que la camilla.
3. Colocación de malla tubular y protección de las prominencias óseas.
4. Control visual de la correcta alineación de los ejes de la pierna: eje lateral, antero posterior y rotación.

5. Colocación de las vendas enyesadas hasta por encima del tobillo (primer tiempo).  
Se controla y corrige los ángulos del pie, evitando la posición en equino, en varo o valgo; se controla y corrige los ejes de la pierna: rotación, varo-valgo y ante o recurvatum.
6. Fraguado el yeso que inmoviliza el pie, se prolonga hasta un plano por debajo de la rodilla (segundo tiempo).
7. Control radiográfico de la posición de los fragmentos.
8. Se extiende la rodilla hasta dejarla en una semiflexión; entonces, se prolonga el yeso hasta un plano coincidente con el pliegue inguinal (tercer tiempo).
9. Enfermo hospitalizado:
  - Pierna elevada.
  - Control clínico permanente.
  - Alerta ante los signos de compresión dentro del yeso.
  - Iniciar de inmediato ejercicios activos de movilización de los dedos del pie, cuádriceps y cadera.
10. Alta cuando:
  - Se haya comprobado que no hay edema.
  - El control radiográfico demuestra una correcta y estable reducción.
  - No haya molestias derivadas del yeso.

## Cuidados posteriores

### Primera fase

1. El enfermo puede empezar a caminar con apoyo en 2 bastones (sin apoyo del yeso) desde el día siguiente de la reducción.
2. Si no camina, debe permanecer en cama, con la pierna elevada.
3. A los 7 a 10 días, el riesgo del edema prácticamente ha desaparecido y ya no es necesario mantener la pierna elevada.
4. Controlar la práctica de los ejercicios de cuádriceps, cadera y movimiento de los dedos del pie.
5. El estado del paciente y el estado del yeso, deben ser controlado cada 7 a 10 días.
6. Así se mantiene por 3 a 5 semanas. Transcurrido este lapso se da comienzo a una segunda fase en el tratamiento.
7. Nuevo control radiográfico.

### Segunda fase

Transcurridas 4 a 5 semanas:

1. Se saca el yeso. Aseo de la pierna; examen del estado de la piel.
2. Control clínico de la estabilidad del foco de fractura. No debe olvidarse que es el examen clínico y no el aspecto radiográfico del foco de fractura, el que da una más fiel información respecto al progreso de la consolidación.
3. Radiografía: de control sin yeso.
4. Colocación de nuevo yeso, siempre en tres tiempos, como fue colocado la primera vez.
  - o Taco de marcha.
5. Nueva radiografía de control, una vez fraguado el yeso.
6. Corrección de desviaciones de eje si las hubiera.
7. Si el grado de estabilidad clínico del foco de fractura confiere confianza en cuanto a su solidez, puede autorizarse la marcha con apoyo de bastones. Si así no ocurriera, no se autoriza la marcha hasta el próximo control.

En estas condiciones, caminando con apoyo del yeso, con ayuda de bastones, se mantiene hasta cumplir 3 meses de tratamiento.

### **Tercera fase**

Cumplidas las 12 semanas:

1. Se retira el yeso.
2. Aseo y examen del estado trófico de la piel.
3. Control clínico del grado de solidez y estabilidad del foco de fractura.
4. Radiografía de control.

Según sea de confiable clínicamente el callo óseo, complementado por la información radiográfica, se procede:

1. Retiro definitivo del yeso.
2. Deambulación controlada con apoyo de bastones.
3. Venda elástica.
4. Rehabilitación controlada de movimientos de

- rodilla, tobillo, pie y ortijos.
5. Rehabilitación controlada de cuádriceps.
  6. Control clínico cada 10, 15, 20 y 30 días, hasta su recuperación completa.
  7. Control radiográfico a los 30 y 60 días de sacado el yeso.

## **Inmovilización funcional**

Cumplida la primera fase (3 a 5 semanas) y según sea de confiable clínicamente el callo de fractura, y dependiendo de la experiencia técnica del médico tratante, podría iniciarse la segunda fase del tratamiento con una bota de yeso (bota de Sarmiento), con apoyo en tuberosidad anterior de la tibia, muy bien modelada en torno a la base de los platillos tibiales, con apoyo en el contorno rotuliano, dejando libre el hueco poplíteo, lo que le permite la libre flexión de la articulación de la rodilla.

En la medida que haya dudas clínicas de una consolidación retrasada o falta de tecnicismo en el manejo de este tipo de yeso, es aconsejable decidirse por continuar la segunda y tercera fase con bota larga, bien modelada y ambulatoria.

La técnica del yeso con "inmovilización funcional", reactualizada por Sarmiento, corresponde a una modalidad de tratamiento que es privativa del especialista ya avezado en el manejo de esta modalidad terapéutica.

## **Circunstancias especiales que complican las fracturas de la tibia**

En la inmensa mayoría de los casos, la fractura de tibia no presenta hechos clínicos que compliquen la evolución y el tratamiento que hemos descrito. Sin embargo, con cierta frecuencia, la fractura se rodea de circunstancias adversas que obligan a modificar el plan terapéutico que hemos señalado:

- Fracturas expuestas recientes o antiguas ya infectadas.
- Fracturas con gran edema de la pierna, bulas, escoriaciones, quemaduras, etc.
- Fracturas inestables.

Cada una de estas circunstancias obligan a tomar decisiones terapéuticas variadas y que son particulares para cada caso en estudio. Su tratamiento es propio del especialista, en un ambiente médico-quirúrgico altamente especializado. Daremos solamente algunas pautas básicas de procedimiento.

1. **Fracturas expuestas:** debe guiar su procedimiento según ciertos principios básicos:
  - a. Evitar procedimientos que hagan expuesta una fractura cerrada (tratamiento incruento).
  2. Abrir y exponer ampliamente el foco expuesto.
  3. Aseo físico y quirúrgico del foco.
  4. Aponer o reducir los extremos óseos; no olvidemos que no es ése precisamente el objetivo de la intervención.
  5. Cierre por planos (excepto aponeurosis). Músculos afrontados, celular y piel. Es una condición indiscutible, que ninguna sutura debe quedar a tensión.
  6. Inmovilización por procedimientos que el médico habrá de seleccionar según lo aconsejen las circunstancias:
    - Tracción continua transesquelética (desde el calcáneo).
    - Bota larga de yeso, con ventana frente al foco. Sólo se recomienda en fracturas expuestas de grado I.
    - Férula de yeso, muy bien ajustada, en fracturas bien reducidas y consideradas estables.
    - Fijación externa, reservada a fracturas ampliamente expuestas (grado II o III) con pérdida de sustancia, infectadas, etc.
  - g. Control permanente de la evolución de la herida y de la fractura.
  8. Antibioterapia adecuada.
  9. Cuando las circunstancias propias de la exposición hayan desaparecido, se continúa el tratamiento tal cual se hace en una fractura cerrada.
2. **Fracturas con gran edema, bulas, erosiones o quemaduras.** Instalar:

- a. Tracción continua transcalcánea.
  2. Férula de Braun.
  3. Pierna elevada.
  4. Control permanente.
  5. Cuando las circunstancias adversas hayan desaparecido, se perfecciona la reducción y se inmoviliza con bota larga de yeso (mesa traumatológica).  
Generalmente debe ser realizada con anestesia general, epidural y control radiológico.
  6. Fijación externa. Reservada para especialistas que posean una buena experiencia en el procedimiento.
3. **Fracturas inestables:** las fracturas de la diáfisis tibial frecuentemente resultan difíciles de reducir y de estabilizar. Una alternativa de tratamiento ortopédico para resolver el problema lo constituye el uso del vendaje enyesado con agujas de transfixión ósea e incorporadas al vendaje enyesado:
- a. Anestesia general o epidural para reducir la fractura en mesa traumatológica.
  2. Conseguida y mantenida la reducción, se transfixiona el segmento proximal y el distal de la tibia con uno o dos clavos de Steiman de 3 mm. La transfixión se realiza 3 a 4 cm, por lo menos, por encima y por debajo del foco de fractura.
  3. Comprobada la mantención de la reducción correcta, se coloca bota larga de yeso, incluyendo los segmentos de los clavos de Steiman, que quedan incorporados al yeso.
  4. Control de la reducción de la fractura.
  5. Si quedan defectos en la angulación de los fragmentos, se corrigen con los cortes en cuña del yeso ya fraguado.
  6. Los clavos se extraen después de un plazo de 4 a 6 semanas.
  7. Se continúa con el tratamiento según la forma habitual.

## Tratamiento quirúrgico

Quizás sea la fractura de tibia donde el tratamiento quirúrgico (osteosíntesis) ha sido más discutido.



La lista de complicaciones directamente producidas por la intervención es larga; sin duda que de todas ellas, la más temible por sus consecuencias es la infección. Es por eso que en casi todos los servicios traumatológicos del mundo, se preconiza como método de elección el tratamiento ortopédico ya descrito, reservando la técnica quirúrgica para casos seleccionados según indicaciones muy estrictas y precisas. Sin embargo, el largo tiempo de inmovilización (mínimo 3 meses), la atrofia muscular y las rigideces articulares que conlleva, hacen que los casos de irreductibilidad determinen que la terapéutica se oriente al tratamiento quirúrgico, permitiendo una reducción anatómica y estable, una movilización articular precoz y una deambulación con descarga más segura y precoz.

## Indicaciones

- Fractura expuesta.
- Fractura irreductible.
- Fractura inestable.
- Fractura con compromiso vascular.
- Fractura en hueso patológico.
- Fractura conminuta.

El cirujano puede sentir una poderosa tentación por resolver el problema usando placas, tornillos, clavos intramedulares, etc., engañado por la aparente facilidad que pareciera ofrecer un hueso de tan fácil acceso. El error es evidente; las dificultades técnicas para reducir y estabilizar los fragmentos óseos suelen ser insuperables, constituyéndose a menudo en una intervención de gran complejidad.

Además, el precio que el enfermo puede pagar por una reducción perfecta suele ser elevado y de proyecciones insospechadas.

La lista de complicaciones que pueden presentarse es temible:

- Infección de la herida.
- Osteomielitis del foco de fractura.
- Retardo de la consolidación.
- Pseudoartrosis.
- Dehiscencia de la herida.

El cirujano que afronta la responsabilidad de una terapéutica quirúrgica en una fractura de tibia, no debe ignorar que ya es un desastre una pseudoartrosis, pero si la pseudoartrosis está

infectada, el desastre puede tener consecuencias catastróficas.

Si la indicación quirúrgica (osteosíntesis) es válida, debe ser realizada bajo las siguientes condiciones:

- Cirujano traumatólogo altamente competente en cirugía ósea.
- Servicio de cirugía traumatológica de excelencia.
- Dotado de una infraestructura tecnológica de superior calidad.
- Asepsia garantizada en todas y cada una de las fases del tratamiento.
- Instrumental quirúrgico completo. Aquí no se admiten improvisaciones.
- Si todas estas condiciones son dadas, siempre es prudente pensar muchas veces antes de exponer al enfermo a un riesgo de tan alto nivel.
- El tratamiento de un fractura de la pierna implica tan elevada responsabilidad para el médico tratante, que es aconsejable sea derivada a un médico especialista.
- Si se estima que el tratamiento debe ser quirúrgico, su traslado a un Servicio de la especialidad es perentorio.

### **Técnicas de osteosíntesis en las fracturas de pierna**

Expresión clara de cuan complejo puede llegar a ser el procedimiento quirúrgico a elegir en la osteosíntesis de la fractura, es la lista, todavía incompleta, de las más diversas técnicas actualmente en uso habitual:

- Enclavado endomedular con clavo Kuntschner.
- Enclavado endomedular con clavo Kuntschner, bloqueado.
- Placa de osteosíntesis.
- Tornillos en fracturas oblicuas o espiroideas.
- Clavos de Enders.

Ante esta variedad de procedimientos a usar, la decisión final de su elección queda sujeta al criterio del médico tratante, que habrá de considerar muchos factores antes de tomar su decisión.

Con elevada frecuencia, una conducta razonable, inteligente y prudente de parte del médico tratante, no especialista o con escasa experiencia, es el traslado del

enfermo a un servicio de la especialidad.

En la mayoría de los casos, el enfermo le quedará eternamente agradecido.

---

## PRIMERA SECCION. PATOLOGIA TRAUMATICA

---

### Capítulo Primero. Fracturas. Fracturas del Miembro Inferior.

---

## LESIONES TRAUMATICAS DEL TOBILLO

---

Corresponden al grupo de lesiones traumáticas quizás más frecuentes de la vida diaria; por ello todo médico, cualquiera sea su lugar de trabajo, en algún momento, se verá obligadamente requerido a atender a un lesionado del tobillo.

Es posible que, en muchas circunstancias, la lesión deba ser atendida por un especialista; pero sin lugar a dudas, un médico con conocimientos y destreza adecuados, aunque no sea un traumatólogo, debiera conocer el tratamiento definitivo y correcto de la inmensa mayoría de estas lesiones.

### CONSIDERACIONES ANATOMICAS Y FUNCIONALES

- La articulación del tobillo queda conformada por los extremos distales de la tibia y peroné, que estructuran una mortaja dentro de la cual encaja en forma muy ajustada, el cuerpo del astrágalo.
- La articulación es del tipo de las trócleas, en que las superficies armonizan en su diseño en forma perfecta. Cualquier desplazamiento lateral de una superficie sobre la otra, aunque sea mínima (sub-luxación), rompe la correspondencia entre ellas.
- La articulación queda sujeta por los ligamentos laterales: extremos peroneo-astragalinos y peroneo-calcáneo e interno, tibio astragalino o deltoídeo, extremadamente fuerte. La mortaja tibio-peronea, por su parte, queda sujeta por los ligamentos tibio-peroneos anterior y posterior, e indirectamente por la membrana inter-ósea.
- La articulación tibio-peronea tiene fundamentalmente dos movimientos:
- Flexión dorsal: en que el pie gira en torno a un eje transversal, se levanta y se acerca a la cara anterior de la tibia llegando a un ángulo de 20 a 30°.
- Flexión plantar: el pie gira hacia abajo en torno al mismo eje transversal, hasta formar un ángulo de 30 a 40°.

Otros movimientos que ejecuta el pie, no son, normalmente realizados por la articulación del tobillo:

- Rotación interna, aducción o inversión: la articulación del tobillo no posee normalmente este movimiento; el pie lo ejecuta girando en torno a un eje antero-posterior: el borde interno se eleva y el externo descende. El pie realiza este

movimiento a nivel de la articulación sub-astragalina. Anormalmente, la articulación del tobillo es arrastrada a este movimiento por desplazamiento exagerado (traumático) de la articulación sub-astragalina.

- Rotación externa, abducción o eversión: el pie gira en torno al mismo eje antero-posterior, pero en sentido inverso: el borde interno del pie desciende y el extremo se eleva.
- Pronación: resulta de un movimiento complejo: hay eversión, abducción y flexión dorsal del pie.
- Supinación: igualmente es un movimiento complejo: el antepie gira hacia medial en aducción y flexión plantar. El astrágalo es arrastrado a un verdadero movimiento de tornillo, girando en torno a un eje vertical; así le ofrece a la estrecha mortaja tibo-peronea un diámetro mayor al que ésta puede soportar y con ello provoca la diástasis de la articulación tibio-peronea y ruptura de sus ligamentos.

## TIPOS DE LESIONES DEL TOBILLO

Quizás no haya lesión traumática que tenga a su haber un mayor número de clasificaciones, cada cual más compleja, que sólo han contribuido a hacer aún más confusa la comprensión del problema.

Deben distinguirse dos tipos de lesiones:

I. Lesiones de partes blandas: esguinces.

II. Lesiones esqueléticas: fracturas maleolares.

### Lesiones de partes blandas

Son aquellas en las cuales el estudio radiográfico no revela lesión ósea. Sin embargo, ello no significa en modo alguno que la lesión, por este solo hecho, deje de tener gravedad. Lesiones de tipo III pueden llegar a adquirir un pronóstico peor que el de una fractura maleolar.

Corresponden a lesiones de ligamentos y cápsula articular, de magnitud variable de acuerdo con la violencia del traumatismo.

Según sea la magnitud del daño se pueden clasificar en dos grupos:

- Entorsis.
- Esguinces.

### Conceptos

**Entorsis:** corresponde a una lesión de poca magnitud, con distensión cápsulo-ligamentosa, sin ruptura de sus fibras. El cuadro es doloroso, produce edema del tobillo y generalmente no hay equímosis en el sitio de la lesión.

Es un término poco usado entre nosotros, y en la práctica se prefiere usar el término de esguince.

Es una medida de buena prudencia clínica, ya que no resulta fácil ni seguro diferenciar entre una u otra lesión, toda vez que la sintomatología no permite siempre una diferenciación diagnóstica.

En el **esguince**, en cambio, hay una lesión con desgarramiento de magnitud variable en el aparato cápsulo-ligamentoso de la articulación del tobillo.

Dentro del concepto "esguince", se incluyen lesiones de diverso grado de gravedad; desde aquéllas en las cuales ha habido un desgarramiento parcial del ligamento, hasta aquéllas en las cuales hay una destrucción completa del aparato cápsulo-ligamentoso de la articulación. Hay ruptura de los ligamentos externos, internos y aun de parte de la membrana interósea.

Así, se pueden distinguir tres grados:

Grado I : leves, con ruptura parcial del ligamento externo o interno.

Grado II : de gravedad mediana, con ruptura del ligamento pero sin signos clínicos de subluxación de la articulación.

Grado III : muy graves. Con signos clínicos de desgarramiento de ligamento interno, externo y aun de los tibio-peroneos. Con seguridad hay desgarramiento capsular. Por ello la articulación ha sufrido lesión grave en su estabilidad; en lesiones de este tipo debe considerarse como seguro que ha habido en cierto grado una subluxación, sea externa o interna, de la articulación del tobillo, aun cuando el examen radiográfico no logre demostrar la lesión.

## **Mecanismos de acción**

1. El tobillo es llevado con mayor o menor violencia en un movimiento de inversión o eversión forzada.
2. Los ligamentos internos o externos son progresivamente distendidos.
3. Si el desplazamiento prosigue, la resistencia del ligamento es sobrepasada, y éste se desgarrar parcial o totalmente, sea en su continuidad o en algunas de sus zonas de inserción ósea (lo más frecuente); suele arrancar un pequeño segmento óseo de la zona de inserción, lo cual se detecta en la radiografía.
4. Si el movimiento lateral de inversión o eversión continúa, al desgarrar de los ligamentos del tobillo sigue el de la cápsula articular y de las fibras de la membrana interósea.
5. Si la inversión o eversión es llevada a un grado máximo, el astrágalo es arrastrado a un movimiento de rotación externa o interna; al girar ofrece un mayor diámetro transversal a la ajustada mortaja tibio-peronea. Como consecuencia se abre la articulación con ruptura de los ligamentos tibio-peroneos inferiores, generándose la diástasis tibio-peronea.  
Desde este instante debe considerarse que necesariamente hubo un grado de desplazamiento del astrágalo, con los caracteres de una sub-luxación.
6. Si el movimiento de inversión o eversión prosigue, puede ocurrir:
  - a. Que el astrágalo choque contra el maleolo tibial y lo fracture (inversión del pie).
  2. En su movimiento de inversión y rotación, el astrágalo arrastra al maleolo peroneo al cual se encuentra sujeto por los ligamentos; le imprime un movimiento de rotación y lo fractura, generalmente por encima de la sindesmosis (fractura supra-sindesmal).
  3. Si el desplazamiento es en eversión, el ligamento deltoideo es traccionado, y arranca el maleolo tibial, que generalmente se desliza y gira sobre su eje.
  4. Si la violencia del traumatismo es extrema, el astrágalo ya sin sujeción alguna, se desliza hacia el plano dorsal del tobillo, mientras la tibia lo hace hacia el plano ventral. El pie se luxa hacia atrás, el maleolo posterior de la epífisis tibial inferior, en su desplazamiento anterior, choca con el astrágalo y se fractura (fractura trimaleolar) con luxación posterior del pie.
  5. Con frecuencia ocurre además la luxación lateral interna o externa del tobillo.
  6. Finalmente, se llega a producir la luxación completa y la exposición, con ruptura de la piel. Tenemos la luxofractura expuesta.

Cualquiera sea la lesión producida, desde la más simple (entorsis)



hasta la más grave (luxofractura), en general tienen el mismo mecanismo de producción. La diferencia radica, dentro de ciertos límites, en la magnitud de la fuerza productora del traumatismo.

## Signos y síntomas

Es importante en la anamnesis averiguar antecedentes que permitan deducir datos que orienten hacia el diagnóstico, así como la magnitud de los daños:

- Peso corporal.
- Carga de peso en el momento del accidente.
- Actividad que se desarrollaba en ese instante: deambulación normal, durante una carrera, o cayó con el tobillo torcido desde cierta altura, etc.
- Intensidad del dolor.
- Rapidez del aumento de volumen; su intensidad.
- Posibilidad de caminar, etc., son sólo algunos de los antecedentes orientadores en el diagnóstico exacto.

Sin embargo, no siempre hay una relación directa en la aparente intensidad del traumatismo sufrido, con la gravedad real de la lesión. Ello debe ser tenido en cuenta en el momento de formular una hipótesis de diagnóstico en la primera atención de urgencia.

**Dolor:** generalmente intenso; a veces llega a tal grado que provoca una lipotimia. El enfermo logra caminar con dificultad o sencillamente no lo puede hacer.

**Aumento de volumen:** puede ser instantáneo, progresivo y alarmante para el enfermo. Significa la existencia de un daño orgánico, sea óseo o de partes blandas; la magnitud y rapidez en producirse y progresar suele revelar la gravedad de la lesión.

**Equímosis:** empieza a aparecer dentro de las primeras horas y se extiende al tobillo, borde externo del pie, hasta los dedos y pierna, si el enfermo descansa con el pie elevado.

**Palpación:** dolorosa en toda la extensión del tobillo. Zonas especialmente sensibles en correspondencia al cuerpo de los maleolos o en zonas en torno a ellos,

inducen a identificar el sitio del daño, sea óseo o ligamentoso.

Importante es identificar la existencia de dolor intenso a la presión del área de la sindesmosis tibio-peronea inferior; señala, sin lugar a dudas, lesión de la articulación y eventual compromiso de la mortaja tibio-peronea.

Movilidad anormal del astrágalo: si el daño de la mortaja tibo-peronea es importante, con diástasis articular, puede llegar a pesquisarse el desplazamiento del astrágalo en sentido lateral medial o externo (peloteo astragalino).

Se fija la pierna del paciente con una mano, y con la otra, tomando el retropie con fuerza, se busca desplazar el astrágalo en sentido lateral. Su identificación es importante, pero su realización a veces es difícil o imposible por el dolor de la zona traumatizada.

## **Estudio radiográfico**

Es imperativo y debe realizarse a la mayor brevedad.

Deducir un diagnóstico cierto, basándose sólo en todos estos hechos clínicos, implica el riesgo de cometer errores de diagnóstico.

Por ello el estudio radiográfico, aun en lesiones aparentemente intrascendentes, es obligatorio; su omisión es inexcusable.

Se exigen dos radiografías anteroposteriores: una en posición neutra, con pie al zenit y otra, con pie en rotación interna de 20° con el objeto de mostrar la articulación tibio-peronea inferior en un plano coincidente con el de sus superficies articulares. Ello identifica la posible diástasis articular.

La segunda proyección es lateral, y muestra posibles rasgos de fractura maleolares. No es infrecuente que fisuras o aun fracturas graves, sean difícilmente identificables en un solo plano anteroposterior.

El examen radiográfico señalado puede complementarse con radiografía anteroposterior con inversión forzada del retro-pie. El examen debe realizarse con muy buena anestesia local o general y la maniobra debe ser practicada por el propio traumatólogo. De resultar positiva, muestra el desplazamiento del cuerpo del astrágalo dentro de la mortaja, y la diástasis de la articulación tibio-peronea inferior.

La confirmación radiográfica de que no existen lesiones óseas, no autoriza para considerar a la lesión como intrascendente o de poca importancia. La sola lesión de las partes blandas, puede llegar a ser de extrema gravedad.

La posibilidad, muy frecuente, de una subluxación astragalina, con diástasis de la sindesmosis, reducida en forma espontánea, debe ser cuidadosamente considerada en todos los casos. El pronóstico de este tipo de lesiones es grave y ello debe ser tomado en cuenta en la decisión terapéutica.

## Tratamiento

Identificada la lesión en su verdadera magnitud, debe procederse a su tratamiento inmediato:

### Primera etapa

1. Inmovilización del tobillo con bota corta de yeso, almohadillado con una delgada capa de algodón (o soft-band). Se deja la bota de yeso abierta o entreabierto, no ambulatoria (sin taco); pie elevado.
2. Analgésicos.
3. Control cuidadoso y continuado de la evolución.
4. Extrema atención a los signos de compresión por el edema del tobillo y pie, aun cuando el yeso esté entreabierto. Ello no es garantía segura en cuanto a prevenir el edema.
5. Anti-inflamatorios no esteroideos: la indicación es relativa, considerando que la inmovilización determinada por el yeso se constituye en el más poderoso medio para disminuir el proceso inflamatorio en evolución.

Una excelente práctica, si el enfermo no es hospitalizado, es instruir al enfermo y familiares de la naturaleza de la lesión, riesgo de la compresión y cómo identificar sus signos. Deben ser instruidos sobre el modo de proceder en tal emergencia. Buena precaución es dar todas las instrucciones por escrito.

6. Analgésicos orales.
7. Instruir al enfermo sobre la posible aparición de equímosis en los días siguientes. No es infrecuente que el enfermo o sus familiares las identifiquen con una gangrena de los ortejos.

## **Segunda etapa**

Ya desaparecidos los signos de la inflamación aguda, particularmente el edema, entre los 5 a 10 días del accidente se retira la bota de yeso, que fue provisoria, y se coloca bota corta de yeso ambulatoria, con taco de marcha. Se le mantiene por 4 a 6 semanas, dependiendo de la magnitud de los daños, inferidos éstos de acuerdo con la apreciación de los signos y síntomas iniciales.

Si el médico que realizó la primera etapa de emergencia, no es quién continúe con el tratamiento, junto con derivar al enfermo debe enviar un informe detallado de la apreciación personal de la posible magnitud de las lesiones. Ello será de utilidad para el médico tratante que recibe el caso.

El control del enfermo enyesado debe ser permanente; por lo menos cada 7 a 10 días, hasta cumplir el período de inmovilización.

## **Tercera etapa**

Transcurrido el tiempo de inmovilización, se deben cumplir los siguientes tiempos:

- Idealmente quien retire el yeso debiera ser el médico tratante en

persona. Si así no fuese, es indispensable realizar un examen cuidadoso de las condiciones en que se encuentra el segmento que estuvo enyesado.

- Instruir sobre el tratamiento de la piel, posiblemente reseca por el yeso.
- Informar claramente que el tratamiento no finaliza con el retiro del yeso. Que ahora se inicia un período de rehabilitación cuya duración es incierta; aproximadamente durará tanto tiempo como estuvo inmovilizado.
- Tranquilizar respecto a la trascendencia de signos y síntomas que habrán de aparecer, una vez retirado el yeso.
- Uso de venda elástica: enseñar al enfermo o familiares el arte de colocarla.
- Autorizar la marcha, por períodos paulatinamente progresivos.
- Controlar la evolución periódicamente, hasta su total recuperación.

## **Fracturas y luxofracturas del tobillo**

Constituyen una de las lesiones más frecuentes en la vida civil, deportiva, laboral, etc.

Quizás más que en ninguna otra, en estas lesiones se requiere, de parte del médico que recibe a uno de estos enfermos, un conocimiento claro y preciso de la naturaleza de la lesión, de su mayor o menor gravedad, y del tratamiento que en ese momento deberá realizar.

### **Principios básicos que deben considerarse en el manejo de estos enfermos**

- La aparente magnitud, mayor o menor del traumatismo, no siempre está en relación directa con la gravedad de los daños sufridos en la articulación del tobillo. Por ello, deducir de la magnitud del accidente la gravedad mayor o menor de las lesiones, constituye un error y es causa de muchos diagnósticos

equivocados.

- De ello se deduce que en toda lesión traumática del tobillo, por simple que parezca, el estudio radiográfico completo es imperativo.
- Frente a toda lesión traumática del tobillo, la posibilidad de una subluxación externa, anterior o posterior al astrágalo debe ser cuidadosamente considerada, aunque la radiografía no lo demuestre así. El desplazamiento astragalino pudo haberse reducido en forma espontánea, pero el daño articular existe. Ello es determinante en el pronóstico y tratamiento.
- Si la radiografía muestra la existencia de fracturas maleolares, la posibilidad de que hubo una subluxación es inminente. Si la fractura del maleolo peroneo coincide con el plano de la articulación tibio-peroneo inferior (fractura sindesmal) o se encuentra por encima de ella (fractura supra-sindesmal), debe considerarse que la subluxación del astrágalo es una realidad.
- Cuanto más alta sea la fractura del peroné, en relación a la sindesmosis, más intensa debe ser considerada la lesión ligamentosa tibio-peronea: ruptura de los ligamentos peroneos externos, tibio-peroneo anterior y posterior y de la membrana interósea. Por ello, la insuficiencia de la mortaja tibio-peronea debe ser considerada como un hecho evidente.
- La configuración anátomo-funcional de la mortaja tibio-peronea en relación al astrágalo exige una correspondencia exacta. El tratamiento de una luxofractura del tobillo obliga a una reposición exacta de la relación mortaja y astrágalo.

## Clasificación

Resulta extremadamente difícil establecer una clasificación de las luxofracturas del tobillo. Prueba de ello es que se han ido sucediendo una tras otra por lo menos 4 ó 5 clasificaciones distintas, todas ellas basadas en puntos de vista diferentes y que, en general, no han logrado aclarar el problema, pero sí han conseguido hacerlo más confuso e incomprensible.

**Clasificación de Laugen-Hansen:** basada en el mecanismo de acción del traumatismo, deduciendo de éste el tipo de lesión y su magnitud.

- a. Fracturas por abducción.
2. Fracturas por aducción.
3. Fracturas por rotación externa con diástasis tibio-peronea inferior, en que hay pronación del pie (las más frecuentes).

4. Fracturas por rotación interna, con supinación del pie.

**Clasificación de Wiles-Adams:** está basada en el tipo de daños anatómicos sufridos por la articulación:

- a. Desgarro de los ligamentos del tobillo, secundarios a una subluxación astrá-galina momentánea, que se ha reducido en forma espontánea.
2. Desgarro de los ligamentos del tobillo, asociado a fracturas maleolares.
3. Fracturas maleolares sin desplazamiento de fragmentos.
4. Fractura del tobillo con subluxación externa o postero-externa.
5. Fractura del tobillo con subluxación interna o postero-interna.
6. Fractura del tobillo con luxación anterior de la pierna.

**Clasificación de Willeneger y Weber:** es, de todas, la más simple. Se basa fundamentalmente en las características de la fractura del maleolo peroneo: nivel, grado de desplazamiento, orientación de la superficie de la fractura. De estos aspectos se deduce la gravedad de la lesión articular, del compromiso de partes blandas, integridad de la articulación tibio peronea inferior, considerada como esencial en la función del tobillo.

Así, se clasifican las luxofracturas en tres tipos:

- **Tipo A:** la fractura del peroné se encuentra a nivel o por debajo de la sindesmosis; puede ir acompañada de fractura del maleolo interno. No hay lesión ligamentosa importante. Hay indemnidad de los ligamentos tibio-peroneos inferiores, de la membrana interósea, así como del ligamento deltoídeo.
- **Tipo B:** corresponde a una fractura espiroídea del peroné, a nivel de la sindesmosis; puede ir acompañada de fractura por arrancamiento del maleolo tibial o ruptura del ligamento deltoídeo. Debe considerarse la posible ruptura del ligamento tibio-peroneo inferior, con la correspondiente subluxación del astrágalo e inestabilidad de la



articulación.

- **Tipo C:** fractura del peroné por encima de la sindesmosis; la fractura puede encontrarse en el 1/3 inferior, en el 1/3 medio de la diáfisis o aun a nivel del cuello del peroné (fractura de Maisonneuve). Debe contemplarse esta posibilidad, sobre todo cuando se acompaña de fractura del maleolo interno; el estudio radiográfico debe abarcar todo el esqueleto de la pierna.

Las lesiones ligamentosas son extensas; hay inestabilidad de la articulación, las subluxaciones son frecuentes y hay desgarro de la membrana.

## Sintomatología

- Dolor espontáneo, generalmente intenso; se exagera con los movimientos o tentativas de caminar. Es preciso e intenso a la presión del sitio de la lesión.
- Aumento de volumen, rápido en aparecer y progresivo.
- Equímosis tardías, submaleolares y que a veces descienden a lo largo de los bordes externo o interno del pie.
- Impotencia funcional.

Importante es cómo el simple esguince, arrancamiento del vértice de un maleolo, la fractura uni o bimalleolar y aun la subluxación del tobillo, pueden presentar una sintomatología enteramente similar.

"Nunca está más expuesta la reputación de un traumatólogo, que cuando pretende hacer un diagnóstico seguro, basándose sólo en hechos clínicos" (Watson Jones).

La experiencia enseña que en ello hay una gran verdad. Por ello la radiografía es indispensable y obligatoria.

## Examen radiográfico

La inseguridad del examen clínico para establecer un diagnóstico correcto obliga, en forma absoluta, a realizar un estudio radiográfico completo, aun en lesiones aparentemente simples.

Deben realizarse radiografías por lo menos en tres planos:

- Anteroposterior, con el eje del pie perpendicular al plano de la placa.
- Lateral, con el eje del pie paralelo al plano de la placa.
- Oblícuca, con el eje del pie en rotación interna, en un ángulo de 25° con respecto al plano de la placa. En esta incidencia, el plano de la sindesmosis queda orientada en el mismo sentido que el haz de los rayos.

Ante la sospecha de diástasis de la sindesmosis, puede ser necesario obtener una radiografía antero-posterior y otra oblicua, con una maniobra de inversión forzada del retropie. La maniobra debe ser realizada personalmente por el traumatólogo y bajo anestesia general o local.

Si existe daño en la integridad del aparato cápsulo-ligamentoso de la mortaja, se consigue el desplazamiento en aducción del astrágalo. El no detectar el daño articular induce a un grave error diagnóstico.

## Tratamiento

Deben considerarse en dos momentos distintos:

- Tratamiento de urgencia.
- Tratamiento definitivo.

### Tratamiento de urgencia

Las circunstancias en que generalmente se produce el accidente, la intensidad de la sintomatología y el detectar desde el primer momento la gravedad posible de la lesión, obliga a que todo médico, no necesariamente especialista, posea un mínimo de conocimientos referidos al tema y pueda así, tomar una determinación correcta.

### Medidas de urgencia

- a. Enfermo acostado.
2. Analgesia inyectable, si ello fuese

- posible.
- 3. Retirar calzado.
- 4. Inmovilización provisoria con férula de cartón, de yeso, etc., según lo permitan las circunstancias.
- 5. Traslado inmediato a un centro asistencial.

### **Medidas de urgencia en un centro médico no especializado**

- a. Retiro de la inmovilización de urgencia, si ella resulta inadecuada.
- 2. Estudio radiológico del tobillo. Comprobación de la magnitud del problema, lo que determinará la mayor o menor urgencia en la conducta a seguir.
- 3. Recambio de la inmovilización, si ello fuese menester, por una férula de yeso o bota corta almohadillada, provisoria, abierta y entre-abierta; pierna elevada y traslado.
- 4. Analgesia inyectable, si ello fuese necesario.
- 5. Evacuación, con las radiografías e informe escrito, de los hallazgos clínicos y tratamientos realizados.

En la mayoría de los casos las medidas señaladas son suficientes para resolver el problema de la emergencia. La continuidad del proceso le corresponderá al especialista.

Hay, sin embargo, una situación de especial gravedad que obliga al médico de urgencia, sea o no traumatólogo, a actuar en forma inmediata.

Ocurre en la luxofractura cerrada, con desplazamiento anterior de la tibia y posterior del pie; la epífisis distal de la tibia cabalga sobre el cuello del astrágalo, distiende la piel del dorso del pie, generando una fuerte compresión de atrás adelante, que

lleva en el plazo de una pocas horas a la necrosis de piel y celular.

Generalmente se trata de una fractura bi o trimaleolar; los bordes agudos y cortantes de los rasgos de fractura maleolares, al presionar a su vez la piel que los cubre, hacen inminente la exposición de la luxofractura.

La reducción de la luxofractura, aunque no sea perfecta, cumple el objeto esencial de volver los segmentos óseos a su sitio y hacer desaparecer la compresión de la piel. El término del proceso será objeto del especialista.

### **Tratamiento definitivo**

Puede ser ortopédico o quirúrgico.

### **Objetivos**

- Reducir los fragmentos óseos desplazados, a su sitio normal.
- Reducir la subluxación si persiste. Debe considerarse que ésta pudo haber existido y que se redujo en forma espontánea.
- Conseguir la reducción de la mortaja tibio-peronea, de modo que el astrágalo recupere su encaje perfecto.

Los objetivos señalados no siempre se pueden alcanzar con procedimientos ortopédicos. El desplazamiento de los maleolos adquiere tal característica, que obliga a la reducción quirúrgica. Sin embargo, debe considerarse que ello ocurre en forma excepcional y que el especialista debe estar seguro que si con el procedimiento ortopédico logra los objetivos señalados, éste se constituye en el método de elección.

De este modo, debe mantenerse el criterio que los tratamientos quirúrgicos deben ser empleados ante la imposibilidad o fracaso de un tratamiento incruento. Ningún tratamiento quirúrgico, por eficiente que parezca, logrará superar a un buen tratamiento ortopédico, si con él se han logrado los objetivos señalados. La tendencia actual, que induce a "operar casi todas las fracturas maleolares", constituye una evidente exageración, no carente de riesgos y complicaciones.

### **Fracturas o luxofracturas de tratamiento ortopédico**

- Fractura uni o bimalleolares sin desplazamiento de fragmentos.
- Fracturas uni o bimalleolares desplazadas, que fueron reducidas ortopé-dicamente.
- Luxofracturas laterales que fueron reducidas en forma perfecta.

### **Técnica del procedimiento de reducción ortopédica**

1. Paciente en decúbito dorsal, en camilla o mesa quirúrgica.
2. Anestesia del tobillo: puede usarse anestesia local e intra-articular, pero idealmente se prefiere anestesia regional (espinal o epidural) o general.
3. Se coloca la rodilla en 90° con un soporte bajo el hueco poplíteo (relaja los gemelos) y el tobillo en ángulo de 90°. En caso de luxación posterior del pie se efectúa una maniobra "como si estuviera sacando una bota", traccionando hacia distal y hacia adelante el talón, manteniendo el tobillo en 90°, lo que asegura la mantención de la reducción. Se apoya la planta del pie en el pecho del médico que efectúa la maniobra, quedando libres sus dos manos, que efectuarán la reducción de los desplazamientos laterales; el operador ejerce una compresión bimalleolar con la palma de las manos, recordando que el maleolo peroneo se encuentra más posterior que el maleolo tibial; durante esta maniobra se pueden efectuar desviaciones en varo o valgo forzado, para reducir los desplazamientos de los maleolos. Habitualmente se requiere de una maniobra en varo forzado ya que la luxación más frecuente es la posteroexterna y por lo tanto la maniobra de reducción debe ser en sentido opuesto, es decir, hacia medial o en varo. Luego se instala una bota corta de yeso acolchada

- manteniendo el tobillo en 90° y con compresión bimalleolar en varo o valgo, según la lesión.
4. El paciente queda hospitalizado bajo vigilancia por posible aparición de signos de compresión por yeso.
  5. Radiografía de control: los parámetros radiológicos deben ser:
    - Restauración de la mortaja tibio-peroneo astragalino en el plano antero-posterior en un 100%.
    - En el plano lateral, si ha habido una fractura del maleolo posterior o tercer maleolo, se acepta una falta de reducción hasta 1/3 en la superficie articular de la tibia. Esta norma es más estricta en pacientes jóvenes.
  6. Si la reducción ortopédica no ha sido satisfactoria, será de indicación quirúrgica.

### **Continuación del tratamiento ortopédico**

1. Cambio de yeso a los 7 a 10 días, sin anestesia, repitiendo la maniobra de reducción. Se instala bota de yeso sin taco, no ambulatoria por 3 a 4 semanas, y nuevo control radiológico para asegurarse de la mantención de la reducción.
2. Luego se instala bota corta de yeso con taco por 3 a 4 semanas, con marcha progresiva, y controlando la tolerancia a la carga y el edema. Si aparece edema, debe disminuir el número de horas que el paciente está de pie y mantener el pie en alto, que debe ser obligatorio durante el descanso nocturno.
3. A las 6 a 8 semanas se retira el yeso, se efectúa control radiológico, y se inicia una terapia de rehabilitación: movilización activa con flexo-extensión del tobillo en agua caliente durante 20 minutos, 2 a 3 veces al día.

### **Fracturas o luxofracturas de tratamiento quirúrgico**

- Fracturas uni o bimalleolares irreductibles e inestables.
- Luxofracturas uni o bimalleolares irreductibles o inestables.
- Fractura del maleolo posterior (tercer maleolo) que compromete más de 1/3 de la superficie articular, desplazado e irreductible.
- Luxofracturas expuestas.

Las indicaciones terapéuticas expresadas corresponden a normas generales.

Resulta imposible determinar indicaciones precisas para cada una de las múltiples y variadas lesiones traumáticas del tobillo por: magnitud de las lesiones, tipo de enfermo (edad, sexo, actividad), ambiente médico, experiencia o inclinación terapéutica del traumatólogo, oportunidad en que se adopta la resolución definitiva (tardía o precoz), etc. Son sólo algunas de las circunstancias que deben ser tomadas en cuenta para decidir la modalidad de tratamiento.

Debe considerarse que, en la mayoría de los casos, la determinación y realización del tratamiento debe quedar en manos del traumatólogo.

Pueden ser objeto de un tratamiento definitivo, por parte de un médico no especialista, con una adecuada versación en el manejo de estos enfermos, aquellas fracturas maleolares no desplazadas o luxofracturas reducidas y estables con maniobras sencillas.

Todos aquellos casos que requieren maniobras complejas de reducción ortopédica, o que requieren intervención quirúrgica, deben obligadamente ser referidas en forma urgente al especialista.



---

## PRIMERA SECCION. PATOLOGIA TRAUMATICA

---

### Capítulo Primero. Fracturas. Fracturas del Miembro Inferior.

---

#### FRACTURAS DEL PIE

---

Abordaremos este capítulo refiriéndonos a:

- [Fracturas del astrágalo.](#)
- [Fracturas del calcáneo.](#)
- [Fracturas del metatarso y dedos.](#)

---

## **PRIMERA SECCION. PATOLOGIA TRAUMATICA**

---

### **Capítulo Primero. Fracturas. Fracturas del Miembro Inferior.**

---

## **FRACTURAS DE COLUMNA VERTEBRAL**

---

Las fracturas de columna vertebral presentan diferentes características, dependiendo del segmento afectado. Por esta razón, desde el punto de vista clínico, radiológico, fisiopatológico y terapéutico, estas fracturas se pueden dividir en aquéllas que afectan la región cervical, torácica, toraco-lumbar y lumbar. Cada una de ellas tiene características clínicas que las hacen diferentes entre sí.

En forma natural hay cierta tendencia a clasificar las fracturas de acuerdo al compromiso anatómico. Aun hoy día se mantiene vigente en parte esta tendencia.

Actualmente se aplica más el mecanismo de producción para clasificar las fracturas de columna. Esto es muy importante porque de ello dependerá el tratamiento, al deducir si la fractura es estable o inestable, ya que en ello está involucrada la posibilidad de lesión neurológica.

---

## PRIMERA SECCION. PATOLOGIA TRAUMATICA

---

### Capítulo Primero. Fracturas. Fracturas del Miembro Inferior.

---

## FRACTURA Y LUXOFRACTURA DE COLUMNA CERVICAL

---

Las lesiones de columna cervical son de gran importancia, por su gravedad y por las implicancias neurológicas que ellas conllevan. Estas lesiones neurológicas provocan graves limitaciones e invalidez en la vida de personas en plena actividad laboral.

El costo del tratamiento para las personas, instituciones y países es extraordinariamente alto.

El traumatismo raquímedular cervical es más frecuente que el dorsal y el lumbar, debido a que es el segmento más móvil de la columna y soporta en su extremo superior a la cabeza.

Un 50% de los traumatismos de la columna cervical presentan morbilidad neurológica de diferente gravedad y una mortalidad de alrededor del 10%.

Es importante tener en cuenta que de los traumatismos cervicales que no presentan daño neurológico en el momento inmediato del accidente, un 10% lo presenta con posterioridad, por lo que todos los traumatismos cervicales se deben considerar como potenciales traumatismos raquímedulares, hasta que la evolución demuestre que no hay daño medular o radicular en forma definitiva.

Los traumatismos de la columna cervical se distribuyen en 20% para C1 - C2 y en 80% para C3 - C7; dentro de este último segmento, las vértebras más frecuentemente comprometidas son C5 y C6.

Las lesiones de C1 - C2 pueden comprometer la vida del paciente y producir tetraplejia, por lo que son de extraordinaria gravedad.

Estas lesiones de tanta gravedad han llevado a estudiar e investigar los mecanismos íntimos que producen las lesiones medulares; si a esto agregamos que la incidencia en EE.UU. es de 40 casos al año por cada millón de habitantes, nos encontramos frente a un cuadro de extraordinaria importancia médica, social y económica.

Como ya se insinuó, los pacientes con mayor riesgo son jóvenes y adultos en plena capacidad laboral, ya que son los que están expuestos a riesgos de sufrir accidentes del tránsito y laborales.

La lesión medular cervical es tan grave, que presenta entre un 7 y un 15% de mortalidad general y entre un 35 y un 50% de mortalidad en las lesiones cervicales completas, según diferentes publicaciones.

[LESIONES DE LA COLUMNA CERVICAL C1 - C2](#)

[LESIONES DEL SEGMENTO C3 - C7](#)

---

## PRIMERA SECCION. PATOLOGIA TRAUMATICA

---

### Capítulo Primero. Fracturas. Fracturas del Miembro Inferior.

---

## FRACTURAS DE COLUMNA TORACOLUMBAR

---

Es una de las fracturas más frecuentes, después de las fracturas de fémur y de Colles.

Estas fracturas se producen en accidentes de tránsito, en caídas de altura de pie o sentado (accidente del trabajo), en aplastamiento (caída de murallas en terremotos). En politraumatizados, al igual que en pacientes que quedan inconscientes en accidentes de alta energía, la posibilidad de fractura de la columna debe ser cuidadosamente investigada.

Las lesiones óseas de la columna vertebral no difieren en gran medida de las fracturas de otros huesos; tienen características parecidas y su tratamiento y evolución responde a los mismos principios.

Con el progreso industrial, magnitud del tránsito, etc., estos accidentes serán cada vez de mayor envergadura y frecuencia.

La gravedad de la lesión vertebral está dada principalmente porque en su interior, la columna vertebral encierra el tallo medular y éste se puede lesionar, ocasionando graves secuelas que pueden ser irreversibles.

Felizmente, éstas son de menor frecuencia comparadas con aquéllas que afectan sólo el aparato osteoligamentoso de la columna vertebral.

## CLINICA

### Signos y síntomas

Hay que sospechar lesión vertebral cuando el mecanismo del accidente es alguno de los ya mencionados o cuando éste no es claro y espontáneo.

Existen también fracturas de columna sin que haya un mecanismo de gran energía en pacientes osteoporóticos, en que basta una pequeña fuerza en flexión para producir un acúñamiento del cuerpo vertebral.

### Dolor

Aunque puede pasar inadvertido, lo habitual es que sea muy evidente, sobre todo a la percusión de las apófisis espinosas. Como la signología y la sintomatología son poco específicas, la clínica no es determinante, por lo que el estudio radiográfico es fundamental en el diagnóstico de estas fracturas.

## Contractura muscular

Está presente siempre en estas lesiones, con lo que se limita fuertemente la movilidad vertebral.

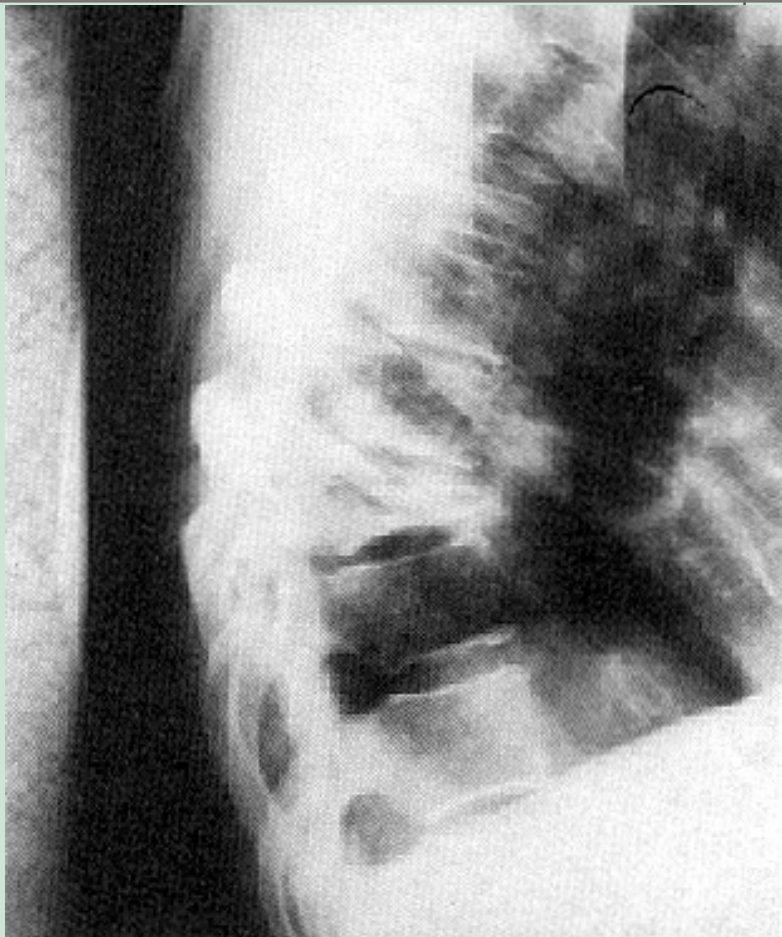
## Signos neurológicos

Deben ser interpretados como signos indirectos de una fractura de la columna, que además, casi con seguridad tiene el carácter propio de una fractura inestable. Su identificación es imperiosa; su pronóstico es inquietante al revelar inequívocamente un daño raquimedular.

Signos neurológicos como paresia, hipoestesia, anestesia, alteraciones de los reflejos osteo-tendinosos, sobre todo si son asimétricos o progresivos, tienen un significado inquietante, determinan un mal pronóstico y en muchas ocasiones indican terapias quirúrgicas descompresivas de urgencia.

### Figura 37

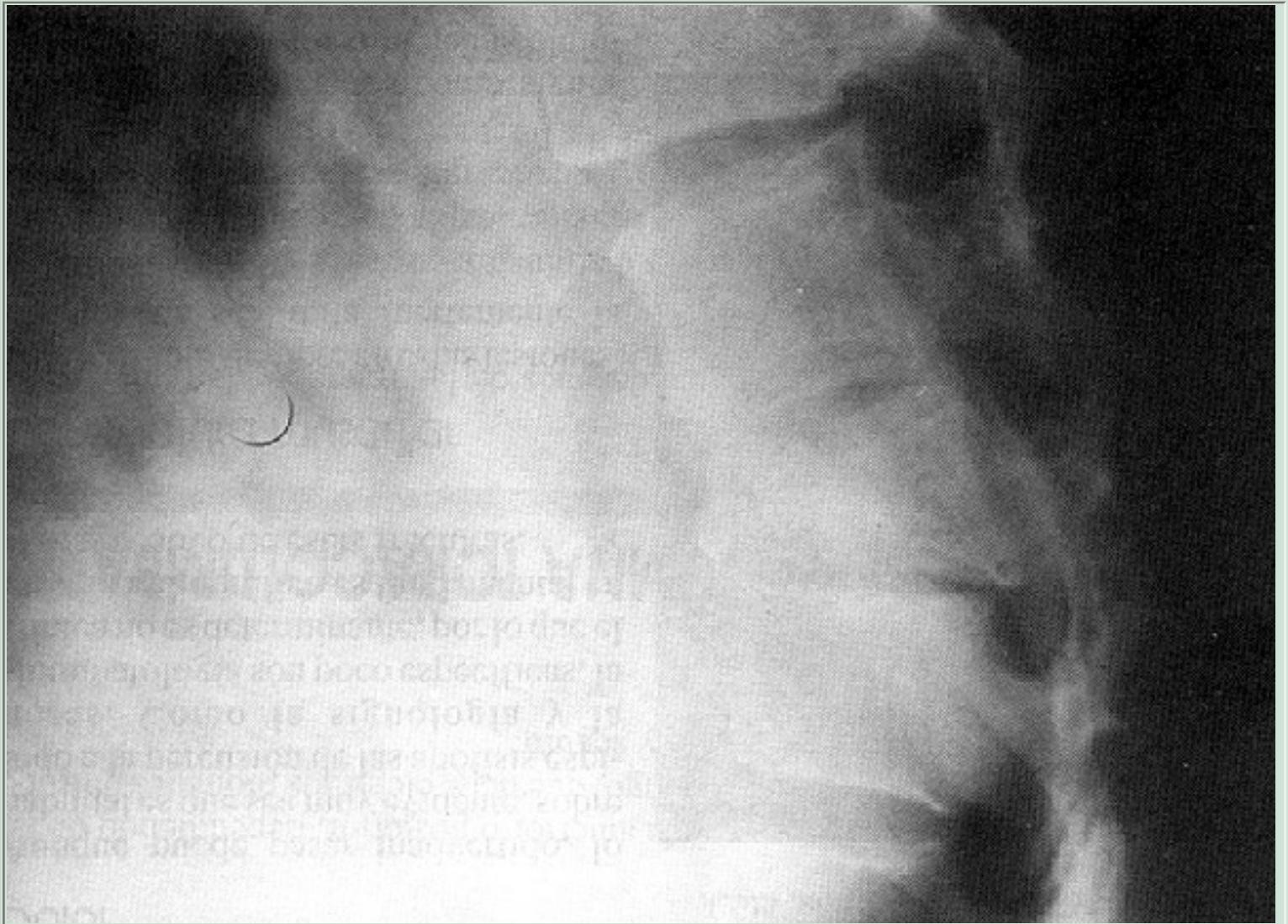
Fractura antigua de columna vertebral torácica. Intenso acuñaamiento anterior propio de un mecanismo de flexión-compresión en cuerpo vertebral intensamente osteoporótico. No hay compromiso neurológico.



Otros signos importantes de pesquisar son los que traducen compromiso esfintereano, alteraciones de la sensibilidad perineal, reflejo anal y bulbocavernoso.

Resumiendo, hay que investigar:

- Sensibilidad,
- Motricidad,
- Reflejos osteotendinosos, y
- Reflejos y sensibilidad esfintereana.



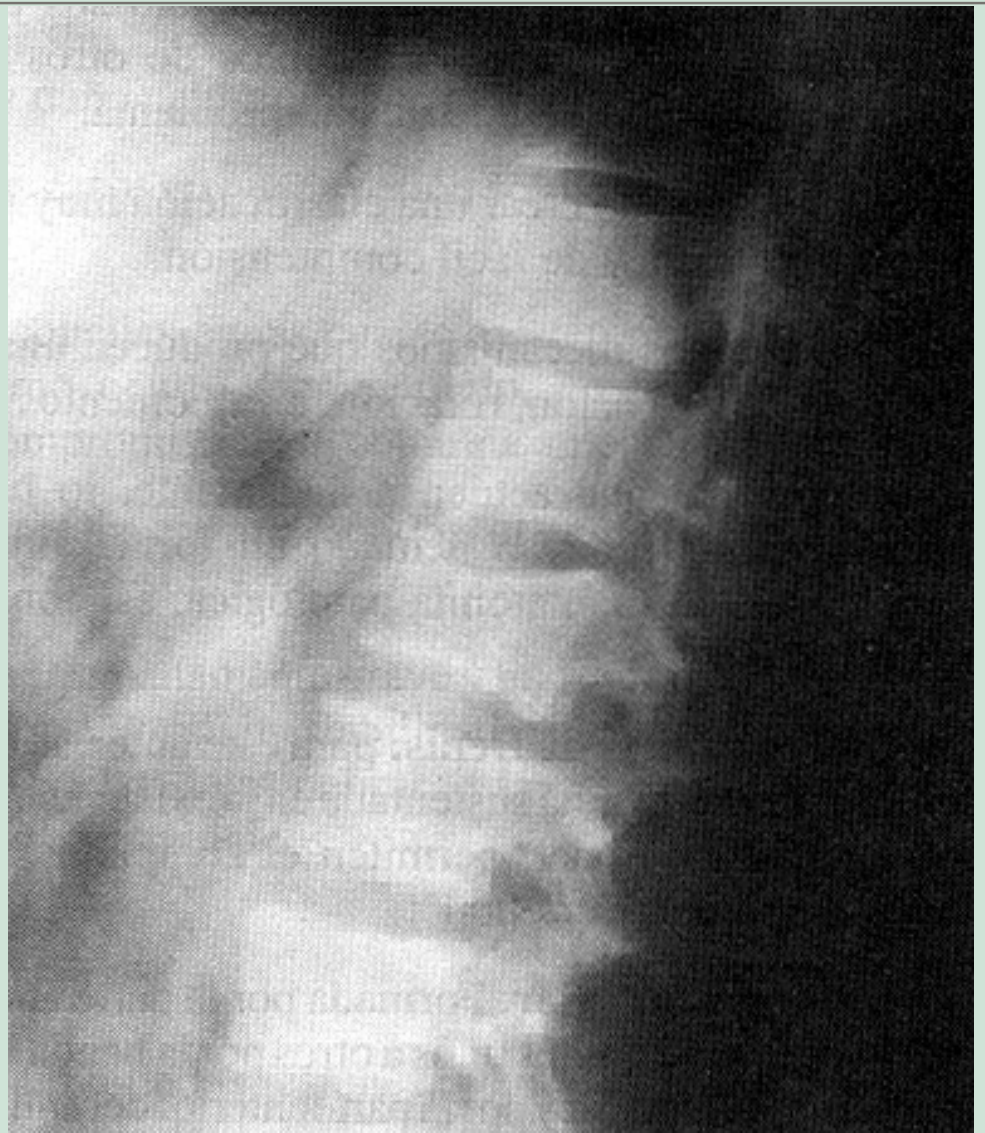**Figura 38**

Fractura de columna vertebral. Por flexión-compresión. Acuñaamiento anterior con indemnidad del muro posterior.



**Figura 39**

Fractura de cuerpo vertebral.  
Que compromete  
principalmente la placa  
superior. En menor grado está  
com-prometido el muro  
anterior.

**CLASIFICACION**

Es importante comprender la clasificación de las fracturas de la columna, porque en ella se ha usado como criterio para su definición, los mecanismos de la fractura, la magnitud del daño óseo resultante, la existencia de compromiso neurológico, señalando así los factores de los que depende el pronóstico, así como la decisión terapéutica.

Muchas han sido las clasificaciones con las cuales se ha pretendido aclarar los conceptos referidos, patogenia, anatomía patológica, clasificación de los daños óseos, etc., en un intento de entregar al traumatólogo una guía confiable de los daños vertebrales producidos y que lo orienten en la proyección pronóstica y en la determinación terapéutica.

**Clasificación de Denis (1982)**

Tomando referencias de estudios anteriores (Holdsworth), Denis ha creado su clasificación tomando en consideración principios anatómo-funcionales muy claros, que explican el porqué de los mecanismos patogénicos que provocan las

fracturas. Además, ha recopilado no sólo sus propios conceptos, sino que ha incorporado en su estudio conceptos de otros autores, que, como él, se han dedicado al estudio de este mismo problema.

El resultado ha sido crear una clasificación muy sólidamente fundada, expresada en forma sencilla y de fácil comprensión.

Básicamente, los mecanismos que producen una fractura de columna vertebral son: flexión, extensión, rotación, cizallamientos y compresión axial.

Es excepcional que actúen aisladamente, lo habitual es que sean varios los mecanismos que hayan actuado en forma simultánea. De allí se explica la complejidad de su anatomía patológica, así como la diversidad de sus posibles complicaciones.

**Las tres columnas de Denis:** para este autor, la estabilidad y funcionalidad de la columna vertebral está sustentada en la existencia de tres pilares que, unidos en una sola unidad funcional, permiten el complejo mecanismo con que funciona el "órgano columna vertebral":

1. **Columna anterior:** Formada por la parte anterior de los cuerpos vertebrales, fuertemente unidos unos a otros por la banda longitudinal de ligamento común vertebral anterior y por la parte anterior del anillo fibroso del disco intervertebral, fuertemente adherido a las caras superior e inferior de las vértebras adyacentes, así como al cuerpo del ligamento vertebral común anterior.
2. **Columna media:** Formada por la parte posterior del cuerpo vertebral, unido y sólidamente fijado al ligamento vertebral longitudinal común posterior y al anillo fibroso posterior.
3. **Columna posterior:** Formada por el arco óseo posterior: pedículos, láminas, apófisis transversas articulares y espinosas y, además, el complejo ligamen-tario posterior; ligamento interespinoso, amarillo, cápsulas y ligamentos articulares.

La configuración anatómica y funcional de cada uno de estos tres pilares, puede ser parcial o totalmente destruida, en forma aislada o en conjunto, por acción del traumatismo.

Basado en esto, Denis establece dos concepciones que son trascendentales para la comprensión de las fracturas de la columna vertebral.

### **Estabilidad de la columna fracturada**

Concibe dos tipos de fracturas vertebrales de acuerdo al grado de estabilidad en que han quedado después del traumatismo.

1. **Fractura estable:** Es aquella en la cual el daño vertebral se reduce a la lesión de uno solo de los tres pilares

señalados; generalmente corresponde al pilar anterior, en las fracturas por flexión-compresión. La fractura es estable, su contensión es sólida, no hay daño neurológico y su tratamiento es simple.

La situación es similar en los casos en que la lesión sólo compromete el arco posterior.

2. **Fracturas inestables:** Son aquellas en las cuales existen por lo menos dos pilares comprometidos; como ocurre, por ejemplo, en las fracturas por estallido, en donde existe compromiso de la columna anterior y posterior.

Por supuesto, si son tres pilares los comprometidos, el grado de inestabilidad será mucho mayor.

Son fracturas de pronóstico extremadamente grave y generalmente complicadas por problemas neurológicos. Por su inestabilidad, obligan a la corrección de la desviación de los ejes del tallo vertebral, a la estabilización de las fracturas y a reparar los daños neurológicos.

## Grado de las lesiones

De acuerdo con el grado o magnitud de las lesiones, Denis las clasifica en dos grupos:

- Fracturas con lesiones menores.
- Fracturas con lesiones mayores.

### Fracturas con lesiones menores

Son fracturas estables, en que el segmento fracturado corresponde a apófisis transversas, que son las más frecuentes, a apófisis espinosas o de la "pars articular", que son las más raras del grupo.

En general son todas ellas poco frecuentes, provocadas por contusiones directas: puñetazo en el box, caídas de espaldas con golpe directo en la región lumbar, o por contractura violenta de la musculatura lumbar.

### Fracturas de lesiones mayores

Se producen como consecuencia de traumatismos de gran energía, que llegan a fracturar las estructuras óseas de uno o varios de los pilares vertebrales.

Es tal la variedad de lesiones que pueden comprometer la estructura esquelética de la columna, que se han debido clasificar

en cuatro distintos grupos. A pesar de ello, debe quedar muy en claro que este intento de ordenación no logra incluir a muchas otras, en las cuales la especial estructura de la fractura no se corresponde con ninguno de los cuatro grupos diseñados:

## **1. Fracturas por flexión-compresión**

Tal vez sean las más frecuentes y las de menor gravedad dentro de las de este grupo.

Se producen por un mecanismo de flexión-compresión del pilar anterior de la columna. La vértebra es aplastada en su mitad anterior, adopta una forma en cuña más o menos acentuada. Las columnas media y posterior no se alteran, confiriéndole a la columna la estabilidad propia de este tipo de fractura.

En forma muy ocasional, en angulaciones extremas, puede haber ruptura ligamentosa o aun alguna fractura aislada del arco posterior; la estabilidad sigue sin alteración. No se acompañan de compromiso neurológico.

La tomografía axial computada es muy precisa al determinar el segmento del cuerpo vertebral comprometido:

- Compresión vertebral anterior, con fractura de la cara ventral de la vértebra.
- Aplastamiento de la cara vertebral superior, o craneal.
- Aplastamiento de la cara vertebral inferior, o caudal.
- Aplastamiento de ambas caras vertebrales.
- Aplastamiento de una de las caras vertebrales laterales.

## **2. Fracturas por estallido (Fractura de Burst)**

Representan un 30% de las fracturas de este grupo.

Se producen al soportar una carga ejercida a lo largo del eje vertical de la columna; la fractura es por aplastamiento y generalmente se mantiene el paralelismo y horizontabilidad de las caras craneal y ventral del cuerpo vertebral.

Se producen por caída libre de pie, en que la contractura muscular vertebral transforma una columna en un tallo rígido.

La fractura compromete simultáneamente el pilar o columna anterior y medio; la fractura es inestable. Así es como en la fractura con estallido del muro posterior, pueden emigrar violentamente dentro del canal raquídeo, fragmentos óseos y discales, produciendo lesiones medulares o radicales. Ello

explica que, en fracturas de este tipo, se produzcan lesiones neurológicas en el 50% de los casos.

La radiografía lateral así como la tomografía axial computada puede mostrar:

- Fractura del muro posterior.
- Fragmentos óseos dentro del canal raquídeo.
- Distancia interperpendicular disminuida.
- Fractura de cortical interna de las láminas.
- Ocupación del canal raquídeo por cuerpos extraños. A nivel de L3, obstrucciones de hasta un 60% del lumen del canal pueden no provocar lesión neurológica, pero a nivel T12, un 25% de ocupación ya pueden producirla.

A todo nivel, ocupaciones de un 75% necesariamente presentan lesión neurológica.

### **3. Fracturas por flexión-disrupción**

Son poco frecuentes y se producen por un mecanismo de flexión sobre un eje transversal a nivel de la vértebra lumbar. Es el típico caso provocado por el antiguo cinturón de seguridad en su sujeción abdominal.

El daño óseo compromete las columnas media y posterior. Generalmente, la columna anterior resiste la flexión de la columna y se constituye en el eje de la bisagra.

La complejidad de los daños osteoligamentosos puede ser variable, distinguiéndose varias formas:

- El rasgo de fractura compromete de lleno el cuerpo vertebral, con un rasgo horizontal generalmente ubicado en la mitad de su espesor (fractura de Chance).
- Hay compromiso sólo de partes blandas. La disrupción se produce en un plano horizontal con lesión del disco, ligamentos intervertebrales y subluxación de las articulaciones intervertebrales.
- La lesión compromete especialmente la columna media y posterior, con ruptura cápsulo-ligamentosa, disrupción y subluxación de las articulaciones posteriores.

Rara vez hay compromiso por compresión de la columna anterior (cuerpo vertebral).

### **4. Luxofracturas**

Sin duda, corresponden a las lesiones de mayor gravedad entre todas las fracturas de la columna.

Son producidas en accidentes de alta energía, choque de vehículos, aplastamientos, caídas de elevada altura, etc.

Generalmente el traumatismo se ejerce violentamente de atrás adelante o vice-versa, teniendo como punto fijo la región toracolumbar.

En fracturas de este tipo, se comprometen las tres columnas vertebrales, combinándose mecanismos de compresión, tensión, rotación y cizallamiento; por lo tanto, debe considerárselas desde el primer momento como fracturas inestables y plantear la posibilidad de tener que ser reducidas y estabilizadas.

De acuerdo con el mecanismo que la produjo, se pueden distinguir tres tipos principales:

- Tipo A: por flexión-rotación.
- Tipo B: por cizallamiento.
- Tipo C: por flexión-distracción.

## RADIOLOGIA

Con frecuencia, dado el desplazamiento de los segmentos vertebrales fracturados, la radiografía muestra claramente el plano de la luxofractura. En la radiografía lateral se puede ver indemnidad del muro anterior y posterior, especialmente cuando la lesión es por cizallamiento y el plano de la luxofractura es coincidente con el disco intervertebral.

En ocasiones de grandes desplazamientos, los extremos fracturados se encuentran desplazados en cualquier sentido.

La tomografía axial computada no suele ofrecer datos importantes que tengan valor en el pronóstico o en el tratamiento.

## CORRELACION ENTRE LA LESION DE LA COLUMNA Y EL DAÑO NEUROLOGICO

### Lesiones menores con daño neurológico

Como cualquier fractura de la columna, se debe inmovilizar y estabilizar para lograr su consolidación. Lo que la diferencia de las fracturas de otros huesos, es la posibilidad de lesión neurológica.



La fractura aislada de la apófisis trasversa se puede asociar con una lesión del plexo lumbar cuando la fractura compromete la vértebra L1 o L2; también puede comprometerse el plexo lumbo-sacro, si la fractura compromete las apófisis trasversas de L4 o L5 (Fractura de Malgaine).

Fracturas aisladas de apófisis espinosas a nivel de D12 a L2, pueden asociarse con lesión del cono medular, como consecuencia directa de la violencia del traumatismo.

## Lesiones mayores con daño neurológico

**Fracturas por flexión compresión:** Son las más frecuentes. La asociación con lesión neurológica es excepcional ya que lo habitual es que se trate de fracturas estables.

**Fracturas por estallido (Burst):** Presentan un alto porcentaje de lesión neurológica, desde déficit parcial, unilateral, hasta paraplejía completa.

**Fracturas por flexión disrupción (cinturón de seguridad):** Cuando el mecanismo es de gran energía, puede haber una grave lesión neurológica (paraplejía) con mínima traducción en el estudio radiográfico. En general, la lesión neurológica es poco frecuente.

## FRACTURAS Y ESTABILIDAD DE COLUMNA

**Fracturas menores:** Son todas estables.

**Fracturas mayores:** Cuando hay una compresión anterior mínima o moderada, con columna media y posterior indemne, se está en presencia de una columna estable, por lo tanto el tratamiento es simple; reposo y deambulaci3n temprana. Los otros casos de lesiones mayores pueden presentar tres tipos de inestabilidad:

1. **Inestabilidad mecánica:** En que la columna muestra angulaci3n, especialmente xifosis. La inestabilidad mecánica se observa en lesiones por compresión grave (más del 50% de disminuci3n del muro anterior) y en las del tipo de cintur3n de seguridad. Estas lesiones no producen lesi3n neurológica, pero puede aumentar la deformidad de columna, por lo que el tratamiento obliga a una inmovilizaci3n externa por un período suficiente para lograr la consolidaci3n de las fracturas y su estabilizaci3n. En algunos casos puede también ser necesario la fijaci3n interna.
2. **Inestabilidad neurológica:** Un número importante de las fracturas por estallido no presentan lesi3n neurológica, pero son potencialmente capaces de producirla, por lo que se consideran como neurológicamente inestables.
3. **Inestabilidad mecánica y neurológica:** Se observa claramente en las luxofracturas y en las graves fracturas por estallido, con déficit neurológico. En éstas puede producirse progresi3n del daño neurológico por desplazamiento óseo.



El tratamiento tiende a ser quirúrgico para descomprimir el tallo medular y estabilizar la fractura, con el objeto de evitar que aparezca o se agrave el daño neurológico y, en las paraplejas definitivas, favorecer el inicio precoz de la rehabilitación.

## TRATAMIENTO

Básicamente el tratamiento tiene tres niveles de acuerdo a la gravedad, estabilidad y compromiso neurológico de la lesión vertebral:

1. **Reposo:**
  - a. **Relativo:** según la intensidad del dolor; se indica en las fracturas menores.
  2. **Absoluto en cama:** en fracturas menores múltiples o muy dolorosas o en aquellas fracturas mayores estables. Por ejemplo, fracturas por flexión-compresión, con una disminución de altura de la parte anterior del cuerpo vertebral de 10 a 20%.
2. **Reposo más inmovilización externa.** Este tratamiento se realiza en fracturas mayores, estables o inestables mecánicas, que se puedan estabilizar externamente; por ejemplo, fracturas por flexión-compresión con acñamiento cercano al 50% o en fracturas tipo cinturón de seguridad.
3. **Tratamiento quirúrgico:** se realiza en todas aquellas lesiones mayores que requieren descompresión y estabilización. La indicación es perentoria en fracturas por estallido con compromiso neurológico, especialmente cuando éste es parcial y progresivo.

Cuando la paraplejia es incompleta se puede esperar que haya regresión de ella. Cuando ésta es completa, el objetivo racional es lograr que la rehabilitación sea precoz y mejor realizada y no para recuperar neurológicamente al paciente.

## COMPLICACIONES

Son secundarias a la lesión ósea y neurológica.

1. **Lesión de columna.** Pueden quedar secuelas por deformidad angular, xifosis torácica o lumbar, que condiciona inestabilidad y dolor crónico.
2. **Lesión neurológica.** Produce las secuelas más graves e invalidantes, en forma de lesiones radicales (paresias, paraplejas), medular (paraplejia), cola de caballo (secuela vesical, esfinteriana).

## PRIMERA SECCION. PATOLOGIA TRAUMATICA

### Capítulo Primero. Fracturas. Fracturas del Miembro Inferior.

## FRACTURAS DE LA PELVIS

### CONCEPTO ANATOMO-CLINICO

La pelvis se encuentra constituida por:

- Dos huesos ilíacos, planos, delgados, que constituyen la pared anterior y laterales del anillo pelviano. Todos están cubiertos por grandes masas musculares, tanto por su cara interna y externa, que encuentran en ellos sólidos y firmes puntos de inserción mientras el anillo pelviano esté intacto y estable; cuando segmentos óseos quedan liberados del anillo (fracturas), son objeto de la acción contracturante de las masas musculares que en esos segmentos se insertan, provocando desplazamientos a veces de gran magnitud y de muy difícil o imposible reducción o contensión. Por otra parte, la masa muscular que tapiza las paredes endo y exopelvianas, proveen al hueso ilíaco de una riquísima vascularización; los procesos de consolidación se producen en plazos extraordinariamente breves.
- El sacro y el coxis cierran por atrás el semi-anillo formado por la disposición de ambos huesos ilíacos.

Así dispuestas estas tres piezas óseas, conforman un anillo o cinturón, que posee ciertas características importantes desde el punto de vista traumatológico:

1. Es elástico; las articulaciones sacro ilíacas y la sínfisis pubiana, le permiten un cierto grado de flexibilidad para soportar presiones antero-posteriores o laterales. Traspasados los límites de tolerancia dados por la flexibilidad del anillo y por la resistencia ósea, el cinturón pelviano se fractura.
2. El anillo pelviano así conformado, presenta zonas de menor resistencia a las fuerzas compresivas:
  - a. Los dos agujeros obturadores delimitados por pilares óseos delgados, como son las ramas pubiana e isquiática, se constituyen en las áreas más frágiles en la constitución del anillo óseo.
  2. La sínfisis pubiana: los cuerpos pubianos se unen por un disco fibrocartilaginoso que ofrece débil resistencia a las fuerzas de distracción o presión antero posterior. Por ello son frecuentes las diástasis a este nivel.
  3. Las articulaciones sacro-ilíacas, encajadas una contra la otra y unidas por masas de ligamentos extraordinariamente fuertes, especialmente por los ligamentos sacro ilíacos posteriores, ofrecen una sólida resistencia ante las presiones laterales.

Cuando el traumatismo ejercido logra romper la estabilidad de la articulación sacro-ilíaca (disyunción), debe considerarse que la violencia ejercida sobre la pelvis ha sido extrema.

**Relaciones importantes del anillo pelviano:** La estructura ósea, sólida y resistente, se constituye en un continente protector de órganos y vísceras ubicados en su interior; pero la íntima relación entre el continente óseo y el contenido visceral se transforma en una amenaza inminente, cuando fragmentos óseos producidos

en una fractura irrumpen dentro de la cavidad pelviana.

En esta situación se encuentran:

- La vejiga urinaria, ubicada inmediatamente detrás del pubis; la relación entre ellos es íntima, en caso de vejiga llena de orina.
- Uretra membranosa, que atraviesa ambas hojas de la aponeurosis perineal. El desplazamiento de los huesos pubianos arrastra el diafragma aponeurótico, que es fuerte y tenso; con facilidad secciona a la uretra, como si fuese una guillotina.
- Vasos arteriales y venosos, de apreciable calibre, que se deslizan directamente aplicados a la superficie ósea endo-pelviana de los huesos ilíacos: arterias y venas ilíacas, arteria obturatriz, etc. Su ruptura genera hemorragias violentas e incoercibles. La sangre extravasada se vierte libremente en el espacio pelvi-rectal, retroperitoneal y allí fácilmente se acumulan uno o más litros de sangre, constituyendo uno de los más graves problemas clínicos en este tipo de fractura.

El shock hipovolémico, anemia aguda, pseudo-abdomen agudo, son las consecuencias directas de esta situación.

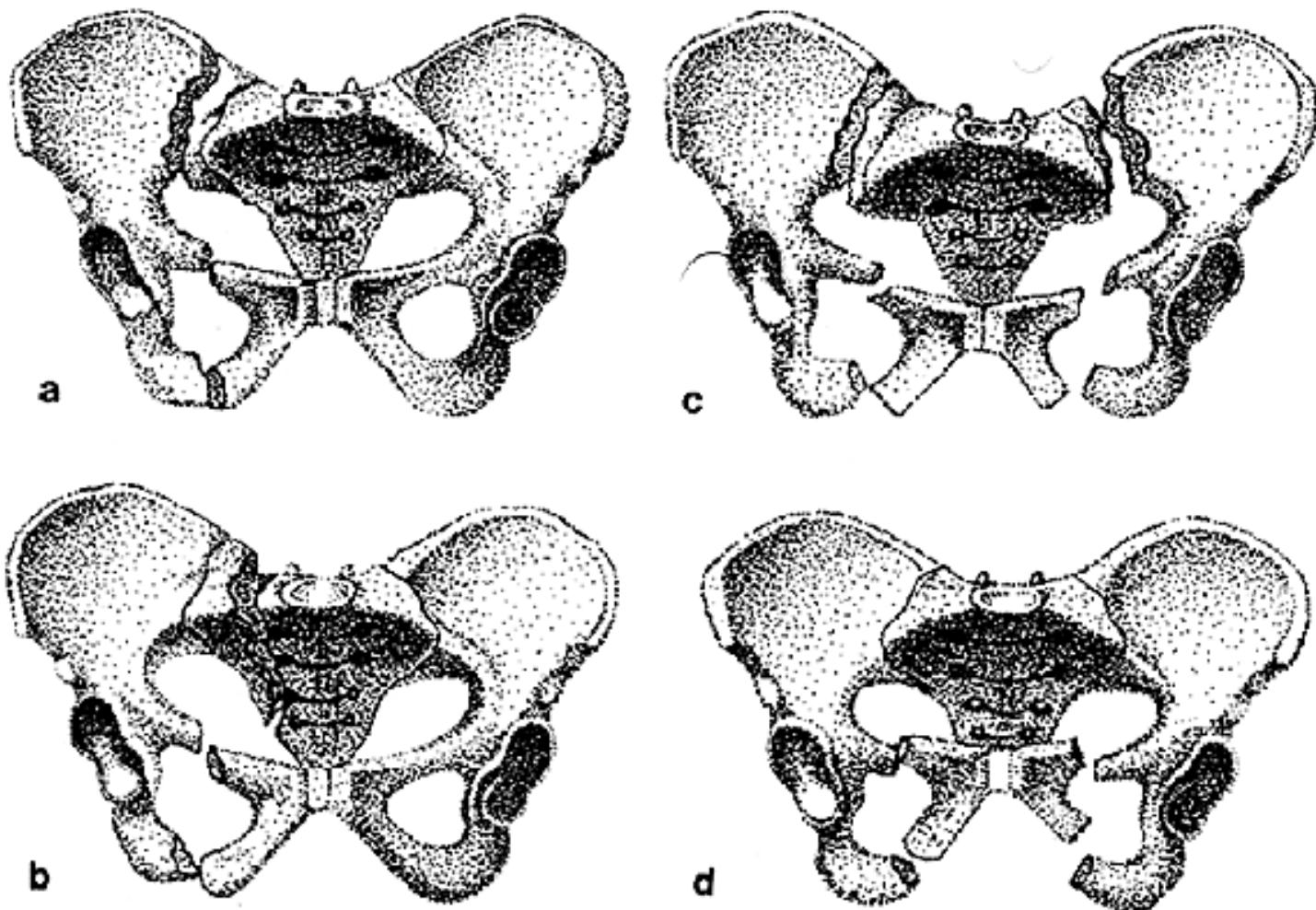
## CLASIFICACION

Las lesiones traumáticas que comprometen el anillo pelviano se pueden dividir en tres grupos (Figura 40).

I. [Fracturas por arrancamiento, provocadas por contractura muscular violenta.](#)

II. [Fracturas o luxofracturas del anillo pelviano, debidas a aplastamiento.](#)

III. Fracturas del sacro y coxis.



**Figura 40. Fracturas de la pelvis.**

- (a) Fractura del ala ilíaca posterior y ramas ilio e isquio pubianas derechas.
- (b) Fractura del ala del sacro y ramas ilio e isquipubianas derechas.
- (c) Fracturas de las ramas ilio e isquio pubianas derecha e izquierda.
- d) Fractura del anillo pelviano anterior. Ramas ilio e isquiopubiana, derecha e izquierda.

---

## PRIMERA SECCION. PATOLOGIA TRAUMATICA

---

### Capítulo Primero. Fracturas. Fracturas del Miembro Inferior.

---

## FRACTURAS EXPUESTAS

---

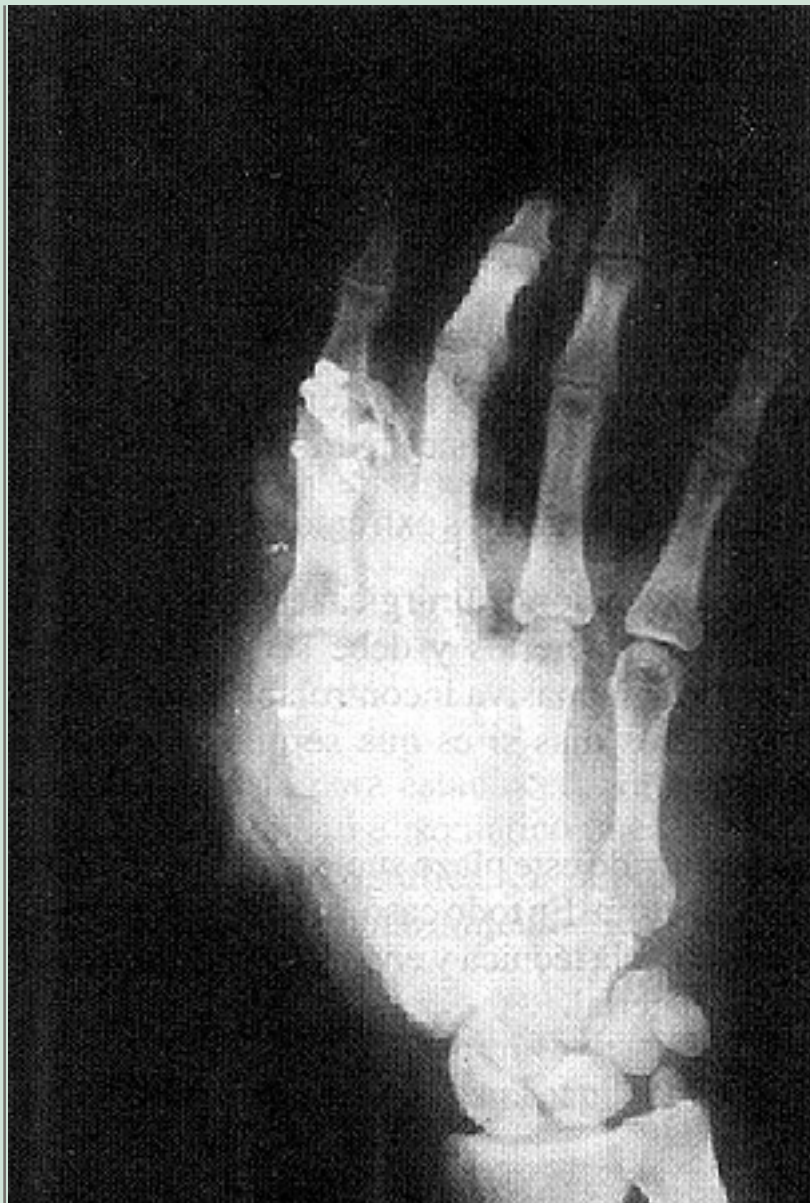### DEFINICION Y CONCEPTO

Es aquélla en la cual el foco de fractura se encuentra directa o indirectamente comunicado con el exterior; de este modo, el concepto de fractura expuesta se identifica con el de herida, en la cual, uno de sus tejidos &endash;el hueso&endash; se encuentra en contacto con el exterior. Lleva por lo tanto involucrado todos los hechos anatómicos y fisiopatológicos propios de una herida: lesión de partes blandas (piel, celular, músculos, vasos, nervios y hueso), desvascularización y desvitalización con riesgo de necrosis de los tejidos, incluyendo el hueso, y por último, contaminación y riesgo de infección de piel, celular y hueso (osteomielitis) que es la complicación más temida de la fractura expuesta.

#### **Figura 43**

Graves heridas y fracturas de la mano, producidas por proyectil (perdigones).





## GENERALIDADES

Son varias las circunstancias que hacen que la fractura expuesta sea una de las lesiones más graves y comprometedoras de toda la traumatología:

- Es bastante frecuente.
- Ocurre en cualquier parte.
- Sus circunstancias hacen que deba ser considerada como una "urgencia no derivable".
- Obligan a un tratamiento inmediato y perfecto.
- El éxito del tratamiento depende, en la mayoría de los casos, del proceder del médico.
- La responsabilidad es pues irrenunciable e ineludible.
- En orden jerárquico, casi en todas las circunstancias están en juego la vida, la extremidad, la función y la estética.

## CLASIFICACION

### Según el tiempo transcurrido y lugar donde se produjo

- Fracturas expuestas recientes o contaminadas.
- Fracturas expuestas tardías o infectadas.

A medida que transcurren las horas, las posibilidades de infección van aumentando en forma rápida.

Puede considerarse como fractura expuesta reciente o contaminada, aquélla que tiene menos de 6 horas; el límite señalado puede ser mayor (hasta 12 horas) en fracturas abiertas, con herida pequeña, sin contusión grave de partes blandas y en aquéllas en que la herida fue provocada no por el agente contundente, sino por el propio hueso desplazado que rompe la piel de adentro hacia afuera, o en lugares limpios, por ejemplo, fractura expuesta en la nieve.

En fracturas expuestas con gran destrucción de partes blandas y de piel, desvascularización de colgajos, producida por agentes contundentes directos, sucios, altamente infectados, debe considerarse que el plazo de contaminación es más corto y ya están infectadas antes de las 6 horas límite.

### Según el grado de lesión de partes blandas (clasificación de Gustilo)

En la actualidad es la más usada, ya que tiene una connotación de tratamiento y pronóstico.

Se las ha clasificado en tres grados:

#### **Grado 1**

La herida es pequeña, generalmente puntiforme, con escasa contusión o deterioro de las partes blandas (piel, celular, músculos, etc.). El traumatismo es de baja energía.

#### **Grado 2**

La herida es amplia y la exposición de las partes blandas profundas es evidente, pero el daño físico de ellas es moderado. El traumatismo es de mediana energía.



### Grado 3

La herida es de gran tamaño en extensión y profundidad: incluye piel, celular, músculos y con gran frecuencia hay daño importante de estructuras neuro-vasculares. Los signos de contusión son acentuados, así como es evidente la desvitalización y desvascularización de las partes blandas comprometidas.

La lesión ósea suele ser de gran magnitud.

Es frecuente la existencia de cuerpos extraños en la zona expuesta.

El traumatismo es de alta energía.

Este último grupo se ha subdividido en tres subgrupos: 3a, 3b y 3c, de acuerdo con el grado creciente del daño de las partes blandas comprometidas.

El grado 3c, en que hay destrucción total de todas las estructuras orgánicas, debe ser considerado como una atrición del miembro afectado.

La consideración del grado de compromiso de partes blandas y óseas, es determinante en la apreciación diagnóstica y en la decisión terapéutica.

Se incluyen en este grado las fracturas expuestas por arma de fuego, las que presentan lesión vascular o neurológica y aquéllas que se producen en terrenos altamente contaminados (caballerizas, establos, etc.).

## PROCESO DE DIAGNOSTICO

No es tan obvio como parece. Para que el diagnóstico sea completo, debe considerarse:

- Anamnesis: debe ser consignado cómo, dónde y cuándo ocurrió el accidente, con absoluta precisión, usando los datos ofrecidos por el mismo enfermo o sus testigos. La magnitud de los daños locales y la posibilidad inmediata de la existencia de otras lesiones (polifracturado o politraumatizado) puede ser inferida con mucha aproximación de estos hechos anamnésicos. Datos como altura de la caída, consistencia y naturaleza del suelo, velocidad del vehículo que provocó el atropello, existencia de estado de ebriedad, tiempo exacto transcurrido, etc., son datos de enorme valor médico y médico-legal; suelen ser determinantes en el pronóstico y en el tratamiento.
- Examen físico: debe ser completo y metódico, referido a:
  - a. Signos vitales: pulso, presión, respiración, temperatura axilar, estado de

conciencia, coloración de piel y conjuntivas, temperatura de tegumentos, etc., considerando antes que nada la posibilidad que se trate de un enfermo polifracturado o de un politraumatizado.

2. Segmentario: cabeza, cuello, tórax, abdomen, columna y extremidades, buscando la existencia de otras lesiones óseas, viscerales, encefálicas o vasculares. Es frecuente la asociación con traumatismo encéfalo craneano.
  3. Localizado el segmento fracturado: debe señalarse magnitud de lesión de partes blandas, existencia de colgajos de piel, grado de desvitalización de piel y colgajos, existencia de ruptura de vasos importantes, magnitud de la pérdida de sangre; posición del segmento fracturado, alteraciones de la irrigación e inervación.
- Examen radiográfico: deben obtenerse radiografías de buena calidad, en dos proyecciones, que abarquen todo el hueso fracturado, incluyendo las articulaciones proximal y distal.

Si es necesario, se debe hacer estudio radiográfico de otros segmentos, en los cuales se sospeche también otras lesiones óseas: cráneo, columna, pelvis, etc.

Otros exámenes: si las circunstancias lo permiten o la infraestructura del establecimiento es adecuada, debe extenderse el estudio inmediato a recuento sanguíneo, hematocrito, tipificación de grupo sanguíneo, valoración de niveles de gases en la sangre, etc.

Sin embargo, la imposibilidad de obtener datos de este tipo, no debe impedir el tratamiento adecuado e inmediato.

## TRATAMIENTO

Corresponde a un procedimiento de suma urgencia, no derivable, y que debe realizarse tan pronto el diagnóstico esté hecho en forma completa y el estado del enfermo lo permita.

### Objetivos

Son cuatro los objetivos del tratamiento de la fractura expuesta y que jerárquicamente son:

1. Evitar o prevenir la infección.
2. Alinear los ejes del segmento e idealmente reducirlos en forma estable.
3. Inmovilizar los fragmentos.
4. Cubrir el hueso con tejidos blandos. Suturar la piel se debe hacer

sólo en condiciones óptimas, sin tensión.

El tratamiento de la fractura propiamente tal, en este momento, es de importancia secundaria.

En la primera atención se debe pretender que la fractura expuesta evolucione cual una fractura cerrada, libre de infección.

Si así ocurre, cualquiera sea la situación de los fragmentos: angulación, desviaciones axiales, rotación, inestabilidad, etc., el especialista podrá recurrir, en un plazo próximo, con elevadas expectativas de éxito, a cualquier procedimiento terapéutico que el caso en particular le aconseje; en cambio, si se le entrega una fractura expuesta infectada, supurando, con lesiones irreversibles de partes blandas, exposición ósea, etc., ningún procedimiento terapéutico será viable ni oportuno, y el caso terminará, con seguridad, en una complicación.

De este modo, el médico tratante, sea especialista o no, debe considerar como cumplida eficazmente su misión en esta etapa del tratamiento, si ha resuelto con éxito los cuatro objetivos señalados y en el orden jerárquico que se indicaron. Todos los procedimientos terapéuticos que deberán ser empleados en el futuro, son resorte del especialista.

Algunas fracturas expuestas pueden ser de inmediato transformadas en cerradas (grado 1), otras ocasionalmente (grado 2), pero esto debe ser valorado de acuerdo a tiempo de evolución (más de 6 horas) o pérdida extensa de piel, existencia de otras lesiones de partes blandas.

Si no se tienen las condiciones óptimas para transformar de inmediato una fractura expuesta en cerrada, se debe dejar sólo cubierto el hueso, habitualmente con músculo, para protegerlo de la necrosis y la infección y no suturar la piel a tensión, que irá irremediablemente a la necrosis.

La cubierta de piel se dejará para más adelante, una vez que se hayan hecho otros aseos de la herida y que ésta esté perfectamente limpia, sin signos de necrosis ni infección.

Esta cubierta se debe lograr lo más pronto posible.

### **Etapas del tratamiento (aseo quirúrgico).**

1. Enfermo en pabellón.
2. Anestesia: general, raquídea, peridural, de plexo (Kulempkamf), según lo determinen las circunstancias.  
Corresponde al cirujano, conjuntamente con el anestesista, la

elección del procedimiento a seguir, dependiendo de la edad del enfermo, antecedentes patológicos, capacidad técnica, etc., todas circunstancias que deben ser valoradas con extremo cuidado en la elección del procedimiento anestésico.

3. Aseo físico: rasurado de la piel; lavado suave con suero tibio, si no hubiera suero se puede usar agua hervida, jabón, povidona yodada, detergentes, etc. Incluye los segmentos óseos en el campo del aseo; con frecuencia están contaminados con tierra, grasa, etc.; se debe examinar la cavidad medular.  
El lavado se repite una y otra vez hasta que el campo de la herida quede absolutamente limpio.  
Es aconsejable durante los primeros lavados, ocluir la herida con apósitos y pinzas fija-campos, para evitar su contaminación con la suciedad de la piel, jabón, pelos, etc.
4. Exploración de la herida: se debe examinar con cuidado toda la extensión y profundidad de la herida, buscando posibles lesiones de vasos, nervios, exposición articular, etc., que pudieron pasar inadvertidas hasta ese momento.
5. Cambio de campo operatorio: terminado el tiempo séptico se inicia el tiempo considerado aséptico. Se cambian sábanas, instrumental, delantal, guantes, gorro, mascarilla, tal cual se usa en una intervención aséptica, yodo a la piel; campo de ropa estéril.
6. Aseo quirúrgico: con bisturí, pinzas, tijeras, se elimina todo tejido desvitalizado; bordes de piel, músculos desgarrados. Si el tejido muscular presenta color negruzco, no sangra, no se contrae al estímulo de la presión de la pinza o con suero frío, probablemente está desvitalizado en tal grado que irá a la necrosis; se debe resecar hasta encontrar músculo viable.  
Los tendones o troncos nerviosos desgarrados o seccionados se identifican; no se suturan, pero se fijan con seda o hilo metálico a las partes blandas; de este modo no se retraen (tendones) y su identificación será fácil cuando llegue el momento de su reparación definitiva. El lavado es profuso con suero fisiológico en gran cantidad, 5 a 10 litros.
7. Tratamiento del hueso: debe caer también dentro del campo del aseo físico y quirúrgico. Los pequeños segmentos óseos se dejan en su lugar; todo segmento óseo adherido a periosteo o músculo debe ser respetado y colocado en su lugar, ya que es casi seguro que posee una suficiente vascularización. Los grandes fragmentos deben ser respetados, limpiados, sus bordes muy sucios se resecan económicamente con gubia, y se ajustan en su sitio.  
La eliminación de fragmentos óseos debe ser muy cuidadosamente considerada, y se ha de limitar a fragmentos muy pequeños, muy sucios y sin conexión con las partes blandas. Los fragmentos se reducen y estabilizan lo mejor posible, de

acuerdo con la variedad de la fractura.

8. Cierre de las partes blandas: las masas musculares se afrontan con material reabsorbible muy fino, la aponeurosis no se cierra. Si es posible, se sutura piel y celular sin tensión. Si hubiere pérdida de piel se debe dejar la herida abierta y el hueso cubierto por músculos.

Los tejidos suturados bajo tensión están destinados a la necrosis y la infección.

9. Heridas que no se suturan: idealmente la heridas en las fracturas expuestas debieran poder cerrarse; sin embargo, hay muchas circunstancias que aconsejan dejarlas abiertas, selladas con apósitos vaselinados.

Aunque no puedan darse normas rígidas, se aconseja no suturar las heridas que presentan los siguientes caracteres:

- Heridas amplias, muy anfractuosas, con tejidos muy mortificados (grado 2 y 3).
- Grandes heridas y colgajos.
- Heridas con tejidos muy dañados, muy sucias y muy difíciles de limpiar.
- Heridas con más de 8 a 10 horas de evolución, sobre todo si los tejidos están muy dañados.
- Cuando las condiciones del medio quirúrgico no han ofrecido suficientes garantías de asepsia.

En estas condiciones resulta más prudente esperar una cicatrización por segunda intención o, mejor aún, lograr el cierre de la herida con injertos de piel.

Se dejan drenajes aspirativos durante las primeras 24 a 48 horas, en heridas extensas, muy profundas, en que hubo gran daño de partes blandas y mucha acción quirúrgica; se hacen aseos a repetición a las 24, 48 y 72 ó más horas.

10. Inmovilización de la fractura: son varias las circunstancias que deben ser consideradas para la elección del método de inmovilización:

- Magnitud de la herida.
- Pérdida de piel (herida abierta).
- Riesgo de infección.
- Concomitancia con otro tipo de lesiones (torácicas, abdominales, craneanas, etc.).
- Necesidad de traslado.

De acuerdo con ello, se emplean algunos de los siguientes métodos:

- Tracción continua.

- Tutores externos.
- Yeso cerrado bajo vigilancia permanente.
- Yeso abierto o entreabierto.

La elección del procedimiento dependerá de variadas circunstancias:

- Infraestructura hospitalaria.
- Existencia de recursos técnicos.
- Gravedad de la lesión.
- Capacidad técnica del equipo de médicos tratantes.

Se debe emplear un inteligente criterio clínico para determinar los pasos a seguir en el manejo del enfermo.

Si las circunstancias lo permiten, debe estimarse como una prudente medida evacuar al enfermo a un servicio de la especialidad.

Es frecuente que el especialista proceda a realizar nuevos aseos quirúrgicos, con el objeto de eliminar tejidos que se observan desvitalizados: reabrir focos que retienen secreciones hemáticas, masas de coágulos o focos supurados, etc. A veces la evolución del proceso obliga a repetir una y otra vez el procedimiento de aseo físico y quirúrgico, como ya se ha dicho.

Según sea la evolución, se puede esperar una cicatrización por segunda intención, o proceder a la sutura de la herida (cicatrización por tercera intención) cuando los signos de infección hayan desaparecido en forma completa. Muy frecuente es la realización de injertos para lograr, lo más rápido posible, una cubierta cutánea adecuada.

Será la evolución del proceso, y sobre todo el criterio clínico del médico tratante, el que determinará el procedimiento a seguir. En este aspecto, nadie debiera guiarse por esquemas o clasificaciones teóricas o pre-establecidas.

11. Antibioterapia: el uso de una antibioterapia de amplio espectro debe ser instalada en el momento mismo de la operación. El uso de antibióticos ha ido cambiando de acuerdo a la eficiencia y especificidad de ellos, algunos de los que se usan actualmente son:

- Penicilina y derivados.
- Cefalosporinas.
- Aminoglicósidos.

Usados en forma independiente o combinados, logran cubrir gran parte de la gama de los gérmenes contaminantes habituales.



El enfermo tratado así en esta primera etapa de su fractura expuesta, debe ser observado en su evolución y en general trasladado a un servicio especializado, para que se continúe y termine el tratamiento definitivo.

Es bueno reflexionar sobre la posibilidad de hacer una osteosíntesis interna de entrada, en el momento de hacer el aseo quirúrgico. Antiguamente se hizo, resultando en su mayoría en fracasos, por infección y pseudoartrosis, que obligaba al retiro de las placas o clavos endomedulares.

Posteriormente se proscribió el uso de elementos de síntesis interna, más aún con el advenimiento de los fijadores externos, que salvaban estas complicaciones.

En el último tiempo, y en centros altamente especializados, se ha vuelto al uso de la fijación interna en situaciones excepcionales, como fracturas producidas en la nieve, limpias, con cortes de la piel netos, grado 1 y que puedan ser operadas de inmediato.

Por lo tanto, la recomendación final es que, en general, la fractura expuesta no debe ser tratada con osteosíntesis interna de inmediato; esto se hace en plazos definidos por el especialista y cuando la situación local así lo aconseja.

Actualmente el uso de fijador externo está muy generalizado, lo que permite reducir y estabilizar una fractura expuesta sin invadir con elementos extraños el foco de fractura; permite además realizar fácilmente nuevos aseos en pabellón, vigilar las heridas en las salas de hospitalización y corregir insuficiencias de reducción, comprimir, realizar transporte, óseo, etc.

Esto permite la reducción y estabilización inmediata de una fractura expuesta.

Las nuevas técnicas de injertos miocutáneos, miofaciales y musculares vascularizados, permite cerrar precozmente las heridas de exposición, lo que ha mejorado notablemente el pronóstico de las fracturas expuestas. A ello se agregan las técnicas de sutura vascular microscópica y los colgajos musculares, que han permitido la curación de graves defectos de partes blandas en fracturas expuestas.



## PRIMERA SECCION. PATOLOGIA TRAUMATICA

### Capítulo Primero. Fracturas. Fracturas del Miembro Inferior.

## POLITRAUMATIZADO

Corresponde al paciente que ha sufrido un traumatismo violento, con compromiso de más de un sistema o aparato orgánico y a consecuencia de ello tiene riesgo de vida.

Esta definición que implica violencia, graves lesiones y especialmente riesgo de vida, diferencia al politraumatizado del policontundido y del polifracturado que, aun con lesiones graves, no lleva implícito un riesgo de vida.

En la actualidad los traumatismos son la principal causa de muerte dentro de las primeras cuatro décadas de la vida. Como causa global de muerte en todas las edades, el trauma es superado únicamente por el cáncer y las enfermedades cardiovasculares.

Los traumatismos constituyen una enfermedad devastadora y destructiva que afecta especialmente a jóvenes, los miembros potencialmente más productivos de la sociedad. En EE. UU. ocurren anualmente cincuenta millones de accidentes, de los cuales un 20% deja secuelas invalidantes. Directa o indirectamente los traumatismos constituyen uno de los problemas de salud más caros que se conocen, ya que por una parte involucran gastos en la atención médica y, por otro, en los días de trabajo perdidos anualmente (paciente-trabajador-joven).

La mortalidad calculada al año 2000, entre los 15 y los 64 años, en Chile, es de un total de 30.242 y se distribuye en:

● Causa traumática	7.770
● Tumores	6.550
● Cardiovasculares	5.534
● Digestivas	4.057
● Respiratorias	1.149
● Infecciosas	680

Dentro de las causas traumáticas, las más frecuentes son (Champion, 1990):

● Accidentes de tránsito	49%
● Caída de altura	16%
● Herida de bala	10%
● Herida por arma blanca	9%
● Aplastamiento	5%
● Otros	11%

La mortalidad en los pacientes politraumatizados sigue una distribución trimodal característica.

### Primera etapa

La muerte sobreviene en los primeros segundos o minutos del accidente, y generalmente es debida a laceraciones cerebrales, médula espinal alta, tronco cerebral, lesiones cardíacas, ruptura de aorta y de grandes vasos. Muy pocos de estos pacientes pueden ser salvados.

En orden de importancia, el peligro de muerte inminente está dado por:

### Lesiones del sistema respiratorio

1. Interrupción de la vía aérea permeable por cuerpos extraños en boca, laringe, tráquea o bronquios, como placas o prótesis dentarias, vómitos que se aspiran, sangre, hematomas del piso en la boca en traumatismos maxilofaciales, proyección de la lengua hacia atrás, etc.
2. Ruptura tráqueo-brónquica.
3. Hemotórax a tensión.
4. Fracturas múltiples de las costillas, con tórax volante, desviación del mediastino, etc.
5. Contusión pulmonar (pulmón de shock).

### Lesiones del sistema cardio-vascular

1. Hipovolemia por hemorragia fulminante, sea interna o externa.

2. Shock en cualquiera de sus formas etio-patogénicas: hipovolémico, neurogénico, por insuficiencia cardíaca, etc.
3. Hemopericardio con taponamiento cardíaco.
4. Hemorragia masiva por ruptura de la aorta o de los grandes vasos.

## Lesiones del sistema nervioso central

1. Contusión cerebral grave.
2. Hemorragia cerebral masiva.

## Segunda etapa

La muerte ocurre durante los primeros minutos o después de algunas horas de producido el traumatismo. Se ha llamado "la hora de oro" del paciente politraumatizado, ya que es el período donde se pueden evitar las muertes "prevenibles" con una atención rápida y eficiente. En ésta etapa la muerte sobreviene por un hematoma subdural o epidural, hemoneumotórax, ruptura de bazo, laceración hepática, fractura de pelvis o lesiones múltiples asociadas con hemorragia masiva.

## Tercera etapa

La muerte ocurre varios días o semanas posterior al traumatismo, y casi siempre es secundaria a sepsis o falla orgánica múltiple.

Conceptualmente, cuatro factores influyen en la morbimortalidad de los pacientes politraumatizados:

- Gravedad de la lesión.
- Factores del huésped (patología asociada).
- Tiempo transcurrido entre el accidente y la atención.
- Calidad de la atención.

Los puntos primero y segundo no son posibles de modificar por acción directa del médico tratante, especialmente el primer punto. En relación al punto tercero, se ha demostrado que el contar con personal paramédico especializado y bien entrenado, con vehículos de rescate terrestre (ambulancia equipada) o aéreo (helicóptero, avión equipado), y con un centro de operaciones que mantenga un contacto entre el centro de trauma y el equipo de rescate, de tal forma que éste sea quien inicie las maniobras de resucitación, se logra una disminución significativa de muertes "prevenibles". West, en 1983, al comparar las estadísticas de mortalidad sin y con centro de operaciones más una unidad de rescate especializado, demuestra una disminución significativa de la

mortalidad observada en la segunda etapa.

Sobre el punto cuatro debemos poner nuestro máximo esfuerzo. Esto significa contar con un equipo médico y paramédico especializado, liderado por un cirujano de trauma, y con un equipo tecnológico de diagnóstico (Servicio de Rayos, Laboratorio Clínico) y con un equipamiento terapéutico completo (incluido Servicio de Cuidados Intensivos y Pabellón Quirúrgico) disponible las 24 horas del día.

La atención del cirujano de trauma, líder del equipo de atención va enfocada a:

- Evaluar el estado del paciente con precisión y rapidez.
- Resucitar y estabilizar al paciente, resolviendo los problemas en orden prioritario.
- Determinar si los recursos del hospital son suficientes para resolver en forma adecuada los problemas del paciente.
- Realizar los arreglos necesarios para facilitar el traslado interhospitalario (si corresponde) del enfermo.

La acción debe ser considerada en tres momentos diferentes. Los objetivos que deben cumplir en uno y otro, así como los procedimientos a seguir son diferentes, pero deben ser considerados igualmente trascendentes para conservar la vida del paciente, y ello dependerá de la rapidez, decisión e inteligencia con que se adopten las medidas de tratamiento.

## [PRIMERA ETAPA: EN EL SITIO DEL ACCIDENTE](#)

## [SEGUNDA ETAPA: TRASLADO](#)

## [TERCERA ETAPA: INGRESO Y TRATAMIENTO EN EL HOSPITAL](#)

### [EVALUACION PRIMARIA](#)

### [RESUCITACION](#)

### [EVALUACION SECUNDARIA](#)

### [TRATAMIENTO MEDICO DEFINITIVO](#)

## [MANEJO DE LAS LESIONES OSEAS EN EL POLITRAUMATIZADO](#)

## [INDICES DE GRAVEDAD EN LOS POLITRAUMATIZADOS](#)



---

## PRIMERA SECCION. PATOLOGIA TRAUMATICA

---

### Capítulo Segundo. Luxaciones.

---

#### Conceptos Generales

---

#### DEFINICION Y CONCEPTO

Es la lesión traumática de una articulación, en la cual hay una descoaptación total y estable de las superficies articulares.

Todo ello la diferencia de la descoaptación normal que presentan las superficies articulares de la articulación temporo-maxilar, por ejemplo, en el movimiento de abrir y cerrar la boca, en que el desplazamiento de las superficies articulares entre si no es traumática ni estable. También, la definición permite diferenciar la luxación de la sub-luxación, en que la descoaptación, siendo traumática, no es completa. La sub-luxación tibio-astragalina en la fractura trimaleolar del tobillo, es un muy buen ejemplo de ello.

Precisar estos principios anatomopatológicos es importante cuando se consideren la sintomatología, el pronóstico y el tratamiento.

#### ETIOPATOGENIA

Siempre hay una fuerza física, generalmente violenta, que es soportada por los extremos óseos que conforman la articulación, y que tienden a provocar el desplazamiento de una superficie articular sobre la otra. Vencida por la resistencia normal de los medios de contención de la articulación, representados por la cápsula articular, ligamentos y masas musculares, éstos ceden a la fuerza distractora, se desgarran y los extremos óseos se desplazan uno sobre el otro; las superficies articulares se descoaptan, ocupan una posición anormal y la luxación queda constituida.

De todo ello se deduce que, en toda luxación, necesariamente hay un extenso desgarro de la cápsula articular, ligamentos, sinovial, músculos, elementos vasculares y nerviosos, etc. Ello es determinante de la génesis de los problemas

consecutivos a toda luxación; las dificultades en la reducción, la inestabilidad de luxaciones ya reducidas, atrofas musculares, rigidez articular, calcificaciones heterotópicas (miositis osificante), lesiones neurológicas, etc., tienen su origen en los procesos anatomopatológicos descritos.

Debe tenerse en cuenta que la violencia física que actúa sobre una articulación, aparentemente puede ser muy discreta; en estos casos, los movimientos de torsión de los ejes, las angulaciones de los segmentos, actúan a modo de largos brazos de palanca, multiplicando la potencia de la fuerza que se proyecta sobre los extremos óseos que conforman la articulación, provocando su desplazamiento.

Circunstancias que favorecen la luxación

Hay circunstancias que favorecen una luxación:

- Precaria contención entre una y otra superficie articular.  
La articulación escápulo-humeral es un buen ejemplo de ello: mientras la superficie glenoidea del omóplato es pequeña, la de la cabeza humeral es desproporcionadamente grande; la descoaptación, en estas condiciones, es fácil.
- Laxitud cápsulo-ligamentosa: es evidente la facilidad con que una articulación se luxa, cuando la cápsula y sus ligamentos son laxos, permitiendo un amplio rango de movilidad. La articulación del hombro es un buen ejemplo de ello. No así la articulación coxo femoral, que tiene una ajustada coaptación de las superficies articulares, con una cápsula y ligamentos fuertes y firmemente continentes.
- Grado de potencia muscular: si consideramos que la musculatura que sirve a una determinada articulación se constituye en su más importante medio de sujeción, se comprende que todas aquellas circunstancias que alteren o disminuyan la potencia de esa musculatura se constituirán en factores que favorecen la luxación: mal desarrollo muscular (mujeres, obesos, ancianos), agotamiento físico, descontrol muscular, como puede ocurrir durante el sueño profundo, en el estado de ebriedad, anestesia, etc., son otros tantos factores propicios a favorecer una luxación.
- Violencia ejercida sobre la articulación: generalmente es un traumatismo que se proyecta indirectamente sobre la articulación, ejerciendo una tracción, angulación, rotación, etc., solas o combinadas, y multiplicando la potencia de las fuerzas por acción de fuertes brazos de palanca, representados por los segmentos de los miembros traumatizados.

## SINTOMAS

- Dolor: se inicia como muy intenso, con sensación de desgarramiento profundo, fatigante, con tendencia a la lipotimia. Luego el dolor tiende a disminuir de intensidad, pero se exagera violentamente al menor intento de movilizar la articulación. Frente a este hecho, se genera un espasmo muscular intenso e invencible, que hace imposible todo intento de reducción.
- Impotencia funcional: que en general es absoluta.
- Deformidad: por aumento de volumen, edema (codo), pérdida de los ejes (hombro y cadera).



## RADIOGRAFIA

Salvo circunstancias especiales, la radiografía es esencial en el tratamiento de una luxación; no tanto para hacer el diagnóstico, que ya es evidente al examen clínico, como para identificar lesiones óseas, secundarias a la luxación.

Ejemplos pertinentes son:

- Fractura del troquíter en luxación del hombro.
- Fractura del reborde cotiloídeo en luxación posterior de cadera.
- Fractura de epitroclea en luxación de codo.

## PRONOSTICO

Toda luxación, cualquiera que sea la articulación comprometida, debe ser considerada como de pronóstico grave.

Varias son las circunstancias que deben ser consideradas:

- **Rigidez articular:** constituye una amenaza inminente determinada por la fibrosis cicatricial de los daños sufridos por la ruptura de partes blandas, organización de hematomas intra y extraarticulares. El peligro es enorme en articulaciones trocleares (dedos, codo), en articulación de hombro y rodilla.
- **Miositis osificante:** especialmente frecuente, intensa, irreversible y a veces inevitable cuando se trata de la luxación de codo.
- **Lesiones neurológicas:** sea por contusión, tracción o compresión de troncos nerviosos vecinos a los segmentos óseos desplazados. Son típicas:
  - Lesión del circunflejo en luxación de hombro.
  - Lesión del ciático en luxación posterior de cadera.
  - Lesión de cubital en luxación de codo.
- **Lesiones vasculares:** determinadas por rupturas de vasos nutricios de epífisis óseas luxadas, desgarros conjuntamente con la cápsula articular. Ejemplo claro lo constituye la necrosis ósea de la cabeza femoral, que con frecuencia sigue a la luxación de la articulación.

### Factores que agravan aún más el mal pronóstico

Deben ser considerados varios agravantes del pronóstico de la luxación,

que de por si ya es grave:

- Ciertas articulaciones, por su especial estructura anatómica, presentan factores generadores de complicaciones:
- Codo: rigidez y miositis osificante.
- Hombro: rigidez y tendencia a la recidiva.
- Dedos: tendencia a la rigidez.
- Cadera: necrosis avascular de la cabeza femoral.
- Columna: compresión y sección medular con tetra o paraplejia irreversible.
- Violencia del traumatismo.
- Edad: a mayor edad la instalación de complicaciones es inminente.
- Demora en reducir la luxación: en la medida que haya demora de uno o más días, la posibilidad de reducción se va alejando, hasta hacerse finalmente irreductible; los daños vasculares y neurológicos llegan a ser irreversibles; los procesos de cicatrización, que conllevan fibrosis y retracción articular, determinan una rigidez definitiva y, por último, la contractura muscular hace progresivamente difícil o imposible la reducción.

## TRATAMIENTO

La reducción de cualquier luxación constituye un problema de urgencia.

Deben plantearse las siguientes etapas:

1. Diagnóstico correcto.
2. Inmediato reconocimiento clínico, identificando complicaciones neurológicas, vasculares, óseas, etc.
3. Estudio radiográfico. Sólo en forma excepcional es permitida la reducción de una luxación sin estudio radiográfico previo.
4. Traslado a un centro médico.
5. Anestesia general o local (excepcional: dedos).
6. Maniobras de reducción suaves e inteligentemente realizadas.
7. Inmovilización adecuada.
8. Rehabilitación funcional.

## RESUMEN

- Toda luxación corresponde a un cuadro traumatológico de urgencia, generalmente no

derivable.

- El diagnóstico debe ser inmediato, así como el reconocimiento de sus complicaciones.
- La reducción debe ser realizada con carácter de urgencia.

---

## PRIMERA SECCION. PATOLOGIA TRAUMATICA

---

### Capítulo Segundo. Luxaciones.

---

## LUXACION ESCAPULO-HUMERAL

---

### DATOS DE LA ANATOMIA DEL HOMBRO

Hay en la anatomía de la articulación del hombro, hechos importantes que ayudan a explicar la patogenia, sintomatología, complicaciones y tratamiento de esta luxación.

A modo de recuerdo señalamos algunos hechos básicos, pero sería aconsejable un estudio más acabado del problema.

- Es una articulación de gran movilidad.
- Hay una gran laxitud cápsulo-ligamentosa, que permite la gran movilidad articular.
- Desproporción entre el tamaño de las superficies articulares correspondientes. La glenoides es muy pequeña y la cabeza humeral muy grande. Ello determina la fácil desestabilización de la articulación.
- La cara anterior de la cápsula articular (muy laxa) está reforzada por tres ligamentos gleno-humerales, que dejan entre ellos un sector capsular sin refuerzo ligamentoso (foramen oval de Weibrecht); por allí escapa la cabeza humeral.
- El nervio circunflejo (motor del músculo deltoides) circunscribe estrechamente el cuello del húmero; es muy corto y su distancia al origen del plexo es muy pequeña. Por ello su capacidad de elongación es mínima. Tiene una pequeña zona de sensibilidad cutánea en la cara postero externa del 1/3 superior del hombro y brazo.
- La cavidad glenoidea presta inserción al rodete de ampliación, en el cual a su vez busca sujeción la cápsula articular. Es tan sólida esta unión que, con mucha frecuencia, se desprende la inserción del rodete en el hueso, quedando intacta la unión entre cápsula y rodete.

Los detalles anatómicos referidos ayudan a explicar por qué la luxación del hombro corresponde al 50% de todas las luxaciones.

### MECANISMO DE PRODUCCION

Son dos los mecanismos que provocan la luxación:

- **Mecanismo directo:** es excepcionalmente raro y se produce por un traumatismo aplicado directamente en la cara posterior de la articulación, impulsando a la cabeza del húmero contra la cara anterior de la cápsula articular, con tal violencia que provoca su desgarro y luego descoaptación de la articulación.
- **Mecanismo indirecto:** sin lugar a dudas es el mecanismo más frecuente. Se produce la luxación estando el brazo en abducción y sobre todo en rotación externa; en este momento la cabeza humeral se encuentra en un íntimo contacto con la cara antero inferior de la cápsula articular.

Si, en esta posición, se aplica una fuerza axial contra la articulación, la cabeza humeral presiona la cápsula, la desgarra y sale fuera de la cavidad articular. Las masas musculares tóraco-humerales (pectoral y subescapular principalmente) se contraen con fuerza, fijan y estabilizan la posición anormal.

## ANATOMIA PATOLOGIA

La cabeza humeral, al irrumpir con violencia contra la pared antero-inferior de la cápsula articular y provocar su desgarro, determina lesiones extensas de sinovial, manguito capsular, ligamentos, rodete glenoideo, vasos, nervios, músculos y sus inserciones. Los desgarros son extensos, y la hemorragia profusa. Todo ello va a un proceso de cicatrización, fibrosis, retracción y rigidez. Debe tenerse en cuenta la sucesión de estos procesos anatomopatológicos para explicarse y poder prevenir sus consecuencias.

Aproximadamente un 25% de las luxaciones se asocian con fracturas del troquíter; la violencia y magnitud del desplazamiento, lesiona por tracción o contusión ramas del plexo braquial, especialmente del nervio circunflejo (25% de los casos).

Más raros son el compromiso de la arteria o vena axilar o sus ramas circunflejas.

### Ubicación de la cabeza humeral luxada

En el 95% de los casos la luxación es anterior, pudiendo ocupar tres posiciones.

- Luxación sub-glenoidea: rara, y con frecuencia se transforma espontáneamente en pre-glenoidea o sub-coracoidea, por contractura muscular.
- Luxación sub-coracoidea: la cabeza está colocada en un plano más superior, inmediatamente bajo la apófisis coracoidea y es la más frecuente de todas las posiciones anteriores posibles.
- Luxación sub-clavicular: la cabeza está en un plano aún más

elevado, directamente bajo la clavícula y por dentro de la apófisis coracoides. La contractura muscular suele encajar fuertemente a la cabeza en el espacio coracosto-clavicular. También es una posición muy rara.

## SINTOMAS Y DIAGNOSTICO

En general el diagnóstico es simple; al antecedente de la caída, la posición del brazo, enfermo con mucho dolor en el hombro, sujetándose el antebrazo con el codo flectado, revela lo que ha ocurrido.

### Cuadro clínico

- Enfermo joven.
- Con el antecedentes de una caída con el brazo en abducción y rotado al externo.
- Brazo fijo en abducción ligera.
- Aplanamiento del contorno del hombro; "hombro en charretera", producido por la prominencia del acromion; en ausencia de la cabeza humeral bajo del deltoides, éste cae vertical hacia abajo.
- Desaparece el hueco delto-pectoral; ahora allí se ve y se palpa la prominencia de la cabeza humeral.
- La región sub-acromial está vacía; y allí puede introducir sus dedos bajo el acromion: "golpe de hacha" sub-acromial.
- Miembro inferior en ligera rotación interna; palma de la mano mira ligeramente hacia adentro y atrás.
- El brazo aparece algo más largo, especialmente en la luxación infra-glenoidea.

La signología no varía sustancialmente en las tres variedades de luxaciones anteriores; es posible ubicar la cabeza humeral en los sitios axilar, sub-coracoidea o sub-clavicular en las variedades respectivas.

El diagnóstico de luxación de hombro no basta; debe investigarse de inmediato el posible compromiso neurológico o vascular.

### Diagnóstico del compromiso del nervio circunflejo

Es la complicación neurológica más frecuente y debe ser investigada antes y después de la maniobra de reducción, dejando constancia escrita de su existencia.

- Del compromiso motor: el deltoides está paralizado; pero no es

fácil comprobarlo por imposibilidad de mover el hombro; la flacidez del músculo paralizado no es un signo seguro.

- Del compromiso de la sensibilidad: el circunflejo, nervio esencialmente motor (del deltoides) presenta una zona de sensibilidad cutánea a lo largo de la cara postero-externa de la región deltoidea y mitad superior del brazo.

La pérdida parcial o total de la sensibilidad de esta zona cutánea, indica que el compromiso neurológico del circunflejo es seguro.

El hallazgo debe ser consignado por escrito e informado a los familiares del enfermo. Si fuese posible, debe pedirse la interconsulta a un neurólogo.

La comprobación de la complicación neurológica tiene una importancia trascendental en el pronóstico y en el tratamiento. Ante el daño del nervio circunflejo, la luxación en sí misma deja de tener un valor preeminente y el tratamiento deberá ser dirigido con gran dedicación al problema del músculo denervado.

Ignorar la existencia de esta complicación y no abordarla en forma correcta, determinará la pérdida irreparable de la función útil del hombro (movimiento de abducción).

## Examen radiográfico

Idealmente debiera tenerse una buena radiografía del hombro, previa a la maniobra de reducción; sin embargo, ésta no debiera ser pospuesta si no es posible obtener una radiografía inmediata.

## Objetivos

- Investigar si hay fractura del troquíter y sus caracteres.
- Confirmar el diagnóstico exacto.

## TRATAMIENTO

Las maniobras por las cuales se reduce la luxación debieran ser tan suaves que, en general, no debiera ser necesaria una anestesia general para conseguirla.

Así, pudiera intentarse esta reducción sin anestesia, en casos excepcionales:



- Luxación de menos de dos horas.
- Enfermo joven.
- Enfermo tranquilo y confiado.
- Cirujano con una buena experiencia traumatológica.

Sin embargo, son tales las ventajas que la anestesia general le ofrece tanto al enfermo como al cirujano, que es excepcional que se intente la reducción sin ella. En luxaciones que tengan ya más de dos a tres horas, en enfermos de edad avanzada con muy probable osteoporosis que hace fácil una fractura del cuello del húmero, con mucho dolor, excitados, temerosos, etc., o cuando se carece de la debida experiencia, resulta desaconsejable el intento de reducir sin anestesia.

Son tres los métodos más usados para conseguir la reducción.

### **Método hipocrático**

Se consigue la reducción practicando una suave tracción del miembro, colocando la cabeza humeral en rotación externa suave; usando el talón del propio operador como punto de apoyo al húmero, se aduce el brazo logrando desplazar la cabeza hacia afuera, colocándola a nivel de la glenoides; con un suave movimiento de rotación interna, la cabeza es colocada frente al desgarramiento capsular; la tensión muscular y el movimiento de rotación introducen la cabeza dentro de la cavidad articular:

### **Técnica**

1. Enfermo tendido de espaldas.
2. El operador coge con sus dos manos la muñeca del enfermo.
3. Se coloca el talón del pie descalzo (hombro derecho-pie derecho; hombro izquierdo-pie izquierdo), junto a la axila, entre la pared del tórax y el 1/3 superior del húmero, sin presionar con el talón en el fondo de la axila.
4. Tracción suave, firme, sostenida.
5. Suave y lenta rotación externa, que desencaja la cabeza humeral.
6. Cuidadosa aducción del brazo, presionando contra la del punto de apoyo del talón; así se consigue desplazar la cabeza hacia afuera y colocarla frente a la glenoides.  
Es el momento más peligroso de la maniobra. El talón desnudo, actuando como dinamómetro, va indicando el grado de la presión ejercida. Una fuerza excesiva, en un hueso osteoporótico, puede provocar fácilmente la fractura del cuello del húmero.
7. Manteniendo la tracción y la aducción del brazo, mediante una suave rotación interna se reduce la luxación.

## Maniobra de Kocher

Pretende movilizar la cabeza del húmero haciéndola seguir una trayectoria inversa a la que describió al luxarse; si se pone atención en el desplazamiento de la cabeza en cada una de las distintas etapas de la maniobra de reducción, se verá que con la tracción, rotación externa, aducción del brazo y por último, con la rotación interna, se ha hecho seguir a la cabeza humeral, en sentido inverso, el mismo camino que siguió al luxarse.

Las maniobras deben ser extremadamente suaves, sostenidas, sin violencia alguna, a tal extremo que es la maniobra más adecuada para reducir la luxación sin recurrir a la anestesia general.

### Técnica

1. Enfermo acostado, codo flectado en 90°.
2. Hombro en el borde mismo o un poco por fuera del borde de la camilla.
3. Tracción sostenida, manteniendo el brazo en ligera abducción.
4. Manteniendo la tracción, hacer rotación externa del brazo, en forma muy suave, firme y sostenida, hasta llegar a los 80° (casi al plano de la camilla).  
Es el momento más peligroso de la maniobra. Si la cabeza del húmero no está libre, si hay fuerte contractura muscular, si hay dolor y si la maniobra es descontrolada y violenta, la fractura del cuello del húmero es inminente.
5. Siempre manteniendo la tracción y la rotación externa, llevar el codo hacia adentro (aducción del brazo) y adelante, de modo de colocarlo en un punto cerca de la línea media, sobre el hemitórax; con esto se desplaza la cabeza humeral hacia afuera y la enfrenta a la glenoides y la deja frente a la brecha capsular.
6. Rotar el brazo hacia adentro (circunducción) y colocar la mano del enfermo sobre el hombro del lado opuesto.  
Generalmente es en este momento cuando la cabeza se introduce en la cavidad articular, a través de la brecha articular.

De inmediato, el operador siente un pequeño impacto de la cabeza al entrar en su cavidad; los relieves normales del hombro se recuperan; desaparece la cabeza en el surco deltopectoral, y ahora es posible palparla bajo el acromion. Los movimientos del hombro son normales.

Desconfíe al detectar un chasquido fuerte y violento en el momento de la reducción: puede no ser sino que la manifestación del desplazamiento de la cabeza de una posición a otra: subglenoidea y subclavicular a subcoracoidea y vice versa.

## **Técnica de Stimson**

Muy poco usada entre nosotros. Consiste en:

1. Colocar al enfermo en decúbito ventral.
2. Brazo colgando, soportando un peso entre 5 a 10 kg, y ello mantenido durante 10 a 15 minutos.
3. Suaves movimientos de rotación interna y externa, logrando conseguir la reducción.

Es un procedimiento fácil, que no implica desarrollo de una técnica complicada, ni trae consigo ningún riesgo; ello lo hace apto para ser realizado en casos de mucha emergencia o cuando el operador carezca de expedición con las técnicas anteriormente mencionadas.

## **Procedimiento post-reducción**

La reducción de la luxación no determina el fin del tratamiento; quedan por cumplir los siguientes procedimientos:

- Comprobación de indemnidad del nervio circunflejo, y que no haya compromiso vascular (pulso radial, temperatura y color de los tegumentos de la mano, ausencia de dolor muscular por isquemia).
- Radiografía del hombro para comprobar que no ha habido una fractura (troquíter) y que la luxación está reducida.
- Inmovilización del hombro, de modo que impida los movimientos de abducción y rotación externa.

El vendaje Velpeau es una buena inmovilización, que se debe mantener por 10 a 15 días, para iniciar ejercicios activos del hombro y codo, controlados por el médico por lo menos una vez por semana y realizados todos los días y varias veces al día.

No se autoriza la práctica de actividades deportivas, atléticas, de esfuerzo físico, antes de los dos a tres meses.

Los plazos señalados son más largos y la estrictez en el cumplimiento de las indicaciones es mayor en enfermos pasados los 40 a 45 años de edad.

## COMPLICACIONES

### Lesión del nervio circunflejo

Quizás sea la más frecuente de todas las complicaciones; por estudios electromiográficos se ha llegado a determinar que en no menos de 30% de los casos es posible detectar algún daño del nervio.

La lesión está provocada por elongación del nervio que circunscribe muy estrechamente el cuello del húmero, y siendo relativamente corto, su margen de capacidad para soportar tracción es muy limitada.

La lesión generalmente es transitoria, dependiendo de la magnitud del daño, pero el período de recuperación es lo suficientemente dilatado como para permitir una atrofia progresiva del músculo deltoides, que es, entre todos, el más sensible a la inactividad.

El diagnóstico debe ser realizado de inmediato, y en lo posible con confirmación electromiográfica.

Informe de inmediato &ndash;por escrito&ndash; de la complicación, al enfermo o a sus familiares.

### Tratamiento

- Inmovilización en yeso tóraco-braquial con miembro en abducción de 90° (horizontal).
- Se retira la parte dorsal del segmento braquial y antebraquial del yeso.
- Se invita al enfermo a realizar esfuerzo muscular con el deltoides.

Control periódico.

- Fisioterapia: masaje muscular, estimulación eléctrica, con el objeto de evitar la atrofia por desuso.
- Se retira el yeso sólo cuando haya habido suficiente recuperación del deltoides, de tal modo que sea capaz de sostener el brazo elevado sobre la horizontal.

## Fractura del troquíter

Pasados los 40 a 45 años, es posible la fractura por arrancamiento del troquíter.

En relación a la posición en que éste queda, se distinguen tres tipos:

- El troquíter ha seguido a la cabeza en su desplazamiento y se mantiene en su sitio en forma estable.
- El troquíter se desprende de la cabeza y no la sigue en su desplazamiento; hay un espacio que separa ambas superficies de fractura.
- El troquíter está retraído por acción muscular y ahora se ubica bajo el acromion.

## Tratamiento

- Fracturas del tipo I: reducida la luxación, se controla la posición del troquíter; si no hay desplazamiento, se inmoviliza con un Velpeau por espacio de tres a cuatro semanas. Quedan prohibidas las actividades atléticas o deportivas por espacio de tres a cuatro meses.
- Fracturas de tipo II: si después de la reducción de la luxación persiste el desplazamiento axial del troquíter, se inmoviliza el hombro en abducción mediante un yeso toracobraquial.
- Fracturas tipo III: el troquíter no se ubica en su posición anatómica y requerirá de una reducción quirúrgica y fijación. Esta indicación es válida especialmente en pacientes jóvenes. La comprobación del médico tratante de la existencia de cualquiera de las complicaciones descrita, aconseja imperativamente el traslado de inmediato a un servicio de la especialidad. La resolución de las complicaciones es de la exclusiva responsabilidad del especialista.



---

## PRIMERA SECCION. PATOLOGIA TRAUMATICA

---

### Capítulo Segundo. Luxaciones.

---

## LUXACION TRAUMATICA DE LA CADERA

---

Para comprender correctamente la clínica referente al tema, deben ser recordados los siguientes hechos anatómicos:

- La cadera constituye una gran articulación, dotada de una amplia y extensa gama de movimientos.
- La cabeza femoral está introducida enteramente en el interior del cótilo, "a presión". El contacto es tan hermético, que se genera dentro de la cavidad articulación un verdadero vacío entre las superficies articulares.
- La cavidad cotiloídea, sumada al rodete de ampliación, es muy profunda y aloja en su totalidad a la cabeza femoral.
- El ligamento redondo es un fuerte elemento de sujeción de la articulación.
- Los ligamentos anteriores, muy poderosos, refuerzan la cápsula por delante. Por atrás la cápsula es laxa y sin refuerzos ligamentosos.
- Si la cadera está flectada a 90°, la cabeza femoral está apoyando en una amplia extensión, directamente sobre la cápsula.
- Si además el muslo así flectado, se encuentra en posición de aducción (cruzado sobre el otro), prácticamente toda la cabeza del fémur apoya sobre la cápsula posterior, sin apoyo acetabular.
- El tronco del nervio ciático desciende directamente tras la cara posterior de la articulación; allí puede ser contundido directamente por la cabeza femoral en su desplazamiento posterior.
- Los vasos arteriales, nutricios del cuello y cabeza del fémur, discurren en el espesor de la cápsula articular; el desgarramiento de ella en la luxación de la articulación, compromete en tal grado la vascularización de la cabeza que puede determinar su necrosis por avascularidad.

### ETIOPATOGENIA

Siempre es el resultado de un traumatismo muy violento; están siempre presentes la velocidad, instantaneidad, con una gran energía; el traumatismo suele ser muy complejo y en él puede haberse producido otras lesiones concomitantes que es necesario tener presentes y buscarlas en todos los casos. No es rara la concomitancia con fractura de pelvis, fractura de fémur, de costilla, contusión abdominal, traumatismo craneano, etc., lo cual no debe pasar inadvertido.

Son dos los mecanismos productores de esta luxación:



- Mientras el enfermo se encuentra sentado y generalmente con un muslo cruzado sobre el otro, recibe un impacto directo y violento, de adelante atrás contra la rodilla; la fuerza se trasmite a lo largo del muslo (fémur) y propulsa la cabeza femoral axialmente hacia atrás; la cabeza femoral se proyecta contra el reborde cotiloídeo y especialmente contra la cápsula y abandona la cavidad articular, quedando alojada tras ella (luxación posterior o retro cotiloídea). Así ocurre en el choque frontal en un accidente automovilístico por ejemplo, en que el acompañante del chofer, teniendo los muslos flectados choca con sus rodillas contra el tablero de los instrumentos; la luxación es aún más fácil si, como ocurre con frecuencia, lleva un muslo cruzado sobre el otro y va desprevenido (musculatura relajada).
- En el otro mecanismo, el enfermo se encuentra agachado, con sus caderas flectadas; en estas condiciones recibe el peso de un violento impacto sobre el dorso al ser aplastado por ejemplo en el derrumbe de la galería de una mina, techo de una casa, murallas que se desploman, etc.

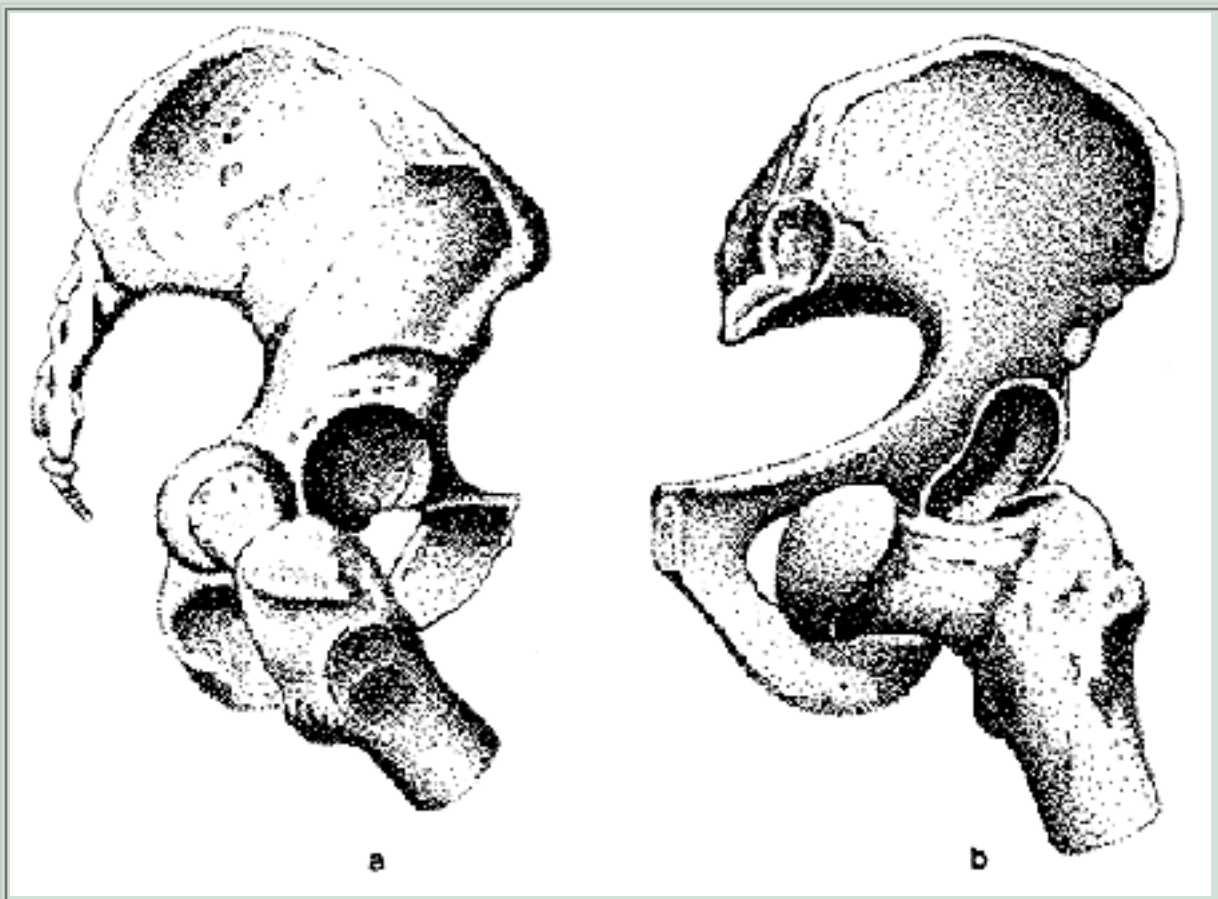
En ambos casos el mecanismo es similar: el fémur es proyectado en su eje axial contra la pared posterior de la articulación, constituida, en esta posición, por la cápsula articular posterior y una fracción de la ceja cotiloídea.

Otros mecanismos ya muy raros, los constituyen la abducción exagerada con rotación externa máxima, o la aducción exagerada con rotación interna.

## VARIEDADES

Hay dos modalidades (Figura 44):

- Luxación posterior: sin duda que en la inmensa mayoría son posteriores con respecto al cótilo, pudiendo la cabeza quedar alojada por debajo del nivel del cótilo (posición isquiática), a nivel de él (posición retrocotiloídea), o por encima del cótilo (posición ilíaca), la más frecuente. En general las dos primeras posiciones son transitorias, cambiando a la posición ilíaca, por la contractura de los músculos pelvitroncantéreos.
- Luxación anterior: extraordinariamente rara, producida por un mecanismo de rotación externa y abducción forzadas y máximas. La cabeza femoral queda ubicada por delante del cótilo, sea en un nivel inferior a él (posición pubiana) o al mismo nivel (posición abturatriz).



**Figura 44**

(a) Luxación posterior de la cadera. La cabeza femoral se encuentra por detrás del cótilo.

(b) Luxación anterior de la cadera. La cabeza femoral se encuentra por delante del cótilo, sobre el agujero obturador.

## SINTOMAS Y DIAGNOSTICO

- Luxación posterior: los signos son característicos y el diagnóstico es, en general, fácil:
  - a. Hombre adulto joven.
  2. Traumatismo violento, en que han actuado fuerzas axiales directas o indirectas a lo largo del fémur, contra la cadera flectada.
  3. Dolor en la raíz del muslo.
  4. Impotencia funcional total.
  5. Posición viciosa del muslo, que es muy típica:
    - Muslo aducido.
    - Rotado al interno.
    - Miembro más corto.
  - f. La cabeza femoral a veces se puede palpar bajo los músculos glúteos.
  7. El macizo troncantereo está más elevado en el lado supuestamente luxado (línea de Rose-Nelaton), lo cual es muy difícil de detectar dadas

las circunstancias.

- Luxación anterior: da una sintomatología inversa, considerando que la cabeza femoral luxada se encuentra en un plano anterior al cótilo.
  - a. Antecedente traumático violento con muslo abducido y rotado al externo.
  2. Se ve y se palpa la cabeza femoral en la arcada inguino-crural o en la región obturatriz.
  3. Miembro inferior más largo.
  4. Miembro inferior abducido y rotado al externo.

## Cuadro radiográfico

Frente a la sospecha o evidencia clínica de una luxación de cadera, idealmente debiera tomarse una radiografía antes de la reducción, no tanto para hacer el diagnóstico, que casi siempre es evidente al examen clínico, como para verificar si hay o no, fractura del reborde cotiloídeo.

Condiciones que debe cumplir el examen radiográfico y normas de interpretación: se puede cometer errores groseros en el diagnóstico, sea porque la técnica radiográfica ha sido inadecuada, como por mala interpretación de hechos evidentes.

- Radiografía de pelvis, muy bien centrada.
- Radiografía de la cadera supuestamente luxada, en posición antero posterior y lateral.

En la inmensa mayoría de los casos la imagen radiográfica muestra claramente cómo la cabeza femoral está fuera del cótilo y así el diagnóstico es evidente. Pero no son excepcionales los casos en que la cabeza desplazada hacia atrás se ubica justamente detrás del cótilo, con tal precisión, que la radiografía frontal puede inducir fácilmente a engaño al mostrarla coincidiendo exactamente sobre la imagen del cótilo.

El examen de ciertos hechos de semiología radiológica permite hacer el diagnóstico correcto.

- Una línea vertical bajada desde el borde externo del cótilo, debe dejar por dentro toda la cabeza femoral.
- El arco cérvico-obturatriz (arco de Shenton) debe ser continuo; cualquier desnivel entre ambas secciones (cervical y obturatriz) indica la posibilidad cierta de que la cabeza está luxada. Sin embargo, aun cuando el arco de Shenton se muestre perfectamente nivelado, la cabeza puede estar luxada.
- Observe la imagen del trocánter menor. En la cadera de un adulto, por extrema que sea la rotación interna, el trocánter menor no desaparece del todo en el borde interno del cuello femoral.

Si en estas circunstancias, el trocánter menor ha desaparecido, no hay dudas: la cadera está luxada.

- Compare el diámetro de la cabeza femoral lado sano con la del lado supuestamente luxado. La cabeza femoral luxada aparece más pequeña, al estar más próxima a la placa radiográfica.

## TRATAMIENTO

Como en todas las luxaciones, la tentativa de reducción debe ser inmediata; en la medida que van transcurriendo las horas, las dificultades en la reducción se van haciendo mayores. La contractura muscular, que va siendo muy poderosa, se constituye en un obstáculo formidable para conseguir la reducción; transcurridos algunos días, la reducción ortopédica puede llegar a ser imposible.

Si las circunstancias son tales que no disponga de un estudio radiográfico, tiene dos posibilidades:

- Evacuación inmediata del enfermo a un centro hospitalario idóneo.
- Proceda a la reducción aun sin la confirmación radiográfica.

El procedimiento de reducción suele ser difícil de realizar pero de todos modos debe ser intentado:

1. Anestesia general profunda con relajación muscular.
2. Enfermo acostado en el suelo, sobre una colchoneta o frazadas dobladas.
3. Un ayudante se carga con todo su peso, apoyándose sobre las espinas ilíacas, aplastando la pelvis contra el suelo.
4. El médico flexa la cadera luxada de modo que el muslo quede vertical; la rodilla flexada (90°) y el pie entre las rodillas del operador.
5. El médico coge con sus dos manos la cara posterior de la pierna, bajo el hueco poplíteo y con fuerza, sostenidamente y sin violencia, tracciona hacia el zenit.
6. La cabeza femoral, que está detrás del cótilo, asciende, se enfrenta al cótilo y bruscamente se introduce en su interior.
7. Compruebe que la reducción conseguida sea estable; empuje el muslo contra la cadera, en forma suave; si la articulación se luxa, significa que o no se redujo o es inestable. Repita la maniobra; compruebe que la luxación está reducida; si en esta circunstancia la articulación se vuelve a luxar, significa que es inestable, muy probablemente por fractura de la ceja cotiloídea posterior. Vuelva a reducir y obligadamente debe fijar la articulación con yeso pelpipédico con el miembro abducido o bien, debe emplear una tracción continua, transesquelética (6 a 8 kg de peso). Si la luxación es estable, puede quedar sin yeso ni tracción.

### Cómo sigue el tratamiento

- Reposo absoluto en cama por no menos de 30 días.
- Cadera inmóvil por dos a tres semanas; luego movilización activa.
- Puede colocar bota corta en rotación interna moderada.
- Hay autores que prefieren colocar un yeso pelvipédico por 30 días.
- En ningún caso se permite la carga del peso en esa cadera antes de los 60 días.
- La inmovilización con yeso pelvipédico es obligatoria por 60 días mínimo, si hay fractura del reborde cotiloídeo. En este caso la deambulacion no está permitida hasta que haya signos radiográficos evidentes de consolidación de la fractura.
- Si el fragmento cotiloídeo fracturado es muy grande o si está desplazado, debe ser reducido quirúrgicamente. En este caso el enfermo debe ser inmovilizado con yeso pelvipédico (luxación inestable) y enviado urgentemente a un servicio de traumatología.
- Controle radiográficamente la reducción de la luxación y examine cuidadosamente la imagen para eliminar malas interpretaciones. Exija buenas radiografías en proyección anteroposterior, lateral y axial (Lauenstein), si ello es factible.

## COMPLICACIONES DE LA LUXACION DE CADERA

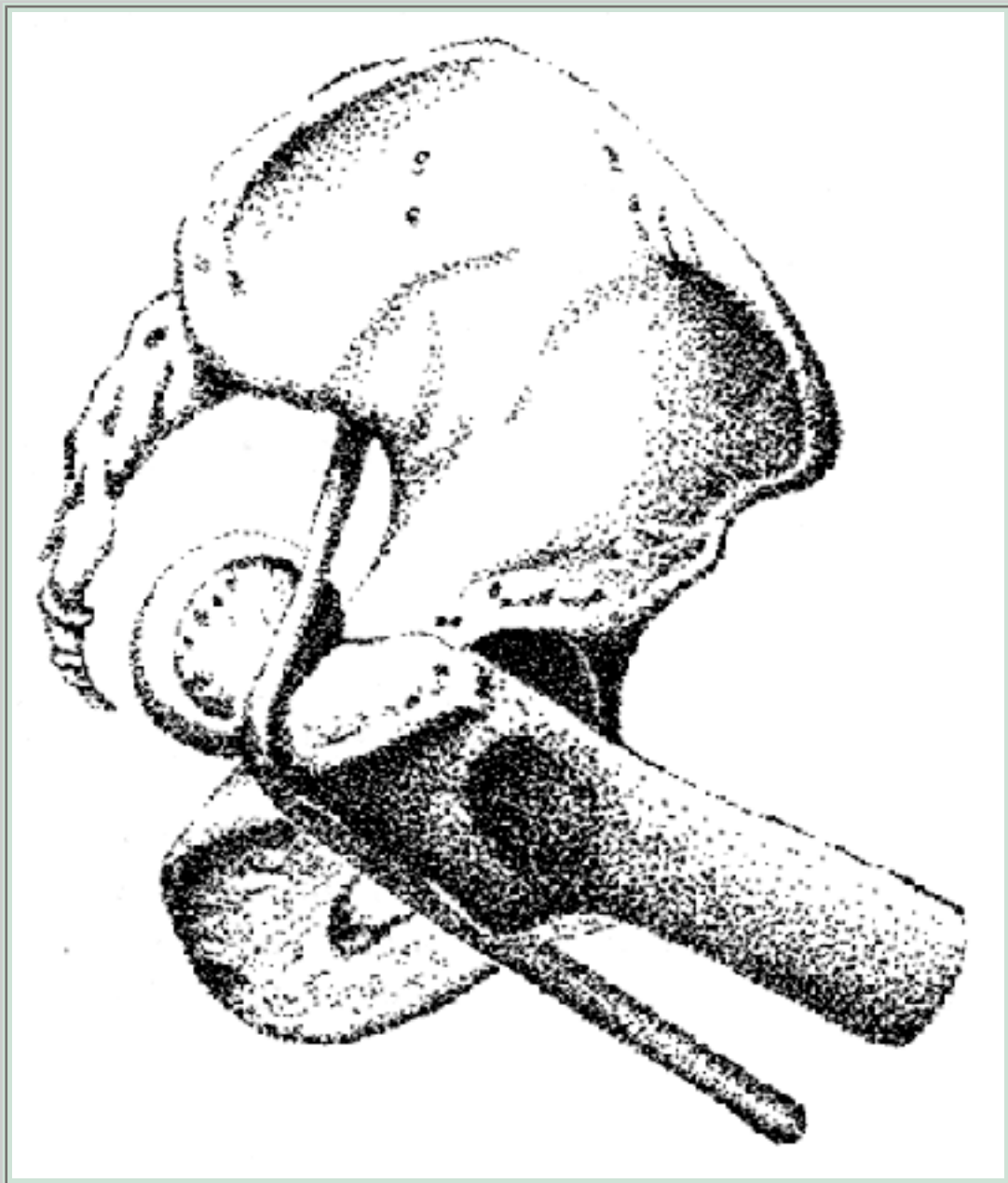
### Fractura del reborde posterior del cótilo

Esta fractura es la causa de que la luxación sea inestable. El enfermo debe ser trasladado, con yeso pelvipédico, a un servicio de traumatología.

### Compromiso del nervio ciático

Es una complicación poco frecuente y está provocada por la contusión del nervio por la cabeza femoral desplazada hacia atrás. No es infrecuente que el daño neurológico comprometa sólo o predominantemente a la rama del ciático poplíteo externo (Figura 45).





**Figura 45**

Luxación posterior de la cadera. En su desplazamiento posterior la cabeza femoral se precipita sobre el tronco del nervio ciático, lo contunde, tracciona y lo desplaza fuertemente hacia el plano posterior.

La recuperación suele ser muy larga y el enfermo debe ser protegido de la atrofia muscular y mala posiciones del pie por la parálisis de los músculos comprometidos (peroneos y tibial anterior). Resulta útil el uso de una férula de yeso, almohadillada para prevenir posiciones viciosas del pie y dedos.

### **Necrosis parcial o total de la cabeza femoral**

Quizás sea la complicación más frecuente y más grave. Ocurre como consecuencia de una lesión de los vasos nutricios de la cabeza femoral, que llegan a ella a través de la cápsula articular. Junto con el desgarro

ocurrido en el momento de la luxación, hay desgarro de los vasos nutricios; si el daño vascular es suficientemente importante, se corre el riesgo inevitable de una necrosis parcial o total de la cabeza femoral.

Está comprobado que mientras más demore la reducción de la luxación, son mayores las posibilidades de una lesión vascular irreparable; es una de las razones que hace obligatoria la reducción precoz de la luxación.

La magnitud del daño de partes blandas peri-articulares (cápsula, ligamentos, etc.), la falta de una adecuada inmovilización prolongada post-reducción, intervenciones quirúrgicas para practicar osteosíntesis de fractura cotiloídea, son otros tantos factores de riesgo de necrosis avascular de la cabeza femoral.

Sin embargo, la complicación puede presentarse, sin que haya habido ninguno de los factores agravantes mencionados.

## **Síntomas y diagnóstico de la necrosis avascular de la cabeza femoral**

La precocidad con que se manifiestan los síntomas y signos, depende de la magnitud del daño vascular y de la extensión de la necrosis; y estos signos pueden aparecer meses y aun años después de la reducción de la luxación.

Ello aconseja ser muy cauteloso al informar el alta de estos enfermos (accidente del trabajo, por ejemplo); en estas circunstancias es prudente dejar expresa constancia en el informe de alta, de la posibilidad que esta gravísima complicación pueda manifestarse clínica y radiográficamente hasta 2 a 3 años después del accidente.

### **Síntomas**

Dolor articular progresivo, claudicación, limitación de los movimientos, especialmente los de rotación interna y externa y de abducción de la cadera.

### **Radiográficamente**

- Disminución de la amplitud del espacio articular.
- Borramiento de la nitidez del contorno de la cabeza femoral.
- Alteraciones progresivas de la trama ósea de la cabeza femoral: zonas hipercalcificadas, áreas más



- densas, zonas osteolíticas, aspectos microquísticos, osteolisis progresiva del cuadrante superior.
- Aplanamiento, desmoronamiento y finalmente destrucción total de la cabeza femoral.
- Cintigrafía ósea, tomografía axial computada.

La situación es progresiva e irreversible.

El enfermo debe ser informado de inmediato de su situación y enviado al especialista. Generalmente el cuadro se resuelve quirúrgicamente: operación de Camera, osteotomías de centraje, artrodesis o artroplastías.

### **Miositis osificante**

Corresponde a la calcificación y aun osificación de hematomas no reabsorbidos en el contorno de la articulación luxada y reducida.

Se minimiza el riesgo de esta complicación, con la reducción precoz, la inmovilización correcta durante un plazo adecuado (1 a 2 meses).

### **Luxación inveterada**

Después de un plazo de una semana, y a veces menos, la articulación se va haciendo irreductible.

### **Causas**

- Cicatrización con fibrosis de la cápsula articular desgarrada.
- Retracción capsular.
- Relleno de la cavidad cotiloídea con un hematoma en organización.
- Retracción invencible de los potentes músculos pelvi-trocantéreos, que fijan férreamente al extremo del fémur en su posición luxada.
- Adherencia de la cabeza, restos de cápsula, envuelto todo ello por el hematoma de las masas musculares, conformando en su conjunto una sola masa fibrosa, densa, calcificada, adherida a los planos óseos y musculares vecinos.

Los intentos de reducir ortopédicamente la luxación en estas condiciones van seguidos del fracaso, corriendo el riesgo de provocar la fractura del cuello del fémur.

El enfermo debe ser enviado al especialista. Debe saberse que la

intervención quirúrgica destinada a resolver esta situación constituye una operación formidable, llena de riesgos y que debe ser realizada sólo por especialistas extremadamente competentes.

## SEMILOGIA RADIOLOGICA DE LA CADERA NORMAL

Cualquiera sea la naturaleza de la patología de la cadera que necesita de un examen iconográfico, éste debe cumplir determinados requisitos técnicos que deben ser

conocidos del médico tratante y exigidos al médico radiólogo. No son infrecuentes los errores de interpretación diagnóstica, sólo por el hecho que determinados detalles técnicos no fueron cumplidos o fueron mal interpretados.

Debe exigirse:

- Radiografía de pelvis.
  - Radiografía de la cadera en estudio, en posición normal (pie al zenit); es decir, sin rotación interna ni externa.
  - De excelente calidad técnica.
  - Bien enfocada en la zona de estudio.
  - Bien nivelada.
  - Sin gases ni contenido intestinal.
- Mientras más finos sean los detalles que usted desee buscar y conocer, más estrictas deben ser las exigencias impuestas al examen.
- Se solicitan proyecciones o posiciones especiales, si el estudio lo aconseja (Proyección de Lauenstein). Es una buena medida clínica consultar con el radiólogo sobre la conveniencia de estudios complementarios y la técnica a seguir.

En una radiografía de pelvis normal, correctamente tomada, los detalles semio-lógicos posibles de obtener son:

- Línea bicrestal horizontal.
- La prolongación de la línea vertical que une las apófisis espinosas, debe coincidir con la sínfisis pubiana.
- La línea vertical perpendicular a la línea bicrestal, bajada desde la apófisis espinosa de la quinta lumbar, debe caer en la sínfisis pubiana.
- El ancho de ambas alas ilíacas debe ser igual.
- Ambos agujeros obturadores deben ser iguales y simétricos

### Detalles semiológicos de la cadera normal

- Ambas articulaciones deben ser iguales en posición, tamaño, densidad ósea, etc.

Compare cuidadosamente todos los elementos constitutivos de la imagen de ambas caderas.

- La vertical bajada desde el reborde externo de la ceja cotiloídea, debe dejar por dentro toda la cabeza femoral.
- En la radiografía de la cadera tomada en posición normal, con el pie al zenit, el trocánter menor se asoma en una pequeña proporción en el borde interno de la región metafisiaria del extremo superior del fémur (cálcar).
- El arco de Shenton dibuja una línea perfectamente curva e ininterrumpida.
- El cuello femoral se ve en toda su extensión, pero orientado en forma oblícua a la placa. Si se requiere examinarlo en toda su longitud, se solicita la radiografía con cadera rotada al interno. El trocánter menor en esta proyección, apenas sobresale del reborde interno de la metafisis (cálcar).

---

## PRIMERA SECCION. PATOLOGIA TRAUMATICA

---

### Capítulo Segundo. Luxaciones.

---

#### LUXACION DE CODO

---

Corresponde a la luxación más frecuente después de la del hombro, y ello es especialmente cierto en los niños.

Anatómicamente es una articulación muy estable, no sólo por la configuración de sus superficies articulares que encajan muy estrechamente una con otra, sino que además se encuentran muy firmemente contenidas por una fuerte cápsula articular y poderosos ligamentos laterales; la articulación está cubierta en su cara anterior por el músculo braquial anterior, el nervio mediano y la arteria braquial, y por detrás y adentro por el nervio cubital. Cuando los segmentos proximales del cúbito y radio se luxan, es inevitable el desgarro completo de cápsula y ligamentos articulares, así como también de la masa del músculo braquial anterior. Todo ello acompañado de una hemorragia intensa que inunda todo el campo articular.

La cicatriz que ello lleva implícito, el hematoma profuso y el desgarro muscular, son circunstancias que explican las dos graves complicaciones que con mayor frecuencia se presentan en el futuro de estos enfermos: la rigidez articular y la miositis osificante. Aunque el compromiso arterial y neurológico sea poco frecuente, cuando ellos se producen, pueden llevar a resultados catastróficos.

Con frecuencia existe además fracturas de la apófisis coronoides, la cabeza del radio, el cóndilo humeral o el olecranon. Ellas no sólo implican un nuevo elemento de mal pronóstico, sino que además pueden constituirse en un importante impedimento en las maniobras de reducción.

El desplazamiento del cúbito y radio, generalmente juntos, puede ser lateral interno, externo o anterior, pero en la inmensa mayoría de los casos por razones de la anatomía articular y el mecanismo de producción del accidente, es el desplazamiento posterior el más frecuente.

#### MECANISMO DE LUXACION

Ocurre en una caída de bruces con fuerte apoyo de la mano contra el suelo; el codo flectado soporta un muy fuerte impacto del peso del cuerpo que con violencia se precipita al suelo.

Una caída de espaldas, con el codo extendido, puede igualmente hacer saltar los extremos del cúbito y radio, hacia el plano posterior. Generalmente la magnitud del traumatismo es intensa; por ello debe considerarse de inmediato la posibilidad, muy

frecuente, de fracturas adicionales.

## SINTOMATOLOGIA

Con el antecedente de una violenta caída de bruceos o de espaldas, apoyando la mano contra el suelo, el enfermo llega con:

- Dolor intenso en torno al codo.
- Impotencia funcional absoluta para mover la articulación.
- Aumento de volumen global del codo.
- Deformación del eje lateral de la articulación: desplazamiento posterior del macizo olecraneano, que se encuentra muy prominente en la cara posterior de la articulación; el vértice del olecranon se desplaza por encima de la línea que une el epicóndilo y la epitroclea.
- Deformación del eje anterior del brazo-antebrazo que se desplaza hacia afuera o hacia adentro de la línea axial, según sea el tipo de desplazamiento lateral de cúbito sobre el húmero.
- Se debe investigar, antes de iniciar ninguna maniobra reductiva, si hay signos de compromiso arterial o neurológico.

## ESTUDIO RADIOLOGICO

Es imperioso. Salvo situaciones excepcionales, no debiera intentarse la reducción sin una radiografía que determine si hay o no fracturas de cabeza de radio, de la epitroclea o epicóndilo, y si la hay, cuál es la situación en que el fragmento desprendido se encuentra.

La posición de los fragmentos comprueba la existencia de la luxación.

## REDUCCION

### 1. Anestesia general.

La anestesia local, infiltrando todo el macizo de la articulación con Novocaína, Dimecaína, etc., sólo procede en casos excepcionales, en luxaciones muy recientes, enfermos tranquilos y fuertemente sedados.

También en ocasiones excepcionales, procedería el uso de hipnóticos endovenosos (Dormonid).

### 2. Tracción suave pero mantenida en el eje del miembro superior; generalmente se requiere de una contra-tracción.

3. Manteniendo la tracción, se flexiona con suavidad el antebrazo; en ese momento, cuando la reducción se ha conseguido, se siente y palpa un claro chasquido en el momento en que el olecranon se encaja en la cara articular del húmero. Se comprueba si la reducción es estable. Si no se logra reducir la luxación o si ésta es inestable, las posibilidades son:
  - Desprendimiento de la epitroclea que se desplaza y se introduce entre las superficies articulares.
  - Fracturas de la cabeza del radio, del olecranon o de la epitroclea que se ha desplazado introduciéndose en el interior de la cavidad articular.

En toda circunstancia, aun con reducción estable, la radiografía post-reducción es obligatoria.

Comprobación de que hay indemnidad de la función motora y sensitiva de antebrazo y mano; control de buena función arterial.

## Inmovilización

- Férula de yeso posterior que incluye brazo, hasta la muñeca.
- Codo flexionado tanto cuanto lo permita el edema del codo, hasta los 90°.
- Vendaje de la férula con suave venda elástica.
- Colgar el miembro superior con collar sujeto al cuello.

La inmovilización se mantiene por un plazo de 10 a 15 días, mientras se mantiene la inmovilización, el enfermo debe ser controlado por lo menos cada 7 días; se vigila el que realice movilización activa de hombro, muñeca y dedos.

Retirado el yeso se inicia un período extraordinariamente delicado en el tratamiento.

1. Se indica movilizaciones activas, lentamente progresivas en el curso de los días. Se repiten los movimientos de flexión y extensión, 4 a 6 veces al día, por 10 minutos cada vez, seguidas de aplicaciones de calor local.
2. El enfermo debe ser controlado estrechamente; ojalá todos los días o 2 veces a la semana.

Hay que considerar que cualquier error en esta etapa del tratamiento amenaza con un desastre.

3. Prohibidos en forma imperiosa los movimientos pasivos, masajes, sesiones de extensión o flexión forzada del codo, etc. Ello lleva indefectiblemente a la miositis osificante y a la rigidez definitiva de la articulación.

El control clínico debe mantenerse hasta el total restablecimiento de la movilidad articular.

Control radiográfico a las dos semanas de iniciada la movilización; se repite a los 30 y 45 días para descartar la iniciación de la miositis

osificante.

## COMPLICACIONES DE LA LUXACION DE CODO

### Fracturas asociadas

Se presentan en un tercio de los casos, especialmente en los niños.

Se constituye en una lesión grave:

- Es una lesión traumática extremadamente intensa, con evidente destrucción de partes blandas peri-articulares.
- Obliga a mantener la inmovilización del codo por un período más largo, lo que significa elevar el riesgo de rigidez.
- En la medida que la lesión ósea sea más importante, el daño articular será peor; el tratamiento se complica hasta llegar al extremo de tener que solucionar el problema en forma quirúrgica.

En el niño se debe ser muy cauteloso antes de tomar una determinación terapéutica.

En casi todos los casos la fractura no constituye un impedimento para terminar el tratamiento como si se tratara de una luxación simple. La excepción radica en grandes desprendimientos de la epitroclea, con desplazamiento intra-articular o separados de su sitio. La indicación será quirúrgica sólo cuando el proceso inflamatorio haya desaparecido; no hay urgencia en la intervención.

En el adulto las lesiones óseas crean problemas complejos, por la magnitud de las lesiones de partes blandas, de la hemorragia y del prolongado tiempo de inmovilización.

Sin embargo, la mayoría de las fracturas asociadas a la luxación no requieren de un tratamiento quirúrgico y así, la norma terapéutica debiera ser similar a la empleada en la luxación simple.

Se prolongará el tiempo de inmovilización en 1 a 2 semanas, y se extremarán los cuidados en el período de rehabilitación funcional.

Serán de indicación quirúrgica aquellas fracturas con gran desprendimiento y desplazamiento de la epitroclea, con gran destrucción de cabeza del radio, que obliga a la resección de la cúpula radial, o fracturas con gran desplazamiento de olecranon.



Ninguna de las circunstancias indicadas obligan a una intervención precoz. El procedimiento debe diferirse hasta que los fenómenos inflamatorios lleguen a su término.

El procedimiento quirúrgico es exclusivo del especialista.

## **Miositis osificante**

Corresponde a un proceso metaplásico que compromete las partes blandas destruidas en torno al codo, especialmente desgarros musculares, ligamento-capsulares, y a la hemorragia consiguiente.

El proceso cicatricial no se constituye en tejido fibroso, como debiera; hay depósito de sales de calcio y, por un determinismo celular poco conocido, en el tejido mesenquimático se induce una derivación de la célula histiocitaria a una forma osteoblástica. De allí que la masa cicatricial no sólo calcifica, sino que llega a la osificación.

En la mayoría de los casos se produce en:

- Luxaciones con gran destrozo de partes blandas.
- Complicada de fracturas concomitantes.
- Luxaciones inestables, que obligan a practicar nuevas reducciones.
- Luxaciones que obligan a reducciones quirúrgicas.
- Sobre todo, maniobras de rehabilitación de la función del codo realizadas en forma precoz, violentas, con movimientos pasivos y forzados de flexión y extensión del codo.

A pesar de que no exista ninguna de las circunstancias señaladas, y a pesar de que el tratamiento fue llevado en forma correcta, la miositis osificante puede llegar a producirse en forma inevitable. Por ello es una buena medida de prudencia, advertir esta eventualidad al enfermo o a sus familiares, e idealmente informarlo por escrito.

Dificultad progresiva para movilizar el codo y "empastamiento" de partes blandas, deben hacer sospechar la complicación.

La imagen radiográfica muestra la sombra calcificada en torno al codo, sobre todo en su cara anterior (braquial anterior), a las 3 ó 4 semanas de reducida la luxación, y progresa en extensión e intensidad cálcica por unos 3 ó 4 meses en que termina el proceso de "maduración".

## **Tratamiento**

Son las actitudes preventivas las que se imponen frente a esta grave complicación, considerando que muchas de las causales son propias de la luxación misma y por ello, son casi inevitables. Pero también hay causales determinadas por el procedimiento terapéutico mismo:

- Reducción lo más precozmente posible de la luxación.
- Manejo incruento de las maniobras de reducción.
- Evitar movilizaciones activas, como método de recuperar la función perdida.
- Favorecer la movilidad pasiva en forma oportuna y delicada.

Descubierto el cuadro de la miositis osificante, se deben extremar los cuidados de la recuperación funcional y el control del enfermo debe ser riguroso.

Los ejercicios activos deben continuarse hasta lograr la mejor recuperación posible. Ello puede significar 2 a 3 meses de paciente tratamiento.

Está contraindicada en este período la remoción quirúrgica del proceso osificante.

Aun cuando el mejor conocimiento de esta patología, así como de su tratamiento, han logrado disminuir en forma apreciable su incidencia, ningún enfermo puede considerarse libre de esta complicación; por ello el médico tratante actúa con inteligente prudencia, cuando informa al enfermo y a su familia, antes de la posible incidencia de la complicación y su evolución.

Transcurridos 6 a 12 meses de finalizado el tratamiento, si existen masas calcificadas u osificadas, ya constituidas, y éstas interfieren en el movimiento del codo, puede plantearse la resección quirúrgica.

La luxación del codo que presenta complicaciones como: irreductibilidad, fracturas de los extremos óseos, compromiso vascular o nervioso, miositis osificante, inestabilidad, debe ser derivado a un servicio de la especialidad.



---

## SEGUNDA SECCION. PATOLOGIA ORTOPEDICA

---

### LUMBAGO

---

Lumbago significa sólo "dolor lumbar". También se denomina lumbalgia o, mejor, "síndrome de dolor lumbar", ya que existen múltiples causas que lo producen.

El dolor lumbar se presenta habitualmente desde la segunda década de la vida hasta la senectud, con diferentes formas y diferentes causas. Esto hace que se postule una infinidad de etiologías para explicar la causa del lumbago, dando cada especialista un énfasis diferente a estas diversas causas.

Este cuadro constituye un problema social y económico para las personas, los países e instituciones de salud, ya que es una de las causas que mayor ausentismo laboral produce, afectando en especial a hombres y mujeres en plena producción laboral y económica. Entre los 18 y 45 años de edad, un 80% de la población ha presentado, al menos, una crisis de dolor lumbar, que la ha obligado a consultar al médico.

Estadísticas chilenas y de otros países, como EE.UU. e Inglaterra, muestran enormes gastos por concepto de licencias médicas, ubicándose inmediatamente detrás de patologías tan frecuentes como la gripe o enfermedades altas del tracto respiratorio. Se calcula en un billón de dólares el costo anual en EE.UU. producto del lumbago.

### CLASIFICACION

Los lumbagos se pueden clasificar de variadas maneras, atendiendo a algún aspecto relevante de su clínica.

#### Según la característica del dolor

- a. Lumbago agudo
- b. Lumbago crónico

#### a. Lumbago agudo

Es un dolor lumbar, de aparición brusca e intensa. En general, en relación a un esfuerzo importante, se acompaña de contractura muscular paravertebral y rigidez vertebral. Provoca incapacidad parcial o total, no hay compromiso

neurológico y se recupera en la gran mayoría de los casos en menos de 15 días, con o sin tratamiento médico.

Puede repetirse varias veces con las mismas características, dejando lapsos sin dolor, conformando una variante denominada "lumbago agudo recidivante".

Otra forma del lumbago agudo es el hiperagudo, que se inicia bruscamente, con gran intensidad del dolor, provoca incapacidad absoluta y obliga muchas veces a hospitalizar a los enfermos en forma urgente y tratarlos con medidas muy agresivas: opiáceos, infiltraciones, anestesia peridural, analgésicos endovenosos continuos, etc.

## **b. Lumbago crónico**

Se caracteriza por dolor en la región lumbar, que puede o no irradiarse al dorso y a los glúteos. Es de comienzo insidioso, muchas veces sin causa conocida. Se asocia a vicios posturales, exceso de peso, alteraciones de la columna, alteraciones psíquicas, laborales, familiares, patologías asociadas, infecciosas, del mesénquima, metabólicas, tumorales, etc.

En muchos de estos casos es necesario un enfoque terapéutico multidisciplinario que comprende médicos traumatólogos, reumatólogos, neurólogos, psiquiatras asistente social, terapeuta ocupacional, psicólogo, kinesiólogo, fisiatra, etc.

## **Según la etiología**

Existen varios tipos de lumbago.

- a. Lumbago con columna sana (lumbagos mecánicos o por sobrecarga).
2. Lumbago con columna enferma.
3. Lumbago de causa extrarraquídea.
4. Lumbago secundario a una enfermedad general.

### **a. Lumbago con columna sana**

Son la gran mayoría. Su causa casi siempre es la "sobrecarga" de estructuras sanas que, al estar sobrecargadas, responden con dolor.

La sobrecarga produce dolor en aquellas estructuras capaces de percibir esta sensación. No está probado que todas las estructuras anatómicas sean capaces de transmitir esta sobrecarga como para que el encéfalo las transforme en sensación dolorosa. Es muy importante saber que no se ha demostrado que el disco sea el sitio de producción del dolor: se sospecha que sólo la parte posterior del anillo discal podría percibir cambios que despiertan dolor, por lo tanto, las discopatías no son causa por sí mismas de dolor lumbar (más bien ellas son causa de dolor en tejidos vecinos por facilitar esta sobrecarga).

La discopatía produce disminución de altura del disco al perder la capacidad para retener agua, provocando sobrecarga en las articulaciones apofisiarias, causando inflamación articular a nivel sinovial o capsular, o condicionando impacto facetario, que produce el lumbago agudo o lumbago facetario agudo.

Por el mismo mecanismo, la hiperlordosis lumbar produce compresión del ligamento amarillo, interespinoso y supraespinoso, llegando a veces a luxarse el ligamento interespinoso.

Para que el dolor se haga conciente, el estímulo que lo produce debe tener un inicio, un recorrido aferente, una interpretación central cortical y luego una ubicación periférica.

El estímulo que provoca el dolor es percibido por los receptores que se encuentran en el saco dural, en el fondo del saco radicular, en plexos venosos, en la grasa peridural, en los ligamentos longitudinal anterior, posterior, amarillo, inter y supraespinoso, periostio y articulación apofisiaria (sinovial, capsula, periostio), etc. De aquí es recogido por el nervio sinuvertebral (de Lushka) y el ramo primario posterior.

El nervio de Lushka forma parte de los nervios espinales, aparece distal al ganglio y, unido con un ramo simpático, se refleja penetrando a través del agujero de conjunción al canal raquídeo, donde da una rama superior e inferior que va a inervar el ligamento longitudinal posterior, periosteo, duramadre, plexos venosos, etc.

Otro ramo nervioso, el primario posterior, inervaría la cápsula articular y los ligamentos, amarillo e interespinoso.

En seguida, la conducción sigue a través de la médula por el sistema ascendente anterolateral, y por la vía polisináptica internuncial, que se conecta con las motoneuronas del asta anterior, lo que se relaciona con los músculos paravertebrales, lo que produciría la contractura muscular que se observa en el lumbago.

El estímulo que va por la médula llega al tálamo y de allí a la corteza. Aquí se elabora el dolor y da la característica diferente con que se presenta en cada persona, dependiendo de la repercusión que el dolor tiene en la corteza cerebral de cada uno.

La sobrecarga, como causa de dolor lumbar, se da en forma muy generalizada en el vicio postural, sobrepeso y tensión nerviosa.

Vicio postural: **la hiperlordosis** del vicio postural produce sobrecarga, ya que la carga que debe transmitirse por la parte anterior (cuerpos vertebrales), lo hace por la parte posterior (arcos posteriores), que no está adaptada a soportar carga, sino a dirigir y permitir el movimiento.

**La carga en compresión** explicaría la inflamación traumática de articulaciones y ligamentos del arco posterior y, por lo tanto, el dolor lumbar en una columna sana.

**El exceso de peso** actúa a nivel lumbar, igual que el vicio postural, a través de la hiperlordosis, el abdomen globuloso arrastra la columna lumbar hacia ventral, lo que determina la hiperlordosis, y sobrecarga las estructuras lumbares posteriores.

**La tensión nerviosa** produce una contractura muscular mantenida, que sobrecarga las estructuras óseas y blandas, produciendo dolor. Además, el músculo mismo se hace doloroso al estar contracturado en forma prolongada.

Este grupo, con dolor lumbar en columna sana, representa la gran mayoría de casos, lo que hay que reconocer para



tener una conducta diagnóstica y terapéutica adecuada. En general, son pacientes jóvenes (20-40 años). La mayoría de los estudios radiográficos resultan normales, encontrando sólo hiperlordosis. De modo que no hay correlación entre la clínica y la radiografía.

## b. Lumbago con columna enferma

Se observa en variadas patologías pero, comparado con el grupo anterior, son menos frecuentes.

- **Espondilolistesis y espondilolisis.** El dolor se inicia en personas jóvenes, en la segunda década de la vida. Es poco frecuente.
- **Artrosis:** es muy frecuente en persona de la 6° y 7° década de la vida, se presenta como artrosis de las articulaciones. En ellas, el proceso inflamatorio compromete el aparato cápsulo-ligamentoso y las sinoviales, generando una verdadera peri-artritis y una sinovitis, que son extremadamente dolorosas.
- **Espondilolistesis degenerativa:** habitualmente a nivel de L4-L5, en personas sobre los 60 años.
- **Artritis Reumatoidea y anquilopoyética.**
- **Escoliosis:** en pacientes sobre 40 años, ya que en los pacientes más jóvenes habitualmente no produce dolor.
- **Tumores:** los tumores producen dolor. Hay que pensar en ellos, especialmente cuando el dolor no cede en los plazos habituales. Existen muchos tipos de tumores que producen dolor lumbar. Aquí también incluimos lesiones pseudotumorales.

1° Primarios	Malignos	Cordoma
		Mieloma
		Condrosarcoma
		Etc.
	Benignos	Osteoma osteoide
		Hemangioma
Tumor de células gigantes		
2° Metástasis	Próstata	
	Hipernefroma	

	Mama
3° Tumores de partes blandas	Angioma cavernoso
4° Pseudotumorales	Enfermedad de Paget

- **Osteopatías metabólicas:** gota, osteoporosis, que produce dolor por fractura y microfractura (en sacro por ejemplo).

### c. Lumbago de causa extra raquídea

- Ginecológica
- Urológica
- Hepatobiliar
- Pancreática
- Muscular (miositis)

### d. Lumbago secundario a una enfermedad general

Artritis reumatoidea, gota, gripe, amigdalitis aguda, etc.

## DIAGNOSTICO

En su gran mayoría es clínico y no requiere de elementos secundarios para su diagnóstico. En pacientes de la tercera y cuarta década de la vida, el lumbago tiene claros signos y síntomas de sobrecarga, como vicio postural, exceso de peso, stress, etc., lo que justifica indicar tratamiento. Si a los 15 días no mejora, recién se hacen exámenes radiográficos para descartar otras patologías.

Si el lumbago se produce en la segunda década de la vida o de la quinta en adelante, al diagnóstico clínico hay que agregar el estudio radiográfico. Esto nos permite descartar la gran mayoría de las patologías de columna, como defectos congénitos, tumores, fracturas, osteoporosis, etc., o nos puede mostrar la patología que está provocando el dolor.

**El estudio radiográfico:** se inicia con la radiografía simple AP y lateral. Se pueden agregar radiografías dinámicas, oblicuas y planigrafías.

**TAC (Tomografía Axial Computada):** los cortes transversales nos permiten ver el interior del canal raquídeo, posibles estenosis raquídeas o foraminales, así como otras

lesiones que ocupen estos espacios dentro de la columna.

**Cintigrafía ósea:** especialmente indicada cuando se sospecha la existencia de metástasis esquelética.

**Mielografía:** consiste en inyectar un medio de contraste intra-tecal para contrastar saco dural y raíces nerviosas.

**Resonancia magnética:** es importante para identificar masas blandas, que ocupan lugar en el canal raquídeo o foraminal.

## TRATAMIENTO

En los lumbagos mecánicos por sobrecarga, que son la mayoría, la prevención es lo más importante, evitando el sobrepeso, corrigiendo el vicio postural y el stress.

Hay otras formas de evitar el lumbago en la vida diaria, como evitar permanecer largo tiempo de pie, uso de taco alto, sentarse sin respaldo, camas muy blandas, inclinación en hiperextensión, o largo rato en flexión lumbar, levantar pesos excesivos con los brazos estirados o sin flexionar las rodillas y realizar esfuerzos por sobre su capacidad física.

### Tratamiento del lumbago agudo

Comprende básicamente medidas sintomáticas y etiológicas. Los primeros días el tratamiento es habitualmente sintomático.

El principal elemento es el reposo, que puede ir desde reposo relativo hasta absoluto en cama, dependiendo de la intensidad del dolor.

En la mayoría de los casos es suficiente el reposo por 72 a 96 horas. Si no mejora en ese plazo, obliga a prolongar el reposo y la pesquisa etiológica.

La causa más importante del lumbago agudo por su frecuencia es la sobrecarga, que puede presentarse en el ambiente laboral, deportivo o del hogar. Por eso el reposo es la medida terapéutica más importante y beneficiosa para su tratamiento.

- Al reposo se agrega analgésicos y anti-inflamatorios, oral o inyectable.
- Sedantes: son importantes por la repercusión que tiene el dolor al

provocar ansiedad y fenómenos depresivos.

También son necesarios también en personas con stress mantenido.

- Relajante muscular es fundamental, ya que el lumbago se acompaña de contractura muscular paravertebral y ésta por sí misma produce mayor dolor, por lo tanto se debe cortar el círculo vicioso de dolor, contractura muscular y más dolor.
- Calor local, es extraordinariamente beneficioso, pudiendo ser superficial (bolsa de agua caliente, cojín eléctrico, bolsa de arena caliente) o profundo (ultrasonido, ultratermia).  
Cualquier forma de aplicar calor, produce analgesia, anti-inflamación y relajación muscular, que reporta así un bienestar extraordinario.
- Infiltración local, con anestésico local solo, o anestésico más corticoides. Esto puede ser muy beneficioso en el lumbago agudo.
- Corsé, que permite la inmovilización de la zona lumbar y, por lo tanto, la movilización más precoz del paciente.

Con esta pauta terapéutica, la gran mayoría de los lumbagos agudos mejorarán en menos de 15 días si la causa es por sobrecarga.

Un número muy inferior de casos obedece a otras causas que no mejoran en este tiempo, como fracturas, esguinces graves (deportes), enfermedades inflamatorias (discitis), infecciones tumorales y pseudo-tumorales, etc.

## **Tratamiento del lumbago crónico**

Aquí es fundamental precisar la causa y tratarla.

Muy frecuente en estos casos es la presencia de sobrecarga, en que el exceso de peso, el vicio postural y el stress siguen siendo una de las causas más frecuentes y deben ser corregidas.

Los fenómenos depresivos aparecen con relativa frecuencia en el lumbago crónico y en el agudo recidivante.

Otras causas que deben ser estudiadas, son los tumores primarios y las metástasis; infecciones (osteomielitis (estafilococo), Mal de Pott), tumores benignos y lesiones pseudotumorales; granuloma eosinófilo, quiste óseo aneurismático, osteoma osteoide, hemangioma.

El tratamiento del lumbago crónico es básicamente igual que el agudo, a lo que se agrega la búsqueda de la causa. Se debe hacer énfasis en:

- Examen clínico y estudio de vicios posturales.
- Rehabilitación muscular y postural.
- Baja de peso cuando hay obesidad.
- Reeduación laboral. Cuando hay insatisfacción laboral se debe descubrir y tratar, de lo contrario es muy difícil la solución del dolor lumbar crónico.
- Uso de fajas ortopédicas, sólo para el momento agudo o de las recidivas.

Muchos pacientes que padecen de dolor lumbar crónico, presentan múltiples causas que el paciente no reconoce (alteraciones psíquicas) o que el médico no es capaz de pesquisar.

Por eso, muchos de estos pacientes deben ser tratados por un equipo multidisciplinario que comprenda profesionales médicos (clínicos y psiquiatras), asistente social, asistente laboral y psicólogo.

En el lumbago, como en cualquier cuadro clínico, los hay de fácil diagnóstico y tratamiento como el lumbago agudo del deportista, y otros de difícil diagnóstico, etiologías y tratamiento como el lumbago crónico del trabajador que busca una compensación económica o está huyendo de un trabajo insatisfactorio, o de la dueña de casa con problemas familiares y con fuerte componente depresivo. En estos casos hay que saber jerarquizar los elementos del diagnóstico y del tratamiento y saber que hay algunos lumbagos que deben ser tratados por un equipo multidisciplinario en que el médico tratante es la cabeza visible del equipo.

---

## SEGUNDA SECCION. PATOLOGIA ORTOPEDICA

---

### LUMBOCIATICA

---

Es el "dolor lumbar irradiado a lo largo del trayecto del nervio ciático". Tiene la misma connotación que la cruralgia, en que el dolor se irradia a la cara anterior del muslo siguiendo el trayecto del nervio crural.

La lumbociática es un cuadro de relativa frecuencia. Puede iniciarse en forma brusca, que es lo más habitual, o insidiosa, con cuadros previos de dolor lumbar puro.

#### ETIOLOGIA

Es producido por la compresión radicular, que limita o impide el deslizamiento de la raíz. Lo que provoca finalmente el dolor es el estiramiento de las raíces nerviosas, cuyo deslizamiento está impedido por la compresión. También la compresión sobre los plexos venosos perirradiculares produce edema y liberación de neurotransmisores del dolor.

Existen muchas causas que pueden comprimir e impedir el deslizamiento de las raíces, como tumores vertebrales, traumatismos, fenómenos inflamatorios, etc. Pero la gran mayoría de las veces es la hernia del núcleo pulposo (90%) que comprime la raíz en la emergencia del saco, en el trayecto del foramen o a su salida.

Generalmente la hernia se produce en forma brusca en los jóvenes o lenta e insidiosamente en enfermos de mayor edad.

#### ETIOPATOGENIA DE LA LESION DEL DISCO INTERVERTEBRAL

El inicio brusco de la hernia se produce por ruptura de las laminillas fibrosas del anillo del disco, en su parte posterior ante una sobrecarga exagerada, por la cual hace prominencia el núcleo pulposo.

El anillo fibroso es más débil en la parte posterior, ya que es más delgado por presentar menos tejido entre las laminillas; a ello se asocia el hecho que el ligamento longitudinal posterior se hace más angosto a nivel de L4-L5 y L5-S1 donde se produce el 96% de las hernias.

En la forma de aparición insidiosa de la hernia discal se produce un trastorno del colágeno con degeneración progresiva del núcleo y del anillo, perdiendo la capacidad de retener agua por alteración de los mucopolisacáridos.

Cuando se combinan fenómenos degenerativos y sobrecarga, puede producirse protrusión del núcleo pulposo. Así, es el trauma o sobrecarga el factor desencadenante en la aparición de la hernia.

Cuando este disco vertebral está afecto a un proceso degenerativo, pierde la capacidad de retener agua, se deshidrata y disminuye de espesor. Radiográficamente la imagen es similar: clínicamente hay dolor lumbar por alteración de la dinámica de las pequeñas articulaciones, generando el síndrome facetario, pero también hay dolor radicular.

Cuando el anillo discal está alterado y el núcleo se desplaza hacia atrás, haciendo prociencia, sin que éste anillo se rompa, se habla de hernia protruida. Cuando el anillo se rompe y el material del núcleo sale de su espacio, se habla de hernia extruida, si este fragmento se separa se habla de hernia secuestrada, que a su vez puede migrar hacia proximal, distal, lateral o medial.

## Estudio clínico

El dolor es el síntoma capital que caracteriza este síndrome. Se inicia en la región lumbar y se irradia a la región glútea, siguiendo el trayecto del ciático, sigue por la cara posterior de la nalga y muslo, por la cara externa y posterior de pierna y pie hasta terminar en la punta de los dedos.

Aumenta con el esfuerzo, la tos, el estornudo, al defecar, etc., es decir, con todas aquellas maniobras que aumentan la presión intra-raquídea (maniobra de Valsalva).

Puede haberse iniciado en forma brusca e intensa, sin una lumbalgia previa, como ocurre en jóvenes o adultos jóvenes que han realizado un esfuerzo físico intenso, brusco y en flexión de la columna (levantar un peso exagerado).

Sin embargo, en la mayoría de los casos, el síndrome se inicia con cuadros de lumbalgias que se han presentado ya en varias ocasiones con motivo de esfuerzos en que está comprometido la función de la columna vertebral. En estos casos, el dolor puede iniciarse en forma leve, se va intensificando progresivamente y en medio de una crisis de dolor lumbar intenso, se desencadena el cuadro de la ciática que identifica el síndrome.

Tampoco es raro que todo el cuadro se inicie en la forma de un



compromiso neurológico atenuado: parestesia bajo la rodilla, o francamente anestesia a lo largo de la cara externa de la pierna y dorso del pie y dedos. En el 60% de los casos el comienzo es insidioso.

No es habitual que los enfermos relaten espontáneamente un déficit muscular. Más bien notan tendencia a tropezar, especialmente si hay compromiso de la raíz L5, que provoca una falta motora de los músculos flexores dorsales del pie.

Los enfermos refieren con frecuencia que el dolor cede con el reposo, especialmente decúbito lateral, con caderas y rodillas flectadas (posición fetal). En esta posición, la raíz comprometida relaja su tensión, quedando en una situación de laxitud que hace que el estímulo doloroso creado por la tensión, se atenúe o desaparezca.

### **Examen físico**

Debe observarse con cuidado con qué facilidad o dificultad el enfermo se saca la ropa, si puede o no flectar el tronco, si puede o no sacarse los zapatos y en qué forma lo hace y cómo es su marcha (si es rígida, insegura, con el tronco inclinado hacia adelante, atrás o hacia un lado). Son datos de observación clínica de extraordinaria importancia y que reflejan el grado de conservación de la capacidad funcional o de equilibrio de todo su aparato locomotor y que se altera con rapidez en los síndromes de lumbalgia y de lumbociática.

### **Examen del enfermo de pie**

Se inicia el examen con el paciente desnudo y de pie. Se puede encontrar desviación lateral del tronco (escoliosis antálgica), o flexión anterior, es decir una actitud asimétrica del tronco.

La columna está rígida a nivel lumbar. Esto se puede objetivar marcando dos puntos a una distancia conocida (por ejemplo 15 cm), y observando si al flectar el tronco no hay aumento de esta distancia, o si lo hay, es menor que lo normal (signo de Schober).

Con esta misma inclinación anterior del tronco se puede reproducir la irradiación del dolor en el trayecto del nervio ciático.

## Palpación

Se encuentra una intensa contractura muscular, que puede ser uni o bilateral. La inclinación lateral puede despertar o aumentar el dolor lumbar. Esto junto a la contractura muscular, limita en forma importante este movimiento y cualquier otro que movilice la región lumbosacra.

## Percusión

A nivel lumbosacra provoca dolor profundo, intenso, con o sin irradiación ciática.

Es llamativo que las lumbociáticas que se originan en el 4º espacio y que comprometen por lo tanto la raíz L5, dan más frecuentemente escoliosis antálgica.

El paciente en posición de pie tiene tendencia a descargar el peso sobre el lado sano y mantener el lado sintomático con la cadera y rodilla en flexión y el pie en equino (flexión plantar), con el objeto de aliviar la tracción sobre la raíz comprometida y, por lo tanto, disminuir el dolor.

Si la compresión es de S1 y ha pasado un tiempo prolongado, se aprecia menor volumen del glúteo mayor del lado afectado y, por lo tanto, hay asimetría en los pliegues e hipotrofia glútea a la palpación de ese lado.

La presión de las apófisis espinosas es dolorosa a nivel de la hernia y puede provocar irradiación dolorosa a la zona radicular que está comprometida (signo del "timbre de Delitala").

La incapacidad o dificultad de caminar en la punta del pie revela compromiso de la raíz S1. Al intentar hacerlo en el lado afectado, se observará que el talón cae bruscamente.

Lo mismo sucede al intentar caminar sobre los talones, cuando la raíz afectada es L5 hay caída brusca del antepie (Steppage).

## Examen con el paciente sentado

Se pueden repetir o comprobar los signos obtenidos con el paciente de pie. La flexión máxima cervical provoca o

aumenta el dolor lumbar (signo de Neri).

En esta posición, se puede provocar la hiperpresión abdominal e intrarraquídea, haciendo que el paciente tosa en forma violenta; con esto, se acentuará el dolor lumbar y a veces se reproducirá el dolor irradiado en el trayecto del nervio ciático, lo que es bastante indicador de una compresión radicular. Se consigue lo mismo al provocar una espiración forzada, ocluyendo boca y nariz. Con esto se aumenta la presión intratorácica y abdominal, lo que a su vez produce aumento de presión intrarraquídea por aumento de la presión del líquido cefalorraquídeo y de los plexos venosos peridurales, los que presionan el saco dural y las raíces. Es la maniobra de Valsalva. Esto mismo lo puede relatar el paciente en la obtención de la anamnesis cuando estornuda, grita, respira profundamente o hace esfuerzo para defecar.

### **Examen con el paciente acostado (decúbito supino)**

Se debe hacer el examen con las rodillas flectadas y una almohada bajo la cabeza.

El signo más clásico y conocido es el que se consigue con la maniobra de "Lasègue", que está casi siempre presente. En la práctica médica cada vez que hay compromiso de L4 o L5 hay un Lasègue positivo.

El signo se obtiene levantando la extremidad afectada con la rodilla flectada. Normalmente la extremidad puede flectarse a 90° sin dificultad y sólo presentando leve tensión isquiotibial, lo que hay que diferenciar del signo de Lasègue positivo. Una vez que la cadera está flectada a 90°, se extiende la rodilla, lo que reproduce el dolor irradiado en el trayecto del ciático.

Normalmente, las raíces L5 y S1 se deslizan libremente hasta 1 cm, iniciando este deslizamiento a los 30 ó 40 grados de flexión de la cadera. Si hay atrapamiento de una raíz se producirá dolor irradiado a lo largo del nervio ciático, iniciándose éste entre los 30° y 40°. Este es el "signo de Tepe positivo", de modo que, para que este signo tenga valor en el diagnóstico de compresión radicular, debe cumplir esta característica. Dolores irradiados por sobre estos valores son de dudoso valor,

más aún si se obtiene cerca de los 90°.

El signo tiene mayor valor aun si es contralateral, el que se obtiene levantando el pie del lado sano, y despertando dolor en el lado enfermo. Naturalmente, es poco frecuente de encontrar.

Existen variantes derivadas de la maniobra de Tepe: una de ellas es bajar la extremidad una vez obtenida la irradiación dolorosa hasta que el dolor cede, en ese momento se flexa dorsalmente el pie en forma forzada, con lo que reaparecen nuevamente el dolor por elongación del nervio ciático. Es la maniobra de Gowers-Bragard.

Existen otras maniobras para elongar las raíces. Aduciendo y rotando internamente la cadera se tensa la raíz S1. Aduciendo y rotando externamente la cadera se tensan las raíces L4 y L5.

Cuando existe una ciatalgia sin que aparezcan estos signos, y especialmente con Lasègue negativo, hay que sospechar que puede tratarse de una ciática de causa extrarraquídea.

En decúbito prono el examen es molesto para el paciente, pero se puede corroborar lo que se pesquisó, con el paciente de pie o sentado y se encuentra dolor a la presión del trayecto del nervio ciático en más del 60% de los casos de hernia del núcleo pulposo.

El dolor se pesquisa más frecuentemente a la salida del nervio en la escotadura ciática mayor, canal isquiotrocantéreo, hueco poplíteo y cuello del peroné.

En esta posición también se debe buscar el signo de O'Connell, que se pesquisa con las rodillas en flexión de 90°, levantando el muslo para hiperextender la cadera, con lo que se logra elongar las raíces del plexo lumbar y principalmente nervio crural y raíces L3 y L4, provocando dolor intenso en caso de lumbocruralgia producido por hernia del núcleo pulposo L3-L4. Este signo se encuentra positivo en pacientes que presentan cruralgia, situación que se puede confundir con patología de la cadera.

## Examen neurológico

Dos son los grandes rubros en el diagnóstico de la compresión radicular:

1. Signos irritativos, representado por el dolor en sus diferentes formas y que ya lo hemos analizado, y
2. Signos de déficit neurológico, que son fundamentales en el diagnóstico clínico, ya que se pueden objetivar bastante bien, mucho mejor que el dolor. Este es un síntoma y, por lo tanto, subjetivo e influenciado por múltiples factores diferentes en cada enfermo.

Los signos de déficit se pueden subdividir a su vez en: sensitivo, motor y de reflejos. Estos signos responden simplemente a inflamación, edema o compresión de la raíz afectada. Manejando la distribución metamérica de las raíces se puede y se debe hacer el diagnóstico clínico de la lumbociática.

**Alteración de la sensibilidad:** puede presentarse como parestesia, disestesia, hipoestesia o anestesia de la zona metamérica correspondiendo a cada raíz.

**Alteración motora:** puede presentarse como ausencia de fuerzas (parálisis) o disminución de fuerza (paresia) de un grupo muscular determinado.

**Alteración de reflejos:** puede presentarse como hiporreflexia, arreflexia o hiperreflexia.

A su vez, esquemáticamente cada raíz presenta características propias de su compromiso.

### Compromiso radicular

Raíz L4	Las HNP L3-L4 representan al 4% de todas las hernias.	
	Reflejo alterado: rotuliano.	
	Zona sensitiva parte interna de la pierna y del pie.	
Raíz L5	Las HNP L4-L5 representan el 48% de las hernias.	

	Reflejo alterado: ninguno (tibial posterior cuando es pesquizable).	
	Zona sensitiva: parte externa de la pierna y dorso del pie, entre el primer y segundo metatarsiano.	
	Motor. Disminución de fuerzas del extensor propio del primer dedo.	
Raíz S1	Las HNP L5- S1 representan el 48% de las hernias.	
	Reflejo alterado: aquiliano.	
	Zona sensitiva: parte externa del pie, hasta el 5º dedo.	

Con estos signos, dos para cada raíz, se puede adelantar un diagnóstico presuntivo, que se puede asegurar o corroborar con otros signos de mayor complejidad.

- Fuerza del glúteo medio. L5.
- Fuerza de músculo glúteo mayor. S1.
- Fuerza de músculos de pantorrilla. S1: hacer caminar al paciente en punta de pie.
- Fuerza de los músculos peroneos. L5: hacer caminar al paciente en los talones.
- Fuerza del cuádriceps. L4.
- Extensión dorsal de los dedos del pie. L5.

La alteración motora se encuentra presente entre 60% y 70% de los casos de lumbociática.

Además de la sensibilidad táctil, se debe examinar la dolorosa y la térmica.

Sensibilidad dolorosa: se explora pinchando con aguja o alfiler zonas simétricas de cada extremidad inferior, que pueden estar simétrica o asimétrica y haber hipoestesia, anestesia o hiperalgesia.

Sensibilidad térmica: a los cambios de temperatura.

Cuando la hernia es masiva, sea en el 4º ó 5º espacio, puede producirse el síndrome de "cola de caballo" con compromiso sensitivo y alteración vésico-esfinteriana.

El diagnóstico de la hernia del núcleo pulposo es clínico, basado en los signos clínicos:

<b>Signos irritativos:</b>	Dolor irradiado	
	Puntos dolorosos (Mc Culloch)	
<b>Signos de déficit:</b>	Motor	
	Sensitivo	
	Reflejos osteotendinosos	
<b>Signos semiológicos:</b>	Actitud antálgica	
	Contractura muscular	
	Alteración de la movilidad	

## Estudio radiológico

Es secundario para el diagnóstico, pero ineludible para plantear el tratamiento quirúrgico y descartar o confirmar otras patologías (5%) que causan lumbociática.

### Radiografía simple

La HNP no se ve con este estudio. No hay signos indirectos confiables como se ha planteado alguna vez, como para afirmar su existencia. Sirve para descartar otras patologías como espondilolisis, espondilolistesis, algunos tumores óseos, espondilitis, etc., pero en la mayoría de los casos la radiografía simple es normal.

En la radiografía lateral se puede encontrar disminución de la lordosis lumbar y disminución del espacio donde se produjo la hernia. En la proyección frontal se puede observar escoliosis antálgica. Estos hechos no tienen ninguna connotación diagnóstica.

### Radiculografía

Mal llamada mielografía. Hasta la aparición del TAC era el examen más importante para confirmar el diagnóstico clínico, habitualmente previo a la cirugía.



Es un método invasivo que utiliza medio de contraste hidrosoluble, por lo tanto ya no se requiere retirarlo, como se hacía antiguamente cuando el medio de contraste usado era no soluble.

La metrizamida se combina muy bien con el L.C.R. y llena la zona lumbar del espacio intradural y las raíces, contrastándolas.

Cuando existe alguna masa extradural, produce una compresión de las raíces las "amputa" o las deforma, produciendo una zona de falta de llenamiento del saco o de las raíces mismas. Puede producirse un bloqueo completo o incompleto, acodamiento de las raíces, etc., pero no es capaz de mostrar hernias que están muy externas en el canal foraminal o fuera de él.

### **Tomografía axial computada**

Actualmente es el examen más utilizado para el diagnóstico de la HNP y su posterior cirugía. Da la ubicación exacta de la hernia en cuanto al nivel, el lado, la dirección de migración, su tamaño, sugiere el tipo de hernia en el sentido de si es protruida o extruida.

Tiene algunas limitaciones, como es no poder demostrar la anatomía intratecal, por lo que no se puede hacer el diagnóstico diferencial con tumores, aracnoiditis o entre hernias recidivadas y agudas.

### **Resonancia magnética**

Es el último recurso que se tiene para complementar el diagnóstico clínico de HNP y su diagnóstico diferencial con otras patología que ocupan espacio en el canal raquídeo y en la foramina. Tiene mayor capacidad de discriminación entre las masas blandas que ocupan espacio dentro y fuera

del espacio dural.

## Electromiografía

Su máxima utilidad está en ayudarnos a saber cuando una radiculopatía es antigua o reciente o en seguir la evolución de una raíz que se ha descomprimido. También ayuda en el diagnóstico diferencial con polineuropatía, miopatías, enfermedad de la placa motora, etc.

## DIAGNOSTICO

El diagnóstico de compresión radicular es claramente clínico. La mayoría de las veces se debe a hernia del núcleo pulposo, pero hay que considerar que existen otras causas, con las cuales se debe hacer el diagnóstico diferencial.

En los pacientes que consultan por ciatalgia, en el 70% hay antecedentes previos de lumbalgia. En el 20% de los casos la ciatalgia fue el primer síntoma; un 10% de los casos tiene otros inicios.

Clínicamente el diagnóstico se basa en:

- Anamnesis.
- Examen físico.
- Examen neurológico.

Los exámenes de laboratorio son elementos secundarios en el diagnóstico. Se utilizan cuando:

1. La evolución no ha sido satisfactoria, pese a un buen tratamiento.
2. Para descartar otras patologías, cuya sospecha es razonable.
3. Cuando se plantea el tratamiento quirúrgico
4. Si hay una fuerte y razonable sospecha de que pueda haber otra causa que esté provocando la compresión radicular como: tumores óseos, tumores del sistema nervioso, alteraciones congénitas, variantes anatómicas, etc.

## Diagnóstico diferencial de la HNP

Cualquier lesión que presione una raíz puede dar el mismo cuadro ciático que una HNP.

- Lesiones traumáticas tendinosas y musculares.
- Fracturas vertebrales, luxofractura.
- Espondilolisis.
- Estenosis lumbar.
- Espondilolistesis congénita y adquirida.
- Artritis reumatoídea, espondilitis.
- Bursitis del trocánter mayor.
- Tuberculosis, brucelosis.
- Tumores intra y extradurales, tumores óseos y metástasis pelvianas.
- Neuropatía diabética.
- Espondiloartrosis.
- Síndrome de Leriche (arterioesclerosis aorto-ilíaca).
- Polineuritis múltiple.
- Esclerosis múltiple.
- Tabes.
- Siringomielia.
- Lumbociáticas de tipo psicógeno.

Todos estos cuadros, en algún momento de su evolución, pueden dar un cuadro de dolor lumbociático que, por supuesto no tiene el carácter metamérico de la HNP. Representan no más allá de un 5% de las lumbociáticas por compresión radicular no herniario.

## TRATAMIENTO

La gran mayoría de las HNP son de tratamiento médico.

Lo más importante es el reposo en cama, habitualmente en posición fetal.

Al reposo se agrega analgésicos, anti-inflamatorios, calor, miorrelajantes, sedantes e infiltraciones.

Este tratamiento tiene éxito en el 90% de los casos. A aquellos que no mejoran en tres semanas, se les somete a examen radiológico y son susceptibles de tratamiento quirúrgico (hemilaminectomía, disectomía abierta, cirugía percutánea o microcirugía).

Los resultados inmediatos con el tratamiento quirúrgico son mejores que el tratamiento conservador, pero a largo plazo se igualan.

Hay hernias que de partida son de tratamiento quirúrgico; son las hernias masivas que producen síndrome de cola de caballo o aquellas que producen compromiso neurológico o dolor intratable, que no responde al tratamiento médico. Habitualmente

se trata de hernias extruidas, es decir, que el núcleo ha salido del disco por ruptura de la parte posterior del anillo y se ha extruido hacia el canal o la foramina. En esta situación el tratamiento médico es absolutamente ineficaz.

El tratamiento quirúrgico de las hernias del núcleo pulposo con frecuencia se encuentra rodeado de un ámbito de desprestigio, y ello debido a los frecuentes malos resultados posteriores a la intervención. Este desprestigio es injustificado. Cuando el diagnóstico es preciso, cuando hay concordancia clínico-radiológica y la cirugía fue realizada en forma perfecta, no hay motivos para que el tratamiento sea seguido de fracasos.

Los resultados quirúrgicos han mejorado notablemente en los últimos quince años llegando a más del 90% de desaparición del dolor en el post operatorio inmediato y más del 85% de satisfacción de los pacientes operados a largo plazo. Esto se cumple en series de las que hay clara certeza de que hay compresión radicular, y por lo tanto el dolor es ciertamente del tipo radicular. Los signos físicos son de tensión ciática, lo que concuerda con la T.A.C. o la R.M. en forma perfecta, comprobándose en la cirugía una HNP, en el sitio que se había diagnosticado clínicamente.

Los pacientes que se someten a tratamiento médico y éste fracasa, se operan alrededor de la tercera semana. Si en la operación se encuentra claramente una HNP y no simplemente una prominencia discal, es casi 100% seguro el éxito del tratamiento.

Si por el contrario, no se encuentra lesión o sólo hay un pequeño abombamiento o protusión discal, las posibilidades de éxito son menores.

Hay que insistir que la correlación clínica (anamnesis, examen físico, psíquico y neurológico) radiográfica es fundamental, ya que no hay que olvidar que un 30% de T. A.C. presentan diferentes grados de protrusión discal en pacientes asintomáticos.

Causas por las que el resultado del tratamiento quirúrgico de la HNP ha sido malo:

1. Diagnóstico errado: examen poco confiable.
2. Cirugía realizada a destiempo: muy precoz o tardía.
3. Complicación quirúrgica intra y post tratamiento: cirugía insuficiente, fragmentos herniados alejados y no resecados.
4. Subvaloración del aspecto psíquico.
5. Errores en la interpretación de los exámenes imagenológicos.

## **Complicaciones de la cirugía**

- Complicación séptica: infección.
- Pseudomeningocele.
- Fibrosis perimedular.
- Dolor persistente.
- Aracnoiditis.

- Ruptura de la duramadre.
- Inestabilidad de la columna por daño facetario.

Todas estas complicaciones llevan en alguna medida a reintervenciones, que van teniendo una menor posibilidad de éxito.

---

## SEGUNDA SECCION. PATOLOGIA ORTOPEDICA

---

### CERVICOALGIAS Y CERVICOBRAQUIALGIAS

---

Corresponden a dos cuadros patológicos muy relacionados entre sí que se constituyen en frecuente motivo de consulta. Por ello, su conocimiento, diagnóstico y tratamiento debieran ser del dominio de todo médico que tenga bajo su responsabilidad la atención de salud de la población. No corresponde, en la mayoría de los casos, a una patología exclusiva del especialista neurólogo u ortopedista. El diagnóstico sintomático es fácil, no así el diagnóstico etiológico.

Son varios los factores que explican que el diagnóstico no sea siempre fácil o que el tratamiento no sea siempre exitoso.

La anatomía funcional de la columna cervical es extraordinariamente compleja y está integrada por una gran cantidad de elementos anatómicos: cápsulas, articulares, ligamentos, tendones, músculos, filetes nerviosos, etc. Todos ellos posibles generadores de dolor, sea por patología, como por causas ajenas a su estructura (esfuerzos laborales extremos, posiciones antifisiológicas en el trabajo, falta de descanso durante el sueño, etc).

La mantención de esta sintomatología dolorosa empieza a generar un estado de angustia que se transforma en un verdadero síndrome psicossomático tensional, que agrava toda la sintomatología, creándose un verdadero círculo vicioso que hace, por último, muy difícil identificar la causa primaria del síndrome y determinar la terapéutica adecuada.

Además, debe considerarse en el planteamiento diagnóstico la posibilidad de una extensa lista de patologías ajenas a la columna cervical misma, pero que proyectan toda su sintomatología sobre ella.

Así, el síndrome en estudio plantea un problema de muy difícil diagnóstico y que exige del médico un estudio muy acucioso y completo.

### CAUSAS DE DOLOR CERVICAL Y DE LA CERVICO-BRAQUIALGIA

Las causas pueden agruparse en dos:

#### De origen cervical

##### Traumáticas

- Agudas: fracturas, subluxaciones, esguinces capsulares,

ligamentosos, desgarros musculares, etc.

- Crónicas: secuela de traumatismos no diagnosticados, artrosis.

## Inflamatorias

- Infecciosas: tuberculosa, tífica, etc.
- No infecciosa: artritis reumatoídea, enfermedad reumática generalizada, etc.

**Neoplásicas:** metástasis, mieloma, hemangiona, osteoma osteoide, etc.

**Lesiones de partes blandas:** esguinces capsulo-ligamentosos, tracciones o desgarros musculares, etc.

**Psicogénica:** producidas por estados tensionales agudos o mantenidos en el tiempo.

## De origen en el plexo braquial

**Traumáticas:** en traumatismos encéfalo craneanos, tracciones violentas del miembro superior que provoca lesión de los troncos del plexo cervical y braquial por estiramiento o compresión contra la clavícula.

**Adenopatías cervicales:** tumorales, infecciosas (tuberculosa).

Todas las causas indicadas, aisladas o combinadas, pueden desencadenarse o agravarse por la acción de factores secundarios y que, por ello, deben ser investigados:

- Posiciones viciosas del cuello en el trabajo, escritura, lectura, en el descanso o durante el sueño.
- Fatiga, por trabajo excesivo mantenido sin descanso, tensionante, de gran exigencia psíquica y física, como es el caso de secretarías, procesadores de computadores, telefonistas, obreros de intenso trabajo manual, costureras, etc.
- Estados tensionales intensos y mantenidos. Si bien es cierto que la mayoría de los casos son las afecciones artrósicas, laborales y tensionales las que están provocando y manteniendo la patología en estudio, debe considerarse con cuidado la posibilidad de que existan otras patologías agregadas, que son las que realmente están provocando la patología.

Ello obliga a extremar el estudio en cada uno de los casos señalados.



# ESTUDIO CLINICO EN LA PATOLOGIA DOLOROSA DE LA REGION CERVICAL

## Historia clínica

- Traumatismos cráneo-encefálicos: con frecuencia el estudio clínico, neurológico y radiológico se dirige al aspecto encefálico y pasa inadvertido un posible compromiso vertebral. Este, si lo hay, queda sin diagnóstico y sin tratamiento.
- De enfermedades infecciosas que, secundariamente, pueden comprometer la columna cervical: tuberculosis tifoidea, stafilocócicas, etc.
- Neoplasias que puedan dar metástasis vertebrales: cáncer de mama, riñón, próstata, etc.
- Tipo de trabajo: tiempo que lo desempeña, condiciones ambientales, posición de trabajo y otras actividades de la vida diaria.
- Estado psíquico: situación de tensión persistente en el hogar o en el trabajo, conflictos familiares, conyugales o laborales, cambios en el carácter, disconfort en la vida familiar o laboral, etc.

## Historia actual

Son dos los principales motivos de consulta y que deben ser investigados.

- Dolor: se investiga la localización, irradiaciones, intensidad, duración, relación con el trabajo, con el cansancio físico o psíquico, la respuesta ante el descanso, el esquema de aparición o desaparición en el tiempo la existencia de crisis agudas, etc.
- Signos de compromiso radicular: irradiaciones, pérdida de fuerzas de grupos musculares del brazo, antebrazo y manos.  
Zonas de parestesia, hipoestesia o anestesia, sensación de quemadura en zonas cutáneas.
- Síntomas generales: decaimiento físico y psíquico, agotamiento precoz.  
Estado angustioso depresivo: cambios de carácter, irritabilidad inmotivada, aversión por el trabajo que se desempeña, sensación de frustración o de mal reconocimiento por la labor realizada, etc.

## Examen físico

**Inspección:** de columna estática y en movimiento, rigidez, contracturas musculares.

**Alteraciones de los ejes:** xifosis, lordosis, escoliosis.

**Palpación:** zonas de dolor, contractura de grupos musculares cervicales, dorsales y lumbares, masas de tejidos blandos (ganglios, tumores, etc.).

**Percusión:** de apófisis espinosas.

**Auscultación:** crépito articular con los movimiento del cuello.

**Examen neurológico:** trofismo muscular del cuello, espasmos, contractura, atrofas, pérdida o exageración de la tonicidad muscular. Fuerzas musculares de brazo, antebrazo y manos. Alteraciones de la sensibilidad de la piel: hipoestesia, anestesia, hiperestesia, etc. Alteraciones de los reflejos tendinosos: bicipital, tricipital y braquio-radial.

## Exámenes complementarios

- Radiografía simple: anteroposterior, lateral y oblicuas según sean los caracteres del cuadro clínico.
- Tomografía axial computada y resonancia magnética.
- Cintigrafía esquelética. Cuando hay sospecha de patología neoplásica.

Si el cuadro clínico lo aconseja puede extenderse el estudio a:

- Mielografía.
- Angiografía.
- Exámenes de laboratorio clínico.

Con el estudio clínico, complementado con los exámenes de laboratorio, el médico está en condiciones; en la mayoría de los casos, de establecer un diagnóstico certero y, por lo tanto, de plantear un pronóstico y realizar un tratamiento correcto.

## ARTROSIS DE COLUMNA CERVICAL

Sin duda, corresponde a la causa más frecuente que determina el síndrome de cervicoalgia o de cervicobraquialgia, motivo de la consulta del enfermo, después del dolor cervical.

### Cuadro clínico

#### Motivo de consulta

1. Molestia sensación de disconfort referido al cuello, que

se manifiesta con el trabajo, esfuerzo físico, carga de pesos, larga estadía en una posición forzada o con la cabeza inclinada, mala posición funcional al escribir, leer o dormir, etc.

Progresivamente en el transcurso del tiempo, se va agregando dolor ocasional, que se va haciendo permanente durante la jornada de trabajo y se intensifica y se extiende a toda la región posterior del cuello, se irradia a la región occipital, hacia los hombros, dolor manifiesto en masas musculares cervicales posteriores, trapecio y músculos interescapulo-vertebrales.

2. Rigidez y espasmos musculares de la región cervical, que limitan o impiden el movimiento libre de la cabeza.

3. Irradiación del dolor a los hombros, brazos, antebrazos hasta los dedos, siguiendo a veces en forma muy clara el trayecto de los troncos nerviosos (cubital, mediano, radial), o raíces (L5 a T1).

4. Parestesias, en forma de sensaciones de quemadura, hormigueo, clavadas, etc., referidas generalmente a un área neurológica determinada.

5. Falta de fuerza: es un signo muy frecuente en que pueden estar comprometidos los músculos flexores del antebrazo (biceps: C6), extensores del antebrazo (triceps: C7), o los flexores de los dedos, con pérdida parcial o total de la fuerza de prehensión. De todos los signos neurológicos, es el que se presenta con más frecuencia y es el que ocasiona la mayor parte de las consultas.

Los signos neurológicos señalados son importantes por su frecuencia y señalan, además, con bastante exactitud la raíz nerviosa comprometida.

### **Cuadro sinóptico del compromiso de las raíces cervicales y sus alteraciones funcionales**

<b>Disco</b>	<b>Nivel neurológico</b>	<b>Déficit motor</b>	<b>Déficit sensitivo</b>

C4-5	C5	Deltoides, bíceps	Cara externa del brazo
C5-6	C6	Bíceps, extensores de la mano	Mitad externa del antebrazo y muñeca
C6-7	C7	Flexores de la muñeca	Dedo medio y carpo
C7-D1	C8	Flexores de los dedos	Borde cubital de la mano

6. Compromiso vascular, probablemente por causa de alteración de las arterias vertebrales, producida por procesos artrósicos, estrechez del agujero vertebral, por una causa inflamatoria determinada por movilidad exagerada del cuello en una columna deteriorada, irritación de filetes del simpático, etc. Puede llegar a producirse un síndrome vertiginoso, con sensación de inestabilidad postural, que se acentúa con movimientos de la cabeza y cuello.

Aunque no es una causa frecuente de consulta, frente a un síndrome vertiginoso con las características descritas, debe ser estudiado el componente vértebro-cervical.

El estudio clínico así realizado, permite un diagnóstico razonablemente seguro respecto a la existencia del síndrome.

Exámenes complementarios permiten determinar con mayor exactitud el sitio preciso de la lesión, su extensión y su naturaleza etiopatogénica. Permiten determinar el pronóstico y sustentar un plan terapéutico.

## Radiografía simple

Se solicita radiografía en tres planos: anteroposterior, lateral y oblicuas; en flexión y extensión del cuello (radiografías dinámicas).

Nos informa de la existencia o ausencia de lesiones óseas o articulares:

- Alteraciones de los ejes (xifosis, lordosis exageradas, escoliosis).
- Disminución de la altura de los discos intervertebrales.
- Existencia de osteofitos, su magnitud y ubicación.
- Más raramente subluxaciones vertebrales (secuelas

- de traumatismos que no fueron diagnosticados).
- Alteraciones congénitas de los cuerpos vertebrales, fusión total o parcial de cuerpos o apófisis transversas, etc.
- Existencia de patologías óseas: fracturas antiguas, tumores (metástasis, hemangiomas), espondilitis tuberculosa, etc.
- Estado de los agujeros de conjunción.

Perfeccionando la información radiográfica simple, se puede solicitar:

- Tomografía axial computada.
- Cintigrafía ósea, que logra detectar lesiones pequeñas: inflamatorias o tumores (osteoma osteoide).
- Resonancia magnética, de excelente rendimiento al precisar la existencia de tumores, lesiones de partes blandas, diferenciando con mucha precisión la naturaleza de la lesión, su extensión, sus límites, compromiso de órganos vecinos: médula, meninges, vasos, troncos nerviosos, etc.

## Diagnóstico

Ya realizado el estudio clínico y neurológico completos, perfeccionado con los exámenes complementarios, el médico se encuentra en posesión de una información que, en la mayoría de los casos, le permite una orientación diagnóstica correcta.

La omisión de una buena anamnesis, de un completo examen físico y neurológico, coloca al médico en un riesgo inminente de equivocar el diagnóstico. No es el desconocimiento de la patología, sino un mal manejo del proceso de estudio, la causa principal de errores en el diagnóstico. El estudio de imágenes en la patología cervical, es posterior al estudio clínico del paciente.

## Tratamiento

En principio y teóricamente, el tratamiento de la patología en estudio es simple. Lo que complica el procedimiento terapéutico está en la posibilidad que el paciente no cumpla fielmente las indicaciones del médico, no mantenga la confianza en que el diagnóstico y las indicaciones son correctos o no comprenda que la génesis del proceso es compleja pero reversible.

Para que todo ello se vaya cumpliendo con éxito, es imprescindible una excelente relación médico-paciente. De parte del médico, el enfermo requiere debida atención a la expresión de los signos y síntomas de su afección, comprensión a su situación que puede ser angustiosa, un dedicado y cuidadoso examen físico y una solicitud razonable de exámenes complementarios.

Completado el estudio e identificado el diagnóstico, le cabe al médico:

- **La misión de informar** a su enfermo con claridad y exactitud la verdadera naturaleza de su afección, usando un lenguaje comprensible y muchas veces recurriendo a una enseñanza básica anatómica-funcional de los elementos provocadores de su sintomatología. Ello determina una buena comprensión del enfermo respecto a la naturaleza de su afección, borra temores supuestos por el enfermo y fortalece la confianza en su médico, en quién ve una persona comprensiva y realmente interesada en su problema. Esta etapa es fundamental para conseguir éxito en el proceso terapéutico que se inicia.

Negarle al enfermo una información respecto a la verdadera causa de sus dolencias, a lo cual tiene derecho, determina fatalmente la pérdida de la confiabilidad, acentúa las dudas que el enfermo sigue manteniendo. Dejar de expresarle la comprensión por su aflictiva situación es hacer nacer en él la sospecha que su cuadro sintomatológico no ha sido valorado ni comprendido, todo lo cual, en conjunto, crea en el paciente insatisfacción, desconcierto y dudas que pueden destruir cualquier plan terapéutico, por muy bien estructurado que haya sido indicado.
- **Reposo físico y psíquico.** La prescripción será exigida con mayor o menor severidad, atendiendo a la gravedad del cuadro y a las posibilidades reales de realizar el reposo. Se debe instruir al paciente sobre la actitud postural correcta en su trabajo, en el descanso, en el reposo en cama, sobre el uso de una almohada de altura adecuada según sea la modalidad de postura en el sueño y proscribir posiciones adversas (como dormir boca abajo, sin almohadas o de altura inadecuada).

En pacientes que trabajan en empresas o instituciones de altas exigencias laborales generadoras de tensiones extremas debe complementarse, sin vacilar, la posibilidad de licencia médica prolongada, tanto tiempo cuanto sea requerido para su restablecimiento. Aquí suele crearse al médico un grave problema del cual no es responsable: el perjuicio laboral para su paciente, al prescribir licencias prolongadas o repetidas. Con no poca frecuencia ello redundará en perjuicio del enfermo, que ve desmejorado el concepto que de él se tiene en la institución en



que trabaja.

Con frecuencia, por este motivo, suelen rechazar la licencia que se les ofrece y de la cual son legítimamente acreedores.

El médico debe actuar con suma cautela en este aspecto de su relación con su enfermo.

- **Calor:** bolsa caliente, calentadores eléctricos mantenidos por períodos durante el día.
- **Uso de collares cervicales:** en caso de dolor intenso, rebelde y sobre todo en pacientes que por razones inevitables no pueden dejar de trabajar. Se suspende el uso de collar tan pronto la sintomatología vaya cediendo.
- **Medicamentos:** se debe empezar por advertir al paciente que los medicamentos que se le prescriben no son la verdadera solución del problema. Con ello se desvirtúa la frecuente creencia del enfermo en el sentido que los anti-inflamatorios, analgésicos y sedantes tienen la virtud de anular la sintomatología y con ello eliminar las causas de la patología. Es frecuente que, junto a la queja que los dolores continúan, exhiban una batería de medicamentos indicados por el médico y por ellos mismos, en un plan de automedicación.

Se recomienda los anti-inflamatorios no esteroideos, sea en comprimidos o inyectables, de excelente acción, e indicados en cuadros de dolor agudo e intenso, así como analgésicos también en comprimidos o inyectables, repetidos con el fin de bloquear el dolor, que genera la puesta en marcha de un verdadero círculo vicioso que mantiene la contractura muscular y el dolor.

- **Sedantes, ansiolíticos:** de acuerdo con el estado tensional que demuestre el enfermo, o de la impresión que determine en el criterio del médico, puede ser útil agregar al tratamiento descrito la prescripción de ansiolíticos, tranquilizantes y relajantes musculares.

Los resultados suelen ser gratificantes ya que el enfermo actúa con tranquilidad, duerme en forma más apacible, y el grado de tensión disminuye, todo lo cual contribuye a relajar su tensión al entrar en un estado de tranquilidad y relativo bienestar.

- **Rehabilitación:** se inician los procedimientos kinesiterápicos, cuando el cuadro agudo vaya en franca regresión o haya desaparecido el dolor. Se prescribe en forma concreta, especificando taxativamente las acciones requeridas:
  - Ultratermia.
  - Ultrasonido.
  - Masoterapia suave.
  - Se prohíbe en este período de reciente recuperación, toda clase de ejercicios, movimientos gimnásticos, etc. Ellos constituirán una técnica terapéutica de mantención en el futuro.



- La evolución del tratamiento fisio y kinesiterápico, además de ser prescrito personalmente por el médico, debe ser controlado con frecuencia, para corregir alteraciones en la prescripción o variar en algún sentido la intensidad o técnica empleadas.
- **Tracción cervical:** de indicación excepcional. Debe ser preventiva en casos de importante compromiso radicular, graves contracturas musculares, dolor con espasmo muscular. Deberán ser siempre manuales, muy cuidadosamente realizadas y siempre prescritas y controladas por el médico.
- **Tratamiento quirúrgico:** las indicaciones quirúrgicas son extraordinariamente raras.

Cuadros intensamente dolorosos, recidivantes y rebeldes, en los cuales se identifica una causa provocadora evidente: hernia del núcleo pulposo, osteofitos que protruyen en agujeros de conjunción, artrosis exageradas, sub-luxaciones vertebrales, tumores osteolíticos (mieloma, metástasis, hemangiomas) u osteoblásticos (ostecondromas, osteoma osteoide).

---

## SEGUNDA SECCION. PATOLOGIA ORTOPEDICA

---

### ARTROSIS

---

#### DEFINICION

Es una enfermedad articular crónica, cuya lesión básica se encuentra en las alteraciones degenerativas del cartílago articular.

Esta artropatía de carácter crónico, no infecciosa, y evolutiva, compromete secundariamente el resto de los tejidos que componen la articulación, apareciendo fenómenos degenerativos especialmente a nivel osteoarticular (osteofitos) y fenómenos inflamatorios sinoviales (sinovitis e hidroartrosis).

Sinónimos: osteoartritis crónica, osteoartritis degenerativa (en la literatura anglosajona), artrosis deformante, osteoartritis hipertrófica, artritis senil.

#### CLASIFICACION

Se clasifican en artrosis primarias o primitivas y artrosis secundarias. Se denominan primarias aquéllas que no obedecen a una causa conocida y, secundarias, las que obedecen a una causa local determinante.

La artrosis puede aparecer como una forma generalizada, comprometiendo múltiples articulaciones o como una forma localizada. Esta última, habitualmente secundaria a una causa determinante.

Las formas generalizadas son la expresión de un fenómeno senil, comprometiendo grandes articulaciones que soportan peso como rodillas, caderas, columna, pero también pequeñas articulaciones como las interfalángicas distales de las manos (nódulos de Heberden), la articulación trapeciometacarpiana y otras.

#### ETIOPATOGENIA

La artrosis sobreviene por un desequilibrio entre la resistencia del cartílago y las sobrecargas a las cuales es sometida la articulación. El cartílago puede sufrir una alteración primaria que haga que sobrecargas normales lo continúen alterando. Puede

también ocurrir que sean cargas anormales que, sobrepasando la resistencia física, lo desgasten o destruyan.

**Factores generales y locales** pueden favorecer la aparición de la artrosis o acelerar su proceso evolutivo:

- **Factores generales:** edad, obesidad, herencia, factores climáticos, factores laborales, factores tensionales, alteraciones hormonales y metabólicas.
- **Factores locales:** sobrecargas producidas por alteración de la fisiología articular normal como es el caso de desviaciones de ejes de las extremidades inferiores (genu varo, genu valgo, subluxación de cadera, etc.). Afecciones locales de la articulación como traumatismos (fracturas articulares), necrosis avasculares epifisarias, infecciones o procesos inflamatorios articulares, etc.

## Anatomía patológica

La lesión del cartílago articular puede dividirse en varias etapas:

- Reblandecimiento del cartílago.
- Alteraciones de la superficie del cartílago, observándose una desfibrilación del cartílago.
- Aparición de fisuras o desgarros en la superficie articular de mayor o menor profundidad
- Aparición de zonas de erosión o desgaste del cartílago articular con exposición del hueso subcondral, que posteriormente se extienden a toda la superficie articular.

A estos cambios propios del cartílago articular se agregan los fenómenos reactivos óseos, con aparición de osteofitos marginales en forma de engrosamientos óseos periarticulares o en forma de prominencias aguzadas como picos de loro, y la aparición de la respuesta ósea a la sobrecarga con osteoesclerosis u osteocondensación subcondral. En los estados más avanzados aparecen quistes subcondrales, llamados también geodas. A este conjunto de alteraciones osteocartilaginosas se agrega hipertrofia y engrosamiento de la sinovial y de los elementos capsulares. En los estados avanzados la formación de grandes osteofitos y alteración de ejes conforman el cuadro de la artrosis deformante.

## CUADRO CLINICO

Es una enfermedad propia del adulto mayor y, por lo tanto, su frecuencia va aumentando en forma proporcional a la sobrevida de la población general. Sin embargo, recordemos que también puede verse en pacientes adultos-jóvenes debido a

causas secundarias ignoradas por el paciente (como por ejemplo, subluxación de cadera).

Es de instalación lenta, en el curso de meses o años, pero a veces su progresión se acelera, haciéndose fuertemente sintomática en los últimos meses antes de su primera consulta. El síntoma cardinal de consulta es el dolor con las características ya señaladas y la aparición progresiva de rigidez articular. El dolor tiene el carácter de un dolor articular mecánico, el cual aumenta con la actividad y la marcha, disminuyendo con el reposo y durante el descanso nocturno.

El examen físico puede demostrar las alteraciones de las artrosis secundarias (alteraciones de ejes por ejemplo), evidencias físicas de factores condicionantes, y localmente la localización del dolor, la disminución de la movilidad articular, aumento de volumen por la hidroartrosis y las deformaciones características (nódulos de Heberden, genu varo deformante etc.).

## **RADIOLOGIA**

Es bastante característica, encontrándose:

- Estrechamiento del espacio articular.
- Osteofitos marginales.
- Osteoesclerosis con eburnización del hueso subcondral.
- Quistes o geodas subcondrales.

## **PRONOSTICO**

La artrosis debe ser considerada como una lesión crónica, irreversible y progresiva. Puede haber factores que agraven el pronóstico, como por ejemplo:

- Edad: mientras más joven, peor es el pronóstico.
- Ubicación y extensión de las lesiones.
- Evolución, según la velocidad de progresión.
- Obesidad.
- Existencia de patologías determinantes no corregibles.
- Actividad laboral que favorezca su progresión .
- Enfermedades agregadas (cirrosis, diabetes y arterioesclerosis).

## **TRATAMIENTO**

El tratamiento se basa en tres aspectos: médico, fisioterápico, y quirúrgico.

El tratamiento médico está dirigido a manejar factores generales, como modificar modalidades de trabajo, modificar factores ambientales, corregir exceso de peso, reposo físico y psíquico.

Es de gran utilidad el uso de analgésicos y anti-inflamatorios, acompañados de relajantes musculares o sedantes. Los corticoides pueden usarse por vía oral por períodos cortos en casos de crisis agudas y son de gran utilidad usados por vía intra articular (rodilla).

El uso de calor local superficial (compresas calientes, bolsa de agua caliente protegida por un paño, baños termales) y el calor profundo (ultratermia, ultrasonido), son de gran eficacia. En los períodos menos sintomáticos, los ejercicios terapéuticos para aumentar la potencia muscular son también de gran utilidad (por ej. ejercicios de cuádriceps isométricos en rodillas artrósicas).

## Tratamiento quirúrgico

Puede plantearse como tratamiento preventivo, paliativo o resolutivo. Su indicación dependerá de la ubicación de la artrosis, de su estado evolutivo, de los factores determinantes corregibles, de la edad del paciente, de la aceptación a la cirugía. Las técnicas quirúrgicas más utilizadas son las siguientes:

- a. Cirugías conservadoras, es decir, que conservan los elementos anatómicos de la articulación. Se dividen en:
  - Las osteotomías correctoras de ejes (genu varo o valgo acentuado de rodilla), osteotomías de centraje (de cadera), osteotomías valguizantes o varizantes, osteotomías para aumentar la superficie articular de apoyo (osteotomía pelviana de Chiari). En general están indicadas en pacientes relativamente jóvenes y en artrosis iniciales o moderadas.
  - Las artrodesis: consiste en fijar la articulación con lo cual la articulación queda sin movimiento pero indolora. Cada día se usan menos, por la existencia de las artroplastías con prótesis.
  - Los aseos articulares, de utilidad en la rodilla, mediante la técnica artroscópica.
  - Otras técnicas como las tenotomías, neurotomías y curetajes óseos.
- b. La artroplastía o reemplazo articular con endoprotesis: están especialmente indicadas en pacientes sobre los 60 años de edad y

en artrosis avanzadas. Su indicación mayoritaria ha sido en cadera y en menor proporción en rodilla. Su exacta indicación debe ser muy bien evaluada con el paciente por los riesgos de complicaciones generales y locales (infecciones, enfermedad tromboembólica, luxaciones etc.), y la evolución a largo plazo (aflojamientos protésicos).

---

## SEGUNDA SECCION. PATOLOGIA ORTOPEDICA

---

### ARTROSIS DE CADERA

---

#### SINONIMIA

Osteoartritis, artropatía degenerativa, osteoartrosis y artrosis deformante, entre otros.

Es una de las ubicaciones más frecuentes de la artrosis, y la más frecuente que requiere tratamiento quirúrgico.

La artrosis es un proceso degenerativo que se desarrolla en el cartílago hialino, que disminuye de grosor por pérdida de la capacidad de retener agua. El espacio articular aparece disminuido de altura a la radiografía simple.

Cuando el cartílago cotiloídeo y de la cabeza femoral van disminuyendo de altura, se va produciendo una esclerosis subcondral, que representa una forma de reacciones del hueso ante la falla del cartílago hialino.

#### ETIOPATOGENIA

A medida que la persona envejece, la frecuencia de la artrosis de cadera va aumentando. Pero no es sólo la edad el factor que hace aparecer la artrosis, también lo hace el uso y algunas patologías locales y generales.

La cadera joven presenta un cartílago liso, transparente, grueso y de color acerado. Con el uso, este cartílago va disminuyendo de espesor, se hace opaco, de menor elasticidad, menos brillante y amarillento. En las superficies de carga se hace menos liso.

Una observación más detenida descubre un cartílago fibrilar, incluso con pequeños desprendimientos de la superficie.

Sobre los 55 años se pueden observar ulceraciones y erosiones que dejan al hueso subcondral sin su cubierta cartilaginosa, sin que medie ninguna alteración patológica conocida, sólo debido al uso (envejecimiento articular).

La cadera recibe carga en compresión a nivel superoexterna del cótilo y de la cabeza femoral. Es aquí donde se observan con mayor frecuencia e intensidad los cambios articulares. Se encuentra a este nivel mayor desgaste del cótilo (zona horizontal), si se compara con la zona vertical en que el desgaste es menos frecuente.



## CLASIFICACION

Desde el punto de vista etiopatogénico, la artrosis de cadera se clasifica en primaria y secundaria.

### Primaria

Llamada también esencial. En Chile es la más frecuente. Hay otros países en que las causas secundarias aventajan a las primarias.

La causa de la artrosis primaria es el uso y el envejecimiento articular. Esto es variable según los individuos. Se atribuye al stress fisiológico o carga normal. La artrosis se presenta lentamente con el tiempo en personas mayores de 65 años; pero hay que hacer notar que un número importante de personas, de igual edad, no presentan artrosis o no tienen síntomas propios de ella.

Cuando una cadera se usa en exceso, es probable que la artrosis aparezca más precozmente y con mayor gravedad.

### Secundarias

La artrosis, en este caso, se debe a factores locales de la cadera misma o generales, sin enfermedad que afecte a otras articulaciones o al organismo en general.

#### Factores locales

- **Luxación congénita de cadera.** Una de las causas que observamos con mayor frecuencia, es la secuela de luxación congénita de cadera. Esta enfermedad, ya sea porque no se diagnosticó, porque no se trató, porque fue mal o insuficientemente tratada, deja una luxación o una subluxación de cadera que facilita la génesis de la artrosis.

La situación más frecuente es la subluxación, en que la cabeza femoral está insuficientemente cubierta por el cótilo, por lo que la carga por unidad de superficie está aumentada. Esto lleva a que precozmente se tenga dolor y rápidamente haya una disminución de altura del cartílago articular en la zona de carga. Esto se ve con relativa frecuencia en la cuarta década de la vida y su tratamiento debe también ser precoz, para evitar el daño articular.

La luxación de la cadera produce artrosis cuando la cabeza está apoyada por sobre la ceja cotiloídea o en la superficie del ala iliaca. Si la luxación no es apoyada, puede dar dolor, pero no artrosis.

Alteraciones estáticas de la cadera o rodilla, como coxa valga o vara, genu valgo o varo, son también causa de artrosis, ya que condiciona una distribución anormal de la carga.

- **Factores traumáticos.** Comprometen la superficie articular acetabular o cefálica, llevan en forma muy acelerada a artrosis, de modo que las fracturas o luxofracturas del acetábulo y de la cabeza femoral no sólo son

graves en si mismas, sino también por las secuelas que puedan dejar a futuro.

- **Factores vasculares.** Si bien lo más frecuente es que las alteraciones vasculares produzcan necrosis aséptica de la cabeza femoral, un número importante de situaciones en que hay daño vascular (luxaciones, cirugía de fractura del 1/3 superior del fémur) producen a futuro artrosis de cadera. Típica es la Enfermedad de Perthes que es producida por insuficiencia vascular que provoca primero una deformidad de la cabeza femoral y luego una artrosis precoz. Incluso, hay Perthes que pasaron inadvertidas en la infancia y se diagnostican en la tercera o cuarta década de la vida por la aparición de artrosis inicial.
- **Factores infecciosos.** Las artritis pueden dejar secuelas mínimas o muy graves, dependiendo de la magnitud y del tratamiento. Cuando la lesión ha sido leve, tendremos seguramente la aparición más precoz de artrosis, comparada con una cadera normal. La infección puede ser inespecífica, habitualmente estafilocócica o específica, habitualmente tuberculosa.
- **Otros factores** locales son la irradiación, embolía, epifisiolisis, osteocondritis traumática o disecante. Son causas mucho más raras.

## Factores generales

- La causa general más frecuente es la artritis reumatoide, que produce localmente un cuadro prácticamente igual que la artrosis esencial o primaria, con la diferencia que en esta enfermedad, existe compromiso también de otras articulaciones.
- Factores metabólicos: se observa en la gota, ocronosis, diabetes, hemofilia y afecciones del tracto intestinal. Sin embargo, estos factores no son causa directa de artrosis, sino más bien predisponente.
- Insuficiencia renal o transplantados renales. Estos factores se confunden con el consumo exagerado de esteroides, que producen daño articular en un alto porcentaje.
- Factores constitucionales y hereditarios: se ha observado que hay familias que tienen predisposición a la artrosis. Especial relevancia tiene la artrosis primaria idiopática familiar, en que la artrosis compromete varias articulaciones en forma simultánea y precoz (segunda y tercera década de la vida).
- Raquitismo.
- Enfermedad de Paget.
- Consumo de corticoides en forma exagerada y prolongada. Se observa muy frecuentemente en enfermedades del mesénquima.

Otra clasificación muy usada actualmente es la que se basa en la localización de los fenómenos de artrósicos en la cadera. Se hace observando la placa radiográfica. Se describirá cuando se revise la radiografía de la cadera artrósica.

## SIGNOLOGIA CLINICA DE LA ARTROSIS DE CADERA

### Dolor

El síntoma eje de la artrosis de cadera es el "Dolor", que tiene caracteres comunes a cualquier artrosis y características propias que hay que saber evaluar.

El dolor, en términos generales, es de actividad y desaparece o disminuye con el reposo, pero tiene una variante que es muy característica. El individuo que está sentado y se pone de pie para iniciar la marcha, está rígido, envarado y tiene dificultad para iniciar la marcha por dolor leve. Una vez que haya dado los primeros pasos esta rigidez y el dolor ceden, con lo que el paciente puede caminar casi normalmente. Cuando ya se ha caminado una distancia variable para cada paciente, vuelve a aparecer dolor, que desaparecerá o disminuirá luego con el reposo.

El dolor se ubica más propiamente en la región inguinal, pero también se puede sentir en el 1/3 superior del muslo o irradiado a la rodilla.

Ocasionalmente el dolor se ubica sólo en la rodilla. Hay que tenerlo presente, ya que en estos casos, en el examen clínico la rodilla es absolutamente normal y se descubre limitación de la movilidad de la cadera.

El dolor puede ser provocado o aumentado por los cambios de presión atmosférica, el frío y la humedad.

### Movilidad articular

El paciente refiere habitualmente que presenta rigidez al iniciar la marcha, que cede con el movimiento, como si la cadera "entrara en calor", venciendo la contractura muscular.

El paciente también puede referir dificultad para cortarse las uñas de los pies, ponerse medias o calcetines, entrar a la tina o ducha, subirse al autobús, poner una pierna sobre la otra, hacerse aseo genital, tener relaciones sexuales y subir o bajar escalas, etc. Pero muchas veces, si no hay dolor, el paciente no se da cuenta de la limitación de movimiento, sobre todo si éste es inicial.

Cuando la rigidez es mayor, se produce una secuencia en la limitación de la movilidad; primero se afecta la rotación externa e interna, luego la abducción. La flexión es lo último que se afecta. Casi nunca desaparece.

La alteración de la movilidad lleva a posiciones viciosas de la cadera, las más frecuentes son las actitudes en flexoabducción y en rotación externa. Menos frecuente es observar abducción o rotación interna.

Cuando la actitud es en flexoabducción se produce un acortamiento relativo de la extremidad comprometida, ya que para mantener la posibilidad de marcha, el

paciente debe inclinar la pelvis levantándola de ese lado, lo que da el acortamiento relativo. Si se pone la pelvis horizontal (con las crestas iliacas a la misma altura), la extremidad afectada quedará sobre la sana cruzándola.

Cuando en vez de aducción se observa abducción viciosa, se produce un alargamiento aparente de la extremidad, pero esta situación es muy poco frecuente.

Otros síntomas y signos son crujido articular, falta de fuerza, inestabilidad subjetiva y disminución franca de la capacidad de marcha, que se va incrementando a medida que avanza el proceso artrósico.

## **Claudicación**

Esta empieza siendo leve y casi inaparente, hasta hacerse muy ostensible al aumentar el dolor, por la atrofia de la musculatura abductora, especialmente el músculo glúteo medio y el acortamiento aparente y por la mayor rigidez en flexoaducción de la cadera.

Cuando la artrosis es de instalación lenta y poco dolorosa, los pacientes consultan tardíamente, adaptándose a sus limitaciones de inmovilidad, dolor y marcha claudicante. Muchas veces se atribuyen estos dolores a "reumatismos", que ceden con anti-inflamatorios, superando las dificultades físicas con el uso de bastón.

Si bien estos síntomas y signos son muy sugerentes de artrosis de cadera, hay otras causas que los pueden presentar, como la necrosis aséptica de cadera, especialmente si se presenta en edades más tempranas (cuarta, quinta y sexta década de la vida). Por esto es que la radiología es fundamental para confirmar el diagnóstico y proponer el tratamiento.

En la artrosis, la radiografía simple sigue siendo el examen más importante y útil. No es necesario en la casi totalidad de los casos el uso de otros medios radiográficos para el diagnóstico y el tratamiento.

Ocasionalmente, cuando se plantea la posibilidad de realizar una osteotomía del tercio superior del fémur es necesario contar con tomografía axial computada, o resonancia magnética, para ubicar el sitio más afectado de la cadera.

## **Radiografía simple**

El hecho más relevante es el compromiso del cartílago articular, por lo tanto, también del espacio articular. Se produce precozmente adelgazamiento del cartílago, lo que lo hace diferente del espacio articular de la cadera contralateral.

A medida que se avanza en el proceso degenerativo, van apareciendo signos más evidentes de la artrosis, que podemos dividir en tres grupos.

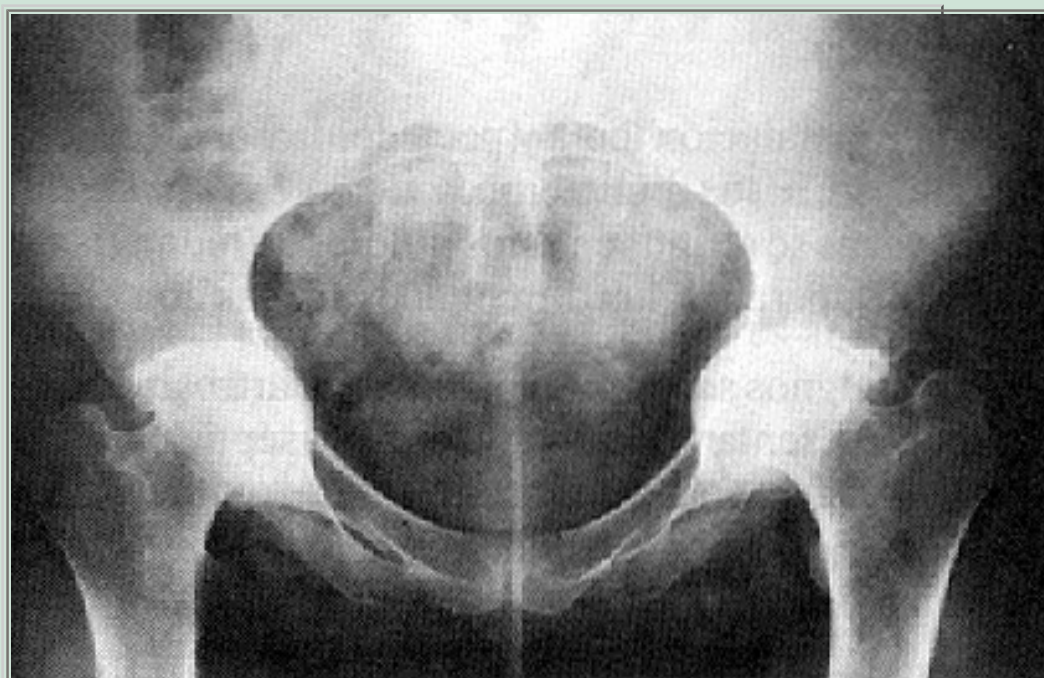## Alteración de la forma

La cabeza se deforma levemente, se alarga, se aplasta ligeramente y sobresale del borde del cótilo, o se puede profundizar en él. Empieza a aparecer osteofitos en los bordes del cótilo y de la cabeza femoral.

## Alteraciones de la estructura

Además de lo ya expresado en relación a la disminución de altura del cartílago por fenómenos degenerativos, que se traduce en estrechamiento del espacio articular, se produce esclerosis subcondral, que en la radiografía aparece como una línea nítida más blanca (mayor densidad ósea), en la zona de mayor presión y zonas hipodensas llamadas geodas, tanto en el cótilo como en la cabeza femoral.

Esta alteración estructural produce, a nivel de la cabeza y del cuello, una distorsión de la arquitectura de las trabéculas óseas.



**Figura 1. Artrosis bilateral de cadera.**

Secundaria a artritis reumatoidea. Protrusión acetabular.

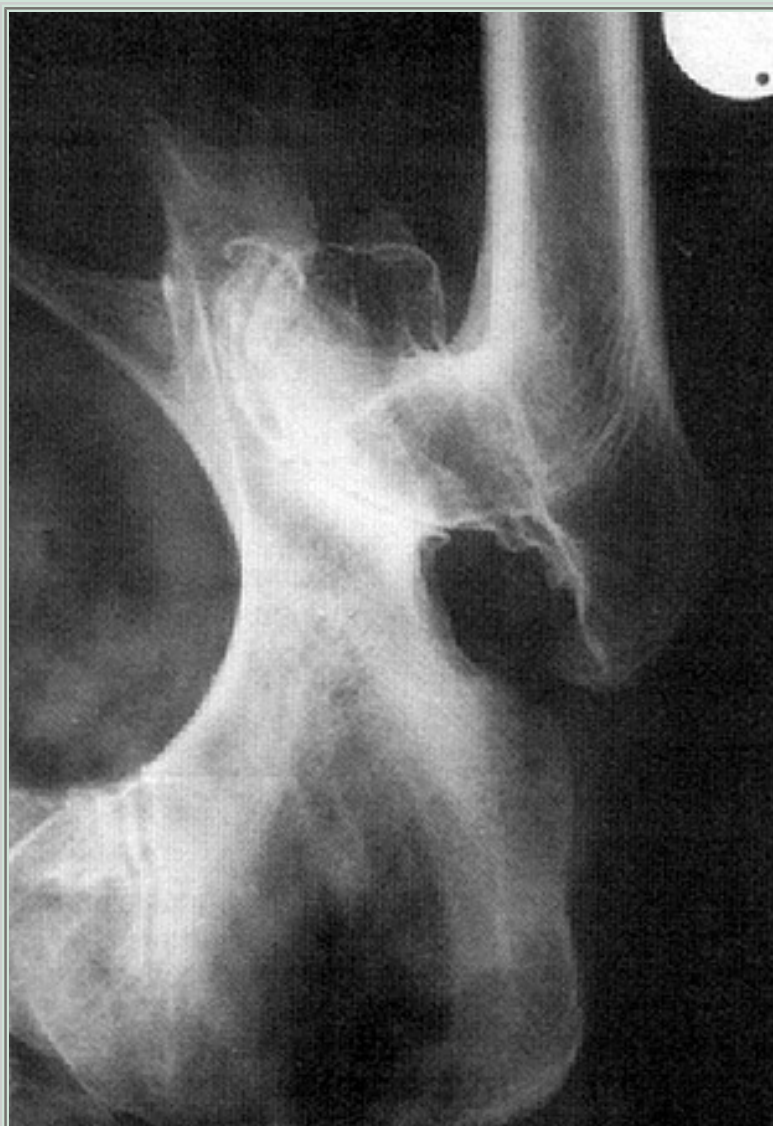## Alteraciones de la relación entre los componentes de la cadera

En la artrosis primaria se puede producir pérdida de la normal articularidad por protrusión acetabular, o por lateralización y ascenso de la cabeza. Esto se produce por la diferente forma y lugar donde crecen los osteofitos.

En la artrosis secundaria puede haber una pérdida parcial o total de



la relación cefalocotiloídea, a lo que se agregan los fenómenos artrósicos ya mencionados. Con frecuencia, se observa esta situación en la artrosis, secundaria a subluxación de cadera, en personas de la cuarta década de la vida.



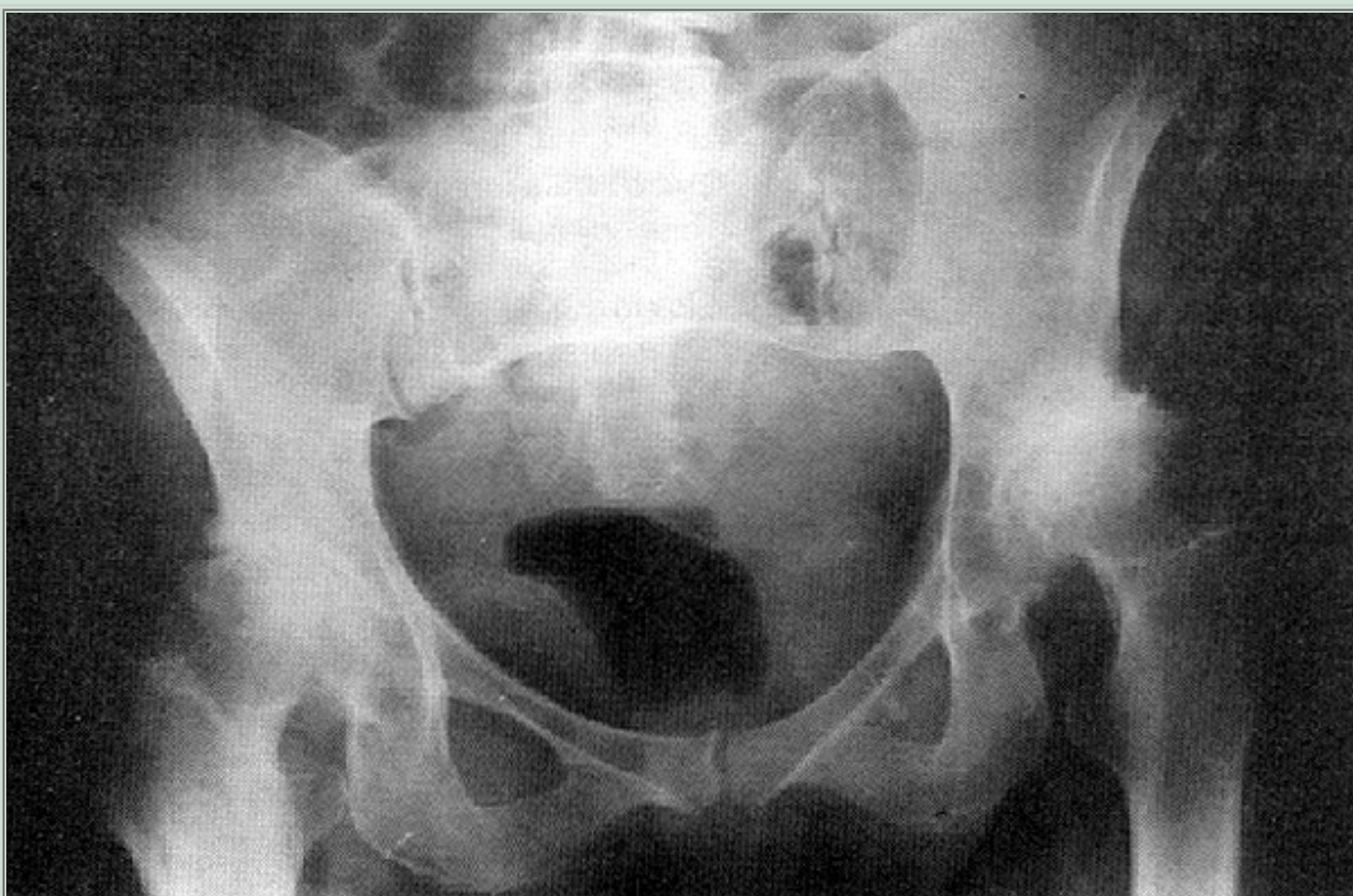
**Figura 2. Artrosis secundaria a necrosis de cabeza femoral.**

Se observa pinzamiento del espacio articular, osteofitos superiores e inferiores, gran deformidad de la cabeza femoral, con indemnidad del trocánter mayor, que se observa ascendido.

Una clasificación muy importante, conocida y utilizada en la actualidad, es la que considera la ubicación predominante de los osteofitos y la estrechez del cartílago articular. De acuerdo a estos parámetros, la artrosis de cadera se divide en:

- **Artrosis superoexterna.** Es el grupo más frecuente. Se observa pinzamiento del espacio articular en la parte superoexterna del acetábulo con geodas a ese nivel y

- osteofitos.
- **Concéntrica.** Se observa una disminución de todo el espacio articular. La cabeza sigue siendo esférica. Hay efurnización en la parte superior, que es la zona de mayor carga.
  - **Interna.** Hay pérdida de cartílago y, por lo tanto, disminución del espacio articular en su parte interna, manteniéndose la parte superior del cartílago o, incluso, aumentando el espacio articular a este nivel. Los osteofitos son escasos y la cabeza puede protruirse en el cotilo.
  - **Inferointerna.** Es poco frecuente. Se observa desaparición del cartílago a ese nivel.



**Figura 3. Artrosis bilateral de cadera.**

Secundaria a enfermedad luxante. A la derecha: subluxación. A la izquierda: luxación apoyada en un neocotilo.

## TRATAMIENTO DE LA ARTROSIS DE CADERA

### Médico



En las etapas iniciales de la artrosis, en que predomina el dolor, puede tratarse con medidas conservadoras: antiinflamatorios no esteroideos, calor local, baja de peso, ejercicios adicionales y uso de bastón, entre otras.

## **Fisiokinésico**

Al tratamiento médico se puede agregar tratamiento fisiátrico y kinésico, en términos de calor profundo (ultrasonido) y ejercicios que tiendan a mantener la musculatura y el rango de movilidad lo más normal posible, evitando las posiciones viciosas. No hay que realizar ejercicios violentos que aumenten el dolor.

La deambulación se debe mantener en niveles adecuados a la capacidad física del paciente y al estado de la cadera artrósica. El cansancio y el dolor son dos parámetros que limitan la distancia que el paciente debe caminar.

## **Tratamiento quirúrgico**

Cuando ya se ha sobrepasado la posibilidad médica del tratamiento, que puede ser muy corto o muy prolongado, queda el recurso quirúrgico.

Dependiendo de cada paciente, se utilizan diferentes procedimientos quirúrgicos, en ello influye la edad, el tipo de artrosis, la causa y la gravedad de la artrosis.

## **RECURSOS TERAPEUTICOS QUIRURGICOS**

### **Osteotomías pelvianas**

Las hay de diferentes tipos; todas ellas tienden a conseguir el objetivo de cubrir completamente la cabeza femoral, con lo que se obtendrá una mayor superficie de carga y, por lo tanto, una menor carga por centímetro cuadrado.

Este procedimiento debe ser utilizado en forma precoz, cuando recién se inician los síntomas dolorosos, de una artrosis incipiente (habitualmente en subluxación de cadera), en que el cotilo no cubre totalmente la cabeza femoral. Todavía no hay daño importante del cartílago e, idealmente, no debiera haber pinzamiento del espacio articular.

Las osteotomías más usadas en este momento para obtener el objetivo señalado, son dos:

### **Osteotomía de Chiari**

Se practica una osteotomía sobre el cotilo, y la parte inferior se desplaza medialmente. Con esto se logra que la parte superior de la osteotomía cubra la

cabeza, quedando interpuesta la cápsula entre la superficie osteotomizada superior y la cabeza femoral. La cápsula posteriormente se transforma en un fibrocartílago. Es en realidad una verdadera artroplastía.

El requisito fundamental para el éxito de esta cirugía es su realización precoz. Lo habitual es realizarlo en paciente jóvenes, en los cuales la prótesis total no está todavía indicada.

### **Triple osteotomía**

Es en realidad una reorientación del cotilo para cubrir la cabeza femoral, y al igual que el Chiari, transformar la zona de carga oblicua en horizontal, como es en la cadera normal.

Se realiza practicando una osteotomía a nivel supraacetabular, en la rama pubiana y en la rama isquiática, con lo que el cotilo queda libre para ser reorientado, practicando luego una osteosíntesis con alambres de Kirchner o tornillos.

Esta osteotomía tiene la ventaja de dejar la zona de máxima carga con cartílago hialino, pero no aumenta la superficie total del cotilo.

También se realiza en personas jóvenes, e incluso en forma preventiva, para evitar artrosis a futuro, o progreso de la subluxación.

### **Tectoplastías**

Se realiza en pacientes jóvenes, aún más precozmente, con un sentido de prevención de la artrosis, especialmente en la subluxación.

Se coloca en la parte superior y anterior del cotilo un injerto óseo, atornillado, que aumenta la superficie total del cotilo, aumentando la superficie de carga horizontal.

### **Osteotomías intertrocantéreas**

Se realizan desde hace mucho tiempo, iniciándose la era moderna de las osteotomías con Pauwels y Mc Murray.

Las osteotomías que se realizan más frecuentemente son las intertrocantéricas que pueden ser en varo o valgo. Su objetivo inmediato es cambiar la zona de carga de la cabeza femoral, donde existe daño del cartílago articular, y así colocar en la zona de mayor presión cartílago sano. Otro objetivo es centrar la cabeza femoral cuando hay incongruencia cefalocotiloídea, susceptible de mejorar.

En la osteotomía valguizante no sólo se puede valguizar, sino también extender el cuello femoral, con lo que se logra la llamada "osteotomía valgo-extensora",

que coloca la zona de carga en cartílago sano de la parte interna anterior de la cabeza. Esto se logra resecando una cuña a nivel intertrocantéreo de base externa y posterior.

Esta osteotomía, además, por tracción capsular, provoca crecimiento de los osteofitos superiores, que tienden a cubrir la cabeza femoral después de algunos años de operado. Con ello se aumenta la superficie de carga.

La osteotomía varizante tiene el mismo objetivo que la anterior, es decir, cambia la zona de carga de la cabeza sacándola de su posición ¿normal?. Tiene el gran inconveniente que acorta el miembro operado, produciendo o agravando la claudicación.

Existen otras osteotomías, a nivel del cuello femoral, que en nuestro medio prácticamente no se realizan (osteotomía de rotación del cuello femoral).

## **Artroplastías de cadera**

### **Prótesis total cementada**

Es el procedimiento que revolucionó el tratamiento de la artrosis de cadera a fines de la década del 50, pero no es la solución total ni definitiva, como se creyó al comienzo de su aplicación.

Muchos grandes ortopedistas ya lo habían intentado con prótesis de diferente forma y material, Smith, Petersen, Judet, Mc Kee-Farrar, que entre otros, son nombres ilustres, previo a la era de las prótesis modernas. Fue Charnley quién, en 1958, inició la era actual del reemplazo total de cadera, para la artrosis. El tuvo la virtud de hacer una experiencia para evaluar sus casos antes de publicar sus resultados. Diseñó una prótesis cementada. Este cemento tiene dos componentes, uno líquido (monomero) y otro en polvo (polimero), que al juntarse hacen una masa que, al endurecerse, ancla ambos componentes y los fija al cotilo y al fémur respectivamente.

Este cemento es metilmetacrilato, no es adhesivo, sino que al rellenar la cavidad fija los componentes prótesicos.

La prótesis está formada por dos componentes: una parte cotiloídea de polietileno de alto peso molecular de gran resistencia, que vino a solucionar el desgaste rápido de las antiguas prótesis.

La cabeza femoral la diseñó Charnley tiene 22 mm de diámetro y su objetivo era conseguir una prótesis de baja fricción, lo que se logró realmente. El mismo Charnley puso como límite mínimo de edad para la indicación de su prótesis los 65 años. Según él, no se debía colocar en personas menores, por el riesgo de aflojamiento.

Este concepto fue corroborado por la experiencia, ya que se vio que cuando se colocaba la prótesis en personas más jóvenes, es usada por ellas en forma indiscriminada y, así, el aflojamiento se produce antes. En este sentido, es mucho más eficiente cuando es usada para realizar una vida normal propia de una persona mayor de 65 años.

La experiencia también ha mostrado que esta prótesis ha tenido muy buen resultado a largo plazo, cuando la indicación y, especialmente, la realización quirúrgica, es perfecta. En este momento es más importante considerar la edad fisiológica que la edad cronológica para decidir qué prótesis usar.

En la actualidad, parece claro que la prótesis cementada está indicada en aquellas personas con artrosis de cadera, dolorosas y que tengan más de 65 años.

### **Prótesis no cementada**

Como existe un número importante de personas de menos de 65 años que presentan artrosis de cadera, especialmente secundaria a una luxación congénita de cadera, necrosis aséptica de cabeza femoral o traumatismo, se ha continuado buscando una solución protésica para ellos. Se han confeccionado prótesis no cementadas, para eliminar el cemento, considerado como una de las causas invocadas en el aflojamiento. Su resultado ha sido muy bueno en el cótulo, ya que la prótesis, sea autorroscante o atornillada, tiene mucho menos aflojamiento que la prótesis cementada, por lo menos en el corto tiempo que lleva en uso.

El componente femoral presenta el inconveniente que un porcentaje alto de pacientes, alrededor del 30%, presenta dolor persistente en el muslo, que cede parcialmente en un plazo de dos años, quedando un porcentaje menor con dolor permanente.

Los pacientes que mantienen su dolor deben ser sometidos a una segunda operación, habitualmente para transformar el componente femoral de no cementado a cementado.

La artroplastía total de cadera no cementada requiere mayor experiencia del cirujano, ya que su técnica es más exacta, porque no tiene el cemento que corrige o "rellena" la insuficiencia de coaptación. Por esta razón, su indicación es mucho más exigente.

### **Prótesis híbrida**

Estudios a largo plazo del grupo del Profesor Charnley, de Inglaterra, demostró que el componente femoral se aflojó muy poco a 19 años plazo. Este hecho, unido a la experiencia que el

cótilo no cementado tenía excelente resultado, llevó a múltiples centros de cadera a realizar la artroplastía híbrida, en que la copa cotiloídea se coloca sin cemento y el componente femoral es cementado.

Este procedimiento tiene poco tiempo de seguimiento por lo que, al igual que en la prótesis no cementada, no puede asegurarse su éxito a largo plazo. Su concepción teórica nos hace pensar que los resultados a largo plazo serán mejores que los ya conocidos con los otros tipos de prótesis totales. En ella se han ido reuniendo las mejores cualidades de muchas de las prótesis ya experimentadas.

## **Artrodesis de cadera**

Otro recurso terapéutico que se usó antiguamente es la artrodesis de cadera en paciente jóvenes que presentaban artrosis secundaria a procesos traumáticos (luxofractura de cótilo) o infecciosos, que no permiten otro recurso terapéutico. Si bien deja una cadera fija, ésta es útil especialmente en pacientes que realizan trabajos pesados: agricultor o cargador, por ejemplo.

## **Resección de cabeza y cuello femoral: operación de Girldestone**

Consiste en resecar la cabeza y cuello femoral sin reemplazarla. Prácticamente, no se usa en artrosis, sino en sus secuelas, como procesos infectados artritis específicas (TBC) o inespecíficas (estafilocócicas). Sin embargo, lo más común es que se realice como rescate de prótesis infectada ( al retirar la prótesis, se deja la cadera sin el componente femoral, temporal o definitivamente).

La artrosis de cadera, de acuerdo a lo antes dicho, tiene múltiples tratamientos. Esto revela que no existe un procedimiento ideal, razón por la cual se debe buscar, para cada persona, el tratamiento adecuado, que debe considerar muchos aspectos de la persona con artrosis de caderas como edad, gravedad de la artrosis, actividad física y expectativas del paciente, entre otras.

Todas estas circunstancias, que dicen relación directa con el enfermo, deben ser cuidadosamente evaluadas antes de tomar una determinación quirúrgica.

---

## SEGUNDA SECCION. PATOLOGIA ORTOPEDICA

---

### TRATAMIENTO QUIRURGICO DE LA ARTROSIS DE RODILLA

---

La artrosis de rodilla (gonartrosis) es una de las localizaciones más frecuentes de la artrosis, siendo el tratamiento inicial en la mayoría de los casos de tipo médico. Sin embargo, la cirugía juega un rol muy importante y absoluto en las gonartrosis secundarias y en las gonartrosis avanzadas.

Las causas secundarias más importantes de gonartrosis son:

- Desviaciones de ejes.
- Mal alineamiento rotuliano.
- Patología meniscal.
- Cuerpos libres intraarticulares.
- Traumatismos y procesos inflamatorios.

### GONARTROSIS SECUNDARIAS A DESVIACIONES DE EJES

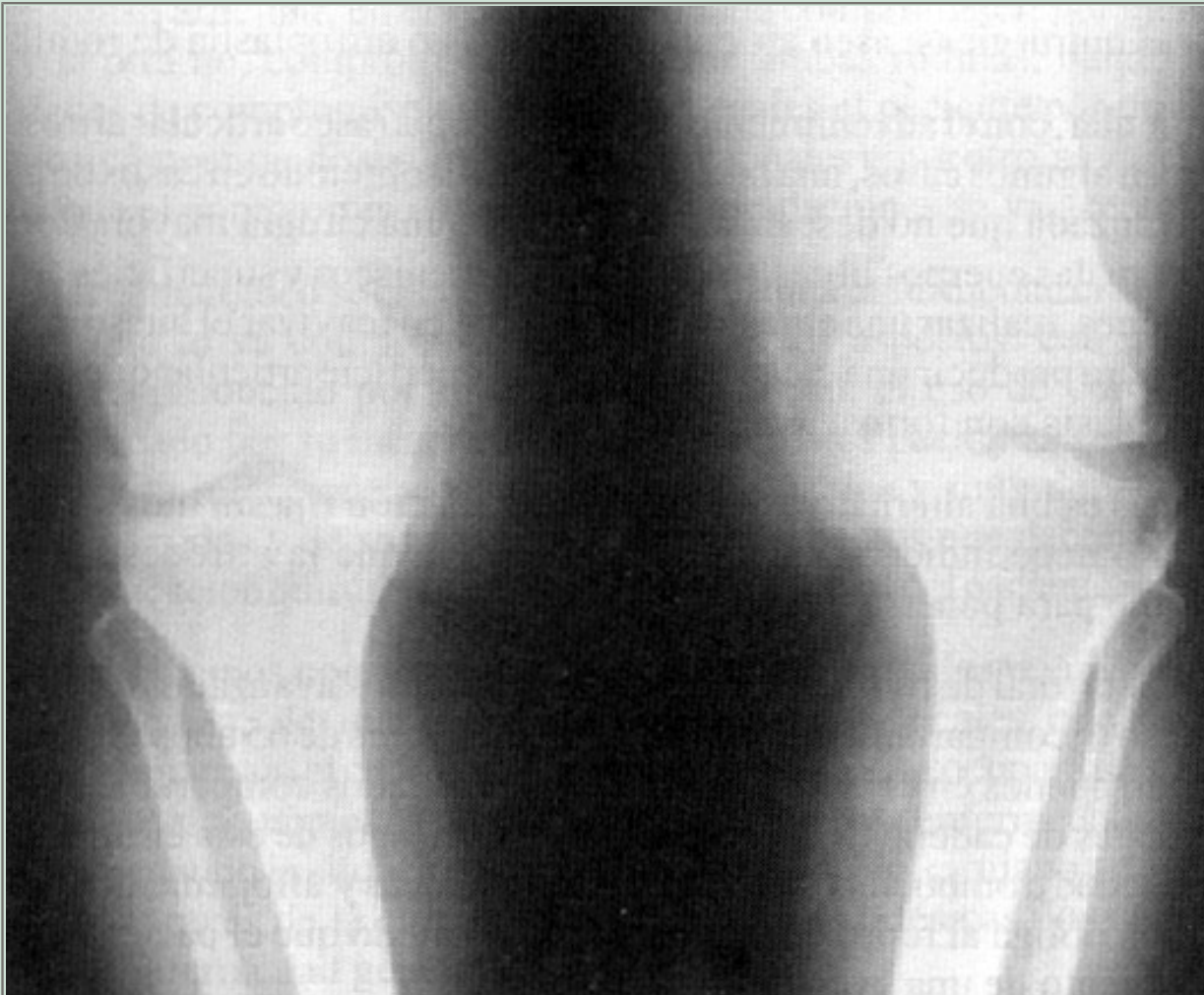Es el genu varo la condición estática de la rodilla que con más frecuencia lleva a la artrosis o la agrava, lo que se explica por el estudio biomecánico de la rodilla. Durante la marcha, en la fase de carga en apoyo unilateral, aumenta la carga del compartimiento interno, lo que hace aumentar la sintomatología propia de la artrosis. Recordemos que el eje normal de la rodilla en el plano frontal es de alrededor de 5° de valgo, y que el eje de carga (eje mecánico) debe pasar por el centro de la articulación, en una línea que pasa por la cabeza del fémur al punto medio del tobillo.

El genu valgo es mucho mejor tolerado, ya que en la biomecánica normal de la marcha, el compartimiento externo de la rodilla está menos sobrecargado. En general los genu valgo mayores de 10° son los que evolucionan a la artrosis.

De lo anteriormente expuesto, se concluye que la cirugía preventiva del genu varo en cualquiera de sus grados y del genu valgo exagerado, debiera estar indicada para corregir los ejes a valores fisiológicos. Esto debe estar en concordancia con la aceptación del enfermo a la cirugía, lo que habitualmente se produce cuando aparece el dolor.

Clínicamente el genu varo artrósico se manifiesta por dolor, episodios de hidroartrosis, deformación en varo, y dolor a la presión digital del compartimiento interno. El estudio radiológico debe realizarse idealmente con una teleradiografía para poder estudiar el eje mecánico de la extremidad en apoyo unipodal, de lo contrario, será útil el estudio del eje anatómico en placas grandes AP y L. Cuando ya existen fenómenos de artrosis acompañados de genu varo, la indicación precisa es la osteotomía valguizante de la tibia, con lo cual aliviaremos al paciente de su sintomatología y evitaremos la progresión de la artrosis. El ideal es realizar la osteotomía cuando existe una artrosis inicial, es decir, hay conservación del espacio articular, pero la experiencia clínica demuestra que, aun en los casos avanzados de artrosis por genu varo, los pacientes logran aliviarse del dolor en forma muy importante o totalmente. La técnica quirúrgica más habitual consiste en reseca una cuña de base externa en la metáfisis superior de la tibia, acompañado de una osteotomía del peroné, lo que permite desviar la tibia hacia el valgo. La osteotomía se fija con dos grapas (técnica de Coventry).





**Figura 4**

Genu varo de ambas rodillas, nótese la compresión anormal soportada por las superficies articulares femorotibiales mediales. La consecuencia está a la vista: artrosis degenerativa. El tratamiento probablemente será quirúrgico: osteotomía correctora del extremo proximal de ambas tibias.

Las rodillas con mal alineamiento rotuliano evolucionan con artrosis de predominio patelo-femoral, por lo cual está indicada su corrección quirúrgica ya sea en forma preventiva o curativa. Clínicamente, se manifiesta con dolor en la rodilla, que aumenta al bajar escaleras y en el momento de ponerse de pie desde la posición sentado. Puede acompañarse de crujido articular. Al examen físico, el dolor aparece al presionar la rótula sobre el fémur, o pidiéndole al paciente que contraiga su cuádriceps o que flexe su rodilla. El estudio radiológico específico debe hacerse con proyecciones axiales de rótula en distintos grados de flexión ( 20°-30°, 60°y 90°) además de las clásicas proyecciones AP y L. La técnica quirúrgica consiste en realinear la rótula y separarla del fémur, realizando una transposición de la tuberosidad anterior de la tibia junto con desplazarla hacia adelante, interponiendo un injerto óseo (efecto Maquet).

En las artrosis primarias y en las artrosis avanzadas se plantean las siguientes alternativas quirúrgicas: aseo articular, artrodesis o artroplastía de rodilla.

El aseo articular, con el advenimiento de la artroscopía (aseo articular artroscópico), puede ser, en algunos casos, una buena alternativa, sobretudo en casos de pacientes de edad avanzada que no desean ser sometidos a una cirugía mayor. Consiste en retirar eventuales cuerpos libres, regularizar los meniscos y superficies articulares y ,en ocasiones, realizar una abrasión que consiste en reavivar el hueso subcondral con fresas para producir una cicatrización en la superficie articular que evolucione a



una metaplasia con formación de fibrocartílago.

La artrodesis es una alternativa que deja la articulación fija sin movimiento, pero indolora. No debe indicarse en ambas rodillas, ya que la artrodesis bilateral es incompatible para ponerse de pie.

La artroplastía total de rodilla está indicada en los casos avanzados de artrosis con compromiso tricompartmental y en pacientes mayores de 65 años. Sus resultados están siendo buenos en el mediano plazo, con resultados comparables a los de las prótesis totales de cadera. Debe considerarse los riesgos de esta cirugía: infecciones, enfermedad tromboembólica, dificultades técnicas y aflojamientos protésicos. La infección obliga al retiro de la prótesis, de tal modo que el paciente debe estar en conocimiento de una eventual artrodesis.

---

## SEGUNDA SECCION. PATOLOGIA ORTOPEDICA

---

### TRATAMIENTO QUIRURGICO DE LA ARTRITIS REUMATOIDE

---

Nos referiremos en este capítulo a dar una visión general sólo de las indicaciones de cirugía ortopédica en las lesiones producidas en la A.R. El diagnóstico y tratamiento médico deben ser estudiados en los textos de reumatología.

La A.R. es una enfermedad inflamatoria, poliarticular, de carácter crónico, de etiología aún en estudio, erosiva, que destruye pequeñas y grandes articulaciones, con tendencia a ser simétrica, dolorosa, deformante e invalidante. Es anárquica en su compromiso articular, en el sentido que puede comprometer, por ejemplo, una cadera y la otra no, comprometer gravemente ambas rodillas, dando múltiples posibilidades de compromiso articular, a las cuales el paciente por un lado se va adaptando o compensando sus limitaciones funcionales y, por otro, se va invalidando a medida que el compromiso de una o más articulaciones se va acentuando.

El paciente reumatoídeo se encuentra afectado de una enfermedad crónica de larga evolución, que lo va comprometiendo en diversos aspectos, con un esqueleto osteoporótico producido por su misma enfermedad, el uso de corticoides y el desuso provocado por su incapacidad funcional. Estos pacientes son, en general, más lábiles a la infecciones, psíquicamente inestables y muy dependientes del medio que los rodea y de sus médicos tratantes, aspectos que deben ser considerados en la indicación quirúrgica y en la evolución general del paciente reumatoídeo.

Por lo tanto, debemos considerar a estos pacientes afectados de una enfermedad general y, además, de una suma de enfermedades locales que deben estar permanentemente bajo el control del "reumatólogo" que se ocupará de su enfermedad general y del tratamiento médico de las respectivas enfermedades locales y, del otro lado, cuando la situación lo requiera, la acción del cirujano ortopédico que solucionará, a través de la cirugía y las indicaciones ortésicas, los compromisos locales de la enfermedad general.

El manejo del paciente reumatoídeo es multidisciplinario y en él colaboran con el reumatólogo muchos especialistas, como el cirujano ortopédico, el fisiatra, los kinesiólogos, el terapeuta ocupacional, el neurocirujano, el psiquiatra y el psicólogo, cuya acción coordinada dará los mejores resultados en el tratamiento de esta enfermedad.

A pesar del compromiso poliarticular, la A.R. tiene en su evolución predilección por algunas articulaciones o segmentos del aparato locomotor. Inicialmente es frecuente el compromiso de las muñecas y manos, aunque en la evolución puedan aparecer compromiso de los codos y hombros. El compromiso de las caderas, rodillas y pies aparecen con frecuencia en el curso de la evolución de la enfermedad, siendo estas lesiones habitualmente muy invalidantes.

El compromiso de la columna y, especialmente, de la columna cervical debe recordarse, especialmente por la posibilidad de una cirugía con anestesia general con intubación, por la existencia de una subluxación atlanto-axoídea.

Nos referiremos brevemente al compromiso local de cada uno de los segmentos comprometidos.

## La muñeca reumatoídea

La muñeca se ve frecuentemente comprometida por una sinovitis reumatoídea que la hace dolorosa, destruyendo la articulación radiocubital inferior que hace que el extremo distal del cúbito se subluje. La proliferación sinovial, junto con el roce mecánico de los tendones extensores de los dedos de la mano sobre este cúbito subluxado hacia dorsal, provoca la ruptura de ellos y, habitualmente, seccionando primero los extensores del meñique, luego del anular y, más tardíamente, el extensor del dedo medio. De esta secuencia nace el concepto de realizar una cirugía preventiva en la muñeca cuando se presenta esta sinovitis de muñeca con subluxación del cúbito antes de que ocurra la ruptura de los tendones extensores anteriormente descritos. Cabe notar, desde el punto de vista clínico, que la ruptura de estos tendones extensores puede ser absolutamente indolora, notando el paciente que un día no puede extender su dedo meñique y en un curso variable de tiempo transcurrido, no logra luego extender su dedo anular, hecho que habitualmente lo hace consultar a su médico por la incertidumbre que esta situación continúe con los otros dedos de su mano. Una vez ocurrida la ruptura de los tendones extensores deberá realizarse una cirugía reparativa de ellos, junto con la sinovectomía y tenosinovectomía dorsal y resección del extremo distal del cúbito. Es habitual tener que transponer el extensor propio del índice para poder lograr una adecuada extensión del meñique o del anular.

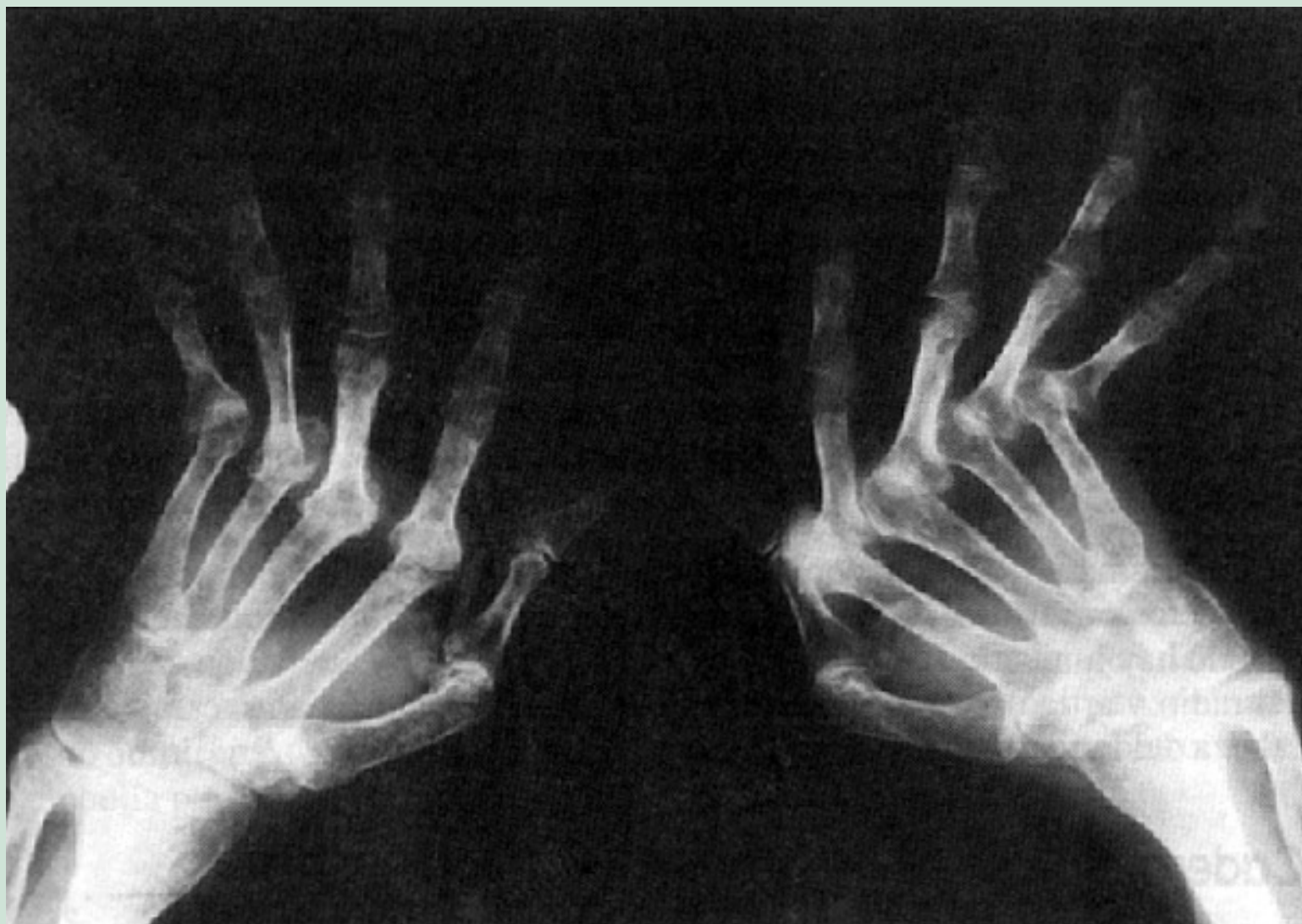En muñecas muy deformadas e incapacitantes está indicado, además de la sinovectomía, la artrodesis radiocarpiana que estabiliza la muñeca y mejora la capacidad funcional de la mano o eventualmente la artroplastía con prótesis.

## La mano reumatoídea

Las deformaciones producidas por la A.R. en la mano son muy frecuentes, complejas y multifactoriales por el compromiso de sinoviales articulares, tendones y articulaciones que dan las deformaciones tan características de la mano reumatoídea: mano en ráfaga cubital con subluxación de las articulaciones metacarpofalángicas producida por la sinovitis destructiva, las deformaciones de los dedos como los dedos en "boutonnière" (con la articulación interfalángica proximal en flexión y la interfalángica distal en extensión), dedos en "cuello de cisne" (con la articulación interfalángica en extensión y la interfalángica distal en flexión), el pulgar en Z (similar al boutonnière, con flexión de la metacarpofalángica e hiperextensión de la interfalángica), que se combinan indistintamente en los dedos de ambas manos.

A estas deformaciones puede agregarse un síndrome de túnel carpiano, que puede ser la sintomatología debutante de una A.R., o compromiso de las vainas sinoviales de los flexores, produciendo los llamados dedos en resorte que bloquean los dedos en flexión. En estos casos la cirugía obtiene excelentes resultados, aunque en muchos casos deben

intentarse tratamientos médicos locales.



**Figura 5**

Imagen radiográfica típica de una grave artritis reumatoidea de ambas manos. La deformación "en ráfaga" de los dedos, y las subluxaciones metacarpofalángicas, son hechos característicos.

Afortunadamente, el avanzado compromiso anatómico de la mano reumatoidea no siempre va acompañado de un grave compromiso funcional y es así como podemos encontrar pacientes que, a pesar de sus serias deformaciones anatómicas, mantienen capacidades funcionales aceptables. De este hecho deriva que la indicación de una cirugía reconstructiva debe estar estrechamente ligada a la posibilidad de una mejoría funcional.

Del compromiso de cada uno de los elementos alterados, derivará la indicación quirúrgica, evaluando el daño anatómico, el daño evidenciado de la radiología, y el compromiso funcional manifestado por el dolor y la incapacidad funcional. A nivel de las articulaciones metacarpofalángicas, está indicada la sinovectomía cuando, a pesar del tratamiento médico por un período adecuado, habitualmente no inferior a tres meses, persiste la inflamación por sinovitis y no hay evidencias de daño articular avanzado, es decir, hay conservación del

espacio articular metacarpofalángico. La sinovectomía previene la destrucción articular y la deformación en ráfaga cubital. Cuando esta última está instalada o hay daño articular, deberá realizarse una artroplastía de las metacarpofalángicas que corrija la deformación con desviación cubital con o sin prótesis metacarpofalángicas. Las prótesis metacarpofalángicas más usadas han sido las prótesis de silicona diseñadas por Swanson que son flexibles y actúan como un espaciador de la articulación metacarpofalángica.

Las distintas deformaciones de los dedos también pueden tener la posibilidad de correcciones quirúrgicas, pero es habitual ver estos pacientes con deformaciones de sus dedos con capacidad funcional aceptable que los hace desistir de la cirugía. Sin embargo, la deformación del pulgar es altamente invalidante, ya que el pulgar en Z con hiperextensión de la interfalángica les impide realizar una adecuada pinza y, en estos casos, está indicada la artrodesis interfalángica del pulgar con buen resultado funcional.

## Otras articulaciones

De la extremidad superior, como el hombro y el codo, pueden tener indicación de sinovectomía, artrodesis o artroplastía con prótesis. En el codo reumatoide, cuando hay limitación de la pronosupinación con dolor y alteración de la cabeza del radio y articulación radiocubital superior, estará indicada la resección de la cabeza del radio.

## Cadera

La coxitis reumatoídea es muy invalidante por el dolor y la rigidez articular, especialmente de la abducción y rotaciones, lo que lleva al paciente a la silla de ruedas y, en los casos avanzados, la imposibilidad de abducir las caderas les imposibilita un adecuado aseo genital. El compromiso de las caderas es frecuente, pero habitualmente se presenta después de un curso prolongado de la enfermedad, siendo muy excepcional que la A.R. debute con las caderas. Frecuentemente, el compromiso es bilateral, pero podemos encontrar compromiso muy avanzado de una cadera, en cambio la contralateral está bastante respetada. El cuadro radiológico es característico, encontrándose un esqueleto con grados variables de osteoporosis, espacio articular disminuido o ausente, con poca esclerosis de las superficies articulares y nula o escasa osteofitosis. Son frecuentes la protrusión acetabular, y los signos de necrosis aséptica de la cabeza femoral en sus distintos grados (grados 1 a 4 de Ficat).

La indicación quirúrgica habitual es la artroplastía total de cadera, con excelentes resultados inmediatos y cuyo devenir a largo plazo está actualmente en revisión. Debemos considerar la edad fisiológica de estos pacientes para la indicación quirúrgica y considerar su capacidad funcional limitada por el compromiso habitual de otras articulaciones.



## Rodilla

El compromiso de las rodillas es muy frecuente y habitualmente bilateral; además del dolor, la invalidez está aumentada por encontrarse estas rodillas en genu valgo, en rotación externa y en semiflexión. En las etapas iniciales el cuadro clínico, puede manifestarse por una sinovitis con derrame articular y engrosamiento de la sinovial y, en algunos casos, puede tratarse de una monoartritis con la cual debuta la enfermedad. El estudio del líquido articular es de gran valor diagnóstico, junto con el estudio biopsico de la sinovial.

En la etapa de sinovitis crónica, y previo al compromiso articular cartilaginoso con conservación del espacio articular y movilidad de al menos 90°, y después del fracaso del tratamiento médico reumatológico por tres meses, la indicación quirúrgica es la sinovectomía (abierta o por vía artroscópica), que frenaría el progreso destructivo local de dicha articulación temporalmente.

En los casos de genu valgo de más de 10° y en los genu varo (estos últimos menos frecuentes en A.R.) con conservación del espacio articular, están indicadas las osteotomías correctoras de ejes.

En los casos medianamente avanzados, cabe la posibilidad de hacer un aseo articular artroscópico, que tiene la ventaja de ser una cirugía mínimamente invasiva. En los casos avanzados, la indicación es la artroplastía total de rodilla cada vez más en uso, al obtenerse excelentes resultados funcionales, pero de mayor riesgo quirúrgico (complicaciones de la piel, mayor incidencia de flebotrombosis y embolía pulmonar, infección que obliga al retiro de la prótesis).

## Pies

El compromiso bilateral de los pies es muy frecuente, siendo precoz en su aparición, para ir agravándose en el curso de la enfermedad. Lo más característico es el compromiso del antepie, con una bursitis dolorosa de la metatarsofalángica del primer dedo, hallux valgus muy marcado, orfejos en garra con prominencias dolorosas en el dorso de las interfalángicas proximales y, en la planta del pie, callosidades a nivel de las cabezas de los metatarsianos respectivos (2°, 3°, 4° y 5°), las cuales se hacen prominentes hacia plantar y muy dolorosas, que transforman en un verdadero calvario el caminar de estos pacientes. En estos casos, la indicación quirúrgica es perentoria, lográndose excelentes resultados en relación al alivio del dolor y mejoría funcional de la marcha con la técnica del "alineamiento transmetatarsiano", que consiste en la corrección del hallux valgus, más la resección de las cabezas de los metatarsianos 2° a 4° y, eventualmente el 5°, y resección de las bursitis metatarsofalángicas respectivas.

El compromiso del retropie condiciona un pie en valgo, con rigidez de la inversión por el compromiso de la articulación subastragalina. El uso de plantillas correctoras será de gran utilidad en el manejo de estos pacientes, tanto para corregir el antepie como el valgo del retropie. En casos avanzados, la artrodesis subastragalina puede dejar un retropie indoloro y

en buen eje.

## Columna vertebral

El compromiso principal corresponde a la columna cervical y especialmente la característica subluxación atlantoaxoidea. Más del 50% de los pacientes con enfermedad avanzada la presentan, sin embargo, muchas de ellas son poco sintomáticas, por lo que hay que recordar su presencia en casos de indicación quirúrgica de otros segmentos, por la posibilidad de anestesia general con intubación endotraqueal. El paciente puede referir dolor en la nuca o cervical y, en casos avanzados, signos neurológicos, desde parestesias hacia las extremidades superiores, debilidad muscular, alteraciones miccionales (condicionadas por la mielopatía cervical), y por último, tetraparesia o plejia. La indicación quirúrgica de una artrodesis C1-C2 se hace presente cuando aparecen signos neurológicos junto con la confirmación de una subluxación atlantoaxoidea. Los casos restantes pueden ser tratados con un collar cervical sumado a su tratamiento médico de base.

## Consideraciones finales

Evidentemente puede haber compromiso de cualquier otra articulación que deberá ser evaluada en el contexto de la enfermedad.

Se desprende, de lo anteriormente señalado, que por las distintas cirugías a las cuales un paciente reumatoideo puede ser sometido, el enfrentamiento quirúrgico general de estos pacientes debe ser "un programa quirúrgico" evaluado conjuntamente con el reumatólogo, y dentro del cual debemos empezar por aquellas técnicas que ofrezcan los mejores resultados funcionales y de alivio del dolor para así dar la mayor confianza a este paciente reumatoideo afectado de múltiples articulaciones.

El programa de rehabilitación en estos pacientes reumatoideos quirúrgicos es de suma importancia y el éxito global de la cirugía dependerá, en cierta medida, del éxito de dicho programa. Especialmente válido es este concepto en el paciente con A.R. infantil o juvenil, donde la enfermedad puede ser muy agresiva, dejando graves secuelas con importantes rigideces articulares.

Finalmente, agregaremos que otras mesenquimopatías como el lupus, la esclerodermia y otras, en determinados casos pueden ser susceptibles de indicaciones quirúrgicas similares a las enumeradas.



---

## SEGUNDA SECCION. PATOLOGIA ORTOPEDICA

---

### ESCOLIOSIS

---

La escoliosis propiamente tal es la desviación lateral de la columna vertebral, asociada a rotación de los cuerpos vertebrales y alteración estructural de ellos.

El término escoliosis es usado desde Hipócrates y Galeno en los años 201 a 131 A de C.

La desviación lateral debe tener una magnitud mínima de 10°. Cinco por ciento de la población tiene 5° de desviación lateral, lo que se considera normal.

La escoliosis se observa con frecuencia entre los 10 y 14 años y se inicia después de los 8 años, mayoritariamente en las mujeres en una relación de 6 ó 7 es a 1 con respecto a los hombres.

El inicio y evolución de la escoliosis es **silencioso**, por lo que padres, profesores, pediatras y, médicos generales, deben conocer esta afección para poder pesquisarla precoz y oportunamente, antes que las curvas progresen y se hagan estructuradas, obligando al tratamiento quirúrgico.

El diagnóstico precoz es fundamental para realizar un tratamiento oportuno de tipo ortopédico.

### CLASIFICACION

Las escoliosis se pueden clasificar desde diferentes puntos de vista.

#### Etiológico

- Escoliosis idiopática: es la escoliosis propiamente tal, sin una causa conocida: 70%.
- Congénita: existe una malformación congénita en las vértebras que condiciona la desviación lateral (hemivértebra, barras vertebrales, etc.).
- Neuromusculares: la causa más conocida es la poliomielitis, que actualmente está en franca disminución después de la aplicación de la vacuna antipolio.
- Escoliosis de la neurofibromatosis.

#### Según grado de rigidez y estructuración de las curvas

##### Escoliosis funcionales

En este caso las alteraciones estructurales de partes blandas (ligamentos) y óseas de la columna están ausentes, conservando la anatomía y la función normal.

La más frecuente de este tipo es la que se produce por diferencia de longitud de los miembros enfermos.

Especialmente la elasticidad de las partes blandas está conservada, lo que se traduce en que las curvas pueden ser corregidas en forma voluntaria por el paciente, con un esfuerzo muscular de inclinación lateral, hacia la convexidad en forma transitoria o definitiva, corrigiendo la causa que la produce (asimetría de extremidades inferiores, posición antiálgica, hernia del núcleo pulposo, histeria, etc.).

Estas desviaciones laterales en rigor no son escoliosis.

## **Escoliosis estructurales**

Son aquellas en que la columna ha sufrido alteraciones anatómicas en alguno de sus componentes, o en su conjunto, de carácter definitivo o no corregible voluntariamente por el paciente.

Así, a la inclinación lateral se agrega rotación axial de los cuerpos vertebrales, traduciéndose en gibas costales que pueden ser leves o avanzadas, de acuerdo al grado de rotación de las vértebras.

Hay acuñaamiento de los cuerpos vertebrales, retracción de partes blandas en especial a nivel del ápice de la curva, lo que hace que este tipo de curvas sea muy poco corregible voluntariamente por parte del paciente.

Otra característica de estas escoliosis estructuradas es que son progresivas y aumentan a gran velocidad durante el período de crecimiento, para disminuir, pero sin dejar de progresar, una vez alcanzada la maduración ósea. Son las escoliosis verdaderas.

## **ESCOLIOSIS IDIOPATICA**

Es la escoliosis propiamente tal, ya que cursa sola, desconociéndose la causa que la produce.

Es bastante frecuente y mayor que lo conocido, ya que hay muchos casos que no se diagnostican. En EE.UU. se han encontrado cifras de 2,5% a 4% de escoliosis en la población infantil general. De este porcentaje sólo un 4% a 5% de los casos precisan tratamiento.

En relación al sexo, esta afección es mayor en las mujeres en razón de 6 ó 7 es a 1 con los hombres. Las mujeres son, por lo tanto, las que requieren más control preventivo y, con mayor frecuencia, tratamiento.

La escoliosis idiopática constituye el 70% de todas las escoliosis.

La escoliosis idiopática, a su vez, la podemos clasificar en dos grupos:

**Precoz:** que puede a su vez ser subdividida en:

- Infantil: se inicia entre 0 y 3 años de edad.
- Juvenil: entre 3 y 10 años de edad.

**Tardía:**

- Del adolescente: se inicia después de los 10 años de edad.

### **Características clínicas de la escoliosis idiopática**

En la anamnesis, casi nunca existe el síntoma dolor. El motivo de consulta más habitual es la deformidad del tórax y la asimetría del talle.

A veces hay historia familiar de escoliosis, en que existe antecedente de madre, hermanas, tías o abuelas con escoliosis. No está comprobado que esta afección sea hereditaria, pero sí existe un fuerte componente familiar.

### **Examen físico**

Este se hace con el paciente desnudo, con el objeto que la observación sea completa.

El examen se hace con el paciente de pie, sentado y acostado.

### **Posición de pie**

- Se observa la horizontalidad de los ojos y pabellón de las orejas.
- Altura de los hombros: en la escoliosis, habitualmente se observa un hombro más bajo, pero en forma aislada este signo no es sinónimo de escoliosis.
- Escápulas colocadas a diferente altura, con especial énfasis en espinas y ángulo inferior de ellas.
- Triángulo del talle: está formado por el perfil del tronco, el perfil de la región glútea y la extremidad superior. Cuando hay escoliosis éste es asimétrico y traduce el desplazamiento lateral del tronco a nivel lumbar.
- Altura de las crestas ilíacas: se examina poniendo ambas manos sobre ellas, la diferencia de altura traduce disimetría en las extremidades inferiores real o aparente.
- Examen de la columna misma: se hace con el paciente de pie, inclinado hacia adelante, con lo que la prominencia de las apófisis espinosas se hacen más evidentes y se puede observar con más seguridad si la columna está recta o curvada (Test de Adams). Si se encuentra la columna curvada, se sienta al paciente al borde de la camilla y se examina nuevamente la columna para eliminar el factor longitud de las extremidades en la producción de desviación de columna.

Con el tronco inclinado hacia adelante, se puede observar también mucho mejor la asimetría del tronco, que se traduce en giba costal, la que se mide en centímetros. En la escoliosis idiopática lo usual es la giba costal derecha.

- Descompensación del tronco: es la desviación lateral del tronco, quedando éste fuera de la línea media y por lo tanto fuera de la línea inter-glútea. Esto se comprueba tirando una línea a plomo desde C7. Se observa que la cuerda pasa lateral a la línea inter-glútea.

## Diagnóstico

El diagnóstico se basa en hechos clínicos y radiológicos.

## Signos clínicos

Visión anterior del cuerpo:

- Horizontalidad de ojos y pabellones auriculares alterados.
- Asimetría del cuello.
- Altura de los hombros, uno más alto que otro.
- Asimetría del tronco.
- Altura crestas ilíacas asimétricas.

Visión posterior del cuerpo:

- Presencia de giba costal.
- Asimetría del tronco.
- Altura escápulas asimétrica.
- Triángulo del talle asimétrico.
- Descompensación del tronco.
- Altura crestas ilíacas asimétrica.
- Línea de apófisis espinosas que forman curvas laterales.

## Signos radiológicos

El examen radiológico es fundamental. Basándose en él, se puede confirmar el diagnóstico clínico y averiguar qué tipo de escoliosis es, desde el punto de vista etiológico, la gravedad y tipo de curvas, la ubicación anatómica y la flexibilidad de la curva, entre otros.

Para confirmar el diagnóstico, bastan las proyecciones frontal y lateral, que se toman de pie y sin calzado, comprendiendo la columna desde C3 a sacro. Con estas proyecciones se puede hacer diagnóstico en cualquier lugar.

Existen otras proyecciones que apuntan hacia el tratamiento; ellas son:

- Acostado AP y lateral, que elimina el factor gravedad en la magnitud de la curva.
- Sentado AP, que elimina la influencia de la disimetría de extremidades inferiores en las curvas vertebrales.
- Inclinación lateral derecha e izquierda, que nos dan información sobre la flexibilidad de las curvas.

Estas últimas radiografías se toman en proyección anteroposterior, con el paciente inclinándose en el sentido contrario a la curva, para ver el porcentaje de corrección voluntario que logra el paciente por sí mismo, sin ayuda externa.

Resumiendo, las proyecciones radiológicas son:

- Anteroposterior de pie.

- Sentado AP.
- Acostado AP.
- Inclinación lateral derecha.
- Inclinación lateral izquierda.
- Lateral de pie.

Este estudio radiológico permite:

- Establecer patrón de curva
- Medir las curvas en grados por el método de Cobb.
- Evaluar la flexibilidad de curva medido en porcentaje.
- Evaluar rotación de los cuerpos vertebrales.
- Saber maduración ósea a través del Signo de Risser.

Este signo de maduración ósea llamado de Risser consiste en la osificación de la apófisis de la cresta ilíaca, que se inicia de adelante hacia atrás, es decir, de espina ilíaca anterosuperior a la espina ilíaca posterosuperior.

Se divide la apófisis de cresta ilíaca en cuatro cuartos y se habla de Risser 1 si la osificación de la apófisis es del cuarto anterior, Risser 2 si es del segundo cuarto, Risser 3 si es del tercer cuarto, Risser 4 si es del cuarto posterior, Risser 5 la fusión de la apófisis con el ala ilíaca y Risser cero cuando no haya ningún signo de osificación de la apófisis de la cresta ilíaca.

## **Tratamiento de la escoliosis idiopática**

El tratamiento de la escoliosis idiopática es ortopédico o quirúrgico.

### **Tratamiento ortopédico**

Se inicia con la observación, ya que hay un importante número de casos que sólo hay que controlar y no requieren nunca tratamiento ortopédico. En general, a estos pacientes se les agrega ejercicios kinésicos para mantener la columna flexible y mejorar la potencia muscular, abdominal y paravertebral.

Estos pacientes generalmente tienen curvas flexibles con menos de 15° de inclinación, el control es clínico y radiográfico (cada 4 a 6 meses).

El siguiente grado en el tratamiento es el uso de corsé (el más empleado es el corsé de Milwaukee).

Este tratamiento es privativo de los pacientes en crecimiento, menores de 15 años, con curvas menores de 45° y flexibles a lo menos 40% con signo de Risser 2 ó 3 como máximo.

Curvas mayores de 60°, rígidas, Risser 4, están fuera de la posibilidad ortopédica de tratamiento.

El objetivo del tratamiento con corsé es detener el progreso de la curva. Se puede lograr también corregir algo las curvas laterales y la giba costal, pero este no es el objetivo principal.

Los porcentajes de corrección son variables, lográndose en algunos casos disminuir las curvas en 20% al finalizar el tratamiento. Lo más frecuente es que sólo se detenga la progresión de las curvas.

Clásicamente se debe usar el corsé 23 horas al día, por lo tanto, se debe dormir con él, la hora restante se deja para friccionar las superficies de apoyo del corsé y lograr con ello mayor resistencia de la piel, para hacer ejercicios sin corsé y ducharse.

La tolerancia del corsé por los niños es muy amplia, siempre que haya comprensión por parte del paciente y apoyo familiar.

Los ejercicios tienden a fortalecer la musculatura, a flexibilizar y desrotar la columna, y a mejorar la función respiratoria.

El uso del corsé se prolonga habitualmente hasta el fin del crecimiento.

El retiro del corsé es lento y progresivo, hasta que se demuestre que la columna ha logrado su estabilidad en controles radiográficos sucesivos.

La estabilidad de la columna se logra por la maduración ósea alcanzada en el corsé, unido al fortalecimiento



muscular.

## Tratamiento quirúrgico

Está destinado a aquellos pacientes que están fuera del alcance ortopédico. Es decir pacientes con curvas sobre 45°, rígidas, mayores de 14 años, Risser 4, o que las curvas hayan aumentado dentro del corsé.

También requieren tratamiento quirúrgico para su corrección, aquellos pacientes que alcanzaron su maduración ósea y presentan curvas sobre 45°.

El objetivo del tratamiento quirúrgico es estabilizar la columna ya que, de lo contrario, las curvas seguirían progresando y haciéndose cada vez más rígidas. En esta situación se produce deformidad del tronco, lo que produce alteraciones estéticas graves y dejan a los órganos intratorácicos, como el pulmón y el corazón, en posición anormal, provocando alteraciones pulmonares restrictivas.

El tratamiento quirúrgico pretende básicamente disminuir la magnitud de las curvas y mejorar las deformaciones estéticas. Esto se logra a través de la fusión de la zona de columna comprometida, luego de la corrección de las curvas con instrumental de distracción y derrotación de los cuerpos vertebrales (instrumental de Harrington, Cotrel Dubousset, Luque, Lea Plaza, etc.).

A la corrección de las curvas se agrega la artrodesis de ella, con injertos obtenidos del propio paciente desde la cresta ilíaca posterosuperior.

La artrodesis, en su gran mayoría, se realiza por vía posterior y, ocasionalmente, se emplea también la liberación y artrodesis anterior cuando las curvas son muy rígidas, o hay un componente xifótico importante.

También se usa el abordaje anterior en curvas únicas lumbares, para evitar la artrodesis lumbo-sacra, aquí se usa el instrumental de Dwyer.

Cuando los adultos presentan curvas mayores de 60° asociadas a xifosis en la región torácica, se produce distorsión de los órganos torácicos, lo que facilita la

producción de alteraciones cardiorrespiratorias, cuadros infecciosos bronquiales, etc. Estos pacientes pueden presentar disminución de su capacidad ventiladora y tienen también menos capacidad laboral.

Tienen menor expectativa de vida, de ahí la necesidad de tratamiento; pero hay que considerar que el operar pacientes adultos con escoliosis y xifosis torácica conlleva un riesgo importante, ya que ésta es una cirugía mayor, especialmente si las curvas torácicas sobrepasan los 90° y la rigidez es importante. Es en estos casos en los que la complicación parapléjica es más frecuente.

Todas estas dificultades del tratamiento quirúrgico hacen imperioso el diagnóstico precoz de la escoliosis idiopática, para que sea posible evitar la cirugía y tratar esta afección oportunamente.

## ESCOLIOSIS CONGENITA

Es aquella que cursa como consecuencia de algunas alteraciones congénitas de la columna vertebral. Afortunadamente de menor frecuencia que la idiopática (15%).

Básicamente las causas son las siguientes:

- **Defectos de la formación:** hemivértebra única o múltiple que puede ser anterior, anterolateral o posterolateral.
- **Falla en la segmentación:** barras laterales (son las más frecuentes) anteriores (del cuerpo), anterolaterales (producen xifo escoliosis, es rara) posterolaterales, y posterior.
- **Mixtas:** falla de la formación y de la segmentación.  
Escoliosis por falla en la formación: el problema esencial es la presencia de hemivértebras interpuestas a un lado de la columna. Si está colocada anteriormente (su altura mayor es anterior) se producirá una lordosis, si es posterior se producirá xifosis, si es lateral se producirá una escoliosis, que es la forma más frecuente y rápidamente progresiva, ya que la hemivértebra posee potencial de crecimiento normal o incluso exagerado, lo que inclina la columna hacia el lado contrario.

Las escoliosis congénitas se asocian con diastematomelia en un porcentaje importante.

El tratamiento debe ser muy precoz en etapas muy tempranas de la vida. Es eminentemente quirúrgico, especialmente en presencia de barras para evitar el progreso

rápido de las curvas.

Las hemivértebras únicas se observan en forma muy cuidadosa.

Cuando progresan se operan fusionando la zona alterada. En ocasiones, muy excepcionalmente, se puede plantear la extirpación de la hemivértebra. Sólo puede hacerse en la región lumbar, cuando la fusión sola no logra la compensación del paciente, por lo tanto, cuando se reseca una hemivértebra, además se debe hacer la fusión de la zona afectada, que usualmente es muy corta.

A la cirugía le debe seguir la inmovilización enyesada (corsé) por 6 meses.

Escoliosis por falla de segmentación: esta escoliosis desarrolla curvas graves desde su inicio, en épocas muy tempranas de la vida, porque el potencial de crecimiento de las barras es nulo o muy pobre, por lo tanto el tratamiento quirúrgico debe ser precoz.

## **ESCOLIOSIS NEUROMUSCULAR (Paralíticas)**

Producen deformidad vertebral por parálisis neuromuscular, que puede ser simétrica o asimétrica. Produce grave escoliosis que progresa durante toda la vida, por lo que debe ser estabilizada precozmente. Hasta los 12 años más o menos, la estabilización se intenta lograr con un corsé (Milwaukee), que evita la progresión de las curvas.

Si se logra estabilizar las curvas ortopédicamente y evitar la deformidad torácica, la fusión de las curvas se realiza lo más cercano a la edad de maduración ósea.

En las curvas torácicas o tóraco-lumbares, la corrección y fusión se realiza habitualmente con instrumental de Harrington.

Cuando la fusión se debe hacer a nivel lumbar, está indicada la fusión anterior (instrumental de Dwyer) para evitar, en lo posible, la fusión lumbosacra, que a futuro crearía serios problemas dolorosos lumbares.

La inmovilización posterior debe ser más prolongada que en las escoliosis idiopáticas, ya que la artrodesis se demora mucho más en las escoliosis neuromusculares que en las idiopáticas. El tiempo promedio de inmovilización es de 9 a 12 meses.

Una complicación relativamente frecuente en el tratamiento quirúrgico de la escoliosis neuromuscular es la pseudoartrosis, lo que obliga a realizar nuevas cirugías con aporte de más auto injerto óseo.

Cuando se producen estas pseudoartrosis se observa pérdida de corrección y dolor.

En la actualidad la escoliosis producida por la poliomielitis es menos frecuente, ya que nuevos casos no se producen por el uso de la vacuna antipolio.

Existe otro tipo de escoliosis, que es la producida por la neurofibromatosis o enfermedad de Recklinghausen, que es de tipo congénito, hereditario y de carácter dominante.

Se produce por una alteración de las células de la vaina de Schwann, que crea una proliferación tumoral, creciendo de preferencia en el trayecto de los nervios periféricos, pero también en el sistema nervioso central.

Los pacientes con neurofibromatosis presentan manchas color café con leche en la piel y mucosas, piel más oscura, tumores o neurofibromas a lo largo de los nervios periféricos.

Esta enfermedad se asocia en alrededor de 40% con deformidades de la columna.

La escoliosis de la neurofibromatosis presenta curvas graves y particularmente rígidas. Se ubican en la región torácica alta y media, sus curvas son de radio corto. Las curvas progresan provocando alteraciones estructurales graves en las vértebras. La caja torácica está deformada por alteración de las costillas, que presentan forma de lápiz. Los cuerpos vertebrales presentan osteoporosis avanzada. Junto a la escoliosis se observa también xifosis y lordosis torácica.

Estas características de la escoliosis por neurofibromatosis, hace que se deba tratar precozmente, fusionando las curvas antes que éstas se hagan graves, rígidas o progresivas, ya que de lo contrario se desarrollarán grandes deformidades que comprometen la función respiratoria.

El tratamiento ortopédico es insuficiente, por lo que la cirugía es la única solución, colocando barras distractorias por vía posterior y, ocasionalmente, fusión por vía anterior cuando existe xifosis o lordosis torácica.

En el post operatorio se debe inmovilizar con corsé por alrededor de un año.

Las pseudoartrosis post operatorios son muy frecuentes, por lo que muchas veces se debe reoperar para agregar injerto.

## SEGUNDA SECCION. PATOLOGIA ORTOPEDICA

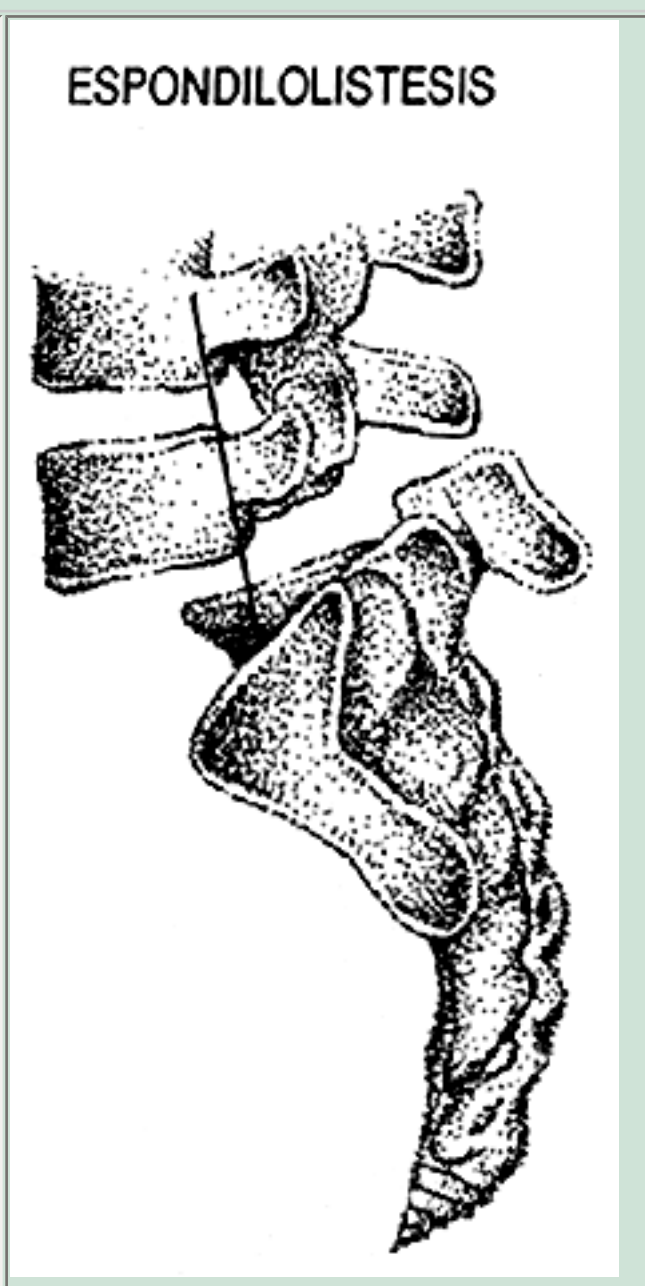
### ESPONDILOLISTESIS

La espondilolistesis es el deslizamiento de una vértebra sobre la que le sigue.

El deslizamiento puede ser sólo del cuerpo o de toda la vértebra. En el primer caso, debe haber una lisis a nivel de la "pars articularis" que permite que el cuerpo se vaya deslizando lentamente y el arco posterior se queda atrás. Frecuentemente, se localiza a nivel de la columna lumbosacra (Figura 6).

#### Figura 6

Muestra del desplazamiento de L5 sobre S1. La línea que baja por el muro posterior de L5 cae sobre la base de S1 mitad anterior.



Cuando no hay lisis, el deslizamiento se produce porque hay alteraciones en el arco posterior, habitualmente de la primera sacra. Pero también puede haber alteraciones en las apófisis articulares de la quinta vértebra lumbar.

A estos hechos anatomopatológicos (lisis del istmo y displasia del arco posterior de L5 y S1) se le atribuye causalidad, pero actualmente la causa íntima de la espondilolistesis aún se desconoce.

## HISTORIA

Herbíniaux, obstetra belga, describió en 1782 una distosia del parto por aumento de volumen del promontorio lumbosacro, que correspondía a espondilolistesis L5 S1.

Kilian, en 1854, acuñó el término "espondilolistesis", que significa deslizamiento de un cuerpo vertebral.

Wiltse, Neumann y Mac Nab han propuesto una clasificación para las espondilolistesis, que es aceptada hoy día, la cual las divide en cinco tipos.

## CLASIFICACION

**Displásicas:** el deslizamiento se debe a alteraciones de la primera vértebra sacra y del arco posterior de la quinta lumbar.

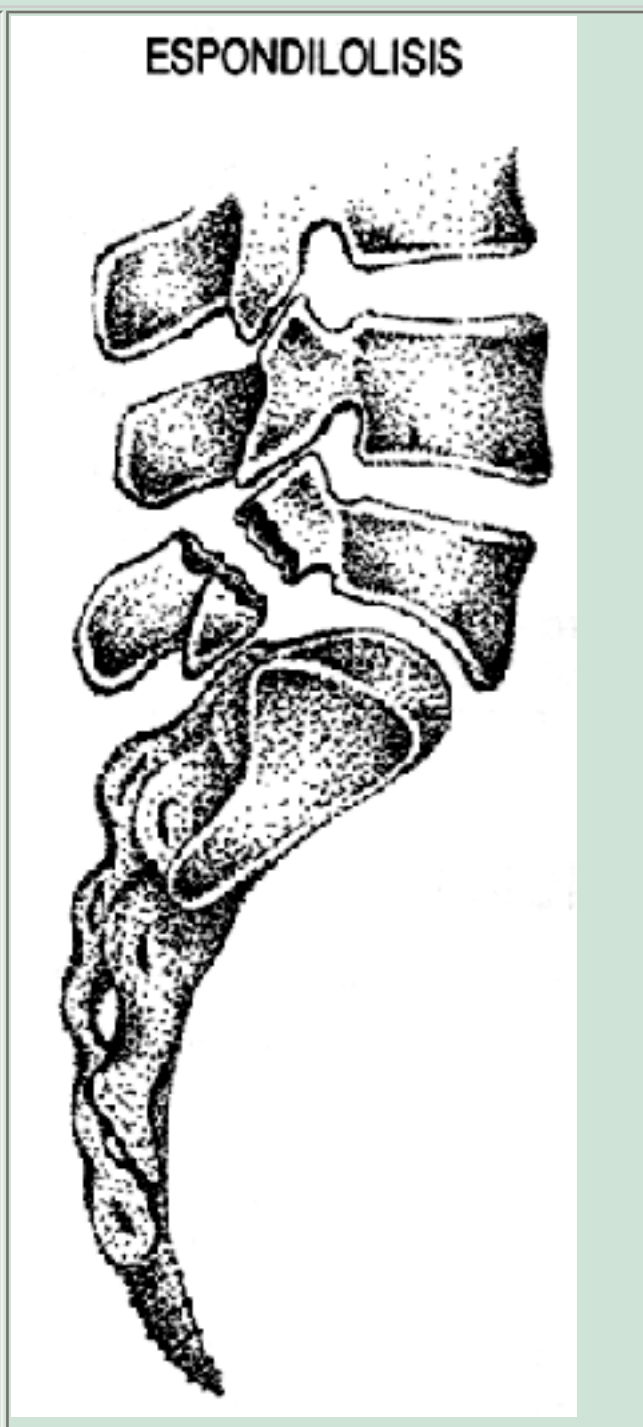
En la radiografía se observa además espina bífida de S1 y, ocasionalmente, de L5. Deformidad de la cara superior del cuerpo del sacro, displasia de las apófisis articulares y no se observa lisis del istmo, sino adelgazamiento y alargamiento de él.

Son las más frecuentes en los niños y adolescentes. Predomina en el sexo femenino y puede producir compresión radicular cuando el deslizamiento sobrepasa el 25%.

**Istmicas:** la alteración se produce a nivel de la pars interarticularis. Se observa una zona radiolúcida que va desde una pequeña línea hasta un gran espacio no osificado (figura 7). Pero también existen listesis en que hay una elongación del istmo sin lisis ni otra alteración de tipo displásico.

**Figura 7**

Muestra la lisis de la pars articularis, que permite el deslizamiento de L5 sobre S1.



La causa íntima de la espondilolistesis ístmica es desconocida. De ella, podemos distinguir tres tipos:

- Fractura por fatiga de la Pars-articularis.
- Elongación de la Pars sin lisis.
- Fractura aguda de la Pars articularis.

El tipo ístmico es el más común entre los 5 y 50 años. La incidencia en la raza blanca fluctúa alrededor del 5%. Los esquimales presentan frecuencia de 50%.

En los gimnastas la frecuencia llega a 20 ó 25%.

**Degenerativas:** naturalmente este tipo de espondilolistesis se ve en adultos,



habitualmente sobre 50 años, y se debe a fenómenos degenerativos artríticos y/o artrósicos, de larga evolución, creando inestabilidad articular. Es más frecuente en mujeres.

Se observa de preferencia a nivel L4-L5, mucho menos en L5-S1 provocando inestabilidad a este nivel.

**Traumáticas:** se debe a traumatismos graves (caída de altura, por ejemplo). Afecta principalmente el arco neural de L4-L5, y se ve más frecuentemente en adultos jóvenes (accidentes deportivos y del trabajo).

**Patológicas:** se agrega a afecciones generalizadas del esqueleto, enfermedad de Paget, Mal de Pott, metástasis ósea, sífilis, artrogriposis, etc.

## CLINICA

Los síntomas y signos más importantes en la espondilolistesis son:

- Dolor. Es el más importante y casi siempre presente en los pacientes que consultan.
- Alteraciones sensitivas y motoras.
- Alteraciones del reflejo aquiliano.
- Claudicación intermitente de origen neurológico.
- Marcha sui-generis.
- Contractura de músculos isquiotibiales.
- Xifosis sacra.
- Prolongación de la lordosis lumbar hacia la región torácica.

El dolor es el síntoma más frecuente y relevante como motivo de consulta, no obstante esto, el 50% de las espondilolistesis cursan en forma asintomática, pudiendo incluso haber deslizamiento hasta la ptosis de L5 por delante de S1, sin haber presentado dolor y, ello, por mucho tiempo.

En el niño y adolescente, el dolor lumbar, la ciatalgia y la lumbociatalgia son infrecuentes. Por ello, cuando existe este tipo de dolor, es obligatorio tomar una radiografía lumbosacra anteroposterior y lateral de pie, que descarte o confirme la presencia de espondilolistesis.

En el adulto, la lumbalgia es un síntoma muy frecuente, que se produce seguramente por inestabilidad de la columna. Esta inestabilidad irrita elementos sensibles o sobrecarga otros, como las articulaciones inter apofisiarias, provocando el tan frecuente dolor lumbar.

**Ciatalgia:** se produce por compresión y tracción de las raíces L5 a nivel foraminal y sacra en el borde posterior de S1, especialmente en las espondilolistesis de tipo displásico, en que el arco de la vértebra desliza hacia adelante junto con el cuerpo vertebral. En estos casos, con un 25% de deslizamiento, se puede producir compresión radicular.

La ciatalgia de las espondilolistesis de tipo ístmica (lisis) se explica por la compresión que sufre la raíz por la reacción fibrosa, en la zona de la lisis de la pars articularis.

**Lumbociatalgia:** se produce por un mecanismo combinado de inestabilidad de columna y compresión o inflamación radicular.

En relación a las alteraciones sensitivas y motoras, se observa mucho más en el adulto que en el niño y adolescente. Principalmente se observa hipostesia en territorio L5 y S1 uni o bilateral.

Las alteraciones motoras aisladas son menos frecuentes, pero también se observan correspondiendo a las raíces L5 y S1.

La alteración del reflejo aquiliano es frecuente de observar, pudiendo estar disminuido o ausente. Puede estar comprometido uni o bilateralmente.

**Claudicación intermitente:** se ve más frecuentemente en las espondilolistesis de tipo degenerativo, pero también en las ístmicas o displásicas, cuando éstas se asocian a hernia del núcleo pulposo.

La estabilización y descompresión soluciona el problema de canal estrecho segmentario que estaba provocando la espondilolistesis.

**Marcha sui generis:** la contractura de los músculos isquiotibiales, hace que el portador de espondilolistesis camine con las caderas y las rodillas flectadas y el tronco hacia adelante.

La contractura de los músculos isquiotibiales por el deslizamiento vertebral, produce alteración de la postura. Se observa que la lordosis lumbar se prolonga hacia la región torácica a medida que aumenta la listesis. Se puede, incluso, palpar un escalón a nivel L5 en las espondilolistesis de tipo ístmica.

El espasmo muscular se hace más evidente a nivel lumbar. La pelvis gira hacia atrás y el sacro se hace xifótico.

En la región abdominal dependiendo de la magnitud de la listesis, el espacio entre el reborde costal y la cresta ilíaca disminuye, el abdomen se hace prominente, apareciendo una depresión que lo cruza transversalmente, inmediatamente sobre el

omblogo.

## DIAGNOSTICO

Hay elementos clínicos que nos hacen sospechar la presencia de espondilolistesis:

- En niños y adolescentes la presencia de lumbalgia y principalmente ciatalgia.
- En el adulto estos mismos signos asociados a la alteración postural ya descrita, con la retracción de los músculos isquiotibiales y la prolongación de la lordosis lumbar hacia la región torácica. No obstante estos elementos, es la radiografía simple la que confirma o descarta el diagnóstico de espondilolistesis y el tipo de ella.

## ESTUDIO RADIOLOGICO

La confirmación de presencia o ausencia de espondilolistesis, se hace con radiografía simple de pie, anteroposterior y lateral.

Confirmada la listesis se toman proyecciones oblicuas, derecha o izquierda, para determinar el tipo de listesis.

En la espondilolistesis de tipo displásico se observa una elongación de la Pars con adelgazamiento de ella, pero sin lisis del istmo y con las alteraciones del arco posterior ya descritas.

En las ístmicas, el desplazamiento se asocia a lisis de la Pars, con interrupción a nivel del cuerpo del "Perrito de la Chapelle".

En las degenerativas no hay lisis, sino una deformidad de la unidad L4-L5 o L5-S1 con crecimiento exofítico de las articulares y del cuerpo vertebral.

Ocasionalmente se piden radiografías lumbosacras en flexión y extensión máxima, con el objeto de graficar la inestabilidad de la columna a ese nivel. No parece tener mucha importancia, ya que aunque no haya variación en el deslizamiento, la inestabilidad existe por el sólo hecho de haber listesis asociada a lumbalgia.

En la proyección frontal, se observa frecuentemente una disminución de altura del cuerpo de L5 y adelgazamiento de su arco posterior.

La listesis del cuerpo de L5 sobre el sacro produce en la proyección anteroposterior una

imagen de copa de champagne o de "Gorro de Napoleón". Estos signos deben hacer sospechar una listesis y obligan a completar el estudio radiográfico.

En la proyección lateral, se observa y se puede cuantificar la magnitud del desplazamiento.

Fue tradicional medir este deslizamiento de acuerdo al método de Meyerding. Se divide la superficie superior de S1 en cuatro partes iguales, a las que se les da la valoración de Grado 1, 2, 3 y 4 de dorsal hacia ventral. La ptosis del cuerpo de L5 se le llama también grado 5.

Para determinar el grado de listesis, se baja una línea siguiendo el borde posterior del cuerpo de L5, dependiendo en qué cuarto de espacio de la superficie superior del sacro cae esta línea, se habla de espondilolistesis de grado 1, 2, 3, ó 4.

El método de Meyerding no discrimina sino de a cuartos, por lo que actualmente se usa más el método de Marie-Taillard y Bradford, que mide en porcentaje el grado de desplazamiento, así de:

- 0% a 25% corresponde a Grado 1
- 26% a 50% corresponde a Grado 2
- 51% a 75% corresponde a Grado 3
- 76% a 100% corresponde a Grado 4

Hay otros elementos que es necesario analizar en el estudio radiográfico, especialmente cuando hay que decidir sobre una conducta terapéutica conservadora o quirúrgica, especialmente en jóvenes. Ellos, además, constituyen factores de riesgo para la progresión del deslizamiento.

- [Porcentaje de deslizamiento.](#)
- [Deformación trapezoidal de L5](#)
- [Cara superior del sacro](#)
- [Es importante determinar el ángulo de inclinación del sacro](#)
- [Es importante también el ángulo de deslizamiento](#)

También es frecuente comprobar presencia de escoliosis asociada a la espondilolistesis.

Esta escoliosis puede ser producida por un defecto unilateral de la pars, del arco neural o hipoplasia de las facetas, que condiciona el desplazamiento asimétrico y rotación vertebral, más que desviación lateral (escoliosis olistésica).

También hay escoliosis secundaria a espasmo muscular por dolor, que se corrige

espontáneamente con el tratamiento de éste. Se observa con mayor frecuencia que la anterior, especialmente en adultos con compromiso radicular. En estos casos es más importante la desviación lateral que la rotación vertebral (escoliosis antálgica).

Se puede encontrar también escoliosis idiopática asociada a la espondilolistesis; son dos entidades independientes, que deben ser tratadas separadamente.

Es muy frecuente encontrar espina bífida de L5 y más de S1 asociada a la espondilolistesis, siendo trece veces más frecuente que en la población general.

La presencia tan alta de espina bífida más los antecedentes hereditarios de la espondilolistesis, son elementos muy importantes para considerar esta enfermedad como de origen congénito.

La espina bífida es más frecuente en la espondilolistesis de tipo displásica y su incidencia, según diversos autores, va de 18% a 100% de los casos estudiados.

En el estudio clínico y radiográfico especialmente en pacientes jóvenes, se ha determinado una serie de factores de riesgo que determinarían el aumento de la listesis.

Estos factores son:

- Edad: menores de 15 años.
- Sexo: femenino
- Asociación con espina bífida.
- Deformidad trapezoidal de L5.
- Deformidad importante del borde superior de S1 o contorno sacro (Figura 8).
- Etiología displásica.

## TRATAMIENTO

Es diferente en niños y adolescentes, que en adultos. Es útil poner el límite coincidiendo con el fin del crecimiento.

### Niños y adolescentes

El dolor y la magnitud de la listesis son fundamentales para decidir la conducta a seguir.

Asintomáticos y menor de 25% de deslizamiento, se indica vida normal y radiografías periódicas de control cada 6 u 8 meses.

Sintomático y menor de 25% de deslizamiento, se indica kinesiterapia, eliminar ejercicios violentos y deportes de contacto físico (rugby, fútbol, karate, etc.). Radiografías cada 6 u 8 meses.

Asintomático y 25% a 50% de deslizamiento, se indica eliminar ejercicio violento, y gimnasia. Control radiográfico cada 6 u 8 meses.

Sintomático y 25% a 50% de deslizamiento, se indica tratamiento kinésico, suspender educación física por períodos largos de 6 a 12 meses. Radiografías cada 6 u 8 meses y control del deslizamiento.

Sobre 50% de deslizamiento se indica tratamiento quirúrgico.

Artrodesis posterolateral más inmovilización con yeso, que va de la línea mamilar hasta el muslo, uni o bilateral por 6 meses.

En las listesis mayores de 75% se practica reducción previa, más artrodesis posterolateral y yeso por 6 meses.

## Adultos

Cualquiera sea la causa de la espondilolistesis el tratamiento inicial y de elección es conservador. No obstante, cuando hay ciatalgia se piensa que ese paciente será quirúrgico. El síntoma eje es el dolor y es el motivo de consulta más frecuente. La falta de alivio del dolor es el motivo más frecuente para pasar del tratamiento médico al tratamiento quirúrgico.

Las formas clínicas de presentarse la espondilolistesis en el adulto y su tratamiento son:

- Asintomático: mantener una postura normal. Mantener peso normal. Ejercicios diarios de musculatura abdominal.
- Sintomático:
  - Reposo de acuerdo a magnitud del dolor.
  - Tratamientos medicamentosos: analgésicos, antiinflamatorios, relajantes musculares.
  - Kinesiterapia: ejercicios de rehabilitación postural y muscular.
  - Fisioterapia: calor superficial y profundo.
  - Corregir la hiperlordosis.
  - Control radiográfico y clínico de acuerdo a evolución del dolor. Si el dolor cede, se debe mantener la postura y peso adecuado. Ejercicios diarios deseables, especialmente abdominales.
  - Ciatalgia y lumbociatalgia: la pauta de tratamiento es

básicamente la misma que en el dolor lumbar puro. Acá es más frecuente agregar un medio de inmovilización, faja o corsé.

Cuando el dolor no cede, se cambia de tratamiento conservador a quirúrgico y, en este caso, hacemos una clara diferencia entre el adulto menor de 40 años y el mayor de esta edad. El tratamiento quirúrgico prevalece en los pacientes menores de 40 años.

- Lumbalgia: se practica artrodesis posterolateral in situ, más un elemento de artrodesis: vástagos de Harrington, vástagos de Luque, placas, fijadores, transpedicular, etc.

En el lumbago puro no es necesario practicar descompresión, resección de arco posterior o laminectomía, ya que el dolor se produce por un mecanismo de inestabilidad de columna, que se logra estabilizar con una muy buena artrodesis posterolateral L4 o L5 sacro.

## Ciatalgia y lumbociatalgia

Se practica cirugía descompresiva de la raíz o raíces afectadas, resección del arco posterior (operación de Gill), con foraminotomía uni o bilateral. Este tiempo es fundamental, ya que la ciatalgia se debe al compromiso radicular.

En la ciatalgia pura, si el paciente es menor de 40 años, se agrega artrodesis posterolateral, cuando el deslizamiento es menor de 50%; si es mayor, se agrega un elemento de fijación intentando además corregir el deslizamiento.

Tratamiento quirúrgico en enfermos mayores de 40 años:

- Lumbalgia: artrodesis posterolateral con o sin elementos de síntesis.
- Ciatalgia pura: descompresión (Gill más foraminotomía). Esta cirugía es suficiente para los mayores de 40 años, sobre todo en las espondilolistesis de tipo degenerativo, en que hay fibrosis y calcificación de ligamentos. En estos casos se puede estar seguro que no habrá más deslizamiento.

La estabilidad de la columna se ha logrado espontáneamente, lo que se traduce clínicamente por ausencia de lumbalgia.

- Lumbociatalgia: se practica artrodesis por la



inestabilidad de columna (lumbago) y descompresión de raíces (ciatalgia).

Acá se puede o no agregar elementos de fijación, dependiendo de la edad, del paciente, del porcentaje del deslizamiento y del tipo de trabajo que realiza la persona.

Consideración aparte requiere la inmovilización externa (corsé de yeso con inclusión de 1 ó 2 muslos): cuando se inició este tipo de cirugía, el yeso se mantenía entre 9 y 12 meses, especialmente en jóvenes. Luego se fue disminuyendo el tiempo de inmovilización a 6 y 3 meses, con inclusión de un solo muslo para permitir la marcha precozmente. A medida que se ha ido mejorando la estabilidad lograda con los métodos de síntesis modernos, el reposo y el tiempo de inmovilización post operatorio ha ido disminuyendo.

Finalmente, es importante repetir que los adultos que se operan lo hacen porque ha fracasado el tratamiento conservador, siendo la persistencia del dolor el elemento que decide al médico a proponer el tratamiento quirúrgico y al paciente a aceptarlo.

---

## SEGUNDA SECCION. PATOLOGIA ORTOPEDICA

---

### PATOLOGIA ORTOPEDICA DEL PIE

---

El pie corresponde a un órgano extremadamente complejo: 26 huesos, todos ellos relacionados con otras tantas articulaciones de conformación anatómica muy complicadas, que le permiten realizar los más amplios y complicados movimientos, adaptarse a toda clase de superficies y soportar la carga del peso propio del cuerpo, agregado a la sobrecarga que significa la energía cinética de la marcha, carrera, saltos y carga de pesos extra.

Una organización completa de elementos fibrosos, cápsulas articulares, ligamentos interarticulares y bandas aponeuróticas contribuyen a sostener la arquitectura ósea. Un complicado sistema articular mueve entre sí todas las piezas óseas y contribuye en forma principal a sostener estructuras del esqueleto en su totalidad.

Un rico sistema nervioso le confiere a todos los tegumentos y partes blandas del pie, no sólo sensibilidad, sino que además recibe en forma instantánea la información referente a la magnitud de la carga soportada por el pie en general e independientemente de cada sector por separado de la superficie plantar, la transmite a los centros motores corticales y medulares, generando reflejos neuromusculares instantáneos que, a su vez, actuando sobre las acciones musculares periféricas (columna, pelvis, extremidades), ayudan a mantener el equilibrio.

Carga del peso, impulsión de la marcha, corrección de los desniveles del piso, sensaciones táctiles, de presiones, de desniveles, y todo ello en las más variadas circunstancias y, por toda la vida del hombre, son algunas de las funciones del pie, y que lo hacen un órgano funcionalmente maravilloso.

En relación al sistema de sustentación y presión, el peso del cuerpo, proyectado sobre el pie, es sustentado por tres puntos de apoyo que forman el trípode plantar.

El trípode plantar se configura con un punto posterior, el talón (hueso calcáneo), y dos puntos anteriores: por dentro, la cabeza del primer metatarsiano y, por fuera, la cabeza del quinto.

Estos tres puntos de apoyo, a su vez, están fuertemente unidos por bandas aponeuróticas y musculares (arcos plantares) que sostienen en sus respectivos sitios los tres puntos descritos: el arco plantar interno une el apoyo calcáneo con la cabeza del primer metatarsiano (arco interno), el arco plantar externo une el apoyo calcáneo con la cabeza del quinto metatarsiano (arco externo) y, el arco anterior, une los puntos de apoyo de las cabezas del 1º y 5º metatarsianos (arco anterior). Veremos cómo el aplastamiento de estos arcos, principalmente del arco interno y el anterior o metatarsiano, generan una rica y frecuente patología en el pie, pie plano longitudinal, pie plano anterior y su consecuencia el hallux valgus.

En la marcha, el peso del cuerpo es recibido y soportado por el primer punto de apoyo del talón

(calcáneo) y, desde allí, se desplaza progresivamente hacia los puntos de apoyo anteriores (metatarsianos) a lo largo de dos vías: una interna (arco plantar longitudinal interno) y otra externa (arco plantar longitudinal externo).

En este momento, el peso del cuerpo es recibido y soportado por estos dos puntos de apoyo anteriores y repartido en toda la extensión del arco anterior, o metatarsiano, que soporta en el momento final del paso, todo el peso del cuerpo, auxiliado por la contracción de los 5 ortejos.

La comprensión del reparto del peso del cuerpo según la posición del pie es trascendental para entender una parte importante su patología.

El pie plano longitudinal, el pie plano anterior (metatarso caído), el hallux valgus, ortejos en martillo y subluxados, ortejos en garra, callosidades plantares y de los ortejos, etc., no son sino que consecuencia de una alteración en el reparto del peso del cuerpo sobre la planta del pie.

La planta del pie en descarga (no apoyado) no recibe peso, como es lógico. El pie apoyado, estático y descalzo, recibe la carga del peso del cuerpo, que se multiplica por 2 ó 3 con el impulso de la marcha. Se calcula que se multiplica por 4 ó 5 en el momento del salto.

En un hombre de 80 kg de peso, en el momento de una marcha normal, el talón soporta 300 kg en cada paso; en un atleta, en el instante que salta una valla, el impulso representa un peso de 2.000 kg, que lo soporta el pie en una fracción de segundo.

En el pie en marcha se describen 4 momentos sucesivos:

- Primer momento: cuando el pie está apoyado sólo en el talón (primer momento de la marcha), recibe todo el peso del cuerpo (80 kg, por ejemplo), el resto del pie, que aún no apoya, no recibe peso alguno.
- Segundo momento: cuando el pie está en ángulo recto con respecto al eje de la pierna (posición plantigrada, sin calzado), el peso del cuerpo (80 kg, por ejemplo) se reparte equitativamente entre el punto de apoyo calcáneo que recibe 45 kg y el apoyo anterior o metatarsiano que recibe 35 kg.
- Tercer momento: si el pie pisa con el talón (calcáneo) elevado en 2 cm (zapato del varón), los puntos de apoyo posterior y anteriores (metatarsianos) se reparten el peso por igual: 40 kg cada uno, de este modo, cada centímetro cuadrado de superficie plantar soporta una fracción proporcional y exacta del total del peso del cuerpo.
- Cuarto momento: por último, cuando el pie se apoya solamente sobre el arco anterior (arco metatarsiano), como ocurre con el zapato de taco alto de las damas, todo el peso del cuerpo gravita en esta pequeña zona; el arco anterior se encuentra sobrecargado y su resistencia sobrepasada por obesidad, carga del peso, largas estadias de pie, etc., o si su resistencia física está disminuida, como ocurre en la mujer o con la edad avanzada, se inicia el proceso de su aplanamiento, que es progresivo e irreversible, generándose el pie plano anterior.

Como resultados de la pérdida de la correcta armonía entre peso corporal y la posición y mal apoyo del pie, sobreviene una ruptura de la mecánica arquitectónica del pie en todas sus estructuras: hueso,

posición de sus articulaciones, tensión de sus cápsulas articulares, ligamentos, fascias y aponeurosis plantares, fatiga muscular, deformación de los ejes del pie, de los metatarsianos y dedos, mal apoyo plantar, etc., todo lo cual se traduce en dolor, desgaste articular prematuro (artrosis), contracturas musculares dolorosas y callosidades, todo lo cual constituye la patología ortopédica del pie.

## PRINCIPALES CUADROS PATOLOGICOS ORTOPEDICOS DEL PIE

Son múltiples las causas capaces de generar un pie doloroso, incompetente para sostener el peso del cuerpo, propulsarlo en la marcha o equilibrarlo sobre el piso.

### Clasificación

**Malformaciones congénitas.** Ejemplos: pie plano-valgo congénito, pie bot, pie cavo congénito, primer metatarsiano atávico.

**Lesiones neurológicas.** Ejemplos: pie del poliomielítico, pie de la parálisis cerebral, pie del diabético.

### Deformaciones adquiridas:

- Del pie: pie plano longitudinal, pie plano valgo, pie plano anterior (o transversal).
- De los dedos: hallux-valgus, hallux-rigidus, dedos en garra (o en martillo), lesiones del 5º dedo.

**Metatarsalgias.**

**Talodineas o talalgias.**

**Artropatías reumáticas: gota úrica, artrosis, artritis reumatoideas.**

**Lesiones vasculares.**

**Lesiones de partes blandas.**

**Tumores óseos y de partes blandas.**

**Lesiones de la piel y fanéreos: uña encarnada, queratosis (callosidades).**

Revisaremos los cuadros más frecuentes y, sobre todo, aquellos cuya causa es perfectamente evitable.

## **Pie plano en el niño**

El pie plano del niño es la deformación en la cual el arco interno del pie ha disminuido su altura o ha desaparecido. Como expresión de un defecto congénito es extremadamente raro, se va conformando después de los 4 años, motivado por un desequilibrio entre la magnitud de la carga del peso corporal y la resistencia muscular-ligamentosa del pie.

Los niños se quejan de: marcha tardía, cansancio precoz (quiere que lo lleven en brazos), deformación del calzado, desgastado el borde interno del taco, dolores en las pantorrillas y cara anterior de las piernas y calambres nocturnos.

En la adolescencia, las molestias se mantienen, pero en la generalidad de los casos, cuando hay buen desarrollo muscular, llegan a hacerse asintomáticos.

## **Pie plano del adulto**

Corresponde a la progresión del defecto postural, que ya estaba presente en el adolescente.

Entre los factores que determinan la progresión del defecto, se encuentra:

- Edad, por relajación ligamentosa capsular, de las fascias y aponeurosis.
- Exceso de peso.
- Largas estadías de pie.
- Deficiente potencia muscular, por ello no es raro que se acompañe de dorso redondo, abdomen prominente e insuficiencia muscular raquídea.

Entre los signos, que progresivamente van apareciendo, se encuentra:

- Fatiga muscular precoz de pantorrillas.
- Dolor muscular de pierna y planta del pie y del borde interno de la fascia plantar, acentuándose con

la marcha en terreno irregular o con la estadía de pie.

- Calambres nocturnos de los músculos de la planta del pie, flexor del ortejo mayor y de la pierna.
- Ocasionalmente dolores musculares del muslo, región lumbar, etc. Puede ocurrir que durante largo tiempo haya un pie plano asintomático, bien compensado, la concurrencia de causas desencadenantes, provocan la descompensación y el dolor, y ello a veces en plazos muy cortos de tiempo.

Entre los factores de descompensación, se encuentra:

- Obesidad
- Marchas prolongadas
- Embarazo
- Reposo prolongado en cama
- Inmovilizaciones prolongadas con yeso.

De allí la importancia de prevenir el desencadenamiento de desplome de la bóveda plantar, con plantillas ortopédicas en todas estas circunstancias.

## Tratamiento

En el niño en crecimiento:

- Calzado con realce interno de suela y taco.
- Contrafuerte firme.
- Calzado con caña.
- Ejercicios de reeducación de los músculos de la pantorrilla, tibial anterior e intrínsecos del pie.
- Baja de peso en los niños obesos.

En el adulto:

- Baja de peso.
- Plantillas ortopédicas con realce interno y anterior.
- Terapia antiinflamatoria en casos de descompensación aguda: reposo, baño caliente de pie, masoterapia, ultratermia, anti-inflamatorios.

## PIE PLANO ANTERIOR

Corresponde a la más frecuente de todas las patologías ortopédicas del pie.

### Definición

Es un síndrome doloroso ubicado en toda la extensión del apoyo anterior o metatarsiano del pie (talón anterior).

### Etiopatogenia

Se produce por una sobrecarga del peso del cuerpo, exagerada y sostenida, sobre el apoyo metatarsiano o talón anterior del pie.

### Causas

- Obesidad.
- Larga y mantenida estadía de pie.
- Pie equino patológico (poliomielitis).
- Alineamiento anormal de la cabeza de los metatarsianos.  
Por causas congénitas, uno o varios metatarsianos son más cortos o más largos que los vecinos.  
Ello genera una especial sobrecarga sobre algunos puntos de apoyo (cabeza de metatarsiano) en desmedro de las otras.
- Proyección anormal del peso del cuerpo sobre el arco metatarsiano. Sin duda, es la causa principal en esta patología, y en casi la totalidad de los casos, está determinada por el uso de taco desmesuradamente alto en el calzado femenino. En estas condiciones, el arco anterior, de concavidad inferior, soporta un peso desproporcionado, que va venciendo su natural resistencia. Progresivamente se va aplanando, determinando primero un pie plano anterior, luego el arco se invierte, adoptando una forma convexa.

### Consecuencias

- Separación divergente del 1° y 5° metatarsianos, por separación de sus puntos de apoyo.
- Distensión progresiva de todo el aparato ligamentoso que une entre sí las cabezas de los metatarsianos (arco plantar anterior).
- El peso del cuerpo es proyectado directamente sobre las cabezas de los metatarsianos centrales (callosidad plantar central).
- Los orтеjos, principalmente el 2° y 3°, se encuentran en una posición de hiperextensión dorsal de la primera falange y flexión plantar de la segunda y tercera, hiperqueratosis (callo) en el dorso de la articulación interfalángica proximal y apoyo vertical contra el zapato del tercer ортеjo (callo distal ) y de la uña.



## Signos clínicos

- Aplanamiento del arco anterior.
- Hiperqueratosis (callosidades) plantares en los sitios de mayor presión (2°, 3°, 4° metatarsianos).
- Ortejos en garra.
- Hiperqueratosis del dorso de las articulaciones interfalángicas proximales.
- Progresiva atrofia del cojinete plantar del arco anterior, las cabezas de los metatarsianos se palpan bajo la delgada piel plantar.
- Dolor progresivo e invalidante.

## HALLUX VALGUS

Aparece como la consecuencia lógica del desorden arquitectónico del arco metatarsiano.

La posición divergente (adducción) del primer metatarsiano debiera colocar al primer orjejo (hallux) en su mismo eje divergente.

Pero hay dos circunstancias que lo impiden, llevando el primer orjejo en dirección inversa, es decir oblicua hacia afuera (hallux: primer orjejo, valgus: desviación externa = hallux valgus).

- El calzado femenino, estrecho y aguzado en su porción anterior.
- La tracción del tendón extensor del primer orjejo, que actúa como la cuerda de un arco.

Así, el primer orjejo (hallux) al desviarse en valgo, se va subluxando de su articulación con el primer metatarsiano, la cabeza de éste se va haciendo progresivamente prominente bajo la delgada piel que lo recubre. Esta piel distendida, sufre el traumatismo del roce del calzado (estrecho y compresivo), se genera una reacción de hiperqueratosis (callo), se hipertrofia la bursa metatarsiana y tenemos generado el cuadro de hallux valgus (juanete).

## Evolución del hallux valgus

- Deformación prominente de la cabeza del primer metatarsiano, progresiva.
- Desviación del hallux en valgo, también progresiva.
- Atropello del segundo orjejo por el desplazamiento del primero, que se ubica por encima (dorso) o por debajo del segundo y aún por debajo del tercer orjejo.
- Ortejos en garra de evolución progresiva.
- Callosidad interna de la articulación metatarso-falángica, progresiva.

- Bursitis crónica, metatarsiana.
- Erosiones, efracciones de la superficie de la callosidad metatarsiana, infección de la bursa (bursitis aguda).
- Osteoartritis aguda metatarso-falángica del primer orjejo.
- Artrosis crónica, con rigidez de la articulación del primer orjejo (hallux-rigidus).

## Tratamiento

El verdadero tratamiento del hallux-valgus y del pie plano anterior es el preventivo, con el uso de un calzado adecuado:

- Tacón de no más de 4 cm. de alto.
- Ancho, de modo que le de estabilidad al pie.
- Contrafuerte firme.
- Calzado ancho en su parte anterior, de modo que el pie quede holgado.
- Cerrado en el empeine.

Generado ya el pie plano anterior:

- Plantillas ortopédicas.
- Uso imperativo del calzado adecuado, ya indicado.

El tratamiento debe ser, en principio, ortopédico, tal cual si se tratase de un pie plano anterior no complicado.

- Plantillas ortopédicas con realce metatarsiano anterior.
- Calzado adecuado o hecho de medida, que lleve el relieve del realce anterior.
- Baja de peso.
- Cuidado extremo del pie desde el punto de vista higiénico: aseo, siempre bien seco, antimicóticos, tratamiento adecuado de callosidades, de las uñas deformadas, etc.

El tratamiento quirúrgico debe ser considerado como de extrema excepción, y debe plantearse cuando concurren las circunstancias indicadas:

- Deformaciones intolerables que imposibiliten el uso de cualquier calzado.
- Dolores pertinaces y que hacen la vida imposible para el enfermo.
- Callosidades metatarsianas en cara interna del hallux, exageradas, dolorosas e infectadas a repetición.
- Bursitis del hallux agudas o reagudizadas.

No debe contemplarse siquiera la posibilidad del tratamiento quirúrgico por razones estéticas.

El tratamiento del ortejo en garra (o en martillo) corresponde con frecuencia a una complicación extremadamente dolorosa. La indicación, en la inmensa mayoría de los casos, es quirúrgica: ortejos gravemente deformados, callosidades dorsales muy grandes, dolorosas o infectadas.

No debe considerarse siquiera la amputación del ortejo.

## PIE BOT

### Definición y concepto

Corresponde a una compleja deformación congénita del pie, caracterizada por la existencia de cuatro deformidades simultáneas: equino, varo, aducto y cavo.

Está considerado dentro del grupo genérico del llamado "pie zambo". Se define como pie zambo aquel que presenta algún grado de deformidad en la estructura arquitectónica de su esqueleto. Se incluyen en este grupo el pie plano-valgo, el pie cavo o equino, etc. El pie bot es, por lo tanto, una variedad de pie zambo, que muestra todas las deformaciones posibles dentro de un pie.

Pie zambo equino varo congénito, talipes equino-varus, congenital club-foot.

### Generalidades

Es una deformación relativamente frecuente, y conforman, junto a la luxación congénita de la cadera y la escoliosis, el grupo de las más destacadas deformaciones esqueléticas del niño.

En nuestro medio se presenta un caso entre 1.000 nacidos vivos, siendo dos veces más frecuente en hombres que en mujeres. En el 50% de los casos es unilateral.

Con frecuencia co-existe con lesiones congénitas del esqueleto (displasia de cadera) o de otros sistemas. Ello obliga a un examen completo del niño con pie bot y a descartar la existencia de otra deformación concomitante.

## Etiopatogenia y clasificación

No están aclaradas y han sido enunciadas diversas causales posibles:

**Teoría mecánica:** posición viciosa del pie dentro del útero, como consecuencia de mala posición del feto, compresiones anormales por bridas amnióticas, tumores, feto grande, embarazo gemelar, oligoamnios, etc.

**Teoría genética:** producido por un trastorno cromosómico primitivo. Apoyan a esta teoría circunstancias como:

- Distinta distribución por sexo: 2:1 en favor del sexo masculino.
- Mayor frecuencia en ciertos grupos familiares: cuando en una familia nace un niño con pie bot, la posibilidad que nazca un segundo niño con el mismo defecto es muy alta (1:35). En cambio, si no hay antecedentes familiares, la posibilidad es de 1:1000 y se interpreta como consecuencia de la mutación de causa desconocida.

**Teoría neuromuscular:** es la más aceptada, y corresponde a una ruptura del equilibrio entre la potencia contracturante de los grupos musculares gemelo-sóleo, responsable del equinismo, de los tibiales que determinan la supinación y de los músculos internos del pie que provocan el cavus y la aducción.

Un determinante genético, al parecer, dejaría de actuar en un período del desarrollo embrionario determinando la falta de conexiones nerviosas del sistema nervioso periférico con las del sistema piramidal y extra-piramidal. Ello determina un desorden en la inervación motora de los diversos grupos musculares antagónicos del pie.

## Estudio clínico

El aspecto, en general, es muy típico y permite un diagnóstico precoz y seguro.

El pie entero está deformado en una posición característica; equino-cavovaro y aducto:

- Equino: el pie está en flexión plantar permanente y su eje tiende a seguir el de la pierna.
- Cavus: la cavidad plantar es exageradamente curva; la planta es convexa y el talón se encuentra elevado y la punta del pie

descendida.

- Varo: la planta del pie mira hacia adentro, el borde interno se eleva y el externo desciende.
- Aducto: el ante-pie se presenta en aducción con respecto al retropie.

El borde interno del pie se encuentra angulado hacia medial, la punta del pie es llevada hacia adentro en el plano horizontal; el borde externo es convexo y el punto culminante de la deformación se ve en el borde externo correspondiendo a la zona medio tarsiana.

- Torsión interna del eje de la pierna: el maleolo peroneo se sitúa por delante del maleolo interno, de modo que el pie entero ha girado hacia adentro según el eje vertical de la pierna, acompañándola en este movimiento de torsión interna.

La magnitud de las deformaciones descritas es variable, pudiendo ser discreta o exagerada todas ellas en conjunto, o bien la deformación es leve o exagerada en sólo algunos de sus ejes. Ello determina una gran variedad en el tipo y magnitud de la deformación y, a su vez, determina la mayor o menor gravedad de la afección.

## Anatomía patológica

Las alteraciones de los ejes que determinan el pie bot, lleva como mecanismo de adaptación obligada a alteraciones de las partes blandas y esqueléticas.

- **Alteraciones en las partes blandas:** en general, son consecuencia de un fenómeno de adaptación a los cambios esqueléticos y, casi todas ellas, son de naturaleza retráctil. Así, hay retracción de la cápsula y ligamentos tibio tarsianos internos (equinismo); hay retracción de los músculos y los ligamentos plantares (cavo); el ligamento calcáneo-cuboídeo está también retraído y adopta una orientación oblicua o hacia adentro, llevando al ante-pie en aducción (aducto); la aponeurosis plantar superficial y la piel de la planta están retraídos y son inextensibles. Además, hay disminución del tonus muscular, graves trastornos tróficos de piel y celular, etc. En resumen, las alteraciones tróficas son extensas, muy acentuadas y comprometen a la totalidad de las partes blandas del pie.
- **Alteraciones esqueléticas:** prácticamente todos los huesos tarsianos participan y contribuyen a constituir el pie bot, arrastrados por el desequilibrio de las fuerzas contracturantes que se ejercen sobre el pie. Así, cada hueso va adoptando posiciones anatómicamente aberrantes, se deforman, se descoaptan entre sí,

constituyendo un conjunto de piezas óseas dispuestas en absoluta anarquía. Producto de ello es la monstruosidad anatómica y funcional que significa el pie bot:

**El astrágalo:** se desprende de la mortaja, gira hacia medial y se coloca en flexión plantar; su cabeza se hace prominente en la cara interna del pie y apunta oblicua o verticalmente hacia abajo.

**El escafoides:** se desplaza hacia adentro, se descoapta de la cabeza del astrágalo, se ubica contra la cara interna del cuello de este hueso.

**Cuboides:** es arrastrado hacia adentro por el escafoides, al cual se encuentra unido por los ligamentos escafo-cuboídeos. De este modo ambos huesos, unidos, se desplazan hacia adentro y abajo.

**Calcáneo:** se moviliza en torno a 3 ejes, sobre su eje transversal se verticaliza (equino); sobre su eje vertical, gira hacia adentro y en su eje ántero posterior, se recuesta sobre su cara externa (varo). Como resultado de todos estos desplazamientos, el pie sufre una triple deformación: gira hacia adentro (supinación) se verticaliza (equino) y se recuesta sobre su cara y borde externo (aducción).

## Estudio radiográfico

Es un examen esencial para determinar el grado de deformación exacto y después de las maniobras del tratamiento, como control del grado de la reducción obtenida.

Se indica para cada pie una radiografía con incidencia dorso plantar y dos radiografías de perfil: una en flexión plantar y otra en flexión dorsal. Se dibujan los ejes de los distintos segmentos óseos y se miden sus ángulos que marcan el mayor o menor grado de desplazamiento. En forma resumida se encuentra:

### Radiografía dorso plantar

Primero, en el pie normal el eje axial del astrágalo y el del calcáneo (ángulo talo calcáneo) divergen formando un ángulo abierto hacia adelante. En el Pie bot, el calcáneo gira hacia adentro bajo el astrágalo y así sus ejes coinciden (paralelos).

Segundo, en el pie normal el eje prolongado del astrágalo coincide con el eje del primer metatarsiano. En el pie bot, los metatarsianos se desvían hacia medial (varo) y el eje

del astrágalo con el primer metatarsiano forman un ángulo abierto hacia adelante y adentro.

## Radiografía lateral

- En el pie normal del recién nacido, el eje mayor del astrágalo y el del calcáneo forman un ángulo abierto hacia atrás de 45° (35° a 55°). En el pie bot, este ángulo está disminuido, pudiendo llegar a valor de 0° (paralelos).
- En el pie normal, colocado en ángulo recto, el eje vertical de la tibia desciende por detrás del núcleo de crecimiento del astrágalo. En la flexión dorsal, el núcleo se coloca frente al eje tibial. En el pie bot el eje tibial pasa por detrás del núcleo astragalino.

Tales son las alteraciones principales de los ejes de los huesos del tarso. Muchas otras mediciones son factibles de realizar y se aconseja al estudioso consultarlas en los textos especializados.

## Pronóstico

Depende fundamentalmente de tres circunstancias:

- Del mayor o menor grado de las deformaciones.
- De la magnitud de retracciones de las partes blandas.
- Y, principalmente, de la precocidad con que se inicia el tratamiento.

Son concluyentes las siguientes premisas:

- El pie no tratado precozmente se hace irreductible rápidamente y en forma irreversible.
- La posibilidad de reducción ortopédica perfecta termina a las dos semanas de recién nacido. En forma ocasional pueden lograrse buenas reducciones hasta los 12 meses, pero las posibilidades de fracaso son directamente proporcionales al retraso de la reducción.
- La dificultad en la reducción se debe a la retracción muscular, de los ligamentos y de la piel.  
Si estos obstáculos son removidos, la reducción puede llegar a ser posible hasta los 2 a 3 años de edad. Pasado este plazo, la lesión es irreductible.
- Pasados los 4 años, la reducción es imposible, por la existencia de



deformaciones del esqueleto.

Así, el tratamiento debiera iniciarse dentro de los primeros días de recién nacido. Es de muy difícil realización y la tendencia a la recidiva es muy elevada. Ello determina que el control clínico y radiográfico debe mantenerse hasta el fin del crecimiento (18 a 20 años).

Las bases del tratamiento están en:

- Conseguir una reducción perfecta, confirmada radiográficamente.
- Conseguir la estabilización de las correcciones obtenidas por tanto tiempo cuanto demoren en fijar su ubicación normal en forma definitiva.

## Métodos ortopédicos

- Manipulaciones forzadas, ya absolutamente rechazadas.
- Manipulación suave, precoz y correctiva.

Esta segunda manipulación se realiza en forma paulatina con maniobras manuales y muy suaves, consiguiendo la corrección del cavo, el varo y la supinación. Corregido el ante pie, se actúa sobre el retro pie, corrigiendo la desviación del calcáneo.

Las maniobras manuales se van repitiendo todos los días, o una a dos veces a la semana, sin interrupción. Cada sesión de maniobras va seguida de control radiográfico y yeso, que fija la posición conseguida.

En la próxima sesión, se parte desde el punto de corrección ya conseguido y así, en forma sucesiva, se va logrando la corrección y estabilización de cada una de las deformaciones del pie.

Esta etapa de las correcciones sucesivas, seguidas de yeso, puede extenderse hasta los 4 a 6 meses y, en cada ocasión de cambio de yeso, la reducción conseguida debe ser comprobada con radiografías de control.

Posteriormente los controles clínicos y radiográficos son periódicos y deben ser repetidos por años, hasta el fin del período del crecimiento.

## Métodos quirúrgicos

Son de indicación excepcional y quedan reservados para las siguientes situaciones:

- Pie bot irreductible, inveterado. El pie bot abandonado sin tratamiento más allá de 3 a 4 años es irreductible ortopédicamente.
- Pie bot recidivado.
- Pie bot del adolescente y adulto.
- En caso de deformación residual, el tratamiento ortopédico, por ejemplo elongación del tendón de Aquiles, para descender el calcáneo.

Los elementos de evaluación del tratamiento están determinados por:

- Grado de perfección de la reducción de las deformidades.
- Estabilización definitiva de la corrección obtenida para cada deformidad.
- Grado de funcionalidad del pie ya corregido: estado trófico de la piel, buen desarrollo muscular, buena motilidad del pie, capacidad de adaptación en los momentos de la marcha, carrera, etc.

## Resumen

- El pie bot es una lesión congénita relativamente frecuente (1 x 1000), bilateral, y que lleva al pie a una posición forzada de equino-varo-cavo-ducto.
- Su etiopatogenia no está completamente conocida.
- Es de difícil diagnóstico y de muy difícil tratamiento.
- El éxito del tratamiento depende fundamentalmente de la precocidad del tratamiento. El porcentaje de fracasos del tratamiento empieza a aumentar rápidamente después de los 15 días de nacido el niño. Las deformaciones son prácticamente irreversibles después de los 12 meses.
- Entre el segundo y el decimosegundo mes, la reducción ortopédica, muy difícil de conseguir, va seguida con enorme frecuencia de recidivas.
- Pasados los 3 a 4 años, la corrección ortopédica es imposible.
- Las indicaciones quirúrgicas del tratamiento son excepcionales y están reservadas para las recidivas y para los casos ya inveterados.
- La tendencia a la recidiva es muy elevada, aun en casos tratados en forma correcta y precozmente.
- Es necesario un control periódico, hasta el fin del período del crecimiento.

---

## SEGUNDA SECCION. PATOLOGIA ORTOPEDICA

---

### LUXACION CONGENITA DE CADERA

---

La luxación congénita de cadera (L.C.C.) llamada también Enfermedad Luxante de la Cadera, es la malformación ortopédica de gravedad más frecuente del ser humano.

Corresponde a una displasia articular que se produce por una perturbación en el desarrollo de la cadera en su etapa intrauterina antes del tercer mes de vida fetal. La sub-luxación o la luxación se produce después del nacimiento, en los primeros meses de vida extra-uterina y como una consecuencia de la displasia. No hay que confundirla con la verdadera luxación intrauterina de la cadera y que corresponde a una afección teratológica y que se acompaña habitualmente con otras alteraciones congénitas cardíacas, renales, de la columna vertebral, de los pies, etc. Esta luxación intra-uterina es de muy difícil tratamiento, de mal pronóstico y alcanza no más del 5% del total de las luxaciones congénitas de la cadera.

La L.C.C. es progresiva. Se nace con displasia y, si no es adecuadamente tratada, progresa a subluxación y luxación, representando el 95% de las L.C.C. (el otro 5% son las luxaciones teratológicas ya mencionadas).

Por esta razón, el diagnóstico precoz (primer mes de vida) es de extraordinaria importancia, ya que tratada en este momento se logran caderas clínica, anatómica y radiológicamente normales.

#### [INCIDENCIA](#)

#### [ETIOLOGIA](#)

#### [CLINICA](#)

#### [EXAMEN FISICO](#)

#### [DIAGNOSTICO](#)

#### [TRATAMIENTO](#)

#### [COMPLICACIONES](#)



---

## TERCERA SECCION. INFECCIONES OSEAS Y ARTICULARES

---

### ARTRITIS SEPTICA

---

#### GENERALIDADES

Una articulación sinovial puede inflamarse por diferentes causas: infecciosas, inmunológicas, traumáticas o por cristales, entre otras, configurando el cuadro clínico de una artritis aguda, lo que se expresa por un cuadro fisiopatológico y clínico de precoz aparición y rápida evolución.

Dentro del grupo de las infecciones articulares tenemos las artritis sépticas o piógenas, que definiremos «como un proceso inflamatorio agudo articular producido por invasión y multiplicación de microorganismos piógenos».

#### ETIOLOGIA

El germen causal más frecuente es el estafilococo, 70% a 80% de los casos en Chile; en segunda frecuencia está el streptococo y gonococo.

Los gérmenes Gram negativos son menos frecuentes (Escherichia Coli, pseudomona, Proteus, Haemophilus influenza, Serratia) pero hay una mayor incidencia de infecciones articulares por ellos, en los recién nacidos y lactantes, especialmente cuando cursan con sepsis a gram negativos; lo mismo ocurre en pacientes de edad avanzada, donde encontramos la mayor parte de las infecciones urinarias y sistémicas.

#### PATOGENIA

Los gérmenes llegan a la articulación por una de las siguientes vías:

- Vía hematógena, que es la más frecuente.
- Vía directa, a través de una herida penetrante a la articulación, por una inyección articular infectada o infección quirúrgica.
- Por contigüidad, debido a la extensión de un foco osteomielítico, hacia la cavidad articular. Este mecanismo es frecuente en la cadera del niño, donde el foco osteomielítico del cuello femoral, que es intracapsular, puede invadir rápidamente la articulación. En el resto de las articulaciones, para que ocurra

este mecanismo, la infección debe atravesar la barrera determinada por el cartílago de crecimiento y la epífisis o seguir un camino periarticular (linfático).

Además, deben ser considerados como factores predisponentes las infecciones en general, diabetes, estados de inmuno-depresión, uso de medicamentos como los corticoides, deficiencias nutricionales, desaseo, drogadicción y alcoholismo entre otros.

## EDAD

Los niños y adolescentes son los más afectados por artritis piógenas, siendo mucho menos frecuente en el adulto; en el paciente de edad avanzada hay un pequeño aumento debido a la disminución de las defensas orgánicas y al aumento de las infecciones en general.

En el paciente varón, adulto joven, hay una mayor incidencia de artritis por gonococo; en países como Estados Unidos, alcanza incidencias similares a las producidas por estafilococo.

## UBICACION

Cualquier articulación puede ser comprometida, pero las que con mayor frecuencia se afectan son la rodilla (especialmente en niños y adolescentes), la cadera (especialmente en lactantes y niños menores) y hombro. En los pacientes de edad avanzada se encuentran infecciones de columna (espondilitis) pero en general son poco frecuentes.

## ANATOMIA PATOLOGICA

En el proceso inflamatorio articular evolutivo se puede reconocer varias etapas desde el punto de vista anatomopatológico. En una primera etapa el cuadro tiene el carácter propio de una «sinovitis», con hiperemia, tumefacción e infiltración leucocitaria de la sinovial; derrame intraarticular seroso, seropurulento y que, posteriormente, se hará francamente purulento. Este estado inicial evoluciona rápidamente a un «flegmón capsular» en que todo el conjunto de tejidos articulares está infiltrado por el exudado seropurulento. En esta etapa ya hay compromiso del cartílago articular, cuyo daño es irreparable.

Finalmente, hay compromiso óseo, con condrolisis y osteolisis que determinarán un daño definitivo de la articulación. La desaparición del cartílago articular pondrá en contacto los dos extremos óseos que se fusionarán, constituyéndose posteriormente una

anquilosis ósea. Si se interpone tejido fibroso reparativo, se producirá una anquilosis fibrosa como secuela definitiva.

## CLINICA

Generalmente se trata de un niño o adolescente. El cuadro es de comienzo agudo, se instala en horas o pocos días, con síndrome febril: temperatura alta, calofríos, postración e inapetencia. Se acompaña de compromiso articular con dolor espontáneo, especialmente intenso al movilizar la articulación, aumento de volumen, enrojecimiento cutáneo, aumento de calor local, impotencia funcional y posición antiálgica. Puede haber una clara puerta de entrada, como una infección cutánea (forúnculo, ántrax, impétigo, sarna infectada) o evolucionar en el curso de una enfermedad infecciosa (septicemia, neumonía estafilocócica u otra, amigdalitis aguda, etc.).

Sin embargo, con frecuencia no hay una puerta de entrada evidente; ello no modifica en nada la sospecha diagnóstica pero, cuando existe, nos orienta sobre el origen de la infección y la probable etiología.

Este cuadro clínico clásico, que es el más frecuente, puede presentar variaciones. Así, en los lactantes, las manifestaciones generales pueden preceder al cuadro articular local y, por lo tanto, frente a un cuadro infeccioso en un niño debe pensarse, entre otras causas, en una artritis séptica y habrá que buscar la articulación comprometida. Por otra parte, en los adultos el cuadro infeccioso puede ser más atenuado y no es raro que estos pacientes consulten algunos días después de iniciados los primeros síntomas.

Cuando la articulación comprometida es de la extremidad superior, el niño deja de mover su brazo, no deja que se lo toquen y, al intentar movilizárselo, llora por dolor. Cuando la articulación comprometida es de la extremidad inferior, tiene una actitud similar si es lactante; si es niño mayor deja de caminar o lo hace con gran dificultad por dolor e impotencia funcional. Cuando es la cadera la comprometida, no se observa tumefacción ya que es una articulación profunda, pero el dolor a la movilización es intenso sobre todo al efectuar un movimiento de rotación interna y externa o de abducción, el cual se encuentra limitado. Al clínico debe llamarle la atención un cuadro infeccioso con posición antiálgica de la cadera que se encuentra en flexión y en ligera aducción. Si la rodilla es la comprometida, los signos inflamatorios son evidentes y el derrame articular se puede evidenciar por el signo del tímpano o del choque rotuliano; la rodilla puede encontrarse en una posición antiálgica en leve semiflexión.

## EXAMEN DEL LIQUIDO SINOVIAL



El diagnóstico se confirma con la punción articular al obtener líquido articular turbio o purulento. Debe estudiarse sus características físico-químicas y la presencia de gérmenes mediante tinción directa de Gram, cultivo y antibiograma.

El estudio del líquido sinovial es, por lo tanto, obligatorio y su obtención, mediante una punción articular, habitualmente se encuentra facilitada por el aumento en cantidad del mismo dentro de la articulación comprometida. La inflamación produce turbidez del líquido, debido al aumento de células. Otras enfermedades inflamatorias pueden presentar turbidez como la condrocalcinosis con un aspecto blanco-lechoso (artritis producida por cristales de piro-fosfato de calcio), la artritis reumatoídea o la gota.

El líquido normal es incoloro. En la artrosis es amarillento y, en una artritis séptica, es cremoso o grisáceo. La viscosidad del líquido está en relación a la presencia del hialuronato; si al colocar una gota entre pulgar e índice, se separan los dedos por más de uno a varios centímetros y el líquido se mantiene unido, la viscosidad está probablemente normal. El líquido articular normal y de la artrosis, tiene una viscosidad normal o alta, en cambio en los casos de artritis reumatoídea, gotosa o séptica, está disminuido. El coágulo de mucina que se forma al agregar ácido acético está dado por la cantidad de proteínas unidas a polisacáridos contenidas en el líquido sinovial. La formación de este coágulo de mucina será normal en casos de artrosis; será friable o pobre en artritis reumatoídeas, gota y artritis sépticas.

El examen celular del líquido es de gran utilidad. Contiene normalmente alrededor de 100 leucocitos por milímetro cúbico. Los tubos deben contener anticoagulante (heparina o EDTA) para el estudio celular. En los procesos no inflamatorios se encuentran alrededor de 1.000 a 2.000 células por milímetro cúbico; en los procesos inflamatorios sobre 10.000 células por milímetro cúbico y en las artritis sépticas sobre 100.000 por milímetro cúbico con predominio polimorfonucleares. De tal modo que el recuento y tipo de células encontradas será un muy buen índice del tipo de líquido sinovial, orientándonos a un líquido sinovial no inflamatorio, inflamatorio o séptico.

La concentración proteica del líquido sinovial normal es aproximadamente un 30% menor a la concentración proteica del suero.

Como la permeabilidad de la sinovial en los procesos inflamatorios está aumentada, también está el contenido de proteínas. La glucosa del líquido sinovial en los procesos infecciosos está disminuida a valores inferiores al 50% del valor sanguíneo, siendo aún más baja en los procesos sépticos.

El estudio bacteriológico es indispensable y nos confirmará la etiología, individualizando el germen causal. El estudio directo mediante una tinción de Gram nos permitirá individualizar rápidamente la morfología del germen sin esperar el cultivo y será de gran utilidad en aquellos casos en que los cultivos puedan estar inhibidos por el uso de antibióticos previos. El medio de cultivo habitual es agar-sangre, pero para el estudio de neisseria, gonorrhea, haemophilus (agar chocolate) u

hongos (medio de Sabouraud) o micobacterias, deben ser usados medios de cultivos específicos.

## TECNICA DE LA PUNCION ARTICULAR

Deben tomarse todas las medidas de asepsia necesarias para puncionar una articulación: preparación de la piel, lavado con agua y jabón, pincelación con antiséptico (por ejemplo: povidona iodada, alcohol iodado, merthiolate, etc.), aislamiento del campo con paños estériles, lavado quirúrgico de manos y uso de guantes estériles por parte del médico. El procedimiento consiste en introducir una aguja de calibre adecuado en la cavidad articular y extraer la mayor cantidad posible de líquido sinovial; ello ayuda a descomprimir la cavidad articular.

El sitio de punción de la rodilla: cuadrante súperoexterno o súperointerno, 1 cm. por sobre y por fuera o dentro de la rótula. Si se desea usar anestesia local se hace una pápula con dimecaína al 1% o 2% en la piel, se infiltra con anestesia local el celular y la cápsula, hasta caer dentro de la articulación.

En la cadera, el sitio de punción será 1,5 cm. por debajo del ligamento inguinal a 1 cm. por fuera de la arterial femoral que se identifica por palpación de su latido.

## RADIOLOGIA

El estudio radiológico como método diagnóstico precoz en las artritis sépticas es secundario, ya que los signos radiológicos de compromiso articular son tardíos y no nos ayudan frente al cuadro agudo, apareciendo después de los 10 a 15 días. La radiografía nos permite conocer la condición previa de la articulación, pesquisar la posibilidad de otros diagnósticos y valorar después la evolución de la enfermedad.

Los signos radiológicos se presentan en el siguiente orden:

- Articulación normal.
- Aumento de las partes blandas periarticulares: en la cadera del lactante puede ser de gran valor comparar con la cadera contralateral, observándose el límite de la cápsula ligeramente abombado, lo que no se observa al lado sano.
- Disminución del espacio articular: este signo ya revela un compromiso del cartílago articular que, por condrolisis, empieza a disminuir de altura. Da el sello del compromiso articular provocado por el proceso inflamatorio. Muy ocasionalmente el aumento del líquido articular podrá producir un aumento del espacio articular.
- Desmineralización ósea subcondral y epifisiaria: es bastante característica, si se

aprecia junto con los signos radiológicos anteriores en un proceso inflamatorio articular

- Borramiento y, posteriormente, irregularidad del contorno articular. Por último, progresiva destrucción de las superficies articulares. Todos estos signos radiológicos son propios de la artritis séptica y son relevantes sólo después de algunas semanas de evolución del proceso infeccioso, y significan un avanzado deterioro de la articulación.
- Cintigrafía esquelética: adquiere valor extraordinario, sobretodo en los estados iniciales del proceso infeccioso, en los cuales la radiografía simple no logra todavía detectar signos relevantes. La concentración anormal del radiofármaco en la articulación sospechosa, unido al cuadro clínico, se constituye en un elemento diagnóstico de extraordinario valor.

## DIAGNOSTICO DIFERENCIAL

Debe plantearse con otros procesos inflamatorios articulares agudos:

- Enfermedad reumática activa (artritis migratorias).
- Artritis por cristales (gota o pseudogota).
- Artritis reumatoídea mono-articular.
- Artritis traumática.
- Procesos infecciosos periarticulares de partes blandas.
- Osteomielitis aguda.

## TRATAMIENTO

El tratamiento de las artritis piógenas debe ser considerado como de urgencia. Incluye las siguientes indicaciones:

- Tratamiento antibiótico.
- Drenaje del exudado purulento.
- Inmovilización de la articulación afectada.
- Reposo del paciente.
- Rehabilitación.

**El tratamiento antibiótico** se indicará de acuerdo al germen causal; el cuadro clínico y el estudio bacteriológico con Gram, cultivo y antibiograma nos enseñarán el germen y el antibiótico adecuado.

Recordemos que la gran mayoría de las artritis sépticas son producidas por stafilococo dorado, por lo cual una vez hecho el diagnóstico clínico y tomadas las muestras

bacteriológicas se indicará un tratamiento con cloxacilina endovenosa en dosis de 150 a 200 mg. por kilo de peso o 1 gramo cada 6 horas en el adulto.

En caso de gonococo o streptococo el antibiótico de elección será Penicilina G en dosis de 100 a 200 mg. por kilo de peso o 2 millones de unidades cada 6 horas E.V. en el adulto.

**El drenaje del exudado** puede ser realizado mediante drenaje quirúrgico con artrotomía, por punciones articulares aspirativas repetidas o por artroscopía. El método de elección es el drenaje quirúrgico, dejando un sistema de lavado articular con suero fisiológico por un período de 5 a 10 días; las punciones articulares pueden ser insuficientes y no están indicadas en infecciones por estafilococo o artritis muy agresivas. En las artritis sépticas de cadera, donde la destrucción de la articulación es inminente por el daño cartilaginoso y necrosis de la cabeza femoral por daño vascular, la artrotomía es obligatoria y urgente.

En el lactante, especialmente, pero también en el adulto, la destrucción de la cabeza y cuello femoral con distensión de la cápsula articular pueden producir una luxación de la cadera, de pésimo pronóstico funcional.

### **Sinovitis transitoria de la cadera**

En el niño existe este cuadro clínico caracterizado por fiebre, dolor e impotencia funcional de la articulación. Probablemente es de etiología viral y evoluciona a la regresión espontánea dentro de algunos días.

Plantea el diagnóstico diferencial con una artritis piógena. Frente a la duda es preferible realizar una artrotomía de cadera antes que dejar evolucionar una artritis piógena con las consecuencias ya relatadas.

En las artritis sépticas no es necesario el uso de antibióticos dentro de la articulación, ya que las concentraciones alcanzadas en la sinovial, administrados por vía endovenosa, son más que suficientes.

Una vez drenada la articulación debe ser inmovilizada con un yeso, sea una rodillera o un pelvipedio en caso de la rodilla o cadera respectivamente.

**El reposo absoluto del paciente** será obligatorio, y deberá iniciarse una rehabilitación desde un comienzo para lograr una articulación anatómica y funcionalmente normal.

El tratamiento de la artritis piógenas debe ser urgente y precoz, ya que la secreción purulenta tiene una poderosa acción condrolítica que destruirá la articulación desde el punto de vista funcional, sin considerar que

además se constituye en un foco séptico con las consecuencias que de él pueden derivar (sepsis).

Consideraciones sobre algunas artritis sépticas:

- **Artritis gonocócica:** es más frecuente en adultos jóvenes y puede aparecer algunos días a pocas semanas después de una uretritis gonocócica tratada en forma inadecuada. Puede haber compromiso oligoarticular o monoarticular con las características de una artritis piógena aguda. El cultivo del gonococo es difícil, pero el Gram puede mostrar el diplococo Gram negativo. El antibiótico de elección es la penicilina, que se trata en forma conservadora, sin drenaje quirúrgico. La inmovilización en posición funcional es imperiosa.
- **Artritis sifilítica:** son excepcionales. Ocasionalmente, la hemos visto en recién nacidos de madre sifilítica. Recordemos que la sífilis terciaria puede producir una artropatía de Charcot en el adulto.
- **Artritis brucelósica:** es poco frecuente. El segmento más comprometido es la columna (espondilitis brucelósica), por lo tanto se la debe tener en cuenta en el diagnóstico diferencial con otras espondilitis. La tetraciclina es el tratamiento de elección.
- **Artritis tífica:** se presenta habitualmente en el período de la convalecencia de una tifoidea. De todas las ubicaciones articulares, la vertebral es la más frecuente (espondilitis tífica).

---

## TERCERA SECCION. INFECCIONES OSEAS Y ARTICULARES

---

### OSTEOMIELITIS

---

#### DEFINICION Y CONCEPTO

Corresponde a la infección del hueso, considerado como un órgano, proceso que se extiende a la totalidad de los tejidos que lo componen.

Así, la infección compromete en mayor o menor grado al tejido mieloreticular contenido en el canal medular, los conductos de Havers (Haversitis), al tejido óseo propiamente tal, ya sea laminillas en el hueso esponjoso o compacto en la cortical (osteítis), compromiso del periostio (periostitis), de vasos y nervios.

La traducción clínica, radiológica, anatomopatológica, pronóstica y terapéutica, está determinada por la alteración e intensidad del daño en los tejidos comprometidos. Son estos hechos, variables de un caso a otro, los que determinan los diferentes caracteres con que se pueden presentar los cuadros de la enfermedad.

Existen otros términos que hablan de inflamación ósea y que es preciso aclarar:

- **Osteítis:** es una infección que compromete específicamente al tejido óseo propiamente tal, por ejemplo: el hueso denso, compacto que conforma la cortical de la diáfisis de los huesos largos o planos. El compromiso del componente mieloreticular es escaso o nulo.
- **Mielitis o medulitis:** corresponde a la infección del tejido conjuntivo mieloreticular. No hay todavía un importante compromiso óseo propiamente tal. Es la etapa inicial y pasajera de una osteomielitis aún incipiente.
- **Periostitis:** corresponde a la inflamación del periostio. Esta membrana que rodea al hueso tiene la gran capacidad de responder frente a diferentes noxas, entre ellas la infección, los traumatismos, los tumores. Es así como en respuesta a un traumatismo, el periostio puede reaccionar y producir lo que denominamos una periostitis traumática. Esta reacción perióstica también puede verse en respuesta a un tumor agresivo por ejemplo: un Sarcoma de Ewing o producirse por el estímulo de una infección subyacente.

Cada una de estas nominaciones pueden revelar etapas sucesivas de una misma patología, pero en momentos diferentes.

#### ETIOLOGIA



La experiencia clínica demuestra que aproximadamente el 90% de los casos está provocado por el estafilococo dorado, sin embargo, teóricamente, cualquier germen puede ser causal de infección del hueso. En los últimos años, se está observando un progresivo aumento de infecciones ósea por gérmenes que antes tenían una escasísima presentación, como la salmonela tífica, el bacilo de Koch, osteomielitis por Gram (-), estreptococos de distintas cepas.

En orden de frecuencia podemos encontrar:

- Estafilococo aureus.
- Estreptococo.
- Gram negativos.
- Hemophilus Influenzae.
- Salmonella Tiphis.
- Neumococo.
- Bacilo de Koch.
- Hongos.
- Parásitos.

A pesar de que el estafilococo dorado continúa siendo el germen causal que con mayor frecuencia se aísla, es necesario agregar que los Gram negativos han ido aumentando en frecuencia como causa de infección ósea. Especialmente lo vemos en pacientes con alteraciones inmunológicas, de edad avanzada, donde son frecuentes las infecciones del tracto urinarios, o en osteomielitis crónicas donde se producen sobre infecciones o se seleccionan gérmenes por el uso prolongado de antibióticos de amplio espectro, siendo a menudo pacientes sometidos a múltiples cirugías, lo que aumenta las posibilidades de reinfección.

## PATOGENIA

El germen puede llegar al hueso por dos vías: hematógena o directa.

En el primer caso hablamos de osteomielitis hematógena, cuando el germen llega al hueso arrastrado por el torrente sanguíneo (bacteremia). El germen parte de un foco infeccioso preexistente (piodermatitis, furúnculo, antrax, faringoamigdalitis, neumonitis), pasa al torrente sanguíneo (bacteremia) y de allí se instala en el hueso. Se ubica de elección en la metafisis, donde se produciría una lentificación del flujo sanguíneo y permitiría la anidación del germen. Concomitantemente hay un compromiso vascular de mayor o menor magnitud, pero que siempre lleva implícito un grave riesgo de la irrigación de tejido óseo. La consecuencia es la necrosis ósea (secuestro). Por lo tanto, en la osteomielitis hematógena, el concepto de necrosis ósea avascular es consustancial al concepto de osteomielitis.



La extensión de la necrosis ósea alcanza a todo el territorio del tejido irrigado por el sistema vascular comprometido. Si el vaso arterial resulta ser de calibre importante, como una arteria nutricia o alguna de sus ramas, la necrosis ósea puede comprometer gran parte o la totalidad de la diáfisis del hueso (secuestro masivo).

La gran frecuencia de infecciones de la piel en los niños, hace que este grupo de edad tenga más osteomielitis que otros grupos de edades. El cuadro clínico se presenta en los niños en forma aguda, por lo cual el diagnóstico lo rotulamos de « osteomielitis aguda hematógena del niño» , haciendo referencia al cuadro clínico y la vía de infección ósea. Con frecuencia no se encuentra la puerta de entrada de la infección.

En la osteomielitis por vía directa, el germen llega al hueso a través de una herida que se infecta (cortante, contusa, punzante, por proyectil, quirúrgica, fractura expuesta, etc.).

El proceso histopatológico es esencialmente idéntico, pero en cambio es de límites locales con los caracteres de una osteomielitis focalizada.

## FORMAS CLINICAS DE LA OSTEOMIELITIS

La infección del hueso se manifiesta por dos formas clínicas:

- [Osteomielitis aguda](#)
- [Osteomielitis crónica](#)

---

## TERCERA SECCION. INFECCIONES OSEAS Y ARTICULARES

---

### TUBERCULOSIS OSTEOARTICULAR

---

La tuberculosis osteoarticular es una enfermedad inflamatoria crónica del esqueleto producida por el micobacterium tuberculoso. Compromete las articulaciones, por lo cual frecuentemente hablamos de osteoartritis tuberculosa o tuberculosis osteoarticular. Sin embargo, pueden encontrarse casos de osteomielitis tuberculosa sin compromiso articular, siendo esta condición poco frecuente.

La tuberculosis es una enfermedad en vías de desaparecer en los países desarrollados, pero sigue siendo una amenaza en los 2/3 restantes de la humanidad.

En Chile la tuberculosis es una enfermedad endémica y, por lo tanto, todo médico general y especialista se verá enfrentado a ella y deberá tenerla presente como diagnóstico diferencial en todos aquellos procesos inflamatorios crónicos y en aquellos cuadros clínicos de diagnóstico incierto.

En la década del 40, la tuberculosis era la tercera causa de muerte después de las enfermedades infecciosas y las respiratorias (la tuberculosis se clasificaba aparte de las enfermedades infecciosas y respiratorias) estando actualmente fuera de las diez primeras causas de muerte. El 80% es pulmonar, correspondiendo a la tuberculosis osteoarticular aproximadamente un 7%.

La enfermedad es producida por el micobacterium tuberculoso, bacilo alcohol resistente, que en el hombre es casi exclusivamente respiratorio, pero hasta hace no mucho tiempo existía cierta incidencia producida por el micobacterium bovis por vía digestiva.

#### VIA DE INFECCION

El bacilo tuberculoso llega al esqueleto por vía hematógena. Teóricamente puede llegar por vía directa a través de una herida producida por un instrumento contaminado con bacilo de Koch (nunca hemos tenido un caso comprobado).

A partir de un foco primario tuberculoso activo pulmonar, el bacilo tuberculoso pasa a la vía sanguínea y de allí se localiza en el esqueleto. Del mismo modo se pueden constituir focos secundarios (renal, genital, etc.) que podrían ser focos que envían bacilos tuberculosos al torrente sanguíneo y que hagan entonces una localización esquelética.

El foco productor de la siembra bacilar puede ser una lesión clínica y bacteriológicamente activa, pero también puede tratarse de lesiones clínicamente

inactivas, asintomáticas, pero bacteriológicamente activas. Con frecuencia, este foco inactivo clínicamente corresponde a la cicatriz ganglionar hiliomediastínica de un proceso tuberculoso pulmonar apagado. Un proceso similar puede ser localizado más raramente en otros órganos que fueron afectados por la infección tuberculosa y cicatrizaron. El cultivo de material extraído de estas lesiones cicatrísales genera colonias bacilares activas. Lesiones urogenitales coexisten con la TBC osteoarticular en un 20 a 45% de los casos.

De lo anterior se deduce que una Rx de tórax normal no autoriza al clínico descartar el origen tuberculoso de una lesión osteoarticular.

Aproximadamente el 50% de las osteoartritis tuberculosas se acompañan de lesión tuberculosa pulmonar radiológicamente demostrable y el resto tienen una Rx de tórax normal. Sin duda que la demostración de una TBC pulmonar concomitante con una osteoartritis, en la práctica clínica confirmará el diagnóstico de osteoartritis TBC, si así lo justifica el resto del cuadro clínico.

## ANATOMIA PATOLOGICA

El bacilo de Koch se ubica inicialmente en la articulación, en el tejido subsinovial linfoideo, constituyéndose una sinovitis tuberculosa como primera expresión de la enfermedad tuberculosa. En los niños es más frecuente la iniciación sinovial y se mantiene en esta fase por bastante tiempo antes de lesionar el resto de la articulación. Este hecho es de gran importancia clínica, ya que puede dar el tiempo necesario para hacer el diagnóstico antes que los daños óseos cartilaginosos sean irreversibles y, por lo tanto, el tratamiento puede conseguir una articulación recuperada desde el punto de vista inflamatorio-infeccioso y anátomo-funcional. En cambio, en el adulto la fase sinovial es brevísima y el proceso destruye tempranamente el hueso y el cartílago. En raras ocasiones una osteoartritis tuberculosa en el adulto mejora con indemnidad funcional.

La sinovitis tuberculosa puede adquirir dos formas evolutivas que estarán determinadas por el grado de virulencia del bacilo de Koch, el estado inmunitario del paciente, factores agravantes de la infección (mal estado nutritivo, uso de la articulación, corticoide), etc.

- **Forma granulosa:** se caracteriza por la formación de tubérculos subsinoviales y exudación fibrinosa, especialmente en el contorno de los fondos de saco sinoviales y avanzan ocupando la cavidad tuberculosa identificable al estudio histopatológico y bacteriológico; disecan el cartílago infiltrando el hueso esponjoso subcondral, generando las caries óseas. Estas masas fungosas organizadas se desprenden cayendo a la articulación, formando los cuerpos riciformes (como granos de arroz) muy característicos de la sinovitis

tuberculosa (sinovitis riciforme). Una variedad de esta forma granulosa la constituyen las «caries óseas», forma muy lenta en su evolución, poco agresiva, con formación de caries en sacabocado en las márgenes de la articulación, con gran reacción fibroblástica. Esta forma de carie seca es muy típica en la articulación escápulo humeral.

- **Forma caseosa:** es una forma muy agresiva de la infección tuberculosa, en la que predominan los procesos osteolíticos y formación de caseum (caseificación), destruyéndose la articulación en forma completa. Probablemente el estado inmunitario deficiente, las malas condiciones generales del paciente, la actividad articular persistente, elevada virulencia del bacilo sean las causas de esta evolución de la enfermedad. Es frecuente encontrarla en adultos.

## CLINICA

La TBC está constituida por un proceso inflamatorio crónico, lo que determina que su evolución natural se presente como un cuadro clínico también de carácter crónico, que evoluciona en meses, con sintomatología habitualmente insidiosa, poco florida, lentamente progresiva y no pocas veces asintomática. Puede debutar con la aparición de un absceso frío a una fístula, llegando el paciente a la primera consulta con un proceso destructivo articular avanzado. Esta forma es frecuente en el adulto.

## EDAD

Se puede presentar a cualquier edad, pero los grupos más afectados son los niños y adultos jóvenes (5 a 25 años).

## ARTICULACIONES COMPROMETIDAS

Compromete habitualmente grandes articulaciones y se presenta como una monoartritis o una oligoartritis, es decir, compromiso de una articulación; más raramente son dos o más las comprometidas.

Las ubicaciones en columna vertebral, cadera y rodilla, conforman aproximadamente el 80% del total.

Aun cuando cualquier articulación puede comprometerse, las localizaciones más frecuentes son las siguientes:

- Columna (espondilitis TBC, o Mal de Pott).
- Cadera (coxitis TBC.).

- Rodilla.
- Sacro ilíaca.
- Tarso y carpo.
- Hombro.
- Codo.
- Tobillo.

La TBC del esqueleto puede presentarse también como una osteomielitis TBC. Esta forma de presentación es más rara y generalmente se plantea el diagnóstico diferencial con una osteomielitis de otra etiología o con un tumor óseo. La biopsia ósea y el cultivo de la lesión darán el diagnóstico definitivo. Sin embargo, debemos recordar 3 ubicaciones que son características:

- Trocanteritis TBC: cada vez que nos enfrentamos a una trocanteritis, la primera posibilidad diagnóstica es la de una osteomielitis tuberculosa.
- La espina ventosa que compromete falanges y metacarpianos.
- Osteomielitis TBC del calcáneo (rara).

Compromiso TBC de otros sistemas concomitantes: las espondilitis TBC son las que con mayor frecuencia se acompañan de lesión pulmonar activa. Como la TBC osteoarticular es secundaria a un foco primario, es posible encontrar TBC de otros sistemas, especialmente renal o genital que deberán ser investigados clínicamente en cada caso.

## SINTOMATOLOGIA

El cuadro clínico puede presentarse en distintas formas, ya sean aisladas o combinadas:

- **Sintomatología general:** puesto que se trata de un paciente tuberculoso, éste presentará decaimiento, inapetencia, discreto enflaquecimiento; si es un niño llama la atención la falta de deseos de jugar o correr, prefiere permanecer sentado. Puede aparecer fiebre, especialmente vespertina. Sin embargo, esta sintomatología general no siempre está presente.
- **Dolor:** puede aparecer precozmente, pero habitualmente es un dolor poco importante, que va aumentando lentamente a través de los meses y que le permite al paciente continuar en su actividad habitual, hecho que muchas veces lleva al paciente a consultar tardíamente. Como el dolor inicialmente es producido por el proceso inflamatorio, puede ser espontáneo, aumenta con la carga de la articulación comprometida y suele ser de predominio nocturno. El dolor puede estar referido a otras zonas alejadas; así por ejemplo, en el Mal de Pott dorso lumbar el dolor es en fosa ilíaca o cadera; cuando la articulación comprometida es la cadera, el paciente puede presentar el dolor referido al muslo o rodilla.

- **Aumento de volumen:** es significativo en articulación de rodilla, codo, tobillo, por corresponder a articulaciones superficiales. El aumento de volumen está producido por el engrosamiento de la sinovial (sinovitis), de la cápsula y el derrame articular. Característicamente es un aumento de volumen lentamente progresivo, sin otros signos inflamatorios notorios. Puede llegar a constituirse el llamado tumor blanco de la rodilla.  
Aumentos de volumen localizados extraarticulares pueden ser la representación de un absceso frío, que se drena por gravedad. Por ejemplo, en el Mal de Pott lumbar, desciende a lo largo de la vaina del psoas, apareciendo como un aumento de volumen de la región inguinal o como abscesos vertebrales dorsales o dorso lumbares en la región lumbar paravertebral. Con frecuencia se confunden con lipomas subcutáneos.
- **Fístulas cutáneas:** los abscesos fríos pueden drenarse espontáneamente constituyendo una fístula. Es un signo tardío, pero puede ser el primer motivo de consulta. Frente a una fístula espontánea, la buena orientación clínica obliga a pensar en una etiología tuberculosa.
- **Contractura muscular:** en el examen de un Mal de Pott este signo llama de inmediato la atención. La columna está rígida.
- **Atrofia muscular:** es importante en la TBC especialmente de cadera y rodilla. El muslo comprometido está notablemente más delgado por la atrofia del cuádriceps cuando hay compromiso de la rodilla.
- **Claudicación:** la cojera aparece como un signo llamativo, especialmente cuando hay compromiso de cadera. Debe examinarse cuidadosamente además columna, rodilla y pie.

En un niño, el dolor a nivel de cadera debe plantear el diagnóstico diferencial con enfermedad de Perthes, displasia de cadera o epifisiolisis. Al examen físico, el compromiso articular de la cadera se comprobará por la alteración de la movilidad con limitación, especialmente de la abducción y de las rotaciones.

## LABORATORIO

Frente a un cuadro clínico sospechoso de TBC, deben ser realizados los siguientes exámenes: hemograma, velocidad de sedimentación, PPD, Rx tórax, Rx del segmento comprometido, estudio de líquido sinovial, biopsia ósea y sinovial, baciloscopía, cultivo del bacilo de Koch.

El hemograma puede mostrar una anemia discreta con linfocitosis y sedimentación elevada (habitualmente entre 40 y 100 mm/h).

El PPD ha perdido su utilidad en casos vacunados o hiper-érgicos.

El estudio radiográfico de la articulación es trascendental, dando imágenes que son



bastante características. La evolución radiológica de una TBC osteoarticular va pasando por distintas etapas, las cuales son:

- Imagen radiológica osteoarticular normal: en etapas tempranas de la enfermedad la radiografía puede ser normal, especialmente en niños. Frente a la sospecha clínica debe repetirse la radiografía en un plazo de 30 días.
- Disminución del espacio articular: puede ser un signo precoz y, en las etapas más avanzadas, está siempre presente. Representa una lesión del cartílago articular (por artritis).
- Osteoporosis: compromete especialmente las epífisis y es la traducción del proceso inflamatorio con hiperemia articular.
- Aumento de las partes blandas: el aumento de volumen articular da una imagen de mayor densidad radiológica de las partes blandas, que puede corresponder a un proceso inflamatorio sinovial, periarticular o derrame articular.

Estos tres signos radiológicos presentes en las etapas iniciales de la osteoartritis TBC, son bastante inespecíficos y el diagnóstico, por lo tanto, muy difícil.

- Borramiento de la nitidez de los contornos articulares: es un signo más avanzado.
- Caries articulares: la aparición de erosiones o sacabocados en las superficies articulares, llamadas caries cuando hablamos de tuberculosis, son muy sugerentes de una osteoartritis TBC, y en la práctica clínica una Rx articular con estos signos imponen una sospecha clínica de una TBC osteoarticular.
- Mayor destrucción de las epífisis: si el proceso inflamatorio TBC continúa, este destruye la epífisis en diferentes grados.

En la columna, este compromiso óseo se manifiesta en aplastamiento vertebral, pero en el cual siempre hay «compromiso del disco intervertebral» (compromiso articular) que lo diferencia de los procesos destructivos tumorales o pseudo-tumores que respetan el disco intervertebral (mielomas, metástasis, hemangiomas, histiocitosis X, etc.).

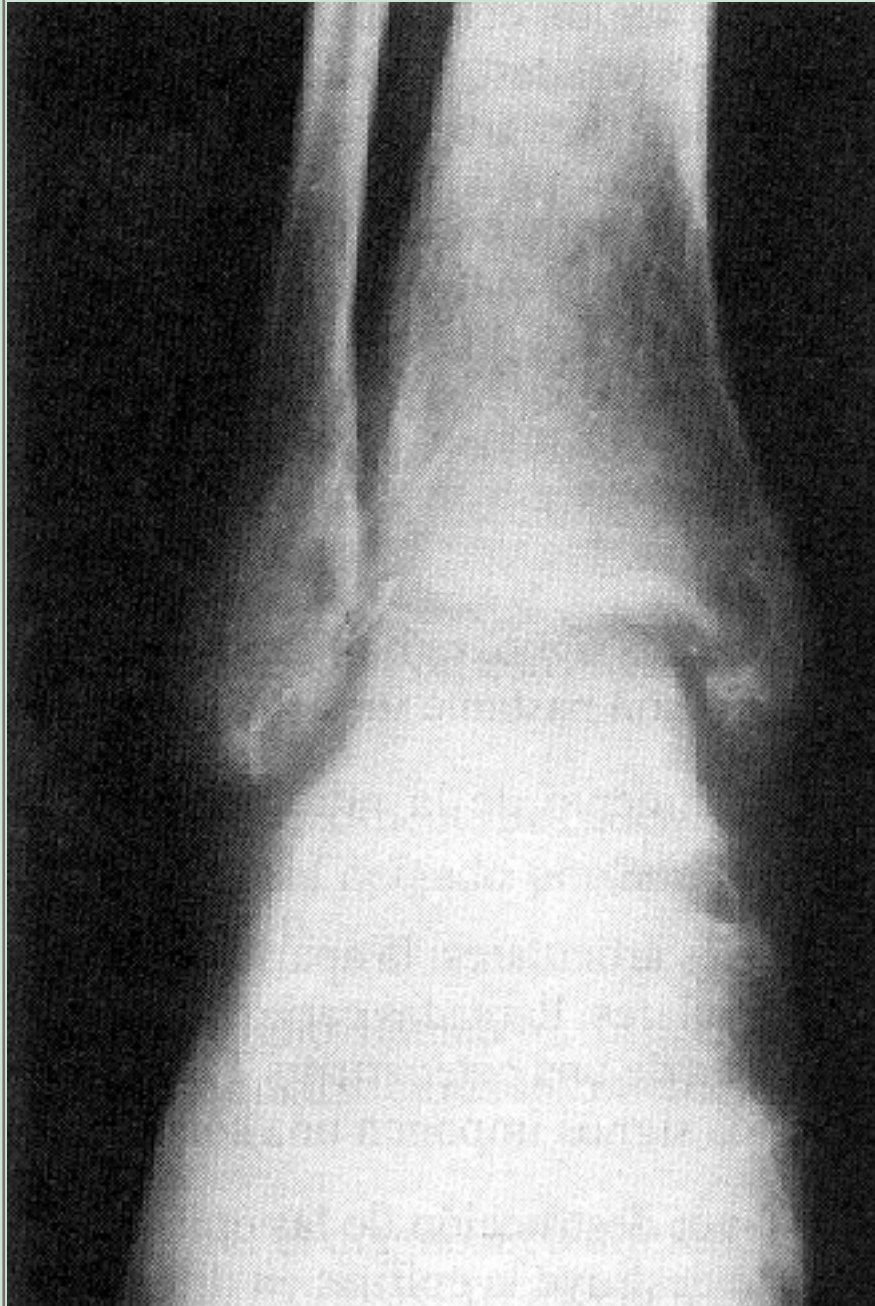La confirmación del diagnóstico se obtiene mediante la biopsia de tejido óseo, sinovial o ganglionar y la baciloscopia con cultivo del bacilo de Koch.

La biopsia puede ser obtenida mediante un abordaje quirúrgico amplio: por ejemplo, artrotomía de cadera, rodilla, etc. o por punción articular. La biopsia por punción es especialmente utilizada en lesiones vertebrales, ya que la biopsia quirúrgica implica un gran abordaje en la columna. Se toman muestras para estudio histopatológico que demostrarán el granuloma TBC, característico, y muestras para baciloscopia directa y cultivo del bacilo de Koch. La información del cultivo del bacilo demora 60 días, por lo cual en la mayoría de las veces se ve obligado a adoptar una conducta terapéutica, antes de obtener la confirmación bacteriológica.



**Figura 5.  
Osteoartritis  
tuberculosa  
del tobillo.**

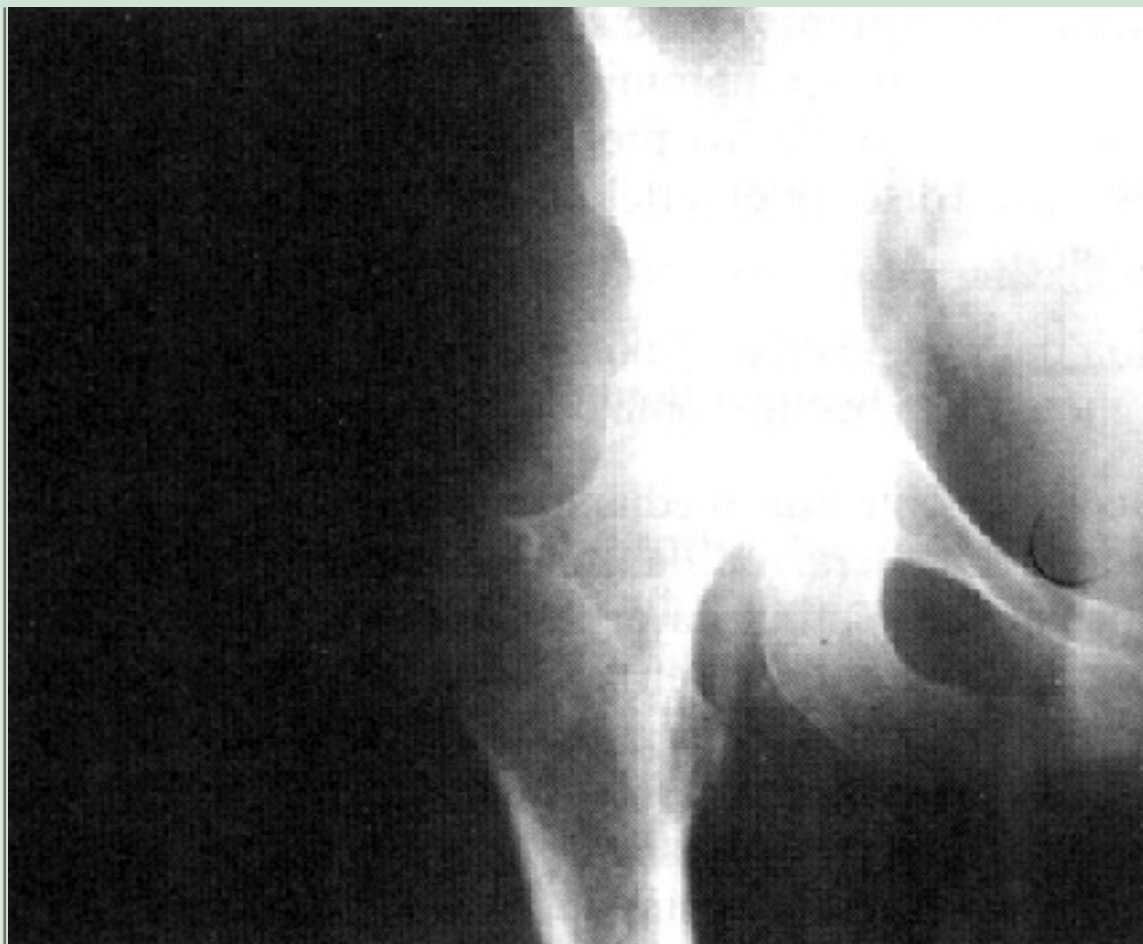La epífisis y parte de la metáfisis presenta un intenso proceso de osteoporosis. Las superficies articulares de tibia y astrágalo han perdido su nitidez; son borrosas y muestran algunas erosiones y caries óseas. El espacio articular se encuentra disminuido (pinzamiento articular). El enfermo fue sometido a largo tratamiento con antiinflamatorios y corticoides por vía general y local.



**Figura 6.  
Osteoartritis  
tuberculosa.**

Intensa alteración de la estructura articular: imagen de focos osteolíticos de las superficies articulares

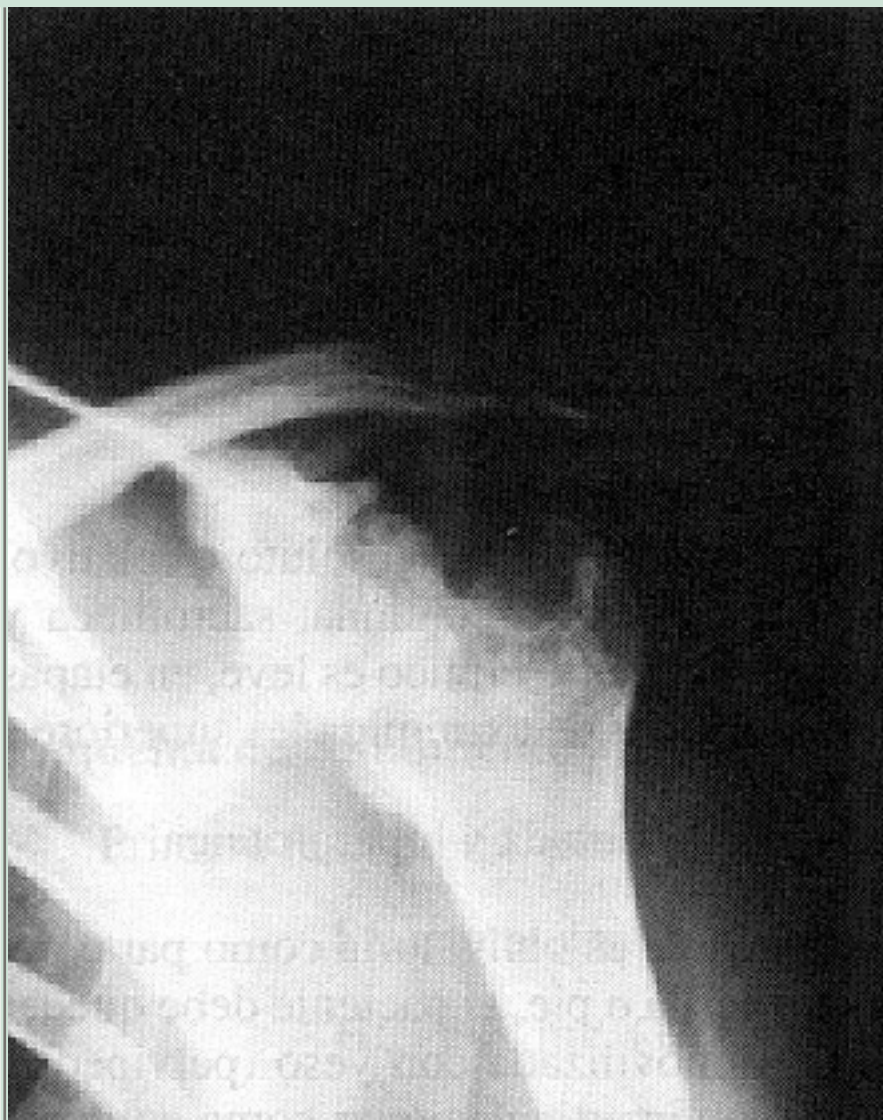(caries óseas), en sacabocados; los contornos óseos de las superficies articulares se encuentran borrados. Sombra de partes blandas en torno a la articulación. El fémur se encuentra ascendido (arco de Shenton está roto).



### **Figura 7. Osteoartritis tuberculosa del hombro.**

Extensa zona destructiva de la epifisis proximal del húmero. Hay una carie ósea que compromete el polo superior de la epifisis de límites precisos, con fino borde osteoesclerótico (carie seca) del húmero estando las superficies óseas destruidas. Sin signos radiográficos de aumento de

volumen de partes blandas. El proceso era muy antiguo y casi asintomático. Rigidez importante. La imagen corresponde a una osteoartritis tuberculosa de la variedad granulomatosa o productiva.



## PRONOSTICO

Es una enfermedad grave, de larga duración, que compromete al paciente en su estado general. Las articulaciones afectadas, generalmente destruidas por el proceso infeccioso crónico, curan con rigidez y anquilosis de la articulación. Su tratamiento es prolongado y con drogas de alta toxicidad. Deben ser considerados riesgos de complicaciones como abscesos fríos, fístulas, infecciones secundarias, diseminación TBC y posible compromiso amiloidótico visceral. Con frecuencia el cirujano se ve obligado a realizar extensa cirugía osteoarticular, en un paciente que presenta compromiso crónico de su estado general.

El pronóstico puede estar agravado por ciertas circunstancias, como un mal estado biológico nutricional, compromiso simultáneo de otros órganos (pulmón, renal, etc.), concomitante con diabetes, alcoholismo, malos hábitos de vida, infecciones secundarias.

Especialmente graves deben ser considerados los casos de niños pequeños o pacientes seniles.



Las causas de muerte en la osteoartritis TBC se deben, generalmente, a diseminación miliar, compromiso pulmonar, caquexia, meningitis TBC y amiloidosis.

## TRATAMIENTO

Debemos considerar que la osteoartritis tuberculosa corresponde a una ubicación local de una enfermedad general: la enfermedad tuberculosa. Por esto, el tratamiento local aislado, por muy bien realizado que esté, pero que no considere al enfermo tuberculoso como un todo, será siempre incompleto y el riesgo de fracaso será inminente.

Los pilares fundamentales del tratamiento se basan en: reposo, alimentación, inmovilidad de la articulación comprometida, y quimioterapia y antibioterapia específica de larga duración con varias drogas.

- El reposo comprende el reposo general, que puede ser absoluto o relativo. Absoluto en casos graves o en ubicaciones como columna, sacroilíaca y extremidades inferiores. Relativo cuando el cuadro clínico es leve, en etapas de recuperación de la enfermedad o en lesiones de extremidades superiores.
- La alimentación debe ser completa, bien equilibrada y hiperproteica.
- La inmovilización de la articulación afectada es obligatoria como parte del tratamiento. En osteoartritis de cadera, rodilla o pie, el paciente debe quedar en reposo en cama con la articulación inmovilizada con yeso (pelvipedio, rodillera o bota de yeso, respectivamente). En articulaciones como columna y articulación sacroilíaca, el enfermo debe permanecer en reposo absoluto en cama. Cuando el compromiso es de las articulaciones de extremidades superiores, se puede permitir que el paciente se levante con su movilización con yeso (tóraco braquial, braquio palmar o antebraquial), pero siempre realizando su reposo relativo. El período de inmovilización es variable pero, en general, nunca menor de dos a tres meses.
- Uso de drogas antituberculosas: los esquemas anti TBC han ido variando con el tiempo. Se ha conseguido acortar su duración, usar drogas más eficaces, disminuir la recaídas, abandonos de tratamiento y disminuir los costos. Hasta el año 1978 se emplearon esquemas de doce a catorce meses de duración: posteriormente se han usado diferentes esquemas abreviados como el T.A. 78, T. A. 81, T.A. 83. Todos estos procedimientos terapéuticos deben ser manejados por el especialista en TBC.

Los esquemas son los siguientes:

### **Plan terapéutico doce a catorce meses:**

- Primera fase, diaria, por dos meses:  
Streptomycin 0.75 -1 gr. al día.

HIN 300 mg.

Tiviene, 2 comprimidos diarios. TB1 150 mg.

- Segunda fase, dos veces por semana:  
Streptomycin 0.75-1 gr. durante 12 meses.  
HIN 15 mg/kg peso (TN 80 mg).

### Esquema de tratamiento abreviado:

- Primera fase, diaria, por dos meses de duración:  
Streptomycin 0.75 mg. IM.  
HIN 300 mg. (15 mg/kg de peso).  
Pirazinamida 2.000 mg. (30 mg/kg de peso).  
Rifampicina 600 mg. (10 mg/kg de peso).
- Segunda fase, bisemanal. Cinco meses de duración:  
Streptomycin 1 gr. (0.75 mayores de 50 años).  
HIN 800 mg.  
Pirazinamida 3.500 gr.

Una vez terminado el tratamiento debe controlarse la enfermedad en sus parámetros clínicos, radiológicos y de laboratorio. Debemos considerar que las lesiones osteoarticulares de la tuberculosis son extraordinariamente rebeldes y obligan a tratamientos enérgicos y mantenidos. No puede considerarse sanado el proceso articular si no hay una regularización de las lesiones óseas o una anquilosis sólida con huesos de estructura normal. Aun cuando el proceso se considere curado, debe seguirse el control del pacientes y la articulación comprometida, por uno a dos años más.

## TRATAMIENTO QUIRURGICO

La eficacia del tratamiento con antibióticos y quimioterapia va haciendo cada vez menos necesaria la indicación quirúrgica en lesiones tuberculosas articulares.

La participación de la cirugía se realiza en dos momentos: como método diagnóstico y terapéutico.

En el proceso de diagnóstico, la necesidad de una biopsia sinovial u osteoarticular se hace imprescindible para la confirmación diagnóstica.

En el proceso terapéutico, se puede practicar la cirugía en los siguientes casos:

- En lesiones articulares masivas con grandes focos osteolíticos, abscesos fríos, fístulas, donde es necesario practicar un «aseo quirúrgico», eliminando todo el tejido necrótico, caseoso y abscedado, dejando en lo posible extremos y

superficies óseas limpias y regulares.

- En lesiones destructivas crónicas, secuelas de una TBC, osteoarticular, que dejan una articulación poco funcional y dolorosa. Se indica efectuar una artrodesis, dejando una articulación rígida pero indolora.
- En pacientes con espondilitis TBC con compresión medular, con el objeto de liberar la médula espinal y dar las posibilidades que el paciente pueda recuperarse de su compromiso neurológico.
- En pacientes con anquilosis de larga evolución (años), especialmente en cadera, puede plantearse la posibilidad de una artroplastía total con endoprótesis, considerando siempre los riesgos que ella significa (reinfección, atrofia muscular crónica, etc.).

---

## TERCERA SECCION. INFECCIONES OSEAS Y ARTICULARES

---

### TUBERCULOSIS DE COLUMNA VERTEBRAL MAL DE POTT

---

La TBC de columna vertebral es la localización más frecuente después de la pulmonar, representando el 40% de las tuberculosis osteoarticulares. Se observa más frecuentemente en hombres adultos, ya que estos están más expuestos al contagio por su situación laboral.

Sir Percival Pott, en 1779, reconoció la giba dorsal, el absceso osifluente y los trastornos neurológicos como del mismo origen etiológico, lo que se conoce como Mal de Pott.

Actualmente, estas tres situaciones se consideran más bien como complicaciones de la TBC de columna.

Posteriormente, el origen tuberculoso fue establecido a comienzos del Siglo XIX por Delpech y Nelaton.

La histología ósea esponjosa del cuerpo vertebral favorece la localización del germen, y es llamativo que, rápidamente, hay compromiso del disco y del cuerpo vertebral vecino.

El micobacterium tuberculoso llega al cuerpo vertebral desde un foco primario extraarticular, casi siempre pulmonar, ocasionalmente genitourinario.

Raramente el foco vertebral es primario.

## SINTOMAS Y SIGNOS CLINICOS

Hay compromiso del estado general. El paciente se siente con falta de fuerzas, decaído, hay pérdida de apetito y peso, con fiebre vespertina.

### Compromiso local

- **Dolor:** puede ser cervical, dorsal o lumbar, de acuerdo a la localización. El dolor es espontáneo o con los movimientos. Dolor a la palpación del área afectada; muchas veces estos dolores se confunden con dorsalgias o lumbago de causa mecánica. Hay que pensar en espondilitis cuando un dolor de espalda se hace crónico.
- **Rigidez de columna:** se produce por contractura de la musculatura paravertebral, aparentemente para evitar el movimiento y el dolor.



- Dificultad para la deambulación por dolor. Cansancio precoz, falta de ganas de caminar.

En la localización lumbar se produce falta de fuerzas para extender el tronco desde la posición flectada. Esto, unido a la irritación y cambio de carácter, especialmente en los niños, debe hacer pensar en TBC de columna y evitar que el cuadro continúe y se presente lo que ahora se considera complicaciones de la enfermedad más que signos tardíos.

## Complicaciones

- Giba dorsal.
- Absceso osifluente.
- Alteraciones neurológicas.

Aparecen tardíamente, pero también pueden hacerlo en forma precoz, dejando muchas veces secuelas.

### Giba dorsal

Aparece en la región torácica. Se aprecia especialmente al examinar el dorso lateralmente, que es de ángulo agudo, a diferencia de la giba del dorso redondo, y de la escoliosis, que es unilateral.

Se produce por derrumbe anterior de los cuerpos vertebrales. El diagnóstico y tratamiento oportuno evitan esta complicación.

### Absceso osifluente

Se produce por destrucción vertebral y necrosis, sin signos locales de inflamación bacteriana, de ahí también su denominación de absceso frío.

Este absceso se labra camino de acuerdo a los planos de clivaje anatómico y a la gravedad.

En la región cervical, se producen abscesos retrofaríngeos, en la vaina de los escalenos, o hacia distal al mediastino posterior.

En la columna torácica disecan el ligamento longitudinal anterior y lateralmente, se deslizan hasta el diafragma, dando la típica sombra en forma de huso a la radiografía

anteroposterior de la zona.

En la columna lumbar, los abscesos se deslizan hacia distal por la vaina del psoas y pueden aparecer en los triángulos de Scarpa y de Petit. También pueden emerger en la región glútea.

Cuando el absceso se abre hacia el canal raquídeo, puede dar origen a complicaciones neurológicas.

## **Alteraciones neurológicas**

Se inicia con falta de fuerzas de las extremidades inferiores, a nivel lumbar y de muslos. Los niños, especialmente, tienen dificultad para levantarse y deben ayudarse con las manos para ponerse de pie.

La clásica paraplejía puede instalarse a continuación en forma lenta y progresiva o hacerlo bruscamente.

La forma lenta, se debe a invasión meníngea con compromiso circulatorio y paquimeningitis que produce una isquemia irreversible medular que no cura con el tratamiento médico o quirúrgico.

La paraplejía de aparición brusca se debe al compromiso por invasión del canal raquídeo de material discoideo, de la pared posterior del cuerpo vertebral o por el absceso.

La paraplejía puede ser flácida (compresión a nivel radicular, lumbar) o espástica, por compresión medular a nivel torácico.

La descompresión rápida, cuando la compresión es por el disco o el cuerpo vertebral, produce una mejoría segura. Cuando la compresión es por el absceso (la mayoría de los casos) se puede tratar en forma conservadora con buen resultado, o quirúrgicamente evacuándolo por punción o por un abordaje posterolateral, llegando al cuerpo vertebral a través de una costotransversectomía.

## **DIAGNOSTICO**

El diagnóstico se basa en la anamnesis, examen físico, examen radiográfico y examen de laboratorio.

De acuerdo a la anamnesis, se deben observar los antecedentes familiares, existencia de parientes con tuberculosis, contacto directo con ellos. De acuerdo a los antecedentes sociales, lugar y tipo de vivienda, de trabajo y calidad de alimentación, etc.

En los estratos más pobres de la población, la tuberculosis es más frecuente, al igual que en los países subdesarrollados.

En los países desarrollados, la tuberculosis es muy rara, habitualmente la presentan personas que han migrado de países pobres: diabéticos, alcohólicos, drogadictos, desnutridos o inmunodeprimidos.

## **Examen físico**

Las personas que presentan tuberculosis vertebral pueden presentar compromiso del estado general, palidez, baja de peso, falta de fuerzas, inapetencia, etc., pero la mayoría, sólo tiene dolor, por lo que hay que sospecharla y buscar la afección a nivel de columna, frente a dolor dorsal persistente, contractura paravertebral, rigidez de columna, antes que se produzcan las complicaciones ya enunciadas.

El absceso frío puede aparecer lentamente en la región paravertebral lumbar, en la fosa ilíaca o debajo de la arcada crural.

## **Examen radiológico**

El primer signo radiográfico es la osteoporosis del cuerpo enfermo. A esta, se agrega posteriormente la osteolisis, destrucción vertebral que se ubica habitualmente en los ángulos anteriores, sea superior o inferior, para luego comprometer la placa y el disco vecino, el que se estrecha y se constituye la espondilodiscitis. Muchos de los pacientes consultan en este estado, otros ya con el absceso frío, porque no han consultado cuando sólo tenían dolor o no se les ha hecho el diagnóstico en la primera fase de la invasión tuberculosa, situación que es de relativa frecuencia.

La giba dorsal se observaba, hace algunos años, más frecuentemente que ahora. Es de aparición tardía y ha disminuido con la mejoría de los índices económicos y médicos del país. Se observa aún en las poblaciones marginales. La giba es de ángulo agudo, y se ubica habitualmente en la región torácica o toraco lumbar.

El diagnóstico es fácil, sin embargo hay que hacer el diagnóstico diferencial con la xifosis angular congénita (hemivértebra posterior, muy rara). En la radiografía, la imagen es diferente, aquí no hay destrucción vertebral, los contornos vertebrales son más evidentes y no existen los antecedentes clínicos de dolor, compromiso infeccioso, ni la imagen radiológica del absceso frío.

La giba inicial es parecida a la fractura por osteoporosis o por tumor vertebral, lo que se puede diferenciar por la clínica y el estudio radiográfico. En el Mal de Pott el disco se compromete rápidamente (espondiloliscitis), en tanto que en los tumores éste es respetado.

El absceso osifluente, frío o paravertebral, se observa a rayos como una sombra que está a ambos lados de la columna vertebral (proyección anteroposterior), con densidad de partes blandas, en forma de huso.

Los cuerpos vertebrales pueden presentar destrucción parcial de los ángulos anteriores de uno, dos o más cuerpos vertebrales. Puede haber un foco (lo más frecuente) o dos focos (lumbar y torácico) o puede ser generalizado, especialmente cuando el absceso diseca el ligamento longitudinal anterior y se desliza por toda la columna.

También se puede observar destrucción de gran parte del cuerpo vertebral, lo que está en relación con la aparición de la giba vertebral.

La planigrafía simple y el TAC aportan elementos importantes al diagnóstico, ya que nos muestran lesiones dentro del cuerpo vertebral (que puede no evidenciarse en la radiografía simple) y/o invasión del canal raquídeo por el disco o muro posterior del cuerpo vertebral, que puede explicar el eventual compromiso neurológico.

## **Examen de laboratorio**

El examen más frecuentemente alterado es la velocidad de sedimentación. Este examen es muy inespecífico, por lo cual nos ayuda sólo a acentuar nuestras sospechas, o como guía del tratamiento para observar la normalización de este índice a medida que transcurren las diferentes etapas terapéuticas.

Los otros exámenes usados como hemograma, baciloscopía o estudio bacteriológico, son los mismos que se usan para la enfermedad tuberculosa general.

La biopsia se hace generalmente por punción y, raramente, por abordaje directo.

En la mayoría de los centros ortopédicos la punción se hace con la ayuda de intensificador de imagen.

Actualmente en el Hospital Clínico de la Universidad Católica, la punción vertebral se hace bajo visión de la tomografía axial computada, lo que da mayor seguridad de evitar complicación y llegar al sitio preciso de la lesión para tomar las muestras deseadas en diferentes sitios de la lesión.

Estas muestras analizadas histológicamente nos dan casi siempre el diagnóstico preciso y sirven, además, para el cultivo, e incluso si fuera necesario se podría inocular en conejos.

## TRATAMIENTO

El tratamiento es básicamente médico o conservador ya que éste se hace para la infección tuberculosa y es suficiente en la mayoría de los casos.

Excepcionalmente se hace cirugía. Esta está destinada a tratar las complicaciones y, posteriormente, para la inestabilidad de columna vertebral post tuberculosa que provoca cifosis progresiva y dolor persistente, que no cede hasta que se estabiliza la columna.

### Tratamiento médico

Clásicamente se indica:

- Reposo en cama el primer tiempo, para que el paciente responda en mejores condiciones a la agresión del bacilo tuberculoso y descargue el peso del cuerpo sobre las vértebras comprometidas.
- Inmovilización: corsé, cuando se autoriza levantarse y existe riesgo de aplastamiento vertebral.
- Régimen alimenticio normal.
- Fármacos antituberculosos, es lo más importante y a veces es lo único que se usa.

Se emplea el esquema abreviado que consta de dos etapas.

#### Primera etapa (diaria por 26 dosis):

Streptomycin 075 g. IM (0.50 g. en mayores de 50 años o que pesen menos de 50 kg.).

HIN 400 mg. oral (300 mg. en aquéllos que pesen menos de 50 kg.).

Rifampicina 600 mg. oral.

Pirazinamida 2000 mg. oral.

### **Segunda etapa (dos veces por semanas, 50 dosis en un período de 6 meses):**

HIN 800 mg. oral.

Rifampicina 600 mg. oral.

## **TRATAMIENTO QUIRURGICO**

Se usa el tratamiento quirúrgico especialmente en aquellos pacientes con compromiso neurológico, de curso progresivo o que en el transcurso del tratamiento médico hacen complicaciones neurológicas como paraplejas espásticas. El fracaso del tratamiento, en secuelas como xifosis, dolor persistente, inestabilidad vertebral, etc.

La cirugía se indica habiendo protegido al paciente tuberculoso, a lo menos, con la primera etapa del tratamiento médico.

Los objetivos del tratamiento quirúrgico se pueden resumir en:

- Diagnóstico: obtención del material para cultivo y examen histológico (biopsia).
- Drenaje de abscesos paravertebrales.
- Remoción de tejido necrótico proveniente del cuerpo y disco vertebral.
- Estabilización de la columna inestable o potencialmente inestable.
- Descompresión medular o radicular, en complicación neurológica, especialmente paraplejia (espástica o flácida).

El abordaje se realiza por vía anterior y/o posterior.

Cuando se hace abordaje anterior, se realiza trans torácica o por lumbotomía. Se reseca todo el cuerpo vertebral alterado, el disco, el material necrótico (absceso), dejando el saco dural ampliamente libre de compresión y se coloca injerto cortical (peroné) y esponjosa (cresta ilíaca posterosuperior).

En relación a la paraplejia, esta se puede instalar en forma temprana, durante el tratamiento médico o tardíamente, incluso años después que la enfermedad se ha hecho inactiva, esto se explica por inestabilidad de la columna vertebral.

La paraplejia precoz obedece a varias causas:

- Compresión por el absceso.
- Invasión de tejido de granulación.
- Compresión de tejido óseo discal.
- Meningitis tuberculosa.
- Fibrosis de la duramadre.
- Isquemia.

Las técnicas quirúrgicas empleadas son:

- Artrodesis posterior e inmovilización.
- Descompresión anterior y artrodesis.
- Drenaje a través de costotransversectomía.
- Drenaje y descompresión posterolateral llegando hasta el cuerpo vertebral.

Ventajas importantes de la cirugía cuando está indicada:

- Estabiliza la columna.
- Evita paraplejia tardía por deformidad vertebral (cifosis angular).
- La curación es más rápida, ya que elimina el foco necrótico infectado, lográndose una fusión vertebral precoz.
- Evita abscesos residuales, lográndose inactividad clínica y radiológica.

El manejo post operatorio se hace de acuerdo a la causa que obliga a realizar la cirugía. Habitualmente se deja al paciente con corsé de yeso por tiempo largo (seis a doce meses) lo que permite la deambulacion precoz.

### **Complicaciones tardías**

Derivada especialmente del largo período en cama:

- Escaras.
- Neumonía.
- Ileo.
- Hemo y neumotórax.
- Paraplejia no recuperada.

Estas complicaciones, además de las neurológicas más precoces, apoyan el tratamiento quirúrgico, cuando éste está indicado.



---

## TERCERA SECCION. INFECCIONES OSEAS Y ARTICULARES

---

### INFECCIONES DE LA MANO

---

Constituye un capítulo de trascendente importancia en la patología quirúrgica, por lo que su conocimiento, diagnóstico y tratamiento correctos deben ser del dominio de cualquier médico.

Las razones son evidentes.

- Son de extraordinaria frecuencia.
- Si la herida es reciente y se infecta, es porque ha habido una causal que debió ser evitada. Ausencia de consulta médica y tratamiento inadecuado, son las causas principales.
- Cualquier herida de la mano o de los dedos, aun cuando sea pequeña, una vez infectada, tiene un destino impredecible.
- Pérdida de la función, pérdida del órgano y aun pérdida de la vida (septicemia) son consecuencias conocidas y experimentadas.
- Los antibióticos, cualquiera que ellos sean, no son de ninguna manera una garantía de seguridad contra una herida infectada de la mano o de los dedos.

Características anátomo-funcionales importantes de considerar en la mano y en los dedos.

- Mano y dedos están muy bien irrigados, por lo cual sus tejidos, exceptuando tendones, poseen una buena capacidad de defensa contra las infecciones.
- Los tejidos que conforman, especialmente, el plano palmar de los dedos y de la mano, se encuentran firmemente fijos por compartimientos aponeuróticos, óseos y fibrosos que se constituyen en espacios cerrados, donde los procesos infecciosos suelen adquirir extrema gravedad.

Los edemas, por compresión compartamental, influyen en los procesos de isquemia, virulencia y toxicidad de los gérmenes y explican las evoluciones rápidas y extensas de la infección.

- El compromiso infeccioso de tendones y sus vainas, son causales de necrosis tendinosa, sinovitis cicatriciales adherentes al tendón y planos adyacentes. Con ello, la función del dedo queda perdida.
- El exceso de presión compartamental por edema o secreción purulenta, rompe los tabiques palmares e invade todos los espacios que conforman la palma de la mano y, aun, el plano ventral del antebrazo (flegmón palmar y antebraquial).
- El compromiso óseo y articular de los dedos metacarpianos y carpo suele ser precoz.

### AGENTES CAUSALES DE INFECCIONES DE LOS DEDOS Y MANO

Quizás en el 90% de los casos, el germen causal es el estafilococo aureus hemolítico; así debe ser considerado hasta que el examen bacteriológico demuestre lo contrario. Pseudomonas, bacilo Coli, micosis, bacilo de Koch, son agentes infectantes de excepción.

Factores que favorecen y agravan la infección

- Heridas intensamente contaminadas (tierra, instrumentos sucios, clavos, alambres, vidrios, astillas de madera, etc.).
- Heridas no tratadas o mal tratadas, después de doce a veinticuatro horas de evolución.
- Manos con alto grado de suciedad séptica.
- Baja resistencia del huésped: ancianos, diabéticos, arterioescleróticos, etc.
- Mantención de la actividad física, con falta de reposo de la mano, por horas o días, a pesar de la herida no tratada.
- Alta virulencia del germen infectante (estafilococo); a veces agravadas por asociaciones microbianas (mordeduras de animales).
- Mantención de cuerpos extraños en el interior de los tejidos heridos (astillas de madera, ropa, tierra, etc.).

Son factores importantes de considerar en el momento de recibir al enfermo, porque frente a ellos las posibilidades de una infección grave son inminentes.

## PANADIZOS

### Definición

El concepto más adecuado es el que define al panadizo «como una infección aguda de cualquier porción del dedo». Por lo tanto puede corresponder a la infección de las partes blandas en torno a la uña, el pulpejo, celular de las falanges, vayan o no complicadas de infección de las vainas tendinosas de los flexores de los dedos (tendosinovitis) con o sin compromiso del esqueleto (osteitis de las falanges).

Dentro del capítulo «Panadizos», existe una variedad enorme de lesiones, sea por su ubicación, profundidad, compromiso mayor o menor de las partes blandas (celulitis), tendones y sus vainas (tendo-sinovitis) del esqueleto (osteomielitis) o de sus articulaciones (artritis). Todas ellas tienen un pronóstico y un tratamiento diferentes.

- **Panadizos superficiales:** son aquellos que comprometen los tegumentos superficiales, tales como epidermis, celular, tejidos

peri o subungueales, sin compromiso de planos profundos tendinosos, óseos o articulares.

Entre los panadizos superficiales tenemos:

- **Panadizo sub-epidérmico:** el proceso infeccioso queda limitado entre la epidermis y el dermis, y aparece con el aspecto de una flictema purulenta (flictenoide). Su evolución es rápida por ruptura espontánea o quirúrgica de la epidermis. Puede llegar a implicar un problema más serio si, al no ser evaluado (epidermis gruesa, hiperqueratósica), por presión de su contenido purulento, llega a profundizarse, comprometiendo planos profundos (celulitis, tendosinovitis).
- **Panadizo eritematoso:** corresponde a una infección difusa, sin límites precisos del celular (celulitis) sea del plano dorsal, palmar o de todo el perímetro de una falange o del dedo entero. Dolor progresivo, signos inflamatorios muy evidentes, aumento de volumen, incapacidad funcional. Debe ser tratado de inmediato, ya que su progresión puede provocar una infección subcutánea con compromiso de la sinovial del tendón (tendosinovitis).
- **Panadizo peri-ungueal:** el compromiso infeccioso se instala en parte o todo el contorno del surco-ungueal. Se manifiesta en un principio como una pequeña zona en el surco peri-ungueal, con signos inflamatorios muy evidentes: piel y celular rojos, muy doloroso y edema. Si el proceso progresa, aparece una pequeña zona purulenta en el fondo del surco que rápidamente se extiende, generalmente, hacia proximal y el proceso compromete la raíz de la uña. El dolor se hace intenso, toda la falange distal está aumentada de volumen y hay secreción purulenta bajo la uña, que aparece desprendida de su lecho. Es una de las formas más frecuentes de estos panadizos, y su causa está en la manipulación con instrumentos sépticos de los llamados «padastrós», por manicuras o por el propio paciente.
- **Panadizo sub-ungueal:** aquí el proceso infeccioso compromete el tejido sub-ungueal, sea por una herida punzante en el pulpejo bajo la uña o como extensión de un panadizo que se inició como un pequeño foco peri-ungueal. Los signos son evidentes: dolor, aumento del volumen de la tercera falange, del pulpejo, el material purulento se trasluce a través de la uña y puede llegar a escurrir espontáneamente en el surco peri-ungueal. Hay que proceder con rapidez, ya que la tensión de los tejidos propios del pulpejo infectado hace que la virulencia

y toxicidad del germen se exacerbe, comprima la delicada vascularización del pulpejo y de la falange ósea.

La necrosis del pulpejo, la osteomielitis de la falange y su necrosis son inminentes.

- **Panadizos profundos o celulitis de las falanges:** en ellos la infección se desarrolla en pleno tejido celular de cualquiera de las tres falanges.

Son más frecuentes los que comprometen la falange distal, como complicación de un panadizo peri o sub-ungueal.

El proceso se desarrolla con gran intensidad y el riesgo de necrosis del pulpejo, de osteomielitis de la falange ósea y, aun de su necrosis, es casi segura si se no actúa con rapidez.

El panadizo de la segunda y primera falange son más raros. Ambos llevan implícitos el riesgo de compromiso de la vaina y del tendón de los flexores de los dedos (tendosinovitis).

Peor es aún el proceso si compromete el celular de la primera falange. La infección del celular subcutáneo de la primera falange se encuentra en una directa continuidad con el celular de los espacios palmares a través de los espacios comisulares; por allí discurren los tendones de los músculos lumbricales, los vasos nutricios de los dedos y sus nervios.

El proceso infeccioso del celular, por estas vías, puede comprometer el espacio comisural interdigital y de allí al espacio palmar medio (flegmón de la palma de la mano).

- **Panadizo de las vainas digitales (tendo sinovitis):** Corresponde a la infección supurada del plano más profundo del dedo. Generalmente se desarrolla a lo largo de su cara palmar y compromete tanto la vaina tendinosa y el cuerpo del tendón flexor al cual envuelve.

El compromiso de la vaina (sinovitis) es quien comanda el proceso, marca su extrema gravedad, genera las complicaciones y la causa de las secuelas.

En la vaina, el proceso se caracteriza por hiperemia intensa, exudación serosa y purulenta, hiperpresión dentro del espacio sinovial, compresión de la precaria vascularización del tendón, finalmente ruptura a nivel de su fondo de saco proximal. El contenido purulento se vacía a espacio palmar medio, cuando la vaina comprometida corresponde a los dedos

índice, medio o anular (vainas sinoviales digito palmares) generando de inmediato el flegmón del espacio palmar medio.

Si el proceso descrito compromete las vainas de los flexores del pulgar o meñique (vainas digito-carpianas), su ruptura en el fondo de saco proximal genera el flegmón del espacio palmar del antebrazo.

Las situaciones fisiopatológicas derivadas de la tendosinovitis supurada llevan a una edematización intensa, necrosis y adherencia cicatricial a la vaina y celular infectado. Las consecuencias derivan hacia la pérdida de la función flexo-extensora de los dedos, por las adherencias que funden en una sola masa cicatricial, fibrosa, densa y retráctil al tendón, su vaina y tejido celular de los dedos y palma de la mano.

La tendo-sinovitis supurada se genera por dos mecanismos principales:

- Indirectamente, por un proceso infectado, supurado del celular (celulitis) del pulpejo del dedo o de la segunda o tercera falange. Por contigüidad infecta la vaina, generándose así la tendinitis aguda, supurada. Así tenemos el proceso tendo-sinovial instalado.
- Directamente por una herida cortante o punzante, que penetra profundamente en el celular de cualquiera de las falanges y compromete la vaina y su tendón.

Ello es lo que obliga al tratamiento extremadamente cuidadoso de cualquier herida, por insignificante que parezca, y que compromete piel y celular de la cara palmar de las falanges. El futuro de estas heridas es incierto y sus complicaciones son temibles.

## Signos

Aumento de volumen y dolor intensos; dedo aumentado de grosor, tumefacto, semiflectado. La presión ejercida sobre el trayecto del tendón flexor es extremadamente dolorosa. El dolor suele ser más intenso aún, a nivel del fondo de saco proximal de la vaina; ello es indicio del grado extremo de tensión intra sinovial y es signo premonitor de una ruptura espontánea hacia los espacios palmares (vainas digitales) o antebraquiales (vainas digito carpianas).

Considerando que el fondo de saco proximal de las vainas digito carpianas del pulgar y meñique suelen estar unidas conformando una vaina digito-carpiana común, se explica que la infección de cualquiera de las dos genere una tendosinovitis supurada que compromete ambas vainas simultáneamente, cosa que no ocurre en las tendosinovitis de los tres dedos medios, que son independientes.

## Flegmones de la mano

Corresponde a procesos infectados, supurados de la mano y deben ser considerados siempre de extrema gravedad.

Estos flegmones de la palma, pueden dividirse en dos grupos:

- **Flegmones superficiales:** es una lesión simple en si misma, constituidos por procesos infecciosos, generalmente supurados por heridas superficiales de la piel y celular, sin que el proceso progrese y profundice más allá de la aponeurosis palmar superficial. Con mucha frecuencia se originan bajo callo o hiperqueratosis palmares propias de trabajadores manuales (carpinteros, mecánicos, albañiles, etc.). La callosidad se agrieta, se infecta y bajo ella se produce la infección aguda. El dolor, aumento de volumen e hiperpresión por edema o pus, hacen que la lesión sea rápidamente advertida y la consulta suele ser precoz. La incisión o resección de la callosidad bajo la cual se encuentra la infección determina una rápida mejoría.
- **Flegmones profundos de la mano:** aquí el proceso infectado se desarrolla bajo la aponeurosis palmar superficial y compromete alguno o todos los espacios osteoaponeuróticos que anatómicamente se describen en la palma de la mano: espacio tenar, medio e hipotenar.

Cada uno de ellos, son espacios osteoaponeuróticos independientes, limitados por fuertes tabiques aponeuróticos y óseos, que hacen de ellos espacios herméticos y de límites departamentales muy resistentes.

Ello hace que sean espacios inextensibles y capaces de resistir las fuertes presiones que un proceso supurado, desarrollado en su interior, pueda generar.

Se los ha dividido, según su ubicación, en:

- Del espacio tenar. Flegmones profundos.
- Del espacio hipotenar o sub-aponeuróticos, pretendinoso.
- Del espacio medio retrotendinoso comisural.

### Flegmón del espacio tenar

La infección se desarrolla en el espacio comprendido entre



el primer metacarpiano y la aponeurosis intermuscular externa, dentro del cual se encuentran el flexor corto y el aductor del pulgar. Generalmente la infección proviene de una herida del pulgar o de una tendo-sinovitis del flexor.

El aumento de volumen de la región tenar, tanto en la zona dorsal como palmar, limitación de los movimientos del pulgar, dolor progresivo y signos inflamatorios agudos, hacen que el diagnóstico sea precoz.

La progresión del proceso puede llegar a romper la aponeurosis intermuscular interna que la separa del espacio palmar medio y tenemos que la infección compromete el espacio palmar medio.

### **Flegmón de la región hipotenar**

Es la infección del espacio hipotenar, limitado por el cuerpo del V metacarpiano y la aponeurosis intermuscular interna contiene los músculos de la región hipotenar.

Es una afección poco frecuente que se genera por una herida infectada, no tratada del meñique o como complicación de una tendosinovitis del flexor del meñique.

Su progresión, por ausencia de tratamiento, puede llegar a la ruptura del tabique intermuscular interno y genera un flegmón del espacio palmar medio.

El dolor progresivo, aumento de volumen de la región hipotenar e incapacidad del meñique para la flexión, permiten un diagnóstico precoz.

### **Flegmón del espacio palmar medio**

El espacio palmar medio corresponde a la mayor parte de la palma de la mano, entre la eminencia tenar por fuera y la hipotenar por dentro; es la continuación del celular de las falanges proximales de los tres dedos medios y hacia proximal se encuentra cerrado por el fondo de saco carpiano. Está delimitado por fuera y por dentro de sendos tabiques fibrosos, fuertes y resistentes que los aíslan de los espacios tenar e hipotenar; hacia la cara palmar está limitado por la fuerte y tensa aponeurosis palmar media y hacia atrás por el plano óseo y muscular de los



metacarpianos. Por él discurren los tendones flexores de los tres dedos medios, los nervios intermetatarsianos, las arterias y venas que irrigan la mano y que dan origen a las arterias digitales.

Así se conforma como un espacio estrictamente bien delimitado y cerrado. Las únicas vías que abren este espacio palmar están constituidas por los espacios comisurales, interdigitales que dan paso a los vasos, nervios, tendones desde la palma de la mano a los dedos. Estas vías de intercomunicación entre el espacio palmar medio y los dedos son de extraordinaria importancia para explicar la génesis de los flegmones de la palma de la mano.

El proceso puede ser producido por varios mecanismos:

- Forma directa por una herida, generalmente punzante que perfora piel, celular y aponeurosis palmar.
- Forma indirecta por callosidades palmares, infectadas y supuradas.
- Por celulitis supuradas o abscesos de las vainas sinoviales de los flexores de los tres dedos mediales de la mano, que irrumpen a través de los espacios comisurales en el seno del espacio palmar medio.

Los signos son característicos: dolor intenso, tumefacción de la piel del dorso de la mano (mano «en empanada»), piel de la palma tensa, dura y extremadamente sensible, movilidad de muñeca y dedos limitados o impedidos por el edema y el dolor: los dedos están «en garra» y la muñeca semiflectada.

Si el diagnóstico no se hace, el proceso progresa, la supuración invade la totalidad del espacio palmar (pre y retrotendinoso), se comprometen los recesos sinoviales de los tendones flexores a su paso por el espacio palmar (flegmón de las vainas); el proceso supurado se escurre por los tres dedos medios o rompe el fondo de saco carpiano y se difunde a espacio palmar del antebrazo (flegmón del antebrazo).

## Pronóstico

- De partida, toda herida por pequeña o superficial que sea y que comprometa cualquier segmento de un dedo o de la mano, debe ser considerada con la máxima atención por parte del médico. El que sea pequeña, punzante, superficial o profunda, lleva implícita la posibilidad cierta de la infección, y no es erróneo ni desproporcionado decir que, con frecuencia los peores desastres vistos, provienen precisamente de heridas que por lo pequeñas (escoriaciones, punzantes con una tachuela, con una espina de pescado, con una astilla metálica, madera o vidrio) no son objeto de consulta médica, y lo que es peor, éste, el médico, la enfermera o el practicante sub-valoran la trascendencia de la lesión, que termina siendo objeto de un tratamiento banal o descuidado.
- Más énfasis hay que poner aún, si la herida, cualquiera que ella sea, llega ya infectada o supurada.

Su destino es incierto, y de ellas pueden esperarse los peores desastres, absolutamente insospechados en un principio.

Una pequeña herida punzante del pulgar (con un pequeño clavo) genera un absceso y un flegmón del celular de la falang. Se compromete la vaina del flexor; el flegmón de esta vaina, con facilidad irrumpe en el espacio palmar medio, o compromete la vaina digito-carpiana del meñique y el desastre está constituido.

La cirugía requerida, la masa cicatricial consecutiva lleva casi irremediablemente a la rigidez en flexión de los dedos de la mano, y ésta se transforma en una garra, prácticamente inservible.

El empleo de los antibióticos no resuelve el problema. Las consecuencias pueden atenuarse, pero en un órgano cuya constitución anatómico-funcional va dirigida al movimiento, cualquier secuela cicatricial se constituye en un desastre.

## Tratamiento: normas generales

- **El tratamiento debe ser precoz.** En la medida que la infección progresa en el curso de los días, la magnitud y extensión del proceso va en aumento. Nuevas áreas anatómicas se ven comprometidas, los procesos quirúrgicos son necesariamente más agresivos y las secuelas más invalidantes.
- **La anestesia debe ser absoluta.** Constituye un error grave

pretender abordar quirúrgicamente, aun en los procesos más pequeños con anestias parciales, locales, regionales.

La anestesia debe ser troncular en la raíz de los dedos, cuando el proceso afecta la falange distal. En lesiones de todo el dedo o de la mano, la anestesia debe ser general o de plexo, con isquemia.

- **Incisiones:** en los dedos, deben ser laterales. Se drenan los procesos supurados centrales, no ocasionan cicatrices retráctiles y deben respetar la integridad de los vasos arteriales y venosos del dedo y de los tendones.

Los drenajes que son usados y deben ser laminares, delgados y retirados tan pronto la secreción haya dejado de producirse.

- **Inmovilización:** cualquiera sea el procedimiento quirúrgico y cualquiera sea la terapia antibiótica empleadas, el proceso irá irremediamente al fracaso si la mano y sus dedos no son inmovilizados en forma perfecta y prolongada, hasta que el proceso infeccioso no haya sido dominado en forma completa. Recién entonces, y no antes, debe intentarse el inicio de la recuperación funcional de los dedos y mano.

### **Panadizo peri-ungueal y subungueal**

Si el foco infectado es pequeño, todavía es posible dominarlo resecaando sólo el segmento de uña que lo cubre. Sin embargo, con frecuencia la infección se extiende más allá de los límites aparentes. Si así ocurre, el proceso no logra ser dominado. Ante la más pequeña duda, vale la pena practicar la onicectomía completa. Rara vez las hemionicectomías dan buen resultado.

### **Panadizos profundos o subcutáneos**

La infección ya ha comprometido el tejido celular del pulpejo o de las dos primeras falanges.

Con anestesia troncular de plexo o general, se aborda el foco con incisiones laterales, transfixiantes, inmediatamente por debajo de la piel, en pleno tejido subcutáneo, por encima del tendón flexor. Así se aborda la primera y segunda falange comprometida. Igual proceder con el absceso del pulpejo.

Aquí no se recomienda la incisión «en pico de pato» que incinde todo el pulpejo entero. Se genera una retracción cicatricial del pulpejo, que adhiere al hueso de la falange que se transforma en una masa dura, insensible y dolorosa.

Drenaje de lámina de goma en todos los casos.

Lavado profuso de todo el foco supurado con suero, agua oxigenada y povidona yodada.

Antibioterapia intensiva hasta que la infección esté dominada.

### **Flegmón de la comisura digito carpiana**

Con anestesia general se realiza incisión lateral transfixiante del celular de la primera falange. Se completa la incisión con prolongación transfixiante hacia el espacio intermetacarpiano, tanto por plano dorsal como palmar.

Vaciando el pus de la comisura, se hace drenaje de lámina de goma. Hacer lavado a presión intensivo de todo el foco infeccioso. Luego eliminar focos residuales supurados y tejidos necróticos. Nuevo aseo con suero, agua oxigenada, hasta dejar limpio todo el foco supurado.

Antibioterapia intensiva.

Inmovilización con férula de yeso antebraquío palmar.

### **Flegmones de la palma de la mano**

Con anestesia general y manguito hemostático, se practican incisiones transfixiantes en los espacios intermetacarpianos. La disección del espacio palmar propiamente tal, se realiza con instrumento romo, con el fin de evitar el daño de los troncos arteriales, venosos y ramos nerviosos que se deslizan a lo largo de cada espacio. Se vacía el material supurado; lavado con gran cantidad de suero. Drenaje transfixiante con láminas de goma.

Siempre, lavado exhaustivo del foco supurado.  
Antibioterapia intensiva, férula de yeso.

### **Flegmones de las vainas tendinosas**

- Anestesia general y campo exangüe. Incisión lateral transfixiante de los segmentos falángicos y abertura y disección de las vainas tendinosas.

- Luego, drenaje de láminas de goma.
- Si el flegmón compromete las vainas digito carpiana (pulgares y meñique), se practican incisiones discontinuas sobre el trayecto de la vaina comprometida. Luego, se la abre y se evacúa el contenido supurado.
- Lavado a presión con suero, agua oxigenada, povidona yodada.
- Drenajes laminares de goma. Inmovilización con férula de yeso.

Todos los procedimientos señalados van complementados con dosis elevadas de antibióticos selectivos, mano elevada, inmovilizada con férula de yeso.

Una buena recomendación es la de hospitalizar a todos estos enfermos para controlar el dolor, edema y correcto tratamiento antibiótico.

La rehabilitación funcional de los dedos se inicia una vez que todo el proceso infeccioso haya desaparecido en forma completa.

Dedos rígidos, en garra, con alteraciones tróficas de piel y celular que muestran zonas densas, induradas, mal irrigadas o mal vascularizadas, son secuelas muy frecuentes. De ello deben ser advertidos el enfermo y sus familiares.

---

## **CUARTA SECCION. TUMORES OSEOS Y LESIONES PSEUDO-TUMORALES**

---

### **TUMORES OSEOS. ESTUDIO CLINICO, RADIOGRAFICO Y ANATOMOPATOLOGICO. PRONOSTICO Y TERAPEUTICA**

---

#### [INTRODUCCION](#)

#### [FRECUENCIA DE LA PATOLOGIA TUMORAL DEL ESQUELETO](#)

#### [ESTUDIO ESTADISTICO](#)

#### [CASUISTICA DEL REGISTRO NACIONAL DE TUMORES OSEOS](#)

#### [ESTUDIO CLINICO DE LOS TUMORES OSEOS](#)

#### [TUMORES PRIMITIVOS DEL ESQUELETO](#)

#### [PRINCIPIOS GENERALES EN EL DIAGNOSTICO DE LOS TUMORES OSEOS](#)

#### [PRONOSTICO](#)

#### [TRATAMIENTO](#)

#### [CONCLUSIONES](#)

#### [ESQUEMA TERAPEUTICO PARA UN SARCOMA OSEO](#)

## CUARTA SECCION. TUMORES OSEOS Y LESIONES PSEUDO-TUMORALES

### LESIONES PSEUDO-TUMORALES DEL HUESO

Corresponde a un capítulo que, de ser estudiado en su totalidad, se extendería a un campo mucho más grande y complicado que el propio de las neoplasias óseas.

La experiencia del Registro Nacional de Tumores es bien clara en ese sentido:

Tumores óseos benignos	1.483 c.
Tumores óseos malignos	793 c.
Lesiones pseudo-tumorales	1.349 c.

Comprende este capítulo de la patología ósea, lesiones de la más variada naturaleza:

Quiste óseo simple	293 c.
Osteomielitis	292 c.
Quiste óseo aneurismático	153 c.
Displasia fibrosa	131 c.
Histiocitosis «X»	124 c.
Miositis y periostosis osificante	102 c.

Sólo para citar las más frecuentes. Siguen lesiones necróticas del hueso, artropatías neurogénicas, quistes óseos sinoviales, hidatidosis ósea, enfermedad de Paget, osteosis hiperparotíde y osteopetrosis, entre otras.

Todas ellas tienen de común que, desde el punto de vista clínico, radiológico y aún histopatológico, se presentan con caracteres muy similares a los propios de las neoplasias del hueso, y por ello, se constituyen en un grave problema de diagnóstico diferencial. Un error de parte de cualquiera de los tres integrantes del equipo médico que estudia estos problemas, lleva con seguridad a una interpretación falsa del proceso en estudio, a veces sobredimensionado o atenuado en su significación; de allí a proponer y realizar terapias incorrectas, no hay sino un sólo paso.

Lesiones como osteomielitis y sarcoma de Ewing, miositis osificante y osteosarcoma, quiste óseo aneurismático y tumor de células gigantes, granuloma eosinófilo y sarcomas óseos, son sólo algunos ejemplos de patologías que la experiencia ha demostrado como creadoras de difíciles problemas de diagnóstico diferencial y en ellas la posibilidad de errores es inminente.

Creemos que es de interés tener, por lo menos, un conocimiento básico de este tipo de lesiones, de su



cuadro clínico, de sus características radiológicas, de su verdadero significado pronóstico, así como de una correcta orientación terapéutica.

## CUADRO CLINICO

Prácticamente todas las lesiones que conforman este grupo, se manifiestan clínicamente por signos enteramente similares al de los tumores óseos:

- Dolor.
- Aumento de volumen.
- Claudicación.
- Deformación del segmento óseo.
- Fracturas «espontáneas».

No son infrecuentes los hallazgos en un estudio radiológico realizado por una causa accidental.

La magnitud, prevalencia y velocidad de progresión, de cada uno de ellos, va a depender fundamentalmente del tipo de lesión.

Así, lesiones como el quiste óseo simple y displasia fibrosa, son de evolución insidiosa, lenta y asintomática y su primera manifestación clínica puede ser la fractura o una deformación o angulación del segmento comprometido. En cambio, el aumento de volumen, a veces rápido en progresar, puede ser la característica de un quiste óseo aneurismático; dolor y aumento de volumen, puede ser la causa de consulta de la histiocitosis «X».

Todo ello hace que el clínico, enfrentado al paciente con esta variada gama de síntomas y signos, se encuentra en una situación que no se diferencia en nada de la que presenta un paciente con una genuina lesión neoplásica. De allí que su conducta dirigida hacia el diagnóstico debe ser también exactamente la misma.

## ESTUDIO RADIOLOGICO

La variedad de imágenes radiológicas es enorme; desde las más simples y tranquilizadoras (defecto fibroso metafisiario por ejemplo) hasta las más extremadamente inquietantes (granuloma eosinófilo, osteomielitis aguda, miositis osificante, etc.).

La mayoría de ellas son francamente osteolíticas (quiste óseo simple) o agresivas (quiste óseo aneurismático); fibroquísticas (displasia fibrosa, disostosis

hiperparatiroides) y osteolíticas con gran reacción perióstica (granuloma eosinófilo).

No son raros los casos en que la imagen radiológica es extremadamente ambigua, de modo que el radiólogo, por más vasta que sea su experiencia, se encuentra en la imposibilidad de proponer un diagnóstico, limitándose a sugerir hipótesis.

Diferenciar una osteomielitis aguda en un niño, o una periostosis de un sarcoma de Ewing, constituye a veces un problema diagnóstico que sólo la biopsia puede resolver. Lo propio ocurre con la miositis osificante o el granuloma eosinófilo y el sarcoma osteogénico.

Con gran frecuencia el cuadro radiológico suele ser inquietante y de ello deriva a impresiones diagnósticas y pronósticas desproporcionadas.

## CUADRO HISTOPATOLÓGICO

Como ocurre con la patología neoplásica, es el patólogo quién asume la responsabilidad del diagnóstico correcto y suele hacerlo con exactitud. Sin embargo, es indudable que hay lesiones no tumorales que significan un desafío importante y es en estas lesiones donde el patólogo afronta el riesgo de equivocarse al diagnóstico y ello es doblemente peligroso si, a su vez, el clínico o el radiólogo omiten informarle de hechos clínicos y radiográficos que le habrían sido de gran utilidad en el momento de definir el diagnóstico.

La osteomielitis aguda, la miositis osificante, las fibrosis óseas post-radiación, etc., son solamente algunos ejemplos de casos en los cuales la negación de datos al patólogo lo exponen al inminente riesgo de equivocarse al diagnóstico.

## PROCESO DE DIAGNOSTICO

Considerando los hechos de la realidad clínica y radiológica, su rendimiento diagnóstico legítimamente insuficiente, al igual que en el problema de los tumores óseos, el procedimiento diagnóstico sigue una línea de trabajo idéntica.

- Estudio clínico.
- Estudio radiológico, cintigráfico, tomográfico computado.
- Biopsia.

Sólo entonces el médico debe encontrarse autorizado a plantear un diagnóstico, un pronóstico y una terapia consecuente.

## HISTIOCITOSIS

En las patologías derivadas del Histiocito hay que distinguir dos grupos:

- Aquellas en las cuales la célula histiocitaria tiene gran tendencia a cargarse o fagocitar pigmentos o colesterol, etc. Son las llamadas «histiocitosis fágicas».

Ejemplo fibromas xantomatosos (o fibroxantomas), sinovitis villonodular pigmentadas, xantelasmas, etc.

- Aquéllas en que la célula histiocitaria posee una gran tendencia la formación fibrilar. Son las «histiocitosis blásticas» (o fibroblásticas).

Ejemplo: fibromas, fibrosarcomas, histiocitoma benigno, defecto fibroso metafisiario, histiocitoma maligno (fibroxantosarcoma), linfoma óseo (o sarcoma de células reticulares) en sus tres formas:

- Forma linfocitaria (linfosarcoma).
- Forma mixta: linfocítica-histiocitaria.
- Forma histocítica, incluyendo muchos tipos muy diferenciados.

A este mismo grupo de lesiones, pertenecen patologías de otros sistemas:

- Vesícula fresca (colesterolosis vesicular).
- Fibroma de la piel (f. de Chivatte).
- Histiocitoma maligno de las vísceras.
- Histiocitoma fibroso de partes blandas.
- Sinovitis villonodular.
- Xantelasmas.

Todos estos cuadros patológicos descritos tienen origen en una célula muy indiferenciada: el histiocito.

La clasificación de las lesiones de origen histiocitario es extremadamente confusa y se encuentra en plena revisión.

## DEFECTO FIBROSO METAFISIARIO (fibroma no osificante o histiocitoma benigno)

Es una lesión extremadamente frecuente en niños y adolescentes.

Se ubica de preferencia en las metáfisis de los huesos de las extremidades inferiores (metáfisis inferior del fémur y superior de la tibia).

Asintomático, se le descubre generalmente en virtud de un examen radiográfico realizado por otra causa.

El hecho de no encontrarlo en enfermos ya adultos, hizo sospechar que tenía gran tendencia a la desaparición espontánea. La experiencia actual ha demostrado que ello, efectivamente, es así.

Radiológicamente se muestra una imagen casi patognomónica. Es una lesión osteolítica, muy delimitada, abollonada, excéntrica y subcortical. Respeta, distiende y adelgaza la cortical. Suele estar cruzada por delgadas trabéculas óseas que le dan un aspecto multicameral.

En general no tiene indicación quirúrgica, excepto cuando concurren cuatro circunstancias:

- Crecimiento evidente en controles repetidos (puede corresponder a un fibroma genuino).
- Dolor puntual (por compromiso perióstico).
- Tamaño tal que haga posible el riesgo de una fractura.
- Temor obsesivo de parte de los familiares.

La evolución espontánea va dirigida a su desaparición del proceso.

## **MIOSITIS OSIFICANTE (OSIFICACION HETEROTOPICA)**

Se identifica como un proceso no tumoral, de causa desconocida, con frecuencia relacionado con un traumatismo (70%).

El haber encontrado lesiones de este tipo sin ningún antecedente traumático, asociado a patologías secundarias (paraplejía, infecciones de tejidos profundos, inyección de sustancias medicamentosas, etc.) o con extensión difusa y progresiva, ha determinado que se le haya clasificado.

### **Miositis osificante progresiva**

### **Miositis osificante localizada**

- Miositis osificante postraumática.
- Miositis osificante sin antecedentes traumáticos:

- Asociada a patologías sistémicas (paraplejía).
- Idiopática (tumor pseudomaligno de partes blandas).

## **MIOSITIS OSIFICANTE POSTRAUMÁTICA**

El término, aunque impropio, ha sido aceptado universalmente. No siempre es postraumática. No siempre es osificante, y no es de carácter inflamatorio.

En un 70 a 80% hay antecedentes traumáticos, a veces muy evidentes (contusión directa sobre masas musculares). En otras ocasiones el traumatismo no ha sido evidente ni directo (desgarros musculares, a veces inadvertidos; miositis osificante de los aductores del muslo en los jinetes).

Un aumento de volumen en el seno de las partes blandas relacionadas casi siempre con masas musculares (muslo, glúteos, pantorrillas, etc.), es la causa principal de consulta. Se agrega discreto dolor con la actividad, claudicación.

El antecedente traumático no es siempre evidente, sea porque no existió en forma directa, porque fue leve (inadvertido) o el enfermo no lo relaciona y no lo declara. La masa de partes blandas empieza a hacerse evidente a los 15 a 20 días del traumatismo. Su crecimiento es rápido, se hace consistente; regularmente bien delimitada, se la ubica en los planos profundos (muscular), sensible a la presión. No es raro que haya aumento de la temperatura local.

### **Radiográfica**

En un principio (20 a 30 días) sólo se observa un aumento de sombra de partes blandas vecina al hueso subyacente o suspendida en medio de la masa muscular. Posteriormente, empieza a mostrar tenues zonas de calcificaciones. Los controles posteriores muestran progresión de las calcificaciones.

La masa descrita suele ubicarse en una íntima vecindad con el hueso subyacente. Un examen radiográfico en planos inadecuados la hace parecer como propia del hueso.

La imagen es altamente inquietante y la confusión con un osteosarcoma es inminente.

Extender el examen a proyecciones tangenciales en otros planos, o a tomografías convencionales o axiales computadas es un procedimiento obligado.

Aun cuando la impresión clínica esté fuertemente orientada al diagnóstico correcto, los caracteres de la masa, densa, dolorosa, adherida al hueso, de crecimiento rápido, unida al cuadro radiográfico tan inquietante, obliga muchas veces a continuar el estudio con una biopsia.

El patólogo, junto con recibir un material que abarque una extensa zona de la masa tumoral; debe ser informado claramente de los hechos clínicos y del documento radiográfico.

La miositis osificante quizás sea el cuadro patológico donde resulta más trascendente el estudio conjunto del caso por parte de los tres especialistas: clínico, radiólogo y patólogo.

El aspecto macroscópico de la lesión es inquietante, al simular un genuino sarcoma osteogénico. Histológicamente en su inicio, se encuentra abundante proliferación de tejido mesenquimático, fibroblastos muy indiferenciados con mitosis abundantes, metaplasia histiocitaria con formación de osteoblastos inmaduros, en activa multiplicación, con abundantes mitosis que produce osteoide.

En este momento, el cuadro casi es indistinguible de un sarcoma muy indiferenciado, y si hay osteoide, con el de un osteosarcoma.

El patólogo se encuentra en el inminente peligro de diagnosticar el caso como un osteosarcoma; sobre todo si se le ha negado información clínico-radiológica.

Por el contrario, advertido de los antecedentes, extiende su estudio a muchos otros campos de la lesión y detecta el «fenómeno de zona». En él se advierte una paulatina «maduración» histológica del proceso hacia la periferia de la masa «tumoral», mientras que en el centro persiste el cuadro histológico con caracteres de inmadurez, que sugieren aspectos sarcomatosos.

El «fenómeno de zona» con variaciones en el estado de «maduración» de los tejidos, corresponde a un elemento de juicio trascendental en el diagnóstico entre la miositis osificante y el osteosarcoma.

El «fenómeno de zona» no se da en el osteosarcoma, que muestra uniformidad en el aspecto histológico en toda su extensión.

Biopsias mezquinas, tomadas en el centro de la masa «tumoral», falta de información clínico-radiológica, son las causales que explican los errores de diagnóstico por parte del patólogo y que terminan con resultados desastrosos (amputaciones).

Más que nunca, en cuadros de esta naturaleza, el patólogo está en su derecho al negarse a dar información diagnóstica, si se le niegan antecedentes de la clínica o la radiología.

El cuadro no requiere de ningún tratamiento especial. Debe ser observado en el tiempo. La extirpación de la lesión sólo está justificada si compromete estructuras vecinas (neurovasculares), lo cual es excepcional.

Los intentos de extirpar la masa cuando, aun no se encuentra en plena fase de «maduración», lleva indefectiblemente a la reproducción del proceso.

## DISPLASIA FIBROSA

Lesión del hueso correspondiente a una mala estructura del tejido óseo como órgano y como tejido.

El hueso se observa deformado, la estructura ósea está reemplazada por amplias zonas fibro-quísticas, con áreas de aspecto cartilaginoso, con masas fibroblásticas densas. Numerosas formaciones quísticas, de tamaño variado, completan el aspecto macroscópico.

Histológicamente hay gran proporción de tejido fibroso, de estructura irregular, con áreas de osteoide mal distribuido y mal conformado.

Su etiología es desconocida y debiera ser identificada como una enfermedad cromosómica.

Puede afectar a un solo hueso (forma monostótica) o a muchos (forma poliostótica) y cuando ello ocurre así, suele haber una clara tendencia a que las lesiones se ubiquen en huesos de la misma mitad del esqueleto.

Con frecuencia se acompaña de pubertad precoz (especialmente en mujeres) y manchas de la piel de color café con leche. La coexistencia de estos tres signos constituye el Síndrome de Albright.

La mayoría de los enfermos está entre la primera y tercera década.

Evoluciona en forma asintomática: la progresión de las lesiones puede provocar tumefacción y deformación del segmento esquelético comprometido y no son raros los casos en que la lesión es descubierta como un hallazgo.



Las lesiones cráneo-faciales, por ejemplo, que son frecuentes, inician la sintomatología por deformaciones de la calota o de los rasgos de la cara, y por signos neurológicos (pares craneanos) comprometidos en su salida a través de los agujeros de la base del cráneo.

Deformaciones también muy notorias se observan a nivel del muslo y pierna por lesiones del 1/3 superior del fémur (muy frecuentes) o de la tibia, que se incurvan al no poder soportar el peso del cuerpo.

Radiográficamente el aspecto en general es muy característico.

Aparecen como zona de menor densidad ósea, de aspecto quístico de tamaño diferente, desde muy pequeñas hasta aquéllas que pueden comprometer un gran segmento óseo. Rodeando o infiltrando las lesiones quísticas, existen áreas de tejido óseo densamente fibrosado (lesiones fibroquísticas). Algunas lesiones se presentan con un aspecto que recuerda un vidrio esmerilado (lesiones finamente osteolíticas). En cambio, las lesiones de los huesos craneo-faciales, muestran zonas densamente calcificadas.

Las lesiones descritas pueden variar bastante su aspecto, dependiendo del hueso comprometido, edad del paciente, magnitud de las deformaciones, etc.

La progresión de las lesiones, suele detenerse con el término del período de crecimiento.

## **Histológicamente**

Se caracteriza por un tejido óseo, mal estructurado, con un fuerte componente de tejido fibroblástico. Se distribuye en forma desordenada y anárquica, dibujando haces o masas informes, sin estructuración funcional. Hay escaso tejido osteoide, con células osteoblásticas deformadas y atroficas. No es raro encontrar masas de tejido condroideo y mixomatoso. El aspecto histológico tan abigarrado, suele crear serias dificultades en el diagnóstico histológico.

El tratamiento, en general, debe ser conservador.

El curetaje y relleno con injertos óseos puede estar indicado en casos de lesiones limitadas. El curetaje debe ser exhaustivo, para evitar la recidiva que, en general, suele ser explosiva.

La reacción de todo el segmento (costilla) con o sin sustitución ósea, puede estar indicada en lesiones muy extensas.

La radioterapia está formalmente contraindicada.

En ocasiones, las deformidades en angulaciones acentuadas pueden obligar a practicar osteotomías correctoras. Debe considerarse que la consolidación de la osteotomía (o de fracturas «espontáneas») en focos displásicos, aunque posible, es de muy larga evolución, lo cual obliga a plazos de inmovilización muy prolongados. La pseudoartrosis es una complicación frecuente.

No se debe olvidar que la progresión de las lesiones tiene tendencia a detenerse con el fin del crecimiento. Ello obliga a ser muy prudente en el manejo de las lesiones en pacientes ya adultos.

La transformación maligna en casos no tratados, aunque excepcionalmente rara, debe ser considerada. La mayoría de los casos descritos tienen el antecedente de haber sido irradiados con anterioridad.

## QUISTE OSEO ANEURISMÁTICO

Corresponde a una patología ósea, muy frecuente en niños y jóvenes (máxima incidencia entre los 15 a 25 años). Se caracteriza por una lesión osteolítica, bien delimitada, de preferencia ubicada en la metáfisis de los huesos largos con gran tendencia a insuflar el segmento óseo comprometido.

**Edad:** el 75 a 80% de estos quistes aparece en pacientes menores de 20 años.

Los signos de consulta son: aumento de volumen (hueso insuflado), el dolor es atenuado o ausente, no son raros los casos en que el cuadro se inicia con una fractura «espontánea».

### Radiológicamente

El aspecto suele ser muy característico: hay una zona osteolítica, metafisiaria, bien delimitada, que adelgaza la cortical, con frecuencia está cruzada por trabéculas óseas, delgadas, que le dan un aspecto multicameral o «en pompas de jabón». No hay reacción periosteal.

Cuando el hueso comprometido es delgado (peroné), el quiste compromete todo el espesor del hueso, insuflándolo y dándole el aspecto de una ampolla.

La ubicaciones en huesos planos muestran gran agresividad y el aspecto insuflante es llamativo.

El diagnóstico diferencial radiológico con el quiste óseo simple es prácticamente imposible. Circunstancias como invasión del cartílago de crecimiento, invasión de la epífisis (excepcional) o focos similares en huesos vecinos, pueden sugerir con más fuerza la idea que se trate de un quiste óseo aneurismático.

La cavidad quística está llena de sangre y, generalmente, tiene en su interior una masa densa, aislada, de material hemático parcialmente coagulado infiltrando un tejido fibroreticular. Sangra en abundancia en el acto operatorio.

El diagnóstico diferencial histológico crea a veces un difícil problema.

No resulta fácil diferenciarlo con el genuino tumor de células gigantes, con el cual se le identificó durante mucho tiempo (tumor de células gigantes hemangiomaso).

Además, es frecuente que áreas de un quiste óseo aneurismático se encuentren formando parte del cuerpo de un legítimo tumor óseo (tumor de células gigantes, osteosarcoma, condroblastoma o fibromas condromixoides. Si la biopsia obtenida lo es del área quística y no del tejido tumoral, se explica el error de diagnóstico.

## Tratamiento

Es quirúrgico: el curetaje debe ser exhaustivo y la cavidad debe ser rellenada con injertos óseos.

Las recidivas son frecuentes.

El tratamiento debe ser realizado por el especialista, en un servicio de ortopedia que cuente con una excelente infraestructura.

## QUISTE OSEO SIMPLE

Es una patología muy frecuente en niños y adolescentes, caracterizada por una lesión osteolítica bien delimitada, ubicada preferentemente en la metáfisis de los huesos largos.

Edad: Se presenta entre los 5 y 20 años.

Son ubicaciones preferidas por la lesión: metáfisis superior del húmero y fémur. De evolución generalmente asintomática, a veces precedida de dolor vago, impreciso y ocasional. Se inicia en la mayoría de los casos, con una fractura «espontánea» producida por un traumatismo mínimo.

La radiología es característica, aunque no patognomónica: existe un área osteolítica con ensanchamiento de la metáfisis (hueso insuflado), cortical adelgazada (lesión biológicamente activa). Ocasionalmente al área osteolítica se ve cruzada por delgadas trabéculas óseas (imagen en burbujas o multicameral o policistoidea).

No hay reacción perióstica.

El diagnóstico diferencial debe establecerse principalmente con el quiste óseo aneurismático. La experiencia ha demostrado que es casi imposible establecer radiológicamente la diferenciación diagnóstica entre ambas lesiones.

Focos de displasia fibrosa, fibromas diáfiso-metafisiarios, son lesiones que pueden confundirse con el quiste óseo simple.

El ocasional alejamiento del quiste que emigra hacia la diáfisis dificulta el diagnóstico.

## Tratamiento

Quirúrgico:

- Curetaje seguido de injertos óseos.
- Osteotomía del quiste y curetaje (op. de Imhauser).
- Punción del quiste e inyección intraquística de corticoides.

La tendencia a la recidiva aumenta mientras más joven es el niño (menor de 10 años). Es impredecible y no se ha confirmado con seguridad la causa que determine la reproducción del quiste.

Este hecho crea un estado de incertidumbre con respecto al pronóstico y de ello deben ser informados los familiares directos del enfermo.

El tratamiento debe ser realizado por un cirujano especialista en patología ósea.

---

## QUINTA SECCION. MISCELANEA

---

### CUERPOS EXTRAÑOS

---

La patología derivada de cuerpos extraños incluidos en el organismo, merece algunas consideraciones de importancia.

#### GENERALIDADES

- Son muy frecuentes y, en general, en todos los casos el paciente exige una solución inmediata.
- En muchos casos carecen realmente de importancia como generadores de patología; pero en determinadas circunstancias pueden adquirir extrema gravedad y requieren de una determinación terapéutica rápida.
- Todo médico debe tener muy claro el problema integral que implica la existencia de un cuerpo extraño incluido.
- El diagnóstico puede ser extremadamente difícil y la determinación terapéutica, a menudo, se constituye en un problema muy complejo, difícil y plagado de riesgos.
- Quizás sea ésta una de las áreas de clínica quirúrgica donde se precise más de un buen criterio para actuar con inteligencia.

Estudiaremos sólo los casos de cuerpos extraños incluidos accidentalmente en el paciente. No consideraremos el caso de cuerpos extraños introducidos en cavidades naturales (tráquea, bronquios, recto, y conducto auditivo, entre otros).

Es útil determinar la naturaleza del cuerpo extraño. De ello derivan consideraciones diagnósticas, pronósticas y terapéuticas, considerando principalmente su naturaleza física y tolerancia orgánica.

**Metálicos:** en general son bien tolerados por un lapso variable, dependiendo de la naturaleza del metal.

- Bien tolerados por períodos largos de meses o aún años: agujas de acero.
- Regularmente tolerados: fierro (alfileres, esquirlas de herramientas o piezas industriales).
- Mal tolerados: plomo (balas, perdigones), cobre (alambres).

Todos ellos son radiopacos, de modo que su identificación es fácil.

**Vegetales:** astillas de madera, espinas, trozos de ropa (algodón), son mal tolerados y son radiolúcidos. Es posible, en determinadas circunstancias y con procedimientos radiológicos especiales, detectarlos con la radiografía, la Tomografía Axial Computada y, muy especialmente, con la Resonancia Nuclear Magnética.

**Vidrios:** bien tolerados y difícilmente detectables a la radiología. Son radiopacos los vidrios teñidos de rojo (sales de oro), cristales finos o vidrios pintados (sales de plomo).

**Animales:** trozos de hueso, espinas de pescado, catgut. Son mal tolerados y en general no pesquisables por la radiología.

## SINTOMATOLOGIA

- **Antecedentes:** en la mayoría de los casos existe el antecedente de una herida punzante, sea con un objeto frágil o quebradizo (vidrio, astillas, espina), metálico (aguja), proyectil (bala), etc. Sin embargo, al respecto pueden crearse dos situaciones inductoras de error diagnóstico.
  - Suele ocurrir que el enfermo no tenga conciencia de haber sufrido una herida punzante, y por lo tanto puede inducir a descartar la existencia de un cuerpo extraño incluido. Tal ocurre con heridas producidas por objetos muy aguzados (agujas, esquirlas de vidrio, astillas muy finas de madera, etc.), en accidentes banales o acompañado de otras circunstancias (atropellos, volcaduras, riñas, etc.), estado de ebriedad, inconciencia, etc. Por lo tanto la falta de un claro antecedente no debe hacer excluir la existencia de un cuerpo extraño.
  - El enfermo cree erróneamente haberse clavado con un cuerpo extraño y asegura que quedó incluido.

Ambas circunstancias son de muy frecuente concurrencia y ello debe ser advertido por el médico.

- **Dolor:** variable según sea el tamaño, naturaleza, ubicación, relación con troncos o filetes nerviosos, agregando a ello la susceptibilidad del enfermo, exacerbada por el temor de tener el cuerpo extraño incluido.
- **Signos inflamatorios:** variables en intensidad, según sea el tiempo transcurrido y la naturaleza del cuerpo extraño (bien o mal tolerados).
- **Signos de irritación neurológica:** por compromiso de troncos nerviosos cercanos o lesiones directamente.
- **Signos de irritación vascular:** principalmente por compromiso arterial: espasmo vascular, alteración del pulso, y palidez por vasoconstricción refleja.
- **Palpación:** en general los cuerpos extraños son difícilmente palpables, sea por su tamaño muy pequeño o situación muy profunda.

## RADIOLOGIA

Tiene un valor categórico sólo en caso de cuerpos extraños metálicos, segmentos óseos densamente calcificados y, en general, cuando ellos son radiopacos.

Técnicas radiológicas muy delicadas, con rayos de poca penetración (radiografías «blandas») examinadas con luz fuerte, pueden a veces, identificar cuerpos extraños de poca densidad radiológica (astillas de madera, vidrios, sondas compresas).

La Tomografía Axial Computada y la Resonancia Nuclear Magnética poseen un elevado rendimiento diagnóstico.

Diagnóstico: suele ser fácil si concurren antecedentes fidedignos y hechos irrefutables, como es el caso de objetos metálicos, por ejemplo.

Pero como suele ocurrir con frecuencia, la falta de antecedentes, mala valoración de los hechos por parte del enfermo y, radiografías negativas, pueden llegar a crear muy serios problemas de diagnóstico.

## TRATAMIENTO

En la mayoría de los casos no implican en sí mismo ningún problemas de urgencia ni peligro para el enfermo. El verdadero problema, que puede ser grave y de resolución urgente, lo constituyen las posibles complicaciones provocadas por el cuerpo extraño: heridas vasculares, fracturas por bala, heridas penetrantes o perforantes. Si no concurren estas circunstancias agravantes, no constituyen riesgo inminente y, no significan una gravedad inmediata ni implican necesidad de extracción urgente.

El conocimiento de estos hechos es ignorado por el enfermo y sus familiares que, en general, exigen una resolución inmediata; el médico debiera informar con calma y veracidad de la significación del accidente, para que se le permita actuar sin precipitaciones. Con no poca frecuencia los intentos de extracción inmediata de un cuerpo extraño, constituye una injuria tisular quirúrgica (iatrogénica), mucho peor que la provocada por el cuerpo extraño y de ello puede resultar el estallido incontrolable de una infección que quizás no se hubiese producido a no mediar la acción traumática del cirujano.

### **Indicaciones relativas de extracción del cuerpo extraño**

Considerando que no existen complicaciones colaterales, las indicaciones relativas son:

- Dolor persistente, irreductible e intolerable (por compromiso neurológico, por ejemplo).



- Cuerpo extraño de material no tolerado como madera, espinas vegetales o de pescado, por ejemplo.
- Neurosis de angustia irreductible del paciente o familiares.
- Exigencia médico-legal, siempre que ello no implique riesgo de incapacidad, complicaciones o vida del paciente.

## **Indicaciones imperiosas de extracción de un cuerpo extraño**

Hay circunstancias que implican indicación obligada y, a veces, de urgencia. Ello depende de la ubicación del cuerpo extraño, su naturaleza o circunstancias particulares del paciente.

### **Ubicaciones determinadas:**

- Oculares: como partículas metálicas, piedrecillas, vidrio. El cuerpo extraño intraocular obliga a la extracción urgente, obviamente realizada por especialista (partículas metálicas por ejemplo).
- Intratorácicas, intra-abdominales, intracraneanas: según sean las circunstancias clínicas que configuran el caso. Generalmente, la indicación deriva no tanto de la existencia del cuerpo extraño en si mismo, como de las complicaciones producidas: perforaciones de vísceras, hemorragias, etc. La situación deberá ser cuidadosamente evaluada en cada caso en particular.
- Intra-articulares (balas).
- Vecindad estrecha con grandes vasos o nervios.
- Que alteren funciones fisiológicas: dedos, manos, pies.
- Exigencia imperiosa del enfermo o familiares.

En la extirpación del cuerpo extraño por alguna de las circunstancias señaladas, debe cumplirse con la siguientes normas:

- Informar al enfermo y a todos los familiares responsables que se trata de una operación importante, independientemente del tamaño del cuerpo extraño, de su ubicación y de la aparente facilidad de su extracción.
- No prometa jamás su extracción como un hecho cierto y seguro. Ello expone al cirujano a un descrédito irremediable si no logra extraerlo y, lo que es peor, lo lleva a extremar el acto quirúrgico a límites peligrosos en su afán de cumplir con lo que prometió en forma irreflexiva. El cirujano debe prometer una acción quirúrgica razonable y debe recibir el asentimiento del enfermo y suspender la intervención cuando lo considere prudente.
- Segura ubicación del cuerpo extraño si es radiopaco.

Radiografía en dos planos, tomografías convencionales y, tomografía axial computada, son elementos valiosos de juicio.

- Enfermo hospitalizado. Jamás opere enfermos en forma ambulatoria, desde el momento en que no siempre está en condiciones de anticipar la verdadera magnitud a la cual puede llegar la intervención.
- Anestesia general.
- Campo exangüe con manguito de compresión cuando proceda.
- Pabellón quirúrgico. El cirujano tiene el derecho a negarse a intervenir a enfermos de este tipo, si no cuenta con un pabellón correctamente dotado. Realizar estas intervenciones en boxes de cirugía menor, estrechos, mal iluminados, y con defectos de asepsia, es la causa de desastres seguros.
- Excelente iluminación.
- Muy buen equipo quirúrgico: por lo menos dos ayudantes, uno de ellos mantiene una adecuada separación y otro garantiza una buena aspiración; no use compresas para absorber hemorragias del campo operatorio.
- Tiempo para operar: no acepte plazos estrechos que le niegan la tranquilidad necesaria como para actuar con la calma que requiere. Es preferible diferir la operación si no dispone del tiempo requerido.
- No use jamás aparatos de radioscopía. Está prohibido el uso de aparatos de radioscopía portátiles, incluso aquéllos de bajo amperaje con amplificador de imagen. Si el caso lo requiere en forma ineludible, exija radiografías intraoperatorias.
- Opere con calma y tranquilidad, no pierda el control si no logra ubicar el cuerpo extraño con rapidez y facilidad. Es preferible suspender la intervención que seguir actuando bajo presión o en forma descontrolada. En esas circunstancias cualquier desastre es posible.
- Si después de intentos razonables y bien realizados, la intervención se prolonga de tal modo que está constituyendo un riesgo para su enfermo, si está ya entrando en un campo quirúrgico peligroso y si, por fin, está cansado o exasperado, prefiera abandonar el intento de extraer el cuerpo extraño. Es preferible suspender la intervención y, si el caso lo requiere, repetir el intento en otra ocasión reestudiando el caso o usando una nueva vía de abordaje.
- Si el cuerpo extraño extraído es un proyectil, guárdelo personalmente en un sobre cerrado y rotulado con el

nombre del enfermo, fecha de operación, nombres del cirujano y equipo. Entréguelo a la dirección del hospital. Puede tener un valor médico-legal insospechado.

---

## QUINTA SECCION. MISCELANEA

---

### VENDAJES ENYESADOS

---

El conocimiento de hechos básicos en el manejo de los vendajes enyesados, forma parte ineludible de los procedimientos terapéuticos que cualquier médico debe dominar. Son innumerables las circunstancias en las cuales el uso de un método de inmovilización resulta imperioso y obligado y el médico no puede eludir la responsabilidad del tratamiento urgente de ese paciente, pretextando su calidad de «no especialista».

Se debe tener clara conciencia que un vendaje enyesado en una circunstancia de emergencia, no sólo se constituye en el mejor tratamiento del dolor de una fractura, sino que, además, puede prevenir desplazamientos de fragmentos óseos, exposición del foco, y compromiso vascular o nervioso por acción de fragmentos móviles, entre otros.

También sigue subsistiendo como parte esencial en el tratamiento definitivo de muchas fracturas, que por su simplicidad pueden y deben ser atendidas por un médico no especialista.

### TECNICAS PARA LA PREPARACION DEL VENDAJE ENYESADO

- **Lechada de yeso:** corresponde a una técnica ya abandonada en casi todos los centros médicos. Como bien pudieran presentarse circunstancias o lugares que hacen obligatorio su uso, se describe: se mezcla yeso ortopédico en polvo y agua tibia en partes iguales. En la lechada resultante, se mojan completamente vendas de linón ortopédico. La malla del vendaje aprisiona la lechada de yeso. Con esta venda, así empapada en yeso, se coloca el vendaje y, se confecciona la férula, según sea la circunstancia. El uso de agua más caliente o la adición de alumbre o sal común, acelera el proceso del fraguado.
- **Vendas de yeso confeccionadas en el servicio:** también es un procedimiento ya en extinción por razones económicas, de comodidad y, dificultad en su confección.

Se hace pasar vendas de linón ortopédico, del ancho escogido, por una masa de yeso en polvo. En la malla del tejido del linón queda aprisionada una buena porción de polvo de yeso y con ella se confecciona la venda. Esta debe quedar guardada en depósitos herméticos, para evitar que el yeso, sustancia fuertemente higroscópica, absorba agua del medio ambiente, y pierda su capacidad de fragüe.

- **Vendas enyesadas de confección industrial:** prácticamente de uso universal,

ofrecen garantía de calidad, tiempo de fragüe exacto, facilidad en su almacenamiento y manejo.

El yeso de uso ortopédico, químicamente corresponde a un sulfato de calcio hidratado:  $\text{CaSO}_4 \cdot 2 \text{H}_2\text{O}$ .

Por procedimientos industriales se calienta a  $120\text{-}130^\circ$ , con lo cual pierde una molécula de agua. Este hecho le hace perder la dureza propia de la piedra caliza, y la hace susceptible de ser pulverizada.

Cuando recupera la molécula de agua perdida, sea porque se le adiciona agua o porque la absorbe de la atmósfera (higroscopía), recupera la dureza primitiva.

El vendaje enyesado adquiere así la solidez necesaria para hacer resistente la inmovilización. Se consigue así un vendaje rígido, sólido, liviano, poroso, y económicamente dentro de límites razonables.

Recientemente han aparecido sustitutos del yeso, en forma de resinas epóxicas; al contacto con el agua adquieren dureza y rigidez.

Su precio es elevado y no posee la plasticidad del yeso. Por lo tanto, no permite un modelaje perfecto como la técnica lo exige. Ello explica que su uso siga siendo muy restringido.

## **Tipos de vendajes de yeso**

En la práctica son usados tres tipos de vendajes de yeso.

- Vendaje de yeso almohadillado.
- Vendaje de yeso no almohadillado.
- Valvas o férulas enyesadas.

En determinadas circunstancias, suelen usarse inmovilizaciones de yesos de modelos muy especiales, para cumplir objetivos muy precisos.

Así son los yesos articulados a nivel de rodilla o codo que, junto con inmovilizar un segmento esquelético, permiten el uso de la articulación.

Otros se extienden exclusivamente al segmento óseo fracturado, dejando libre o semi-libre las articulaciones proximales o distales. Así, se conforman, por ejemplo, las inmovilizaciones de yeso tipo Sarmiento. Todos estos procedimientos son de uso restringido y propios del especialista.

**Vendaje de yeso almohadillado:** en la práctica diaria se encuentran ya abandonados, pero siguen persistiendo ciertas circunstancias que pueden requerir de un yeso de este tipo. Las indicaciones para su uso son las siguientes:

- Inmovilizaciones de urgencia, en miembros fracturados, donde existe el riesgo de edema post-traumático en enfermos que deben ser trasladados, quedando fuera del control médico.
- Yesos colocados en forma inmediata a intervenciones ortopédicas, en enfermos con daño neurológico en que el trofismo de las partes blandas esté gravemente comprometido. Ejemplo: poliomiélicos, hemipléjicos, etc.

Se envuelve el miembro con un vendaje de delgadas láminas de algodón prensado, de un espesor de 1 a 2 cm. Se refuerza con almohadillado más grueso sobre aquellas zonas que corresponden a prominencias óseas: codos, muñecas, crestas ilíacas, trocánteres, maleolos peroneo y tibial. Se termina el almohadillado con vendaje final de papel elástico.

Sobre esta capa así almohadillada, se coloca el vendaje de yeso.

Su objetivo es de conseguir una inmovilización, siempre provisoria, ya que no garantiza la correcta inmovilización de los fragmentos. Su uso es limitado.

**Vendaje de yeso no almohadillado:** es la modalidad usada prácticamente en todos los casos en los que se requiera una inmovilización rígida, sólida, que logre fijar los fragmentos óseos, impida los desplazamientos, angulaciones, etc.

Como el procedimiento lleva a colocar el vendaje de yeso directamente sobre la piel, sólo cubierta de una malla de tejido de algodón o «soft band», previamente deben ser protegidas todas aquellas zonas de piel bajo las cuales existan prominencias óseas.

La técnica es la siguiente: se cubre todo el segmento que será enyesado con una malla tubular de tejido de algodón, que se prolonga más allá del límite que habrá de comprender el yeso propiamente tal.

- **Protección de la superficie de la piel:** se protegen las prominencias óseas con cojinetes de algodón prensado o de soft band. (5 mm de espesor).
- **Colocación del vendaje enyesado:** estando el enfermo en posición correcta para ser enyesado, se va envolviendo el segmento con la venda. No se le imprime presión alguna; basta el

propio peso de la venda para adecuarle la presión debida.

Obtenido el espesor adecuado se practica un suave masaje sobre el yeso para que la impregnación de la papilla sea uniforme y comprenda todas las vueltas del vendaje. En este momento se inicia el proceso más trascendente del enyesado.

- **Fraguado y modelado:** a los 5 a 8 minutos el yeso empieza a adquirir, poco a poco resistencia y dureza. Inmediatamente terminado el enyesado y aún blando y maleable, se inicia el modelado. Con este procedimiento se debe conseguir reproducir con el yeso la forma, contornos y depresiones que le son propias al órgano enyesado.

Se modelan las prominencias maleolares, el relieve de la rótula, las espinas ilíacas, los surcos laterales al tendón de Aquiles, etc., de modo que idealmente pueden ser perceptibles en la superficie del yeso la anatomía de la superficie del segmento enyesado. Se vigila cuidadosamente la posición de las articulaciones incluidas en el yeso. Especialmente importantes son: angulación del codo, pronosupinación del antebrazo, posición de la muñeca; posición de flexión, abducción y rotación de cadera en yeso pelvipédico; angulación de rodilla; inversión o eversión del tobillo; posición de equino, varo o valgo del pie, entre otros.

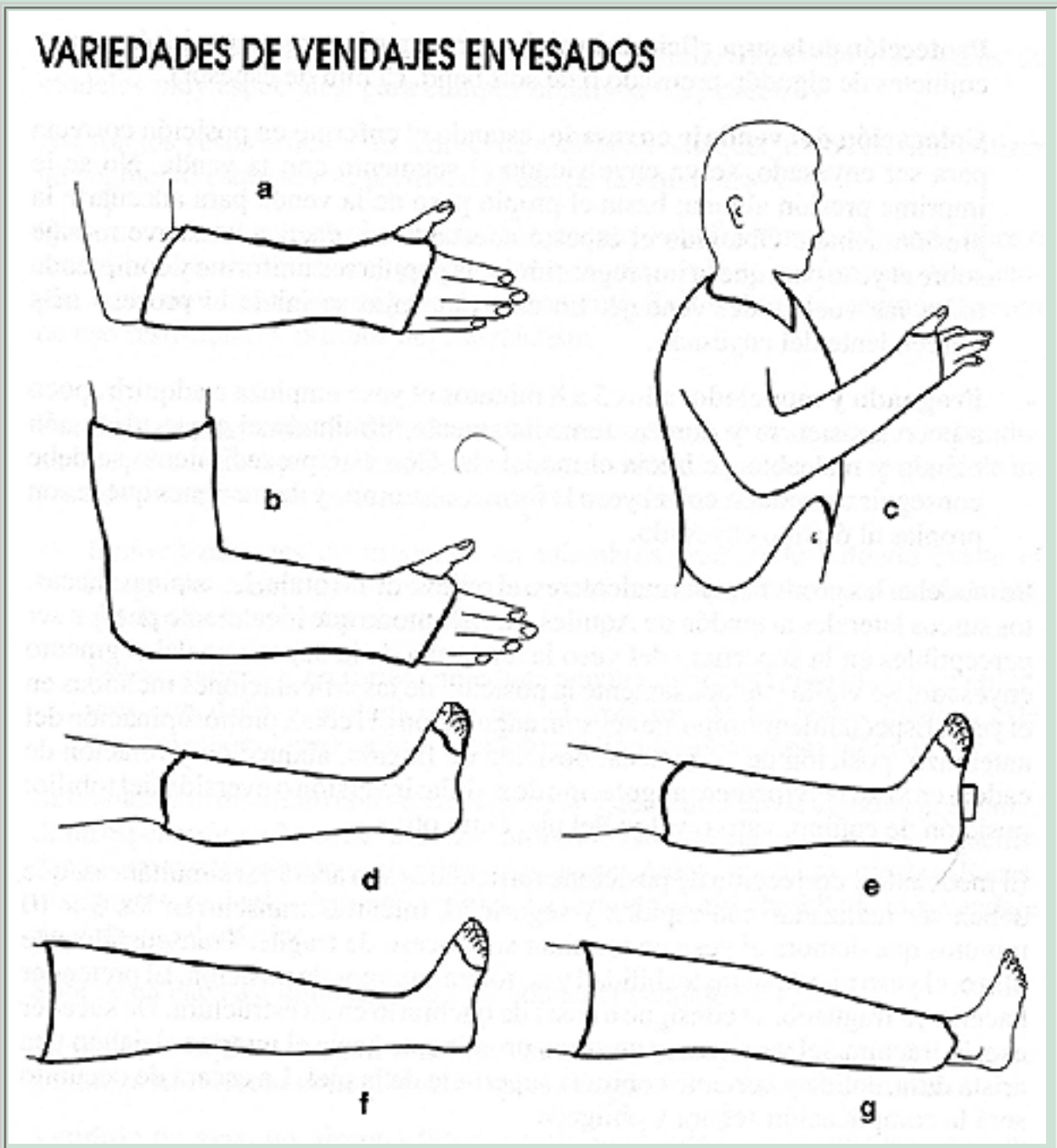
El modelado y corrección de posiciones articulares son acciones simultáneas, que deben ser realizadas con rapidez y seguridad, mientras transcurren los 5 a 10 minutos que demora el yeso en terminar su proceso de fragüe. Transcurrido este plazo, el yeso pierde su maleabilidad y no tolera cambios de posición. El pretender hacerlo ya fraguado, se consigue a costa de quebrarlo en su estructura. De suceder eso, la fractura del yeso marca un surco prominente hacia el interior, dejando una arista dura, sólida y cortante contra la superficie de la piel. La escara de decúbito será la complicación segura y obligada.

Se deja cuidadosamente el miembro enyesado sobre una superficie blanda; se recorta con cuchillo de yeso muy bien afilado el vendaje que excede los límites superior e inferior y se regularizan los bordes, dando por terminado el proceso.

## VARIEDADES DE VENDAJES ENYESADOS



## VARIEDADES DE VENDAJES ENYESADOS



**Figura 1. Diferentes tipos de yesos.**

- (a) Yeso antebraquial.
- (b) Yeso braquiopalmar.
- (c) Yeso toracobraquial.
- (d) Bota corta de yeso.
- (e) Bota larga de yeso con taco de marcha.
- (f) Bota larga de yeso.
- (g) Rodillera de yeso.

### **Tóraco-braquial (figura 1-c)**

Incluye todo el miembro superior enfermo, desde el hombro hasta la mano; además comprende el tronco y abdomen, apoyándose ampliamente en las crestas ilíacas. El miembro superior queda en una

posición standard. Brazo en abducción de 70°, anteversión de 30 a 40°, rotación intermedia. Con estos ángulos, la mano queda por delante del mentón y separado de él por unos 25 a 35 cm (Figura 1-c).

Sitios que deben ser almohadillados:

- crestas ilíacas,
- codo,
- muñeca.
- región acromio-clavicular.

En el límite abdominal se deja un corte en curva sobre la pared del abdomen; si el límite se deja recto, debe abrirse una ventana que permita la libre expansión de la pared abdominal. Esta ventana se abre 24 a 48 horas después, cuando el yeso haya adquirido dureza.

### **Bota larga (Figura 1-f)**

Incluye todo el miembro inferior, que abarca por arriba desde el pliegue inguinal, región troncantereana y, por detrás a nivel del pliegue glúteo. Termina en su extremo distal incluyendo todo el pie; su límite inferior, en la cara dorsal del pie, llega hasta la raíz de los dedos y por cara plantar hasta 1 a 2 cm más allá de la punta de los dedos (Figura 1-f).

Rodilla en discreta flexión, muy bien modelado por sobre los cóndilos femorales, en torno a la rótula, bajo los macizos de los platillos tibiales, tuberosidad anterior de la tibia, maleolos peroneo y tibial, marcando cuidadosamente los surcos pre, retro e inframaleolares. Igual cuidado debe tenerse en el moldeado del arco plantar.

### **Técnica**

El enfermo colocado en la mesa traumatológica, queda con todo el miembro inferior en el aire, sostenido en el soportapélvis y por un ayudante a nivel del pie.

En ciertos casos, se sostiene la angulación de la rodilla, pasando un vendaje impregnado en vaselina sólida que mantiene a modo de hamaca el hueco poplíteo. El vendaje se retira apenas el yeso inicia el fragüe.

Zonas que deben ser almohadilladas:

Trocánter mayor, rodilla (rótula), tobillos (maléolos) y talón.

Las vendas circulares se ponen con rapidez, y el modelaje debe iniciarse de inmediato.

Es una técnica que requiere destreza y práctica. Hay que cuidar simultáneamente el ángulo de la rodilla, modelado de los cóndilos femorales, rótula, tuberosidad de la tibia, maleolos, talón y cuidar de la posición correcta del pie, y todo ello antes que el yeso inicie el fragüe.

Ya endurecido el yeso, se le coloca taco de marcha, si ello es necesario.

### **Bota corta de yeso (Figura 1-d)**

Abarca desde la base de macizos de los platillos tibiales, tuberosidad anterior de la tibia y por detrás a unos tres a cuatro veces de dedo bajo el pliegue de flexión de la rodilla. Por debajo incluye todo el pie hasta la base de los ortejos y se prolonga por plantar hasta bajo los dedos, que tienen así una plataforma donde apoyarse (Figura 1-d).

El modelado debe ser cuidadoso a nivel de los platillos tibiales, surcos pre, retro e inframaleolares y arco plantar del pie.

Almohadillado en torno a la base de los platillos tibiales, tobillo y talón.

### **Técnica**

El enfermo se dispone en decúbito dorsal, rodilla semiflectada. Un ayudante sostiene el pie en posición correcta. Apenas colocado el yeso, el médico inicia el modelado y vigila la posición correcta del pie cuidando que no quede en talo o equino, ni en varo o valgo. Se requiere rapidez y destreza.

Fraguado el yeso, se coloca taco de marcha si es que el tratamiento lo requiere.

La deambulaci3n se inicia 24 a 48 horas despu3s.

### **Yeso braquio-palmar (Figura 1-b)**

Junto a la bota corta y al yeso antebraquio-palmar, quiz3s sean los modelos de inmovilizaci3n m3s frecuentes, de modo que su t3cnica debe

ser conocida por todos los médicos, cualquiera sea su especialidad.

Comprende, por arriba, el plano del borde inferior de la axila y termina por abajo inmediatamente por encima de la articulación metacarpo-falángica y a nivel del pliegue de flexión palmar. La muñeca queda inmovilizada en ligera flexión dorsal y en rotación neutra. El codo en flexión de unos 100°. Pronosupinación neutra (Figura 1-b).

Quedan protegidas con cojinetes de algodón, moltopren, o «soft band» las partes prominentes: olécranon, epicóndilo y epitroclea, apófisis estiloides del radio y cúbito.

Se modela con rapidez en torno al codo las prominencias óseas y con mucho cuidado la apófisis estiloides del radio y, sobre todo, la epífisis inferior del cúbito.

El límite inferior, por dorsal, llega inmediatamente por detrás de las prominencias de los «nudillos» de la cabeza de los metacarpianos con la mano empuñada; por palmar, hasta el pliegue de flexión de las articulaciones metacarpo-falángicas. Así, los dedos pueden flectarse en su máxima amplitud a nivel de las articulaciones metacarpo-falángicas.

### **Yeso antebraquio-palmar (Figura 1-a)**

Quizás sea la inmovilización más frecuentemente empleada en la práctica diaria.

Comprende por arriba 2 a 3 cm. por debajo del pliegue anterior de flexión del codo y distalmente termina por encima de las articulaciones metacarpo-falángicas y a nivel del pliegue de flexión palmar (Figura 1-a).

Deben ser protegidas las prominencias óseas de la apófisis estiloidal del cúbito y radio.

El modelado debe ser cuidadoso en torno a estas prominencias óseas y hueco palmar.

Las vendas que se pasan por el espacio interdigital entre pulgar e índice deben ser muy bien modeladas, dejando amplia abertura para el paso del pulgar, de modo que le permita un amplio margen de movilidad.

La mano queda en discreta extensión.

### **Corset de yeso**

Requiere una buena experiencia en el manejo del yeso, rapidez, seguridad y correcta técnica.

Generalmente su confección debe ser confiada al especialista o a un médico general bien entrenado.

Con frecuencia su empleo está indicado en enfermos que, por su especial patología han permanecido en cama durante un tiempo prolongado. Ello obliga a tomar precauciones especiales, considerando la posibilidad cierta que su capacidad para mantenerse de pie esté disminuida (hay atrofia muscular y pérdida de la capacidad de equilibrio). En estas condiciones, puede no tolerar la posición erecta, ni el peso del yeso, ni el calor que desprende el vendaje. La consecuencia lógica y frecuente es la lipotimia y caída al suelo. Si además, como parte del procedimiento, se le suspende con una jácquima sub-mentoniana, al riesgo de la caída se suma la luxación cervical con muerte instantánea.

Así, el enfermo debe ser entrenado desde varios días antes en tolerar la posición sentada, de pie y luego caminar. Sólo cuando su tolerancia sea óptima y segura, se procede a la colocación del corset.

### **Posición del paciente**

De pie sobre una tarima sólida y estable, piernas ligeramente separadas. Mediante una jácquima o cinta de Glisson, sub-mentoniana, se ejerce suave tracción cefálica. Se fijan los muslos aplicados a una barra transversal, que forma parte del aparato para colocar este tipo de yeso. El enfermo colabora sosteniéndose de las barras verticales del sistema. Así se encuentra en posición correcta: erguido, con una discreta hiperextensión dorso-lumbar y estable.

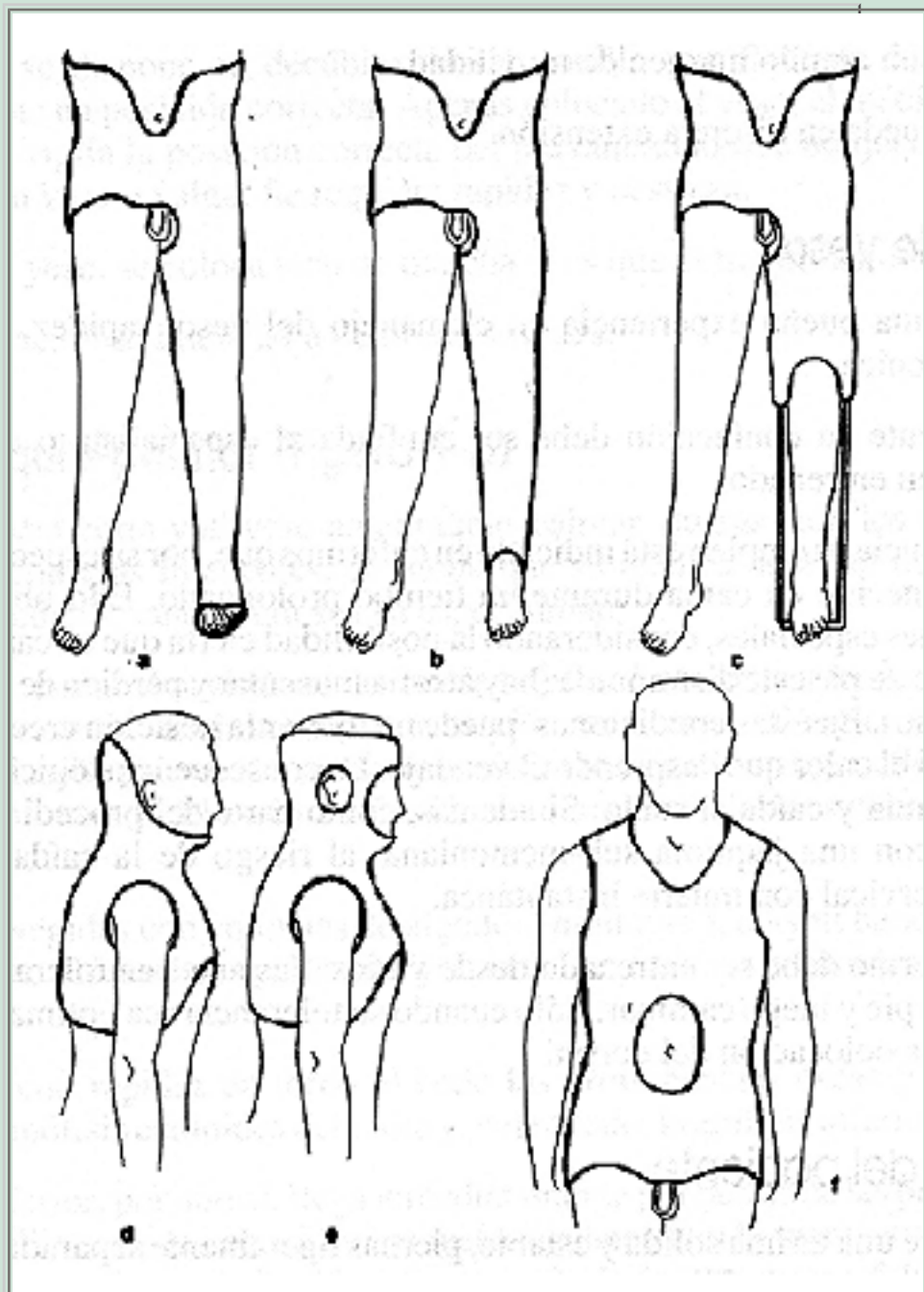
Tórax y abdomen son revestidos de una malla de algodón y las prominencias óseas son protegidas: crestas ilíacas, sacro, línea de apófisis espinosa, escápulas.

El corset se extiende por arriba desde el mango del esternón, desciende hacia atrás por debajo de las axilas y termina a nivel del vértice de los omóplatos.

Distalmente llega por delante, a nivel de la sínfisis pubiana, asciende a lo largo de los pliegues inguinales y termina por atrás a nivel de la zona lumbosacra.

En estas condiciones, el corset ofrece tres puntos de apoyo

al tórax y su columna: por delante el mango del esternón y el pubis y por detrás la región lumbar. Yesos cortos por arriba (mango del esternón) o por abajo (por encima del pubis) rompen la estabilidad del yeso (Figura 2-d, e, f).



**Figura 2. Diferentes tipos de yesos.**

- (a) Yeso pelvipédico.
- (b) Yeso pelvipierna.
- (c) Calzón. (d) Tóracocervical.
- (e) Minerva.
- (f) Corset.

Distalmente, el corset debe terminar a nivel del pubis y pliegues inguinales, de modo que el enfermo no pueda



sentarse con su muslos flectados en 90°. Si la flexión de los muslos logra llegar a ese ángulo, es porque el yeso quedó corto en su límite inferior.

Con el auxilio de un ayudante se coloca el vendaje circular, con rapidez y seguridad.

Modelado cuidadoso de la lordosis lumbar, crestas ilíacas, apoyo pubiano y esternal.

Se recortan los excesos de vendaje y se terminan los bordes que deben quedar protegidos de asperezas.

El enfermo queda en reposo en posición decúbito dorsal, con una pequeña almohadilla bajo la lordosis lumbar.

Limpie de inmediato la piel de los depósitos de yeso. Pasadas 24 horas, puede abrir una ventana abdominal. El enfermo debe quedar bajo estricta y permanente vigilancia.

No es infrecuente que el esfuerzo físico de soportar la colocación del yeso, el calor, etc., provoque vómitos. El enfermo abandonado, puede ahogarse por aspiración de sus propios vómitos. Casos fatales han sido descritos.

## **Yeso pelvipédico**

Requiere una excelente técnica y, por lo general, debe ser colocado por el especialista o un médico con buen entrenamiento en el manejo del yeso.

El paciente es colocado en la mesa traumatológica, sostenido a nivel de sacro por el soporta pelvis. Los pies están fijos a los pedales de la mesa.

El enfermo queda así, prácticamente suspendido en el aire y sujeto por tres puntos de apoyo.

La piel está protegida por una malla de algodón, con almohadillado cuidadoso de todas las prominencias óseas: rebordes costales, crestas ilíacas, espinas ilíacas posteriores y anteriores, sacro y coxis, trocánter mayor, cóndilos femorales, relieve rotuliano y cabeza del peroné, maleolos tibial y peroneo, talón.

Las almohadillas se dejan con un vendaje circular de papel elástico o soft-band.



El yeso pelvipédico se extiende por arriba a lo largo de una línea que circunscribe el tórax, desde por debajo de las axilas y cubre la cara anterior del tórax. Por debajo llega inmediatamente por encima de los maleolos peroneo y tibial o incluye el pie.

Una vez seco el yeso, después de 24 a 36 horas, se corta una escotadura sobre la pared anterior del tórax y abdomen; o bien se abre una ventana circular sobre la pared anterior del abdomen.

El vendaje se inicia con varias vueltas circulares de yeso desde el límite superior (torácico) hasta el tobillo. Se refuerza el yeso con férulas enyesadas, largas que circundan la articulación de la cadera. Se termina con nuevas vendas circulares desde el límite superior hasta el inferior. Se debe proceder con rapidez, seguridad y destreza.

El modelado debe ser muy ajustado, dibujando las prominencias óseas: crestas ilíacas, espina ilíaca anterosuperior, trocánter, depresión supracondilar del fémur, relieve rotuliano (Figura 2-a, b, c).

Con un cuchillo de yeso, muy bien afilado, se corta el exceso de vendaje que rebasa los límites superior e inferior. El corte debe ser muy cuidadoso y neto en su paso por la región crural y perineal. Se corta una escotadura en región sacro coxígea.

Se regularizan todos los bordes; se limpia la piel del enfermo y, con cuidado extremo, con ayuda de 3 ó 4 auxiliares, se pasa a una camilla tensa y plana. El momento es crítico; si la superficie no es dura y horizontal, se corre el riesgo que el yeso, aún no suficientemente sólido, se quiebre a nivel del pliegue inguinal.

El enfermo se lleva a su cama pasadas 6 a 12 horas.

Debe cuidarse que ésta sea tensa, con tablas bajo el colchón y plana.

Se han descrito muertes por asfixia, en enfermos que han vomitado después de colocado el yeso. Sobre todo, el riesgo es inminente cuando ha habido una anestesia general como parte del procedimiento terapéutico.

## CONTROL Y CUIDADO DEL ENFERMO ENYESADO

Cualquiera haya sido la causa que motivó la colocación del yeso, es obligación del médico vigilar la evolución del proceso. La obligación se hace imperiosa cuando el yeso ha sido colocado como tratamiento de una fractura, luxación, o como complemento de una intervención quirúrgica.

Aspectos que deben ser vigilados:

- Buena circulación del miembro enyesado.
- Correcto grado de sensibilidad.
- Ausencia de edema.
- Dolor tenaz, inexplicable, persistente, especialmente si es referido a un sector fijo del miembro enyesado; más aún si se corresponde a un zona de prominencia ósea.
- Buena movilidad de los dedos.
- Ausencia de molestia o dolor en relación a los bordes proximal o distal del yeso.

Este control es obligatorio dentro de las primeras 24 horas de colocado el yeso.

Si no hubiesen manifestaciones adversas que corregir, el control debe seguir realizándose cada 7 a 10 días.

El efecto psicológico de esta preocupación del médico por su enfermo, forma una parte importantísima del tratamiento.

## RETIRO DEL YESO

Muchos prestigios médicos han quedado seriamente dañados, porque el procedimiento de retirar el yeso fue malo. Técnica deficiente, irritabilidad del médico ante la queja, casi siempre justificada del paciente, maniobras violentas, manejo a veces brutal de la cizalla que traumatiza la piel, de por sí ya muy delicada, son las causas más frecuentes de las quejas de los enfermos.

Proceda con calma, tranquilidad y paciencia. Atender debidamente la queja del enfermo siempre es una sabia medida; generalmente el enfermo tiene razón al quejarse.

Busque una línea de corte sobre partes blandas, avance con la cizalla con prudencia, poco a poco.

El uso de sierras oscilantes han solucionado gran parte de los problemas que eran difíciles en yesos muy gruesos.

Explique al enfermo el mecanismo de acción de la sierra oscilante. El enfermo, con razón, cree que se trata de una sierra circular y su temor a ser herido es justificado. No

la emplee en niños o pacientes aterrorizados.

Una vez realizado el corte de toda la pared de yeso, entreábralo con un separador de yeso y pinzas de Wolf. Ahora busque una segunda línea de corte y abra los ángulos a nivel de tobillo o codo.

Lave la piel, aconseje el uso de un ungüento lubricante.

En casos de emergencia, en que sea imperiosa la abertura de un yeso sin poseer el instrumental adecuado, proceda de la siguiente manera:

- Labre un surco superficial a lo largo de todo el yeso.
- Haga escurrir por él jugo de limón o vinagre. El yeso se deshace con el ácido.
- Proceda al corte del yeso con un instrumento cortante, cuidadosamente manejado. El yeso transformado en una papilla se deja cortar con facilidad.
- Entreabra el yeso, compruebe que el yeso ha sido cortado en todo su espesor y en toda su longitud; incluya en el corte la malla de algodón, vendas, etc. Asegúrese que en el fondo del corte la piel está libre.

Luego proceda según lo aconsejen las circunstancias.

## COMPLICACIONES DEL YESO

Como en cualquier otro método terapéutico empleado en medicina, las complicaciones derivadas de su uso no pueden ni deben ser atribuidas directamente al método en sí. En la inmensa mayoría de los casos, son debidas a un mal uso del procedimiento, a un descuido en su administración o a dosis inadecuadas, entre otros.

Cuando se trata del empleo del yeso, este hecho es mucho más relevante. Las complicaciones ocurridas en un enfermo enyesado no son debidas al yeso mismo: lo son porque hubo un empleo defectuoso o descuidado. El yeso es inocente de la complicación y puede llegar a constituirse en un desastre inocultable. La responsabilidad médica está, casi siempre, indisculpablemente comprometida.

### Complicaciones locales

- Síndrome de compresión.
- Escara de decúbito.
- Edema de ventana.

### Síndrome de compresión

Sin discusión, es la más grave de todas las complicaciones del enyesado. Puede manifestarse sólo como una simple compresión, propia de un «yeso apretado»; pero descuidada, no advertida, o no tratada puede llegar a la gangrena de los dedos de la mano o del pie.

Las causas de compresión de un miembro enyesado son:

- Yeso colocado apretado por una mala técnica. Es una causal excepcional.
- Yeso colocado en un miembro que ha sufrido una lesión reciente. El edema post-traumático sorprende al miembro dentro de un yeso inextensible, y se produce la compresión.
- Yeso post-operatorio inmediato y, por la misma razón, edema post-quirúrgico.
- Una o varias vueltas de yeso, por error de técnica, fueron colocadas más apretadas que las otras.
- Compresión por infección tardía en una herida traumática o quirúrgica, dentro de un yeso. El cuadro de compresión puede ser tardío pero muy rápido en su desarrollo y adquirir gran magnitud, cuando la vigilancia ya fue abandonada.

Todo enfermo sometido a un vendaje enyesado por cualquier causa, obliga a un control permanente. En un principio a las 12 ó 24 horas. Luego, si no hay signos de compresión o de otra complicación, se continúa el control una o dos veces por semana hasta el fin del tratamiento. Si existe, por cualquier causa, riesgo de edema, el control debe ser riguroso; quizás a veces vale la pena hospitalizar al enfermo para detectar desde el principio los signos de compresión (fractura de Colles, antebrazo, supracondílea, pierna, tobillo, etc.).

Los signos son:

- Dedos levemente cianóticos.
- Discreto edema que borra los pliegues digitales.
- Sensación de «dedos dormidos».
- Hipoestesia.
- Palidez discreta.
- Dedos fríos.

Basta cualquiera de los signos descritos para realizar un control permanente cada 15 a 30 minutos. Es un error grave enviar a este enfermo a su casa, o dejar el control para el día siguiente. Si los signos no ceden, la obligación de proceder de inmediato es imperativa.

Dedos color morado, fríos, insensibles, edematosos, no son signos de

compresión, son signos de gangrena. El desastre ya está producido, el cuadro es irreversible y el diagnóstico debió haberse hecho antes.

La conducta a seguir es la siguiente:

- Abrir el yeso de un extremo al otro.
- Entreabrir el yeso cortado.
- Verificar con la vista y con el pulpejo del dedo (la vista engaña) que todas las vueltas del yeso fueron seccionadas.
- Colocar algodón en la abertura del yeso, para evitar el edema de ventana.
- Elevar el miembro enyesado.

Terminado el procedimiento el enfermo debiera sentir alivio inmediato.

La sensación de compresión se recupera rápidamente, el color normal de la piel y desaparece la sensación de «adormecimientos» de los dedos. Pero el tratamiento no ha terminado.

El enfermo debe seguir siendo controlado cada 15 minutos por una a dos horas más. Si los signos de compresión desaparecen, el problema ha quedado resuelto.

Si a pesar de todo lo realizado, los signos de compresión persisten, o peor, se agravan, pueden estar ocurriendo dos cosas:

- Los vasos venosos o arteriales están comprometidos por compresión, trombosis, espasmo, etc.
- Se está desarrollando un «síndrome de compartimento».

En uno u otro caso, el problema debe ser resuelto por el especialista en forma urgentísima y, generalmente, con un procedimiento quirúrgico.

## **Escaras de decúbito**

Se pueden producir por:

- La compresión de una superficie o pliegue duro y cortante del yeso contra la piel.  
Un repliegue del yeso, una venda que formó un relieve acordeonado, los dedos del ayudante que sujetan el yeso sin el apoyo de toda la palma de la mano, o el yeso a nivel del talón que es sostenido con fuerza y compresión, son buenos ejemplos para explicar el mecanismo de esta complicación.
- Defectuoso modelado del yeso sobre y en torno a las

prominencias óseas. La superficie profunda del yeso no moldeado, comprime la piel contra la prominencia ósea subyacente. Además permite el roce del yeso contra la piel. La escara es inevitable.

- El yeso fraguó comprimido contra una prominencia ósea. Es el caso de la compresión que, por ejemplo se ejerce inadecuadamente a nivel de los maleolos tibial y peroneal en la reducción de una diástasis de la mortaja del tobillo. Otro caso frecuente se produce cuando el yeso, aún blando (en una bota corta por ejemplo), se deposita sobre la superficie dura de la mesa de enyesado. El yeso se comprime contra la superficie del talón.
- El movimiento de flexión (a nivel de articulación de la rodilla) o de extensión dorsal (a nivel del tobillo) cuando el yeso está en proceso de fragüe, determina la formación de un pliegue duro y cortante, que comprime las partes blandas a nivel del hueco poplíteo en el primer ejemplo, o de la cara anterior de la articulación del tobillo, en el segundo ejemplo.
- Falta de protección con un adecuado acolchado, sobre las prominencias óseas, especialmente cuando se trata de enfermos enflaquecidos, delgados, ancianos, etc.

Las consecuencias pueden llegar a constituirse en desastres. Desde una superficial ampolla hasta la escara que compromete piel, celular, tendones y hueso.

## Síntomas

- El enfermo se queja que, en una determinada zona, tiene sensación de compresión. Generalmente corresponde a sitios de prominencias óseas: maleolos, codo, talón, dorso del tobillo, espinas ilíacas, sacro, etc.
- Si no se le atiende en su queja (cosa muy frecuente) el síntoma cambia de aspecto. Ahora hay sensación de «ardor» como quemadura, persistente cuando trata de mover el miembro dentro del yeso, al caminar, etc. Después el enfermo se queja de dolor quemante.

Es muy frecuente que el médico desestime estas quejas. En no pocas ocasiones las interpreta como «quejumbres» de un enfermo «odioso» o como pretextos creados por el enfermo que pretende que le retiren el yeso. Generalmente ello es falso.

Posteriormente las molestias referidas desaparecen y el médico se afirma en su mala sospecha.

Posteriormente el yeso aumenta la temperatura sobre la zona del dolor, aparece una mancha amarilla o café (secreción y hemorragia) y por último fluye pus por debajo del borde del yeso.

El desastre está producido.

El médico debe atender de inmediato cualquier queja del enfermo, procediendo a abrir una pequeña ventana en la zona referida del dolor.

Puede no encontrar nada, la piel está intacta, quizás un poco enrojecida. No rete al enfermo, felicítese por haber llegado a tiempo como para evitar el desastre. Puede encontrar una ampolla, una pequeña erosión o una escara. Amplíe la ventana, realice una curación con gasa vaselinada (o tul-gras); cubra con apósito suavemente compresivo para evitar el edema de ventana y, en la mayoría de los casos, el problema queda resuelto satisfactoriamente.

## Edema de ventana

Se produce en los siguientes casos:

- Yesos antebraquio-palmar o botas que quedaron cortas en su extremo distal. El yeso cubrió hasta la mitad del dorso del pie o de la mano. El segmento distal, libre de yeso, se edematiza. Con frecuencia ha sido el propio enfermo quien va recortando el borde libre del yeso, creyendo aliviar la situación. Es un error, ya que el edema se acrecienta mientras más aumenta la superficie descubierta.
- Si se abre una ventana en la continuidad del yeso, y no se protege con un vendaje compresivo, el edema es inevitable. También es un error ampliar la ventana, ya que el edema crece inexorablemente llenando la ventana ahora más grande.

El cuadro se complica cuando, por la compresión ejercida sobre la piel por el reborde de la ventana, se produce una erosión o una úlcera. Estas se infectan y se agrega el edema de la infección.

Conducta a seguir: deje al enfermo en reposo con el miembro elevado y



vendaje compresivo (venda elástica) sobre la superficie del edema.

Cuando éste se haya reducido, cierre la ventana protegiendo la piel con un apósito blando, o prolongue el yeso hasta cubrir el dorso de la mano o del pie.

---

## QUINTA SECCION. MISCELANEA

---

### LESIONES TRAUMATICAS DE LOS TENDONES

---

Los tendones pueden sufrir rupturas espontáneas o secundarias a un traumatismo que puede ser indirecto al ejercer sobre él una tracción violenta o una injuria directa a través de una herida.

Se analizarán las siguientes lesiones:

- Lesiones tendinosas de la mano.
- Ruptura del tendón de Aquiles.
- Ruptura del tendón largo del bíceps.
- Ruptura del tendón del cuádriceps.
- Ruptura del tendón rotuliano.

### LESIONES TENDINOSAS DE LA MANO

Estas pueden ocurrir a nivel de los tendones extensores o flexores.

#### Lesiones de los tendones extensores

Ocurren habitualmente por heridas en el dorso de la mano o dedos y, en estos casos, el tratamiento de la herida como tal será primordial. Los tendones extensores al seccionarse no sufren grandes retracciones ni importantes adherencias, lo que hace que el pronóstico funcional después de una reparación quirúrgica sea bueno.

El diagnóstico se comprueba por la incapacidad de extender la articulación correspondiente.

#### Tratamiento

Es quirúrgico y consiste en realizar una sutura terminoterminal. La sutura primaria (inmediata) está indicada en caso de heridas cortantes limpias que permitan la sutura terminoterminal con cierre de la herida, seguido de una inmovilización de tres semanas con la muñeca en extensión y leve flexión de los dedos. En caso contrario, debe tratarse la herida y luego realizar la reparación

tendinosa, en forma diferida.

La ruptura del extensor pollicis longus puede ocurrir en forma espontánea (en artritis reumatoide o secundaria a una fractura de Colles) y su reparación debe hacerse precozmente ya que este tendón se retrae rápidamente y su reparación puede ser difícil si la cirugía se realiza tardíamente. Puede ser necesario efectuar una transposición del extensor propio del índice para su reparación.

## Lesiones de los tendones flexores

Tienen un pronóstico mucho peor, ya que aun en las mejores condiciones de tratamiento, sus resultados funcionales pueden ser malos.

La palma de la mano en relación a los tendones flexores se ha dividido en 5 áreas de las cuales la más conflictiva es el área «3» llamada «tierra de nadie» comprendida entre el pliegue palmar distal y el pliegue de las interfalángicas proximales; los tendones flexores superficial y profundo corren allí por un estrecho túnel donde fácilmente se adhieren en caso de lesiones o suturas, dejando el dedo rígido.

Los tendones flexores se lesionan por graves laceraciones de la mano o dedos, o por heridas cortantes (accidentes domésticos por heridas de cuchillo o vidrio, intentos de suicidio con profundas heridas cortantes en la muñeca, etc.). Clínicamente, hay una imposibilidad de flexionar el dedo o articulación correspondiente. Se deberá, además, examinar la condición neurológica sensitiva (sección concomitante de los colaterales nerviosos), y vascular.

Recordar que las heridas por vidrio habitualmente son profundas, acompañándose de sangramiento importante y lesión tendinosa y neurológica.

## Tratamiento

Es quirúrgico y lo fundamental es hacer el diagnóstico y tratar la herida. Se puede realizar la reparación primaria del tendón flexor cuando se reúnan las siguientes condiciones:

- Ambiente quirúrgico con pabellón adecuado, instrumental específico, tiempo necesario para esta reparación que puede tomar horas.

- Cirujano con experiencia en cirugía de mano.
- Anestesia adecuada.
- Uso de manguito de isquemia controlado.
- Herida cortante limpia.

En estas condiciones se puede realizar la sutura primaria en:

- Secciones tendinosas a nivel de la muñeca hasta el pliegue palmar distal. En ésta área se pueden reparar los tendones flexores superficial y profundo; a nivel del túnel del carpo pueden repararse solamente los tendones del flexor profundo para evitar adherencias y dejar libres los tendones del flexor superficial o resecaarlos, obteniéndose una buena función de los dedos.
- Sección del tendón profundo, distal a la interfalángica proximal puede realizarse una sutura término-terminal y si ello no es posible, puede realizarse una tenodesis de la interfalángica distal o una artrodesis .
- Cuando la sección de ambos tendones, superficial y profundo, ha ocurrido en el área de la «tierra de nadie» el tratamiento de elección es diferido, usando injerto de tendón. Algunos cirujanos realizan la sutura primaria microquirúrgica seguida de movilización precoz, pero ésta técnica queda reservada a centros donde se realice este procedimiento en forma muy específica y habitual.

## RUPTURA DEL TENDON DE AQUILES

Se produce en forma espontánea en pacientes alrededor de los 40 años o más, realizando algún deporte o al subir un escalón. Típicamente el paciente siente «que alguien le lanzó una piedra al talón», quedando con incapacidad funcional y dolor moderado. Al examen, se palpa una depresión a nivel del tendón y un aumento de volumen difuso moderado y no puede pararse en la punta del pie. La ruptura se produce en el tendón mismo o en la unión musculotendinosa (en este caso aparece equimosis). La ruptura puede producirse por un proceso degenerativo previo o una tendinitis crónica latente. El clínico puede pensar que la ruptura es parcial debido a la persistencia de flexión plantar que puede estar dada también por persistencia del tendón plantar delgado.

## Tratamiento

Puede ser ortopédico o quirúrgico. El tratamiento ortopédico está indicado en personas mayores, sin exigencias físicas o deportivas. Consiste en bota larga de yeso con tobillo en equino y rodilla en flexión por tres semanas, y luego tres semanas bota corta de yeso para continuar con rehabilitación hasta lograr una movilidad normal del tobillo. El tratamiento quirúrgico se prefiere en pacientes más jóvenes, con actividad deportiva. Consiste en una sutura con material firme terminoterminal, procurando cerrar la vaina sinovial que envuelve el tendón. En el postoperatorio debe continuar con una inmovilización similar al del tratamiento ortopédico. El tratamiento quirúrgico da mayor seguridad y tiene menor posibilidad de una nueva ruptura.

## RUPTURA DEL TENDON LARGO DEL BICEPS

Se produce en forma espontánea, en pacientes mayores, habitualmente con una historia de tendinitis previa o de hombro doloroso. El paciente advierte una masa redondeada en la cara anterior del brazo, producida por la retracción del vientre muscular de la porción larga del biceps, indolora o poco dolorosa y con conservación de la función. El tratamiento, habitualmente, es conservador ya que no produce alteraciones funcionales. En algunos pacientes la deformación estética puede ser indicación de cirugía, pero la masa muscular disminuye espontáneamente con el tiempo y la rehabilitación asegura una función adecuada.

## RUPTURA DEL TENDON DEL CUADRICEPS Y DEL TENDON ROTULIANO

La ruptura de estos tendones ocurre al producirse una fuerte concentración del cuádriceps con la rodilla en flexión. Se ve en pacientes mayores o con patología basal (por ejemplo, artritis reumatoide, lupus). El paciente presenta dolor e incapacidad en extender su rodilla. Se palpa una depresión por sobre la rótula en la ruptura del tendón del cuádriceps o por debajo de la rótula en la ruptura del tendón rotuliano. El tratamiento es quirúrgico reforzando la sutura con fascia e inmovilización por cuatro a seis semanas con rodillera de yeso seguido de una adecuada rehabilitación.

---

## BIBLIOGRAFIA

---

### Bibliografía Ortopedia

1. Caillet, René. Rodilla, Brazo, Hombro, Dorso, Cuello. Editorial El Manual Moderno S.A. (1979).
2. Cavero J., René. Patología del pie. 1ª Edición. Editorial Universitaria (1991).
3. Edeiken, J. Diagnóstico radiológico de las enfermedades de los huesos. 3ª Edición. Editorial Médica Panamericana (1984).
4. Hoppenfeld, S. Neurología Ortopédica. (1981).
6. Jaffe, Henry L. Metabolic, Degenerative and Inflammatory Diseases of Bone and Joints. 1ª Edición. Editorial Lea and Febiger (1975).
7. Kelley, Harris, Ruddy, Sledge. Textbook of Rheumatology. Fourth Ed. (1993).
8. Lange, Max. Afecciones del Aparato Locomotor. 1ª Edición. Ed. JIMS, Barcelona (1969).
9. Lelievre. Cirugía del pie. 4ª Edición Toray - Masson, Barcelona (1982).
10. Mann, Roger A.; Cirugía del pie 5a. Edición. Editorial Médica Panamericana (1987).
11. McCarty, Daniel, Koopman, William. Arthritis and Allied Conditions. Twelfth Edition. Lea and Febiger (1993).
12. Resnick, D. and Niwayama Gen. Diagnosis of Bone and Joint Disorders. W.B. Saunders Co (1981).
13. Rothmann and Simeone. The Spine. 2ª Edición Editorial W.B. Saunders Co. (1982).
14. Tachdjian, M. Pediatric Orthopedics. 2ª Edición (1990).

### Bibliografía Traumatología

1. Campbell, Willis, Cohoon. Cirugía Ortopédica. 7ª Edición. Editorial Médica Panamericana (1988).
2. De Palma. Tratamiento de fracturas y luxaciones. ATLAS. 3ª Edición. Editorial Panamericana (1984).
3. Evarts, C., McCallister. Surgery of the musculoskeletal System. Editorial Churchill Livingstone (1983).
4. Insall, John, M. Cirugía de la rodilla. 1ª Edición Médica Panamericana, Buenos Aires, Argentina (1986).
5. Lange, Max. Afecciones del Aparato Locomotor. 1ª Edición. Editorial JIMS, Barcelona (1969).
6. Müller, Allgöwer, Willenegger. Manual of internal fixation. 3ª Edición. Editorial Científico-Médica (1992).
7. Rothmann and Simeone. The Spine. 2ª Edición. Editorial W.B. Saunders Co. (1982).
8. Sarmiento, Lata. Tratamiento funcional incruento de las fracturas. Editorial Médica Panamericana, Buenos Aires, Argentina (1986).
9. Watson, Jones. Fractures and Joint Injuries. Fifth Edition. Editorial J.N. Wilson (1976).

## **Bibliografía tumores óseos**

1. Ackermann, L.V., Spjut, H.J. Tumors of the bones and joints. Atlas of Tumors Pathology. Fasc. 4. Armed Forces Unstitute of Pathology. Washington D.C.; Thirth Edition (1993).
2. Atlas Radiologique des Tumeurs Osseusses. Le Comite Neer Caudais des Tumeurs Osseus. Maloine, S.A. Editorial Paris (1974).
3. Dahlin, D.C. Bone Tumors. Thirth Edition. Thomas Springfield. Illinois (1978).
4. Edeiken, J. Diagnóstico radiológico de las enfermedades de los huesos. 3ª Edición. Editorial Panamericana (1984)
5. Enneking, W.F. A system of Staging Musculo Skeletal Neoplasms. Clinical Orthopaedics and Related Research. N° 204: 9-24 (1985).



6. Grundmann, E. y col. Histo-diagnostic remarks of bone tumors. A review of 3.026 cases registred in Knochengesch Wuldstregister Westfalen. Path. Res. Pract. 166:5-24 (1979).
7. Huvos, A. Bone tumors. W.B. Saunders Co. Philadelphia (1991).
8. Jaffe, Henry L. Metabolic, Degenerative and Inflammatory Diseases of Bone and Joints. 1ª Edición. Editorial Lea and Febiger (1975).
9. Jaffe, Henry L. Tumors and tumorous conditions in the bone and joints. Lea and Fabiger. Philadelphia (1958).
10. Lichtenstein, L. Bone Tumors. Fifth Edition. Mosby. St. Louis. Missouri (1977).
11. Schajowicz, Fritz. Tumores y lesiones pseudo-tumorales de huesos y articulaciones. Editorial Panamericana. Buenos Aires (1982).
12. Schajowicz, Fritz. Tipos histológicos de tumores óseos. Organización mundial de la salud: Ginebra (1972).
13. Resnick, D. and Niwayama Gen. Diagnosis of Bone and Joint Disorders. W.B. Saunders Co. (1981).

---

## PRIMERA SECCION. PATOLOGIA TRAUMATICA

---

### Capítulo Primero. Fracturas. Estudio General.

---

#### Definición y Concepto

---

La definición clásica de fractura: "solución de continuidad, parcial o total de un hueso", aun cuando corresponda a la realidad, por su misma simplicidad, no logra dar toda la significación patológica de lo que realmente ocurre en una fractura. Cuando ello sucede, todos los otros elementos del aparato locomotor resultan o pueden resultar igualmente dañados; se lesionan en mayor o menor grado articulaciones, músculos, vasos, nervios, etc., sea en forma directa por acción del traumatismo o indirecta como consecuencia de las acciones terapéuticas. Tal es así, que no es infrecuente que el origen de las complicaciones o de las secuelas, a veces invalidantes, no nacen directamente del daño óseo en sí mismo, sino del compromiso de las partes blandas directa o indirectamente involucradas en el traumatismo.

La fractura pelviana, con rasgo cotiloídeo, como fractura de pelvis propiamente tal, no implica problemas; la complicación grave, tanto terapéutica como en sus secuelas, deriva del compromiso de la articulación de la cadera. La fractura del calcáneo, de los cuerpos vertebrales, de la base del cráneo, etc., son otros tantos ejemplos pertinentes.

Esta concepción más amplia de lo que es una fractura, en su realidad anatómica y fisiopatológica, no debe ser olvidada, porque cada uno de estos distintos aspectos involucrados en la fractura deben ser cuidadosamente considerados y evaluados en toda fractura, por simple que ella parezca.

Una definición conceptual de fractura sería: "un violento traumatismo de todos los elementos del aparato locomotor y órganos vecinos, donde uno de ellos, el hueso, resulta interrumpido en su continuidad".

---

## PRIMERA SECCION. PATOLOGIA TRAUMATICA

---

### Capítulo Primero. Fracturas. Estudio General.

---

#### Factores de estudio en un fracturado

---

Todo fracturado, cualquiera que sea el hueso comprometido, debe ser objeto de un estudio muy complejo, que comprende los siguientes aspectos:

I. [Etiología](#):

1. Causas predisponentes
2. Causas determinantes

II. [Edad](#)

III. [Clasificación](#) según:

1. Grado de compromiso óseo y partes blandas
2. Dirección del rasgo de fractura
3. Desviación de los fragmentos
4. Ubicación del rasgo de fractura

IV. [Síntomas y signos](#)

V. [Estudio radiográfico](#)

VI. [Pronóstico](#)

VII. [Tratamiento](#):

1. De suma urgencia
2. De simple urgencia
3. Definitivo

## VIII. Complicaciones

De cada uno de estos factores, sin exceptuar a ninguno, dependen importantes hechos clínicos que se proyectan al diagnóstico, pronóstico y tratamiento.

---

## PRIMERA SECCION. PATOLOGIA TRAUMATICA

---

### Capítulo Primero. Fracturas. Estudio General.

---

#### Factores de estudio en un fracturado

---

## ETIOLOGIA

### 1. Causas predisponentes

Están determinadas por circunstancias, generalmente patológicas, que disminuyen la resistencia física del hueso, de tal modo que traumatismos de mínima cuantía, son capaces de producir su fractura.

Entre ellas tenemos:

#### 1.1 Causas fisiológicas

- a. Osteoporosis senil.
2. Osteoporosis por desuso (parapléjicos, secuelas de polio, etc.): en que los segmentos esqueléticos han dejado de soportar el peso del cuerpo, y por lo tanto este estímulo osteogénico es débil o inexistente.
3. Osteoporosis iatrogénica: es el caso de enfermos sometidos a largos tratamientos corticoídeos; en ellos no son raras las fracturas "espontáneas" de los cuerpos vertebrales o cuello de fémur.

Se han descrito cuadros similares debidos a largos tratamientos con drogas anticonvulsivantes, gastrectomizados, síndromes de mala absorción, etc.

#### 1.2 Causas patológicas

Corresponden a aquellas que, en forma directa o indirecta, provocan una importante alteración en la estructura del esqueleto (disostosis hiperparatiroidea, displasia fibrosa poliostótica, etc.) o en un hueso determinado (quiste óseo simple o aneurismático, metástasis, mieloma, etc.). En todos estos casos, la lesión ósea adquiere el carácter de una lesión osteolítica y el hueso, disminuido en su resistencia, se fractura en forma prácticamente espontánea o como consecuencia de un traumatismo mínimo (fractura en hueso patológico).

Existen por lo tanto situaciones fisiológicas y patológicas que predisponen al hueso a sufrir fracturas fáciles y ello obliga a considerar esta posibilidad, sobre todo cuando la lesión ha sido determinada por un traumatismo desproporcionadamente leve en relación al daño óseo, o en personas de edad avanzada, donde no son infrecuentes algunos de los factores señalados (osteoporosis, metástasis, mielomas, etc.).

## 2. Causas determinantes

Son aquéllas que han actuado en forma directa o indirecta en la producción de la fractura; la magnitud del traumatismo supera la resistencia física del hueso y éste se fractura.

Es importante considerar este hecho, porque si la fuerza traumática fue de tal magnitud que llegó a la fractura de un hueso sano, es lógico suponer que también pudieran haber sufrido lesiones las partes blandas vecinas, y de hecho con frecuencia así ocurre: fracturas pelvianas con lesiones vesicales; de cráneo con daño cerebral, fracturas vertebrales con daño de médula espinal; lesiones vasculares, neurológicas periféricas, etc., son producidas por lo general por el impacto que fracturó el hueso.

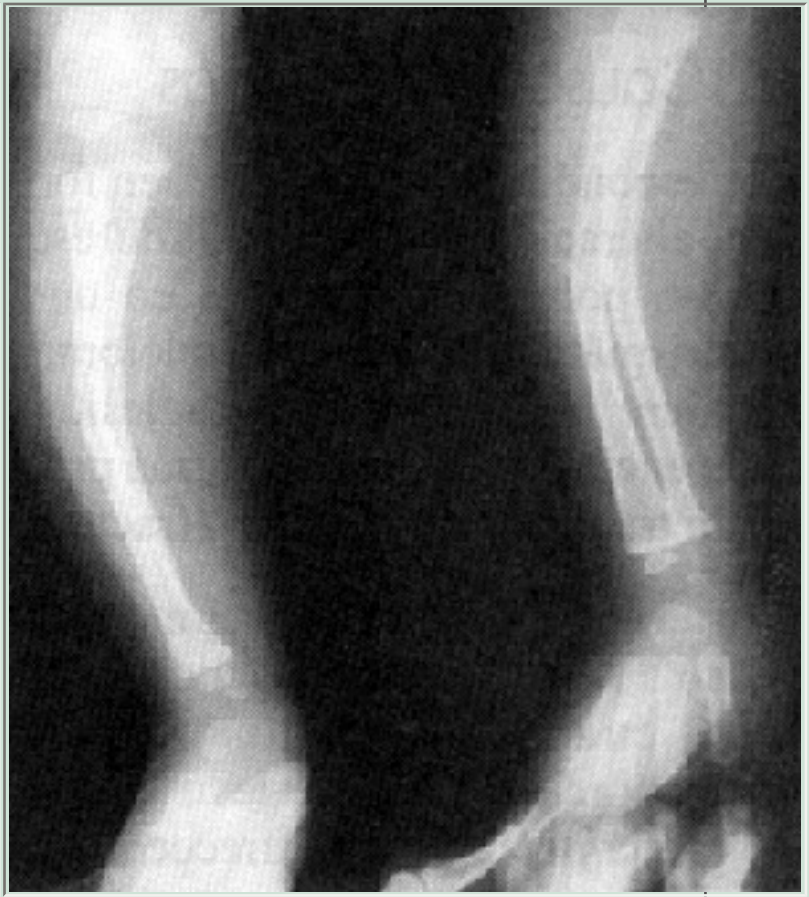La variedad de tipos de traumatismo es enorme, y con frecuencia actúan fuerzas distintas y simultáneas.

En general se reconocen:

1. **Traumatismos directos:** perpendiculares al eje del hueso: provocan una fractura de rasgo horizontal (Figura 2); si ocurre en segmentos con dos huesos (pierna o antebrazo), ambos rasgos se encuentran sensiblemente a un mismo nivel.  
Traumatismo directo con flexión del segmento: aplastamiento de la pierna por la rueda de un vehículo, por ejemplo. El rasgo de fractura es complejo y suele existir un tercer fragmento (fractura en ala de mariposa) (Figura 3d).
2. **Traumatismo indirecto:** la fuerza actúa en forma tangencial, provocando un movimiento forzado de rotación del eje del hueso.  
La fractura de los esquiadores, en que el pie, fijo al esquí, se atasca y el cuerpo gira sobre su eje, provoca una fractura de rasgo helicoidal, de alta peligrosidad.  
Traumatismo indirecto por aplastamiento: en caídas de pie.  
Frecuente en huesos esponjosos comprimidos entre dos fuerzas antagónicas (calcáneo, cuerpos vertebrales, por ejemplo) (Figura 2).  
Traumatismo indirecto, por violenta tracción muscular: provocan fracturas por arrancamiento, con separación de los fragmentos (rótula, olécranon). No son raras de encontrar en epilépticos, electroshock, atletas (Figura 2).

## Figura 2

Imagen característica de una fractura "en tallo verde" de la diáfisis de los huesos del antebrazo.





---

## PRIMERA SECCION. PATOLOGIA TRAUMATICA

---

### Capítulo Primero. Fracturas. Estudio General.

---

#### Factores de estudio en un fracturado

---

##### EDAD

Es un factor que modifica todo el cuadro clínico de una fractura: síntomas, signos, pronóstico y tratamiento, son enteramente distintos según el enfermo sea un niño, adolescente, adulto o anciano.

Así, cualquier fractura ocurrida en el mismo hueso, con idénticos caracteres, se constituye en una patología distinta en cada una de las etapas señaladas.

1. **En el niño:** La fractura posee características que le son muy propias:

- Ocurre en un hueso con un gran componente fibrocartilaginoso, que lo hace resistente a las solitudes mecánicas (flexión, rotación, etc.); por ello, generalmente la fractura es incompleta y sus fragmentos permanecen unidos (fracturas en tallo verde).
- El hueso posee un enorme potencial osteogénico, por lo que los plazos de consolidación son cortos.
- El esqueleto, en general, posee una gran capacidad de remodelación frente a las solitudes estático-dinámicas; por ello el niño es capaz de remodelar el segmento fracturado en el curso de su crecimiento, y hace que defectos en la reducción de los ejes, separación de los fragmentos, etc., que serían intolerables en el adulto, se corrijan en forma perfecta en el curso de algunos años. Por lo mismo resulta de excepción la necesidad de emplear métodos quirúrgicos para resolver situaciones que el organismo del niño resuelve en forma natural. El retardo de consolidación, la pseudoartrosis, consolidaciones viciosas, etc., son excepcionales, y todo ello hace que, en general, el pronóstico de las fracturas a esta edad sea bueno.
- En los niños las fracturas pueden verse complicadas por el compromiso de los cartílagos de crecimiento, provocando su cierre asimétrico y generando posteriormente una desviación viciosa del segmento, al continuar el crecimiento (por ejemplo, codo-varo como secuela de la fractura supracondílea de codo en el niño).

2. **En el adulto:** El problema es distinto porque actúan situaciones enteramente diferentes:

- La existencia de un esqueleto fuerte y resistente hace que, frente a una fractura, deba inferirse que el traumatismo debió ser violento; de ello se deduce que resulta procedente considerar la posibilidad de que haya lesiones de otros órganos o vísceras, y ello debe ser investigado.
- La potencia muscular del adulto determina con frecuencia desviaciones importantes de los fragmentos óseos fracturados, a veces muy difíciles de corregir o de estabilizar, y ello obliga con frecuencia a recurrir al recurso quirúrgico para su corrección.

- Potencialidad osteogénica: debe ser considerada como buena, y de allí que no debiera haber entorpecimientos intrínsecos para la generación del callo óseo, cuando el tratamiento ha sido efectuado correctamente.

### 3. **En el anciano:** También aquí la situación cambia.

- La fragilidad del hueso, determinada por la osteoporosis que en mayor o menor grado siempre existe, hace que las fracturas se produzcan con relativa facilidad, en desproporción con la magnitud del traumatismo. Las fracturas del cuello del fémur, de los cuerpos vertebrales, son buenos ejemplos de ello.
- La capacidad osteogénica se encuentra disminuida, lo que se traduce en un riesgo de retardo de consolidación o de pseudoartrosis. Las prolongadas inmovilizaciones con yeso o largas estadías en cama, contribuyen a acentuar los factores negativos que son propios en fractuados de esta edad. Atrofia muscular, rigidez articular, acentuación de la osteoporosis por desuso, etc., son factores inherentes a la fractura del anciano y deben ser cuidadosamente considerados. Todo ello hace que el pronóstico vital y funcional en el anciano fracturado deba ser considerado con reservas.

---

## PRIMERA SECCION. PATOLOGIA TRAUMATICA

---

### Capítulo Primero. Fracturas. Estudio General.

---

#### Factores de estudio en un fracturado

---

#### CLASIFICACIONES DE LAS FRACTURAS

Las fracturas deben ser clasificadas desde diferentes puntos de vista; cada uno de estos distintos aspectos determina diferencias importantes en el juicio diagnóstico, pronóstico y terapéutico.

1. [Según el grado de compromiso óseo](#)
2. [Según la dirección del rasgo](#)
3. [Según la desviación de los fragmentos](#)

---

## PRIMERA SECCION. PATOLOGIA TRAUMATICA

---

### Capítulo Primero. Fracturas. Estudio General.

---

#### Factores de estudio en un fracturado

---

#### SINTOMATOLOGIA

Los síntomas y signos que directa o indirectamente sugieren la existencia de una fractura son siete:

1. Dolor.
2. Impotencia funcional.
3. Deformación del segmento.
4. Pérdida de los ejes del miembro.
5. Equímosis.
6. Crépito óseo.
7. Movilidad anormal del segmento.

Mientras algunas fracturas presentan sólo algunos de ellos, otras se manifiestan con toda la sintomatología completa.

En general son de sintomatología escasa las fracturas de huesos esponjosos (escafoides carpiano, vértebras), las fracturas epifisiarias de rasgos finos (fisuras), o aquéllas no sometidas a tracciones musculares o sin desplazamientos ni exigencias mecánicas (cráneo); por estas circunstancias, pueden pasar inadvertidas; el diagnóstico se hace en forma tardía, el tratamiento se retrasa y la evolución de la fractura se complica.

En cambio, son de sintomatología ruidosa, indisimulable, las fracturas diafisiarias de las extremidades sometidas a exigencias funcionales; en fracturas de este tipo se suelen dar todos los signos y síntomas descritos.

#### 1. Dolor

Es el síntoma más frecuente y constante; en la práctica clínica no hay fracturas indoloras.

Se manifiesta como un dolor generalizado a una extensa zona, pero es muy preciso, localizado y extremadamente intenso en el sitio mismo de la fractura (one finger pain); allí es perdurable en el tiempo y puede ser muy relevante para indicar la existencia de una fractura.

Sin embargo, debe tenerse presente que fracturas de rasgos muy finos, de huesos esponjosos (escafoides carpiano), fisuras o fracturas incompletas, o "por cansancio o fatiga", suelen expresarse por dolor tan tenue y poco relevante que con facilidad inducen a engaño.

Fracturas en que el dolor sea poco intenso, en desproporción a la magnitud del daño óseo, deben despertar de inmediato la sospecha de una fractura en hueso patológico; quistes óseos en el niño o adolescente, metástasis o mieloma en el adulto o anciano; o una neuropatía que altera el nivel de la sensibilidad dolorosa.

## 2. Impotencia funcional

Constituye un signo importante para el diagnóstico; sin embargo, no son pocas las fracturas en las cuales la impotencia funcional es mínima, compatible con una actividad casi normal.

Presentan impotencia funcional relativa, fracturas de huesos esponjosos, con escasas exigencias mecánicas (escafoides carpiano), algunas fracturas epifisarias enclavadas (cuello del húmero, maleolo peroneo o tibial), diáfisis del peroné, fractura de cuerpos vertebrales, especialmente dorsales, etc.

Frente a un traumatismo óseo, directo o indirecto, con dolor e impotencia funcional, por discretos que ellos sean, debe ser planteada la posibilidad de una fractura y la necesidad de una radiografía es obligatoria.

Por el contrario, presentan impotencia funcional absoluta la casi totalidad de las fracturas diafisarias o de huesos sometidos a exigencias estático-dinámicas (tibia, fémur, pelvis, etc.); fracturas enclavadas del cuello del fémur o transversales de diáfisis tibial con integridad del peroné, que permiten una estadía de pie y aun un cierto grado de posibilidad de caminar, deben ser considerados como casos excepcionales.

## 3. Deformación del segmento

Producida por el edema post-traumático y hematoma de fractura. Suele ser de aparición precoz y su magnitud está dada por el daño, especialmente de las partes blandas; el aumento de volumen y la deformación son especialmente notorias y rápidas en fracturas cubiertas por tegumentos de poco espesor: fracturas maleolares del tobillo, de la epífisis inferior del radio, por ejemplo.

## 4. Pérdida de los ejes

Producida por las desviaciones de los fragmentos óseos, sea por contractura de las masas musculares insertas en ellos o por la fuerza misma del impacto.

Son muy notorias en fracturas de huesos que prestan inserción a fuertes masas musculares, determinando desplazamientos tan característicos que llegan a ser patognomónicos; por ejemplo: fractura del cuello del fémur, de clavícula, extremo superior del húmero, metáfisis inferior del fémur.

Este hecho debe ser considerado cuando se procede a la reducción ortopédica y estabilización de fracturas de este tipo. Una causa principal en la dificultad para reducir estas fracturas o en conseguir la estabilización de los fragmentos, radica justamente en la acción contracturante de las masas musculares insertas en los segmentos óseos comprometidos.

## 5. Equímosis

Producida por la hemorragia en el foco de la fractura, así como en el desgarro de las partes blandas adyacentes. Tiene dos características que la diferencian de las equímosis producidas por un golpe directo:

- a. Son de aparición tardía: horas o días después de ocurrida la fractura, dependiendo de la magnitud de la hemorragia y de la profundidad del foco de fractura. Son rápidas de aparecer en fracturas de huesos superficiales (maléolo peroneo, por ejemplo) y más tardías en fracturas de huesos profundamente colocados, como fracturas pelvianas (equímosis perineales) o de base de cráneo (equímosis retro-auriculares, faríngeas o peri-oculares).
2. Aparecen en sitios no siempre correspondientes a la zona de la fractura. Son típicas las equímosis de la fractura del cuello del húmero, que descienden por la cara interna del brazo hasta el codo o por la cara lateral del tórax; o las equímosis peri-oculares, retro-auriculares o faríngeas de las fracturas de la base del cráneo.

Son diferentes los caracteres de las equímosis producidas por golpes directos (hemorragias por ruptura de vasos subcutáneos): son inmediatas y aparecen en el sitio contundido.

## 6. Crépito óseo

Producido por el roce entre las superficies de fractura; se traduce por una sensación táctil profunda percibida por el enfermo, o simplemente audible, captada por el enfermo o el médico.

Son dos las condiciones que permiten que haya crépito óseo:

- a. Que los extremos de fractura se encuentren en íntimo contacto entre sí.
2. Que haya posibilidad de desplazamiento entre ellos.

No hay crépito óseo, por lo tanto, en fracturas fuertemente enclavadas (fractura de Colles, por ejemplo) o en fracturas cuyos segmentos se encuentren separados (fracturas diafisarias con desplazamiento de fragmentos: húmero o fémur, por ejemplo).

Corresponde a uno de los dos signos patognomónicos propios de las fracturas (el otro es la movilidad anormal del segmento óseo).

No procede intentar investigarlo, por el riesgo implícito de provocar, con la maniobra misma, el desplazamiento de los fragmentos que quizás se encontraban bien reducidos y enclavados, transformando así, una fractura de tratamiento simple, en otra con fragmentos desplazados y quizás de difícil reducción y contención. Tampoco debe ser olvidada la posibilidad de daño vascular, neurológico o de piel producido por el desplazamiento provocado.

## 7. Movilidad anormal

Corresponde al segundo signo patognomónico, y está determinado por el desplazamiento de los fragmentos de fractura. El riesgo que este desplazamiento óseo lleva consigo, al lesionar vasos, nervios o tegumentos cutáneos (fractura expuesta), obliga a tomar precauciones extremas en la movilización y traslado de enfermos fracturados, especialmente de las extremidades.

### En resumen

- Son siete signos y síntomas que con frecuencia acompañan a todo fracturado.
- De ellos solamente dos son patognomónicos: crépito óseo y movilidad anormal del segmento comprometido.
- Hay ciertas desviaciones que por lo típicas y constantes llegan a ser patognomónicas. Ejemplo, la desviación en "dorso de tenedor" de la muñeca en la fractura de Colles.
- Hay ciertas equímosis que por su ubicación tan característica, también llegan a ser consideradas como patognomónicas: peri-oculares, retro-auriculares o faríngeas en las fracturas de la base del cráneo.
- Un accidentado que presente aunque sea uno de los síntomas o signos señalados, obliga a pensar en una posible fractura y ello a su vez obliga a un correcto examen radiográfico; el ahorro de placas radiográficas suele llevar a errores de diagnóstico muy graves, que el enfermo paga con su salud y el médico con su prestigio.



---

## PRIMERA SECCION. PATOLOGIA TRAUMATICA

---

### Capítulo Primero. Fracturas. Estudio General.

---

#### Factores de estudio en un fracturado

---

#### EXAMEN RADIOGRAFICO

En la inmensa mayoría de los casos, la anamnesis y el buen examen físico permiten sospechar fundadamente el diagnóstico; el examen radiográfico no hace otra cosa que confirmarlo. Sin embargo, la exigencia de realizar un correcto estudio radiográfico es absoluta.

1. Confirma la existencia de la fractura.
2. Informa de las características anatómicas de la fractura, que no siempre pueden ser determinadas por el examen clínico: posición de los fragmentos, número y orientación de los rasgos de fractura (oblícuos, transversales, espiroídeos, etc.), angulación, acabalgamiento, rotación, etc., son datos semiológicos que la radiografía informa con exactitud.
3. En lesiones en que el diagnóstico es evidente (luxación del hombro o cadera, por ejemplo), la radiografía puede demostrar otras lesiones no detectadas: fractura del troquíter o del reborde cotiloídeo.
4. Hay un aspecto médico-legal involucrado. Puede resultar muy difícil para el médico justificar la omisión de un estudio radiográfico cuando se ignoró la existencia de una fractura, que llevó a un diagnóstico y a un tratamiento equívoco.

Fracturas maleolares del tobillo, de escafoides carpiano, aplastamientos vertebrales, considerados como esguinces simples o contusiones sin importancia, han sido causa de enjuiciamientos legales, muy desagradables.

#### Conclusión

Es una buena práctica clínica que, ante la más leve sospecha de una fractura, se exijan buenas radiografías; el no hacerlo implica un grave error de procedimiento.

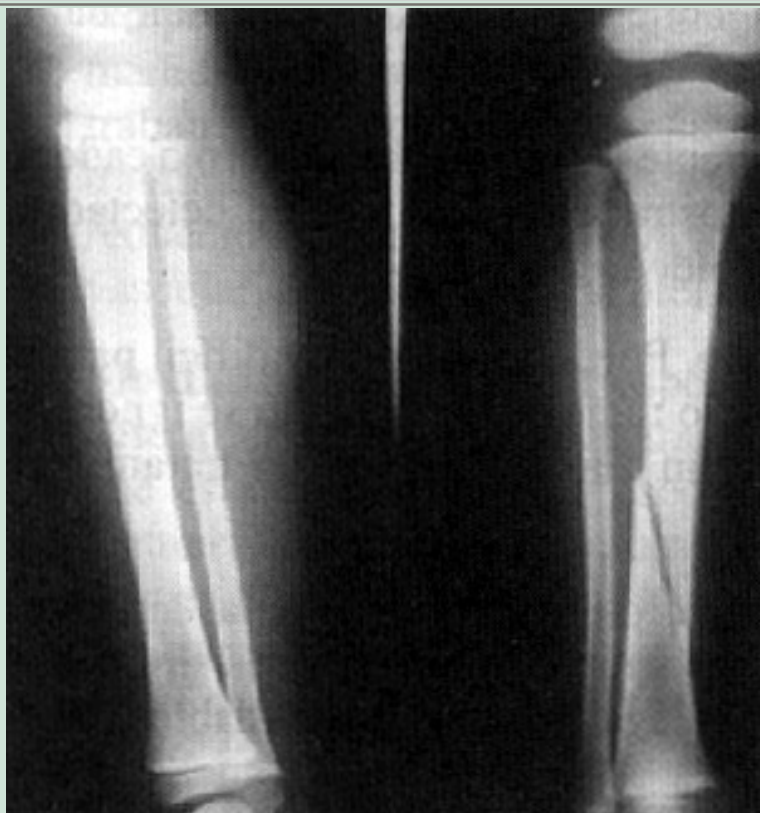#### Condiciones que debe cumplir el examen radiográfico

Resulta evidente que la radiografía se constituye en el principal elemento semiológico en el diagnóstico de las fracturas; pero puede constituirse a la vez en fuente de graves errores de interpretación, si no se cumplen en ellas ciertas exigencias de procedimiento.

1. Las radiografías deben ser de excelente calidad técnica. Deben ser desechadas placas manchadas, mal reveladas, de poca o excesiva penetración. Lesiones graves de columna o pelvis pueden pasar inadvertidas cuando, por mala preparación del enfermo, hay exceso de gases intestinales.
2. El foco de fractura debe encontrarse en el centro de la placa; deben exigirse

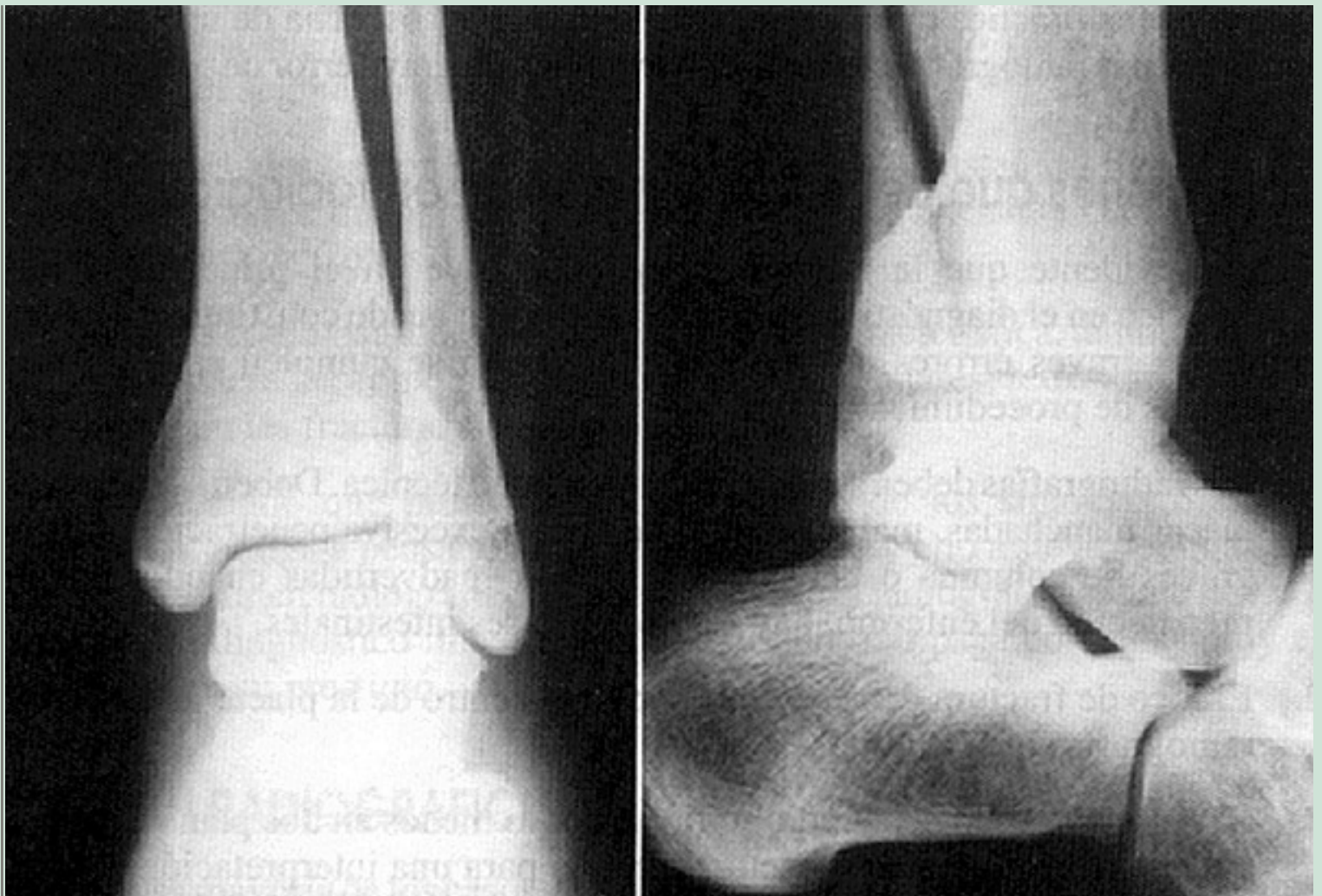
radiografías bien centradas.

3. El segmento óseo debe radiografiarse por lo menos en dos planos, perpendiculares entre sí; algunas fracturas exigen para una interpretación correcta y segura, tres o más planos de incidencia (fracturas de escafoides, calcáneo, pelvis, etc.) (Figuras 7 y 8). Es preferible prescindir de todo estudio radiográfico, si se cuenta con una sola proyección. El riesgo y gravedad del error son inmensos.



**Figura 7**

Fractura de rasgo oblicuo en tibia de un niño. Obsérvese como en proyección lateral, el rasgo de fractura no se observa. Importancia de practicar el estudio radiográfico en dos planos.



**Figura 8**

Fractura del maleolo peroneo. Importancia de exigir dos proyecciones para el diagnóstico de las fracturas. En la radiografía AP, no es posible observar el rasgo de fractura, que resulta evidente en la proyección lateral.

1. La placa radiográfica debe incluir por lo menos una de las dos articulaciones del hueso fracturado; idealmente debiera exigirse que aparezca la articulación proximal y la distal.

Una fractura diafisaria del cúbito, que no muestre el codo, por ejemplo, puede hacer que pase inadvertida la luxación radio-humeral (luxo-fractura de Monteggia); una fractura de 1/3 distal de tibia, cuya radiografía no muestra todo el peroné, puede hacer ignorar la fractura del cuello de este hueso. Los ejemplos pueden multiplicarse hasta el infinito.

Errores de procedimiento de este tipo, son responsables de gravísimos errores de diagnóstico y tratamiento.

2. En determinados huesos, los rasgos de fractura pueden ser tan finos u orientados de tal manera, que con facilidad pueden pasar inadvertidos, aun en radiografías técnicamente correctas.

El procedimiento radica en repetir la radiografía, buscando otros planos de incidencia, o inmovilizar el segmento, como si la fractura existiese en la realidad y repetir el examen 10 a 15 días después. La hiperemia propia del foco de fractura, determina un cierto grado de reabsorción ósea en torno a la fisura, y ahora el rasgo, de existir, será evidente (por ejemplo: fractura de escafoides carpiano).

3. Se debe exigir un adecuado grado de penetración de los rayos; una radiografía correctamente tomada, muestra con claridad la trama ósea del hueso esponjoso de la epífisis, y las partes blandas aparecen tenuemente marcadas; una radiografía con gran penetración de los rayos (dura), hace desaparecer la sombra de las partes blandas, y la zona extra-esquelética aparece densamente oscura; una radiografía de poca penetración, en cambio, muestra muy marcadas las partes blandas, y la silueta ósea aparece como densamente calcificada. Con tales errores técnicos se pueden hacer aparecer, tanto como borrar, callos óseos en evolución.
4. Por último, no son raros los casos en que son útiles estudios radiográficos en los cuales las articulaciones aparecen en determinadas posiciones funcionales. Tales son por ejemplo: radiografías de rodilla, con posición forzada en valgismo o varismo exagerado (ruptura de ligamentos laterales); o de columna cervical, en flexión o extensión (sub-luxaciones); o de tobillo, con la articulación en eversión o inversión forzada (ruptura de los ligamentos tibio peroneos anterior y posterior y laterales del tobillo).

## Riesgos de los rayos X

Nadie ignora la acción nociva de la radiografía sobre los tejidos que la reciben, sobre todo cuando la exposición es frecuente y prolongada. Si bien es cierto que la perfección de los aparatos modernos requieren de menos dosis de radiación para los exámenes convencionales, no es menos cierto que el riesgo de irradiación excesiva persiste y el médico no la debe ignorar, en defensa propia y de su enfermo; el riesgo es mayor para el traumatólogo que hace uso frecuente de la radioscopia para el control de reducciones, si se considera que una radiación excesiva tiene efecto acumulativo en el seno de los tejidos, y su acción, al persistir por varios días, se va sumando a la acción de las sucesivas exposiciones.

Descamación epitelial, ausencia de vellos en las manos y dedos, uñas agrietadas, erosiones pertinaces, ulceraciones y carcinoma cutáneo, son el precio que muchos cirujanos han pagado por su imprudencia.

A ello ha de agregarse que la radioscopia, aun con amplificador de imagen y pantalla de televisión incorporada, como método de diagnóstico es altamente inseguro, y al usarlo con ese fin, el traumatólogo se expone a cometer los más lamentables errores. Como procedimiento diagnóstico debe ser formalmente proscrito. Es casi irresistible la tentación de controlar reducciones o estabilidad de fragmentos de fracturas en tratamiento, pero los riesgos son terribles. El procedimiento es poco racional si consideramos que el control correcto con una radiografía es rápido, fiel y permanece como documento de control.

## Tomografía axial computada

Al ofrecernos imágenes tridimensionales del foco de fractura, se constituye en un recurso de potencialidad diagnóstica extraordinariamente valioso, sobre todo en áreas en las cuales, por su compleja constitución anatómica, las proyecciones posibles con la radiología simple no logran una información completa de la verdadera posición de los fragmentos óseos. Nuevos procedimientos, tomográficos computados, como la computación helicoidal, han logrado una exactitud absoluta en su información.



---

## PRIMERA SECCION. PATOLOGIA TRAUMATICA

---

### Capítulo Primero. Fracturas. Estudio General.

---

#### Factores de estudio en un fracturado

---

#### DIAGNOSTICO

En la inmensa mayoría de los casos, es posible un diagnóstico certero o por lo menos con un alto porcentaje de exactitud, con una buena anamnesis y un correcto examen físico; ni siquiera requiere el mover al enfermo, ni al segmento lesionado. La observación cuidadosa, la valoración de los detalles morfológicos, la posición de los segmentos: angulación, acortamiento o rotación del segmento, etc., en general son más que suficientes para que el diagnóstico sea hecho con seguridad o con gran aproximación, suficiente como para permitir tomar una conducta consecuente.

En estas circunstancias se debe actuar con prudencia:

- a. No mueva al enfermo en forma brusca.
2. No mueva el miembro lesionado; si ello es imprescindible, proceda con sumo cuidado. No olvide que puede ser usted el culpable de provocar desplazamientos de los segmentos óseos: lesiones vasculares, neurológicas (medulares en fractura de columna), lesiones de los segmentos cutáneos (fractura expuesta) con frecuencia han sido provocados por olvidar estas recomendaciones.

El estudio radiográfico, que debe ser realizado lo antes posible, en la mayoría de los casos no hace sino que confirmar un diagnóstico clínico evidente o una sospecha razonable.



---

## PRIMERA SECCION. PATOLOGIA TRAUMATICA

---

### Capítulo Primero. Fracturas. Estudio General.

---

#### Factores de estudio en un fracturado

---

#### PRONOSTICO

Toda fractura, cualquiera sea el hueso lesionado, debe ser considerada como de mal pronóstico basal; olvidar este concepto elemental lleva con frecuencia a restarle la debida importancia a una fractura considerada con ligereza como sin gravedad. Ello puede inducir a descuido en el manejo del enfermo y, como regla, los resultados son malos. No pocas rigideces articulares, retardos de consolidación o pseudoartrosis obedecen a esta causa.

Son varias las circunstancias que justifican esta inquietud:

1. Toda fractura implica un período de inmovilización determinado, que conlleva el riesgo cierto de rigidez articular a veces invencible, atrofia muscular, etc.
2. Resulta imposible predecir el tiempo que habrá de mantenerse el tratamiento.
3. Tampoco resulta posible asegurar que haya una correcta consolidación, así tampoco el tiempo en que ella se producirá.
4. Desde el punto de vista legal, por el solo hecho del largo plazo de mejoría que implica, tiene el carácter de "lesión grave" y ello puede tener implicancias judiciales muy graves e insospechadas.

Además de estos hechos que determinan una gravedad basal, hay circunstancias que agregan un mal pronóstico a cualquier fractura; deben ser cuidadosamente considerados, ya que pueden determinar conductas terapéuticas muy diferentes a casos similares en que estas circunstancias agravantes no existen.

Circunstancias que señalan un especial mal pronóstico:

1. Edad avanzada.
2. Fracturas expuestas.
3. Fracturas que deben ser intervenidas quirúrgicamente.
4. Fracturas con compromiso vascular o neurológico.
5. Con compromiso articular (intra-articulares): calcáneo, platinos tibiales, por ejemplo.
6. Con compromiso de masas musculares importantes.
7. Hay determinados huesos cuyas fracturas son especialmente graves, en general por compromiso de su irrigación: fracturas del cuello del astrágalo, escafoides carpiano, del 1/3 inferior de la tibia, 1/3 distal del cúbito, cuello del fémur.



## 8. Fracturas en hueso patológico.

Es una buena norma el procedimiento, frente a fracturas de este tipo, que desde el comienzo amenazan con generar complicaciones, advertir de este hecho al enfermo o familiares responsables. Puede resultar muy difícil explicar el porqué de estas complicaciones, cuando ellas ya se han producido y no hubo una advertencia previa.

---

## PRIMERA SECCION. PATOLOGIA TRAUMATICA

---

### Capítulo Primero. Fracturas. Estudio General.

---

#### Factores de estudio en un fracturado

---

#### TRATAMIENTO

El médico puede ser requerido para atender a un fracturado en tres circunstancias diferentes:

1. **Tratamiento de suma urgencia:** se realiza en el sitio mismo del accidente, sea en la carretera, campos deportivos, en el hogar, etc.

Allí tiene la obligación de practicar un tratamiento inmediato, empleando en ello los elementos simples que pueda tener a su disposición; en ese momento le será necesario recordar los principios elementales en el manejo de un fracturado, y más que nunca su actitud deberá ser decidida, rápida, inteligente y astuta. Con no poca frecuencia, del manejo adecuado que haga del enfermo en esas circunstancias, siempre dramáticas, dependerá el evitarle sufrimientos inútiles, prevenir complicaciones que pueden ser muy graves, y que pueden derivar en la pérdida de un miembro, en la instalación de una paraplejía o incluso en la pérdida de la vida.

Por lo tanto, la responsabilidad que el médico asume en estos momentos puede ser trascendente en el destino del enfermo y debe estar preparado para ello.

2. **Tratamiento de simple urgencia:** se realiza generalmente en un centro asistencial, no necesariamente especializado, pero que permite un correcto examen clínico, cambio del sistema de inmovilización si ello fuera necesario, practicar determinados tratamientos indispensables: hidratación, transfusión, etc., o algún examen ya más especializado: hemograma, hematocrito, radiografía, etc. Todo ello dependerá del nivel técnico-profesional del centro médico en el cual el enfermo fuera recibido.

En esta segunda etapa en el tratamiento de un fracturado, se considera que el médico puede cumplir con los siguientes objetivos:

- a. Evaluar el estado vital.
2. Correcta evaluación diagnóstica de la lesión y de sus posibles complicaciones: vasculares, neurológicas, viscerales, cutáneas, etc.
3. Determinación de conducta a seguir: hospitalización, traslado urgente, etc., según sea la situación del enfermo.
4. Realización de ciertas medidas terapéuticas que se requieren con urgencia, de acuerdo a la valoración del estado del paciente.

3. **Tratamiento definitivo:** se realiza en un hospital base o en un servicio especializado, donde pueda ser cumplido el último y tercer objetivo, cual es el tratamiento definitivo.

Mientras que en la primera y segunda circunstancia el tratamiento es realizado por médicos no especialistas y por ello con frecuencia los tratamientos no son definitivos, en la tercera y última etapa el manejo del enfermo queda a cargo de un especialista.

Cada etapa, de las tres descritas, posee una importancia trascendente, y todo médico debe poseer los conocimientos y criterio suficientes para actuar en forma adecuada, por lo menos en las dos primeramente señaladas.

[Tratamiento de Suma Urgencia](#)

[Tratamiento de Simple Urgencia](#)

[Tratamiento Definitivo](#)

[Tratamiento Ortopédico](#)

[Tratamiento Quirúrgico](#)

[Tracción Continua Transesquelética](#)

[Métodos Extraordinarios de Tratamiento de las Fracturas](#)

---

## PRIMERA SECCION. PATOLOGIA TRAUMATICA

---

### Capítulo Primero. Fracturas. Estudio General.

---

#### Factores de estudio en un fracturado

---

#### COMPLICACIONES DE LAS FRACTURAS

Deben ser consideradas según sea el momento en que se producen, en relación con la fractura.

Todas ellas implican un elevado riesgo, en que están en juego valores tan altos como pérdida de función de la extremidad o de la vida, sin contar con los sufrimientos físicos, psíquicos y de tiempo a que obligan, hasta su recuperación.

#### Complicaciones inmediatas

##### a. Shock traumático

Determinado por el dolor y la hemorragia en el foco de fractura; debe considerarse que fracturas como de diáfisis femoral o pelvis, son capaces de generar una hemorragia en el foco de fractura, que puede llegar a 1, 2 ó más litros de sangre, generando una anemia aguda y shock hipovolémico.

##### b. Lesiones neurológicas

Por compromiso de troncos nerviosos, sea por la contusión que provocó la fractura o directamente por los extremos óseos desplazados que comprimen, contusionan, elongan o seccionan el nervio.

Son clásicos los ejemplos:

- Lesión del radial en fractura de la diáfisis humeral.
- Lesión del ciático poplíteo externo en fractura del cuello del peroné.
- Lesión de la médula espinal en fractura de columna.

##### c. Lesiones vasculares

Una arteria puede sufrir lesiones de diversa naturaleza. Cualquiera que sea, el compromiso vascular debe ser detectado precozmente y resuelto de inmediato.

Ignorar la complicación o descuidar su evolución, genera el peligro inminente de necrosis músculo-aponeurótica (necrosis isquémica de Volkman) o gangrena del segmento distal al daño arterial.

- Espasmo arterial traumático: sea por la contusión que provocó la fractura, por los extremos óseos desplazados o por un tercer fragmento proyectado sobre la arteria.
- Contusión arterial: con trombosis por ruptura de la íntima, que genera además un espasmo que agrava aún más el problema circulatorio.
- Compresión, desgarró o sección de la pared de la arterial que determina déficit vascular distal con gangrena de la extremidad.
- Pseudo-aneurisma (hematoma pulsátil), fístula arteriovenosa.
- Son clásicos ejemplos de lesiones arteriales:
- Lesión del tronco femoral por fractura de la metáfisis distal del fémur, desplazando hacia dorsal por acción de los gemelos.
- Lesión de la arteria tibial posterior por fractura de la metáfisis superior de la tibia, desplazada hacia dorsal.
- Lesión de la arteria humeral por fractura supra-condílea del húmero.

#### **d. Fractura expuesta**

Que lleva implícito el riesgo inminente de la infección del foco de fractura.

### **Complicaciones tardías**

#### **a. Enfermedad tromboembólica**

En cierto tipo de enfermos:

- Ancianos.
- Desnutridos.
- Con patología vascular previa.
- Obesos.
- Inertes en cama.
- Con los miembros flectados.

En ciertas fracturas:

- De los miembros inferiores.
- Que inducen a la postración: fractura de pelvis, de cuello del fémur.

## **b. Retracción isquémica de Volkman**

Producida generalmente por daño de la arteria humeral, sea por espasmo, contusión, desgarró, compresión por el hematoma de fractura (síndrome del compartimiento), o por presión de los fragmentos óseos sobre la arteria. En todos estos casos la isquemia suele no ser completa ni de larga duración; es insuficiente para provocar una gangrena, pero es suficiente para provocar una necrosis de las masas musculares del antebrazo, especialmente de los flexores de la mano y los dedos. El músculo necrótico es reemplazado por una cicatriz fibrosa, extensa, retráctil, irreversible y definitiva. Deja una mano en garra típica; contractura en extensión o hiperextensión de las metacarpofalángicas y contractura en flexión de las articulaciones interfalángicas.

## **c. Atrofia ósea aguda de Südeck**

Corresponde a un estado patológico caracterizado esencialmente por una acentuada osteoporosis de los huesos, que va mucho más allá de la que normalmente acompaña al hueso inmovilizado por largo tiempo. Se presenta por lo general en el esqueleto de la muñeca, carpo y falanges; menos frecuentemente en los huesos del pie. Además, se acompaña de evidentes trastornos tróficos: la mano está aumentada de volumen por edema, brillante, congestiva, dolorosa al más mínimo movimiento; la osteoporosis es acentuada y llega a veces casi a desaparecer de los huesos del carpo.

Probablemente hay un trastorno simpático-vascular reflejo, determinado por dolor, con hiperemia del segmento lesionado, éxtasis vascular; el dolor determina la inmovilidad, se acentúa la atrofia ósea, ésta genera dolor, el enfermo se niega a intentar ningún movimiento y se genera el círculo vicioso que agrava progresivamente el problema.

El cuadro puede iniciarse aún con un traumatismo leve, o una fractura de pequeña magnitud, mal inmovilizada o abandonada a sí mismo. Muy frecuente como complicación de la fractura de Colles.

## **d. Necrosis ósea avascular**

Corresponde a una complicación probablemente más frecuente de lo que

se piensa. Los signos clínicos y radiográficos son tardíos en aparecer y por ello se detectan meses y aun años después del accidente; ello explica que en la historia del enfermo fracturado no aparezca especialmente consignada como una complicación inherente a la fractura.

Cualquier fractura puede ser complicada por la necrosis de sus segmentos óseos, determinando largos períodos de evolución, de meses o aun años para poder llegar a la consolidación, generando con frecuencia graves secuelas por rigideces, atrofas musculares irreversibles, etc. No son infrecuentes las pseudoartrosis que agravan aún más la evolución de la fractura.

El tejido óseo pierde su vascularización, con muerte celular y necrosis del hueso. Durante un largo tiempo, la estructura ósea permanece inalterada y nada hace sospechar todavía el desarrollo de la complicación.

La hiperemia vecina al foco de fractura determina una osteoporosis reaccional en los segmentos óseos, que siguen manteniendo su circulación normal; no ocurre así en los que han perdido su irrigación. En ellos la densidad cálcica del tejido óseo se mantiene, toda vez que carecen de vascularización; ello determina que la imagen radiográfica de los segmentos óseos necróticos (secuestros), relativamente hipercalcificados, se muestre con una densidad ósea aumentada en relación al resto del esqueleto vecino, osteoporosis por hiperemia reaccional. Quizás sea este el signo más precoz con que se manifiesta la complicación.

Si el diagnóstico es precoz, y el hueso necrótico, descalcificado, se protege de la carga del peso, puede sobrevenir la fase de curación, con revitalización del segmento óseo por neo-vascularización y después de meses y aun años, llegarse a una reestructuración ad-integrum del hueso afectado. El no reconocimiento de la complicación, la carga del peso, ausencia de inmovilización, llevan indefectiblemente a la destrucción del hueso avascular, reabsorción por acción osteoclástica y ausencia de consolidación de la fractura.

Resulta útil por lo tanto, en aquellas fracturas que pueden ser afectadas por daño vascular de los segmentos óseos, practicar radiografías con intervalos no superiores a los 30 días; la aparición de segmentos óseos de densidad cálcica más elevada que los segmentos óseos vecinos, debe constituirse en un signo de alarma, que no debe pasar inadvertido.

La cintigrafía ósea debe ser considerada, cuando sea posible realizarla, como un método semiológico útil.



Fracturas que con frecuencia se complican con necrosis ósea: cualquier fractura puede ser afectada por esta complicación, sea que los extremos óseos queden desvascularizados o fragmentos de hueso, aislados en fracturas multifragmentarias. Pero, en fracturas de segmentos óseos irrigados por vasos arteriales terminales o de huesos reconocidamente mal irrigados, la complicación descrita debe ser considerada como muy posible. En estas fracturas deben extremarse las medidas para obtener un diagnóstico precoz de la necrosis avascular:

- Fractura del cuello del fémur.
- Fractura del escafoides carpiano.
- Fractura o luxio-fractura del semilunar.
- Fractura del cuello del astrágalo.
- Fractura del 1/3 distal de la tibia.
- Luxio-fractura del cuello del húmero.
- Fractura del cóndilo externo del húmero.
- Incluimos la luxación traumática de la cadera.

El pronóstico de una fractura complicada por una necrosis avascular de los segmentos óseos, es grave; su porvenir es incierto, el retardo de consolidación o pseudoartrosis es inminente, el período de reparación es prolongado, la inmovilización también lo es, y el desarrollo de secuelas, como rigideces articulares, atrofia muscular, etc., deben ser considerados como inevitables.

El tratamiento es variable dependiendo del segmento fracturado, grado de progreso de la necrosis ósea, deterioro de los segmentos comprometidos, etc. Inmovilizaciones prolongadas, injertos óseos en el foco de fractura, resecciones de los segmentos óseos necróticos con sustituciones óseas o protésicas, etc., son algunos de los procedimientos empleados y todos corresponden a actos quirúrgicos de gran envergadura, de resultados inciertos y con frecuencia con importante compromiso de la función de la extremidad.

## **Alteraciones de la consolidación**

Son dos los estados que pueden entorpecer la evolución del proceso reparativo de una fractura: el retardo de la consolidación y la pseudoartrosis. Son dos procesos diferentes, tanto en su fisiopatología, evolución, pronóstico y tratamiento.

### **Retardo de la consolidación**

Corresponde a un proceso de osteogénesis reparativa normal en cada una

de sus diferentes etapas evolutivas, pero en el cual la velocidad con que estas etapas se van sucediendo, es más lenta que lo normal.

Existen factores que disminuyen la velocidad del proceso, pero éste prosigue su marcha hacia la consolidación en forma normal; de tal modo que si se permite su evolución natural, si no concurren circunstancias especialmente entorpecedoras del proceso fisiopatológico reparativo, la consolidación llegará a establecerse en forma definitiva y normal. Es por ello que el retraso en el desarrollo del proceso de consolidación, de ninguna manera debe ser considerado como un fracaso biológico; el considerarlo así, en forma precipitada, puede llevar a adoptar conductas terapéuticas agresivas que con frecuencia desembocan en un desastre.

El que el retardo de consolidación sea un proceso fisiopatológico en marcha hacia un fin normal, como es el callo óseo, y el que la pseudoartrosis sea en cambio un proceso terminal, cual es la cicatriz fibrosa definitiva e irreversible, determina un pronóstico y un tratamiento totalmente diferentes.

### **Causas de retardo de consolidación**

La lista de factores que pueden ser responsables de una consolidación retardada es larga; algunos de ellos son inherentes al enfermo, otros a la fractura misma y otros al manejo médico del enfermo:

- Inmovilización inadecuada: yesos cortos: por ejemplo: antebraquio palmar para fractura del 1/3 distal del cúbito (no impide el movimiento de pronosupinación), yeso suelto, etc.
- Inmovilización interrumpida por cambios repetidos de yesos, a menudo innecesarios.
- Infección del foco de fractura: fracturas expuestas (accidentales o quirúrgicas).
- Importante pérdida de sustancia ósea.
- Irrigación sanguínea insuficiente (fractura del 1/3 inferior de la tibia, del 1/3 inferior del cúbito, del escafoides carpiano).
- Tracción continua excesiva y prolongada.
- Edad avanzada.
- Intervenciones quirúrgicas sobre el foco de fractura (desperiostización y osteosíntesis).
- Cuerpos extraños en el foco de fractura (placas, tornillos, alambres, secuestros, etc.).

De todas estas circunstancias, sólo la inmovilización inadecuada, interrumpida, quizás sea la única que, por sí sola, es capaz de generar una pseudoartrosis; las demás, de existir, sólo lograrán alterar la velocidad del proceso osteogénico de reparación ósea (retardo de consolidación); pero si, pese a todo, se persiste en la inmovilización ininterrumpida y perfecta por el tiempo que sea necesario, la consolidación se realizará en forma correcta, a pesar de que persistan algunas de las causas señaladas.

Pero si, por el contrario, en estas circunstancias, en que el foco de fractura está evolucionando con un retardo de consolidación, hay abandono de la inmovilización (retiro precoz del yeso por ejemplo) o ésta se mantiene en forma deficiente (yeso quebrado) o poco continente, o se interrumpe una y otra vez (cambios de yesos), etc., el proceso de reparación se detiene, el tejido osteoide de neoformación involuciona a tejido fibroso y el proceso desembocará con seguridad en una pseudoartrosis.

### **Síntomas del retardo de la consolidación**

- Dolor en el foco de fractura al apoyar o mover el segmento óseo.
- Movilidad anormal y dolorosa en el foco de fractura.
- En fracturas de los miembros inferiores (de carga), sensación de falta de seguridad en el apoyo; el enfermo lo expresa diciendo que tiene la sensación de "ir pisando sobre algodón".
- Radiológicamente hay: descalcificación de los extremos óseos, el canal medular (opérculo) no está cerrado, el contorno de los extremos óseos permanece descalcificado (no hay fibrosis marginal) y se suelen encontrar sombras de calcificaciones en partes blandas en torno al foco de fractura (callo óseo incipiente).
- El tiempo de evolución no es un índice seguro para catalogar la evolución del proceso de consolidación; puede que hayan transcurrido 2, 3, 4 ó más meses (fracturas de tibia o escafoides carpiano por ejemplo), pero el proceso de consolidación existe y llegará a formar un callo óseo después de uno o varios meses si la inmovilización se mantiene.

### **Tratamiento**

Identificado el proceso como de un retardo de consolidación, corresponde corregir la causa que esté provocando y manteniendo la complicación:

- a. Corregir la inmovilización inadecuada: yeso corto, incontinente o quebrado, etc.
2. Tratar la infección, si la hay.
3. Corregir el estado nutritivo.
4. Estimular la actividad funcional de la extremidad hasta donde ello sea posible.
5. Retirar cuerpos extraños (secuestros).
6. Pero por sobre todo, asegurar una inmovilización completa e ininterrumpida hasta que el proceso haya quedado terminado.

## **Pseudoartrosis**

Es la falta de consolidación definitiva de una fractura. El fenómeno que aquí se produce es enteramente distinto; se trata de un proceso francamente patológico y corresponde a la formación de una cicatriz definitiva del foco de fractura, por medio de un tejido fibroso no osificado; el proceso es irreversible y definitivo. El tejido cicatricial, fibroblástico en sí mismo, es normal y constituye una excelente cicatriz fibrosa; lo anormal está en que en el proceso mismo no hubo integración osteoblástica que le confiriera al tejido cicatricial fibroso, la solidez propia del tejido óseo, indispensable para cumplir con su función específica.

### **Causas de pseudoartrosis:**

- Falta de inmovilización perfecta e ininterrumpida.
- Separación excesiva de los fragmentos óseos.
- Interposición de partes blandas (masas musculares).
- Insuficiente vascularización de los segmentos óseos comprometidos.
- Fractura de hueso patológico.

En general son causas poco frecuentes y susceptibles de corrección.

En resumen, las causas que son capaces de generar un retardo en la consolidación o una pseudoartrosis son, en general perfectamente detectables y muchas de ellas susceptibles de ser previstas y evitadas; debe insistirse, sin embargo, que en la mayoría de los casos está presente e influyendo de manera decisiva la movilidad anormal del foco de fractura; el resto de las causas, con algunas excepciones de casos extremos, sólo agravan las condiciones clínicas adversas determinadas por la ausencia de una inmovilidad perfecta e ininterrumpida.

## Síntomas de la pseudoartrosis

Derivan del estado fisiopatológico del proceso:

- Foco de fractura indoloro o con poco dolor.
- Movilidad anormal en el foco de fractura, indolora.
- Falta de seguridad y estabilidad en la posición de apoyo.

## Radiológicamente

- Recalcificación y esclerosis de los extremos óseos.
- Extremos óseos redondeados; generalmente uno de ellos adopta la forma convexa y el otro cóncavo, simulando una articulación condílea.
- Cierre del canal medular.
- Ausencia de sombra de osificación en torno al foco de fractura.
- Separación entre los extremos óseos.
- A veces engrosamiento de los extremos óseos (pseudoartrosis hipertrófica), por calcificación de tejido fibroso cicatricial.

## Tratamiento de la pseudoartrosis

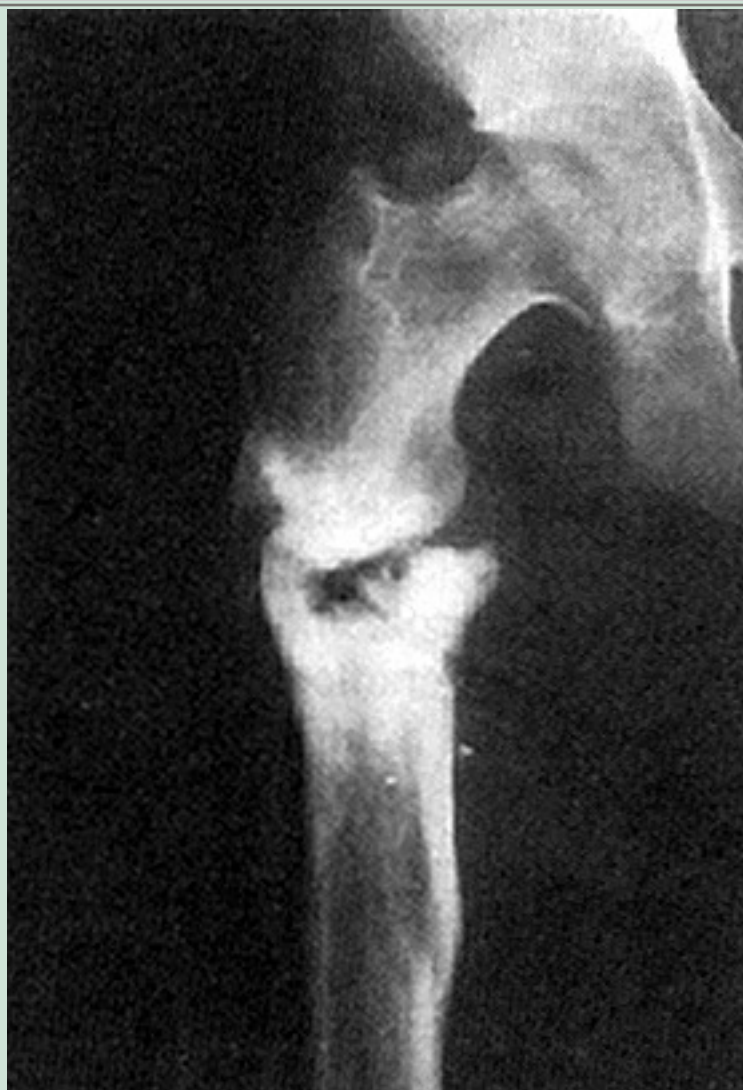Constituido el diagnóstico, el tratamiento es quirúrgico y va dirigido esencialmente a la resección de la cicatriz fibrosa, reavivar los extremos óseos, abrir el canal medular y con frecuencia se colocan injertos óseos extraídos de la cresta ilíaca (de alto poder osteogénico).

Las técnicas descritas para realizar estos objetivos son numerosas y su ejecución es labor exclusiva del especialista. El tratamiento debe ir seguido de una estricta inmovilización, durante un tiempo prolongado imposible de precisar, hasta que haya signos radiológicos seguros y definitivos de consolidación. Concretamente, la intervención no ha hecho otra cosa que transformar el foco pseudoartrosico en un estado fisiopatológico idéntico a la de la fractura primitiva, y así, empezando de nuevo todo el proceso, extremar los cuidados para proteger la formación del callo óseo. Es muy probable que si estas precauciones que ahora se están tomando para tratar la pseudoartrosis, se hubiesen tomado para tratar la fractura primitiva, la

falta de consolidación no se habría producido.

### **Figura 11**

Imagen muy característica de una pseudo-artrosis hipertrófica de la región subtrocanterana.



### **Figura 12**

Pseudoartrosis del húmero, variedad hipertrófica. Están presentes todos los signos radiográficos que identifican a este tipo de pseudoartrosis.



