






ARTÍCULO ORIGINAL**Ozonoterapia como tratamiento coadyuvante en la úlcera corneal grave bacteriana****Ozone therapy as adjunctive treatment in severe bacterial corneal ulcer****Ozonoterapia como tratamento adjuvante em úlcera bacteriana da córnea grave**

Danay Duperet-Carvajal^{I*} , Nilia Victoria Escobar-Yénde^I , Juan Raúl Hernández-Silva^{II} , Yisell Isaac-Echezarreta^{III} , Yaimet Pérez-Infante^{IV} 

^I Universidad de Ciencias Médicas de Santiago de Cuba. Hospital General Docente "Dr. Juan Bruno Zayas Alfonso". Santiago de Cuba, Cuba.

^{II} Universidad de Ciencias Médicas de La Habana. Instituto Cubano de Oftalmología "Ramón Pando Ferrer". La Habana, Cuba.

^{III} Universidad de Ciencias Médicas de Santiago de Cuba. Facultad II. Santiago de Cuba, Cuba.

^{IV} Universidad de Ciencias Médicas de Santiago de Cuba. Facultad de Estomatología. Santiago de Cuba, Cuba.

***Autor para la correspondencia:** duperetc@infomed.sld.cu

Recibido: 8 de mayo de 2021

Aprobado: 10 de junio de 2021

RESUMEN

Introducción: la evolución espontánea o los casos mal tratados de la úlcera corneal conllevan el riesgo de extensión de la infección, con severa afectación visual e integridad estructural del ojo.

Objetivo: describir las características clínico-epidemiológicas de pacientes con úlcera corneal grave bacteriana tratada con ozonoterapia local coadyuvante al tratamiento protocolizado.

Método: se realizó un estudio observacional, descriptivo y transversal con 48 pacientes ingresados en el servicio de Oftalmología del Hospital General Docente "Dr. Juan Bruno Zayas Alfonso", de Santiago de Cuba, en el periodo de enero de 2017 a diciembre de 2019. Las variables del estudio fueron: edad, sexo, factores predisponentes, microorganismos, signos de mejoría clínica, resultados al tratamiento y complicaciones. Para la validación estadística se utilizó prueba Chi-cuadrado.

Resultados: la edad promedio de los pacientes fue de 54,1 años, el 62,5 % eran hombres. Predominó el trauma ocular (63,3 %) en el sexo masculino y enfermedades oculares (44,4 %) en el femenino. La mejoría de los signos fue más representativa a los 14 días. Se logró resultados satisfactorios en el 100 % de los pacientes con microorganismos grampositivos. El 10,4 % presentó perforación corneal. **Conclusiones:** la ozonoterapia es una terapia válida como tratamiento en la úlcera corneal grave de etiología bacteriana y responde a la búsqueda de alternativas para pacientes con resistencia a los tratamientos antibacterianos que se ofertan en el cuadro básico de salud.

Palabras clave: úlcera corneal bacteriana; tratamiento médico; ozonoterapia; trauma ocular

ABSTRACT

Introduction: spontaneous evolution or poorly treated cases of corneal ulcer carry the risk of extension of the infection, with severe visual impairment and damage to the structural integrity of the eye. **Objective:** to describe the clinical-epidemiological characteristics of patients with severe bacterial corneal ulcer treated with local ozone therapy as an adjunct to the standard protocol treatment. **Method:** an observational, descriptive and cross-sectional study was carried out on 48 patients admitted to the Ophthalmology service of the Hospital General Docente "Dr. Juan Bruno Zayas Alfonso", from Santiago de Cuba, in the period from January 2017 to December 2019. The study variables were: age, gender, predisposing factors, microorganisms, signs of clinical improvement, treatment results and complications. Chi-square test was used for statistical validation. **Results:** the average age of the patients was 54.1 years; 62.5% of them were men. Ocular trauma (63.3%) predominated in males, and ocular diseases (44.4%) in females. The improvement of the signs was more common after 14 days. Satisfactory results were achieved in 100% of patients with gram-positive organisms. 10.4% presented corneal perforation. **Conclusions:** ozone therapy is valid as a treatment for severe corneal ulcer of bacterial etiology, and responds to the search for alternatives for patients with resistance to the antibacterial treatments that are offered in the basic health system.

Keywords: bacterial corneal ulcer; medical treatment; ozone therapy; eye trauma

RESUMO

Introdução: a evolução espontânea ou casos mal tratados de úlcera de córnea trazem o risco de extensão da infecção, com comprometimento visual grave e integridade estrutural do olho. **Objetivo:** descrever as características clínico-epidemiológicas de pacientes com úlcera bacteriana de córnea grave tratados com ozonioterapia local como coadjuvante ao tratamento protocolizado. **Método:** foi realizado um estudo observacional, descritivo e transversal com 48 pacientes internados no serviço de Oftalmologia do Hospital General Docente "Dr. Juan Bruno Zayas Alfonso", de Santiago de Cuba, no período de janeiro de 2017 a dezembro de 2019. As variáveis do estudo foram: idade, sexo, fatores predisponentes, microrganismos, sinais de melhora clínica, resultados do tratamento e complicações. O teste do qui-quadrado foi usado para validação estatística. **Resultados:** a idade média dos pacientes foi de 54,1 anos, 62,5% eram homens. O trauma ocular (63,3%) predominou no sexo masculino e as doenças oculares (44,4%) no feminino. A melhora da sinalização foi mais representativa aos 14 dias. Resultados satisfatórios foram alcançados em 100% dos pacientes com organismos gram-positivos. 10,4% apresentaram perfuração corneana. **Conclusões:** a ozonioterapia é uma terapia válida como tratamento para úlcera de córnea grave de etiologia bacteriana e responde à busca de alternativas para pacientes com resistência aos tratamentos antibacterianos que são oferecidos no quadro básico de saúde.

Palavras-chave: úlcera bacteriana da córnea; tratamento médico; terapia de ozônio; trauma ocular

Cómo citar este artículo:

Duperet-Carvajal D, Escobar-Yéndez NV, Hernández-Silva JR, Isaac-Echezarreta Y, Pérez-Infante Y. Ozonoterapia como tratamiento coadyuvante en la úlcera corneal grave bacteriana. Rev Inf Cient [Internet]. 2021 [citado día mes año]; 100(3):e3500. Disponible en: <http://www.revinfscientifica.sld.cu/index.php/ric/article/view/3500>



INTRODUCCIÓN

A escala mundial, la incidencia anual de ceguera secundaria a complicaciones de úlcera corneal es de 1,5 a 2 millones de casos. Existe una clara distinción entre la incidencia en países desarrollados y en desarrollo; en los Estados Unidos ocurren anualmente aproximadamente 71 000 casos de queratitis infecciosa. En los países en desarrollo la tasa de incidencia es superior, refieren que puede existir más de 800 000 casos de úlcera corneal por año solo en India, diez veces más que los reportados en los Estados Unidos.^(1,2,3)

Los colirios antibióticos fortificados constituyen un pilar importante en el tratamiento de esta temida enfermedad, su uso alcanza altas concentraciones en el humor acuoso, pues atraviesan perfectamente la barrera corneal. A pesar de tener programas de seguimiento y vigilancia del uso de antibióticos en los establecimientos de salud, existe una creciente resistencia de las bacterias a los antibióticos de uso común. Su evolución espontánea o los casos mal tratados conllevan el riesgo de extensión de la infección, con severa afectación visual e integridad estructural del ojo.

El ozono es un gas extremadamente reactivo e inestable; los mecanismos de acción están relacionados con la generación de productos secundarios en su selectiva interacción con los dobles enlaces carbono-carbono de los compuestos orgánicos que se encuentran presentes en los fluidos biológicos. El estrés oxidativo alcanzado a dosis terapéuticas activa un conjunto de acciones biológicas deprimidas que le confieren diversas propiedades terapéuticas (efecto germicida, mejora la circulación sanguínea y los procesos de oxigenación, regenerador, estimula los sistemas de defensa antioxidante del organismo, modulador inmunológico y de la respuesta biológica).⁽⁴⁾

La ozonoterapia o terapia con oxígeno-ozono es un proceder terapéutico eficaz, netamente natural, con pocas contraindicaciones y efectos secundarios mínimos. En Oftalmología, su aplicación por lo general es vía rectal y tópica de aceite ozonizado, con muy buenos resultados. Los estudios han sido dirigidos principalmente hacia el tratamiento de retinosis pigmentaria, glaucoma, degeneración macular relacionada con la edad y enfermedades del segmento anterior.^(5,6,7,8)

En tal sentido, los autores de la presente investigación no encontraron estudios que ofrecieran información sobre los resultados de la aplicación de ozono local en pacientes con úlcera corneal grave de etiología bacteriana.

Por lo anterior, el objetivo de este artículo es describir las características epidemiológicas y clínicas de pacientes con úlcera corneal grave bacteriana tratada con ozonoterapia local coadyuvante al tratamiento protocolizado.

MÉTODO

Se realizó un estudio observacional, descriptivo y transversal de 48 pacientes con úlcera corneal grave de etiología bacteriana, ingresados en el servicio de Oftalmología del Hospital General Docente "Dr. Juan Bruno Zayas Alfonso", de Santiago de Cuba, en el periodo de enero de 2017 a diciembre de 2019.



En cuanto a los criterios diagnóstico se tuvieron en cuenta las características clínicas de la enfermedad, la confirmación microbiológica de etiología bacteriana y se aceptó igualmente el criterio de no aislamiento de microorganismos patógenos, pero con evidencia clínica de infección bacteriana.

Se incluyeron todos los pacientes con disposición a participar en el estudio; se excluyeron las embarazadas, queratitis neurotrófica, pacientes con antecedentes de reacción adversa al ozono y pacientes con enfermedades sistémicas descompensadas. Dentro de los criterios de salida se tuvo en cuenta los pacientes que durante la aplicación del ozono presentó algún tipo de reacción adversa, pacientes con gran descemetocele y perforación corneal, lisis corneal, extensión escleral y endoftalmitis.

La investigación fue aprobada por el Comité de Ética del hospital y se realizó de acuerdo con lo establecido en el Sistema Nacional de Salud y previsto en la Ley No.41 de Salud Pública, en correspondencia con la Declaración de Helsinki.

Las variables epidemiológicas y clínicas del estudio, fueron: edad, sexo, factores predisponentes, microorganismos, signos de mejoría clínica, resultados al tratamiento y complicaciones.

La recolección de dato se obtuvo a través del interrogatorio y la evaluación oftalmológica exhaustiva.

Se aplicó tratamiento medicamentoso según protocolo, agrupados en cuatro esquemas de tratamientos antibióticos tópicos: esquema I (ceftazidima + amikacina), esquema II (ceftazidima + tobramicina, ciprofloxacino + tobramicina, cefazolina + amikacina), esquema III (gatifloxacino, moxifloxacino) y esquema IV (vancomicina + ceftazidima) más ozono con campana adaptada al ojo. La insuflación ocular se realizó utilizando una jeringuilla de 10 ml, se extrajo una mezcla con concentración de ozono de 30 microgramos/mililitros ($\mu\text{g/ml}$) en 5 ml durante 5 minutos. Se comenzó la aplicación del ozono en las primeras 24 horas de ingresado el paciente, luego, en días alternos con un total de catorce sesiones. La evaluación concurrente de los pacientes se realizó a partir de las 72 horas de aplicado el tratamiento, 7 días, 14 días, 21 días y 30 días.

Como medida de resumen se utilizaron para las variables cualitativas la frecuencia absoluta y el porcentaje. Las variables cuantitativas fueron calculadas por la media y desviación estándar. Para la validación estadística se utilizó prueba de hipótesis paramétrica de comparación de proporciones y prueba de hipótesis no paramétrica, test de Chi-cuadrado de homogeneidad con un nivel de significación $\alpha=0,05$, siempre y cuando se cumplieron los supuestos de aplicabilidad de la prueba.

RESULTADOS

La Tabla 1 muestra que la edad promedio de los pacientes fue de 54,1 años. Al estratificarlos según sexo, la mayor proporción fueron hombres (62,5 %) y el grupo de edades de mayor porcentaje fueron los pacientes con 60 años y más (43,8 %). Sin diferencia estadísticamente significativa entre sexo ($p \geq 0,05$).



Tabla 1. Pacientes con úlcera corneal grave según edad y sexo

Edad (años)	Masculino		Femenino		Total	
	No.	% *	No.	% *	No.	% *
Menor de 20	0	0,0	1	2,1	1	2,1
20-39	9	18,8	2	4,2	11	22,9
40-59	10	20,8	5	10,4	15	31,2
60 años y más	11	22,9	10	20,8	21	43,8
Total	30	62,5	18	37,5	48	100,0

Media (DE): 54,1 (19,2) $p \geq 0,05$

Dentro de los factores que predisponen la aparición de úlcera corneal bacteriana (Tabla 2), se presentó con mayor frecuencia el trauma ocular no quirúrgico (52,1 %), principalmente de origen vegetal, con predominio en los pacientes masculinos (63,3 %) sin diferencias estadísticamente significativa entre sexos ($p \geq 0,05$).

El segundo factor predisponente identificado en el estudio fue la presencia de enfermedades oculares (22,9 %), con predominio del sexo femenino (44,4 %). Con diferencia estadísticamente significativa entre sexos ($p < 0,05$).

Tabla 2. Pacientes con úlcera corneal grave según factores predisponentes y sexo

Factores predisponentes	Masculino (n=30)		Femenino (n=18)		Total (n=48)		p
	No.	%*	No.	%*	No.	%*	
Trauma ocular no quirúrgico	19	63,3	6	33,3	25	52,1	0,0862
Enfermedades oculares	3	10,0	8	44,4	11	22,9	0,0167*
Lente de contacto	5	16,67	5	27,8	10	20,8	0,5819
Enfermedades sistémicas	2	6,67	6	33,3	8	16,7	0,0455*
No refiere	2	6,67	1	5,6	3	6,3	0,6442
Trauma ocular quirúrgico	1	3,3	-	-	1	2,1	-
Tratamiento con esteroides tópico	-	-	1	5,6	1	2,1	-

*Porcentaje calculado en base del total por columna * $p < 0,05$

En el Gráfico 1 revela la evaluación de mejoría de los signos clínicos y el tiempo de evolución. A los 7 días existió un mayor porcentaje de pacientes con aclaramiento periférico y disminución de la densidad del infiltrado corneal (51,1 %) y en el día 14 fue más representativo la reducción del edema estromal y de la placa inflamatoria endotelial (57,8 %), la reducción de la inflamación de la cámara anterior (42,1 %) y reepitelización progresiva (42,9 %).

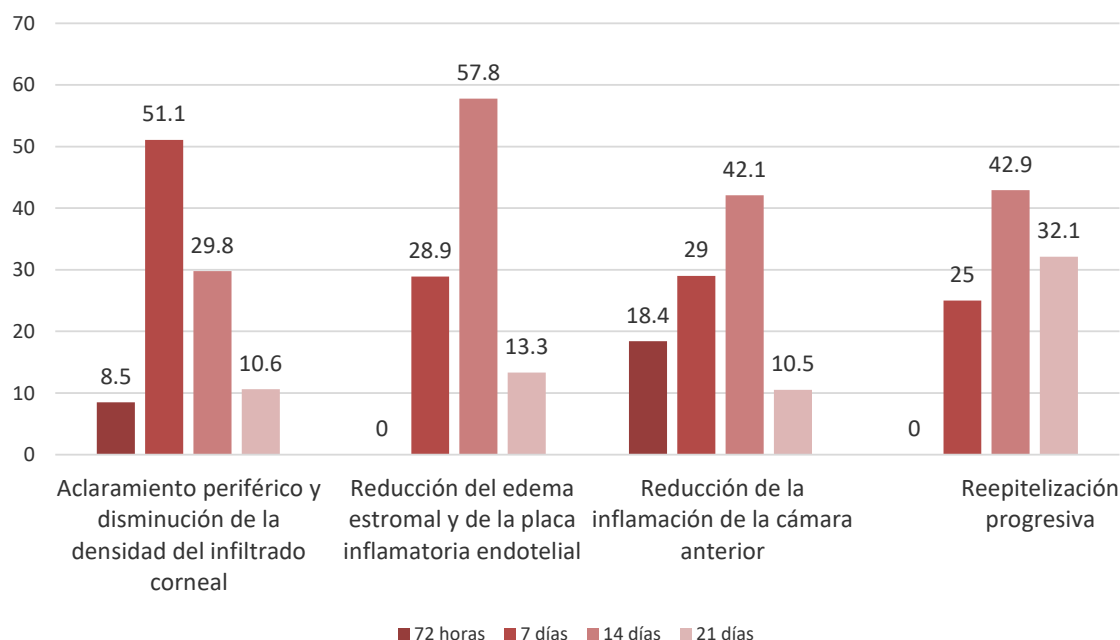


Gráfico 1. Pacientes con úlcera corneal grave según tiempo de evolución y signos de mejoría clínica.

Al evaluar los resultados del tratamiento y la respuesta de los microorganismos al tratamiento aplicado, se obtuvo evolución satisfactoria en el 100 % de los pacientes con microorganismos grampositivos y mixto, mientras que solo se logró el 85,7 % de los gramnegativos (Tabla 3). Se aisló con mayor frecuencia *Pseudomona aeruginosa* y *Staphylococcus aureus*.

Tabla 3. Pacientes con úlcera corneal grave según microorganismos y resultados al tratamiento

Microorganismos	Resultado al tratamiento			
	Satisfactorio		No satisfactorio	
	No.	%*	No.	%*
Grampositivos	14	100,0	-	-
Gramnegativos	18	85,7	3	14,3
Mixtos	2	100,0	-	-
No se aisló	10	90,9	1	9,1

*Porcentaje calculado en base al total de pacientes según tipo de microorganismos.

Al estudiar los casos según la presencia de complicaciones (Tabla 4), durante el periodo de estudio se presentó más de una complicación en un mismo paciente. Se encontró en mayor porcentaje perforación corneal 10,4 %. Se debe resaltar que algunos de los pacientes que presentaron complicaciones evolucionaron satisfactoriamente.

Tabla 4. Pacientes con úlcera corneal grave según complicaciones

Complicaciones	No.	%*
Descemetocèle	4	8,3
Perforación corneal	5	10,4
Hipertensión ocular	4	8,3

*Porcentaje calculado en base al total de pacientes.

DISCUSIÓN

La úlcera corneal infecciosa es una enfermedad ocular que tiende a cursar con complicaciones y secuelas graves que en gran parte de los casos compromete la función visual. El tratamiento es un reto, debido a la resistencia creciente de las bacterias a los antibióticos comúnmente usados.

La caracterización de los variables epidemiológicas de la presente investigación son similares a las informadas por otros autores.⁽⁹⁾ Estos resultados se atribuyen al elevado índice de envejecimiento poblacional que se evidencia en Cuba. Además, al papel protagónico que tiene en el contexto actual el adulto mayor y su reincorporación al ámbito laboral, principalmente agrícola, situación que los vuelve más vulnerable a la ocurrencia de trauma ocular.

Se estima que el hombre está 5,5 veces más expuesto al riesgo de sufrir un trauma ocular que la mujer.⁽¹⁰⁾ Khor y col.⁽¹¹⁾ encontraron predominio del trauma ocular. Sin embargo, Ruiz y col.⁽¹²⁾ tuvieron el uso de lente de contacto como primicia del factor predisponente.

Los colirios antibióticos fortificados constituyen el método más eficaz para mantener un nivel elevado y constante del medicamento en el área de infección. El uso indiscriminado de los antibióticos ha convertido la resistencia de los microorganismos a los antimicrobianos un problema de salud. De ahí, surge la necesidad de buscar alternativa terapéutica como tratamiento coadyuvante en esta enfermedad.

El ozono es un germicida potente, debido a su alta capacidad oxidante sobre las paredes bacterianas. Cuando penetra a la pared bacteriana se produce una serie de reacciones denominadas explosión oxidativa, se crea un agujero en la pared y *a priori* se deforma para liberar el contenido al medio con la consiguiente destrucción de la célula. Además, tiene efecto modulador de la respuesta inmune y estimula la regeneración del tejido epitelial.⁽⁴⁾

Existen estudios preclínicos y clínicos que avalan la aplicación de ozono en afecciones corneales donde logran mejoría de los síntomas y reepitelización corneal en un periodo de tiempo menor, al compararlo con la aplicación de colirios antibióticos.^(8,13,14) Resultados que se relacionan con los obtenidos en la investigación.

A pesar de los potentes efectos del ozono solo se logró eliminar el 85,7 % de las bacterias gramnegativas. Los autores consideran que esta resistencia se deba a la formación de biofilm, que es una población de células que crecen unidas a una superficie envuelta en una matriz de exopolisacáridos que las protege de agentes físicos y químicos.⁽¹⁵⁾

Cuando la bacteria detecta ciertos parámetros ambientales forma biofilm que actúa como protección de una gran variedad de condiciones de estrés como disminución o aumento de la disponibilidad de nutrientes y de hierro, cambios en la osmolaridad, el pH, la tensión de oxígeno y la temperatura, que disparan la transición de la forma planctónica a un crecimiento sobre una superficie.⁽¹⁵⁾

Las complicaciones en la úlcera corneal pueden aparecer, incluso con un esquema terapéutico instituido adecuado. Son muchos los factores que pueden influir en la aparición de complicaciones. Se puede atribuir la perforación corneal a la alta frecuencia de úlcera corneal central, ya que es el área mayormente expuesta y, desde el punto de vista anatómico, es la zona más delgada de la córnea.

CONCLUSIONES

La ozonoterapia es una terapia válida como tratamiento coadyuvante en la úlcera corneal grave de etiología bacteriana y responde a la búsqueda de soluciones para pacientes con resistencia a los tratamientos antibacterianos protocolizados.

REFERENCIAS BIBLIOGRÁFICAS

1. Austin A, Lietman T, Rose-Nussbaumer J. Update on the management of infectious keratitis. *Ophthalmology* [Internet]. 2017 [citado 10 Oct 2019]; 124(11):1678-89. Disponible en: <https://pubmed.ncbi.nlm.nih.gov/28942073/>
2. Jayasudha R, Chakravarthy Sk, Prashanthi Gs, Sharma S, Garg P, Imurthy S. Alterations in gut bacterial and fungal microbiomes are associated with bacterial Keratitis, an inflammatory disease of the human eye. *Indian Academy of Sciences*[Internet]. 2018 [citado 29 Ene 2019]; 43(5):835-856. Disponible en: <https://www.mdpi.com/2076-2607/7/9/309/htm#overview>
3. Ung L, Bispo PJM, Shanbhag SS, Gilmore MS, Chodosh J. The persistent dilemma of microbial keratitis: Global burden, diagnosis, and antimicrobial resistance. *Surv Ophthalmol* [Internet]. 2019 [citado 2 Mar 2020]; 64(3):255-71. Disponible en: <https://www.ncbi.nlm.nih.gov/pmc/articles/PMC7021355/pdf/nihms-1555583.pdf>
4. Bustamante Oviedo J, Sánchez Borja C, Santos Luna J, Medina Preciado A, Segura Osorio M. Ozonoterapia y su acción en la bacteria helicobacter pylori. *Revista Ciencia UNEMI* [Internet]. 2017 [citada 1 Nov 2020]; 10(22):98-104. Disponible en: <https://dialnet.unirioja.es/descarga/articulo/6151219.pdf>
5. Pérez Aguiar LJ, Román González C, Herrera Mora M, Barrientos Castaño A, Leyva Cid M. Efectos del tratamiento cubano para la retinosis pigmentaria sobre vasos coroideos. *Rev Cub Oftalmol* [Internet]. 2015 [citado 3 Ago 2019]; 28(3):[aproximadamente 4. p.]. Disponible en: <http://www.revoftalmologia.sld.cu/index.php/oftalmologia/article/view/333/html> 173

6. Gámez Barrera M, Álvarez Díaz MC, Triana Casado I, Casañas Pons C. Ozonoterapia en la rehabilitación del paciente con glaucoma crónico simple. Revista Española de Ozonoterapia [Internet]. 2013 [citado 3 Ago 2019]; 3(1):55-65. Disponible en: <https://dialnet.unirioja.es/servlet/articulo?codigo=4828942>
7. Estrabao Rodríguez SY, González García IL, Aguilera Palacio GR, Pérez Águedo D, Trujillo Hernández Y. Efectividad de la ozonoterapia en la degeneración macular asociada a la edad (seca). Centro Oftalmológico. Holguín. CCM [Internet]. 2019 [citado 3 Ago 2020]; 23(4):[aproximadamente 17. p.]. Disponible en: <https://www.medigraphic.com/pdfs/correo/ccm-2019/ccm194n.pdf>
8. Basile AA, Cendali M, Mandelli G. Anti-inflammatory effect of an eye drops solution based on liposomal ozonated oil in different corneal and anterior segment human diseases. Ozone Therapy [Internet]. 2019 [citado 20 Dic 2019]; 4:8377. Disponible en: <https://pagepressjournals.org/index.php/ozone/article/download/8377/8279>
9. Pariona Quichca KM, Villalva Marin WC. Efectividad de los colirios fortificados de vancomicina-ceftazidima en pacientes con úlcera corneal del Hospital Nacional Edgardo Rebagliati Martins en el año 2018 [Tesis]. Lima: Universidad Nacional Mayor de San Marcos; 2020 [citado 11 Oct 2019]. Disponible en: <http://cybertesis.unmsm.edu.pe/handle/20.500.12672/14355>
10. Poucell Ferráez JL, Perdomo Martínez R. Características epidemiológicas del trauma ocular, clasificado de acuerdo al Ocular Trauma Score. Rev Med UAS. [Internet]. 2019 [citado 10 Oct 2019]; 9(3):143-50. Disponible en: <http://hospital.uas.edu.mx/revmeduas/articulos/v9/n3/traumaocular.pdf>
11. Khor WB, Prajna VN, Garg P, Mehta JS, Xie L, Liu Z, *et al*. The Asia Cornea Society Infectious Keratitis Study: A Prospective Multicenter Study of Infectious Keratitis in Asia. Am J Ophthalmol [Internet]. 2018 [citado 2 Dic 2019]; 195:161-70. Disponible en: <https://www.sciencedirect.com/science/article/pii/S0002939418304331>
12. Ruiz Caro JM, Cabrejas L, de Hoz MR, Mingo D, Duran SP. Clinical features and microbiological in bacterial keratitis in a tertiary referral hospital. Arch Soc Esp Oftalmol [Internet]. 2017 [citado 10 Oct 2019]; 92(9):419-25. Disponible en: <https://www.sciencedirect.com/science/article/abs/pii/S2173579417300737>
13. Marchegiani A, Spaterna A. Ozone-based eye drops in anterior segment pathologies: rationale and pre-clinical data. Ozone Ther [Internet]. 2017 [citado 30 Nov 2020]; 2(1):1-4 Disponible en: <https://www.pagepressjournals.org/index.php/ozone/article/view/6743>
14. Vigna I, Menéndez Cepero S. Aplicación de la ozonoterapia en diferentes enfermedades oftalmológicas: estudio de 59 casos. RECVET [Internet]. 2007 [citado 10 Oct 2019]; 2(11):[aproximadamente 3. p.]. Disponible en: <https://www.imbiomed.com.mx/articulo.php?id=48055>
15. Hernández Zamora E, Ortega Peña S. Biopelículas microbianas y su impacto en áreas médicas: fisiopatología, diagnóstico y tratamiento. Bol Med Hosp Infant Mex [Internet]. 2018 [citado 30 Nov 2020]; 75:79-88. Disponible en: <http://www.scielo.org.mx/pdf/bmim/v75n2/1665-1146-bmim-75-02-79.pdf>

Declaración de conflictos de interés:

El equipo de investigación declara no tener conflictos de intereses.



Contribución de los autores:

DDC: aportó el tema principal, participó en el análisis formal, en la síntesis y revisión de los datos, así como en la supervisión del proceso investigativo. Realizó la redacción del manuscrito y la aprobación de los informes inicial y final de la investigación (40 % de participación).

NVEY: trabajó en el análisis formal de la investigación y en la revisión final del artículo, organizó y revisó el manuscrito, así como aprobó el informe final (15 % de contribución).

JRHS: participó en la recolección e interpretación de los resultados. Aprobó la versión final del documento (15 % de participación).

YIE: organizó y acotó las referencias bibliográficas teniendo en cuenta las normas de Vancouver y aprobó el informe final (15 % de contribución).

YPI: participó en el análisis formal y en la revisión crítica del manuscrito. Realizó el procesamiento estadístico y aprobó el informe final (15 de contribución %).

