

Endurtekin krampaköst hjá ungri konu – sjúkratilfelli

Guðrún Mist Gunnarsdóttir¹ kandídat, Arna Guðmundsdóttir¹ lækni, Per Hellman² lækni, Peter Ståhlberg² lækni

ÁGRIP

18 ára hraust stúlka kom endurtekið á slysadeild á 6 vikna tímabili vegna krampakasta. Engin fyrri saga var um flogaveiki og hún tók engin lyf. Myndrannsóknir og heilalínurit bentu ekki til flogaveiki. Hún mældist með lækkaðan blóðsykur í tvígang á slysadeild, 1,3 mmól/L og 1,7 mmól/L (4,0-6,0 mmól/L). Vaknaði þá grunur um insúlínmyndandi æxli. Gerð var

víðtæk leit að æxlisvexti sem bar engan árangur. Var hún því send erlendis í frekari uppvinnslu, meðal annars í jáeindaskanna og sérhæfða æða-myndatöku. Hún var að lokum greind með *nesidioblastosis*. Hér verður fjallað um sjúkratilfellið auk yfirferðar um þennan sjaldgæfa sjúkdóm og uppvinnslu á honum.

Tilfelli

¹Landspítala, ²háskólasjúkrahúsinu í Uppsöllum, Svíþjóð.

Fyrirspurnir:
Guðrún Mist
Gunnarsdóttir,

guðrunmi@landspitali.is

Höfundar fengu samþykki sjúklings fyrir þessari umfjöllun og birtingu.

Greinin barst 14. desember 2015, samþykkt til birtingar 7. apríl 2016.

Höfundar hafa útfyllt eyðublað um hagsmunatengsl.

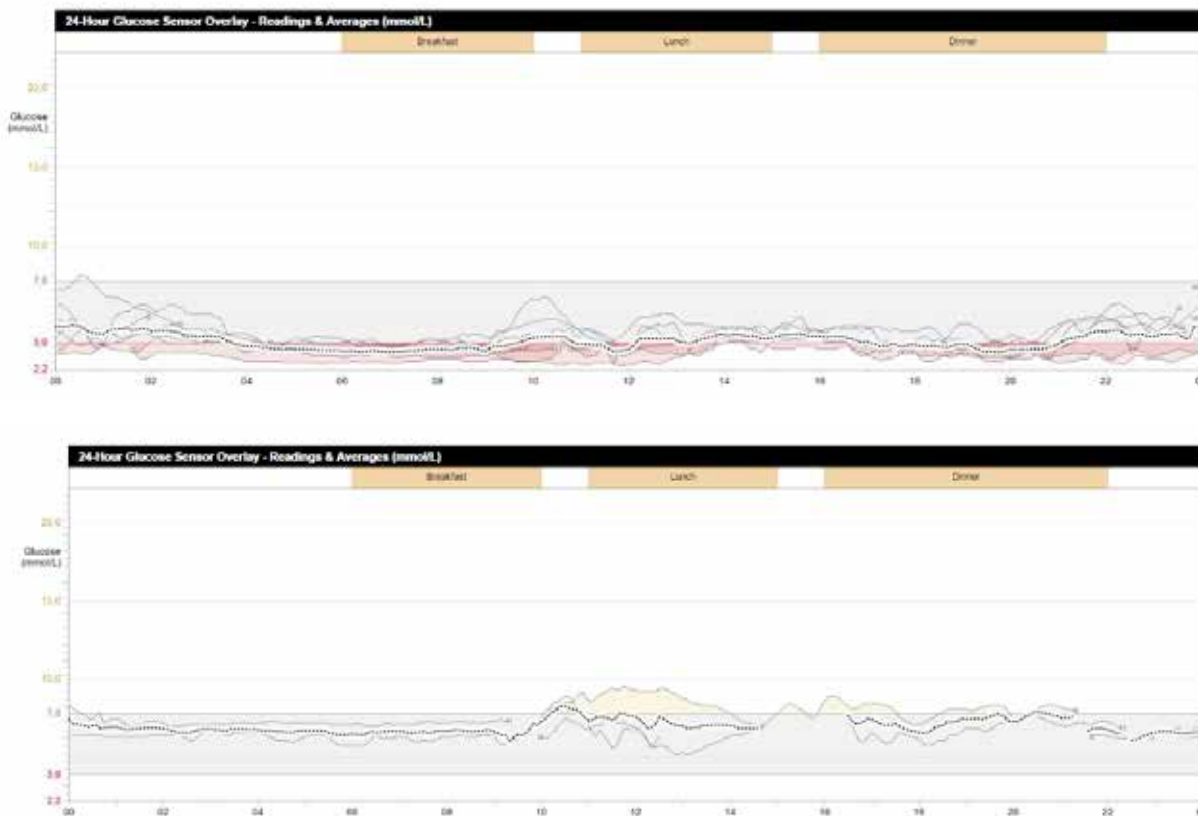
Átján ára hraust stúlka var flutt með sjúkrahúsi á bráðamóttöku Landspítalans eftir að hún hafði fundist heima hjá sér sofandi að degi til þegar hún átti að vera að passa unga systur sína. Hún reyndist vera vanáttuð og með nýja áverka á andliti. Hún mundi ekki hvað hafði gerst þennan dag né dagana á undan. Hún kvartaði um ógleði og höfuðverk en engin merki voru um uppköst, þvag/hægðamissi eða bitsár í munni. Lífsmörk, blóðhagur, blóðsölt, blóðsykur, hjartalínurit og tölvusneiðmynd af höfði voru eðlileg. Hún hafði borðað vel kvöldið áður og um morguninn og ekki hafði borið á óeðlilegri hegðun þá. Hún sagðist ekki taka nein lyf. Síriti yfir nótt sýndi ekki hjartsláttartruflanir. Heilalínurit (EEG) sýndi hæggar bylgjur frá báðum heilahvolum sem talið var syfjutengt eða eftirköst eftir flog (*postictal*). Talið var að hún hefði fallið í yfirlíð og hugsanlega fengið heilahristing við fallið sem gæti skýrt minnisleysi undanfarins sólarhrings.

Viku síðar kom sjúklingur aftur á slysadeild, þá fjarræn og hæg í atferli. Hún hafði borðað vel í hádeginu og lagt sig í kjölfarið. Tveimur klukkustundum síðar sá aðstandandi að hún horfði stjörf fram fyrir sig og ekki náðist samband við hana. Því var lýst þannig að hún hefði ekki verið með kippi en að það hefði orlað á skjálfta í höndum og var hún þvöl af svita og hafði misst þvag. Taugaskoðun á slysadeild var ómarkverð. Lífsmörk og blóðhagur voru eðlileg við komu en blóðsykur mældist 1,3 mmól/L (4,0-6,0 mmól/L). Hún var meðhöndluð með glúkósalausn í æð á slysadeild og leið fljótlega betur. Insúlínmagn í blóði mældist 27,8 pmól/L

á sama tíma og blóðsykur var lágur en insúlínmæling sem er ≥ 18 pmól/L samtímis sykurfalli gefur til kynna að um umframmagn insúlíns sé að ræða. Sökum þess að sjúklingur neitaði staðfastlega að hún tæki sykursýkislyf var talið að um innræna insúlín-offramleiðslu (*endogenous hyperinsulinism*) væri að ræða.¹ Vegna þessa vaknaði grunur um að hún gæti verið með insúlínæxli (*insulinoma*). Blóðgildi kortisóls, kalsíums, parathyroid-hormóns, TSH og frítt T4 var eðlilegt. Ennfremur voru lifrar- og nýrnarprufur eðlilegar.

Segulómun af höfði var eðlileg. Skimun fyrir MCADD-erfðagalla (*Medium-chain acyl-CoA dehydrogenase deficiency*) reyndist neikvæð. Í mismunagreiningu var vöðvakippaflog ungmenna (*juvenile myoclonic epilepsy*, JME) en slíkt lýsir sér með krömpum en eðlilegu vöku-EEG og eðlilegri segulómun. Endurtekið EEG og svefn-EEG var gert og var það eðlilegt. Hafin var meðferð með flogaveikislyfinu Levetiracetam (Zelta), þar sem sjúklingurinn hafði fengið sitt fjórða alflog á 6 vikna tímabili. Við fimmtu komu á slysadeild eftir krampa 7 vikum síðar mældist blóðsykur á ný mjög lágur, aðeins 1,7 mmól/L. Sjúklingurinn fékk blóðsykurmæli með sér heim og staðfesti þar endurtekin blóðsykurföll bæði fyrir og eftir máltíðir.

Sveltípróf með 72 klukkustunda föstu var gert vegna endurtekinna blóðsykursfalla. Þegar tæplega 24 klukkustundir voru liðnar af sveltíprófi fékk sjúklingurinn krampa. Á þeim tímapunkti mældist glúkósi 1,3 mmól/L, insúlín mældist 50,0 pmól/L og C-peptíð mældist 0,2nmól/L (insúlín ≥ 18 pmól/L, C-peptíð



Mynd 1. Vikulöng blóðsykursmæling með sírita fyrir aðgerð. Hver lína táknar einn sólarhring og punktalína táknar meðaltalsgildi. Eðlileg mörk blóðsykurs eru innan bláa svæðisins en blóðsykurfall er innan rauða svæðisins. Blóðsykur sjúklingsins reyndist vera að meðaltali 4 mmól/L og hækkaði lítið við máltíðir.

Mynd 2. Vikulöng blóðsykursmæling með sírita eftir aðgerð þar sem hluti brissins var fjarlægður. Blóðsykur sjúklingsins reyndist vera að meðaltali 6,3mmól/L. Blóðsykur sjúklingsins helst því innan viðmiðunarmarka með eðlilegri hækkun eftir máltíðir.

$\geq 0,2$ mmól/L samtímis sykurfalli gefur til kynna innræna insúlínofframleiðslu.¹

Enn var sterkur grunur um insúlínæxli og voru því gerðar myndrannsóknir til að staðsetja það. Engin þeirra rannsókna sem hægt er að gera hérlendis sýndu hnút í brisi, þar með talin tölvusneiðmynd af kvið, segulómun af brisi og ómun af kviðarholi með holsjá (*endoscopic ultrasound*). Í kjölfarið var sjúklingurinn því sendur á Háskólasjúkrahúsið í Uppsölum í Svíþjóð til rannsóknar með jáeindaskanna. Þar var gert stutt sveltípróf (8 klukkustundir) þar sem blóðgildi insúlíns mældist 65,3 pmól/L, pro-insúlín var 33 pmól/L og C-peptíð var 0,36 nmól/L. Eins og áður voru insúlín og C-peptíð-gildi lýsandi fyrir innræna insúlínframleiðslu. Ennfremur var pro-insúlíngildið styðjandi við það, en nýlegar rannsóknir hafa sýnt fram á að pro-insúlíngildi ≥ 22 pmól/L eftir föstupróf sé mjög sértækt fyrir innræna insúlínframleiðslu.² Teknar voru tölvusneiðmyndir af brjóstholi og kviðarholi með skuggaefni í æð ásamt 11C-5HTP-jáeindaskanni. Einnig var endurgerð ómun af brisi með holsjá.

Niðurstöður úr þessum rannsóknum voru eðlilegar og saúst engin merki um æxli eða óeðlilega upptöku í líkamanum. Mælt var með sérhæfðri æðamyndatöku (*selective angiography with celiacography*), örvarnarprófi með kalsíum (*intraarterial calcium stimulation test*) og endurteknu sveltíprófi.

Sjúklingurinn var því sendur aftur út til Svíþjóðar nokkrum mánuðum síðar í þessar rannsóknir. Æðamyndataka með kalsíumörvun var gerð á þann máta að kalsíum var sprautað í 6 meginstofnæðarnar sem næra brisið. Kalsíum örvar seytingu

insúlíns á þeim svæðum sem hver æð nærir og er þá hægt að mæla magn framleiðslunnar þar á fjórum mismunandi tímupunktum. Ef mikil hækun verður á seytingu insúlíns á stuttum tíma er það merki um að insúlínæxli sé til staðar. Niðurstöðurnar voru bornar undir innkirtlasérfræðinga í Bandaríkjunum og Þýskalandi. Sameiginleg niðurstaða var sú að um offramleiðslu á insúlíni væri að ræða en ekki hefði fundist afmarkaður hnútur innan brissins sem væri valdur þess. Hér kom upp grunur um sjaldgæfan sjúkdóm sem veldur ofvexti brisfrumna en erfitt er að greina þann sjúkdóm nema með vefjasýni. Því var ákveðið að taka sjúkling til aðgerðar, sem hún undirgekkst í Uppsölum. Fjarlægur (*distal*) 2/3 hluti brissins var fjarlægður ásamt miltanu eftir að myndrannsókn (68Ga-DOTATOC- jáeindarannsókn) sýndi ekki fram á nein ákveðin offramleiðslusvæði. Slík aðgerð er talin vera varanlegasta meðferðin við ofvexti brisfrumna.^{3,4} Aðgerðin gekk vel og voru engir fylgikvillar eftir útskrift. Vefjagreining var framkvæmd á sýni frá aðgerðinni og var greiningin staðfest sem *nesidioblastosis* eða *Noninsulinoma pancreatogenous hypoglycemia syndrome* (NIPHS).

Fyrir aðgerð var framkvæmd vikulöng blóðsykursmæling með sírita til að geta fylgst með þróun blóðsykursfallanna. Blóðsykur sjúklingsins reyndist vera að meðaltali 4 mmól/L og hækkaði lítið við máltíðir (sjá mynd 1). Gerð var samskonar vikulöng blóðsykursmæling tveimur mánuðum eftir aðgerð (sjá mynd 2). Þar sést að blóðsykur helst í hærra og stöðugara gildi en áður og er hún alveg laus við blóðsykursföllin. Sjúklingur hefur nú verið laus við einkenni blóðsykursfalla í 9 mánuði.

Umræða

Helstu mismunagreiningar hjá fullorðnum með blóðsykursfall vegna innrænnar insúlínoframleiðslu eru blóðsykurslækkandi lyf eins og sulfonylurea eða meglitinide, insúlínmyndandi æxli, NIPHS eða blóðsykursfall í kjölfar hjáveituaðgerðar (*post-gastric bypass hypoglycemia*).

Hægt er að greina blóðsykurslækkandi lyf í blóði eða þvagi. Til þess að greina insúlínæxli frá NIPHS þarf að gera víðtæka leit að æxlisvexti í líkamanum. Ómun með holsjá er mjög næm rannsókn ($\geq 90\%$) til að staðsetja insúlínæxli og er því oftast fyrsta rannsókn.⁵⁻⁷ Hins vegar getur það ekki greint víðtæku vefjabreytingarnar sem einkenna *nesidioblastosis*.⁸

NIPHS er heilkenni sem einkennist af innrænni offramleiðslu insúlíns sem veldur blóðsykursfalli (*endogenous hyperinsulinemic hypoglycemia*) sem er ekki af völdum insúlínæxlis. Insúlínæxli er mun algengari sjúkdómur og er NIPHS orsakavaldur blóðsykursfalla í kjölfar insúlínoframleiðslu í einungis 0,5-5% heildartilvika.⁹

Nesidioblastosis var fyrst skilgreint árið 1938 af George F. Laidlaw. Þar setti hann saman grísku orðin *nesidion* sem þýðir eyjafurma og *blastos* sem þýðir að byggja. Hér var hann í raun að lýsa þróun frumnanna í heilkenni sem er það sjaldgæft að því hefur ekki verið lýst hérlendis áður.¹⁰

Vefjasýni frá brisirtlum þessara einstaklinga sýna ofvöxt beta-frumna, eyjur (*islets*) með stækkaðan og oflitaðan kjarna (*hyperchromatic*) og aukna eyjafrumumyndun í kringum brisrásrinnar (*periductular islets*). Þessir vefjafræðilegu eiginleikar eru einkennandi fyrir *nesidioblastosis*.¹¹

Megineinkenni NIPHS er blóðsykursfall sem kemur í kjölfar máltíðar en ekki eftir tímabundna föstu. Rannsókn frá Mayo Clinic meðal 18 sjúklinga á aldrinum 16-78 ára sýnir að meirihluti (70%) var karlkyns, í kjörþyngd og einkenni blóðsykursfalls komu oftast fram tveimur til fjórum klukkustundum eftir máltíð. Allir sjúklingarnir í rannsókninni höfðu upplifað einkenni sykurskorts í heila (*neuroglycopenic symptoms*) og sumir höfðu sögu um meðvitundarskerðingu og/eda alflog tengt sykurfalli. Tæplega helmingur sjúklingana (40%) hafði undirgengist aðgerð á efri meltingarvegi, að undanskilinni hjáveituaðgerð, einhvern tíma á ævinni. Þeir sem höfðu farið í hjáveituaðgerð voru útilokaðir þar sem þeir geta sýnt svipuð einkenni vegna hraðrar magatæmingar (*dumping syndrome*).^{3,12,13}

Fáar rannsóknir hafa verið gerðar um þetta heilkenni en nokkrar minni rannsóknir hafa sýnt fram á algengi blóðsykursfalla eftir

máltíðir og eru karlar þar í meirihluta. Athyglisvert er að margir þessara sjúklinga voru fyrst misgreindir með insúlínæxli en þau einkennast aðallega af blóðsykursföllum við föstu. Talið er að um 5% sjúklinga með insúlínæxli fái einnig blóðsykursföll eftir máltíðir en fáar rannsóknir hafa verið gerðar þessu til staðfestingar.¹⁴

Meðan á sykurfalli stendur fá sjúklingar með NIPHS svipaðar rannsóknarniðurstöður og sjúklingar með insúlínæxli. Það verður í flestum tilfellum hækkun á plasmainsúlíni, C-peptíði og pro-insúlíni.

Því þarf í kjölfarið að leita að æxlisvexti með því að framkvæma sneiðmynd, segulómun, þrífasa sneiðmynd (*triple-phase CT*), sérhæfða æðamyndatöku (*celiac axis angiography*) og jáeindarannsóknir. Ef ekkert finnst í þessum rannsóknum þarf að framkvæma örvunarpróf með kalsíum (*selective arterial calcium stimulation test with hepatic venous sampling* (SACST)) sem hefur háa sértækni fyrir *nesidioblastosis*.¹⁵

Þegar einkenni NIPHS eru mjög væg er í sumum tilfellum hægt að meðhöndla upphafsstig sjúkdómsins með lífsstílsbreytingum. Þá er mælt með minnkaðri kolvetnaneyslu og að dreifa kolvetnainntöku jafnt yfir daginn. Við þessar næringarleiðbeiningar má bæta lyfjameðferð, diazoxide, alpha-glucosidasahemil eða octreotide sem gefið er með hverri stórmáltíð dagsins.¹⁶⁻¹⁹

Fyrir fólk með alvarlegri einkenni blóðsykursfalls, til dæmis einkenni sykurskorts í heila, er lyfjameðferð sjaldnast næg og aðgerð því heppilegri kostur. Þá er oftast framkvæmt hlutabrottnám á fjarhluta brissins. Hlutfall brissins sem þarf að fjarlægja fer eftir niðurstöðum úr SACST-rannsókninni.^{3,4} Bandarísk rannsókn sem skoðaði 5 sjúklinga sem undirgengust 70% brottnám af brishalanum sýndi fram á lága tíðni af blóðsykursföllum í kjölfar aðgerðar og enginn sjúklinganna hafði þróað með sér sykursýki í kjölfar aðgerðar en eftirfylgdartíminn var 1,5-21 ár.²⁰

Greint hefur verið frá endurkomu blóðsykursfalla eftir hlutabrottnám brissins. Lítil bandarísk rannsókn þar sem 87% sjúklinga sem svöruðu könnuninni sögðust hafa fundið fyrir endurkomu einkenna en þó mun vægari en fyrir aðgerð. 75% þeirra töldu aðgerðina hafa bætt lífsgæði sín og heildarlíðan. Í örfáum tilfellum hefur þurft að gera enduraðgerð þar sem brisið var fjarlægt að fullu.²¹

Stökkbreytingar í 9 mismunandi genum hafa verið tengdar við sjúkdóminn í ungbörnum og er vonast til þess að áframhaldandi rannsóknir á því sviði muni leiða í ljós hvaða sjúklingar munu hagnast af lyfjameðferð og hverjir munu þurfa að fara í aðgerð.²²

Heimildir

- Cryer PE, Axelrod L, Grossman AB, Heller SR, Montori VM, Seaquist ER, et al. Evaluation and management of adult hypoglycemic disorders: an Endocrine Society Clinical Practice Guideline. *J Clin Endocrinol Metab* 2009; 94: 709-28.
- Guettier JM, Lungu A, Goodling A, Cochran C, Gorden P. The role of proinsulin and insulin in the diagnosis of insulinoma: a critical evaluation of the Endocrine Society clinical practice guideline. *J Clin Endocrinol Metab* 2013; 98: 4752-8.
- Thompson GB, Service FJ, Andrews JC, Lloyd RV, Natt N, van Heerden JA, et al. Noninsulinoma pancreatogenous hypoglycemia syndrome: an update in 10 surgically treated patients. *Surgery* 2000; 128: 937-44; discussion 44-5.
- Raffel A, Krausch MM, Anlauf M, Wieben D, Braunstein S, Klöppel G, et al. Diffuse nesidioblastosis as a cause of hyperinsulinemic hypoglycemia in adults: a diagnostic and therapeutic challenge. *Surgery* 2007; 141: 179-84; discussion 85-6.
- Kann PH, Rothmund M, Zielke A. Endoscopic ultrasound imaging of insulinomas: limitations and clinical relevance. *Exp Clin Endocrinol Diabetes* 2005; 113: 471-4.
- Sotoudehmanesh R, Hedayat A, Shirazian N, Shahranein S, Ainechi S, Zeinali F, et al. Endoscopic ultrasonography (EUS) in the localization of insulinoma. *Endocrine* 2007; 31: 238-41.
- McLean AM, Fairclough PD. Endoscopic ultrasound in the localisation of pancreatic islet cell tumours. *Best Pract Res Clin Endocrinol Metab* 2005; 19: 177-93.
- Catton JA, Zaitoun AM, Aithal GP, Sturrock ND, Lobo DN. Diffuse nesidioblastosis causing hyperinsulinemic hypoglycemia: the importance of pancreatic sampling on EUS. *Gastrointest Endosc* 2008; 68: 571-2; discussion 72.
- Ramirez-Gonzalez LR, Sotelo-Alvarez JA, Rojas-Rubio P, Macias-Amezcuca MD, Orozco-Rubio R, Fuentes-Orozco C. [Nesidioblastosis in the adult: a case report]. *Cir Cir* 2015; 83: 324-8.
- Laidlaw GF. Nesidioblastoma, the islet tumor of the pancreas. *Am J Pathol* 1938; 14: 125-34.5.
- Anlauf M, Wieben D, Perren A, Sipos B, Komminoth P, Raffel A, et al. Persistent hyperinsulinemic hypoglycemia in 15 adults with diffuse nesidioblastosis: diagnostic criteria, incidence, and characterization of beta-cell changes. *Am J Surg Pathol* 2005; 29: 524-33.
- Service FJ, Natt N, Thompson GB, Grant CS, van Heerden JA, Andrews JC, et al. Noninsulinoma pancreatogenous hypoglycemia: a novel syndrome of hyperinsulinemic hypoglycemia in adults independent of mutations in Kir6.2 and SUR1 genes. *J Clin Endocrinol Metab* 1999; 84: 1582-9.
- Rumilla KM, Erickson LA, Service FJ, Vella A, Thompson GB, Grant CS, et al. Hyperinsulinemic hypoglycemia with nesidioblastosis: histologic features and growth factor expression. *Mod Pathol* 2009; 22: 239-45.
- Won JG, Tseng HS, Yang AH, Tang KT, Jap TS, Lee CH, et al. Clinical features and morphological characterization of 10 patients with noninsulinoma pancreatogenous hypoglycaemia syndrome (NIPHS). *Clin Endocrinol* 2006; 65: 566-78.
- Thompson SM, Vella A, Thompson GB, Rumilla KM, Service FJ, Grant CS, et al. Selective arterial calcium stimulation with hepatic venous sampling differentiates insulinoma from nesidioblastosis. *J Clin Endocrinol Metab* 2015; 100: 4189-97.
- Kellogg TA, Bantle JP, Leslie DB, Redmond JB, Slusarek B, Swan T, et al. Postgastric bypass hyperinsulinemic hypoglycemia syndrome: characterization and response to a modified diet. *Surg Obes Relat Dis* 2008; 4: 492-9.
- Arao T, Okada Y, Hirose A, Tanaka Y. A rare case of adult-onset nesidioblastosis treated successfully with diazoxide. *Endocr J* 2006; 53: 95-100.
- Moreira RO, Moreira RB, Machado NA, Gonçalves TB, Coutinho WF. Post-prandial hypoglycemia after bariatric surgery: pharmacological treatment with verapamil and acarbose. *Obes Surg* 2008; 18: 1618-21.
- Kondo T, Tomita S, Adachi H, Motoshima H, Taketa K, Matsuyoshi A, et al. A case of hyperinsulinemia of undetermined origin, successfully treated with long-acting octreotide. *Endocr J* 2005; 52: 511-7.
- Witteles RM, Straus IF, Sugg SL, Koka MR, Costa EA, Kaplan EL. Adult-onset nesidioblastosis causing hypoglycemia: an important clinical entity and continuing treatment dilemma. *Arch Surg* 2001; 136: 656-63.
- Vanderveen KA, Grant CS, Thompson GB, Farley DR, Richards ML, Vella A, et al. Outcomes and quality of life after partial pancreatectomy for noninsulinoma pancreatogenous hypoglycemia from diffuse islet cell disease. *Surgery* 2010; 148: 1237-45; discussion 45-6.
- Gilis-Januszewska A, Piatkowski J, Skalniak A, Piwońska-Solska B, Nazim J, Pach D, et al. Noninsulinoma pancreatogenous hypoglycaemia in adults - a spotlight on its genetics. *Endokrynol Pol* 2015; 66: 344-54.

ENGLISH SUMMARY

Repeated non-epileptic seizures in a previously healthy young woman – a case report

Guðrún Mist Gunnarsdóttir¹, Arna Guðmundsdóttir¹, Per Hellman², Peter Stålberg²

A previously healthy 18 year old female has repeated admissions over a six week period to the emergency department because of seizures. She has no previous history of epilepsy and denies any drug use. Imaging and electroencephalogram do not indicate epilepsy. Blood sugar levels are low on two occasions, 1.3 mmol / L and 1.7mmól / L (4.0 - 6.0 mmol / L). After further investigations the suspicion of an insulin-producing tumor arises. Extensive research and imaging is conducted to look for

tumor growth without any findings. Subsequently she was sent abroad for further evaluation with a ¹¹C-5HTP-PET scan, selective angiography with celiacography and an intra-arterial calcium stimulation test. She was diagnosed with nesidioblastosis. Here we will discuss the presentation and work-up of the medical case and review this rare causative disease.

¹Landspítali University Hospital of Iceland, ²Department of Surgical Sciences, University Hospital, Uppsala University, Sweden.

Key words: repeated seizures, neuroglycopenic symptoms, noninsulinoma pancreatogenous hypoglycemia syndrome (NIPHS), endogenous hyperinsulinemic hypoglycemia, nesidioblastosis.

Correspondence: Guðrún Mist Gunnarsdóttir, guðrunmi@landspitali.is