

NOV

1988

SP-1988.00007

DERMATITE ULCEROSA EM BOVINOS PROVOCADA POR *STEPHANOFILARIA*<sup>1</sup>ANTONIO PEREIRA DE NOVAES<sup>2</sup>, AGNALDO JOSÉ DOS SANTOS COSTA<sup>3</sup>,  
ROGÉRIO TAVEIRA BARBOSA<sup>4</sup>, DANILO DE PAULA MOREIRA e FRANCISCO JOSÉ DE RUZZA<sup>5</sup>

RESUMO - Em um rebanho leiteiro localizado na cidade de São Carlos, SP, foram constatados cinco casos de dermatite ulcerosa tendo como agente etiológico a *Stephanofilaria* spp. As lesões se localizaram na inserção da cauda, úbere, coxa e garupa. O diagnóstico foi feito com esfregaço e impressões obtidas de raspado e pele da borda da úlcera, coradas com Giemsa e também com vermelho Congo sendo que este permitiu melhor visualização do parasita. O tratamento foi feito com triclorfon, obtendo-se a cura dos animais em quinze dias.

Termos para indexação: filariose, coloração.

ULCER DERMATITIS IN BOVINE CAUSED BY *STEPHANOFILARIA* SPP.

ABSTRACT - In a dairy cattle herd located at São Carlos, State of São Paulo, Brazil, five cases of ulcer dermatitis were observed and the ethiological agent identified as *Stephanofilaria* spp. The lesions were found at the tailhead, udder, thigh and rump. The diagnosis was done by scrapings and imprints obtained from both scratching and skin of the ulcer edge, stained with Giemsa and also with Congo red, the latter allowing better visualization of the parasite. The cure was obtained with triclorfon in a period of fifteen days.

Index terms: stephanofilarial dermatitis.

## INTRODUÇÃO

A estefanofilariose é provocada por helmintos do gênero *Stephanofilaria*, que determinam ulcerações na pele de bovinos, búfalos, cabras, elefantes e rinocerontes (Agrawal & Shah 1984).

Na Índia foram descritas as espécies: *S. assamensis*, *S. zaheeri*, *S. andamani*, *S. srivastai*, como pode ser visto em Agrawal & Shah (1984). Nos Estados Unidos, Canadá e Rússia a espécie encontrada é a *S. stilesi* (Hibler 1966, Dies & Printchard 1985), sendo ainda citadas as espécies *S. kaeli* (Fadzil 1977) e *S. okinawaensis* (Chatterjee 1983). No Brasil a citação da estefanofilária foi feita no Estado de São Paulo por Oba et al. (1977).

Estes parasitas provocam dermatite nodular ulcerativa, agravada pela obstrução dos dutos linfáticos. As lesões podem ser encontradas principalmente na parte média ventral do abdômen, cernelha, orelha, redor dos olhos e nas patas, de acordo com vários autores citados neste trabalho. Podem atingir até 80% de um rebanho (Hibler 1966), incidindo normalmente sobre os animais adultos. É uma doença

própria de estação quente e chuvosa, em virtude da facilidade de proliferação do vetor, que são moscas atraídas pela ferida, como a *Haematobia irritans*, *Musca conducens*, *Musca planiceps* e *Musca autumnalis*, conforme é citado por Agrawal & Shah (1984).

Os objetivos deste trabalho foram de reafirmar o diagnóstico de Oba et al. (1977) da ocorrência da doença no Estado de São Paulo, feito através de exames histopatológicos e comparar o método de coloração preconizado para o diagnóstico com o método de coloração pelo vermelho Congo.

## MATERIAL E MÉTODOS

Em um rebanho leiteiro com 115 bovinos da raça Holandesa Preto e Branco, de propriedade da Empresa Brasileira de Pesquisa Agropecuária, localizada em São Carlos, SP, foi observado em cinco animais a ocorrência de feridas na pele próxima à cauda, garupa e coxa, que não cicatrizavam com a medicação tradicional. As feridas mediam de dois a seis centímetros de diâmetro, eram ulceradas, com exsudato seroso mesclado de sangue, algumas com crostas, e havia perda de pêlos na região.

Foram feitos raspados na borda das feridas, seguidos de esfregaço juntamente com o exsudato e também, impressão em lâminas de fragmento de tecido obtido da borda da úlcera que, em seguida, eram secos ao ar e fixados com metanol por três minutos. Um grupo de lâminas assim obtidas foi corado em Giemsa a 1:20 durante 30 minutos, conforme recomenda Chatterjee (1983), para observação de microfíliarias da *Stephanofilaria* spp. Outro grupo de lâminas foi corado pelo vermelho Congo, cuja técnica consiste em imergir por um

<sup>1</sup> Aceito para publicação em 9 de fevereiro de 1988.

<sup>2</sup> Méd. - Vet., M.Sc., Unidade de Execução de Pesquisa de Âmbito Estadual (UEPAE) de São Carlos, EMBRAPA, Caixa Postal 339, CEP 13560 São Carlos, SP.

<sup>3</sup> Méd. - Vet., Hoechst do Brasil S/A.

<sup>4</sup> Méd. - Vet., CNPGL, Coronel Pacheco, MG.

<sup>5</sup> Técnico-Agrícola, UEPAE de São Carlos, SP.

minuto a lâmina em solução aquosa saturada de vermelho Congo, lavar por imersão, secar, imergir por quinze segundos em solução aquosa de violeta genciana a 0,5% e secar, semelhante à técnica de Cerovsky (1976).

O diagnóstico foi feito pela observação das microfíliarias em microscópio com aumento de 200 - 400X.

O tratamento consistiu de triclorfon em aplicações tópicas, diárias, até a cicatrização da ferida, o que foi feito em dois animais. Em outros três animais, além deste tratamento, foi também aplicada uma dose de 30 ml de triclorfon sobre o dorso como reforço. Além disso, repelentes sob forma de aerosol ou pó, foram aplicados nas feridas para evitar-se a presença de moscas.

#### RESULTADOS E DISCUSSÃO

No rebanho as lesões encontradas atingiram 4,3% e apresentavam-se com as características descritas por Khamis et al. (1973), Ahmend & Ali (1973), Agrawal & Shah (1984) e Dies & Printchard (1985), ocorrendo prurido, perda de pêlos e ulceração com exsudato. A localização se limitou à base da cauda, coxa e inserção do úbere, incidindo somente sobre as fêmeas em lactação. O parasitismo não foi observado em machos adultos e animais jovens. A época da incidência foi o verão, estação caracterizada por calor e chuva, concordando com as citações de Hibler (1966), Agrawal & Shah (1984) e Khamis et al. (1973). Foi observada a presença de moscas naturalmente atraídas pelo exsudato não sendo todavia feita a identificação taxonômica.

A observação ao microscópio com aumento de 200 ou 400X possibilitou a visualização de microfíliarias em forma de "C", conforme descrevem Hibler (1966) e Chatterjee (1983) para o primeiro estágio da larva da *Stephanofilaria* spp, bem como outras formas, que podem ser vistas na Fig. 1.

A coloração pelo vermelho Congo superou o Giemsa, possibilitando uma melhor visualização do parasita.

O tratamento com triclorfon, que é um inseticida sistêmico, tanto nas aplicações tópicas como em doses de reforço sobre o dorso, possibilitou a cura dos animais em um período de sete a quinze dias, dependendo da extensão da lesão. Estes resultados estão consonantes com os obtidos por Khamis et al. (1973), Rahman & Khaleque (1974), Fadzil (1977), Agrawal & Shah (1984) e Karim (1984), que também empregaram organofosforado para tratamento desta parasitose. A terapia empregada possibilitou o retorno dos animais as suas atividades, sem os inconvenientes da ferida que, além do desconforto influi na qualidade do couro com sua cicatriz.

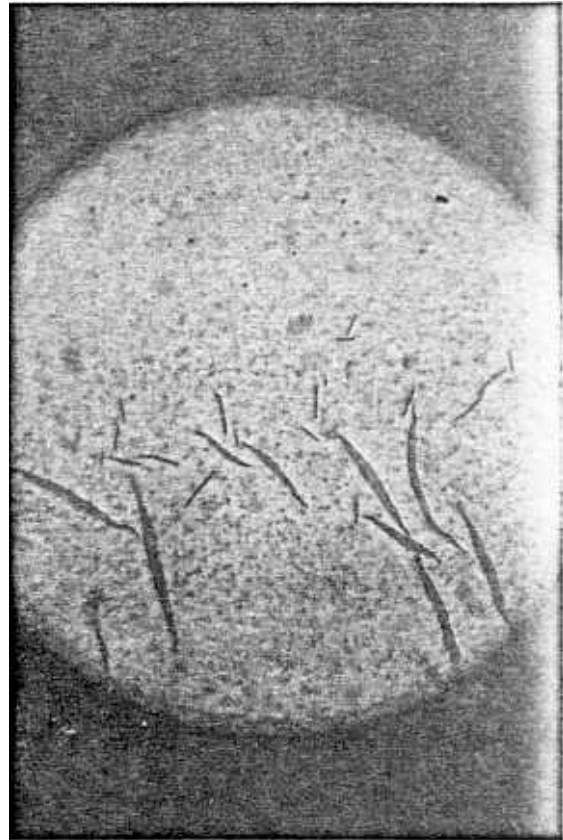


FIG. 1. Microfíliaria da *Stephanofilaria* spp. coradas com vermelho Congo, observadas com aumento de 200x, mostrando as diversas formas de como se apresentam.

#### CONCLUSÕES

1. A *Stephanofilaria* spp. é o agente etiológico da dermatite ulcerosa que ocorre em bovinos no verão, e o diagnóstico pode ser feito através de esfregaços ou impressões de fragmento da borda da úlcera, coradas pelo vermelho Congo.

2. O tratamento com triclorfon de forma tópica, ou com doses sistêmicas, é eficiente para o tratamento desta parasitose.

#### REFERÊNCIAS

- AGRAWAL, M.C. & SHAH, H.L. *Stephanofilaria* dermatitis in India. *Vet. Res. Commun.*, 8:93-102, 1984.

- AHMEND, S. & ALI, M.I. Tratamiento de la "Úlcera de la joroba" con solución de antimosan. **Not. Med. Vet.**, 2:123-9, 1973.
- CEROVSKY, J. A new staining procedure for boar spermatozoa. **Zivocisna Vyroba**, 21(5):361-6, 1976.
- CHATTERJEE, A.A. Description of the microfilaria of *Stephanofilaria* sp. producing "leg-sore" in cattle in West Bengal (India). **Indian J. Anim. Health**, 22(2): 163-5, 1983.
- DIES, K.H. & PRINTCHARD, J. Bovine stephanofilarial dermatitis in Alberta. **Can. Vet. J.**, 26:361-2, 1985.
- FADZIL, N. Infección por *Stephanofilaria kaeli* en bovinos de la península de Malasia; incidencia y tratamiento. **Not. Med. Vet.**, 1:44-52, 1977.
- HIBLER, C.P. Development of *Stephanofilaria stilesi* in the horn fly. **J. Parasitol.**, 52(5):890-8, 1966.
- KARIM, R.A. Report on the dermatitis around the eyes of cattle due to *Stephanofilaria* ant its chemotherapy. **Indian Vet. J.**, 61:419-20, 1984.
- KHAMIS, Y.; HELMY, N.; FAHMY, L. Filariosis en búfalos y vacunos. **Not. Med. Vet.**, 4:301-14, 1973.
- OBA, M.S.P.; SINHORINI, D.L.; NOVAES, A.P. de; COSTA, A.J.S.; DELL'PORTO, A. *Stephanofilaria* em bovinos do município de São Carlos, Estado de São Paulo. In: SOCIEDADE PAULISTA DE MEDICINA VETERINÁRIA. CONFERÊNCIA ANUAL, 32., Pirassununga, 1977. **Anais**. s.l., CIZIP, 1977.
- RAHMAN, A. & KHALEQUE, A. Tratamiento de la filariosis cutánea por *Stephanofilaria assmensis* "HUMP SORE" con neguvon en el ganado local de Bengladesh. **Not. Med. Vet.**, 4:387-90, 1974.