

ROS  
1985  
SP-1985.00023

## FREQÜÊNCIA DE RINITE ATRÓFICA EM SUÍNOS DE ABATE NO ESTADO DE SANTA CATARINA<sup>1</sup>

JANETE S. ROSA<sup>2</sup>, MARIA DA GRAÇA F. DO NASCIMENTO<sup>3</sup>, ELMIRO R. DO NASCIMENTO<sup>3</sup> E ALFREDO RIBEIRO DE FREITAS<sup>4</sup>

**ABSTRACT.** - Rosa J.S., Nascimento M.G.F., Nascimento E.R. & Freitas A.R. 1985. [Frequency of atrophic rhinitis in swine slaughtered in Santa Catarina, Brazil] *Freqüência de rinite atrófica em suínos de abate no Estado de Santa Catarina. Pesq. Vet. Bras. 5(3): 73-76.* Centro Nac. Pesq. Suínos e Aves, Embrapa, C.P. D-3, Concórdia, Santa Catarina 89700, Brazil.

Gross examination of the nasal structures of 1273 swine of various breeds, of both sexes, ranging in age from six to eight months, performed at slaughterhouses in the State of Santa Catarina, Brazil, showed that 300 (23.6%) had turbinate atrophy or necrosis, lesions characteristic of atrophic rhinitis. Seventy-five of these animals also showed deviation of the nasal septum. Twenty-three (2.4%) of the remaining 973 animals, without atrophic rhinitis, showed nasal septum deviation. A positive correlation ( $p < 0.01$ ) was shown between the degree of turbinate atrophy and nasal septum deviation, demonstrated by an increase of 15.9% as the severity of lesions increased. The frequency of atrophy of the turbinate bones varied from 18.0% to 48.9% in the principal swine producing regions of the state.

**INDEX TERMS:** Atrophic rhinitis, swine, turbinate bone atrophy, nasal septum deviation.

**SINOPSE.** - Exames morfológicos realizados à nível de mata-douros, no Estado de Santa Catarina, das estruturas nasais de 1273 suínos de diferentes raças, de ambos os sexos e com idade variando entre 6 a 8 meses, revelaram que 300 (23,6%) deles tinham atrofia ou destruição dos cornetos, lesões características de rinite atrófica; 75 desses apresentaram adicionalmente desvio do septo nasal. Dos 973 animais restantes, sem rinite atrófica, 23 (2,4%) apresentavam desvio do septo nasal. Foi evidenciada uma correlação positiva entre o grau das lesões dos cornetos e o desvio do septo nasal, demonstrada pelo aumento em 15,9%, à medida que aumentava a severidade das lesões ( $P < 0,01$ ). A freqüência de atrofia dos cornetos teve uma variação de 18,0 a 48,9% nas principais microrregiões produtoras de suínos do Estado.

**TERMOS DE INDEXAÇÃO:** Rinite atrófica, suínos, atrofia dos cornetos, desvio do septo nasal.

### INTRODUÇÃO

A rinite atrófica dos suínos, caracterizada pela perda parcial ou total das estruturas anatômicas e funcionais da cavidade nasal (Done 1972, Jost 1975, Tornoe et al. 1976, Hsu et al. 1976, Korenfeld-Kleiman et al. 1978), é considerada atualmente um complexo patológico de grande importância na suinocultura

(Switzer & Farrington 1972). Suas alterações morfológicas foram descritas por Earl et al. (1962), Pearce & Roe (1966), Maeda et al. (1969), Fetter & Capen (1971) e Switzer (1978), com a finalidade de elucidar a sua morfogênese. Essa afecção respiratória específica dos suínos tem um aspecto econômico particular, traduzido pela diminuição da média de ganho de peso diário em suínos de engorda (Shuman & Earl 1956), a qual foi positivamente correlacionada com o aumento de severidade da lesão (Earl et al. 1962).

A etiologia da rinite atrófica ainda não está totalmente definida. A literatura demonstra diferentes pontos de vista, considerando a doença de origem metabólica, nutricional, infecciosa ou hereditária (Jost 1975, Korenfeld-Kleiman et al. 1978). Entre as principais causas infecciosas de atrofia de cornetos, *Bordetella bronchiseptica* é considerada, em muitos lugares do mundo, como determinante principal dessa afecção (Switzer 1978, Tornoe et al. 1976).

A prevalência da doença nas regiões do mundo onde ela tem sido estudada varia de 20 a 33% (Hasebe 1971, Penny & Mullen 1975, Korenfeld-Kleiman et al. 1978).

No Brasil, a constatação dessa enfermidade ocorreu através de exames clínicos (Guerreiro et al. 1963), ou da associação desses com o isolamento de *Bordetella bronchiseptica* (Piffer et al. 1978); entretanto, sua distribuição ainda não havia sido determinada em nenhum Estado produtor de suínos do país.

Não existe um método satisfatório para o diagnóstico da rinite atrófica, sendo o exame anátomo-patológico das estruturas nasais considerado o principal deles pela segurança que oferece (Korenfeld-Kleiman et al. 1978), principalmente, nos estudos de prevalência, incidência ou vigilância em animais de engorda.


O objetivo principal deste trabalho foi verificar a prevalência de atrofia dos cornetos, com base nas alterações morfológi-

<sup>1</sup> Aceito para publicação em 2 de maio de 1985.

<sup>2</sup> Centro Nacional de Pesquisa de Caprinos, Embrapa, Sobral, Ceará 62100.

<sup>3</sup> Unidade de Apoio ao Programa Nacional de Saúde Animal, Embrapa, km 47, Seropédica, Rio de Janeiro 23851.

<sup>4</sup> Centro Nacional de Pesquisa de Suínos e Aves. Embrapa, C.P. D-3, Concórdia, Santa Catarina 89700.



cas das estruturas nasais de suínos abatidos em várias microrregiões do Estado de Santa Catarina.

**MATERIAL E MÉTODOS**

Foram examinados 1273 suínos de diferentes raças, de ambos os sexos e com idade variando entre 6 e 8 meses, obtidos ao acaso e sacrificados em estabelecimentos comerciais, situados nas principais microrregiões produtoras de suínos do Estado de Santa Catarina, relacionadas no Quadro 1.

O dimensionamento da amostra foi calculado pela técnica de amostragem para população finita de distribuição binominal (Schwabe et al. 1977), levando-se em consideração o abate diário dos matadouros compreendidos em cada microrregião e a prevalência de 39,70% para Rinite Atrófica (Earl et al. 1962).

As cabeças dos animais foram separadas após o abate e, para o exame dos cornetos, foi feito um corte transversal ao nível do primeiro e segundo dentes pré-molares com uma serra de dentes pequenos (Penny & Mullen 1975, Korenfeld-Kleiman et al. 1978).

No exame macroscópico foram consideradas as alterações quanto ao aspecto, volume, consistência e simetria tanto dos cornetos como das fossas nasais, bem como a orientação do septo nasal medial.

Na avaliação das lesões foram utilizados os critérios já existentes na literatura (Jost 1975, Korenfeld-Kleiman et al. 1978), apenas com pequenas modificações, como mostra a escala abaixo descrita.

Animais sem rinite atrófica:

grau 0 – perfeita simetria das fossas e cornetos nasais, enrolamento completo dos cornetos (sem atrofia) com ou sem leve desvio do septo nasal.

Animais com rinite atrófica:

grau I: leve irregularidade na forma de qualquer um dos cornetos nasais (atrofia leve), com presença ou não de desvio do septo nasal medial;

grau II: presença de alteração marcante na forma de qualquer um dos cornetos nasais (atrofia moderada), acompanhada ou não de desvio do septo nasal;

grau III: alterações bem definidas (atrofia acentuada) associadas ou não à destruição parcial ou total de um dos cornetos, com desvio acentuado do septo nasal e com modificações do volume interno das fossas nasais;

grau IV: destruição dos cornetos ventrais e dorsais, com desvio acentuado do septo nasal e modificações no volume interno das fossas nasais.

O grau de atrofia dos cornetos nasais foi relacionado com o aparecimento do desvio do septo nasal, através da análise de regressão linear simples.

**RESULTADOS**

Dos 1273 suínos que tiveram seus cornetos examinados, 300

(23,6%) apresentaram atrofia ou destruição dos cornetos (rinite atrófica). Desses, 153 (12,0%), 74 (5,8%), 56 (4,4%) e 17 (1,3%), corresponderam respectivamente aos graus I, II, III e IV, de acordo com as alterações morfológicas encontradas nos cornetos (Quadro 1).

A prevalência da atrofia ou destruição de cornetos em suínos, nas microrregiões de colonial do oeste catarinense, colonial do Rio do Peixe, colonial de Blumenau, colonial do Alto do Itajaí, colonial do Itajaí Norte, Planalto de Canoinhas e Carbonífera correspondeu aos percentuais de 18,0; 19,8; 23,1; 31,3; 32,6; e 49,0, respectivamente.

Do total examinado, apresentaram desvio do septo nasal 98 animais, dos quais 75 tinham atrofia ou destruição dos cornetos para um dos graus I, II, III, ou IV, enquanto os 23 restantes, enquadrados no grau 0, não apresentavam atrofia (Quadro 2).

**QUADRO 2.** Ocorrência de desvio do septo nasal nos diferentes graus de atrofia dos cornetos, em suínos abatidos nas microrregiões do Estado de Santa Catarina, no período de agosto a outubro de 1979

Grau de Atrofia dos cornetos	Nº de animais examinados		Desvio do septo nasal			
			Nº		%	
	RA-(a)	RA+	RA-	RA+	RA-	RA+
0	973	-	23	-	2,4	-
I	-	153	-	25	-	16,3
II	-	74	-	16	-	21,6
III	-	56	-	22	-	39,3
IV	-	17	-	12	-	70,6
Total	973	300	23	75	2,4	25,0

(a) RA Rinite atrófica, + positivo, - negativo.

Foi constatada uma relação linear crescente ( $P < 0,01$ ) entre o grau de atrofia dos cornetos e a percentagem de desvio do septo nasal (Fig. 1), evidenciada pelo aumento desta em 15,9% à medida que aumentava a severidade das lesões.

Os cornetos ventrais foram invariavelmente mais afetados do que os dorsais.

**Quadro 1.** Frequência de rinite atrófica em suínos abatidos nas principais microrregiões produtoras do Estado de Santa Catarina no período de agosto a outubro de 1979

Microrregião	Nº de animais xaminados	Frequência de rinite atrófica							
		Negativos		Positivos					
		Grau 0	Grau I	Grau II	Grau III	Grau IV	Total	Nº	%
Colonial do Oeste Catarinense	295	242	33	11	7	2	53	18,0	
Colonial do Rio do Peixe	598	480	56	29	23	10	118	19,8	
Colonial de Blumenau	121	93	19	7	1	28	23,1		
Colonial do Alto e Norte Itajaí	64	44	10	2	8	0	20	31,3	
Planalto de Canoinhas	89	60	19	4	5	1	29	32,6	
Carbonífera	106	54	16	21	12	3	52	49,0	
Total	1273	973	153	74	56	17	300	23,6	

As lesões macroscópicas da cavidade nasal, incluindo estruturas adjacentes, foram caracterizadas por alterações na conformação anatômica dos cornetos, modificações das fossas nasais, associadas ou não ao desvio do septo nasal, conforme

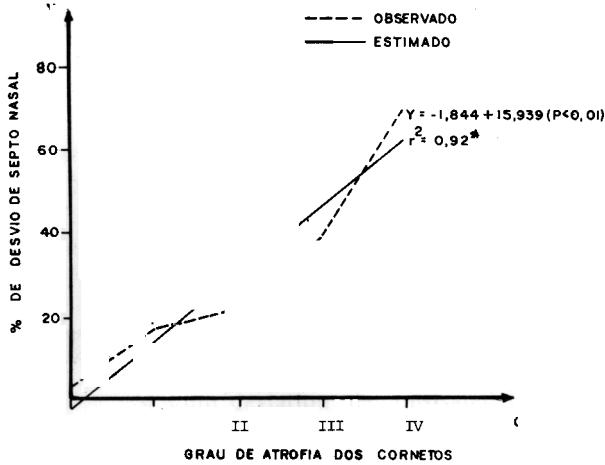


Fig. 1. Relação entre a porcentagem de desvio do septo e graus de atrofia dos cornetos nasais em suínos abatidos no Estado de Santa Catarina.

foi anteriormente estabelecido. Na maioria dos casos a mucosa das fossas e cornetos nasais apresentou-se hiperêmica e edemaciada, às vezes hemorrágica e com erosões. Apenas em um caso foi constatada a presença de abscesso na cavidade nasal.

Foi observada deformação dos ossos faciais em uns poucos animais que apresentaram lesões mais severas nos cornetos nasais.

## DISCUSSÃO

A freqüência de 23,6% de atrofia dos cornetos nasais em suínos abatidos no Estado de Santa Catarina assemelha-se à encontrada por Hasebe (1971), Penny e Mullen (1975) e Korenfeld-Kleiman et al. (1978), respectivamente no Japão (20,0%), na Inglaterra (25,0%) e no México (26,9%). Por outro lado foi constatada uma variação de 18,0% à 48,9% nas principais microrregiões produtoras de suínos do Estado.

As lesões anatomo-patológicas observadas correspondem às descritas por Fetter & Capen (1971), Done (1972), Jost (1975), Tornøe et al. (1976), Hsu et al. (1976) e Korenfeld-Kleiman et al. (1978) e foram caracterizadas por diminuição ou destruição das estruturas anatômicas dos cornetos e fossas nasais, lesões essas consideradas patognomônicas para o diagnóstico da rinite atrófica dos suínos. Deve-se, entretanto, salientar que grande número de suínos apresenta essas lesões sem demonstrar sintomas clínicos evidentes (Jost 1975).

As freqüentes alterações evidenciadas na mucosa nasal dos suínos afetados de rinite atrófica estão intimamente correlacionadas com as lesões do corneto, de acordo com Maeda et

al. (1969). Segundo Switzer (1978), essas alterações parecem ser produzidas por toxinas elaboradas por microcolônias de *Bordetella bronchiseptica* ao alcançarem os osteoblastos, após se difundirem através da submucosa.

As porcentagens de ocorrência de rinite atrófica obtidas decresceram com o aumento do grau das lesões (I ao IV). Resultados semelhantes foram obtidos por Korenfeld-Kleiman et al. (1978).

O desvio do septo foi mais freqüente à medida que aumentava o grau de severidade das lesões dos cornetos, o que originou uma relação linear crescente entre esses dois tipos de alteração nasal. Entretanto, também foi constatado desvio de septo nasal em uma pequena proporção de animais com cornetos normais. Fato semelhante foi relatado por Pearce & Roe (1966), ao constatarem que o septo nasal pode apresentar desvio mesmo em animais sem lesões dos cornetos.

Foi constatada uma deformação dos ossos faciais principalmente em animais com lesões do grau IV, concordando com os resultados encontrados por Pearce & Roe (1966 e Jost (1975).

Em relação à freqüência de lesões, os cornetos ventrais foram os mais afetados, fato também constatado por Korenfeld-Kleiman et al. (1978).

## REFERÊNCIAS

- Done J.T. 1972. A cold in the nose. *Pig Farming*, Ipswich, 20 (Supl.); 66-99.
- Earl F.L., Whitmore G.E., Damon R.A., Hetzer H.O. & Tribble H.R. 1962. Effect of Atrophic Rhinitis on rate of gain in swine. *J. Am. Vet. Med. Ass.* 140 (5): 443-447.
- Fetter A.W. & Capen C.C. 1971. Fine structure of bone cells in the nasal turbinates of pigs with naturally occurring Atrophic Rhinitis. *Am. J. Path.* 62(2): 265-281.
- Guerreiro M.G., Trein E., Warth W. & Antinolfi T. 1963. Rinite Atrófica no Rio Grande do Sul. *Dipan*, Porto Alegre, 15(130): 20-23.
- Hasebe H. 1971. Occurrence and epizootiological surveys of infections of Atrophic Rhinitis in swine. *Nippon Vet. Zootech. Coll.* 19: 92-94.
- Hsu F.S., Tsao A.T., Lee L.H., Chou N.Y. & Koh F.K. 1976. Effect of dietary calcium and phosphorus on the incidence of Atrophic Rhinitis in pigs. *J. Anim. Sci.* 43(1): 131-139.
- Jost P. 1975. La Rhinitis Atrophique du porc. *L'élevage*, Paris, 44: 30-34.
- Korenfeld-Kleiman L., Uruchurtu A. & Ocampo C.L. 1978. Observaciones sobre la frecuencia de lesiones macroscópicas sugestivas de Rinitis Atrófica en cerdos de abasto. *Vet. Mex., México*, 9(1): 21-28.
- Maeda M., Inui S. & Konno S. 1969. Lesions of nasal turbinates in swine Atrophic Rhinitis. *Nat. Inst. Anim. Quart.* 9: 193-202.
- Pearce H.G. & Roe C.K. 1966. Infectious porcine Atrophic Rhinitis: a review. *Can. Vet. J.* 7(11): 243-250.
- Penny R.H.C. & Mullen P.A. 1975. Atrophic Rhinitis of pigs. *Abattoir studies*. *Vet. Rec.* 96 (19): 518-521.
- Piffer I.A., Avila L.A.F. & Brito J.R.F. 1978. Rinite Atrófica dos suínos: isolamento e identificação de *Bordetella bronchiseptica*. *Arqs Esc. Vet. UFMG, Belo Horizonte*, 30(3): 291-296.
- Schwabe C.W., Reimann H.P. & Franti C.E. 1977. *Epidemiology in veterinary practice*. Lea & Febiger, Philadelphia. 303 p.
- Shuman R.D. & Earl F.L. 1956. Atrophic Rhinitis. VII. A study of the economic effect in swine herd. *J. Am. Vet. Med. Ass.* 129(5): 220-224.
- Switzer W.P. 1978. Pathogenesis of respiratory disease caused by bacteria in swine. *Proc. Annual Conference-for Veterinarians*. Ames, Iowa, p. 1-15.

Switzer W.P. & Farrington D.O. 1972. Progress in the control of Atrophic Rhinitis caused by *Bordetella bronchiseptica* in swine. J. Am. Vet. Med. Ass. 161(11):1325-1331.

Tornoe N., Nielson N.C. & Sveden J. 1976. *Bordetella bronchiseptica* isolations from the nasal cavity of pigs in relation to Atrophic Rhinitis. Nord. Vet. Med. 28: 1-18.

Frequência de rinite atrofica

1985

SP-1985.00023



10366-1