



TUMORES EN GANADO OVINO SACRIFICADO EN MATADERO

PÉREZ-MARTINEZ, C.^{1*}, DOMÍNGUEZ, G.²; GARCÍA-MARÍN, J.F.¹; GAYO, E.¹ y GARCÍA, M.J.¹

¹Histología y Anatomía Patológica. Departamento de Sanidad Animal. Facultad de Veterinaria. Universidad de León.

²Matadero INCARSA. Burgos.

*cperm@unileon.es

RESUMEN

Se estudió la incidencia de tumores en 726.855 ovinos inspeccionados en un matadero a lo largo de 5 años. Se diagnosticaron un total de 34 neoplasias (0,005%), de los cuales 32 (0,1%) se observaron en animales adultos. La mayoría de ellos (18 casos) fueron carcinomas intestinales. Una elevada incidencia de este tumor ha sido citada también en Australia, siendo más esporádica en otros países. En cuanto al origen del mismo o causas del mismo, se han propuesto la acción de pesticidas y la predisposición genética.

Palabras clave: Ovino, neoplasias, adenocarcinoma intestinal.

INTRODUCCIÓN

Los tumores se diagnostican con baja frecuencia en el ganado ovino, aún así resulta fundamental tanto para el veterinario inspector de matadero como para el clínico realizar su correcta identificación y, sobre todo, establecer el diagnóstico diferencial y su pronóstico. La información disponible es escasa y gran parte de la misma fue obtenida hace bastantes años en países con situaciones epidemiológicas diferentes (Monlux *et al.*, 1957; Misdorp, 1967; Webster, 1967; Anderson *et al.*, 1969). En España, en nuestro conocimiento, no existen datos referentes a este tema, independientemente de la realización de diagnósticos

ocasionales, como el del carcinoma intestinal (Pérez *et al.*, 1999). En este trabajo se planteó el estudio de la incidencia de tumores en ganado ovino sacrificado en matadero, con el objetivo de proporcionar una información actualizada tanto para inspectores de matadero como para veterinarios clínicos de ovino.

MATERIAL Y MÉTODOS

Se estudiaron lesiones sospechosas de ser neoplasias en ganado 726.855 ovinos (n=30.840 >5 años, n=623.967 ≤ 3 meses), durante la inspección rutinaria realizada en un matadero industrial entre octubre de 2009 y diciembre de 2014. Los animales procedían, principalmente, de Castilla y León y, en menor número, de Asturias, Cantabria, Cataluña, Aragón y Galicia, por lo cual los datos obtenidos se pueden considerar como una representación válida del patrón de aparición de neoplasias en animales de abasto en la zona Norte de España. Las muestras recogidas fueron fijadas en formol tamponado al 10% y posteriormente procesadas para su estudio histopatológico detallado y completo.

RESULTADOS Y DISCUSIÓN

Se diagnosticaron un total de 34 tumores (0,005%), dato que coincide con el presentado por Monlux *et al.* (1956) y que es inferior al mostrado por Misdorp *et al.* (1967) que lo eleva al 0,027%, mientras que otros lo rebajan al 0,0024% (Anderson *et al.*, 1969), variabilidad atribuible a diversos factores y al número de individuos examinados en cada caso. El porcentaje se eleva considerablemente cuando dividimos a los animales por grupos de edad. Así, en ovino >5 años el porcentaje de neoplasias fue 0,103%, mientras que en animales de < 3 meses lo fue del 0,0003%. El adenocarcinoma intestinal fue el tumor más frecuentemente diagnosticado en nuestro trabajo (18 casos), seguido a mucha distancia por los tumores primarios en hígado y (n=5) y los linfosarcomas (n=3) (Tabla 1). En ovino ≤3 meses sólo se diagnosticaron dos tumores (Tabla 2).

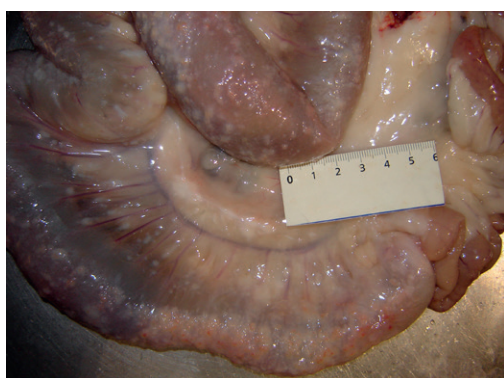
Tabla 1. Tumores diagnosticados en ovino >5 años.

TIPO TUMOR	Nº
Adenocarcinoma intestinal	18
Colangiocarcinoma/Hepatocarcinoma	5
Linfosarcoma	3
Adenomatosis pulmonar ovina	2
Carcinoma de células escamosas	1
Condrosarcoma	1
Feocromocitoma	1
Liposarcoma	1

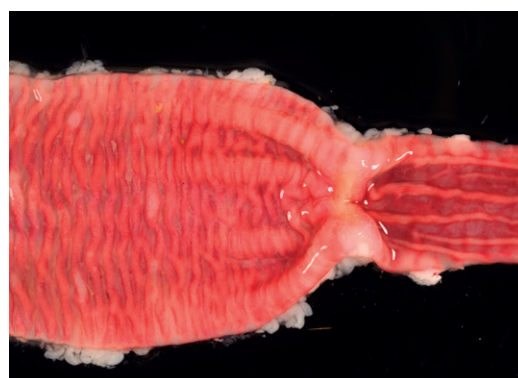
Tabla 2. Tumores diagnosticados en ovino ≤ 3 meses.

TIPO TUMOR	N°
Hepatoblastoma	1
Nefroblastoma	1

La elevada prevalencia del carcinoma intestinal en ovino adultos incluso podría haber sido infravalorada, debido al decomiso en vida realizado en ocasiones al provocar una caquexia extrema en lo animales afectados. Este tumor cursa con engrosamiento de la pared del intestino delgado y afección de linfáticos y de la serosa (Fig. 1), diarreas y adelgazamiento progresivo que conduce a la caquexia, siendo necesario un buen diagnóstico diferencial con la paratuberculosis ovina (Perez *et al.* 1999).



A



B

Figura 1. Carcinoma intestinal ovino. A.-Yeyuno con engrosamiento de la pared y de la serosa. B.- apertura del tramo de yeyuno afectado por carcinoma, en la zona de transición con el intestino normal.

Una elevada incidencia de este tumor ha sido citada también en Australia, siendo más esporádica en otros países Asimismo, se ha planteado que factores favorecen el desarrollo del adenocarcinoma intestinal en esta especie frente a otras con características de explotación y alimentación similares, proponiéndose como posibles causas del mismo, la acción de herbicidas y la predisposición genética (Newell *et al.*, 1984; Loken *et al.*, 2012).

CONCLUSIONES

Se diagnosticaron un total de 34 tumores (0,005%), observándose 32 en ovinos adultos (0,1%). De ellos, más de la mitad (18 casos) se correspondieron con carcinomas intestinales, destacando la elevada incidencia de este tumor y la posibilidad de confusión en el diagnóstico con la paratuberculosis ovina.

BIBLIOGRAFÍA

- Anderson LJ, Sandison AT, Jarret WFH. A British abattoir survey of tumors in cattle, sheep, and pigs. *Vet Rec.*; 84: 547-551. 1969
- Loken T, Bjornstad ER, Ersdal C. Intestinal adenocarcinomas in three generations of sheep. *Vet Rec.*; 170. 2012. *Doi:10.1136/vr.100268*
- Misdorp W. Tumours in large domestic animals in the Netherlands. *J Comp Path.*; 77: 211-216. 1967
- Monlux AW, Anderson WA, Davis CL. A survey of tumors occurring in cattle, sheep and swine. *Am J Vet Res.*; 17: 646-677. 1956.
- Newell KW, Ross AD, Renner, RM. Phenoxy and picolinic acid hebicides and small-intestinal adenocarcinoma in sheep. *Lancet.*; 2: 1301-1305. 1984
- Perez V, Corpa JM, García-Marín JF. Intestinal adenocarcinoma in sheep in Spain. *Vet Rec.*; 144: 76-77. 1999
- Webster .A further survey of neoplasms in abattoir sheep New Zealand *Vet J.*; 15: 51.

SUMMARY

The incidence of tumours in 726,855 sheep in the slaughterhouse was studied over a period of five years. A total of 34 (0.005%) were diagnosed, 32 (0.1%) were observed in adult animals. Most of them were intestinal carcinoma (18 cases). The high prevalence in the studied sheep has described in Australia, with sporadic cases and few reports in others countries. The possible aetiologies have been proposed as being related to herbicides or genetic transmit ions

Key words: Sheep, neoplasia, intestinal carcinoma.