

پروتئیناز-۲ در فیبروز ریوی القاء شده به متالوبررسی بیان پروتئین ماتریکس بلئومایسین در موش آزمایشگاهی وسیله

غزل کشاورز^۱، محمد جعفر رضایی^{۱*}، فردین فتحی^۱، بهرام نیکخو^۲، دائم روشنی^۳

۱) گروه آناتومی، دانشکده پزشکی، دانشگاه علوم پزشکی کردستان
۲) گروه پاتولوژی، دانشکده پزشکی، دانشگاه علوم پزشکی کردستان
۳) گروه آمار زیستی، دانشکده پزشکی، دانشگاه علوم پزشکی کردستان

تاریخ پذیرش: ۹۲/۹/۱۸

تاریخ دریافت: ۹۲/۶/۲۶

چکیده

مقدمه: فیبروز ریوی یک بیماری پیشرونده و مزمن است که میانگین بقای ۳-۵ سال بعد از تشخیص بیماری را دارد. این بیماری می‌تواند به‌عنوان نتیجه عدم تعادل بین پروسه نرمال سنتز و تجزیه اجزای ماتریکس خارج سلولی در نظر گرفته شود. ماتریکس متالوپروتئینازها (MMPS) به ویژه MMP-2، از خانواده آنزیم‌های پروتئولیتیک هستند که ماتریکس خارج سلولی (ECM) و غشای پایه را تجزیه کرده و نقش مهمی در ایجاد فیبروز ریه دارند. در این تحقیق، بیان پروتئین MMP-2 در فیبروز ریوی القاء شده به وسیله بلئومایسین در موش آزمایشگاهی به صورت کیفی و کمی بررسی شد.

مواد و روش‌ها: در این مطالعه تجربی، ۱۶ موش با نژاد C57BL/6 به دو گروه تقسیم بندی شدند: موش‌ها در گروه اول (آزمایش) سولفات بلئومایسین و در گروه دوم (کنترل) کربوکسی‌متیل سلولز (CMC) را به روش داخل صفاقی دریافت کردند. در پایان دوره آزمایش موش‌ها کشته شده و نمونه‌های به دست آمده از ریه دو گروه، جهت مطالعات هیستولوژیکی و ایمونوهیستوشیمیایی آماده شدند. سپس تغییرات هیستولوژیکی بافت ریه و بیان پروتئین MMP-2 آن‌ها بررسی شد و نتایج با استفاده از آزمون آماری Student t-test تجزیه و تحلیل شدند.

یافته‌های پژوهش: مطالعات هیستولوژیکی در گروه آزمایش پاسخ التهابی، رسوب کلاژن و افزایش بافت همبند دیواره آلوئول‌های ریوی را نسبت به گروه کنترل نشان داد. مطالعات ایمونوهیستوشیمیایی نشان داد که تعداد سلول‌های بیان‌کننده پروتئین MMP-2 در گروه آزمایش نسبت به گروه کنترل افزایش معنی‌داری یافت. ($P < 0.001$)
بحث و نتیجه‌گیری: نتایج این مطالعه نشان داد که تعداد سلول‌های بیان‌کننده پروتئین MMP-2 در فیبروز ریوی القاء شده به وسیله بلئومایسین افزایش می‌یابد.

واژه‌های کلیدی: فیبروز ریه، پروتئین ماتریکس متالوپروتئیناز-۲، بلئومایسین

* نویسنده مسئول: گروه آناتومی، دانشکده پزشکی، دانشگاه علوم پزشکی کردستان

مقدمه

فیبروز ریه یک بیماری مزمن ریوی بینایی است که به علت صدمه به پارانشیم ریه به وسیله فاکتورهای ایجادکننده التهاب و فیبروز به وجود آمده که همراه با میزان بالای مرگ و میر بوده و نسبت به درمان های پزشکی مقاوم می باشد، (۱). این بیماری به علت عدم تعادل در پروسه سنتز کلاژن به صورت نرمال و پروسه تخریب ماتریکس خارج سلولی به وجود می آید، (۲). مطالعات مورفولوژیکی و بیوشیمیایی نشان داده است که آسیب های حاد در بافت ریه باعث تراوش سلول های التهابی و تولید سیتوکین ها و سایر میدیاتورها شده که نتیجه آن تزاید فیبروبلاست ها و میوفیبروبلاست ها و افزایش بافت همبند توسط این سلول ها خواهد بود، (۳،۴،۵). فعالیت پروتئولیتیک آنزیم های تخریب کننده ماتریکس خارج سلولی نقش مهمی در ایجاد فیبروز ریه دارند. (۶)

ماتریکس متالوپروتئینازها (MMPS) خانواده ایی از آنزیم های پروتئولیتیک کننده هستند که توانایی تجزیه پروتئین های خارج سلولی (ECM) را دارند. اولین کشف این آنزیم ها زمانی بود که گروس و لاپره در سال ۱۹۶۲ فعالیت کلاژناز را در دگردیسی بچه وزغ مشاهده نمودند، (۷). حداقل ۲۵ نوع از این آنزیم ها کشف شده که نقش های متنوعی در بافت های نرمال و بیماری بر عهده دارند، (۸). ویژگی مشترک این آنزیم ها این است که جهت انجام فعالیت پروتئولیتیکی به روی، نیاز داشته و به دو شکل پیش آنزیم و پروآنزیم تولید می شوند. (۹)

مطالعات نشان داده است که تجزیه اجزای ماتریکس خارج سلولی در فرایندهای بیولوژیکی مهم هستند. به عبارت دیگر، نه تنها تحت شرایط فیزیولوژیکی مثل تکامل جنین، رگ زایی، ترمیم زخم و... فعالیت MMP ها جهت تجزیه پروتئین های ماتریکس خارج سلولی مهم است، بلکه در فرایندهای پاتولوژیکی مثل انواع بیماری ها و محرک های میکروبی و شیمیایی که همراه با پاسخ التهابی است، فعال شدن MMP ها ضروری می باشد. (۱۰،۱۱،۱۲،۱۳،۱۴)

MMP-2 دسته ایی از اعضای خانواده MMP ها بوده که به عنوان ژلاتیناز A یا ژلاتیناز ۷۲ KDa شناخته شده است و به وسیله رنج وسیعی از سلول های فیبروبلاست، (۱۵)، اپیتلیوم، (۱۶)، ماکروفاژها و سلول های آندوتلیال، (۱۷)، در ریه تولید می شود. MMP-2 دارای یک قلمرو شبیه به فیبرونکتین و واسطه گر اتصال به ژلاتین

است، (۱۸)، که می تواند به طور پروتئولیتیکی ژلاتین، (۱۹)، کلاژن نوع چهار، (۲۰)، و الاستین، (۲۱)، را تجزیه کند. در مطالعاتی که توسط هنری و همکاران (۲۰۰۳)، (۲۲)، و کیلی و همکاران، (۲۳)، انجام شد، نشان دادند که فعالیت و بیان پروتئین MMP-2 با هیپرتروفی و هیپرپلازی سلول های عضله صاف مرتبط است که این وقایع در نمای پاتولوژیک بیماری های مهمی مانند فیبروز ریوی، پنومونی سازمان یافته و آسم وجود دارد. به علاوه پروتئین های خانواده MMP به ویژه MMP-2، هم در تکامل ریه، (۲۴،۲۵،۲۶)، و هم در بسیاری از اختلالات ریوی از جمله فیبروز ریوی ایدیوپاتیک (IPF)، (۲۷،۲۸)، آمفیژم، (۲۹،۳۰)، برونش اکتازی، (۳۱)، آسیب های حاد ریوی، (۳۲)، افیوژن پلورال، (۳۳)، و سرطان ریه، (۳۴،۳۵،۳۶)، نقش مهمی دارند. این مسئله باعث شده است که محققین در زمینه نقش پروتئین MMP-2 در ایجاد فیبروز ریه اتفاق نظر نداشته باشند، چرا که عده ای نقش آن را در روند ایجاد فیبروز، (۳۷)، و عده ای نقش آن را در روند بهبود فیبروز ضروری می دانند. (۳۷)

در این تحقیق با توجه به اهمیت پروتئین MMP-2 و نقش مهم آن در بیماری کشنده فیبروز ریوی، بیان و توزیع آن در مدل حیوانی فیبروز ریه القاء شده به وسیله بلئومایسین بررسی شد.

مواد و روش ها

در این تحقیق تجربی از ۱۶ سر موش نر بالغ ۸-۶ هفته با نژاد C57BL/6 و وزن تقریبی ۲۵-۲۰ گرم استفاده شد. موش ها از مرکز انستیتو پاستور تهران خریداری شدند و به مدت دو هفته جهت سازگاری با محیط در لانه حیوانات دانشگاه علوم پزشکی کردستان نگهداری شدند و در طول این مدت سعی شد شرایط استاندارد محیط از قبیل دما، روشنایی، رطوبت و هم چنین آب و غذای کافی در اختیار آن ها قرار داده شود. سپس موش ها به صورت تصادفی به ۲ گروه ۸ تایی تقسیم شدند.

گروه اول (آزمایش): موش ها حدود ۲ میلی گرم سولفات بلئومایسین (Nippon kayako, Japan) حل شده در ۰/۱ میلی لیتر کربوکسی متیل سلولز (CMC) (Sigma, USA) نیم درصد به روش داخل صفاقی در روزهای ۱ و ۸ و ۱۵ دریافت کردند. گروه دوم (کنترل): موش ها فقط ۰/۱ میلی لیتر CMC نیم درصد به روش داخل صفاقی در همان روزها دریافت کردند. پس از اتمام دوره تیمار (۲۸ روز)، حیوانات با دوز بالای ماده بیهوشی (کتامین) کشته

آن ها به دو گرید تقسیم بندی شدند: گرید یک یا الگوی شدید(Punctate)، سلول هایی بودند که پروتئین را به میزان زیادی بیان کردند. سلول هایی در این گروه قرار گرفتند که پروتئین در کل سیتوپلاسم سلول، بیان شد و گرید دو یا ضعیف(Diffuse)، سلول هایی بودند که بیان پروتئین در آن ها کم و جزئی و کمتر از نصف سیتوپلاسم سلول بود.

جهت مطالعات مورفومتریکی، از میکروسکوپ نوری(Carl Zeiss, West Germany) با بزرگ نمایی ۴۰ و با استفاده از گراتیکول صفحه شطرنجی، هفت فیلد در هفت برش سریال با ضخامت ۶ میکرون و با تناوب ۱ به ۳ مورد بررسی قرار گرفت. سلول های بیان کننده پروتئین MMP-2 در دو گروه شمارش شدند.

یافته های پژوهش

نتایج کیفی هیستوپاتولوژیکی و ایمونوهیستوشیمیایی: مطالعات کیفی و میکروسکوپی حاصل از بررسی هیستوپاتولوژی بافت ریه(تصویر شماره ۱) نشان داد که در گروه آزمایش که بلئومایسین را دریافت کردند(تصویر 1-A)، تغییرات فیبروتیک به صورت افزایش مقدار بافت همبند ریه، به هم خوردن سازمان یافتگی آئوئول ها، ارتشاح سلول های التهابی در فضاهای آئوئولی و تغییرات تخریبی دیواره کیسه های هوایی نسبت به گروه کنترل، دیده شد.

در گروه کنترل، آئوئول ها سازمان یافتگی طبیعی داشتند و توسط تیغه های آئوئولی ظریفی از هم جدا شدند. در این تیغه ها مویرگ ها نمای طبیعی داشتند و در بافت همبند تیغه های آئوئولی، واکنش التهابی مشاهده نشد. در آئوئول های ریوی، سلول های غالب آئوئولی، سلول های پنوموسیت نوع I بود.(تصویر I-B) در رنگ آمیزی تری کروم ماسون، رسوب کلاژن در بافت همبند تیغه های آئوئول های ریوی در گروه آزمایش مشاهده شد.(تصویر 1-C) شواهدی جهت رسوب کلاژن در بافت همبند تیغه های آئوئول های ریوی در نمونه های بافت ریه گروه کنترل مشاهده نشد.(تصویر I-D)

نتایج کیفی حاصل از بررسی ایمونوهیستوشیمیایی بافت ریه(تصویر شماره ۲) نشان داد که در گروه آزمایش بیان MMP-2 در سلول های اپیتلیال مکعبی، برونشیول انتهایی و سلول های پنوموسیت نوع II مشاهده شد.(تصویر 2-A) نکته مهم تحقیق این است که غالب این سلول ها الگوی شدید بیان پروتئین MMP-2 را نشان دادند. مشاهدات انجام شده نشان داد که به ویژه در نواحی التهابی که آئوئول ها تغییرات تخریبی و فیبروز به صورت مؤثری

شدند. پس از تشریح و باز کردن قفسه سینه آن ها، ریه ها خارج شدند و پس از شستشو با محلول PBS، جهت مطالعات بافت شناسی در فرمالین ۱۰ درصد قرار داده شدند. در مرحله بعد از بافت ها در درجات مختلف آبگیری و قالب گیری به عمل آمد و برش هایی به ضخامت ۶ میکرون تهیه شد. سپس نمونه ها جهت بررسی تغییرات هیستولوژیکی با رنگ آمیزی هماتوکسیلین-اوتوزین(H&E)، برای روئیت رسوب الیاف کلاژن از رنگ آمیزی تری کروم ماسون و برای بیان پروتئین MMP-2 با روش ایمونوهیستوشیمی رنگ آمیزی شدند. برای بررسی دقیق تر تغییرات بافت ریه، با استفاده از روش مورفومتریکی به کمک گراتیکول صفحه شطرنجی مدل kpl-x/18 w12.5 و با استفاده از روش آماده سازی نقاط برخورد،(۳۸)، درصد بافت همبندی ریه(سطح مقطع گراتیکول ۱۲/۲۵ میکرومتر مربع) در دو گروه آزمایش و کنترل در ۱۵ فیلد محاسبه شدند. نتایج با استفاده از نرم افزار SPSS vol.20 و به کمک آزمون آماری Student t-test تجزیه و تحلیل شدند.

روش ایمونوهیستوشیمیایی: برای بیان پروتئین MMP-2 از تکنیک ایمونوهیستوشیمیایی به شرح ذیل استفاده گردید. از بلوک های بافتی در پارافین جامد مقاطعی به ضخامت ۶ میکرون تهیه شد و روی لام های سیالینزه(Sigma, USA) از قبل آماده شده قرار داده شدند. سپس اسلایدها در فور ۶۰ درجه قرار داده شدند و در سه مرحله پارافین زدایی و آب دهی شدند. در مرحله بازبانی آنتی ژن از بافر سبترت به مدت ۲۰ دقیقه و به منظور توقف فعالیت پراکسیداز داخلی از آب اکسیژنه ۳ درصد به مدت ۱۰ دقیقه استفاده شد. به منظور خنثی کردن پروتئین های اضافی، محلول آلبومین سرم گاوی(BSA) (Pars tos, Iran) ۲ درصد به کار برده شد و بعد نمونه ها به مدت یک شب با آنتی بادی اولیه اختصاصی ضد MMP-2 (Abcam, England)(6E3F8) با رقت ۱/۳۰۰ و در دمای ۴ درجه سانتی گراد انکوبه شدند. سپس شستشو صورت گرفت و آنتی بادی ثانویه ضد آنتی بادی موشی(Abcam, England) با رقت ۱/۸۰۰ به مدت ۱ ساعت اضافه شد. پس از شستشو، نمونه ها در محلول دی آمینوبنزیلین(DAB)(Roche, Germany) به مدت ۱۰ دقیقه در محیط تاریک انکوبه شدند و رنگ آمیزی مخالف با هماتوکسیلین صورت گرفت و در آخر اسلایدها با چسپ ولامل مانت شدند. سلول های بیان کننده پروتئین MMP-2 در دو گروه شمارش شده و بر حسب شدت بیان

معنی داری وجود دارد، به طوری که در گروه آزمایش به شکل معنی داری بیشتر از گروه کنترل بود. ($P < 0.001$)
 نتایج کمی ایمونوهیستوشیمی: تعداد سلول های بیان کننده پروتئین MMP-2 در دو گروه آزمایش و کنترل به صورت میانگین \pm انحراف معیار گزارش و P کمتر از ۰/۰۵ معنی دار در نظر گرفته شد که در گروه آزمایش $1/91 \pm 23$ و در گروه کنترل $1/71 \pm 5/57$ عدد بود. نتایج آزمون آماری در ارتباط با مقایسه میانگین این سلول ها نشان داد که در گروه آزمایش به صورت معنی داری بیشتر از گروه کنترل است. ($P < 0.001$) (نمودار شماره ۲)

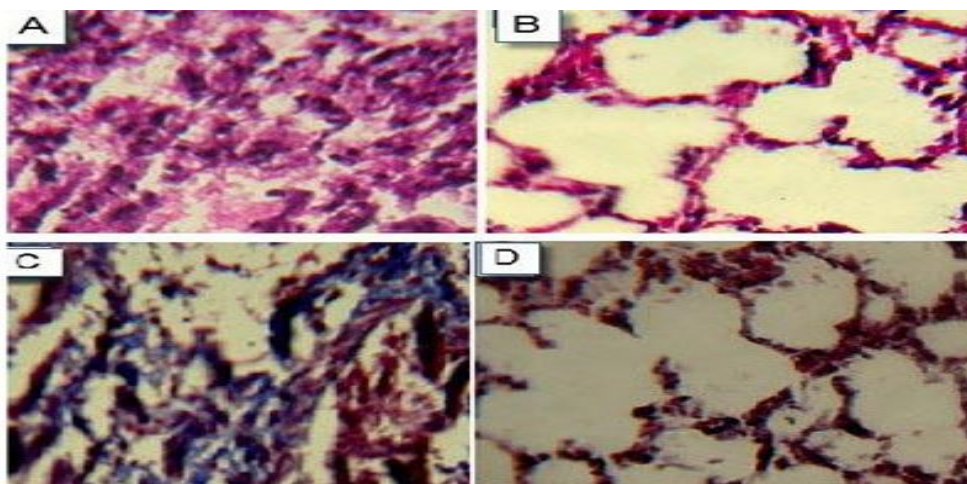
سلول های بیان کننده پروتئین MMP-2 طبق الگوی شدید و ضعیف در دو گروه به صورت میانگین \pm انحراف معیار گزارش و P کمتر از ۰/۰۵ معنی دار در نظر گرفته شد. در گروه آزمایش، میانگین تعداد سلول هایی که الگوی شدید بیان پروتئین را داشتند $1/21 \pm 18/14$ عدد و میانگین تعداد سلول هایی که الگوی ضعیف بیان پروتئین را داشتند $2/03 \pm 4/85$ عدد بود اما در گروه کنترل سلول های بیان کننده الگوی شدید پروتئین وجود نداشت و میانگین تعداد سلول های بیان کننده الگوی ضعیف پروتئین $1/71 \pm 5/57$ عدد بود. (نمودار شماره ۳)

نتایج آزمون آماری در مقایسه میانگین شدت بیان پروتئین در دو گروه آزمایش و کنترل اختلاف معنی داری بین سلول هایی که MMP-2 را به طور ضعیف بیان کردند. ($P < 0.492$)

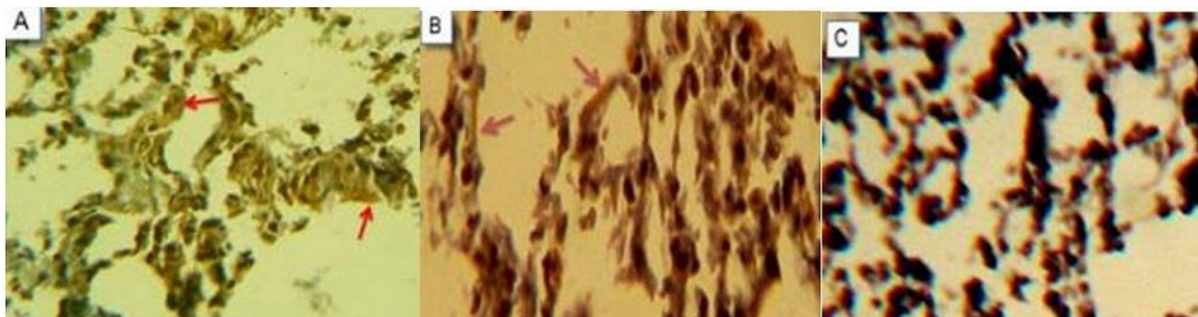
روی داد و سلول های بیان کننده پروتئین MMP-2 بیشتر مشاهده شدند. هم چنین در بافت همبند تیغه های آلئولی و فضاهاى آلئولى، سلول هایی با مورفولوژی سلول های ماکروفاژی مشاهده شد که الگوی شدید بیان پروتئین MMP-2 را نشان دادند. در بررسی های میکروسکوپی، شواهدی از بیان پروتئین MMP-2 در ماده زمینه ای ماتریکس خارج سلولی اطراف آلئول های در حال تخریب مشاهده شد. (تصویر 2-B) در گروه کنترل، تغییرات ذکر شده دیده نشد و تعداد اندکی از سلول های اپیتلیالی برونشیول انتهایی و تعدادی از سلول های ماکروفاژ در فضاهاى آلئولى های ریوی به صورت بسیار ضعیف و منتشر بیان پروتئین MMP-2 را نشان دادند. در آلئول های ریوی (سلول های پنوموسیت نوع I و II) و بافت همبند تیغه ها، شواهدی از بیان پروتئین MMP-2 دیده نشد. (تصویر 2-C)

نتایج کمی بافت همبند: این نتایج در دو گروه آزمایش و کنترل با تکنیک مورفومتریک درصد نقاط برخورد بافت همبند ریه بررسی شد و به صورت میانگین \pm انحراف معیار در دو گروه به دست آمد. میانگین بافت همبند در گروه آزمایش $8/87 \pm 59/59$ درصد و در گروه کنترل $5/43 \pm 35/84$ درصد بود که نشان دهنده افزایش بافت همبند در گروه آزمایش، در مقایسه با گروه کنترل بود. (نمودار شماره ۱)

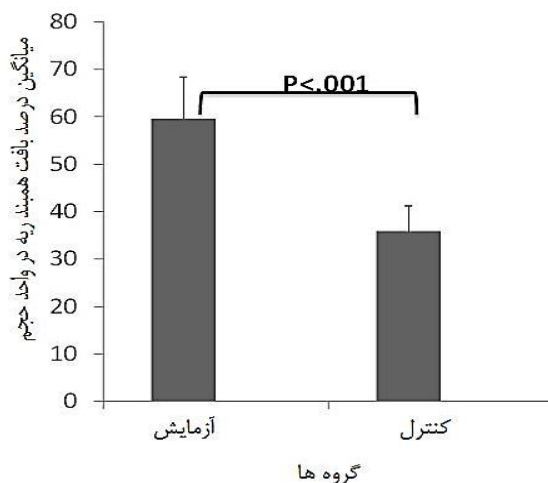
استفاده از تست های آماری نشان داد که بین دو گروه موجود در ارتباط با میانگین درصد بافت همبند ریه، تفاوت



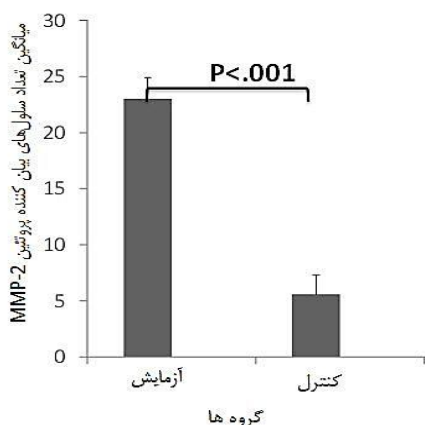
تصویر شماره ۱. بافت ریه فیبروتیک موش در گروه آزمایش ۲۸ روز بعد از اولین تزریق داروی بلنومایسین به صورت داخل صفاقی با رنگ آمیزی هماتوکسیلین ائوزین (A). بافت ریه طبیعی در گروه کنترل ۲۸ روز بعد از اولین تزریق کربوکسی متیل سلولز به صورت داخل صفاقی با رنگ آمیزی هماتوکسیلین ائوزین (B). بافت ریه فیبروتیک در گروه آزمایش با رنگ آمیزی تری کروم ماسون، پروتئین کلاژن به صورت نواحی آبی رنگ قابل مشاهده می باشد (C). بافت ریه در گروه کنترل با رنگ آمیزی تری کروم ماسون (D). بزرگ نمایی واقعی تصاویر $\times 40$ می باشد.



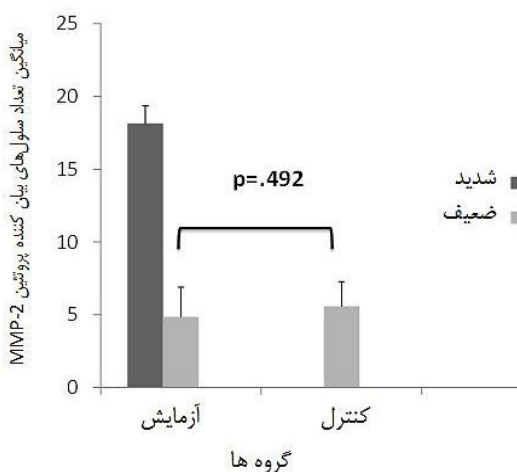
تصویر شماره ۲. آزمایش ایمنو هیستوشیمی بیان پروتئین MMP-2 در گروه آزمایش ۲۸ روز بعد از تزریق بلنومایسین، سلول های اپیتلیوم انتهایی و ماکروفاژهای بیان کننده این پروتئین با فلش نشان داده شده است (A) و ماده زمینه ای ماتریکس خارج سلولی که بیان پروتئین MMP-2 در آن مشاهده می شود. (B) در گروه کنترل که کربوکسی متیل سلولز را دریافت کردند، شواهدی از سلول های بیان کننده MMP-2 بعد از ۲۸ روز از اولین تزریق کربوکسی متیل سلولز مشاهده نشد. (C) بزرگ نمایی واقعی تصاویر $\times 40$ می باشد.



نمودار شماره ۱. میانگین درصد بافت همبند ریه پس از رنگ آمیزی با H&E و بررسی میکروسکوپی برش های بافتی به دست آمد که در گروه آزمایش به شکل معنی داری بیشتر از گروه کنترل بود. ($P < 0.001$)
 گروه آزمایش: گروهی که فقط بلنومایسین حل شده در کربوکسی متیل سلولز به صورت داخل صفاقی دریافت نمودند.
 گروه کنترل: گروهی که فقط کربوکسی متیل سلولز به صورت داخل صفاقی دریافت نمودند.



نمودار شماره ۲. میانگین تعداد سلول‌های MMP-2 مثبت در دو گروه آزمایش و کنترل به دست آمد که در گروه آزمایش به شکل معنی داری بیشتر از گروه کنترل بود. ($P < 0.001$)
 گروه آزمایش: گروهی که فقط بلئومایسین حل شده در کربوکسی متیل سلولز به صورت داخل صفاقی دریافت نمودند.
 گروه کنترل: گروهی که فقط کربوکسی متیل سلولز به صورت داخل صفاقی دریافت نمودند.



نمودار شماره ۳. میانگین تعداد سلول‌های بیان کننده MMP-2 طبق الگوی شدید و ضعیف پروتئین در دو گروه آزمایش و کنترل: سلول‌های با الگوی شدید بیان پروتئین سلول‌هایی هستند که بیان پروتئین در آن‌ها شدید و بیش از نیمی از حجم سیتوپلاسم را فرا گرفته است. سلول‌های با الگوی ضعیف بیان، پروتئین سلول‌هایی هستند که بیان پروتئین در آن‌ها بسیار ظریف و کمتر از نصف حجم سیتوپلاسم را فرا گرفته است.

بود ($P < 0.001$) که می‌تواند ناشی از اثرات داروی بلئومایسین به علت فیبروز ایجاد شده باشد.

در سال ۲۰۰۷، تابتا و همکاران جهت القای فیبروز از تزریق داخل صفاقی بلئومایسین استفاده کردند و نتایج هیستوپاتولوژیکی آن‌ها نیز افزایش ضخامت دیواره‌های بین‌آلوئولی، تراوش سلول‌های التهابی و رسوب کلاژن را در بافت بینابینی ریه در گروه آزمایش و در مقایسه با گروه کنترل نشان دادند (۳۹)، اما آن‌ها اشاره‌ای به روش‌های کمی و مورفومتریک جهت بررسی فیبروز نداشتند. گزارشات معدودی از دیگر محققین نیز در سال‌های گذشته در زمینه

بحث و نتیجه‌گیری

در این تحقیق با استفاده از داروی بلئومایسین فیبروز ریوی با روش داخل صفاقی در موش‌های بالغ نژاد C57BL/6 ایجاد شد و مطالعات کیفی و کمی بافت ریه، با تکنیک‌های هیستولوژیکی و هیستومورفومتریک صورت گرفت. بررسی نتایج هیستولوژیکی گروه آزمایش، افزایش بافت همبند ریه، تخریب آلوئول‌ها و رسوب کلاژن را در بافت بینابینی آلوئول‌ها، در مقایسه با گروه کنترل نشان داد. بررسی‌های مورفومتریک نشان داد که درصد بافت همبند در گروه آزمایش به صورت معنی داری بیشتر از گروه کنترل

شدید بیان پروتئین را نشان دادند. لازم به ذکر است که ما جهت بررسی بیان MMP-2 از معیار شدید و ضعیف (مطابق تعریف ذکر شده در مواد و روش های این مقاله) استفاده نمودیم. در این خصوص کیم و همکاران نیز گزارش مشابهی را در روند ایجاد فیبروز در مدل حیوانی ارائه کردند، اما آن ها از الگوی ضعیف، متوسط و قوی جهت بیان این پروتئین استفاده نمودند. (۴۳)

در مطالعه بیماران مبتلا به فیبروز ریه با عامل ناشناخته، گزارش مشابهی از بیان پروتئین MMP-2 در سلول های اپیتلیالی و ماکروفاژهای ریه ارائه شده است. (۱۶،۱۷)

در تحقیق حاضر بیان پروتئین MMP-2 در سلول های پنوموسیت نوع II مشاهده شد که این ویژگی در نواحی که دیواره های آلوئولی ضخامت بیشتری داشتند، بارزتر بود. به نظر می رسد که بیان این پروتئین در این سلول ها می تواند یکی از عوامل پیش برنده فیبروز باشد. در این خصوص در مطالعه ایی که در سال ۲۰۰۰ توسط کاسایی و همکاران روی سلول های اپیتلیال موش صحرایی انجام شد نشان دادند که در روند فیبروز ریه، سلول های اپیتلیال (پنوموسیت های نوع II) که MMP-2 مثبت هستند می توانند به درون بافت همبند تیغه های آلوئولی نفوذ کنند و به سلول های فیبروبلاست تمایز یابند و به این ترتیب موجب پیشرفت روند فیبروز شوند. (۴۵)

در تحقیق ما نواحی ای از ماده زمینه ایی ماتریکس خارج سلولی به ویژه در اطراف آلوئول های در حال تخریب به صورت MMP-2 مثبت مشاهده شد. با توجه به این که این نواحی ساختار سلولی ندارند، احتمالاً این نواحی نشان دهنده عملکرد این پروتئین روی عناصر آلی ماتریکس خارج سلولی نظیر ژلاتین، (۱۹)، کلاژن نوع چهارم، (۲۰)، و الاستین، (۲۱)، است و می تواند توجه گر عدم سازمان یافتگی آلوئول های ریوی در فیبروز ریوی باشد. در این خصوص فقط یک گزارش یافتیم که توسط هایاشی و همکاران ارائه شده است. ایشان در مطالعه بیماران مبتلا به فیبروز ریه با عامل ناشناخته در نواحی از بافت ریه که دیواره آلوئولی ضخامت بیشتری دارد گزارش مشابهی را ارائه و اشاره کردند که در این نواحی عناصر آلی ماتریکس خارج سلولی نظیر کلاژن نوع چهارم در حال تخریب است و هم چنین ذکر کردند که تغییرات در اطراف عروق خونی نشانگر روند التهاب و مهاجرت سلول های التهابی به خارج از رگ های خونی و به سمت نواحی آسیب دیده است. (۴۶)

در تحقیق حاضر با استفاده از تکنیک مورفومتریک بر مبنای محاسبه نقاط برخورد، تعداد سلول های بیان کننده

فیبروز ریه ارائه شده است، ایشان از روش های متفاوت دیگری جهت القای فیبروز استفاده کردند، مثلاً ژاو و همکاران در سال ۲۰۰۹ از روش تزریق زیرپوستی بلئومایسین، (۴۰)، و رفیعیان و همکاران در سال ۲۰۰۸ از روش اینترتراکهال، (۴۱)، جهت ایجاد فیبروز استفاده کردند و تغییرات پاتولوژیکی مشابهی را گزارش کردند. در هر صورت نتایج هیستولوژیک این مطالعه تاییدکننده مدل فیبروز در تحقیق حاضر است.

فیبروز ریوی نتیجه چندین فرایند وابسته به هم از جمله ریمودلینگ ماتریکس خارج سلولی و اختلال غشای پایه است که MMP ها و به خصوص MMP-2 یک نقش محوری و مهم را در هر کدام از این فرایندها به وسیله تجزیه مستقیم ماتریکس خارج سلولی و یا به وسیله تولید میدیاتورهای بیواکتیو و دیگر تنظیم کننده های بیولوژیک بر عهده دارد، (۴۲). در این تحقیق با توجه به اهمیت پروتئین MMP-2 در بیماری های مزمن ریوی از جمله فیبروز و دانستن این واقعیت که بیان پروتئین MMP-2 در طی انتقال از فاز التهاب به فاز فیبروز روی می دهد، (۴۳)، بیان این پروتئین با استفاده از تکنیک ایمونوهیستوشیمیایی به صورت کیفی و کمی بررسی شد.

نتایج کیفی (ایمونوهیستوشیمیایی) تحقیق حاضر نشان داد که در گروه آزمایش، پروتئین MMP-2 در پنوموسایت های نوع II، سلول های اپیتلیالی برونشیول های انتهایی، تنفسی و ماکروفاژها بیان شد. در بررسی گروه کنترل ملاحظه شد که تعداد اندکی از سلول های اپیتلیالی برونشیول انتهایی و ماکروفاژها به صورت بسیار ضعیف و منتشر پروتئین MMP-2 را بیان کردند.

بررسی یافته های محققین نشان داده است که بیان MMP-2 بیشتر در پاتولوژی بیماری ها درگیر است و در بافت های طبیعی کمتر بیان می شود. مطالعات فوکودا و همکاران در سال ۲۰۰۰ نشان دادند که بیان پروتئین MMP-2 در طی دوره تکامل ریه خرگوش در سلول های اپیتلیالی ریوی می دهد، ولی بیان این پروتئین در دوران پس از تولد کاهش می یابد و به صورت محدود و ضعیفی در اپیتلیوم انتهایی دیده می شود، (۴۴)، کیم و همکاران در سال ۲۰۰۹ در بررسی MMP-2 در ریه موش های صحرایی طبیعی نشان دادند که تعداد اندکی از سلول های اپیتلیالی و ماکروفاژهای ریه، پروتئین MMP-2 را به صورت ضعیف بیان کردند. (۴۳)

مطالعات کیفی این تحقیق نشان داد که در روند ایجاد فیبروز ریه، سلول های اپیتلیالی و ماکروفاژهای ریه الگوی

مطالعات بر روی بیماران مبتلا به فیبروز ریه، (۴۶،۴۷)، نیز یافته فوق را تایید می کند، از سوی دیگر کونوگی و همکاران ذکر کرده اند که بیان MMP-2 در پروسه فیبروز ریوی، نشان دهنده روند بهبودی و ترمیم آلوئول های ریوی است نه روند ایجاد فیبروز، (۳۷). با توجه به نقش مهم پروتئین MMP-2 در بیماری های مزمن ریه از جمله فیبروز ریوی و پیچیده بودن مکانیسم مولکولی آن، بررسی های بیشتر حائز اهمیت است. یافته های این تحقیق و بررسی مطالعات دیگران در سال های گذشته نشان داد که تعداد سلول های بیان کننده پروتئین MMP-2 در فیبروز ریوی القاء شده به وسیله بلئومایسین افزایش می یابد.

پیشنهاد می شود روش های متفاوت دیگری جهت القای فیبروز ریه به کار برده شود و بیان پروتئین MMP-2 بررسی شود. به منظور شناسایی دقیق نقش پروتئین MMP-2 در فیبروز ریوی، بیان این پروتئین در طول دوره آزمایش و با تکنیک های متفاوت دیگر و در دوره طولانی بررسی شده و نتایج آن با نتیجه تحقیق حاضر بررسی شود.

سپاسگزاری

این تحقیق در قالب پایان نامه کارشناسی ارشد در دانشگاه علوم پزشکی کردستان انجام شده است. بدین وسیله از معاونت پژوهشی دانشگاه که امکانات و بودجه لازم را فراهم نمودند، تشکر و قدردانی به عمل می آید.

پروتئین MMP-2 شمارش شد. نتایج ما نشان داد که میانگین تعداد سلول های MMP-2 مثبت در گروه آزمایش نسبت به گروه کنترل افزایش معنی داری یافت. ($P < 0.001$) میانگین تعداد سلول های MMP-2 مثبت ریه با الگوی شدید در گروه آزمایش $18/14 \pm 1/21$ بود، در حالی که در گروه کنترل الگوی شدید بیان پروتئین نداشتیم و تعداد اندکی از سلول ها که MMP-2 مثبت بودند، الگوی بیان پروتئین در آن ها صرفاً به صورت ضعیف بود.

در این زمینه مطالعات کمی و مورفومتریک از دیگر محققین نیافتیم اما کیم و همکاران در بررسی ایمونوهیستوشیمیایی بیان MMP-2 در پنج فیلد با بزرگ نمایی بالا گزارش دادند که تعداد سلول های MMP-2 مثبت در گروه فیبروز القاء شده با بلئومایسین (آزمایش) بیشتر از گروه کنترل است. (۴۳)

یافته های مطالعه حاضر نشان داد که در فیبروز ریه القاء شده با بلئومایسین، بیان پروتئین MMP-2 نشان دهنده تغییرات تخریبی آلوئول های بافت ریه و پیشرفت فیبروز است. در این خصوص بین یافته های محققین، اختلاف وجود دارد؛ کیم و همکاران در بررسی فیبروز القاء شده در مدل حیوانی نشان دادند که MMP-2 در روند تغییرات تخریبی ریه و فیبروز نقش دارد، (۴۳). هم چنین

References

- 1-Ats ER. International multidisciplinary consensus classification of the idiopathic interstitial pneumonias. *Am J Respir Crit Care Med* 2002; 165:277-304.
- 2-Gauldie J, Kolb M, Sime PJ. A new direction in the pathogenesis of idiopathic pulmonary fibrosis? *Respir Res* 2002; 3:1-8.
- 3-Smith RE, Strieter RM, Phan SH, Lukacs N, Kunkel SL. TNF and IL-6 mediate MIP-1 α expression in bleomycin-induced lung injury. *J Leukoc Biol* 1998; 64:528-36.
- 4-Oikonomou N, Harokopos V, Zalevsky J, Valavanis C, Kotanidou A, Szymkowski DE, et al. Soluble TNF mediates the transition from pulmonary inflammation to fibrosis. *PLoS One* 2006; 1:e108.
- 5-Beeh KM, Beier J, Kornmann O, Buhl R. Sputum matrix metalloproteinase-9, tissue inhibitor of

- metalloproteinase-1, and their molar ratio in patients with chronic obstructive pulmonary disease, idiopathic pulmonary fibrosis and healthy subjects. *Respir Med* 2003; 97:634-9.
- 6-Stetler-Stevenson WG, Aznavoorian S, Liotta LA. Tumor cell interactions with the extracellular matrix during invasion and metastasis. *Annu Rev Cell Biol* 1993; 9:541-73.
- 7-Gross J, Lapierre CM. Collagenolytic activity in amphibian tissues: a tissue culture assay. *Proc Natl Acad Sci USA* 1962; 48:1014-22.
- 8-Parks WC, Wilson CL, López-Boado YS. Matrix metalloproteinases as modulators of inflammation and innate immunity. *Nat Rev Immunol* 2004; 4:617-29.
- 9-Ray JM, Stetler-Stevenson WG. The role of matrix metalloproteinases and their inhibitors in tumour invasion, meta-

- stasis and angiogenesis. *Eur Respir J* 1994; 7:2062-72.
- 10-Foda HD, Zucker S. Matrix metalloproteinases in cancer invasion, metastasis and angiogenesis. *Drug Discov Today* 2001; 6:478-482.
- 11-Duffy MJ, McCarthy K. Matrix metalloproteinases in cancer: prognostic markers and targets for therapy. *Int J Oncol* 1998; 12:1343-8.
- 12-Moses MA, Wiederschain D, Loughlin KR, Zurakowski D, Lamb CC, Freeman MR. Increased incidence of matrix metalloproteinases in urine of cancer patients. *Cancer Res* 1998; 58:1395-9.
- 13-Vaalamo M, Leivo T, Saarialho-Kere U. Differential expression of tissue inhibitors of metalloproteinases (TIMP-1, -2, -3, and -4) in normal and aberrant wound healing. *Hum Pathol* 1999; 30:795-802.
- 14-Sivula A, Talvensaaari-Mattila A, Lundin J, Joensuu H, Haglund C, Ristimäki A, Turpeenniemi-Hujanen T. Association of cyclooxygenase-2 and matrix metalloproteinase-2 expression in human breast cancer. *Breast Cancer Res Treat* 2005; 89:215-20.
- 15-Overall CM, Wrana JL, Sodek J. Transcriptional and post-transcriptional regulation of 72-kDa gelatinase/type IV collagenase by transforming growth factor-beta 1 in human fibroblasts. Comparisons with collagenase and tissue inhibitor of matrix metalloproteinase gene expression. *J Biol Chem* 1991; 266:14064-71.
- 16-Buckley S, Driscoll B, Shi W, Anderson K, Warburton D. Migration and gelatinases in cultured fetal, adult, and hyperoxic alveolar epithelial cells. *Am J Physiol Lung Cell Mol Physiol* 2001; 281:L427-34.
- 17-Chakrabarti S, Patel KD. Matrix metalloproteinase-2 (MMP-2) and MMP-9 in pulmonary pathology. *Exp Lung Res* 2005; 31:599-621.
- 18-Bányai L, Tordai H, Patthy L. The gelatin-binding site of human 72 kDa type IV collagenase (gelatinase A). *Biochem J* 1994; 298:403-7.
- 19-Seltzer JL, Adams SA, Grant GA, Eisen AZ. Purification and properties of a gelatin-specific neutral protease from human skin. *J Biol Chem* 1981; 256(9):4662-8.
- 20-Fessler LI, Duncan KG, Fessler JH, Salo T, Tryggvason K. Characterization of the procollagen IV cleavage products produced by a specific tumor collagenase. *J Biol Chem* 1984; 259:9783-9.
- 21-Senior RM, Griffin GL, Fliszar CJ, Shapiro SD, Goldberg GI, Welgus HG. Human 92- and 72-kilodalton type IV collagenases are elastases. *J Biol Chem* 1991; 266:7870-5.
- 22-Henry MT, McMahon K, Mackarel AJ, Prikk K, Sorsa T, Maisi P, et al. Matrix metalloproteinases and tissue inhibitor of metalloproteinase-1 in sarcoidosis and IPF. *Eur Respir J* 2002; 20:1220-7.
- 23-Kelly EA, Jarjour NN. Role of matrix metalloproteinases in asthma. *Curr Opin Pulm Med* 2003; 9: 28-33.
- 24-Ganser GL, Stricklin GP, Matrisian LM. EGF and TGF alpha influence in vitro lung development by the induction of matrix-degrading metalloproteinases. *Int J Dev Biol* 1991; 35:453-61.
- 25-McGowan SE. Extracellular matrix and the regulation of lung development and repair. *FASEB J* 1992; 6:2895-904.
- 26-Minoo P, Penn R, deLemos DM, Coalson JJ, deLemos RA. Tissue inhibitor of metalloproteinase-1 mRNA is specifically induced in lung tissue after birth. *Pediatr Res* 1993; 34:729-34.
- 27-Pardo A, Selman M, Ramírez R, Ramos C, Montaña M, Stricklin G, et al. Production of collagenase and tissue inhibitor of metalloproteinases by fibroblasts derived from normal and fibrotic human lungs. *Chest* 1992; 102:1085-9.
- 28-Pardo A, Selman M. Decreased collagenase production by fibroblasts derived from idiopathic pulmonary fibrosis. *Matrix Suppl* 1992; 1:417-8.
- 29-D'Armiento J, Dalal SS, Okada Y, Berg RA, Chada K. Collagenase expression in the lungs of transgenic mice causes pulmonary emphysema. *Cell* 1992; 71:955-61.
- 30-Hogg JC, Senior RM. Chronic obstructive pulmonary disease - part 2: pathology and biochemistry of emphysema. *Thorax* 2002; 57:830-4.

- 31-Sepper R, Kontinen YT, Sorsa T, Koski H. Gelatinolytic and type IV collagenolytic activity in bronchiectasis. *Chest* 1994; 106:1129-33.
- 32-Piedboeuf B, Johnston CJ, Watkins RH, Hudak BB, Lazo JS, Cherian MG, et al. Increased expression of tissue inhibitor of metalloproteinases (TIMP-I) and metallothionein in murine lungs after hyperoxic exposure. *Am J Respir Cell Mol Biol* 1994; 10:123-32.
- 33-Hurewitz AN, Zucker S, Mancuso P, Wu CL, Dimassimo B, Lysik RM, et al. Human pleural effusions are rich in matrix metalloproteinases. *Chest* 1992; 102:1808-14.
- 34-Urbanski SJ, Edwards DR, Maitland A, Leco KJ, Watson A, Kossakowska AE. Expression of metalloproteinases and their inhibitors in primary pulmonary carcinomas. *Br J Cancer* 1992; 66: 1188-94.
- 35-Zucker S, Lysik RM, Malik M, Bauer BA, Caamano J, Klein-Szanto AJ. Secretion of gelatinases and tissue inhibitors of metalloproteinases by human lung cancer cell lines and revertant cell lines: not an invariant correlation with metastasis. *Int J Cancer* 1992; 52:366-71.
- 36-Zucker S, Wieman J, Lysik RM, Imhof B, Nagase H, Ramamurthy N, et al. Gelatin-degrading type IV collagenase isolated from human small cell lung cancer. *Invasion Metastasis* 1989; 9: 167-81.
- 37-Kunugi S, Fukuda Y, Ishizaki M. Role of MMP-2 in alveolar epithelial cell repair after bleomycin administration in rabbits. *Lab Invest* 2001; 81: 1309-18.
- 38-Floyd AD. Quantitative data from microscopic specimens. In: Bancroft JD, Garnble M, editors. *Theory and practice of histological Techniques*. 7th ed. Philadelphia: Churchill livingstone; 2013. P. 536-60.
- 39-Tabata C, Tabata R, Kadokawa Y, Hisamori S, Takahashi M, Mishima M, et al. Thalidomide prevents bleomycin-induced pulmonary fibrosis in mice. *J Immunol* 2007; 179(1):708-14.
- 40-Zhao, Xiao K, Wang H, Wang Z, Sun L, Zhang F, et al. Thalidomide has a therapeutic effect on interstitial lung fibrosis: evidence from in vitro and in vivo studies. *Clin Exp Immunol* 2009; 157:310-5.
- 41-Rafeian S, Alave H, Merkeshti N, Sadeqzade A. The investigation of Thalidomide effects on the lung fibrosis induced by bleomycin in mice. *J Isfahan Med School* 2008; 27:373-8.
- 42-Pardo A, Selman M. Matrix metalloproteinases in aberrant fibrotic tissue remodeling. *Proc Am Thorac Soc* 2006; 3:383-8.
- 43-Kim JY, Choeng HC, Ahn C, Cho SH. Early and late changes of MMP-2 and MMP-9 in bleomycin-induced pulmonary fibrosis. *Yonsei Med J* 2009; 50:68-77.
- 44-Fukuda Y, Ishizaki M, Okada Y, Seiki M, Yamanaka N. Matrix metalloproteinases and tissue inhibitor of metalloproteinase-2 in fetal rabbit lung. *Am J Physiol Lung Cell Mol Physiol* 2000; 279:L555-61.
- 45-Kasai H, Allen JT, Mason RM, Kamimura T, Zhang Z. TGF-beta1 induces human alveolar epithelial to mesenchymal cell transition (EMT). *Respir Res* 2005; 6:56-62.
- 46-Hayashi T, Stetler-Stevenson WG, Fleming MV, Fishback N, Koss MN, Liotta LA, et al. Immunohistochemical study of metalloproteinases and their tissue inhibitors in the lungs of patients with diffuse alveolar damage and idiopathic pulmonary fibrosis. *Am J Pathol* 1996; 149:1241-56.
- 47-Elshaw SR, Henderson N, Knox AJ, Watson SA, Buttle DJ, Johnson SR. Matrix metalloproteinase expression and activity in human airway smooth muscle cells. *Br J Pharmacol* 2004; 142:1318-24.

Investigating the Expression of Matrix Metalloproteinase-2 Protein in Lung Fibrosis Induced by Bleomycin in Mice

Keshavarz G¹, Rezaie M^{1*}, Fathi F¹, Nikkhoo B², Roshani D³
(Received: 17 September, 2013 Accepted: 9 December, 2013)

Abstract

Introduction: Pulmonary fibrosis (PF) is a chronic and progressive disease in which the mean survival of patients is 3–5 years after diagnosis. The disease may be resulted from an imbalance between normal processes of synthesis and degradation of extracellular matrix (ECM) components. Matrix Metalloproteinases (MMPs), especially MMP-2, are members of proteolytic enzyme family that degrade the ECM and basement membrane and have an important role in the development of PF. In this research, the expression of MMP-2 protein in the PF induced by bleomycin was qualitatively and quantitatively investigated in mice.

Materials & Methods: In this experimental study, sixteen C57BL/6 mice were divided into 2 groups. Mice in group 1 (experiment group) and group 2 (control group) received bleomycin sulfate and carboxymethyl cellulose (CMC) via intraperitoneum, respectively. The mice were sacrificed at the end of experiment and lung samples were collected from two groups and were

prepared for histological and immunohistochemical studies. Then the histological changes of lung tissues and MMP-2 protein expression were investigated and results were analyzed using Student t-test.

Findings: Histological studies in the experimental group showed inflammatory response, collagen deposition and increase of connective tissues amount in the lung alveolar septa in comparison to control group. Immunohistochemical studies showed that the number of cells expressing MMP-2 protein significantly increased in the experimental group compared to the control group ($P < .001$).

Discussion & Conclusion: Results of this study showed that the number of cells expressing MMP-2 protein increases in pulmonary fibrosis induced by bleomycin.

Key words: Pulmonary fibrosis, MMP-2 expression, bleomycin

1. Dept of Anatomy, Faculty of Medicine, Kurdistan University of Medical Sciences, Sanandaj, Iran

2. Dept of Pathology, Faculty of Medicine, Kurdistan University of Medical Sciences, Sanandaj, Iran

3. Dept of Biostatistics, Faculty of Medicine, Kurdistan University of Medical Sciences, Iran.

*(Corresponding author)