

## Experiencia del Instituto de Cardiología en la evaluación del paciente con dolor torácico agudo mediante técnicas de Cardiología Nuclear

### *Experience of the Institute of Cardiology in the assessment of patients with acute chest pain by Nuclear Cardiology techniques*

Dra.Cs. Amalia Peix González✉

Instituto de Cardiología y Cirugía Cardiovascular. La Habana, Cuba.

*Full English text of this article is also available*

#### INFORMACIÓN DEL ARTÍCULO

**Palabras clave:** SPECT de perfusión miocárdica, Dolor torácico agudo, Isquemia miocárdica  
**Key words:** Myocardial perfusion SPECT, Acute chest pain, Myocardial ischemia

#### RESUMEN

La Organización Mundial de la Salud reconoce que la enfermedad cardiovascular es la primera causa de mortalidad en adultos a nivel mundial, y constituye un tercio de todas las causas de muerte. El dolor torácico representa un 6 % de los motivos de visita a los servicios de emergencia. El diagnóstico adecuado de aquellos casos con electrocardiograma normal o no diagnóstico es por tanto esencial, pues permite una adecuada estratificación de riesgo y un tratamiento apropiado. Se examina la utilidad de diferentes técnicas de imagen para estudiar a estos pacientes en el contexto agudo, con énfasis en las técnicas de Cardiología Nuclear. Se presenta la experiencia del Instituto de Cardiología y Cirugía Cardiovascular de La Habana, Cuba, con la utilización de estas técnicas en el paciente con dolor torácico agudo.

#### ABSTRACT

The World Health Organization acknowledges that cardiovascular disease is the leading cause of death in adults worldwide, and one third of all causes of death. Chest pain accounts for 6% of all visits to emergency departments. Proper diagnosis of those cases with normal or nondiagnostic electrocardiogram is therefore essential, allowing adequate risk stratification and appropriate treatment. The usefulness of different imaging techniques to study these patients in the acute setting is assessed, with emphasis on Nuclear Cardiology techniques. The experience of the Institute of Cardiology and Cardiovascular Surgery in Havana, Cuba, with regard to the use of these techniques in patients with acute chest pain, is reported.

✉ A Peix

Instituto de Cardiología  
17 N° 702, Vedado, CP 10400. Plaza de la Revolución.  
La Habana, Cuba.  
Correo electrónico: [peix@infomed.sld.cu](mailto:peix@infomed.sld.cu)

#### INTRODUCCIÓN

La Organización Mundial de la Salud (OMS) reconoce que la enfermedad cardiovascular es la primera causa de mortalidad en adultos, tanto en hombres como mujeres, a nivel mundial, y constituye aproximadamente

un tercio de todas las causas de muerte<sup>1</sup>. Resulta de interés señalar que la OMS estima que el 80 % de estas muertes ocurren en países en desarrollo, con recursos limitados para enfrentar el problema<sup>1</sup>.

En Cuba, las enfermedades del corazón constituyeron la primera causa de muerte hasta el año 2011, solo desplazadas por los tumores malignos a partir de 2012. No obstante, las cifras son aun muy similares<sup>2</sup>. Si se considera la suma de las enfermedades del corazón y la enfermedad cerebrovascular, como manifestaciones ambas de la enfermedad aterosclerótica, se convierte en la primera causa de muerte en el país y constituye un reflejo de la situación mundial.

El dolor torácico representa aproximadamente un 6 % de los motivos de visita a los servicios de emergencia (SE)<sup>3</sup>. Los síndromes coronarios agudos (SCA) comprenden un grupo de enfermedades, dentro de las que se encuentran el SCA, con y sin elevación del segmento ST, y la angina inestable<sup>4</sup>. Estos SCA causan dolor torácico agudo y son parte de las causas de dolor en los pacientes que acuden al SE. Lógicamente, aquellos pacientes con dolor anginoso típico, hallazgos electrocardiográficos de isquemia o elevación del segmento ST y enzimas cardíacas positivas, son ingresados y tratados adecuadamente como un SCA, pero este cuadro representa únicamente un 10 % de los pacientes que acuden al SE con dolor torácico<sup>5</sup>.

Luego que el paciente acude al SE pueden transcurrir varias horas antes de que las enzimas sean positivas en aquellos con un episodio coronario agudo, además de que también el electrocardiograma (ECG) puede ser normal en pacientes con infarto agudo de miocardio y angina inestable. De ahí que una identificación a tiempo y una conducta adecuada con aquellos pacientes que llegan al SE con un posible SCA, represente un problema importante a enfrentar por los médicos que reciben las urgencias, ya que puede ser difícil establecer el diagnóstico, lo que conlleva a que se interprete inadecuadamente como de causa cardíaca a un 50 % de los casos, así como que un 5 % sean dados de alta inapropiadamente por considerar que la causa no es cardíaca<sup>6</sup>. Esta situación puede conducir a un incremento de los costos de salud por ingresos innecesarios y, de forma más preocupante, a un incremento de episodios cardíacos en pacientes a quienes se les da de alta incorrectamente.

### **Técnicas de imagen disponibles en cardiología para el diagnóstico del paciente con dolor torácico agudo**

Además de la información obtenida de la historia clínica, del ECG y de las enzimas cardíacas disponibles para el diagnóstico de la causa del dolor torácico agudo, que en los casos típicos es perfectamente suficiente, diferentes técnicas de imagen en Cardiología se han utilizado en el paciente con dolor torácico que acude al SE, dentro de ellas: el ecocardiograma, la resonancia magnética nuclear (RMN), la tomografía axial computarizada cardíaca (TACC) y la tomografía de emisión de fotón único (SPECT, por sus siglas en inglés) sincronizada.

La ecocardiografía bidimensional muestra modestas sensibilidad (88 %) y especificidad (78 %) para la estratificación de riesgo en pacientes con dolor torácico agudo, y ECG normal o no diagnóstico<sup>7</sup>. Permite evaluar función ventricular global y trastornos regionales de la contractilidad, así como determinar la presencia de aneurismas ventriculares, pseudoaneurismas, derrames pericárdicos y disfunciones valvulares. Recientemente la ecocardiografía de contraste ha demostrado ser de mayor utilidad<sup>8</sup>.

Kwong *et al.*<sup>9</sup>, utilizando técnicas de RMN, obtuvieron una sensibilidad de 84 % y una especificidad de 85 % para detectar SCA, pero esto no es aun una opción práctica en SE puesto que es un estudio costoso, que no se encuentra ampliamente disponible.

Por otra parte, la TACC ha comenzado a utilizarse en los últimos años en el contexto de la evaluación del dolor torácico agudo<sup>10</sup>, donde se ha planteado el término de regla de la triple exclusión (*rule-out*), puesto que con el mismo estudio pueden descartarse tres causas de dolor torácico: coronaria, embolismo pulmonar o enfermedad aórtica aguda. Específicamente en el caso de la enfermedad coronaria obstructiva, debido a su elevada sensibilidad y sobre todo a su elevado valor predictivo negativo (VPN), la TACC tiene una muy baja tasa de estudios falsos negativos, útil en situaciones donde resulta crítico excluir una enfermedad coronaria significativa, como en el caso de los SCA<sup>11</sup>.

Un ejemplo de esto es el estudio ROMICAT (*Rule Out Myocardial Infarction using Computer Assisted Tomography*), donde se incluyeron 368 pacientes con riesgo bajo a intermedio de desarrollar episodios cardíacos adversos, que acudieron con dolor torácico agudo al SE<sup>10</sup>. Este estudio demostró que la presencia de coronarias normales en la angiografía mediante TACC obviaba la necesidad de exámenes adicionales y permitía dar un alta segura sin incremento de sucesos

adversos a corto plazo. Sin embargo, en el subgrupo de 150 pacientes a quienes se les realizó un SPECT de perfusión, la sensibilidad y el VPN fueron virtualmente idénticos a los de la TACC, pero hubo un incremento significativo en los valores de especificidad (96 vs. 54-87 %) y valor predictivo positivo (80 vs. 17-35 %) <sup>10</sup>.

Un reciente metaanálisis que incluyó 1.349 pacientes, llegó a la conclusión de que la TACC es un instrumento de alta predicción (sensibilidad de 95 % y especificidad de 87 %) en la exclusión de SCA en pacientes que acuden al SE con dolor torácico agudo, y probabilidad baja a intermedia de SCA <sup>12</sup>. No obstante, en el caso de la TACC es necesario tener en cuenta la necesidad de la utilización de contraste potencialmente nefrotóxico y la dosis de radiación que representa para el paciente.

Además de la angiografía mediante TACC, esta técnica también permite evaluar la presencia de calcio en las arterias coronarias. Se ha planteado que el *score* (puntaje) de calcio coronario (SCC) es un instrumento rápido y eficiente para hacer el despistaje de pacientes con dolor torácico agudo <sup>13</sup>, con una sensibilidad de 98-100 % y un elevado VPN para identificar pacientes con infarto agudo de miocardio, así como se han detectado muy bajas tasas de episodios cardíacos adversos en pacientes con SCC=0 <sup>13</sup>.

#### UTILIDAD DE LAS TÉCNICAS DE CARDIOLOGÍA NUCLEAR EN LA EVALUACIÓN DEL PACIENTE CON DOLOR TORÁCICO AGUDO

Es importante considerar, en el contexto del dolor torácico agudo, la eterna controversia entre el abordaje anatómico *versus* el funcional, en la estratificación de riesgo y el tratamiento de la enfermedad coronaria. La significación funcional de una estenosis coronaria no siempre es aparente, principalmente en el caso de estenosis que reducen la luz del vaso entre un 50-90 %. Por ejemplo, Gaemperli *et al.* <sup>14</sup> demostraron una correlación excelente entre la angiografía coronaria invasiva\* y la obtenida mediante TACC, pero ambas técnicas mostraron tener una pobre asociación con la presencia de isquemia en el SPECT de perfusión, ya que no necesariamente una estenosis  $\geq 50$  % produce isquemia.

Sin embargo, en múltiples ensayos que incluyeron a más de 100.000 pacientes, la presencia de isquemia como medida fisiológica evaluada en el SPECT de perfusión fue un predictor importante de episodios cardíacos, con valor independiente e incremental en

relación con variables clínicas e incluso anatómicas <sup>15</sup>. De esto se desprende que la medición fisiológica de la isquemia constituye un aspecto muy importante a tener en cuenta para evaluar el riesgo de sucesos cardíacos futuros, por lo que considerar únicamente la presencia de una estenosis coronaria resultaría una variable de terminación subóptima para la valoración del paciente en el contexto agudo, donde el problema fundamental está relacionado con el pronóstico y la determinación de si es necesario o no revascularizar.

Lo anterior justifica que pueda utilizarse un abordaje funcional alternativo con técnicas nucleares, específicamente el SPECT de perfusión en reposo. Sin embargo, esto no es nuevo, desde hace más de 30 años comenzaron a hacerse estudios con talio-201 <sup>16</sup>, pero debido a las características de aquellas gamma-cámaras (planares, con menos resolución de las imágenes) y del radioisótopo talio-201, con mayor dosis de radiación para el paciente, esos estudios no fueron realmente introducidos en la práctica.

Posteriormente, con el desarrollo de las cámaras tomográficas (SPECT) y de los radiofármacos que se marcan con tecnecio-99 metaestable (Tc-99m), como el metoxi-isobutil-isonitrilo (MIBI) o el tetrofosmín, estos estudios volvieron a tener valor y de hecho, pueden ofrecer información tanto de la perfusión miocárdica como de la función ventricular con el mismo examen. Como estos compuestos son captados por el miocardio en proporción al flujo sanguíneo, sin redistribución significativa, esto permite que los pacientes sean inyectados durante el dolor y que las imágenes sean adquiridas horas después, lo que no interfiere con que se tomen las medidas usuales en los SE. Las imágenes, una vez adquiridas y procesadas, son un reflejo de la zona en riesgo en el momento de la inyección del radiofármaco.

El SPECT de perfusión en reposo en el contexto del dolor torácico agudo predice la aparición de complicaciones cardíacas, con sensibilidades registradas entre 90 y 100 %, y VPN de 99 % <sup>17</sup>. Este elevado VPN permite determinar aquellos pacientes que requieren un tratamiento menos intensivo o que incluso pueden ser dados de alta, mientras que la elevada sensibilidad permite identificar aquellos que deben quedar ingresados en el hospital, con una relación costo-efectividad demostrada <sup>18</sup>.

En un estudio aleatorizado, que constituyó un hito en la evaluación del SPECT de perfusión en el contexto agudo (*Emergency Room Assessment of Sestamibi for*

*Evaluating Chest Pain,-ERASE-*), donde se incluyeron 2.172 pacientes y se comparó el tratamiento estándar vs. el tratamiento estándar más SPECT de perfusión en reposo con Tc-99m MIBI, se demostró una reducción de 14 % de los ingresos hospitalarios si se realizaba el SPECT, lo que proporcionó una evidencia para recomendarlo durante el dolor torácico agudo en el SE como indicación clase I<sup>18</sup>.

### Experiencia del Instituto de Cardiología

A continuación se muestra la experiencia del grupo de trabajo del Instituto de Cardiología y Cirugía Cardiovascular de La Habana, Cuba, en la utilización del SPECT de perfusión en pacientes con dolor torácico agudo y ECG normal o no diagnóstico.

Con el propósito de evaluar la factibilidad de la realización, en naciones en desarrollo, del SPECT en reposo en el contexto del dolor torácico agudo para descartar un SCA en pacientes con probabilidad baja a intermedia, de presentar una enfermedad coronaria, el Organismo Internacional de Energía Atómica (OIEA), desarrolló un estudio multicéntrico: *“Diagnostic performance of gated-SPECT MPI at rest in patients presenting to the emergency room with chest pain and a normal or nondiagnostic ECG”*<sup>19</sup>, en el cual el Instituto de Cardiología y Cirugía Cardiovascular participó por Cuba.

En dicho estudio se incluyeron 356 pacientes de 10 centros pertenecientes a ocho países, a quienes se les inyectó un radiofármaco tecnecio durante el episodio de dolor torácico agudo o dentro de las seis horas después de finalizado este. Se consideró como variable de respuesta primaria la compuesta de muerte, infarto de miocardio no fatal, angina recurrente y revascularización coronaria a 30 días de la inclusión en el estudio. Sesenta y nueve pacientes (19,4 %) tuvieron un SPECT de perfusión positivo (con defectos de perfusión) y 52 (14,6 %) tuvieron algún suceso cardíaco durante el seguimiento. El SPECT en reposo anormal fue la única variable que independientemente predijo la variable primaria [odd ratio/índice de probabilidad (OR): 8,19; intervalo de confianza (IC) de 95 %: 4,10-16,40; p=0.0001]. El SPECT en reposo mostró un VPN de 92,7 % para la variable primaria y de 99,3 % para muerte o infarto<sup>19</sup>.

En el Instituto de Cardiología y Cirugía Cardiovascular, como parte de dicha investigación, se diseñó un estudio con el propósito secundario de identificar si existía concordancia entre los resultados del SPECT de

perfusión y la presencia de calcio coronario en la TACC, en el paciente con dolor torácico agudo<sup>20</sup>. Se estudiaron 55 pacientes con dolor torácico agudo y ECG normal o no diagnóstico, los que fueron seguidos durante un año. De ellos, 16 (29 %) tuvieron un SPECT de perfusión en reposo anormal y en 11 (20 %), fue equívoca [score sumado en reposo (SSR) de perfusión  $\leq 3$ ].

Los resultados de este trabajo concuerdan con el rango informado por otros autores, que va desde un 46 %<sup>21</sup> hasta sólo 9 %<sup>22</sup> con SPECT de perfusión anormal.

Catalogar un resultado equívoco de perfusión como normal o anormal puede ser motivo de debate. En efecto, es difícil considerarlo como normal en el curso de un dolor torácico agudo y, consecuentemente, no ingresar al paciente (entre nuestros casos, por ejemplo, en dos pacientes con un resultado equívoco del SPECT, hubo necesidad de realizar una intervención coronaria percutánea (ICP) durante el primer mes luego del episodio inicial). Por ello, en nuestra experiencia, en aquellos casos con resultados equívocos con un SSR en 3, sobre todo si la inyección del radiofármaco se hizo en el transcurso del episodio de dolor, es aconsejable ingresar al paciente y continuar el estudio antes de su egreso.

Se observó una débil concordancia entre el SPECT de perfusión y el SCC (Coeficiente de concordancia de Kappa: 0,25). En 12 pacientes (23 %), se realizó una angiografía coronaria invasiva como resultado del SPECT positivo, lo que conllevó a una ICP en nueve casos (75 %). Un SPECT positivo (con resultado anormal o equívoco) se asoció con la ocurrencia de complicaciones en el seguimiento ( $\chi^2 = 19,961$ ,  $p < 0.0001$ ). El riesgo relativo (RR) para presentar estas complicaciones durante el primer año, en el caso de un paciente que acudía al SE con un dolor torácico agudo y ECG normal o no diagnóstico, con un SPECT de perfusión anormal, fue de 7,5 (IC 95 %: 2,8-19,2;  $p < 0.05$ ), pero en el caso de tener un SCC positivo, el RR fue de 1,77 (IC 95%: 0,69-4,56;  $p = \text{NS}$ )<sup>20</sup>.

Este estudio concluyó que los pacientes con dolor torácico agudo y ECG normal o no diagnóstico con un SPECT de perfusión en reposo normal tienen una muy baja probabilidad de presentar complicaciones cardíacas durante el primer año, mientras que el SCC no es útil para hacer la estratificación de riesgo.

Por ello, se insiste nuevamente en la controversia entre información anatómica vs. funcional, ya que el

estado anatómico de las arterias coronarias no se relaciona proporcionalmente con la isquemia miocárdica, puesto que esta está dada por una combinación de elementos que no incluyen únicamente a la anatomía, es decir, a la obstrucción de la luz coronaria, sino también las características de la placa aterosclerótica y el territorio miocárdico perfundido. En este sentido, el trabajo de Priest<sup>23</sup> puede servir de apoyo, ya que a pesar de que los autores abogan por una estrategia en dos etapas: TACC en primer lugar y SPECT de estrés sólo en aquellos con resultados indeterminados como una opción menos costosa, también reconocen que una TACC negativa estuvo asociada con una mayor tasa de complicaciones que en el caso del SPECT.

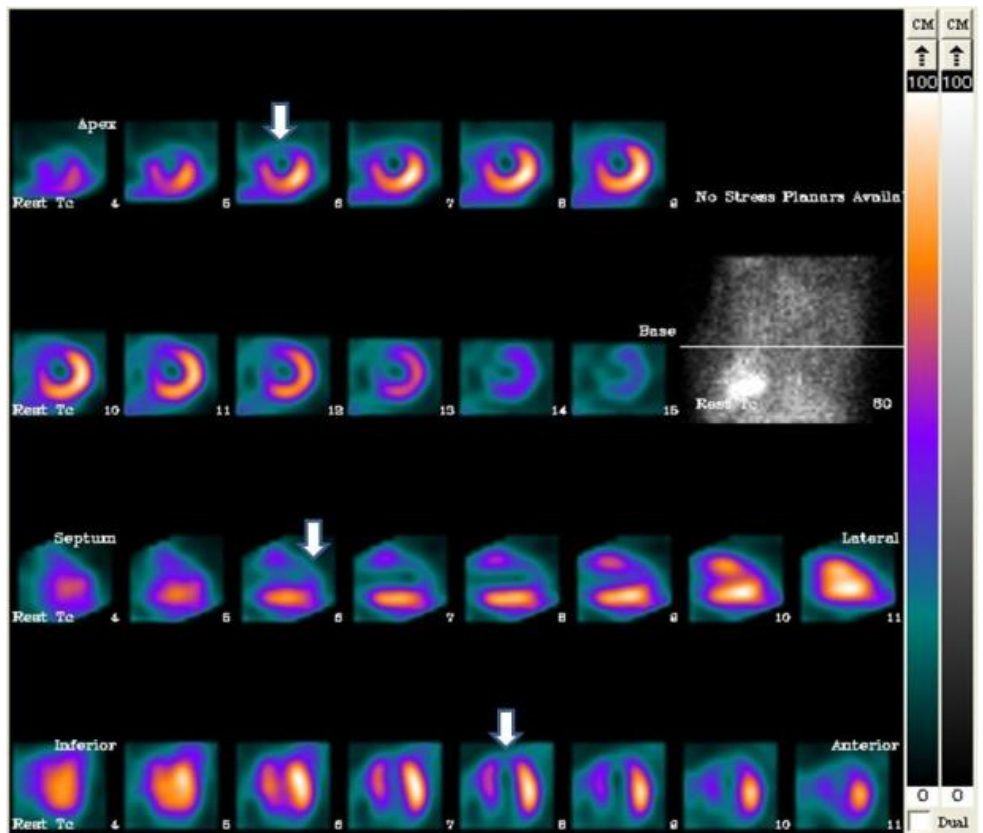
En la experiencia de nuestro grupo de trabajo, indudablemente el protocolo de SPECT en reposo, resulta de mayor utilidad en el caso de pacientes sin antecedentes de infarto miocárdico previo, ya que sólo se trata de un protocolo de perfusión en reposo, y si hubiera antecedente de infarto, podría existir un defecto de perfusión en la zona correspondiente al infarto, que obstaculizaría conocer si existe un reinfarto en esa zona.

Una de las causas de falsos positivos en el SPECT son los defectos de atenuación en los segmentos anterior e inferior debidos a atenuación mamaria (en la mujer) o diafragmática, respectivamente. Para hacer el diagnóstico diferencial con un defecto isquémico puede ayudar la evaluación de la contractilidad segmentaria de la pared y de su engrosamiento sistólico, que pueden alterarse en el episodio isquémico agudo y serían normales si se trata de un defecto de atenuación, o mejor aun aplicar corrección de atenuación durante el procesamiento de las imágenes.

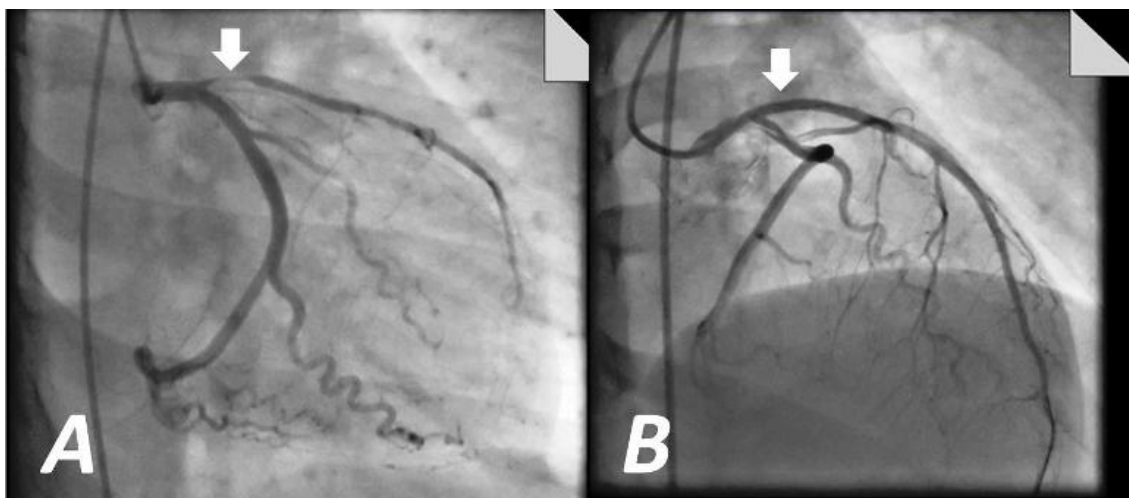
Otra posibilidad es el estudio SPECT con proto-

colo estrés-reposo, que puede utilizarse, según las preferencias y protocolos establecidos en el centro de que se trate, en aquellos pacientes que acuden con dolor torácico agudo, tienen un ECG no diagnóstico de isquemia y enzimas cardíacas negativas luego de 24 horas de su llegada al SE. Nabi *et al.*<sup>24</sup> en un estudio prospectivo observacional de 1.576 pacientes evaluados durante un período de seis meses, obtuvieron que las tasas de complicaciones fueron más elevadas en pacientes con SPECT anormal (40%) vs. normal (1,6%),  $p < 0.0001$ ; y concluyeron que la adición de los resultados del SPECT incrementaba significativamente la predicción de riesgo, por encima de las variables clínicas.

En nuestro servicio hemos incorporado el protocolo del SPECT de perfusión en reposo en pacientes que acuden al SE con un dolor torácico agudo con ECG normal o no diagnóstico, como parte de los protocolos habituales de trabajo, siempre y cuando se realice la inyección del radiofármaco en el curso del dolor o dentro de las seis horas luego del cese de este. Este



**Figura 1.** Paciente del sexo masculino que acudió al SE con un dolor torácico agudo que había cesado cuatro horas antes de la inyección del radiofármaco. En la imagen de perfusión en reposo se aprecia el defecto de captación en los segmentos anterior, apical y anteroseptal (flechas).



**Figura 2.** Imagen de angiografía coronaria invasiva. **A.** Se observa la arteria descendente anterior con una estenosis proximal de 90 % (flecha) **B.** Resultado luego de la intervención coronaria percutánea (flecha).

protocolo es fácilmente aplicable en aquellos centros que cuentan con servicio de Medicina Nuclear y que reciben pacientes en el SE. La **figura 1** muestra el caso de un paciente que acudió al SE con un dolor torácico agudo que había cesado cuatro horas antes de la inyección del radiofármaco. En la imagen de perfusión en reposo se aprecia el defecto de captación en los segmentos anterior, apical y anteroseptal. La **figura 2** muestra la arteria descendente anterior con una estenosis proximal de 90 % y su resultado luego de la ICP.

Es importante considerar algunos aspectos que deben tenerse en cuenta en el momento de interpretar los resultados del SPECT de perfusión en el contexto del dolor torácico agudo:

- Debido a los límites de resolución de la técnica SPECT, pequeñas zonas isquémicas (<5 % del ventrículo izquierdo) pueden no ser detectadas.
- Para obtener la mejor sensibilidad posible con el SPECT, los pacientes deben ser inyectados con el radiofármaco de preferencia durante el episodio de dolor o cerca del cese de este. No obstante, tanto en nuestro estudio como en el multicéntrico auspiciado por el OIEA se incluyeron pacientes hasta seis horas luego del cese del dolor y los resultados fueron adecuados. Lógicamente, a menor demora en el momento de inyección en relación con el dolor, mayor sensibilidad del SPECT de perfusión.
- Otra alternativa que puede resultar de utilidad en estos casos es combinar los resultados del SPECT con los de los marcadores seriados de necrosis.

Generalmente los servicios de Medicina Nuclear no ofrecen este servicio durante 24 horas, lo que restringe la disponibilidad de este protocolo a la jornada laboral. Sin embargo, Schaeffer *et al.*<sup>22</sup> demostraron que si el paciente llega en la madrugada, una inyección del radiofármaco en las primeras horas, con adquisición luego de las 6:00 am, cuando los tecnólogos de Medicina Nuclear llegan al hospital, puede ser una alternativa válida.

## CONCLUSIONES

En pacientes que acuden al servicio de emergencia con un dolor torácico agudo y que presentan un electrocardiograma normal o no diagnóstico, un SPECT de perfusión en reposo normal se relaciona con una muy baja probabilidad de complicaciones cardíacas durante el primer año, por lo que el SPECT en reposo resulta un protocolo de utilidad en el despistaje de un SCA en aquellos casos que no tienen un diagnóstico típico.

## Nota del Editor

\* **Invasiva**, este término viene del inglés *invasive*, cuya traducción directa es “invasivo/a”. Siempre que se refiera a una técnica o procedimiento diagnóstico o terapéutico, es un anglicismo. La RAE acepta este vocablo solamente como adjetivo derivado del verbo invadir. A su vez se refiere a la penetración en el organismo sólo de agentes patógenos, por lo que no parece razonable aplicarlo a procedimientos diagnósticos o técnicas de tratamiento. La traducción más correcta, aunque no perfecta, es **cruenta**, que provoca efu-

sión de sangre, también pueden ser **agresiva, penetrante**. No obstante, CorSalud ha decidido aceptar invasivo/a debido a su alta frecuencia de uso y de que además, creemos no es razonable sustituir por otros términos que quizás no expresen con claridad la complejidad de este tipo de procedimiento diagnóstico.

#### REFERENCIAS BIBLIOGRÁFICAS

1. Mendis S, Puska P, Norvving B, eds. Global atlas on cardiovascular disease prevention and control. Geneva: World Health Organization; 2011.
2. Ministerio de Salud Pública. Anuario Estadístico de Salud 2013 [Internet]. La Habana: Dirección Nacional de Registros Médicos y Estadísticas; 2014 [citado 10 Ago 2014]. Disponible en: <http://files.sld.cu/dne/files/2014/05/anuario-2013-esp-e.pdf>
3. Kontos M. Myocardial perfusion imaging in the acute care setting. *J Nucl Cardiol*. 2007;14:S125-32.
4. Braunwald E, Antman EM, Beasley JW, Califf RM, Cheitlin MD, Hochman JS, *et al*. ACC/AHA Guidelines for the management of patients with unstable angina and non-ST-segment elevation myocardial infarction: Executive summary and recommendations. A report of the American College of Cardiology/American Heart Association Task Force on Practice Guidelines (Committee on the Management of Patients with Unstable Angina). *Circulation*. 2000;102:1193-209.
5. Lee TH, Goldman L. Evaluation of the patient with acute chest pain. *N Engl J Med*. 2000;342:1187-95.
6. Farkouh ME, Smars PA, Reeder GS, Zinsmeister AR, Evans RW, Meloy TD, *et al*. A clinical trial of a chest-pain observation unit for patients with unstable angina. Chest Pain Evaluation in the Emergency Room (CHEER) Investigators. *N Engl J Med*. 1998;339:1882-8.
7. Gani F, Jain D, Lahiri A. The role of cardiovascular imaging techniques in the assessment of patients with acute chest pain. *Nucl Med Commun*. 2007; 28:441-9.
8. Kaul S, Senior R, Firschke C, Wang XQ, Lindner J, Villanueva FS, *et al*. Incremental value of cardiac imaging in patients presenting to the emergency department with chest pain and without ST-segment elevation: a multicenter study. *Am Heart J*. 2004;148:129-36.
9. Kwong RY, Schussheim AE, Rekhraj S, Aletras AH, Geller N, Davis J, *et al*. Detecting acute coronary syndrome in the emergency department with cardiac magnetic resonance imaging. *Circulation*. 2003;107:531-7.
10. Hoffmann U, Bamberg F, Chae CU, Nichols JH, Rogers IS, Seneviratne SK, *et al*. Coronary computed tomography angiography for early triage of patients with acute chest pain. The ROMICAT (Rule Out Myocardial Infarction using Computer Assisted Tomography) Trial. *J Am Coll Cardiol*. 2009;53:1642-50.
11. Wilson SR, Min JK. The potential role for the use of cardiac computed tomography angiography for the acute chest pain patient in the emergency department. *J Nucl Cardiol*. 2011;18:168-76.
12. Samad Z, Hakeem A, Mahmood SS, Pieper K, Patel M, Simel DL, *et al*. A meta-analysis and systematic review of computed tomography angiography as a diagnostic triage tool for patients with chest pain presenting to the emergency department. *J Nucl Cardiol*. 2012;19:364-76.
13. Georgiou D, Budoff M, Kaufer E, Kennedy J, Lu B, Brundage B. Screening patients with chest pain in the emergency department using electron beam tomography: a follow-up study. *J Am Coll Cardiol*. 2001;38:105-10.
14. Gaemperli O, Schepis T, Valenta I, Van Der Voort PH, Bonnier HJ, Bartunek J, *et al*. Functionally relevant coronary artery disease: Comparison of 64 section CT angiography with myocardial perfusion SPECT. *Radiology*. 2008;248:414-23.
15. Shaw LJ, Iskandrian AE. Prognostic value of gated myocardial perfusion SPECT. *J Nucl Cardiol*. 2004; 11:171-85.
16. van der Wieken LR, Kan G, Belfer AJ, Visser CA, Jaarsma W, Lie KI, *et al*. Thallium-201 scanning to decide CCU admission in patients with non-diagnostic electrocardiograms. *Int J Cardiol*. 1983;4: 285-99.
17. Kontos MC, Tatum JL. Imaging in the evaluation of the patient with suspected acute coronary syndrome. *Cardiol Clin*. 2005;23:517-30.
18. Udelson JE, Beshansky JR, Ballin DS, Feldman JA, Griffith JL, Handler J, *et al*. Myocardial perfusion imaging for evaluation and triage of patients with suspected acute cardiac ischemia: A randomized controlled trial. *JAMA*. 2002;288:2693-700.
19. Better N, Karthikeyan G, Vitola J, Fatima A, Peix A, Novak MD, *et al*. Performance of rest myocardial

- perfusion imaging in the management of acute chest pain in the emergency room in developing nations (PREMIER trial). *J Nucl Cardiol.* 2012;19:1146-53.
20. Peix A, Batista E, Cabrera LO, Rodríguez L, Padrón L, Saínz B, *et al.* Gated-SPECT myocardial perfusion imaging and coronary calcium score for evaluation of patients with acute chest pain and a normal or nondiagnostic electrocardiogram. *Coron Artery Dis.* 2012;23:438-44.
21. Varetto T, Cantalupi D, Altieri A, Orlandi C. Emergency room technetium-99m sestamibi imaging to rule out acute myocardial ischemic events in patients with nondiagnostic electrocardiograms. *J Am Coll Cardiol.* 1993;22:1804-8.
22. Schaeffer M, Brennan T, Hughes J, Gibler W, Ger-  
son M. Resting radionuclide myocardial perfusion imaging in a chest pain center including an overnight delayed image acquisition protocol. *J Nucl Med Technol.* 2007;35:242-5.
23. Priest VL, Scuffham PA, Hachamovitch R, Marwick TH. Cost-effectiveness of coronary computed tomography and cardiac stress imaging in the emergency department: A decision analytic model comparing diagnostic strategies for chest pain in patients at low risk of acute coronary syndromes. *JACC Cardiovasc Imaging.* 2011;4:549-56.
24. Nabi F, Chang SM, Xu J, Gigliotti E, Mahmarian JJ. Assessing risk in acute chest pain: The value of stress myocardial perfusion imaging in patients admitted through the emergency department. *J Nucl Cardiol.* 2012;19:233-43.