

CLIPPERS. Обзор литературы и собственные наблюдения

Прахова Л.Н.¹, Парфенова А.С.¹, Савинцева Ж.И.¹, Ильвес А.Г.¹, Бубнова Е.В.²,
Краснов В.С.², Тарасова А.М.², Тотолян Н.А.²

¹ Институт мозга человека (ИМЧ) им. Н.П. Бехтеревой Российской академии наук (РАН)
Россия, 197376, г. Санкт-Петербург, ул. Академика Павлова, 9

² Первый Санкт-Петербургский государственный медицинский университет им. И.П. Павлова (ПСПбГМУ)
Россия, 197022, г. Санкт-Петербург, ул. Льва Толстого, 6/8

РЕЗЮМЕ

CLIPPERS (Chronic lymphocytic inflammation with pontine perivascular enhancement responsive to steroids) – хроническое лимфоцитарное воспаление с поражением моста, контрастным усилением периваскулярных пространств, отвечающее на терапию глюкокортикостероидными препаратами, представляет собой редкое воспалительное заболевание центральной нервной системы, вовлекающее преимущественно мост головного мозга. Впервые заболевание было описано в 2010 г. S.J. Pittock и соавт. В настоящее время в литературе описано около 50 случаев. Заболевание до настоящего времени вызывает диагностические проблемы. В статье приведен краткий обзор литературы и собственные наблюдения трех клинических случаев. Показана необходимость дальнейших исследований для повышения точности и специфичности диагностических критериев, определения биомаркеров и разработки алгоритмов эффективной терапии.

Ключевые слова: CLIPPERS, МРТ, глюкокортикостероиды.

Конфликт интересов. Авторы декларируют отсутствие явных и потенциальных конфликтов интересов, связанных с публикацией настоящей статьи.

Источник финансирования. Авторы заявляют об отсутствии финансирования.

Для цитирования: Прахова Л.Н., Парфенова А.С., Савинцева Ж.И., Ильвес А.Г., Бубнова Е.В., Краснов В.С., Тарасова А.М., Тотолян Н.А. CLIPPERS. Обзор литературы и собственные наблюдения. *Бюллетень сибирской медицины*. 2019; 18 (4): 256–265. <https://doi.org/10.20538/1682-0363-2019-4-256-265>.

CLIPPERS. Three clinical cases and review

Prakhova L.N.¹, Parfyonova A.S.¹, Savintseva Zh.I.¹, Ilves A.G.¹, Bubnova E.V.²,
Krasnov V.S.², Tarasova A.M.², Totolyan N.A.²

¹ N.P. Bechtereva Institute of the Human Brain of the Russian Academy of Sciences (RAS)
9, Akademika Pavlova Str., St. Petersburg, 197376, Russian Federation

² Academician I.P. Pavlov First St. Petersburg State Medical University
6/8, Lva Tolstogo Str., St. Petersburg, 197022, Russian Federation

ABSTRACT

CLIPPERS (Chronic lymphocytic inflammation with pontine perivascular enhancement responsive to steroids) is a rare inflammatory disease of the central nervous system, during which the pons of the brain is damaged. This disease was described for the first time in 2010 by S.J. Pittock et al. At present, there have been around 50 described cases of the disease. Up to the present moment, there are difficulties diagnosing this disease. In the article, a literature review and three clinical cases are presented. Furthermore, the necessity of further research is shown for improving the accuracy and specificity of the diagnostic criteria, as well as for defining biomarkers and developing algorithms of effective therapy.

Key words: CLIPPERS, MRI, glucocorticosteroids.

Conflict of interest. The authors declare the absence of obvious and potential conflicts of interest related to the publication of this article.

Source of financing. The authors state that there is no funding for the study.

For citation: Prakhova L.N., Parfyonova A.S., Savintseva Zh.I., Ilves A.G., Bubnova E.V., Krasnov V.S., Tarasova A.M., Totolyan N.A. CLIPPERS. Three clinical cases and review. *Bulletin of Siberian Medicine*. 2019; 18 (4): 256–265. <https://doi.org/10.20538/1682-0363-2019-4-256-265>.

ВВЕДЕНИЕ

CLIPPERS (Chronic lymphocytic inflammation with pontine perivascular enhancement responsive to steroids) – хроническое лимфоцитарное воспаление с поражением моста, контрастным усилением периваскулярных пространств, отвечающее на терапию глюкокортикостероидными препаратами, представляет собой редкое воспалительное заболевание центральной нервной системы (ЦНС), вовлекающее преимущественно мост головного мозга. Впервые заболевание было описано в 2010 г. S.J. Pittock и соавт. [1]. Всего в настоящее время, по данным А. Dudesek и соавт. [2], в литературе описано около 50 случаев. CLIPPERS манифестирует, как правило, подострым нарастанием очаговых стволовых симптомов, поражением черепных нервов и мозжечковыми нарушениями. Возраст начала заболевания варьирует от 13 до 86 лет, гендерные отличия не описаны. Течение заболевания ремиттирующе-рецидивирующее. После обострения может оставаться резидуальный неврологический дефицит [3]. Патогенез CLIPPERS до настоящего момента остается недостаточно изученным. Патоморфологически заболевание характеризуется преимущественно лимфоцитарной инфильтрацией вокруг стенок мелких сосудов (артериол и венул) в белом и сером веществе головного мозга [1, 4]. На магнитно-резонансной томографии (МРТ) изображения области периваскулярной лимфоцитарной инфильтрации проявляются диффузными зонами повышенного на T2-ВИ и FLAIR-ИП МР-сигнала с нечеткими контурами. В патологический процесс вовлекаются структуры среднего мозга, при этом практически у всех пациентов страдает

варолиев мост и очень часто средние ножки и гемисферы мозжечка [1, 5–9]. Поражение ствола мозга считается обязательным при CLIPPERS, однако не всегда ограничивается им. Описаны сочетанные изменения подкорковых структур, мозолистого тела, белого вещества больших полушарий и даже спинного мозга [3]. Постконтрастные серии изображений являются наиболее важными, так как на них прослеживается специфическое для CLIPPERS усиление МР-сигнала в виде прерывистых «пунктирных» линий и точек, расположенных по ходу сосудов [1, 5]. При этом церебральная ангиография остается в пределах нормы [1, 4, 5, 10–12].

CLIPPERS был диагностирован нами у троих пациентов. Несмотря на наличие характерного паттерна на МРТ, всем пациентам первоначально по месту жительства было диагностировано демиелинизирующее заболевание ЦНС. Ниже приведены подробные описания данных клинических случаев.

КЛИНИЧЕСКИЙ СЛУЧАЙ № 1

Больной Р., 20 лет, был госпитализирован в ИМЧ РАН 11.04.2016 г. с жалобами на шаткость походки, нарушение речи по типу дизартрии.

Анамнез заболевания. Болен с 14 лет (с 2010 г.): на фоне стрессовой ситуации появилась головная боль, преимущественно в затылочной области ноющего характера (нестероидные противовоспалительные средства – без эффекта). На 3-й день на фоне головной боли присоединилось головокружение, двоение в глазах, шаткость походки. Был госпитализирован в стационар по месту жительства. Выполнена МРТ головного мозга (рис. 1).

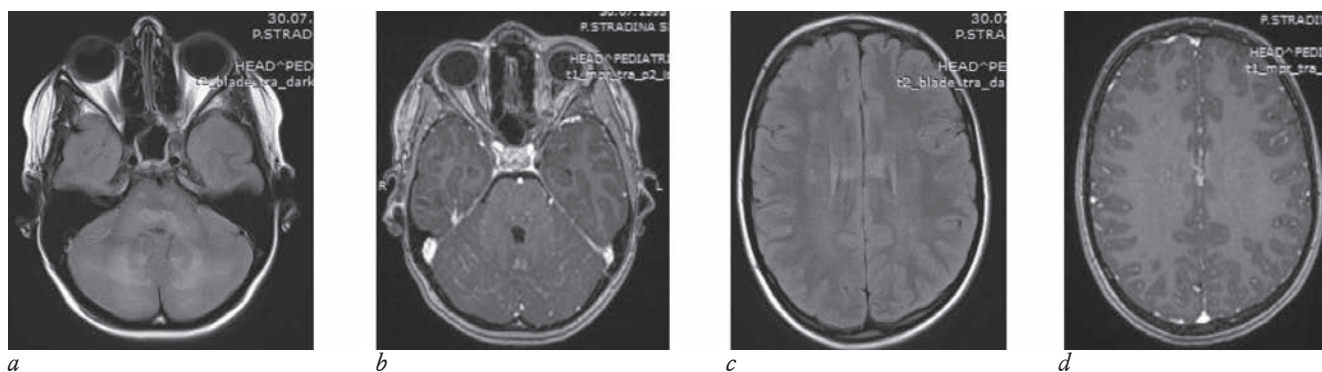


Рис. 1. На МРТ головного мозга в аксиальных плоскостях отмечается диффузное поражение варолиева моста, средних ножек мозжечка, а также белого и серого вещества его гемисфер (a). Поражение характеризуется интенсивным контрастным усилением в виде пунктирных линий и точек (b). В белом веществе лобных долей и в мозолистом теле выявлены немногочисленные очаги, без контрастного усиления (c, d)

Fig. 1. Axial MR-images of the brain show a diffuse lesion involving the pons, middle cerebellar peduncles and white and gray matter of cerebellar hemispheres (a). The lesion demonstrates intense spot-like and dotted line contrast enhancement (b). Few contrast-negative lesions can be seen in the white matter of the frontal lobes and in the corpus callosum (c, d)

Поставлен диагноз «острый рассеянный энцефаломиелит». Назначена пульс-терапия метилпреднизолоном (МП), на фоне которой симптоматика регрессировала.

Через 1 нед после лечения возобновилось головокружение, двоение в глазах, шаткость походки, отмечено два эпизода преходящей слабости в правых конечностях продолжительностью 5 мин с самостоятельным полным регрессом. Проведена повторная пульс-терапия МП, однако симптоматика сохранялась. Диагноз прежний. В течение последующих лет два обострения в виде нарастания шаткости походки, в связи с которыми получал пульс-терапию МП, курс плазмафереза. Отмечен незначительный положительный эффект. В 2013 г. на основании контрольных данных МРТ диагностирован церебральный васкулит с поражением мелких артерий головного мозга, в связи с чем в 2014 г. был назначен преднизолон 15 мг/сут с постепенной отменой, метотрексат 10 мг 1 раз/нед постоянно. В марте 2015 г. развилось очередное обострение заболевания в виде нарастания шаткости при ходьбе, дизартрии. После пульс-терапии МП назначена терапия преднизолоном перорально 30 мг/сут с постепенной отменой, продолжена терапия метотрексатом 10 мг 1 раз/нед. Плановое лечение ритуксимабом (1 000 мг) проведено 02.09.2015 г. Однако 09.09.2015 г. пациент был госпитализирован в связи с головными болями, нарастанием шаткости походки. Проведена терапия МП 500 мг внутривенно капельно № 3, отмечена незначительная положительная динамика. Затем вновь назначен пероральный прием преднизолона 30 мг/сут с постепенной отменой.

После отмены преднизолона возобновилось прогрессирующее ухудшение. Назначены поочередно азатиоприн, циклофосфамид, которые были отменены в связи с плохой переносимостью. Заболевание неуклонно прогрессировало.

11.04.2016 г. госпитализирован для дообследования и лечения в ИМЧ РАН. Объективно: соматически без особенностей.

Неврологический статус. Горизонтальный нистагм при взгляде влево, вертикальный нистагм при взгляде вверх, сглажена левая носогубная складка, язык девирует влево, дизартрия, положительная проба Барре слева, сухожильные рефлексы оживлены D = S, ахилловы – клонус, симптом Россоломо – Вендеровича, Бабинского с двух сторон, координаторные пробы выполняет с атаксией с двух сторон, грубый дисдиадохокinesis с двух сторон, в позе Ромберга пошатывается, походка спастико-атактическая.

Лабораторные исследования. Антинуклеарный фактор, антитела к экстрагируемому ядерному антигену (ЕНА скрин), антитела к цитоплазме нейтрофилов IgA (АНЦА), антитела к клеткам сосудистого эндотелия (HUVES), оптикомиелит Девика – в пределах нормы. От проведения люмбальной пункции пациент отказался.

Контрольная МРТ головного мозга выявила отрицательную динамику изменений (рис. 2).

При анализе архива МР-изображений 2010–2016 гг. отмечалось постепенное прогрессирование поражения с появлением новых очагов и периодами радиологической ремиссии, которые по времени совпадали с курсами иммуносупрессивной терапии.

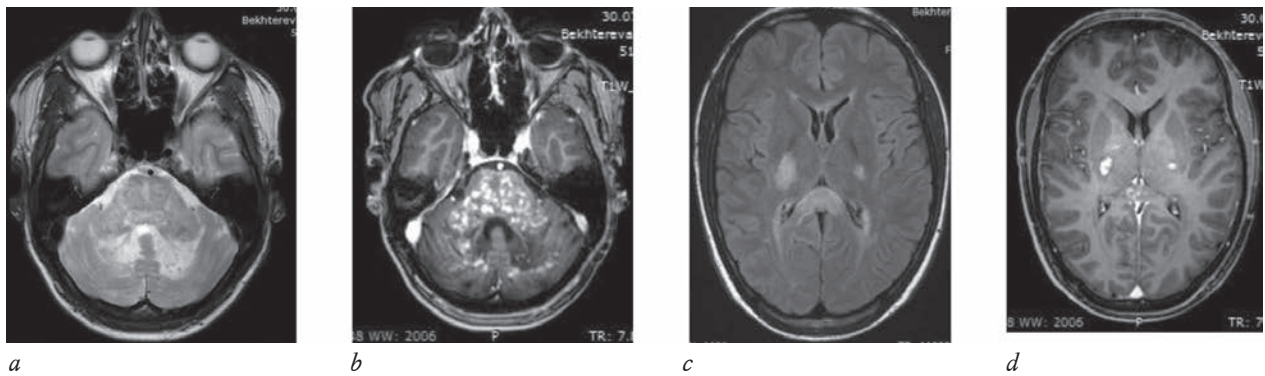


Рис. 2. На МРТ головного мозга в аксиальных плоскостях определяется практически тотальное поражение белого вещества моста и мозжечка с частичным вовлечением его коры (а). Постконтрастное усиление имеет негомогенный точечный и линейный паттерн (b, d). Аналогичные зоны меньших размеров выявлены в подкорковых структурах и валике мозолистого тела (b, c)

Fig. 2. Axial MR-images of the brain reveal almost total damage to the pons and cerebellar white matter, with partial involvement of the cerebellar cortex (a). Post-contrast enhancement has a heterogeneous spot-like and linear pattern (b, d). Similar smaller lesions were noted in the deep gray matter and in the splenium of the corpus callosum (b, c)

Пациенту постановлен диагноз CLIPPERS. В стационаре прошел курс дексаметазона внутримышечно, нейрометаболическую терапию, курс лечебной физкультуры. На фоне лечения улучшилась речь, уменьшилась шаткость походки.

Выписан в удовлетворительном состоянии с рекомендациями постоянного перорального приема преднизолона.

КЛИНИЧЕСКИЙ СЛУЧАЙ № 2

Больной В., 35 лет, был госпитализирован в ИМЧ РАН 19.12.2016 г. с жалобами на головокружение, ухудшение зрения, двоение в глазах,

усиливающееся при взгляде в стороны, больше влево, общую слабость, нечеткость речи.

Анамнез заболевания. Считает себя больным с июня 2016 г.: после приема алкоголя появилось двоение в глазах, которое в течение 2 дней самостоятельно регрессировало. В начале октября 2016 г. возобновилось двоение в глазах, больше выраженное при взгляде вправо, присоединились головокружение, ухудшение зрения, шаткость походки, общая слабость. В начале ноября 2016 г. выполнил МРТ головного мозга, где было выявлено диффузное поражение белого вещества ствола мозга и мозжечка, а также суправентрикулярного отдела полушарий большого мозга (рис. 3).

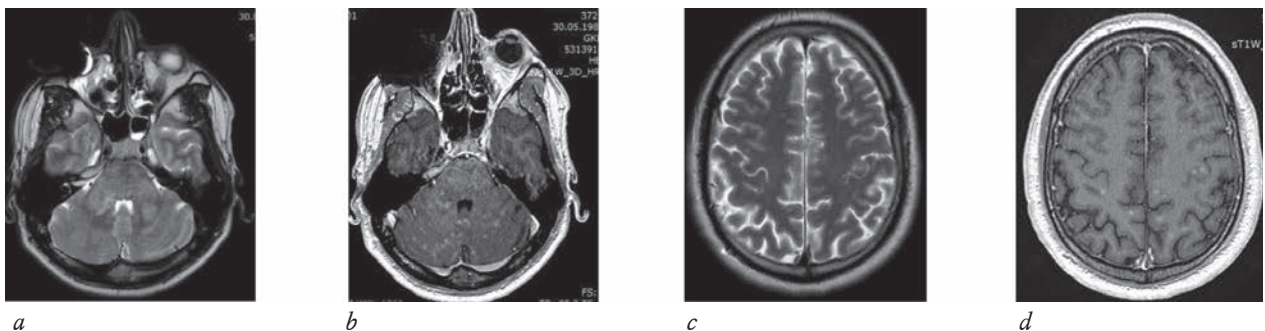


Рис. 3. На МРТ головного мозга в аксиальных плоскостях определяются диффузные сливные зоны повышенного МР-сигнала, охватывающие белое вещество варолиева моста, средних ножек и гемисфер мозжечка (а). В субкортикальном белом веществе конвексимальных отделов теменных долей отмечены множественные точечные участки повышенного МР-сигнала, без признаков объемного воздействия (с). На постконтрастных сериях изображений зоны патологических изменений демонстрируют усиление сигнала в виде множественных извитых линий и точек, расположенных вдоль сосудов (b). Супратенториальные изменения также точно контрастируются (d)

Fig. 3. Axial MR-images of the brain show diffuse hyperintensive lesion involving the white matter of the pons and middle cerebellar peduncles and hemispheres (a). There are multiple subcortical lesions in the parietal lobes without associated mass effect (c). Post-gadolinium images demonstrate dot-like and curvilinear enhancement along the vessels in the midbrain and cerebellum (b). Spot-like enhancement of the supratentorial lesions is also noted (d)

07.11.2016 г. пациент был госпитализирован в стационар по месту жительства с диагнозом «дебют демиелинизирующего заболевания нервной системы». Анализ крови на антитела к вирусу иммунодефицита человека, маркеры гепатитов, реакция Вассермана – отрицательны. Клинический анализ ликвора: цитоз 4,0; белок 0,099 г/л. Получал терапию МП № 5, нейрометаболические препараты. Отмечен частичный положительный эффект. На контрольной МРТ головного мозга отмечалась значимая положительная динамика с парциальной редукцией зон патологических изменений в стволе и полушариях головного мозга. 25.11.2016 г. консультирован в городском кабинете рассеянного склероза, где был поставлен диагноз «рассеянный склероз, ремиттирующее течение» согласно критерию Мак-Дональда. Назначена терапия ПИТРС.

В связи с сохраняющимися жалобами на головокружение, ухудшение зрения, двоение в глазах, усиливающееся при взгляде в стороны, больше влево, нечеткость речи, 19.12.2016 г. был госпитализирован в ИМЧ РАН для дообследования и лечения. Объективно: соматически без особенностей.

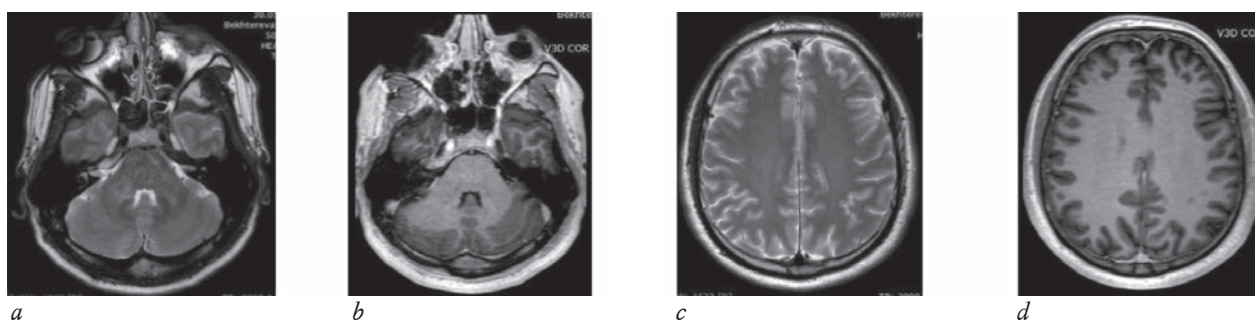


Рис. 4. На МРТ головного мозга в аксиальных плоскостях в варолиевом мосту и средних ножках мозжечка отмечаются небольшие зоны повышенного МР-сигнала с нечеткими контурами и единичными разрозненными точками постконтрастного усиления (а, б). Изменений супратенториальных структур не выявлено (с, д)

Fig. 4. Axial MR-images show small hyperintense foci in the brain stem and middle cerebellar peduncles with few nodules of contrast enhancement (a, b). Supratentorial structures are intact (c, d)

Больному поставлен диагноз CLIPPERS. Лечение: плазмаферез, преднизолон 20 мг/сут, нейрометаболическая терапия. На фоне проведенного лечения уменьшились головокружение, двоение при взгляде в стороны, атаксия. Рекомендован дальнейший прием преднизолона по 20 мг/сут, контроль МРТ головного мозга с контрастированием.

КЛИНИЧЕСКИЙ СЛУЧАЙ № 3

Пациентка М., 37 лет, обследована в клинике неврологии ПСПбГМУ им. И.П. Павлова в мае 2015 г. и июне 2016 г.

Анамнез заболевания. В декабре 2011 г. в возрасте 30 лет заболела ветряной оспой в тяжелой форме. Заболевание осложнилось пневмонией,

Неврологический статус. Слегка не доводит глазные яблоки в стороны, нистагма нет, легкая дизартрия, симптом Россолимо – Вендеровича с двух сторон, пальце-носовую пробу выполняет с легким интенционным тремором с двух сторон, ходьба по прямой линии с легкой атаксией.

Лабораторные исследования. Клинический анализ ликвора: цитоз 6/3, белок 0,40 г/л, глюкоза 3,5 ммоль/л. Исследование ликвора на нейроинфекции методом полимеразной цепной реакции: вирус Эпштейна – Барр, герпес 1- и 2-го типов, цитомегаловирус, боррелии – отрицательно. Герпес 6-го типа – положительно. Интратекальный синтез IgG в ликворе не определяется. Анализы крови на иммуноблот антинуклеарных антител, первичный антифосфолипидный синдром (АПФ), АНЦА, антитела к аквапорину 4, активность АПФ – в пределах нормы. Контрольная МРТ головного мозга (19.12.2016 г): небольшие зоны изменений сохранялись лишь в варолиевом мосту и средних ножках мозжечка. На этом фоне внутривенное контрастирование позволило выявить единичные точечные очаги усиления МР-сигнала (рис. 4).

после чего в январе 2012 г. впервые появились шаткость при ходьбе, а также непостоянное двоение в глазах. Была госпитализирована с подозрением на церебральный васкулит. На МРТ головного мозга отмечалось диффузное поражение ствола мозга, мозолистого тела и супратенториального белого вещества, что было трактовано как признаки демиелинизирующего процесса. По данным селективной цифровой церебральной ангиографии, признаков, характерных для васкулита, не обнаружено. В крови были выявлены высокие титры антител (IgG) к вирусу герпеса 1- и 2-го типов. Проведена пульс-терапия МП с быстрым регрессом очаговых неврологических симптомов. Сохранялась незначительная утомляемость. При

контрольной МРТ через 10 мес помимо очагов в головном мозге были также выявлены бляшки в шейном отделе спинного мозга, которые накапливали контрастное вещество. Таким образом, спустя 1 год и 2 мес после терапии глюкокортикоидными препаратами (ГКС) выявлено возобновление активности процесса по данным МРТ. Постепенно нарастала физическая утомляемость, отмечены нарушения кратковременной памяти и концентрации внимания. В феврале 2014 г. возобновилась шаткость при ходьбе. В крови вновь выявлены высокие титры антител (IgG) к вирусу герпеса 1- и 2-го типа. Проводилась пульс-терапия ГКС, пероральная противовирусная терапия ацикловиром, затем валацикловиром в суточной дозе 1 000 мг в течение 10 дней. В феврале 2015 г. впервые появилась слабость в конечностях, что послужило поводом к повторной госпитализации по месту жительства. Общий анализ ликвора: цитоз 3×10^6 /л (моноклеары), белок 0,174 г/л. В крови выявлены высокие титры антител (IgG) к цитомегаловирусу и вирусу Эпштейна – Барр при отсутствии соответствующих антител в ликворе. Проведены внутривенные инфузии МП № 3 по 1 000 мг и пероральная противовирусная терапия ацикловиром. Пациентка выписана с частичным регрессом неврологических симптомов. Однако 14.04.2015 г. вновь выявлены высокие титры антител (IgG) к вирусу герпеса 1-го типа, цитомегаловирусу, токсоплазме. С 29.04.2015 по 25.05.2015 г. проведена плановая госпитализация в ПСПбГМУ им. И.П. Павлова с целью уточнения диагноза. Анализ ликвора повторно: показатели общего анализа в пределах нормы: цитоз $0,67 \times 10^6$ /л (моноклеары), белок 0,188 г/л. Инфекционистом состояние расценено как хроническая цитомегаловирусная инфекция в фазе обострения. Поставлен диагноз «изолированный цереброспинальный васкулит, ассоциированный с активной рецидивирующей цитомегаловирусной инфекцией». Выполнены внутривенные инфузии МП № 3 по 1 000 мг и рекомендована противовирусная терапия. Отчетливая положительная динамика непосредственно после трехдневной гормональной терапии: нет нистагма, регресс тетрапареза до легкой уступчивости мышц проксимальных отделов ног, регресс мозжечковой атаксии до минимальных координаторных расстройств в руках. После выписки пациентка принимала таблетки ацикловира в течение 1 мес, другой противорецидивной терапии не проводилось. За описанный период времени больная неоднократно выполняла МРТ головного и спинного мозга. При анализе МРТ-архива отмечалось ремиттирующее течение многоочагового пораже-

ния белого вещества с периодами обострений и затуханий, связанными с терапией ГКС.

Через год, в начале мая 2016 г., выросла слабость в конечностях, появились боли в межлопаточной области. Обезболивающая и нейрометаболическая терапия, проводимая по месту жительства, положительного эффекта не дала. Повторная госпитализация в ПСПбГМУ им. И.П. Павлова. При поступлении жалобы на общую слабость и утомляемость, слабость в ногах и нарушение ходьбы из-за слабости и шаткости, эпизоды онемения левой кисти и пальцев правой кисти, дрожание левой руки, ноющие боли в межлопаточной области. В неврологическом статусе при поступлении: астено-депрессивный синдром, умеренный когнитивный дефицит (по шкале MoCA – 20 баллов), горизонтальный нистагм при взгляде в стороны, больше вправо, вертикальный нистагм при взгляде вверх, псевдобульбарный синдром с умеренной дизартрией, центральный тетрапарез до 4 баллов, умеренный постуральный тремор кистей, снижение вибрационной чувствительности в ногах, умеренная двусторонняя смешанная атаксия, миофасциальный болевой синдром на уровне грудного отдела позвоночника.

Лабораторные исследования. Общий анализ ликвора: цитоз $1,67 \times 10^6$ /л (лимфоциты – 4, нейтрофилы – 1), белок 269 мг/л. Данные полимеразной цепной реакции в крови и ликворе к вирусам герпетической группы, боррелиям, токсоплазме – отрицательные. Комплексный тест диагностики рассеянного склероза в ликворе и крови патологии не выявил. Олигоклональный IgG в ликворе и крови отсутствует (I тип синтеза). Антинуклеарный фактор, АНЦА, HUVES, активность АПФ, ревматоидный фактор – в пределах нормы. Выявлено повышенное содержание общего IgE в крови: 226,0 кЕ/л (норма 20,0–100,0). Дуплексное сканирование брахиоцефальных артерий гемодинамически значимых стенозов и извитостей не выявило.

Контрольная МРТ определила текущую активность процесса (рис. 5).

Обсуждалось выполнение биопсии мозга, однако было принято решение о том, что риски этого инвазивного вмешательства с учетом особенностей очаговых изменений на МРТ превышают возможную пользу.

Проведена пульс-терапия МП № 3 по 1 000 мг ежедневно, после чего начат курс преднизолона внутрь (из расчета 1 мг/кг). На фоне проводимой терапии существенно регрессировали координаторные нарушения, стали менее выраженными нистагм и псевдобульбарный синдром.

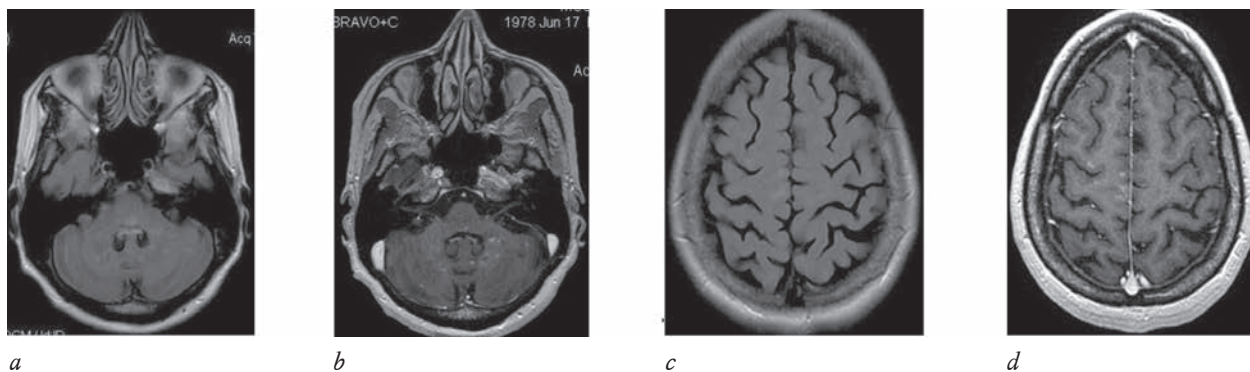


Рис. 5. На МРТ головного мозга в аксиальных плоскостях определяются точечные очаги повышенного МР-сигнала, расположенные в варолиевом мосту и мозжечке (а). Аналогичные очаги отмечены в субкортикальном белом веществе конвексимальных отделов больших полушарий (с). На постконтрастных сериях изображений очаги демонстрируют усиление сигнала в виде множественных точек (b, d)

Fig. 5. Axial MR-images show hyperintense lesions in the brain stem and cerebellum (a). Similar foci are noted in the subcortical white matter of the cerebral hemispheres (c). Post-contrast series of images demonstrate spot-like enhancement of the signal (b, d)

Рекомендована противовирусная терапия ацикловиром в профилактической дозировке (200 мг 2 раза/сут) сроком на 6 нед. По совокупности анамнестических и клиничко-инструментальных данных во время второй госпитализации диагноз был сформулирован как демиелинизирующее заболевание ЦНС, ассоциированное с лабораторными признаками активности цитомегаловирусной инфекции, с синдромом CLIPPERS. Спустя полгода при контакте по телефону с родственниками получена информация об ухудшении самочувствия с ноября 2016 г. после периода стабилизации: нарастание когнитивных расстройств, слабости и шаткости, из-за которых больная практически не передвигается самостоятельно.

ОБСУЖДЕНИЕ

Представленные нами случаи свидетельствуют о том, что диагностика CLIPPERS в настоящее время вызывает значительные трудности. На сегодняшний день не существует четких диагностических критериев заболевания, что делает его диагнозом исключения. В дифференциально-диагностический ряд следует включать широкий спектр заболеваний: болезнь Бехчета, синдром Шегрена, демиелинизирующие заболевания ЦНС, стволовые энцефалиты (инфекционные и паранеопластические), васкулиты ЦНС (как первичные, так и вторичные), лимфоматозный гранулематоз, лимфому ЦНС, глиальные опухоли [1, 4, 5, 12–20].

Лабораторных биомаркеров CLIPPERS в настоящее время не выявлено. J. List и соавт. [14] описали умеренную CD3- и CD4-лимфоцитопению. В некоторых случаях [5, 6, 10], как и в нашем клиническом случае № 3, было выявлено по-

вышение уровня IgE в сыворотке крови. При этом данных за наличие у пациентов аллергических реакций, дерматологической патологии, бронхиальной астмы не отмечено. Причина повышения IgE остается неясной. Клинические показатели в анализах ликвора в большинстве случаев остаются в пределах нормы. Иногда может выявляться легкое повышение уровня белка (обычно до 1 г/л), а также умеренный лимфоцитарный плеоцитоз [1, 3–5, 10, 14]. В исследованиях G. Taieb и соавт. было обнаружено увеличение соотношения CD4 : CD8 [3]. В некоторых случаях было выявлено наличие олигоклональных полос IgG в ликворе.

Периваскулярные инфильтраты, выявляемые в области очагов поражения, контрастное усиление периваскулярных пространств, а также ответ на терапию ГКС, позволяют предположить аутоиммунный или другой воспалительный генез заболевания [1]. В отличие от васкулитов и гранулематозных процессов, сосудистая стенка практически не изменяется, что служит важным патоморфологическим дифференциально-диагностическим признаком. В патологический процесс вовлекается прежде всего варолиев мост [4]. По мнению S.J. Pittock и соавт. [1], поражение именно моста головного мозга происходит вследствие иммуноопосредованного процесса, направленного против антигенных детерминант в периваскулярных областях, которые расположены преимущественно в мосту и прилежащих областях головного мозга. Эффекторами воспалительного процесса предположительно являются Т-лимфоциты, преимущественно CD4-клетки, что было показано при исследовании образцов биопсии [8]. CD4-лимфоциты распознают, главным образом,

пептиды, образованные из экзогенных белков и представленные HLA-молекулами II класса, в то время как активация CD8-клеток зависит обычно от эндогенных пептидов, которые доставляются HLA-молекулами I класса. Следовательно, Т-опосредованный клеточный иммунный ответ на экзогенные агенты наиболее вероятен, чем ответ на внутриклеточную патологию. Предрасполагающие факторы и триггеры данного иммуноопосредованного/воспалительного процесса неизвестны. В отдельных случаях провоцирующим фактором являлась вакцинация [13], есть сообщение о развитии данного заболевания у пациента, страдающего вирусным гепатитом В [21]. L. Wang и соавт. [22] описали случай развития CLIPPERS после перенесенной инфекции *Herpes zoster*, что наблюдалось и в описанном нами случае № 3.

Некоторыми авторами выделены следующие классы признаков, наличие которых делает диагноз CLIPPERS наиболее вероятным [4]:

1. *Клинические.* Подостро прогрессирующая атаксия и диплопия; другие неврологические симптомы, возникающие при поражении ствола головного мозга, а также признаки поражения спинного мозга и когнитивные нарушения.

2. *Радиологические.* На МРТ – диффузное поражение моста мозга гиперинтенсивное на T2-ВИ с наличием прерывистого периваскулярного постконтрастного усиления. Аналогичные изменения могут быть дополнительно обнаружены в подкорковых структурах, белом веществе больших полушарий, в спинном мозге.

3. *Ответ на терапию ГКС.* Быстрое и значимое клиническое и радиологическое улучшение при проведении иммуносупрессивной терапии ГКС.

4. *Гистопатологические.* Периваскулярные лимфоцитарные инфильтраты с или без распространения на паренхиму головного мозга, которые состоят преимущественно из CD3- и CD4-лимфоцитов.

Существует также несколько признаков, позволяющих исключить диагноз CLIPPERS: отсутствие ответа на терапию ГКС [15–17]; наличие лихорадки, артрита, увеита, лимфаденопатии и других проявлений системного воспалительного процесса; отсутствие в клинической картине дизартрии и атаксии; выявление при нейровизуализации участков некротической трансформации [16], а также обнаружение в ликворе значительного плеоцитоза или раковых клеток.

До настоящего момента золотым стандартом диагностики CLIPPERS является биопсия, однако ее применение лимитировано техническими сложностями и опасностью развития тяжелых побочных эффектов.

У всех описанных нами пациентов в клинической картине, особенно на первоначальных этапах заболевания, отмечено преобладание стволовых нарушений, которым соответствовало выявляемое на МРТ поражение моста мозга с пунктирным и точечным контрастным усилением. При этом первый и третий пациент страдают заболеванием с наличием периодов ремиссии и обострений, четко связанных с отменой лечения ГКС. Второй же пациент, заболевший в 2016 г., продемонстрировал быструю положительную динамику при лечении ГКС с практически полным исчезновением изменений на МРТ. При лабораторном обследовании интратекального синтеза олигоклонального IgG не выявлено ни у одного из пациентов, что свидетельствовало против хронического аутоиммунного воспаления в ЦНС.

ЗАКЛЮЧЕНИЕ

Таким образом, у всех пациентов определялись три базовых клинических признака, характерные для CLIPPERS, что позволило, после тщательного лабораторного обследования, поставить этот диагноз без применения биопсии.

На сегодняшний день описаны единичные случаи CLIPPERS, что не позволяет определить точные алгоритмы лечения этого заболевания. Известно, что значимое клиническое и радиологическое улучшение достигается проведением иммуносупрессивной терапии ГКС [1, 3, 4], что отражено и в названии заболевания [1]. Лечение чаще всего начинают с пульс-терапии метилпреднизолоном 1 000 мг внутривенно в течение 5 дней) с последующим переходом на пероральный прием ГКС не менее 20 мг/сут. Отмена или снижение дозы ГКС ниже минимального эффективного уровня приводит как к клиническому ухудшению, так и к отрицательной динамике МР-картины [3, 4], что прослеживается в описанных нами случаях № 1 и 3. Для того, чтобы снизить риск развития побочных эффектов постоянной терапии ГКС, и для поддержания длительной ремиссии заболевания в настоящее время рассматриваются различные варианты иммуносупрессивной терапии. Следует отметить, что, по мнению ряда авторов, монотерапия иммуносупрессантами без постоянной терапии ГКС не способна поддержать ремиссию заболевания [3, 8, 10], что прослеживается и в приведенном нами случае № 1. Однако некоторые авторы отмечали эффективность метотрексата [1, 5, 11] и ритуксимаба [3] в качестве монотерапии. M. Buttman и соавт. [18] сообщают о длительной ремиссии при монотерапии метотрексатом в дозе 15 мг/нед. Азатиоприн использовался как допол-

нение к терапии ГКС [8, 10, 23, 24]. При попытке использовать его в качестве монотерапии отмечались повторные обострения [1]. Циклофосфамид [3–5], митоксантрон [1], микофенолата мофетил [4, 24], внутривенные иммуноглобулины и гидроксихлорохин [1, 8] также не показали эффективности в качестве монотерапии, хотя В.Л. Тап и соавт. [25] несколько позже сообщили о случае четырехлетней ремиссии на фоне терапии гидроксихлорохином в дозе 200 мг 2 раза/сут. М. Рісо и соавт. сообщили об единичном наблюдении успешной длительной терапии пероральными ГКС в сочетании с интерфероном бета 1а сообщили М. Рісо и соавт. [26]. Лечение дефлазакортом 30 мг 1 раз в 2 дня (что эквивалентно 25 мг преднизолона 1 раз в 2 дня) и ребифом 22 подкожно 3 раза/нед позволило значительно уменьшить количество обострений до одного в 4–5 лет и остановить развитие неврологического дефицита [26].

Своевременная постановка диагноза и незамедлительное начало терапии ГКС позволяют стабилизировать состояние пациента и улучшить прогноз заболевания. Необходимы дальнейшие исследования для повышения точности и специфичности диагностических критериев, определения биомаркеров и разработки алгоритмов эффективной терапии.

ЛИТЕРАТУРА / REFERENCES

- Pittock S.J., Debruyne J., Krecke K.N., Giannini C., van den Aemele J., de Herdt V., McKeon A., Fealey R.D., Weinschenker B.G., Aksamit A.J., Krueger B.R., Shuster E.A., Keegan B.M. Chronic lymphocytic inflammation with pontine perivascular enhancement responsive to steroids (CLIPPERS). *Brain*. 2010; 133 (9): 2626–2634. DOI: 10.1093/brain/awq164.
- Dudsek A., Rimmele F., Tesar S., Kolbaske S., Rommer P.S., Benecke R., Zettl U.K. CLIPPERS: chronic lymphocytic inflammation with pontine perivascular enhancement responsive to steroids. Review of an increasingly recognized entity within the spectrum of inflammatory central nervous system disorders. *Clin. Exp. Immunol.* 2014; 175 (3): 385–396. DOI: 10.1111/cei.12204.
- Taieb G., Duflos C., Renard D., Audoin B., Kaphan E., elletier J., Limousin N., Tranchant C., Kremer S., de Size J., Lefaucheur R., Maltkte D., Brassat D., Clanet M., Desbordes P., Thouvenot E., Magy L., Vincent T., Faille J.L., de Champfleor N., Castelnovo G., Eimer S., Branger D.F., Uro-Coste E., Labauge P. Long-term outcomes of CLIPPERS (chronic lymphocytic inflammation with pontine perivascular enhancement responsive to steroids) in a consecutive series of 12 patients. *Arch. Neurol.* 2012; 69 (7): 847–855. DOI: 10.1001/archneurol.2012.122.
- Simon N.G., Parratt J.D., Barnett M.H., Buckland M.E., Gupta R., Hayes M.W., Masters L.T., Reddel S.W. Expanding the clinical, radiological and neuropathological phenotype of chronic lymphocytic inflammation with pontine perivascular enhancement responsive to steroids (CLIPPERS). *J. Neurol. Neurosurg. Psychiatry*. 2012; 83 (1): 15–22. DOI: 10.1136/jnnp-2011-301054.
- Kastrup O., van de Nes J., Gasser T., Keyvani K. Three cases of CLIPPERS: a serial clinical, laboratory and MRI follow-up study. *J. Neurol.* 2011; 258 (12): 2140–2146. DOI: 10.1007/s00415-011-6071-4.
- Tohge R., Nagao M., Yagishita A., Matsubara S. A case of chronic lymphocytic inflammation with pontine perivascular enhancement responsive to steroids (CLIPPERS) in East Asia. *Intern. Med.* 2012; 51 (9): 1115–1119. DOI: 10.2169/internalmedicine.51.7040.
- Taieb G., Wacogne A., Renard D., Figarella-Branger D., Castelnovo G., Labauge P. A new case of chronic lymphocytic inflammation with pontine perivascular enhancement responsive to steroids with initial normal magnetic resonance imaging. *Brain*. 2011; 134 (Pt 8): e182; author reply e183. DOI: 10.1093/brain/awq390.
- Gabilondo I., Saiz A., Graus F., Villoslada P. Response to immunotherapy in CLIPPERS syndrome. *J. Neurol.* 2011; 258 (11): 2090–2092. DOI: 10.1007/s00415-011-6068-z.
- Duprez T.P., Sindic C.J. Contrast-enhanced magnetic resonance imaging and perfusion-weighted imaging for monitoring features in severe CLIPPERS. *Brain*. 2011; 134 (Pt 8): e184. DOI: 10.1093/brain/awr034.
- Sczesni K.C., Alekseyev A., Schlegel U., Skodda S. Chronic lymphocytic inflammation with pontine perivascular enhancement responsive to steroids. *Nervenarzt*. 2012; 83 (6): 775–781 (in Germ.). DOI: 10.1007/s00115-011-3430-4.
- Sempere A.P., Mola S., Martin-Medina P., Bernabeu A., Khabbaz E., Lopez-Celada S. Response to immunotherapy in CLIPPERS: clinical, MRI, and MRS follow-up. *J. Neuroimaging*. 2013; 23 (2): 254–255. DOI: 10.1111/j.1552-6569.2011.00631.x.
- Ortega M.R., Usmani N., Parra-Herran C., Adams D.J., Steingo B., Rammohan K.W. CLIPPERS complicating multiple sclerosis causing concerns of CNS lymphoma. *Neurology*. 2012; 79 (7): 715–716. DOI: 10.1212/wnl.0b013e3182648b77.
- Hillesheim P.B., Parker J.R., Parker J.C.Jr, Escott E., Berger J.R. Chronic lymphocytic inflammation with pontine perivascular enhancement responsive to steroids following influenza vaccination. *Arch. Pathol. Lab. Med.* 2012; 136 (6): 681–685. DOI: 10.5858/arpa.2011-0428-cr.
- List J., Lesemann A., Wiener E., Walter G., Hopmann D., Schreiber S., Ruprecht K. A new case of chronic lymphocytic inflammation with pontine perivascular enhancement responsive to steroids. *Brain*. 2011; 134 (Pt 8): e185. DOI: 10.1093/brain/awr035.
- Jones J.L., Dean A.F., Antoun N., Scoffings D.J., Burnet N.G., Coles A.J. ‘Radiologically compatible CLIPPERS’ may conceal a number of pathologies. *Brain*. 2011; 134 (Pt 8): e187. DOI: 10.1093/brain/awr134.
- Limousin N., Praline J., Motica O., Cottier J.P., Rousselot-Denis C., Mokhtari K., Gonzalez-Aguilar A., De Toffol B.

- Brain biopsy is required in steroid-resistant patients with chronic lymphocytic inflammation with pontineperivascular enhancement responsive to steroids (CLIPPERS). *J. Neurooncol.* 2012; 107 (1): 223–224. DOI: 10.1007/s11060-011-0724-0.
17. De Graaff H.J., Wattjes M.P., Rozemuller-Kwakkel A.J., Petzold A., Killestein J. Fatal B-cell lymphoma following chronic lymphocytic inflammation with pontine perivascular enhancement responsive to steroids. *JAMA Neurol.* 2013; 70 (7): 915–918. DOI: 10.1001/jamaneurol.2013.2016.
 18. Buttman M., Metz I., Brecht I., Brück W., Warmuth-Metz M. Atypical chronic lymphocytic inflammation with pontocerebellar perivascular enhancement responsive to steroids (CLIPPERS), primary angitis of the CNS mimicking CLIPPERS or overlap syndrome? A case report. *J. Neurol. Sci.* 2013; 324 (1–2): 183–186. DOI: 10.1016/j.jns.2012.10.017.
 19. Ferreira R.M., Machado G., Souza A.S., Lin K., Corrêca-Neto Y. CLIPPERS-like MRI findings in a patient with multiple sclerosis. *J. Neurol. Sci.* 2013; 327 (1–2): 61–62. DOI: 10.1016/j.jns.2013.01.032.
 20. Keegan B.M., Pittock S.J. Cutting-edge questions about CLIPPERS (chronic lymphocytic inflammation with pontine perivascular enhancement responsive to steroids). *Arch. Neurol.* 2012; 69 (7): 819–820. DOI: 10.1001/archneurol.2012.1015.
 21. Weng C.F., Chan D.C., Chen Y.F., Liu F.C., Liou H.H. Chronic hepatitis B infection presenting with chronic lymphocytic inflammation with pontineperivascular enhancement responsive to steroids (CLIPPERS): a case report. *J. Med. Case Rep.* 2015; 9: 266. DOI: 10.1186/s13256-015-0750-1.
 22. Wang L., Holthaus E.A., Jimenez X.F., Tavee J., Li Y. MRI evolution of CLIPPERS syndrome following herpes zoster infection. *J. Neurol. Sci.* 2015; 348 (1–2): 277–278. DOI: 10.1016/j.jns.2014.11.022.
 23. Biotti D., Deschamps R., Shotar E., Maillart E., Obadia M., Mari I., Savatovsky J., Gout O. CLIPPERS: chronic lymphocytic inflammation with pontine perivascular enhancement responsive to steroids. *Pract. Neurol.* 2011; 11 (6): 349–351. DOI: 10.1136/practneurol-2011-000043.
 24. Wijntjes J., Wouda E.J., Siegert C.E., Karas G.B., Vlaar A.M. Need for prolonged immunosuppressive therapy in CLIPPERS – a case report. *BMC Neurol.* 2013; 13: 49. DOI: 10.1186/1471-2377-13-49.
 25. Tan B.L., Agzarian M., Schultz D.W. CLIPPERS: Induction and maintenance of re-mission using hydroxychloroquine. *Neurol. Neuroimmunol. Neuroinflamm.* 2015; 2 (1): e56. DOI: 10.1212/nxi.0000000000000056.
 26. Rico M., Villafani J., Tucyn A., Mateos V., Oliva-Nacarrino P. IFN beta 1a as glucocorticoids-sparing therapy in a patient with CLIPPERS. *Am. J. Case Rep.* 2016; 17: 47–50. DOI: 10.12659/ajcr.896102.

Сведения об авторах

Прахова Лидия Николаевна, д-р мед. наук, зав. лабораторией нейрореабилитации, ИМЧ РАН, г. Санкт-Петербург. ORCID iD 0000-0002-4776-2999.

Парфенова Александра Сергеевна, клинический ординатор, отделение неврологии, ИМЧ РАН, г. Санкт-Петербург.

Савинцева Жанна Игоревна, канд. мед. наук, врач-рентгенолог, отделение лучевой диагностики, ИМЧ РАН, г. Санкт-Петербург. ORCID iD 0000-0001-9306-2101

Ильвес Александр Геннадьевич, канд. мед. наук, ст. науч. сотрудник, лаборатория нейроиммунологии, ИМЧ РАН, г. Санкт-Петербург.

Бубнова Евгения Викторовна, канд. мед. наук, доцент, кафедра рентгенологии и радиационной медицины, ПСПбГМУ им. академика И.П. Павлова, г. Санкт-Петербург. ORCID iD 0000-0002-8193-0116.

Краснов Владимир Сергеевич, канд. мед. наук, доцент, кафедра неврологии, ПСПбГМУ им. академика И.П. Павлова, г. Санкт-Петербург. ORCID iD 0000-0002-9769-447X.

Тарасова Анастасия Максимовна, врач-невролог, неврологическое отделение № 1, ПСПбГМУ им. академика И.П. Павлова, г. Санкт-Петербург. ORCID iD 0000-0002-2085-9205.

Тотолян Наталья Агафоновна, д-р мед. наук, профессор, кафедра неврологии, ПСПбГМУ им. академика И.П. Павлова, г. Санкт-Петербург. ORCID iD 0000-0002-6715-8203.

(✉) **Прахова Лидия Николаевна**, e-mail: l.n.prakhova@hotmail.com.

Поступила в редакцию 31.03.2019

Подписана в печать 12.09.2019

Authors information

Prakhova Lidiia N., DM, Head of the Neurorehabilitation Laboratory, IHB RAS, Saint-Petersburg, Russian Federation.

Parfenova Aleksandra S., Resident, Department of Neurology, IHB RAS, Saint-Petersburg, Russian Federation.

Savintseva Zhanna I., PhD, Rentgenologist, Radiology Department, IHB RAS, Saint-Petersburg, Russian Federation. ORCID iD 0000-0001-9306-2101.

Ilves Aleksander G., PhD, Senior Researcher, Neuroimmunology Laboratory, IHB RAS, Saint-Petersburg, Russian Federation.

Bubnova Evgenia V., PhD, Associate Professor, Pavlov First Saint-Petersburg State Medical University, Saint-Petersburg, Russian Federation. ORCID iD 0000-0002-8193-0116.

Krasnov Vladimir S., PhD, Associate Professor, Department of Neurology, Pavlov First Saint-Petersburg State Medical University, Saint-Petersburg, Russian Federation. ORCID iD 0000-0002-9769-447X.

Tarasova Anastasia M., Neurologist, Pavlov First Saint-Petersburg State Medical University, Saint-Petersburg, Russian Federation. ORCID iD 0000-0002-2085-9205.

Totolyan Natalia A., DM, Professor, Department of Neurology, Pavlov First Saint-Petersburg State Medical University, Saint-Petersburg, Russian Federation. ORCID iD 0000-0002-6715-8203.

(✉) **Prakhova Lidiia N.**, e-mail: l.n.prakhova@hotmail.com.

Received 31.03.2019

Accepted 12.09.2019