

IMAGEN EN LA MEDICINA

Radiculitis de la raíz izquierda de L5

Left root L5 radiculaitis

Pedro Juan Barrios Fuentes¹ Félix Dueñas Ros¹

¹ Hospital General Universitario Dr. Gustavo Aldereguía Lima, Cienfuegos, Cienfuegos, Cuba, CP: 55100

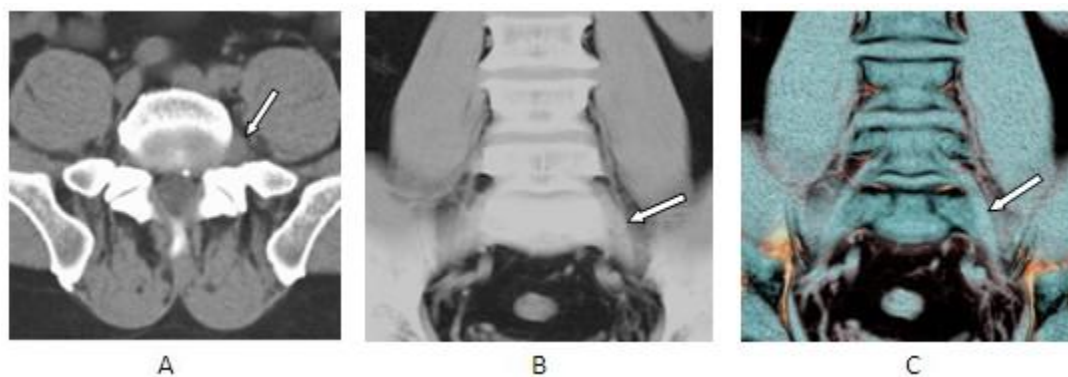
Cómo citar este artículo:

Juan-Barrios-Fuentes P, Dueñas-Ros F. Radiculitis de la raíz izquierda de L5. **Medisur** [revista en Internet]. 2019 [citado 2021 Dic 18]; 17(2):[aprox. 1 p.]. Disponible en: <http://medisur.sld.cu/index.php/medisur/article/view/3991>

Aprobado: 2019-02-21 15:03:49

Correspondencia: Pedro Juan Barrios Fuentes. Hospital General Universitario Gustavo Aldereguía Lima pjbarrios@jagua.cfg.sld.cu

Tomografía Multicorte.



Paciente de 51 años, de sexo masculino con historia de dolor recurrente lumbar y cara externa de la pierna izquierda, con empeoramiento y no respuesta al tratamiento un mes antes del estudio. La tomografía multicorte reveló hernia discal extruida y calcificada en el disco L5 con obliteración del receso lateral izquierdo y engrosamiento de la raíz (flecha)

como se observa en el corte axial en el bloque A. Los bloques B y C muestran la inflamación de la raíz izquierda de L5 visualizadas en reconstrucciones coronales 3D. (Flechas).

REFERENCIAS BIBLIOGRÁFICAS