

Сердечно-сосудистые осложнения терапии ингибиторами контрольных точек иммунитета

Кулиева А. А.¹, Емелина Е. И.¹, Гендлин Г. Е.¹, Никитин И. Г.¹,
Зырянов С. К.^{2,3}, Варенцов С. И.³, Захарова И. И.³

¹ — Кафедра госпитальной терапии № 2 лечебного факультета ФГАОУ ВО РНИМУ им. Н.И. Пирогова Минздрава России, Москва

² — ФГАОУ ВО «Российский университет дружбы народов», Москва

³ — ГБУЗ «ГКБ №24 ДЗМ», Москва

Аннотация. Кардиотоксичность при лечении злокачественных новообразований остаётся актуальной проблемой. Создание высокоэффективных противоопухолевых препаратов, как правило, означает и появление новых побочных явлений. Ингибиторы контрольных точек иммунитета (ИКТИ) — это новый класс противоопухолевых лекарственных препаратов, отличный от традиционных химиотерапевтических и таргетных препаратов. Иммуноterapia с помощью ингибиторов контрольных точек иммунитета (моноклональных антител, нацеленных на цитотоксический Т-лимфоцитарный ассоциированный антиген 4 (CTLA-4), программируемую клеточную гибель 1 (PD-1) и его лиганд (PD-L1)) значительно улучшила результаты лечения злокачественных опухолей. Эти препараты, регулируя противоопухолевый иммунитет, опосредуют регрессию рака и улучшают выживаемость, но также могут вызывать широкий спектр связанных с иммунитетом нежелательных явлений. Хотя кардиотоксичность, связанная с применением ИКТИ, встречается редко, она имеет важное значение из-за высоких показателей смертности. В течение последних лет всё чаще регистрируются случаи миокардита и фатальной сердечной недостаточности у пациентов, получавших ингибиторы контрольных точек иммунитета. В данном обзоре обсуждаются изученные на сегодняшний день механизмы кардиотоксичности, способы профилактики и лечения данных нежелательных явлений. Тяжёлые сердечно-сосудистые последствия, связанные с применением ИКТИ, представляют собой важные вопросы для онкологов, кардиологов и иммунологов.

Ключевые слова: кардиотоксичность; ингибиторы контрольных точек иммунитета; миокардит; кардиоонкология

Для цитирования:

Кулиева А.А., Емелина Е.И., Гендлин Г.Е., Никитин И.Г., Зырянов С.К., Варенцов С.И., Захарова И.И. Сердечно-сосудистые осложнения терапии ингибиторами контрольных точек иммунитета // *Качественная клиническая практика*. — 2019. — №4. — С.55-65. DOI: 10.1016/2588-0519-2019-4-55-65

Cardiovascular complications of immune checkpoint inhibitors

Kulieva AA¹, Emelina EI¹, Gendlin GE¹, Nikitin IG¹, Zyryanov SK^{2,3}, Varentsov SI³, Zakharova II³

¹ — Pirogov Russian National Research Medical University, Moscow

² — Russian University of Nations' Friendship, Moscow

³ — City Clinical Hospital №24, Moscow

Abstract. Cardiovascular toxicity of cancer therapies remains an urgent problem today. The creation of highly effective antitumor drugs also means the appearance of new adverse effects. Immune checkpoint inhibitors (ICI) is a new class of antitumor drugs that is different from traditional chemotherapeutic and targeted drugs. Immunotherapy with ICI (monoclonal antibodies targeting the cytotoxic T-lymphocyte associated antigen 4 (CTLA-4), programmed cell death protein 1 (PD-1) or its ligand (PD-L1)) significantly improved the results of treatment of cancer therapy. These drugs regulate antitumor immunity and promote cancer regression and improve survival, but can also cause a wide range of immunity-related adverse events (AEs). Although cardiotoxicity associated with ICI is rare, it is important because of its high mortality rates. In recent years, cases of myocarditis and fatal heart failure have been recorded more often in patients receiving ICI. This review focuses on the mechanisms of cardiotoxicity, methods for the prevention and treatment of these adverse events. Severe cardiovascular consequences associated with the use of ICI are important issues for oncologists, cardiologists and immunologists.

Keywords: cardiotoxicity; immune checkpoint inhibitors; myocarditis; cardio-oncology

For citation:

Kulieva AA, Emeline EI, Gendlin GE, Nikitin IG, Zyryanov SK, Varentsov SI, Zakharova II. Cardiovascular complications of immune checkpoint inhibitors. *Kachestvennaya klinicheskaya praktika*. 2019;4:55-65. (In Russ). DOI: 10.1016/2588-0519-2019-4-55-65

Введение

Доступные в настоящее время методы лечения рака традиционно включают хирургию, лучевую терапию и различные противоопухолевые лекарственные препараты. В последние десятилетия подходы к лечению злокачественных образований были расширены за счёт двух новых высоко эффективных стратегий: иммунотерапии и таргетной терапии, воздействующей на специфические молекулы, которые участвуют в росте и развитии опухолевой клетки [1]. В то же время, появление новых противоопухолевых препаратов сопровождается и новыми побочными воздействиями. Одно из таких нежелательных явлений представляет собой кардиотоксичность противоопухолевой терапии, к которой в настоящее время проявляется всё большее внимание.

Термин «кардиотоксичность» отражает функциональное и/или структурное повреждение в результате различных вредных воздействий окружающей среды, таких как традиционная химиотерапия, лучевая терапия, таргетная терапия, иммунотерапия и воздействие токсинов. Она проявляется в виде электрофизиологических расстройств сердца (различные аритмии) и в виде поражения миокарда (кардиомиопатии). Сердечная недостаточность является наиболее серьёзным осложнением химиолучевой, таргетной и других видов противоопухолевой терапии. Другие клинические признаки кардиотоксичности включают широкий спектр сердечно-сосудистых проявлений (событий), в том числе брадикардию, тахикардию, артериальную гипертонию, гипотонию, аритмии, снижение фракции выброса левого желудочка (ФВлж), повышение уровня тропонина, удлинение интервала QT, миокардит, инфаркт миокарда, перикардит, острый коронарный синдром и застойную сердечную недостаточность [2]. Клеточные и молекулярные механизмы, приводящие к «классической» кардиотоксичности, активно изучаются [3], однако влияние иммунной терапии на сердечно-сосудистую терапию всё ещё предстоит выяснить.

Иммунная терапия открыла новые возможности в лечении онкологических заболеваний. В широком смысле эта область охватывает ряд подходов, в которых используются отдельные компоненты иммунной системы в борьбе с раком [4]. Основные формы иммунотерапии, которые используются или находятся в активной клинической разработке сегодня, включают в себя ингибиторы контрольных точек иммунитета, моноклональные антитела, вакцины для лечения рака, модуляторы иммунной системы и иммунную клеточную терапию (включая различные формы адоптивного клеточного переноса, такие как опухоль-инфильтрирующие лимфоциты (TIL) и химерные антигенные рецепторы Т-клеток (CART). Ингибиторы контрольных точек иммунного ответа, также известные как чекпойнт-ингибиторы (англ.

check-point inhibitors) — группа препаратов, механизм действия которых направлен на восстановление нормального противоопухолевого иммунного ответа путём блокирования ингибиторных рецепторов Т-лимфоцитов, так называемых ключевых точек иммунитета — антигена 4-го типа, ассоциированного с антицитотоксическим Т-лимфоцитом (CTLA-4), и белка программируемой клеточной гибели (PD-1), его лигандов PD-L1 и PD-L2, и связанных с ними ингибиторных сигналов, позволяющих опухолевым клеткам уклоняться («ускользнуть») от иммунологического надзора.

В настоящее время на переднем плане иммунотерапии находятся ингибиторы контрольных точек иммунитета (ИКТИ) и CART [4]. ИКТИ первоначально применялась в качестве паллиативной терапии на поздних стадиях меланомы, в последующем она была одобрена для терапии после резекции этой опухоли в составе адъювантной терапии [5]. Различные схемы иммунотерапии обеспечивает преимущество общей выживаемости и частоты объективных ответов, по сравнению с традиционными методами химиотерапии при запущенных формах злокачественных опухолей. FDA одобрило использование ИКТИ в качестве лекарственного препарата первой линии при метастатической меланоме и немелкоклеточном раке лёгкого, а также в качестве препарата второй линии при лимфоме Ходжкина, раке головы и шеи, мочевого пузыря, раке почки и других. В табл. 1 представлены одобренные на сегодняшний день ИКТИ.

Злокачественная клетка обладает иммунологической толерантностью, способна менять структуру антигенов (антигенная модуляция), снижая специфичность действующих иммунных механизмов, может и вовсе утрачивать собственные, присущие опухоли поверхностные антигены [4].

Т-клеточный иммунный ответ начинается с распознавания Т-клеточными рецепторами (ТКР) пептидных антигенов, представленных на мембране антиген-презентирующих клеток (АПК), таких как дендритные клетки, В-клетки и макрофаги, совместно с молекулами главного комплекса гистосовместимости (ГКГ) II класса (англ. *Human Leukocyte Antigens*, HLA-D). Его оптимальное формирование зависит от баланса между дополнительными костимуляторными и коингибиторными сигналами, которые получили название «контрольные точки иммунитета» (англ. *immune check-points*). Дисбаланс активации Т-клеток рассматривается как фундаментальный механизм нарушения противоопухолевого иммунитета, лежащего в основе развития злокачественных новообразований. Существует несколько путей костимуляции и коингибиции, регулирующих активацию Т-клеток (рис. 1). Ключевой путь костимуляции заключается в связывании белка CD28, присутствующего на мембране Т-клеток, с костимуляторными молекулами B7.1 (CD80) и B7.2 (CD86) на активированных АПК.

Таблица 1

Применяемые в настоящее время ингибиторы контрольных точек иммунитета

Наименование	Год утверждения FDA	Год утверждения МЗ РФ	Мишень	Заболевания
Ервой® (ипилимуаб)	2011	2016	CTLA-4	Метастатическая меланома, почечноклеточный рак, колоректальный рак
Опдиво® (ниволумаб)	2014	2016	PD-1	Меланома, немелкоклеточный рак лёгкого, почечноклеточный рак, лимфома Ходжкина, плоскоклеточный рак головы и шеи, уротелиальный рак, колоректальный рак, гепатоцеллюлярная карцинома, мелкоклеточный рак лёгкого
Китруда® (пембролизумаб)	2014	2016	PD-1	Меланома, немелкоклеточный рак лёгкого, плоскоклеточный рак головы и шеи, лимфома Ходжкина, уротелиальный рак, рак желудка, рак шейки матки, гепатоцеллюлярная карцинома, карцинома Меркеля, почечноклеточный рак, мелкоклеточный рак лёгкого
Тецентрик® (атеволизумаб)	2016	2018	PD-L1	Уротелиальный рак, метастатический немелкоклеточный рак лёгкого, рак молочной железы
Бавенсио® (авелумаб)	2017	2019	PD-L1	Карцинома Меркеля, уротелиальный рак, почечноклеточный рак
Имфинзи® (дурвалумаб)	2017	2019	PD-L1	Прогрессирующий или метастатический уротелиальный рак, немелкоклеточный рак лёгкого

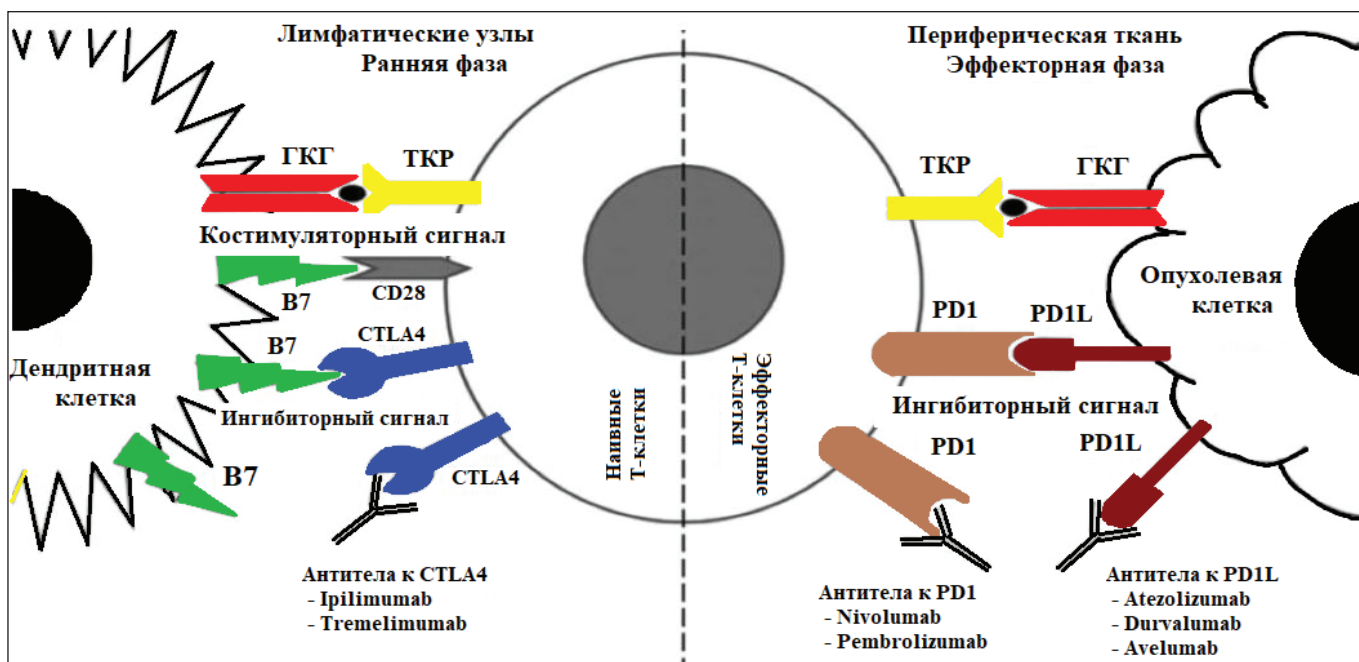


Рис. 1. Механизм действия ИКТИ [6]

Наиболее эффективный коингибиторный сигнал, ограничивающий активацию клеточного иммунитета, индуцируется так называемым цитотоксическим Т-лимфоцитарным антигеном 4 (англ. *cytotoxic T-lymphocyte antigen-4*, CTLA-4, CD152), который начинает экспрессироваться на мембране Т-клеток после их активации и, связываясь с CD80/86 с более высокой авидностью, чем CD28, тормозит образование эффекторных Т-клеток, в том числе ауторе-

активных, вероятно, участвует в активации Т-регуляторных клеток, обеспечивающих формирование периферической толерантности. Вторым компонентом контрольных точек иммунитета является рецептор программируемой смерти 1 (англ. *programmed death-1*, PD1), функция которого хотя и частично перекрещивается, но существенно отличается от таковой CTLA-4. PD-1 и его лиганды PD-L1 (B-7; CD274) и PD-L2 (B7-DC; CD273) предохраняют нормальные

ткани от потенциально патогенных эффекторных Т-клеток за счёт двух механизмов, являющихся интегральными компонентами периферической толерантности: способствуют развитию и функциональной активности Т-регуляторных клеток и напрямую подавляют функцию антиген-специфических эффекторных Т-клеток. Оба рецептора принадлежат к семейству В7, экспрессируются на активированных Т-клетках, уровень их экспрессии зависит от интенсивности и длительности ТКР-зависимой сигнализации, их активность регулируется идентичными внутриклеточными сигнальными молекулами, они подавляют пролиферацию Т-клеток, метаболизм глюкозы, синтез цитокинов и выживаемость Т-клеток. CTLA-4 подавляет Т-клеточный иммунный ответ в ранней фазе, в первую очередь в лимфоидных тканях, в то время как PD-1 — в поздней фазе и в периферических тканях. Кроме того, экспрессия CTLA-4 наблюдается почти исключительно на Т-клетках, в то время как PD-1 — не только на Т-клетках, но и на других клетках иммунной системы. Лиганд CTLA-4 (CD28) присутствует на мембранах специализированных АПК, а лиганды PD-1 (PD-L1, PD-L2) — на эпителиальных клетках, клетках сосудистого эндотелия и опухолевых клетках. В целом, PD-1 активирует более широкий спектр Т-клеточных сигнальных путей, чем CTLA-4. Гиперэкспрессия лигандов PD-1 приводит к подавлению активности цитотоксических Т-клеток, что способствует инвазии опухолевых клеток [6, 7].

В данном обзоре обсуждаются побочные сердечно-сосудистые эффекты терапии опухолей ИКТИ, их способность вызывать кардиотоксичность. Клинические данные остаются ограниченными, так как одобренные ИКТИ всё ещё находятся в стадии активного изучения. Тем не менее, в доступной литературе всё чаще сообщается о сердечно-сосудистых побочных явлениях, тяжёлых фульминантных миокардитах, вызванных ИКТИ [8].

Нежелательные явления при лечении ингибиторами контрольных точек иммунитета

Несмотря на преимущества ИКТИ в лечении опухолевых заболеваний, были отмечены повышенные аутоиммунные побочные эффекты, вероятно, обусловленные отсутствием специфичности Т-клеток [9]. Предположительно, нарушается баланс между ауто толерантностью и аутоиммунитетом вследствие неконтролируемой активации иммунной системы. В этом случае ИКТИ могут инициировать (у пациентов с генетическими или приобретёнными предрасполагающими факторами) или усугубить уже существующие аутоиммунные процессы, или вызвать новое аутоиммунное заболевание в поражённых органах.

НЯ обычно возникают на ранних этапах терапии (≤ 12 недель) и редко могут наблюдаться после 1 года

после начала лечения. Неблагоприятные события могут иметь характер от бессимптомного повышения лабораторных показателей до развития молниеносного, опасного для жизни заболевания.

НЯ, в соответствии с общими терминологическими критериями, классифицируются как слабоумеренно выраженные (1-2-й классы), тяжёлые, жизнеугрожающие (3-4-й классы) и смертельный (5-й класс) [10].

На сегодняшний день частота возникновения НЯ составляет приблизительно 30 % при применении ингибиторов CTLA-4, 20 % при применении ингибиторов анти-PD-1 и 55 % у пациентов, получающих комбинированную терапию (ниволумаб и ипилимуаб) [11]. Общие неблагоприятные побочные эффекты включают усталость, скелетно-мышечную боль, сыпь, зуд, тошноту, рвоту и диарею. Частота и выраженность НЯ варьирует в зависимости от используемого препарата: у 64—80 % пациентов, получавших ипилимуаб в испытаниях, наблюдалась в основном токсичность 1-2-го классов, у 23 % — 3-4-го классов и у 0,86 % отмечался летальный исход, в то время как в клиническом исследовании пембролизумаба токсичность 1-2-го класса встречались у 79%, 3-4-го класса у 13% пациентов.

Тяжесть и частота НЯ была значительно выше, когда использовалась комбинация препаратов в сравнении с монотерапией. Иммунные эффекты, включали пневмонит, колит, гепатит, сыпь и эндокринопатии. Их возникновение часто требовало прекращения терапии временно либо навсегда [12].

Сердечно-сосудистая система является одной из наименее подверженных иммунотоксичности систем. Перикардит, фиброз миокарда, выпот в перикарде и миокардит являются одними из возможных НЯ [13]. Предположительно, кардиотоксичность развивается у 0,06—1 % пациентов в клинических исследованиях, получающих ИКТИ [12]. Тем не менее, заболеваемость миокардитом как побочный эффект терапии ИКТИ может быть недооценена, так как большинство выявленных случаев имели молниеносный характер, в то время как о тех, у кого был субклинический миокардит, возможно, не сообщалось из-за неспецифических признаков, низкой клинической осведомлённости и отсутствия стандартизированных определений [12, 13]. В недавнем многоцентровом реестре было зарегистрировано увеличение заболеваемости на 1,14 % [14]. Миокардит регистрировался в 27—46 % случаев летальных исходов при применении ИКТИ [15].

Миокардит, связанный с ИКТИ, обычно проявляется типичными для данного заболевания признаками сердечной недостаточности, кардиогенным шоком, различными видами аритмий [16]. В настоящее время не существует руководств по диагностике и лечению миокардита, вызванного ИКТИ. Раннее распознавание часто сопряжено с трудностями из-за

отсутствия специфических признаков и симптомов в его начале. Кроме того, отсутствие рутинных исследований сердечно-сосудистой системы, таких как ЭКГ, анализы крови на биомаркеры повреждения кардиомиоцитов, Эхо-КГ может объяснить, почему многие случаи недооценены или упущены [17].

К 2018 году было сообщено о 42 случаях возникновения миокардита при применении ИКТИ. Наиболее часто использовался ниволумаб (43 %) с последующей комбинированной терапией с ипилимумабом (24 %), также использовались пембролизумаб (19 %) и ипилимумаб (14 %). Пациенты в основном получали лечение по поводу меланомы (45%) и немелкоклеточного рака лёгкого (31%). В 33 % случаев признаки миокардита возникли при первом введении ИКТИ, в 29% — после введения двух доз. Жалобы были непостоянными и включали одышку, слабость, миалгию. У 24 % пациентов была выявлена гипертония, в то время как у 7 % в анамнезе отмечались сердечная недостаточность, различные виды нарушения ритма и проводимости, заболевание периферических артерий.

Наиболее распространённым вариантом аутоиммунной токсичности, упоминаемой в дополнение к миокардиту, были миозит (29 %), гепатит (21 %) и тиреоидит (12 %).

Эхо-КГ использовалась для оценки систолической функции левого желудочка, исключения других причин сердечной недостаточности. На момент развития кардиотоксичности из 42 пациентов в 54 % зарегистрированных случаев отмечалась нормальная ФВлж, в 36 % — снижение ФВлж <40 %, в 10 % случаев — пограничная ФВлж (от 40 до 50 %). Результаты ЭКГ были непостоянны и включали подъём сегмента ST, различные нарушения ритма и проводимости.

Полная АВ-блокада сердца отмечалась в 15 случаях. Повышенные биомаркеры (уровни тропонина и креатининкиназы) были отмечены в 33 случаях. У 3 больных со сниженной ФВлж и признаками миокардита отмечались нормальные уровни биомаркёров. Остальные 6 случаев не комментировали уровни биомаркёров.

У 21 пациента с повышением уровня тропонина/креатининкиназы была выполнена коронароангиография, в результате которой не было выявлено значимых стенозов коронарных артерий. В остальных случаях с повышенными биомаркёрами не было сообщений о проведении коронарографии. Также при диагностике миокардита использовались визуализирующие методы диагностики (МРТ и КТ), биопсия миокарда.

В многоцентровом неконтролируемом исследовании фазы II на 26 пациентах с прогрессирующей карциномой Меркеля (нейроэндокринная агрессивная опухоль кожи), получавших пембролизумаб, побочные явления имели место у 77 % пациентов, а после первой дозы сообщалось об одном случае миокардита. Всё чаще описываются случаи молниеносного

миокардита и миозита, связанных с комбинацией ипилимумаба и ниволумаба, заканчивающиеся летальным исходом. Гистологический анализ выявил лимфоциты (CD4+ и CD8+ Т-клетки) и макрофаги, инфильтрирующие миокард, синусовый узел и атриоventрикулярные узлы. PD-L1 был высокоэкспрессирован на повреждённых кардиомиоцитах и инфильтрирующих CD8+ Т-клетках.

Анализ Т-клеток, инфильтрирующих миокард, скелетную мышцу и опухоль, выявил клональность ТКР. Авторы предположили, что общие антигены, присутствующие в этих тканях, могут распознаваться клональными лимфоцитами. Кроме того, сверхэкспрессия IFN- γ , гранзима В и TNF- α , предположительно продуцируемая активированными Т-клетками, может способствовать повреждению сердца. Миокардит, диагностированный в среднем через 17 дней после первого лечения, свидетельствует о ранней кардиотоксичности. Следует отметить, что применение комбинированной терапии приводило к увеличению выживаемости больных с различными онкологическими заболеваниями, однако возникновение НЯ требовали отмены лечения почти у 40 % пациентов.

На сегодняшний день кардиотоксические НЯ при применении ИКТИ продолжают изучаться. Всё чаще описываются случаи развития перикардита [18], дисфункции левого желудочка [19], кардиомиопатии Такоцубо [13]. Также стоит отметить, что применение ИКТИ может приводить к повышению частоты возникновения острого инфаркта миокарда. Предположительно ИКТИ могут усиливать воспаление атеросклеротических бляшек, дестабилизировать уже существующие бляшки и способствовать их изъязвлению [20].

Большинство из этих событий при своевременной диагностике поддаются лечению глюкокортикоидами. Важно отметить, что мониторинг состояния сердечно-сосудистой системы, включая оценку тропонина, чувствительного и специфического маркера кардиотоксичности, обычно не проводится в большинстве испытаний иммунотерапии. Таким образом, реальная частота ранней и поздней кардиотоксичности, связанной с ИКТИ, в основном неизвестна [13, 21].

Онкологи и кардиологи должны быть осведомлены о возможности раннего возникновения миокардита у пациентов, получающих ИКТИ в монотерапии или комбинации. Кроме того, важна оценка риска возникновения поражения сердечно-сосудистой системы у больных с факторами риска. У ряда пациентов может иметь место субклинический миокардит, который прогрессирует при лечении ингибиторами контрольных точек иммунитета. В отсутствие масштабных клинических исследований только клинический опыт определяет применение этой группы препаратов у пациентов с раком с выявленными

аутоиммунными заболеваниями. В настоящее время существует настоятельная необходимость в утверждённых руководствах по лечению миокардита, связанного с ингибиторами контрольных точек [13].

Мониторинг сердечно-сосудистой системы

Клинические проявления кардиотоксичности могут варьировать от неспецифических признаков до явной острой сердечной недостаточности, которая прогрессирует молниеносно, требуя инотропной поддержки. При возникновении нарушений ритма наиболее часто отмечались полная атриовентрикулярная блокада и остановка сердца. Длительность симптоматики варьирует в широких пределах, от 2 до 32 недель (в среднем 10 недель) от первого введения ИКТИ. Комбинированная терапия увеличивает частоту кардиотоксичности.

Пациентам, получающим ИКТИ, при наличии признаков и симптомов сердечной недостаточности показана экстренная госпитализация, проведение ЭКГ, ХМЭКГ (при необходимости). Нарушения ритма, такие как фибрилляция предсердий, различные блокады проведения, суправентрикулярные тахиа-

ритмии, должны тщательно контролироваться. Для раннего исключения другой этиологии сердечной недостаточности следует проводить ЭКГ, Эхо-КГ, исследование уровня биомаркёров, коронароангиографию (рис. 2).

МРТ сердца обеспечивает ценную информацию у пациентов с подозрением на миокардит. Наличие паттерна усиления гадолиния, соответствующего миокардиту, поможет в постановке диагноза у больных с субклиническими признаками миокардита. Однако выполнение МРТ может быть невозможным у пациентов, которым требуется инвазивная гемодинамическая, респираторная и/или инотропная поддержка. Нестабильным пациентам катетеризация правых отделов сердца должна проводиться на ранней стадии и сочетаться с эндомикардиальной биопсией. Последняя может показать интенсивные пятнистые лимфоцитарные инфильтраты в миокарде, перикарде, часто вовлекающие атриовентрикулярные узлы и пазухи сердца.

На сегодняшний день нет официальных рекомендаций по ведению больных с миокардитом. Доступны рекомендации из руководств ASCO (Американское общество клинической онкологии). При любых

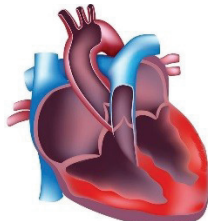
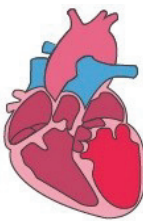
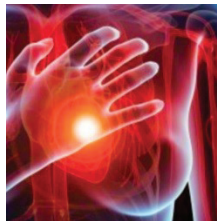
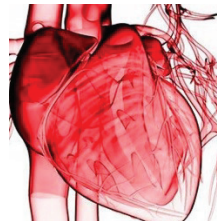
	 Миокардит	 Синдром Такоцубо	 Острый коронарный синдром	 Перикардит
Диагностика	<ul style="list-style-type: none"> - ЭКГ - ЭХО-КГ - тропонин, NTproBNP - РГОГК 	<ul style="list-style-type: none"> - ЭХО-КГ - тропонин, NTproBNP - МРТ - исключение ОКС 	<ul style="list-style-type: none"> - ЭКГ - тропонин - выполнение алгоритма, соответствующего диагностике ОКС 	<ul style="list-style-type: none"> - ЭХО-КГ - МРТ - исключение развития миокардита - мониторинг динамики объёма перикардального выпота
Лечение	<ul style="list-style-type: none"> - прекратить лечение ИКТИ - начать терапию ГКС - при отсутствии ответа на ГКС – использование микофенолата мофетила, антимиоцитарного глобулина 	<ul style="list-style-type: none"> - прекратить лечение ИКТИ - начать терапию ГКС - отменить препараты, удлиняющие интервал QT 	<ul style="list-style-type: none"> - лечение ОКС в соответствии с рекомендациями - прекратить лечение ИКТИ - возобновление терапии ИКТИ после 30 дней у стабильных пациентов - назначение преднизолона у пациентов с явлениями васкулита коронарной артерии 	<ul style="list-style-type: none"> - перикардиоцентез по показаниям - прекратить лечение ИКТИ - начать терапию ГКС, колхицин по требованию - возобновление ИКТИ после выздоровления

Рис. 2. Диагностика и лечение НЯ при терапии ИКТИ

признаках кардиотоксичности рекомендуется сначала прекратить терапию ИКТИ [15].

Иммуносупрессия является основой лечения лекарственно-опосредованной токсичности. Раннее начало приёма высокой дозы преднизолона в дозе 1—2 мг/кг/день в настоящее время рекомендуется для любых НЯ 3-й и 4-й степени [22].

У пациентов без положительного ответа на лечение кортикостероидами следует рассмотреть возможность добавления микофенолата мофетила или такролимуса [15]. Также в литературе описываются случаи эффективного лечения миокардита антитомоцитарным глобулином, агонистом CTLA4 абатацептом и анти-CD52 антителом алемтузумабом при резистентности к глюкокортикостероидам [15, 23].

Пока нет систематических данных об использовании традиционных кардиологических препаратов при миокардите, связанном с ИКТИ. β -адреноблокаторы и ингибиторы ангиотензинпревращающего фермента (иАПФ) используются у пациентов со снижением ФВлж в соответствии с рекомендациями по лечению сердечной недостаточности, но кардиопротективная роль в первичной профилактике, пока не доказана [20, 24].

Проблема терапии ИКТИ после купирования НЯ широко обсуждается [15, 20]. Возобновлять ли терапию после сердечно-сосудистых событий, связанных с ИКТИ, остаётся важным вопросом, так как эти препараты высокоэффективны при запущенных формах злокачественных новообразований [20]. Данные относительно прогноза пациентов с сердечно-сосудистыми заболеваниями ограничены. Частые летальные исходы в опубликованных сериях случаев следует интерпретировать с осторожностью и вниманием к возможной системной ошибке. Таким образом, необходимы более крупные проспективные исследования для выявления более специфических прогностических показателей.

На сегодняшний день одним из широко используемых ИКТИ является пембролизумаб. Он был впервые зарегистрирован в 2014 году в США для терапии пациентов с неоперабельной и метастатической меланомой, у которых выявлено прогрессирование заболевания после предшествующей терапии. Позже препарат был одобрен в качестве 1-й линии терапии пациентов с метастатическим раком лёгкого с гиперэкспрессией PD-L1, рецидивирующих метастатических опухолей головы и шеи, лимфомы Ходжкина, распространённого колоректального рака, рака мочевого пузыря.

В 2019 году препарат проходит клинические испытания для лечения рака молочной железы, эндометрия, фаллопиевых труб, носоглотки, яичников, мезотелиомы, множественной миеломы, перитонеального рака, простаты, плоскоклеточного рака [25].

Нами представлен случай кардиотоксичности на фоне лечения пембролизумабом.

Пациент Б., 77 лет, поступил 18.06.2019 г. в реанимационное отделение ГКБ № 24. При поступлении в стационар жалуется на ощущение сердцебиения, дискомфорт за грудиной, мышечную слабость, одышку.

При поступлении: состояние тяжёлое. В лёгких дыхание жёсткое, ослаблено в нижних отделах. Тоны сердца приглушены, ритм неправильный, ЧСС — 60/мин., АД 100/60 мм рт. ст. Живот мягкий, безболезненный. Печень не выступает из-под края рёберной дуги, безболезненная, край несколько закруглён. В лабораторных показателях обращает на себя внимание: NTproBNP до 1 547 нг/мл (в дальнейшем, в ходе лечения снизился до 1 278 нг/мл), D-диммер — 2 399 нг/мл, тропонин I — 0,34 нг/мл, СОЭ — 61 мм/час, лейкоциты — $13,6 \times 10^9$ /л, СРБ — 159 мг/л, креатинин — 250,0 мкмоль/л, мочевины — 22,7 ммоль/л, антитела к ВИЧ, ВГС, HBsAg, *Tr. Pallidum* не обнаружены.

Из анамнеза известно, что на протяжении более 10 лет отмечает повышение артериального давления до максимальных значений 180/100 мм рт. ст., также в лабораторных показателях отмечалась гиперлипидемия. Постоянно принимает эналаприл 5 мг x 2 раза в сутки, кардиомагнил 75 мг, левотироксин 75 мкг, торвакард 10 мг вечером.

В ноябре 2018 года на очередном профилактическом осмотре на флюорографии выявлен очаг затемнения, в связи с чем был направлен в стационар для дообследования. В ходе бронхоскопии с биопсией выявлен центральный рак верхней доли левого лёгкого. В январе 2019 года начал лечение пембролизумабом, одновременно с началом лечения отмечал нарушение ритма сердца, которые купировались самостоятельно. За медицинской помощью не обращался.

18.06.2019 г., сразу после 2 курсов пембролизумаба, отметил стойкое ощущение сердцебиения, дискомфорт за грудиной, мышечную слабость, одышку.

На ЭКГ (рис. 3) зарегистрировано нарушение ритма сердца по типу ФП.

При выполнении Эхо-КГ (рис. 4) выявлено диффузный гипокинез.

Протокол Эхо-КГ: аорта 3,53, пульсация аритмичная (61-75/мин, ФП), амплитуда пульсации значительно снижена. Аортальный клапан трёхстворчатый, створки умеренно фиброзированы, раскрытие полное. Левое предсердие — 4,84 см, индекс объёма Лпр — 35,5 мл/м², Тпр — 0,32 см, КДРпр — 3,53 см, Тмжп — 0,9 см, КДРлж — 4,36 см, Тз — 0,83 см, КДОлж — 101,3 мл, ФВлж — 38,0 % (по Симпсону).

Диффузный гипокинез. Створки митрального клапана тонкие, расходятся полностью. Створки трёхстворчатого клапана тонкие, движение дискордантное, раскрытие полное. При доплер Эхо-КГ с цветным картированием: гемодинамически значимая митральная регургитация 3 ст. (V_{\max} 5,0 м/с) центрально расположенной струей, трикуспидальная ре-

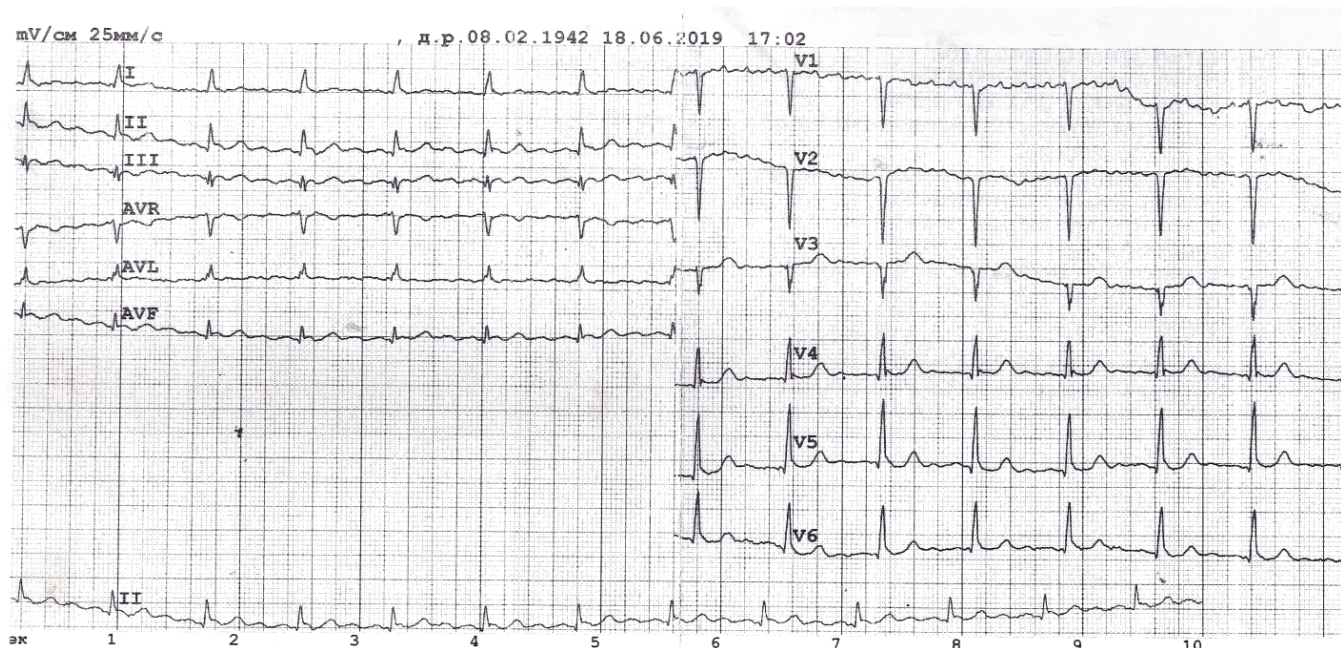


Рис. 3. ЭКГ при поступлении: фибрилляция предсердий, ЧСС 77-78-79 уд/мин, горизонтальная электрическая ось; смещение ST боковых, апикальных, нижних отведений

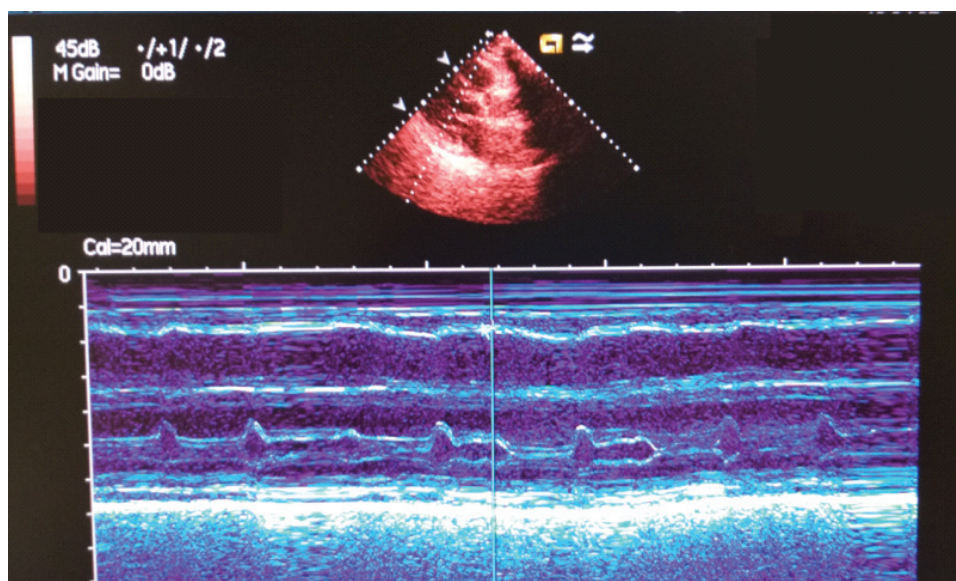


Рис. 4. Эхо-КГ при поступлении

гургитация 2-й ст. тонкой струёй, регургитационный перепад давления на трёхстворчатом клапане 35,7 мм рт. ст., сжимаемость НПВ 1,55. СДЛА — 45,0 мм рт. ст. Заключение: диффузный гипокинез, низкая ФВлж (без дилатации камер сердца), митральная регургитация, умеренная лёгочная гипертензия.

В условиях реанимационного отделения синусовый ритм восстановлен медикаментозно амиодароном (рис. 5). На фоне лечения эналаприлом, биспрололом, затем соталолом, диуретиками произошла значительная положительная динамика.

Лабораторные показатели в динамике: NTproBNP — 1278 нг/мл, тропонин I — 0,00 нг/мл.

Эхо-КГ в динамике (рис. 6): аорта 2,98, пульсация ритмичная (56 мин), амплитуда пульсации значительно снижена. Аортальный клапан трёхстворчатый, створки умеренно фиброзированы, раскрытие полное. Левое предсердие — 4,64 см, индекс объёма Лпр — 35,5 мл/м², Тпр — 0,32 см, КДРпр — 2,49 см, Тмжп — 0,97 см, КДРлж — 4,64 см, Тз — 0,83 см, КДОлж — 99,6 мл, ФВлж — 59,1 % (по Симпсону).

Диффузный гипокинез. Множественные локальные гипокинезы. Створки митрального клапана тонкие, расходятся полностью. Створки трёхстворчатого клапана тонкие, движение дискордантное, раскрытие

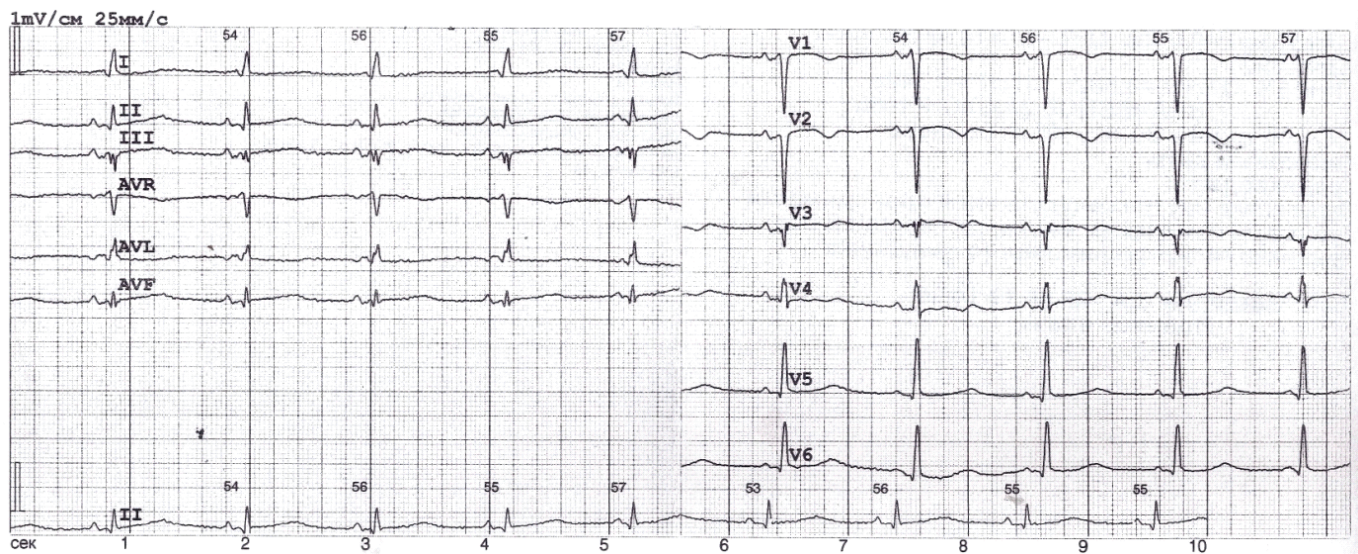


Рис. 5. ЭКГ в динамике. Восстановлен синусовый ритм. ЧСС 55 в мин, ST на изолинии

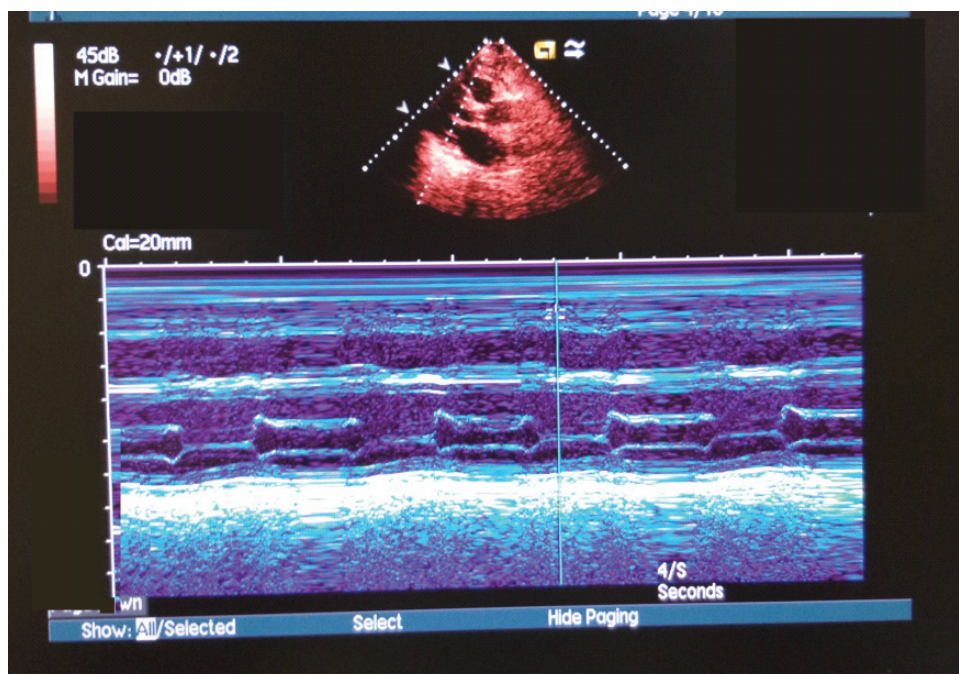


Рис. 6. Эхо-КГ в динамике

полное. При доплер Эхо-КГ с цветным картированием: гемодинамически значимая митральная регургитация 3-й ст. (V_{\max} 5,99 м/с) центрально расположенной струей, трикуспидальная регургитация 2-й ст. тонкой струей, регургитационный перепад давления на трёхстворчатом клапане 35,7 мм рт. ст., сжимаемость НПВ 1,55. СДЛА — 32,9 мм рт. ст.

Заключение: по сравнению с предыдущим Эхо-КГ выраженная положительная динамика: увеличение ФВлж до нормальных значений, снижение СДЛА до нормы.

Пациент был выписан из стационара с рекомендациями в удовлетворительном состоянии.

Заключение

Таким образом, влияние новых противоопухолевых препаратов на сердечно-сосудистую систему требует тщательного изучения, так как она отличается по механизму от традиционных химиопрепаратов.

Использование ИКТИ может привести к развитию кардиотоксических побочных эффектов, таких как миокардит, нарушения проводимости, кардиомиопатия, перикардит и острый коронарный синдром. Врачам важно знать об этих побочных эффектах из-за более высокого риска смертности. Оценка клинических особенностей с помощью лаборатор-

ных показателей, электрокардиографии, визуализирующих методов исследования и эндокардиальной биопсии может быть полезна в диагностике осложнений терапии ИКТИ. Агрессивное лечение высокими дозами кортикостероидов и иммуномодуляторов, таких как иксимаб, микофенолат, внутривенный иммуноглобулин и глобулин антитимоцитов и/или плазмаферез, может привести к улучшению функции и повышению выживаемости. Необходимо разработка алгоритма ведения пациентов с риском развития кардиотоксичности на фоне лечения ИКТИ. Ценность исходной оценки сердечно-сосудистой системы и частого мониторинга требует проспективной проверки, особенно для лиц, которые

могут иметь высокий риск развития клинически значимых осложнений, особенно у пациентов с ранее существовавшим заболеванием сердца или аутоиммунным заболеванием. В настоящее время необходимо создание рекомендаций относительно оценки риска сердечно-сосудистых осложнений, диагностики или мониторинга, связанных с ИКТИ, которые могли бы помочь практикующим врачам.

ДОПОЛНИТЕЛЬНЫЕ СВЕДЕНИЯ

Конфликт интересов. Авторы заявляют об отсутствии конфликта интересов в отношении данного исследования.

СВЕДЕНИЯ ОБ АВТОРАХ

Кулиева Айгюн Азеровна

Автор, ответственный за переписку

e-mail: Onistella@mail.ru

ORCID ID: 0000-0002-8576-3159

аспирант кафедры госпитальной терапии №2 лечебного факультета РНИМУ им. Н.И. Пирогова

Емелина Елена Ивановна

ORCID ID: 0000-0002-7846-1611

доцент, к. м. н. кафедры госпитальной терапии №2 лечебного факультета РНИМУ им. Н.И. Пирогова

Гендлин Геннадий Ефимович

ORCID ID: 0000-0002-7846-1611

профессор, д. м. н. кафедры госпитальной терапии №2 лечебного факультета РНИМУ им. Н.И. Пирогова

Никитин Игорь Геннадиевич

ORCID ID: 0000-0003-1699-0881

профессор, д. м. н. зав. кафедрой госпитальной терапии №2 лечебного факультета РНИМУ им. Н.И. Пирогова

Зырянов Сергей Кенсаринович

ORCID ID: 0000-0002-6348-6867

SPIN-код: 2725-9981

д. м. н., профессор, зав. кафедрой общей и клинической фармакологии, ФГАОУ ВО «Российский университет дружбы народов» (Медицинский институт), Москва; Государственное бюджетное учреждение города Москвы Городская клиническая больница № 24 Департамента здравоохранения города Москвы

Варенцов Сергей Игоревич

врач-анестезиолог-реаниматолог, зав. отделением реанимации ГКБ № 24

Захарова Ирина Игоревна

врач-кардиолог, зав. отделение кардиологии ГКБ № 24

Kulieva Aygyun

Corresponding author

e-mail: Onistella@mail.ru

ORCID ID: 0000-0002-8576-3159

graduate student of the Department of hospital therapy №2, Faculty of Medicine, RNIMU named after N.I. Pirogov

Emelina Elena

ORCID ID: 0000-0002-7846-1611

PhD, associate professor, Department of hospital therapy №2, Faculty of Medicine, RNIMU named after N.I. Pirogov

Gendlin Gennady

ORCID ID: 0000-0002-7846-1611

DM, professor, Department of hospital therapy №2, Faculty of Medicine, RNIMU named after N.I. Pirogov

Nikitin Igor

ORCID ID: 0000-0003-1699-0881

DM, professor, Head of Department of hospital therapy №2, Faculty of Medicine, RNIMU named after N.I. Pirogov

Zyryanov Sergey

ORCID ID: 0000-0002-6348-6867

SPIN code: 2725-9981

MD, professor, Head of Department of General and Clinical Pharmacology, Medical Institute of the Peoples' Friendship University of Russia, Moscow; State Budgetary Institution of the City of Moscow City Clinical Hospital No. 24 of the Moscow City Health Department Russian Federation, Moscow

Varentsov Sergey

anaesthesiologist-resuscitator, Head of Resuscitation Department of City Clinical Hospital № 24

Zakharova Irina

Cardiologist, Head of Cardiology Department, City Clinical Hospital № 24

Литература / References

- Cheng H, Force T. Molecular mechanisms of cardiovascular toxicity of targeted cancer therapeutics. *Circ Res*. 2010;106(1):21–34.
- Moslehi JJ. Cardiovascular toxic effects of targeted cancer therapies. *N Engl J Med*. 2016;375(15):1457–1467.
- Curigliano G, Cardinale D, Dent S, et al. Cardiotoxicity of anticancer treatments: Epidemiology, detection, and management. *CA: A Cancer Journal for Clinicians*. 2016;66(4):309–325. DOI:10.3322/caac.21341
- Nelson MH, Paulos CM. Novel immunotherapies for hematologic malignancies. *Immunol Rev*. 2015 Jan;263(1):90-105. DOI: 10.1111/imr.12245
- Schadendorf D, van Akkooi ACJ, Berking C, et al. Melanoma. *Lancet*. 2018 Sep 15;392(10151):971-984. DOI: 10.1016/S0140-6736(18)31559-9
- Насонов Е.Л. Ингибция иммунных контрольных точки аутоиммунитет: ревматологические проблемы // *Научно-практическая ревматология*. — 2018. — Т.56. — № 1. — С.5-9. [Nasonov EL. Immune checkpoint inhibition and autoimmunity: rheumatological problems. *Immune checkpoint inhibition and autoimmunity: rheumatological problems. Nauchno-prakticheskaya revmatologiya*. 2018;56(1):5-9. (In Russ).] DOI: 10.14412/1995-4484-2018-5-9
- Chen L, Flies DB. Molecular mechanisms of T cell co-stimulation and co-inhibition. *Nat Rev Immunol*. 2013;13:227-42. DOI: 10.1038/nri3405
- Jain V, Bahia J, Mohebtash M, Barac A. Cardiovascular complications associated with novel cancer immunotherapies. *Curr Treat Options Cardiovasc Med*. 2017 May;19(5):36. DOI: 10.1007/s11936-017-0532-8
- Atallah-Yunes SA, Kadado AJ, Kaufman GP, et al. Immune checkpoint inhibitor therapy and myocarditis: a systematic review of reported cases. *J Cancer Res Clin Oncol*. 2019;145:1527-1557. <https://doi.org/10.1007/s00432-019-02927-x>
- U.S. Department of Health and Human Services National Cancer Institute, Common terminology criteria for adverse events (CTCAE) version 5.0, https://ctep.cancer.gov/protocoldevelopment/electronic_applications/ctc.htm#ctc_50. Accessed date: 1 July 2019.
- Norwood TG, Westbrook BC, Johnson DB, et al. Smoldering myocarditis following immune checkpoint blockade. *J Immunother Cancer*. 2017 Nov 21;5(1):91. DOI: 10.1186/s40425-017-0296-4
- Bajwa R, Cheema A, Khan T, et al. Adverse Effects of Immune Checkpoint Inhibitors (Programmed Death-1 Inhibitors and Cytotoxic T-Lymphocyte-Associated Protein-4 Inhibitors): Results of a Retrospective Study. *Journal of Clinical Medicine Research*. 2019;11(4):225–236. DOI:10.14740/jocmr3750
- Varricchi G, Galdiero MR, Marone G, et al. Cardiotoxicity of immune checkpoint inhibitors. *ESMO Open*. 2017;2:e000247. DOI:10.1136/esmoopen-2017-000247
- Mahmood SS, Fradley MG, Cohen JV, et al. Myocarditis in patients treated with immune checkpoint inhibitors. *J Am Coll Cardiol*. 2018 Apr 24;71(16):1755-1764. DOI: 10.1016/j.jacc.2018.02.037
- Michel L, Rassaf T, Totzeck M. Cardiotoxicity from immune checkpoint inhibitors. *Int J Cardiol Heart Vasc*. 2019 Sep 7;25:100420. DOI: 10.1016/j.ijcha.2019.100420
- Ganatra S, Neilan TG. Immune checkpoint inhibitor associated myocarditis. *Oncologist*. 2018 Aug;23(8):879-886. DOI: 10.1634/theoncologist.2018-0130
- Frigeri M, Meyer B, Banfi C, et al. Immune checkpoint inhibitor-associated myocarditis: a new challenge for cardiologists. *Can J Cardiol*. 2018 Jan;34(1):92.e1-92.e3. DOI: 10.1016/j.cjca.2017.09.025
- Roth ME, Muluneh B, Jensen BC, et al. Left ventricular dysfunction after treatment with ipilimumab for metastatic melanoma. *Am J Ther*. 2016;23:e1925–8
- Yun S, Vincelette ND, Mansour I, et al. Late onset ipilimumab induced pericarditis and pericardial effusion: a rare but life threatening complication. *Case Rep Oncol Med*. 2015;2015:1–5. DOI: 10.1155/2015/794842
- Lyon AR, Yousaf N, Battisti NML, Moslehi J, Larkin J. Immune checkpoint inhibitors and cardiovascular toxicity. *Lancet Oncol*. 2018 Sep;19(9):e447-e458. DOI: 10.1016/S1470-2045(18)30457-1
- Voskens CJ, Goldinger SM, Loquai C, et al. The price of tumor control: an analysis of rare side effects of anti-CTLA-4 therapy in metastatic melanoma from the ipilimumab network. *PLoS One*. 2013;8:e53745
- Villadolid J, Amin A. Immune checkpoint inhibitors in clinical practice: update on management of immunerelated toxicities. *Transl Lung Cancer Res*. 2015;4(5):560–75.
- Jain V, Mohebtash M, Rodrigo ME, et al. Autoimmune myocarditis caused by immune checkpoint inhibitors treated with antithymocyte globulin. *J Immunother*. 2018 09;41(7):332-335.
- Yancy CW, Jessup M, Bozkurt B, et al. 2017 ACC/AHA/HFSA Focused Update of the 2013 ACCF/AHA Guideline for the Management of Heart Failure: A Report of the American College of Cardiology/American Heart Association Task Force on Clinical Practice Guidelines and the Heart Failure Society of America. *Circulation* 136.
- Авксентьев Н.А., Фролов М.Ю., Макаров А.С. Фармакоэкономическое исследование применения пембролизумаба и ниволумаба во второй линии терапии распространённого немелкоклеточного рака лёгкого // *Эффективная фармакотерапия*. — 2019. — Т.15. — № 24. — С.38–46. [Avxentyev NA, Frolov MYu, Makarov AS. Pharmacoeconomic study of Pembrolizumab and Nivolumab in the second line of therapy of advanced non-small cell lung cancer. *Effektivnaya farmakoterapiya*. 2019;15(24):38–46. (In Russ).] DOI: 10.33978/2307-3586-2019-15-24-38-46