



<https://doi.org/10.21516/2072-0076-2020-13-1-35-41>

Оценка эффективности бесконсервантного препарата гиалуроновой кислоты 0,3 % в профилактике вторичного синдрома «сухого глаза» у пациентов после факоемульсификации катаракты

О.И. Лебедев¹, А.В. Суров¹, Е.В. Акентьева², Г.М. Козаченко², О.Е. Шкутович³, С.Ю. Тренина¹,
И.А. Свиная¹

¹ ФГБОУ ВО «Омский государственный медицинский университет» Минздрава России, ул. Ленина, д. 12, Омск, 644099, Россия

² БУЗ ОО «Клиническая офтальмологическая больница им. В.П. Выходцева», ул. Лермонтова, д. 60, Омск, 644024, Россия

³ БУЗ ОО «Городская поликлиника № 10», ул. Моторная, д. 7б, Омск, 644109, Россия

Цель работы — определить клиническую эффективность применения бесконсервантного препарата на основе гиалуроната натрия 0,3 % (Гилан) в коррекции проявлений вторичного синдрома «сухого глаза» (ССГ) у пациентов после факоемульсификации катаракты (ФЭК) на основе мониторинга клиничко-функциональных характеристик состояния глазной поверхности. **Материал и методы.** 62 пациентам (62 глаза) с незрелой катарактой была выполнена ФЭК с имплантацией интраокулярной линзы одного глаза. Специальные методы исследования (тест Ширмера, проба Норна, оценка гиперемии конъюнктивы по шкале ORA (Ocular Redness Analysis)) были проведены до операции, а также через 7 и 30 дней после нее на оперированном глазу. Основная группа пациентов (31 пациент, 31 глаз) получала в дополнение к стандартному послеоперационному лечению бесконсервантный препарат на основе гиалуроната натрия 0,3 % (Гилан), контрольная группа (31 пациент, 31 глаз) получала только стандартную терапию. **Результаты.** На фоне проводимой терапии исследуемые параметры глазной поверхности у пациентов обеих групп значительно ухудшились к 7-му дню после операции без статистически достоверной разницы между группами. Через 30 дней после ФЭК показатели теста Ширмера I в основной группе увеличились с $7,4 \pm 2,3$ мм (7 дней после операции) до $12,6 \pm 1,7$ мм, что значительно превышало аналогичные показатели у пациентов контрольной группы: с $7,2 \pm 2,1$ мм (7 дней после операции) до $8,7 \pm 2,0$ мм ($p < 0,001$). Показатели пробы Норна также увеличились с $4,3 \pm 1,9$ с (7 дней после операции) до $7,9 \pm 1,3$ с в основной группе и с $4,1 \pm 2,1$ с (7 дней после операции) до $5,3 \pm 1,2$ с в контрольной группе с достоверной разницей между группами ($p < 0,001$). **Заключение.** Применение бесконсервантного препарата на основе гиалуроната натрия 0,3 % (Гилан) в составе комбинированной терапии после ФЭК способствует эффективному уменьшению основных проявлений ССГ и ускоряет послеоперационную реабилитацию.

Ключевые слова: гиалуронат натрия; синдром «сухого глаза»; факоемульсификация

Конфликт интересов: отсутствует.

Прозрачность финансовой деятельности: авторы не имеют финансовой заинтересованности в представленных материалах или методах.

Evaluation of efficacy of hyaluronic acid preservative-free preparation 0.3 % in the prevention of secondary dry eye syndrome in patients after cataract phacoemulsification

Oleg I. Lebedev¹, Aleksandr V. Surov¹, Yevgeniya V. Akentyeva², Galina M. Kozachenko², Olga E. Shkutovich³, Svetlana Y. Trenina¹, Irina A. Svinareva¹

¹ Omsk State Medical University, 12, Lenin St., Omsk, 644099, Russia

² V.P. Vykhodtsev Clinical Ophthalmologic Hospital, 60, Lermontov St., Omsk, 644024, Russia

³ City Polyclinic No. 10, 7b, Motornaya St., Omsk, 644109, Russia
abc55.79@mail.ru

Purpose: to determine the clinical efficacy of a non-preservative drug based on sodium hyaluronate 0.3 % (Gilan) in the correction of secondary dry eye syndrome (DES) manifestations in patients after cataract phacoemulsification (CPE), based on monitoring clinical and functional characteristics of the ocular surface. **Materials and methods.** 62 patients with immature cataracts underwent CPE with IOL implantation. Special examination techniques (Schirmer's test, Norn test, assessment of conjunctival hyperemia on the ORA scale (Ocular Redness Analysis)) were performed before the operation, 7 days and 30 days after it. The main group of patients (31 patients) received, in addition to the standard postoperative treatment, a non-preservative drug based on sodium hyaluronate 0.3 % (Gilan), whilst the control group (31 patients) received standard therapy. **Results.** The parameters studied showed a significant worsening in patients of both groups by the 7th day after surgery, with no statistically significant difference between the groups. 30 days after CPE, the values of the Schirmer I test in the main group increased from 7.4 ± 2.3 mm (7 days after surgery) to 12.6 ± 1.7 mm, which significantly exceeded the respective values in patients of the control group: from 7.2 ± 2.1 mm (7 days after surgery) to 8.7 ± 2.0 mm ($p < 0.001$). Norn test scores also increased from 4.3 ± 1.9 s (7 days after surgery) to 7.9 ± 1.3 s in the main group and from 4.1 ± 2.1 s (7 days after the operation) to 5.3 ± 1.2 s in the control group with a statistically significant difference between the groups ($p < 0.001$). **Conclusions.** The use of a non-preservative drug based on sodium hyaluronate 0.3 % (Gilan) as part of combined therapy after CPE helps to effectively reduce the main manifestations of dry eye syndrome and improves postoperative rehabilitation.

Keywords: sodium hyaluronate; dry eye syndrome; phacoemulsification

Conflict of interests: there is no conflict of interests.

Financial disclosure: No author has a financial or property interest in any material or method mentioned.

For citation: Lebedev O.I., Surov A.V., Akentyeva Ya.V., Kozachenko G.M., Shkutovich O.E., Trenina S.Y., Svinareva I.A. Evaluation of efficacy of hyaluronic acid preservative-free preparation 0.3 % in the prevention of secondary dry eye syndrome in patients after cataract phacoemulsification. Russian ophthalmological journal. 2020; 13 (1): 35-41 (in Russian). <https://doi.org/10.21516/2072-0076-2020-13-1-35-41>

Общеизвестно, что офтальмохирургия зачастую индуцирует появление синдрома «сухого глаза» (ССГ) в раннем послеоперационном периоде [1, 2]. По данным различных авторов, частота ССГ при операциях на переднем отрезке глаза варьирует от 3,6 до 16 %, что приводит к снижению качества медико-социальной реабилитации пациентов [3–6].

В настоящее время наиболее распространенной хирургической офтальмопатологией является катаракта, по поводу которой ежегодно проводится около 20 млн операций [7]. На сегодняшний день золотым стандартом в хирургии катаракты является факоэмульсификация катаракты (ФЭК) с имплантацией интраокулярной линзы (ИОЛ) [8, 9]. Достигнут высокий уровень хирургических технологий, в связи с чем количество осложнений, обусловленных операционными разрезами, значительно снизилось. Уменьшение диаметра разреза при использовании специальных моделей ИОЛ в значительной степени нивелирует операционную травму [9–11]. Однако при проведении ФЭК даже через разрез в 1,8 мм чувствительность роговицы в височном квадранте, а также результаты пробы Норна резко снижаются в первые сутки и восстанавливаются лишь через месяц [12, 13]. Плотность бокаловидных клеток конъюнктивы также резко уменьшается в первые сутки после операции катаракты и не возвращается к исходной более 3 мес [14, 15].

Основными факторами, способными провоцировать развитие ССГ при ФЭК, являются: повреждение эпителиального пласта роговицы и конъюнктивы, пересечение нервных волокон роговицы и изменение функционирования дуги слезообразования на уровне «роговица — тройничный нерв — слезная железа», индуцированная асферичность поверхности роговицы [16]. Кроме того, усиление повреждающего действия ультразвука на оболочки глаза может быть обусловлено длительностью операции и глубиной работы в передней камере [17]. При этом не только длина операционных разрезов и техника их выполнения имеют значение [18]. Так, к интраоперационным факторам, индуцирующим ССГ, также относят освещение операционного микроскопа: чем оно длительнее, тем больше страдает прероговичная слезная пленка (ПСП) и эпителий роговицы, конъюнктивы [18].

У пациентов старшей возрастной группы с катарактой зачастую одновременно существует несколько факторов риска, снижающих слезопродукцию или нарушающих стабильность слезной пленки и вызывающих развитие комбинированной формы ССГ, например сопутствующие соматические заболевания, системное применение лекарственных средств и др. [19]. В результате у пациентов, перенесших ФЭК, происходит развитие или усиление уже имеющихся симптомов ССГ, что приводит к снижению функционального эффекта операции [19].

Дополнительным фактором развития ССГ в послеоперационном периоде является применение антибактериальной и противовоспалительной терапии, которая в свою очередь отрицательно воздействует на ПСП. Этот эффект обусловлен как собственной цитотоксичностью антибактериальных препаратов, так и влиянием консервантов, входящих в их состав и разрушающих липидный компонент слезной пленки при частых инстилляциях. При этом некоторые виды консервантов (например, бензалкония хлорид и хлорбутанол) способны оказывать цитотоксический эффект в отношении эпителиальных клеток конъюнктивы и роговицы, вызывая дополнительное раздражение, усиливая воспалительную реакцию и замедляя процессы регенерации [20]. Последствием неблагоприятного действия на роговицу анестетиков и других препаратов с консервантами, а также избыточного освещения микроскопа во время операции ФЭК является возникновение или усиление проявлений ССГ, поэтому хирургу стоит выявлять группы риска и обеспечивать своевременное лечение ССГ на дооперационном этапе [20].

Среди увлажняющих препаратов низкой вязкости наиболее эффективны лекарственные средства на основе природных мукополисахаридов (натрия гиалуронат, полисахарид из семян тамаринда, декстран и др.) [21, 22]. Именно такие препараты обладают максимальными муколитическими и регенерирующими свойствами [21, 22].

ЦЕЛЬ работы — определить клиническую эффективность бесконсервантного препарата на основе гиалуроната натрия 0,3 % (Гилан) в коррекции проявлений вторичного ССГ у пациентов после ФЭК на основе мониторинга клинико-функциональных характеристик состояния глазной поверхности.

МАТЕРИАЛ И МЕТОДЫ

В исследование включены 62 пациента (16 мужчин и 46 женщин) в возрасте от 61 до 87 лет (средний возраст — $69,0 \pm 5,4$ года), госпитализированных в БУЗ ОО «КОБ им. В.П. Выходцева» в плановом порядке для оперативного лечения катаракты одного глаза в период с апреля по июнь 2019 г. В исследование не включали пациентов с тяжелыми формами ССГ, дистрофиями роговицы, инфекционными заболеваниями переднего отрезка глаза, с глаукомой, а также с отягощенным аллергологическим анамнезом.

Всем пациентам перед операцией выполнено стандартное офтальмологическое обследование (офтальмометрия, биометрия, визометрия, биомикроскопия, офтальмоскопия и тонометрия). Дополнительно проводили тест Ширмера I, пробу по Норну, оценку гиперемии конъюнктивы по шкале ORA (Ocular Redness Analysis). Окрашивание конъюнктивы и роговицы производилось лиссаминовым зеленым. Как известно, лиссаминовый зеленый является единственным красителем, не окрашиваю-

щим здоровые эпителиальные клетки. В то же время важной диагностической особенностью лиссаминового зеленого является способность окрашивать главным образом клетки с поврежденной мембраной и/или безжизненные клетки, заполняя их ядра.

Для оценки пробы Норна использовали офтальмологические диагностические флюоресцеиновые тест-полоски (Contacare Ophthalmics and Diagnostics, Индия). Исследование времени разрыва слезной пленки (ВРСП) выполняли по стандартной методике: увлажненную тест-полоску с флюоресцеином помещали на конъюнктиву глазных яблок выше края верхнего лимба в верхненаружном квадранте. После 2–3 мигательных движений производился осмотр на щелевой лампе с использованием синего фильтра с определением появления и распространения разрыва слезной пленки исследуемого глаза. Нормой ВРСП у всех исследуемых пациентов считали ≥ 10 с.

Для оценки состояния суммарной слезопродукции всем пациентам проводили тест Ширмера I при помощи готовых тест-полосок (Bausch & Lomb, США). Исследование слезопродукции выполняли по стандартной методике: конец тест-полоски сгибали под углом 45° , затем ее загнутый конец помещали за нижнее веко исследуемого глаза в наружной трети глазной щели так, чтобы тест-полоска не касалась роговицы. Время исследования составляло 5 мин. Уровень слезопродукции определяли путем измерения длины части полоски, смоченной слезой.

Дополнительно учитывали жалобы пациентов, характерные для ССГ: на сухость глаз, ощущение инородного тела в глазу, боль при инстилляциях.

Обследования проводились всем пациентам накануне оперативного лечения катаракты, клиничко-функциональный мониторинг показал некоторое снижение показателей теста Ширмера и пробы Норна (ВРСП) (табл. 1). В то же время жалоб, специфичных для ССГ, обследуемые не предъявляли, местная терапия слезозаместителями им ранее не проводилась. Затем пациенты были разделены на 2 равные группы.

В основной группе (ОГ, 31 пациент) в дополнение к стандартной послеоперационной терапии (бромфенак 0,09 % с частотой инстилляций 1 раз в день в течение месяца, дексаметазон 0,1 % по убывающей схеме в течение месяца, левофлоксацин 0,5 % 4 раза в день в течение 7 дней) назначали бесконсервантный препарат на основе гиалуроната натрия 0,3 % (Гилан) 4 раза в день в течение месяца. В контрольной группе (КГ, 31 пациент) пациенты получали после ФЭК аналогичную терапию, но без добавления слезозаместительных препаратов. Комплексное обследование пациентов обеих групп повторяли через 7 и 30 дней после ФЭК.

Статистическая обработка полученных данных произведена с использованием программы GraphPad Prism 5 с вычислением среднего значения и среднеквадратичной ошибки ($M \pm m$), а также критерия Стьюдента для определения статистической значимости различия величин.

РЕЗУЛЬТАТЫ И ОБСУЖДЕНИЕ

Результаты клиничко-функционального мониторинга состояния глазной поверхности оперированного глаза у пациентов обеих групп представлены в таблице 1.

Выявлено, что в обеих группах уже до оперативного вмешательства имелось снижение показателей слезопродукции и ВРСП без ярких жалоб, что, безусловно, являлось предпосылкой к развитию вторичного ССГ в послеоперационном периоде. На фоне проводимой терапии все исследуемые параметры у пациентов обеих групп значительно ухудшились к 7-му дню после операции без статистически достоверной разницы между группами. Через 30 дней после ФЭК показатели теста Ширмера I в основной группе увеличились с $7,4 \pm 2,3$ мм (7 дней после операции) до $12,6 \pm 1,7$ мм, что значительно превышало аналогичные показатели у пациентов контрольной группы: с $7,2 \pm 2,1$ мм (7 дней после операции) до $8,7 \pm 2,0$ мм ($p < 0,001$). Показатели пробы Норна также увеличились с $4,3 \pm 1,9$ с (7 дней после операции) до $7,9 \pm 1,3$ с в основной группе и с $4,1 \pm 2,1$ с

Таблица 1. Клиничко-функциональные показатели глазной поверхности у пациентов основной (ОГ) и контрольной (КГ) групп до и после ФЭК, $M \pm m$

Table 1. Clinical and functional parameters of the ocular surface in patients of main (MG) and control (CG) groups before and after cataract phacoemulsification (CPE), $M \pm m$

Показатели Parameters	До операции Before surgery		7 дней после ФЭК 7 days after CPE		30 дней после ФЭК 30 days after CPE	
	ОГ MG	КГ CG	ОГ MG	КГ CG	ОГ MG	КГ CG
Тест Ширмера, мм Schirmer test, mm	$12,9 \pm 1,7$	$12,5 \pm 2,2$	$7,4 \pm 2,3$	$7,2 \pm 2,1$	$12,6 \pm 1,7$	$8,7 \pm 2,0$
	$p > 0,05$		$p > 0,05$		$p < 0,001$	
Проба Норна, с Norn test, s	$7,6 \pm 1,9$	$7,7 \pm 2,1$	$4,3 \pm 1,9$	$4,1 \pm 2,1$	$7,9 \pm 1,3$	$5,3 \pm 1,2$
	$p > 0,05$		$p > 0,05$		$p < 0,001$	
Конъюнктивальная инъекция (ORA, балл) Conjunctival injection (ORA, score)	$0,4 \pm 0,5$	$0,5 \pm 0,6$	$1,5 \pm 0,5$	$1,7 \pm 0,6$	$0,4 \pm 0,4$	$1,4 \pm 0,5$
	$p > 0,05$		$p > 0,05$		$p < 0,001$	

(7 дней после операции) до $5,3 \pm 1,2$ с в контрольной группе (разница между группами достоверна, $p < 0,001$). Гиперемия конъюнктивы через 30 дней после операции также была выражена меньше в основной группе — $0,4 \pm 0,4$ балла (в сравнении с $1,5 \pm 0,5$ балла через 7 дней после операции), в контрольной группе эти показатели были равны $1,7 \pm 0,6$ балла (7 дней после операции) и $1,4 \pm 0,5$ балла (30 дней после операции) ($p < 0,001$).

Следует также отметить, что у пациентов исследуемой группы прослеживалось значительно более выраженное в сравнении с пациентами контрольной группы уменьшение основных характерных для ССГ жалоб в послеоперационном периоде (табл. 2).

На рисунках 1 и 2 показаны обширные участки ксероза конъюнктивы и роговицы у пациентов Ч. (контрольная группа) и Н. (основная группа) после операции; а на рисунках 3 и 4 — значительное уменьшение участков ксероза через 30 дней на фоне лечения.

ВЫВОДЫ

1. Определена клиническая эффективность применения бесконсервантного препарата на основе гиалуроната натрия 0,3 % (Гилан) в профилактике вторичного ССГ у пациентов, перенесших ФЭК.

2. Мониторинг клинико-функционального состояния глазной поверхности оперированного глаза до ФЭК и через 7 и 30 дней после нее показал улуч-

шение показателей теста Ширмера, пробы Норна, уменьшение гиперемии конъюнктивы, уменьшение зон прокрашивания конъюнктивы и роговицы лиссаминовым зеленым у пациентов обеих групп. В то же время статистически достоверное улучшение объективных показателей, а также существенное снижение основных характерных для ССГ жалоб отмечалось у пациентов основной группы на фоне применения в составе комплексной терапии бесконсервантного препарата на основе гиалуроната натрия 0,3 % (Гилан). Полученные данные следует учитывать при назначении патогенетического лечения вторичного ССГ после ФЭК.

Литература/References

1. *Тонконогий С.В., Бай Л., Васильев А.В.* Исследование динамики слезопродукции у больных с возрастной катарактой до и после проведения факоэмульсификации. Офтальмологические ведомости. 2018; 11 (1): 6–9. doi: 10.17816/OV1116-9 [Tonkonogiy S.V., Bai Lina U., Vasilyev A.V. Investigation of tear production dynamics in patients with age-related cataract before and after phacoemulsification. Oftal'mologicheskie vedomosti. 2018; 11 (1): 6–9 (in Russian). doi: 10.17816/OV1116-9]
2. *Бржеский В.В., Сомов Е.Е.* Роговично-конъюнктивальный ксероз (диагностика, клиника, лечение). Санкт-Петербург: САГА; 2002. [Brzheskij V.V., Somov E.E. Corneal and conjunctival xerosis (diagnostic, clinic, therapy). Saint Petersburg: SAGA; 2002 (in Russian)].
3. *Астахов Ю.С., Николаенко В.П.*, ред. Офтальмология. Фармакотерапия без ошибок: руководство для врачей. Москва: Е-нот; 2016. [Astakhov Yu.S., Nikolaenko V.P., eds. Ophthalmology. Pharmacotherapy without mistakes. Guidelines for physicians. Moscow: E-noto; 2016 (in Russian)].

Таблица 2. Данные субъективной оценки состояния глазной поверхности у пациентов основной (ОГ) и контрольной (КГ) групп до и после ФЭК (основные жалобы)

Table 2. Subjective assessment of the ocular surface in patients of main (MG) and control (CG) groups before and after cataract phacoemulsification (CPE) (main complaints)

Показатели Parameters	До операции Before surgery		7 дней после ФЭК 7 days after CPE		30 дней после ФЭК 30 days after CPE	
	ОГ MG	КГ CG	ОГ MG	КГ CG	ОГ MG	КГ CG
Жалобы на сухость глаз Dry eye complaints	—	—	26 (83,9 %)	21 (67,7 %)	9 (29 %)	17 (54,8 %)
Жалобы на ощущение инородного тела в глазу Complaints of foreign body sensation in the eye	—	—	23 (74,2 %)	24 (77,4 %)	6 (19,3 %)	18 (58 %)
Жалобы на боль при инстилляциях Complaints of pain during instillation	—	—	30 (96,8 %)	31 (100 %)	11 (35,5 %)	20 (64,5 %)

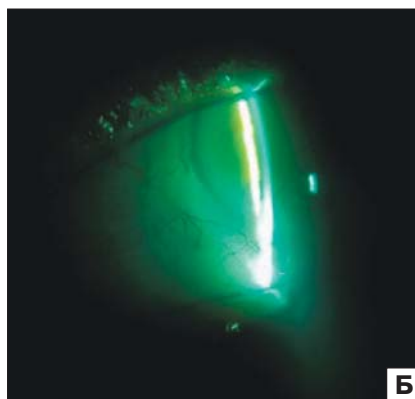
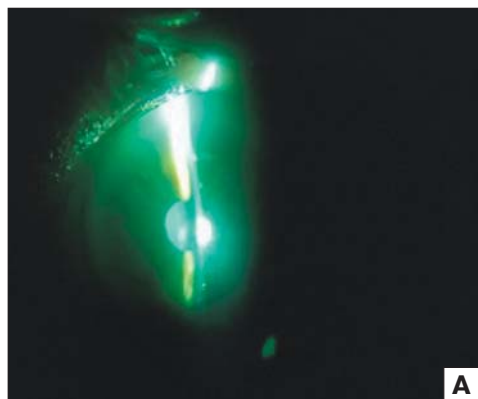


Рис. 1. Пациент Ч. (контрольная группа) в первый день после операции. Прокрашивание конъюнктивы и роговицы лиссаминовым зеленым (А, Б)

Fig. 1. Patient Ch. (control group) on the first day after surgery. Staining of the conjunctiva and cornea with lissamine green (A, B)




Рис. 2. Пациент Н. (основная группа) в первый день после операции. Прокрашивание конъюнктивы и роговицы лиссаминовым зеленым

Fig. 2. Patient N. (main group) on the first day after surgery. Staining of the conjunctiva and cornea with lissamine green

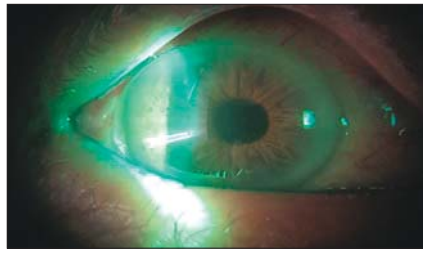


Рис. 3. Пациент Ч. (контрольная группа) через 30 дней после операции. Прокрашивание конъюнктивы и роговицы лиссаминовым зеленым

Fig. 3. Patient Ch. (control group) 30 days after surgery. Staining of the conjunctiva and cornea with lissamine green

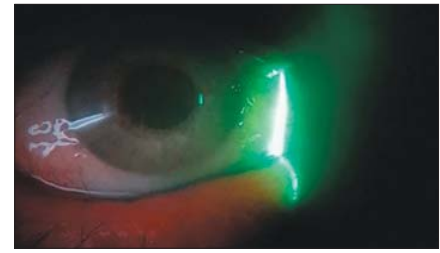


Рис. 4. Пациент Н. (основная группа) через 30 дней после операции. Прокрашивание конъюнктивы и роговицы лиссаминовым зеленым

Fig. 4. Patient N. (main group) 30 days after surgery. Staining of the conjunctiva and cornea with lissamine green

4. Foster A. Vision 2020: the cataract challenge. *Community eye health*. 2000; 13 (34): 17–9.
5. Garcia-Catalan M.R., Jerez-Olivera E., Benitez-Del-Castillo-Sanchez J.M. Dry eye and quality of life. *Arch. Soc. Esp. Oftalmol*. 2009; 84 (9): 451–8. doi: 10.4321/s0365-66912009000900004
6. Na K.S., Han K., Park Y.G., et al. Depression, stress, quality of life, and dry eye disease in Korean women: a population-based study. *Cornea*. 2015; 34 (7): 733–8. doi: 10.1097/ICO.0000000000000464
7. Kasetsuwan N., Satiitpitakul V., Changul T., Jariyakosol S. Incidence and pattern of dry eye after cataract surgery. *PloS One*. 2013; 8 (11): e78657. doi: 10.1371/journal.pone.0078657
8. Jiang D., Xiao X., Fu T., et al. Transient tear film dysfunction after cataract surgery in diabetic patients. *PloS One*. 2016; 11(1): e0146752. doi: 10.1371/journal.pone.0146752
9. Al-Aqaba M.A., Fares U., Suleman H., et al. Architecture and distribution of human corneal nerves. *British J. Ophthalmol*. 2010; 94 (6): 784–9. doi: 10.1136/bjo.2009.173799
10. Сомов Е.Е. Синдромы слезной дисфункции. Санкт-Петербург: Человек; 2011. [Somov E.E. Syndromes of lacrimal dysfunction. Saint Petersburg: Chelovek; 2011 (in Russian)].
11. Cho Y.K., Kim M.S. Dry eye after cataract surgery and associated intraoperative risk factors. *Korean J. Ophthalmol*. 2009; 23 (2): 65–73. doi: 10.3341/kjo.2009.23.2.65
12. De Paiva C.S., Chen Z., Koch D.D., et al. The incidence and risk factors for developing dry eye after myopic LASIK. *Am. J. Ophthalmol*. 2006; 141 (3): 438–45. doi: 10.1016/j.ajo.2005.10.006
13. Tasindi E. Синдром «сухого глаза» в послеоперационном периоде. Новое в офтальмологии. 2012; 3: 44–6. [Tasindi E. Dry eye syndrome in the postoperative period. *Novoe v oftal'mologii*. 2012; (3): 44–6 (in Russian)].
14. Linna T.U., Vesaluoma M.H., Perez-Santonja J.J., et al. Effect of myopic LASIK on corneal sensitivity and morphology of subbasal nerves. *Invest. Ophthalmol. Vis. Sci*. 2000; 41 (2): 393–7. <https://iovs.arvojournals.org/article.aspx?articleid=2199874>
15. Sahu P.K., Das G.K., Malik A., Biakthangi L. Dry eye following phacoemulsification surgery and its relation to associated intraoperative risk factors. *Middle East Afr. J. Ophthalmol*. 2015; 22 (4): 472–7. doi: 10.4103/0974-9233.151871
16. Yu Y., Hua H., Wu M., et al. Evaluation of dry eye after femtosecond laser-assisted cataract surgery. *J. Cataract Refract. Surg*. 2015; 41(12): 2614–23. doi: 10.1016/j.jcrs.2015.06.036
17. Cetinkaya S., Mestan E., Acir N.O., et al. The course of dry eye after phacoemulsification surgery. *BMC Ophthalmol*. 2015; 15: 68. doi: 10.1186/s12886-015-0058-3
18. Еременко А.И., Бойко А.А., Янченко С.В., и др. Профилактика комбинированного синдрома «сухого глаза» у пациентов старшей возрастной группы после катарактальной хирургии. РМЖ. Клиническая офтальмология. 2006; 3: 122–5. [Eremenko A.I., Boyko A.A., Yanchenko S.V., et al. Prophylaxis of secondary dry eye syndrome after the cataract extraction with IOL implantation. *RMZh. Klinicheskaya oftal'mologiya*. 2006; (3): 122–5 (in Russian)].
19. Полунин Г.С., Куренков В.В., Сафонова Т.Н., Полунина Е.Г. Новая клиническая классификация синдрома «сухого глаза». Катарактальная и рефракционная хирургия. 2003; 3 (3): 53–6. [Polunin G.S., Kurenkov V.V., Safonova T.N., Polunina E.G. New clinical classification of dry eye syndrome. *Kataraktal'naya i refraktsionnaya khirurgiya*. 2003; 3 (3): 53–6 (in Russian)].
20. Майчук Ю.Ф., Яни Е.В. Клиническая оценка препаратов гиалуроновой кислоты. Визмед® глазные капли и Визмед-гель® в монодозах в лечении синдрома «сухого глаза». Катарактальная и рефракционная хирургия. 2008; 8 (4): 35–42. [Maychuk Yu.F., Yani E.V. Clinical efficacy of hyaluronic acid preparations: Vismed® (eye drops) and Vismed Gel® (eye gel) in monodoses in the treatment of dry eye. *Kataraktal'naya i refraktsionnaya khirurgiya*. 2008; 8 (4): 35–42 (in Russian)].
21. Лебедев О.И., Суров А.В., Акентьева Е.В. Особенности верификации воспалительных заболеваний глаз (на примере субъекта Федерации). Офтальмологические ведомости. 2014; 7 (2): 13–7. [Lebedev O.I., Surov A.V., Akentyeva Ye.V. The progress of diagnostics of inflammatory diseases of the uveal tract in a Russian region. *Oftal'mologicheskie vedomosti*. 2014; 7 (2): 13–7 (in Russian)].
22. Трубилин В.Н., Седнева Т.А., Капкова С.Г. Слезозаместительная терапия в профилактике и лечении синдрома «сухого глаза» после катарактальной хирургии. Офтальмология. 2013; 10 (1): 56–62. [Trubilin V.N., Sedneva T.A., Kapkova S.G. The tear substitutive therapy for prophylaxis and treatment of dry eye after cataract surgery. *Ophthalmology*. 2013; 10 (1): 56–62 (in Russian)].

Вклад авторов в работу: О.И. Лебедев — анализ полученных данных; А.В. Суров — концепция и дизайн исследования, написание текста; Г.М. Козаченко — сбор и обработка материала; С.Ю. Тренина — сбор и обработка материала; И.А. Свиная — сбор и обработка материала; Е.В. Акентьева — написание текста; О.Е. Шкутович — написание текста.

Поступила: 28.10.2019
 Переработана: 09.12.2019
 Принята к печати: 12.12.2019

Originally received: 28.10.2019
 Final revision: 09.12.2019
 Accepted: 12.12.2019

ИНФОРМАЦИЯ ОБ АВТОРАХ/INFORMATION ABOUT THE AUTHORS

ФГБОУ ВО «Омский государственный медицинский университет» Минздрава России, ул. Ленина, д. 12, Омск, 644099, Россия

Олег Иванович Лебедев, д-р мед. наук, профессор, заведующий кафедрой офтальмологии

Александр Владимирович Суров, канд. мед. наук, доцент кафедры офтальмологии

Светлана Юрьевна Тренина, врач-ординатор

Ирина Андреевна Свинарёва, врач-ординатор
БУЗ ОО «Клиническая офтальмологическая больница им. В.П. Выходцева», ул. Лермонтова, д. 60, Омск, 644024, Россия

Евгения Витальевна Акентьева, врач-офтальмолог

Галина Михайловна Козаченко, врач-офтальмолог
БУЗ ОО «Городская поликлиника № 10», ул. Моторная, д. 76, Омск, 644109, Россия

Ольга Евгеньевна Шкутович, врач-офтальмолог

Для контактов: Александр Владимирович Суров, abc55.79@mail.ru

Omsk State Medical University, 12, Lenin Str., Omsk, 644099, Russia

Oleg I. Lebedev, Dr. of Med. Sci., Professor, head of chair of ophthalmology

Aleksandr V. Surov, Cand. of Med. Sci., associate professor of chair of ophthalmology

Svetlana Y. Trenina, resident

Irina A. Svinareva, resident

Clinical Ophthalmologic Hospital named after V.P. Vykhodtsev, 60, Lermontov Str., Omsk, 644024, Russia

Yevgeniya V. Akentyeva, ophthalmologist

Galina M. Kozachenko, ophthalmologist

State Public Association City Polyclinic No. 10, 7b, Motornaya St., Omsk, 644109, Russia

Olga E. Shkutovich, ophthalmologist

Contact information: Aleksandr V. Surov, abc55.79@mail.ru