

Гепатоспленомегалия и выраженная гиперхолестеринемия у пациентки 18 лет

М. С. Жаркова, М. В. Маевская, Т. П. Некрасова,
Р. В. Масленников, В. Т. Ивашкин

ФГБОУ ВО «Первый Московский государственный медицинский университет им. И. М. Сеченова»
Минздрава РФ, г. Москва, Российская Федерация

Hepatosplenomegaly and severe hypercholesterolemia in 18-year-old female patient

M. S. Zharkova, M. V. Mayevskaya, T. P. Nekrasova, R. V. Maslennikov, V. T. Ivashkin

Federal state educational government-financed institution of higher professional education «Sechenov First Moscow state medical University», Ministry of healthcare of the Russian Federation, Moscow, Russian Federation

Для цитирования: Жаркова М. С., Маевская М. В., Некрасова Т. П., Масленников Р. В., Ивашкин В. Т. Гепатоспленомегалия и выраженная гиперхолестеринемия у пациентки 18 лет. Рос журн гастроэнтерол гепатол колопроктол 2016; 26(6):84-91
DOI : 10.22416/1382-4376-2016-6-84-91

For citation: Zharkova M.S., Mayevskaya M.V., Nekrasova T.P., Maslennikov R.V., Ivashkin V.T. Hepatosplenomegaly and severe hypercholesterolemia in 18-year-old female patient. Ross z gastroenterol gepatol koloproktol 2016; 26(6):84-91 (In Russ.)
DOI : 10.22416/1382-4376-2016-6-84-91

Большая Ч., 18 лет, госпитализирована в отделение гепатологии Клиники пропедевтики внутренних болезней, гастроэнтерологии, гепатологии им. В. Х. Василенко с жалобами на ощущение тяжести в области правого и левого подреберья.

Из анамнеза заболевания известно, что в апреле 2014 г. пациентка была госпитализирована в Областную инфекционную клиническую больницу с диагнозом «ветряная оспа». При обследовании впервые выявлены гепатоспленомегалия (печень выступала из-под края реберной дуги на 6 см по срединно-ключичной линии, селезенка — на 5 см) и повышение активности *аланинаминотрансферазы* (АлАТ) до 122 Ед/л (норма 0–45 Ед/л), *аспартатаминотрансферазы* (АсАТ) до 99 Ед/л (норма 0–45 Ед/л) и щелочной фосфатазы до 400 Ед/л (норма 50–270 Ед/л). Уровни гамма-глутамилтранспептидазы, билирубина, глюкозы, общего белка и альбумина оставались в пределах нормы, *протромбиновый индекс* (ПИ) составил 81% (норма 70–120%).

В клиническом анализе крови отмечалась тромбоцитопения до $92 \times 10^9/\text{л}$ (норма $180\text{--}320 \times 10^9/\text{л}$), лейкопения до $2,1 \times 10^9/\text{л}$ (норма $4\text{--}9 \times 10^9/\text{л}$), гипохромная анемия — уровень гемоглобина 100 г/л (норма 120–140 г/л), цветовой показатель 0,78 (норма 0,80–1,05). В клиническом анализе мочи изменений не выявлено. Тесты на серологические маркеры вирусов гепатитов А, В и С, вируса Эпштейна–Барр, цитомегаловируса отрицательные. Результаты *ультразвукового исследования* (УЗИ) подтверждали наличие гепатоспленомегалии. Исключены инфекционные заболевания, протекающие с гепатолиенальным синдромом, такие как иерсиниоз, описторхоз, хламидиоз, токсокароз.

На фоне симптоматической терапии проявления ветряной оспы купированы, активность аминотрансфераз снизилась, гематологические показатели нормализовались. Изменение активности сывороточных трансаминаз было расценено как проявление реактивного гепатита на фоне ветряной оспы. Пациентка была выписана под наблюдение врача по месту жительства, ей было рекомендовано принимать адеметионин.

Поступила: 22.10.2016 / Received: 22.10.2016

После выписки в течение 1 года находилась под наблюдением гастроэнтеролога. В анализах крови регистрировали повышенную активность АлАТ и АсАТ, размеры печени и селезенки, согласно результатам инструментальных исследований, оставались прежними. Для верификации этиологии выявленных изменений пациентка была направлена в отделение гепатологии Клиники пропедевтики внутренних болезней, гастроэнтерологии и гепатологии им. В. Х. Василенко.

Выраженная гепато- и спленомегалия, изменения показателей печеночных проб были обнаружены у пациентки случайно, при обследовании по поводу ветряной оспы, в возрасте 16 лет. Такие изменения, выявленные у молодой женщины, послужили основанием для дальнейшего проведения дифференциальной диагностики с целью исключения аутоиммунного гепатита, болезни Вильсона, лимфопролиферативных заболеваний, амилоидоза, наследственных болезней накопления.

Функция печени была сохранена (уровни белка, альбумина, билирубина, ПИ были в норме), что могло послужить косвенным свидетельством того, что печеночная форма портальной гипертензии не является причиной развития спленомегалии. Не получено также данных, которые бы подтверждали инфекционный генез данного симптома.

Из анамнеза жизни пациентки известно, что у матери гипертоническая болезнь, отец и старшая сестра здоровы. Менструальный цикл регулярный. В детстве при введении препаратов пенициллина у пациентки была отмечена аллергическая реакция в виде крапивницы. Курение, прием алкоголя, биологически активных добавок пациентка отрицала. За пределы страны она не выезжала.

Анамнез жизни позволяет поставить под сомнение алкогольный и лекарственный генез заболевания печени, а также наличие тропических инфекций. Отрицательный наследственный анамнез свидетельствует против аутосомно-доминантной природы болезни, но не исключает заболевание с аутосомно-рецессивным типом наследования.

Объективные данные при поступлении: температура тела 36,6°C. Рост 163 см, масса тела (МТ) 48 кг, индекс МТ (ИМТ) 18 кг/м². Кожа чистая, физиологической окраски. Отеков нет. Периферические лимфатические узлы не пальпируются. Дыхание везикулярное, хрипов нет. Частота дыхательных движений 17 в минуту. Тоны сердца ясные, ритмичные, II тон акцентирован над аортой. Частота сердечных сокращений 72 в минуту. Артериальное давление 120 и 70 мм рт. ст. Печень на 6 см выступает из-под края реберной дуги по правой срединно-клю-

чичной линии, безболезненная при пальпации, поверхность гладкая, край плотный, ровный. Селезенка выступает из-под края реберной дуги на 4 см, безболезненная при пальпации, край гладкий.

Таким образом, из данных, полученных при объективном обследовании пациентки, обращали на себя внимание низкий ИМТ, акцент II тона над аортой при аускультации сердца и гепатоспленомегалия. Отсутствие желтухи, пальмарной эритемы, телеангиэктазий, дисменореи косвенно свидетельствовало о сохраненной функции печени. Акцент II тона над аортой может выслушиваться при артериальной гипертензии и уплотнении аорты, в том числе атеросклеротического генеза.

В клиническом анализе крови все показатели, включая уровень тромбоцитов, были в пределах референсных значений. Отклонения от нормы в общем анализе мочи и кала не выявлены. В биохимическом анализе крови зафиксировано изолированное повышение уровня АлАТ до 133 Ед/л (норма 5–49 Ед/л), АсАТ до 63 Ед/л (норма 10–40 Ед/л). Уровень железа в норме. Не выявлено изменений в показателях обмена меди (церулоплазмин, медь) в крови и суточной моче. Согласно результатам анализа коагулограммы, такие показатели, как международное нормализованное отношение, активированное частичное тромбопластиновое время, ПИ, не изменены. Результаты электрофореза белков сыворотки свидетельствовали, что содержание фракций глобулинов не превышало верхнюю границу нормы. Уровень иммуноглобулинов (Ig) сыворотки был в пределах референсных значений. Результаты анализа на антинуклеарный фактор, антитела к микросомам печени и почек, антигладкомышечные антитела отрицательные.

Данные, полученные в лабораторных исследованиях, позволили с большой долей вероятности исключить у пациентки болезнь Вильсона и аутоиммунный гепатит. Против последнего заболевания свидетельствовали нормальные уровни IgG, отсутствие увеличения доли гамма-глобулинов, нормальный титр аутоантител.

При более детальном анализе результатов лабораторных исследований в совокупности с данными осмотра обращало на себя внимание отсутствие цитопении у пациентки с огромной селезенкой: это не укладывалось в клиническую картину истинной печеночной портальной гипертензии с развитием синдрома гиперспленизма. У таких пациентов венозный застой в селезенке приводит к увеличению ее суммарной эндотелиальной выстилки и усиленному гемолизу. Кроме того, показатели, отражающие функцию печени (альбумин, билирубин, ПИ), у пациентки также были в норме, что

являлось косвенным свидетельством отсутствия цирроза печени.

При гематологических заболеваниях (вторая группа возможных причин развития гепатоспленомегалии у пациентки) генез сплено-мегалии может быть различным и обычно она сопровождается значимыми изменениями в клиническом анализе крови. В связи с отсутствием периферической лимфаденопатии и нормальными показателями клинического анализа крови диагноз лимфопролиферативного заболевания у больной был маловероятен. Исключение составляет изолированная лимфома селезенки, при которой показатели клинического анализа крови могут оставаться нормальными.

В качестве третьей группы причин развития гепатосплено-мегалии у больной рассматривали болезни накопления, при которых увеличение размеров селезенки происходит в основном из-за увеличения в ней количества больших макрофагов, перегруженных негидролизированным содержимым; гиперспленизма, как правило, нет.

Таким образом, результаты лабораторных исследований позволили исключить из круга дифференциально-диагностического поиска лимфопролиферативные заболевания (за исключением изолированной лимфомы селезенки), заболевания печени аутоиммунной и вирусной этиологии, болезнь Вильсона на стадии цирроза печени с развитием печеночной формы портальной гипертензии.

В качестве возможных причин развития гепатосплено-мегалии на данном этапе можно рассматривать под- и надпеченочную формы портальной гипертензии, амилоидоз, изолированную лимфому селезенки и болезни накопления. Для верификации диагноза было необходимо провести стандартные и дополнительные инструментальные исследования.

При электрокардиографии выявлены изменения миокарда левого желудочка в переднеперегородочной области: зубец Т отрицательный в отведении V₁, двухфазный — в V₂–V₃. Эти данные наряду с результатами аускультации сердца (акцент II тона над аортой) послужили обоснованием проведения эхокардиографии (ЭхоКГ) у молодой пациентки. При ЭхоКГ фракция выброса 74% (норма 60–80%), диастолическая дисфункция не выявлена, камеры сердца не расширены, клапанный аппарат не изменен, состояние перикарда без особенностей.

Результаты инструментального обследования пациентки без отеков, одышки, акроцианоза и других симптомов сердечной недостаточности позволяют исключить кардиальный генез поражения печени и селезенки, рассматриваемый в качестве одной из причин развития надпеченочной портальной гипертензии.

УЗИ органов брюшной полости: печень увеличена (правая доля 131/159 мм, левая — 75/109 мм), контуры ее ровные, паренхима повышенной эхогенности, очаговые образования не определяются, сосудистый рисунок не изменен. Внутривенные желчные протоки, общий желчный проток не расширены. Селезенка увеличена (длина 180 мм, толщина 49 мм), эхогенность ее средняя, структура однородная. Вены портальной системы не расширены: воротная вена 12,4 мм (норма до 13 мм), селезеночная вена 7 мм (норма до 8 мм). В брюшной полости свободная жидкость не определяется. При эндоскопической гастродуоденоскопии патологических изменений не выявлено.

Данные, полученные при УЗИ органов брюшной полости, согласуются с результатами объективного осмотра и свидетельствуют о наличии у больной выраженной гепатосплено-мегалии. Признаков портальной гипертензии (нормальные размеры воротной и селезеночной вен, отсутствие асцита, варикозно-расширенных вен пищевода), в том числе подпеченочной (отсутствие дефектов контрастирования воротной и селезеночной вен), не выявлено. Кроме того, не установлено признаков, характерных для синдрома Бадда–Киари (отсутствие дефектов контрастирования печеночных вен). В то же время обращает на себя внимание повышенная эхогенность паренхимы печени, что характерно для ее стеатоза, в связи с чем требуется дополнительное исследование.

Учитывая молодой возраст пациентки, в круг дифференциального диагноза были включены редко наблюдающиеся наследственные болезни накопления, к которым можно отнести болезнь Нимана–Пика тип В, болезнь Гоше, гликогенозы, дефицит лизосомной липазы (ДЛКЛ). Принимая во внимание отсутствие цитопении, скелетной дисплазии, заболеваний легких, почек, поражения нервной системы, почти все перечисленные болезни накопления можно исключить, не проводя высокоспецифичные диагностические тесты. Единственное заболевание, которое необходимо верифицировать, — болезнь накопления эфиров холестерина (БНЭХС).

При компьютерной томографии (КТ) органов брюшной полости без контрастного усиления увеличение лимфатических узлов брюшной полости не выявлено. Установлено диффузное снижение рентгенологической плотности печени до 23–26 НУ и контрастирование печеночных сосудов, которые обычно не видны в нативную фазу (рис. 1). В грудной аорте и ее ветвях обнаружены кальцифицированные атеросклеротические бляшки (рис. 2). При ультразвуковой доплерографии сосудов головного мозга и шеи выявлены неравномерное утолщение комплекса инти-

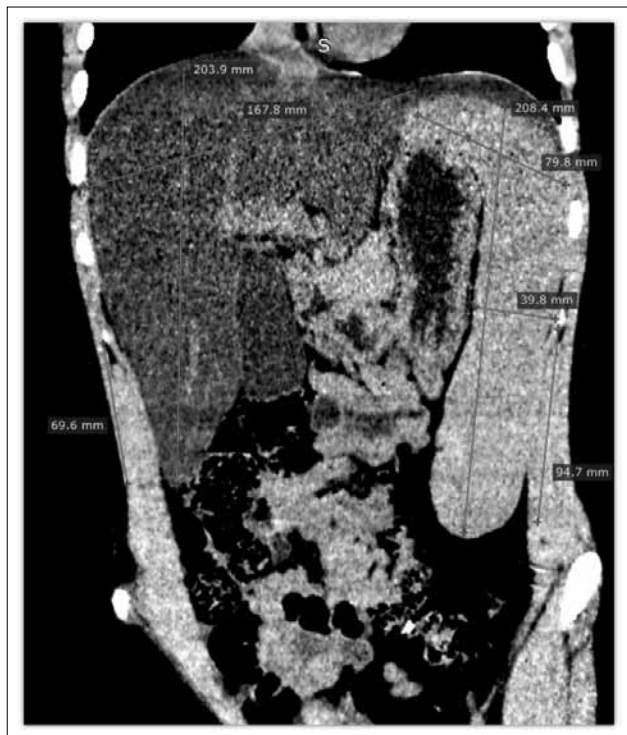

Рис. 1. КТ органов брюшной полости, нативная фаза. Гепатомегалия (20×16 см), спленомегалия (20×4 см). Печень выглядит намного «темнее» селезенки из-за диффузного снижения рентгенологической плотности печени до 23–26 HU. В норме плотность паренхимы печени составляет 50–60 HU, что приблизительно соответствует плотности паренхимы селезенки (40–50 HU), поэтому в нормальных условиях «яркость» печени и селезенки примерно одинаковая.

Fig. 1. Abdominal CT, native phase. Hepatomegaly (liver size: 20×16 cm), splenomegaly (spleen size: 20×4 cm). The liver looks much darker as compared to the spleen because of diffuse decrease of X-ray density of the liver to 23–26 HU. Normal density of hepatic parenchyma is 50–60 HU that approximately corresponds to that of the spleen (40–50 HU) i.e. in normal conditions liver and spleen «brightness» is approximately identical.

ма–медиа в области бифуркации обеих общих сонных артерий, атеросклеротическая бляшка, вызвавшая стеноз 30% в устье левой внутренней сонной артерии.

Случайной впечатляющей находкой при КТ стало снижение рентгенологической плотности паренхимы печени до 23–26 HU. Как известно, в норме плотность паренхимы печени составляет 50–60 HU, что примерно совпадает с плотностью селезенки и крови в сосудах, поэтому у здорового человека сосуды печени в нативной фазе, как правило, не видны. Основные причины диффузного снижения плотности печени – жировая инфильтрация и доброкачественные инфильтративные заболевания, такие как амилоидоз, при котором рентгенологическая плотность печени обычно составляет не менее

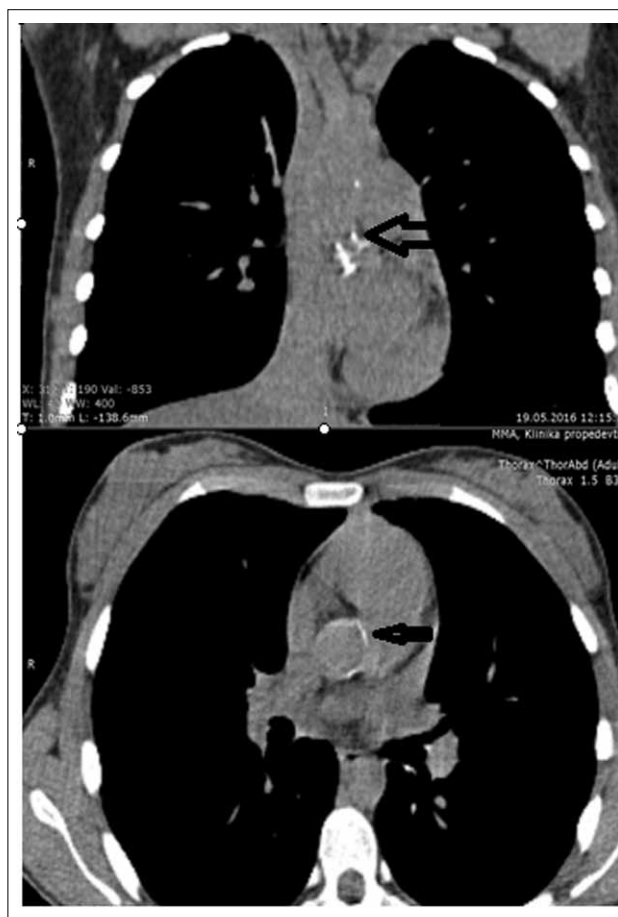

Рис. 2. КТ органов грудной клетки. Кальцифицированные атеросклеротические бляшки в восходящем отделе и дуге аорты (указаны стрелкой).

Fig. 2. Chest CT. Calcified atherosclerotic plaques in ascending aorta and aortic arch (arrow).

40 HU и, согласно результатам УЗИ органов брюшной полости, регистрируется снижение ее эхогенности. У пациентки выявлены признаки гиперэхогенности паренхимы печени, что не укладывается в типичную картину амилоидоза. Более того, отсутствие изменений в анализах крови (нормальные показатели электрофореза белков сыворотки), признаков поражения почек, сердца, периферической нейропатии, холестатического поражения печени позволяет считать диагноз амилоидоза сомнительным.

Наличие стеатоза печени у молодой худой пациентки кажется маловероятным, если рассматривать это состояние в рамках неалкогольной жировой болезни печени (НАЖБП). Возможно и другое объяснение жировой инфильтрации: злоупотребление алкоголем, наличие вирусного гепатита (преимущественно 3-й генотип вируса гепатита С), парентеральное питание, голодание, быстрое уменьшение МТ могут привести к стеатозу печени. Эти

Таблица 1
Липидный спектр

Показатель	Результат	Норма
ХС, ммоль/л	9,4	2,5–5,5
ТГ, ммоль/л	2,36	0–2,26
ХС ЛПВП, ммоль/л	0,7	1,15–1,68
ХС ЛПОНП, ммоль/л	1,1	0–0,46
ХС ЛПНП, ммоль/л	7,6	0–3,34

причины были исключены у пациентки. Кроме того, в анамнезе нет указания на прием биологически активных добавок или лекарственных препаратов (кортикостероиды, метотрексат, тамоксифен, амиодарон, вальпроевая кислота), потенциально индуцирующих жировую инфильтрацию.

Выявленные кальцифицированные атеросклеротические бляшки в аорте и левой внутренней сонной артерии могут быть косвенным свидетельством длительно протекающей гиперхолестеринемии.

Пациентке проведено исследование липидного спектра: выявлены выраженная гиперхолестеринемия, незначительная гипертриглицеридемия, повышение концентрации холестерина липопротеинов очень низкой плотности (ХС ЛПОНП) и снижение уровня холестерина липопротеинов высокой плотности (ХС ЛПВП) (табл. 1).

Изменения липидограммы могут соответствовать дислипидемии типа 2b по Фредриксену. Молодой возраст пациентки и отсутствие избыточной МТ свидетельствуют против алиментарного генеза гиперхолестеринемии, но могут указывать на наследственный характер патологии. Из наследственных гиперлипидемий внимания заслуживают семейная смешанная гиперлипидемия и семейная гиперхолестеринемия. Оба заболевания являются аутосомно-доминантными и характеризуются повышением уровня холестерина липопротеинов низкой плотности (ХС ЛПНП), однако для них несвойственны повышение активности сывороточных трансаминаз и гепатоспленомегалия, выявленные у пациентки. Кроме того, против них свидетельствует отрицательный наследственный анамнез.

Возвращаясь к редко наблюдающемуся наследственному заболеванию — БНЭС, о котором речь шла ранее при рассмотрении возможных причин развития гепатоспленомегалии, выявленные изменения, а именно повышение активности сывороточных трансаминаз, общего ХС, ХС ЛПНП, снижение концентрации ХС ЛПВП, стеатоз печени и признаки раннего атеросклероза, могут составлять клиническую




Рис. 3. Диффузный мелкокапельный стеатоз гепатоцитов, равномерно представленный во всех зонах печеночного ацинуса, и обилие «пенистых» клеток, расположенных преимущественно вокруг центральных вен и портальных трактов. Окраска ШИК-реакция; $\times 200$.

Fig. 3. Diffuse micro-vesicular hepatocyte steatosis, evenly present in all zones of hepatic acini, and abundance of «foamy» cells located mainly in the vicinity of the central veins and portal tracts. PAS; $\times 200$.

картину данного заболевания. С целью уточнения характера поражения печени выполнена ее биопсия.

Согласно результатам гистологического исследования биоптата печени, дольковое и балочное строение ткани сохранено, наблюдаются выраженный мелкокапельный стеатоз практически всех гепатоцитов, равномерно распространенный во всех зонах печеночного ацинуса, и клетки Купфера с «пенистой» цитоплазмой в результате накопления липидов, расположенные преимущественно вокруг портальных трактов и центральных вен (рис. 3). В препарате обнаружены небольшое количество коллагена вокруг портальных трактов (умеренный их склероз), центральных вен (перивенулярный склероз) и тонкие короткие пучки коллагена, отходящие от портальных трактов (фиброзные септы), что соответствует 1-й стадии фиброза по шкале METAVIR. Отложений амилоида не выявлено. При исследовании фиксированного замораживанием препарата в поляризованном свете выявлено двойное лучепреломление кристаллов ЭХС, что является признаком, патогномичным для ДЛКЛ. На основании описанных изменений было сделано заключение, что морфологическая картина (выраженный диффузный стеатоз, наличие «пенистых» клеток и кристаллов ЭХС) соответствует таковой при ДЛКЛ.

Стеатоз, диагностируемый по результатам биопсии печени, может наблюдаться при многих состояниях. Возможно ли заподозрить ДЛКЛ до исследования микропрепаратов в поляризованном свете? В случае алкогольной интоксика-

ции и при НАЖБП стеатоз обычно представлен крупными включениями в гепатоцитах, преобладающими в 1-й зоне ацинуса. Это можно объяснить избыточной продукцией триглицеридов (ТГ) в этой зоне. Микровезикулярный стеатоз может наблюдаться при лекарственном поражении печени (вальпроевая кислота, антиретровирусная терапия), однако для него нехарактерно накопление макрофагов с «пенистой» цитоплазмой. ДЛКЛ приводит к снижению гидролиза ЭХС и ТГ и их последующему избыточному накоплению в лизосомах. В таком случае стеатоз микровезикулярный, распределен равномерно по печеночному ацинусу и при исследовании в поляризованном свете представлен кристаллами ЭХС.

Для подтверждения диагноза необходимо оценить активность ЛКЛ в биоматериале больного. На данный момент оптимальным является определение ее в высушенном пятне крови. Далее целесообразно определить мутации в гене LIPA, кодирующем синтез ЛКЛ.

У пациентки активность ЛКЛ в высушенном пятне крови составила 0,001 нмоль/ч на пятно крови (норма 0,4–3,0). В результате секвенирования гена LIPA в нем выявлено две мутации в компаунд-гетерозиготном состоянии: нонсенс-мутация G796T (Gly266Ter^m) и мутация сайта сплайсинга G894A (E8SJM).

На основании клинико-анамнестических данных и результатов лабораторно-инструментальных тестов был установлен *клинический диагноз*: ДЛКЛ — БНЭХС; стеатоз печени; спленомегалия; *ишемическая болезнь сердца* (ИБС) — атеросклероз аорты, коронарных артерий, левой внутренней сонной артерии.

Морфологический диагноз: ДЛКЛ (выраженный стеатоз, накопление «пенистых» клеток).

Пациентке была начата заместительная терапия рекомбинантной формой ЛКЛ — себелипаза-альфа — в рамках гуманитарной помощи. Препарат вводили внутривенно в дозе 1 мг на 1 кг массы тела каждые 2 нед. Уже после двух введений препарата активность сывороточных трансаминаз нормализовалась, существенно снизился уровень ХС ЛПНП.

Обсуждение

ДЛКЛ — редко наблюдающееся аутосомно-рецессивное заболевание, при котором вследствие низкой активности ЛКЛ в гепатоцитах и макрофагах накапливаются ЭХС и ТГ. Заболевание вызывают мутации гена LIPA, кодирующего синтез ЛКЛ [1].

Дефицит фермента может проявляться в двух фенотипических формах: болезнь Вольмана (дети грудного возраста) и БНЭХС (дети старшего возраста, взрослые). При второй форме заболевание

чаще манифестирует гепатомегалией и изменением показателей печеночных проб [2]. Эти клинические признаки неспецифичны и могут наблюдаться при других заболеваниях, что затрудняет установление правильного диагноза. В описанном случае гепатоспленомегалия и повышение активности сывороточных трансаминаз были выявлены случайно при обследовании по поводу другого заболевания в возрасте 16 лет.

Гепатомегалию диагностируют у большинства пациентов с ДЛКЛ, при этом активность сывороточных трансаминаз, как правило, высокая [4]. Наш дифференциально-диагностический поиск начался с исключения аутоиммунного гепатита, болезни Вильсона, лимфопролиферативного заболевания как причины гепатомегалии. Увеличение размеров селезенки, выявленное у больной, не вписывалось в классическую картину печеночной портальной гипертензии и инфекционного заболевания. Диагноз амилоидоза, который рассматривали в течение всего диагностического поиска, был окончательно отвергнут после биопсии печени.

Учитывая молодой возраст пациентки и наличие у нее гепатоспленомегалии, в круг дифференциального диагноза были внесены наследственные болезни накопления. Отличить большинство этих заболеваний от ДЛКЛ можно по наличию признаков, ассоциированных с накоплением того или иного субстрата: контрактуры, скелетной дисплазии, гипогликемии, заболеваний почек, легких, кардиомиопатии, поражения нервной системы, глаз [6]. Изменения липидного обмена послужили дополнительным дифференциально-диагностическим критерием в пользу ДЛКЛ.

Выраженный стеатоз печени у молодой худой пациентки стал следующим ключом к разгадке характера ее заболевания. В отличие от пациентов с метаболическим синдромом, который также сопровождается дислипидемией, у пациентов с ДЛКЛ обычно не наблюдается избыточной МТ [2]. В связи с этим при выявлении стеатоза печени у пациентов с низким ИМТ в отсутствие других факторов риска развития жировой инфильтрации (алкоголь, вирусный гепатит, прием лекарств) следует прежде всего исключать ДЛКЛ.

Наличие выраженной дислипидемии у молодой пациентки без семейного анамнеза сердечно-сосудистых заболеваний также свидетельствовало в пользу аутосомно-рецессивного заболевания. Именно для ДЛКЛ характерны аналогичные изменения липидного спектра в виде повышения уровня общего ХС и ХС ЛПНП, а также снижения уровня ХС ЛПВП. На первый взгляд, липидограмма больных с ДЛКЛ напоминает таковую при семейной смешанной гиперлипидемии или семейной гиперхолестеринемии, соответствующих дислипидемии типов 2а и 2б. Дифференцировать эти заболевания помогает детальный анализ семейного анамнеза, позволяющий отличить ауто-

Таблица 2

Дифференциальный диагноз заболеваний, сопровождающихся стеатозом печени

Морфологический признак	НАЖБП	ДЛКЛ	Митохондриальные болезни	Алкогольная болезнь печени	Лекарственное поражение
Стеатоз печени	Обычно крупнокапельный	Мелкокапельный		Крупнокапельный	Мелко- или крупнокапельный
Дифференциация поражения по зонам ацинуса	Обычно есть	Нет	Возможна	Есть	Обычно нет
Стеатоз клеток Купфера	Нет	Есть	Нет	Нет	Нет
Кристаллы ЭХС	Нет	Есть	Нет	Нет	Нет

сомно-доминантное заболевание от аутосомно-рецессивного, такого как ДЛКЛ. Дислипидемия при ДЛКЛ ассоциирована с ранним развитием атеросклероза, ИБС, высоким риском сердечно-сосудистых катастроф (инсульт, инфаркт, разрыв аневризм аорты) [5]. У пациентки выявлены кальцифицированные атеросклеротические бляшки в аорте и внутренней сонной артерии.

При гистологическом исследовании ткани печени у пациентов с ДЛКЛ определяют мелкокапельный стеатоз гепатоцитов, равномерно распределенный по всему печеночному ацинусу, и стеатоз клеток Купфера («пенистые» клетки). Мелкокапельный стеатоз может наблюдаться и при некоторых видах лекарственного поражения печени, и при митохондриальных болезнях (например, дефекты белков дыхательной цепи, бета-окисления жирных кислот), однако для этих заболеваний нехарактерно наличие «пенистых» макрофагов и кристаллов ЭХС (табл. 2). Выявление кристаллов ЭХС в срезах, фиксированных замораживанием, с помощью поляризационного микроскопа считается гистологическим признаком, патогномичным для ДЛКЛ [4].

С целью подтверждения диагноза была определена активность ЛКЛ в биоматериале больного — в высушенном пятне крови, которая составила 0,001 нмоль/ч на пятно крови (норма 0,4–3,0). В результате секвенирования гена LIPA в нем выявлено две мутации в компаунд-гетерозиготном состоянии: нонсенс-мутация G796T (Gly266Term) и мутация сайта сплайсинга G894A (E8SJM). Вторая мутация — наиболее часто выявляемая в европейских странах: на нее приходится половина мутантных аллелей [1].

Назначенная терапия препаратом себелипаза-альфа относится к методам патогенетического лечения при ДЛКЛ. Статины и другие препараты, снижающие уровень холестерина, не оказывают значимого влияния на выраженность жировой

инфильтрации печени и прогрессию фиброза при этом заболевании [3].

Заключение

Особенность представленного клинического наблюдения состоит в сложности диагностики заболевания — ДЛКЛ. Редкость этого заболевания и его неспецифические клинические признаки, маскирующиеся под другие заболевания, часто являются причиной запоздалого установления диагноза. ДЛКЛ у большинства пациентов с БНЭХС, как в нашем случае, протекает асимптомно и может манифестировать инсультом, разрывом аневризмы, инфарктом миокарда или развитием печеночной недостаточности.

У описанной пациентки единственным клиническим проявлением заболевания было ощущение тяжести в области правого и левого подреберья, обусловленное гепатоспленомегалией. Ключевыми критериями при верификации предполагаемого диагноза ДЛКЛ стали дислипидемия, выраженный стеатоз печени и обнаружение «пенистых» клеток в биоптате печени.

Таким образом, несмотря на то что ДЛКЛ — редко наблюдаемое заболевание, его следует исключать у всех пациентов с необъяснимыми гепатомегалией и/или спленомегалией, повышением активности сывороточных трансаминаз, криптогенным циррозом печени, дислипидемией и микровезикулярным стеатозом печени.

Клинический диагноз: дефицит лизосомной кислой липазы: болезнь накопления эфиров холестерина; стеатоз печени; спленомегалия; ИБС — атеросклероз аорты, коронарных артерий, левой внутренней сонной артерии.

Морфологический диагноз: дефицит лизосомной кислой липазы (выраженный стеатоз, накопление «пенистых» клеток).

Конфликт интересов. Авторы заявляют об отсутствии конфликта интересов.

Conflict of interest. The authors declare no conflict of interest.

Список литературы / References

1. *Маевская М.В., Ивашкин В.Т., Жаркова М.С., Некрасова Т.П., Аюшева Г.И., Масленников Р.В.* Редкие формы неалкогольной жировой болезни печени: наследственный дефицит лизосомной кислой липазы. Рос журн гастроэнтерол гепатол колопроктол 2016; 26(3):41-51 [*Mayevskaya M.V., Ivashkin V.T., Zharkova M.S., Nekrasova T.P., Ayusheva G.I., Maslennikov R.V.* Rare forms of nonalcoholic fatty liver disease: hereditary lysosomal acid lipase deficiency. Ross z gastroenterol gepatol koloproktol 2016; 26(3):41-51].
2. *Bernstein D.L., Hulkova H., Bialer M.G., Desnick R.J.* Cholesteryl ester storage disease: review of the findings in 135 reported patients with an underdiagnosed disease. J Hepatol 2013;58:1230e-43.
3. *Burton B.K., Balwani M., Feillet F.* A Phase 3 Trial of Sebelipase Alfa in Lysosomal Acid Lipase Deficiency. N Engl J Med 2015;373:1010-20. DOI: 10.1056/NEJMoa1501365.
4. *Hulkova H., Elleder M.* Distinctive histopathological features that support a diagnosis of cholesterol ester storage disease in liver biopsy specimens. Histopathology 2012;60:1107-13.
5. *Reiner Z., Guardamagna O., Nair D.* et al. Lysosomal acid lipase deficiency – an under-recognized cause of dyslipidaemia and liver dysfunction. Atherosclerosis 2014; 235: 21-30.
6. *Vom Dahl S., Harzer K., Rolfs A., Albrecht B., Niederau C., Vogt C., van Weely S., Aerts J., Müller G., Häussinger D.* Hepatosplenomegaly lipidosis: what unless Gaucher? Adult cholesteryl ester storage disease (CESD) with anemia, mesenteric lipodystrophy, increased plasma chitotriosidase activity and a homozygous lysosomal acid lipase -1 exon 8 splice junction mutation. J Hepatol 1999;31:741-6.