

Манометрия высокого разрешения в клинической практике: анализ двигательной функции пищевода в соответствии с Чикагской классификацией

О.А. Сторонова, А.С. Трухманов, В.Т. Ивашкин

ФГАОУ ВО «Первый Московский государственный медицинский университет им. И.М. Сеченова» (Сеченовский университет) Минздрава России, Кафедра и Клиника пропедевтики внутренних болезней, гастроэнтерологии и гепатологии им. В.Х. Василенко, г. Москва, Российская Федерация

High-resolution manometry in clinical practice: analysis of esophageal motor function according to Chicago classification

O.A. Storonova, A.S. Trukhmanov, V.T. Ivashkin

Sechenov First Moscow State Medical University (Sechenov University), Moscow, Russian Federation

Цель обзора. Провести анализ основных показателей двигательной функции пищевода в соответствии с Чикагской классификацией 3-го пересмотра, полученных при проведении манометрии высокого разрешения, и представить данные об их применении в клинической практике.

Основные положения. На сегодняшний день наиболее точный высокотехнологичный метод диагностики нарушений двигательной функции пищевода — манометрия высокого разрешения. Изменения, выявляемые при проведении исследования, систематизированы в Чикагской классификации 3-го пересмотра. В Российской Федерации этот сравнительно новый метод диагностики впервые был введен в клиническую практику в 2011 г. В Первом

Aim of review. To analyze the basic esophageal pressure metrics according to *Chicago classification v3.0*, received at high-resolution manometry and to present the results of clinical application.

Summary. Nowadays high-resolution manometry is the most exact hi-tech diagnostic method for esophageal motor function disorders. The changes identified during the investigation are systematized in the *Chicago classification v3.0*. This relatively new diagnostic method was introduced to clinical application in Russian Federation for the first time in 2011. Vasilenko clinic of internal diseases propedeutics, gastroenterology and hepatology (Sechenov University) accumulated significant experience of high-resolution esophageal manometry of over all 1150 studies.

Сторонова Ольга Андреевна — ФГАОУ ВО «Первый Московский государственный медицинский университет им. И.М. Сеченова» (Сеченовский университет), Клиника пропедевтики внутренних болезней, гастроэнтерологии и гепатологии им. В.Х. Василенко. Контактная информация: storonova@yandex.ru; 119991, г. Москва, ул. Погодинская, д. 1, стр. 1

Storonova Olga A. — Sechenov First Moscow State Medical University (Sechenov University), Vasilenko clinic of internal diseases propedeutics, gastroenterology and hepatology. Contact information: storonova@yandex.ru; 119991, Moscow, Pogodinskaya St., 1, bld. 1

Трухманов Александр Сергеевич — ФГАОУ ВО «Первый Московский государственный медицинский университет им. И.М. Сеченова» (Сеченовский университет), Кафедра пропедевтики внутренних болезней, гастроэнтерологии и гепатологии им. В.Х. Василенко

Trukhmanov Alexander S. — Sechenov First Moscow State Medical University (Sechenov University), chair of internal diseases propedeutics, medical faculty

Ивашкин Владимир Трофимович — ФГАОУ ВО «Первый Московский государственный медицинский университет им. И.М. Сеченова» (Сеченовский университет), Клиника пропедевтики внутренних болезней, гастроэнтерологии и гепатологии им. В.Х. Василенко

Ivashkin Vladimir T. — Sechenov First Moscow State Medical University (Sechenov University), Vasilenko clinic of internal diseases propedeutics, gastroenterology and hepatology

Поступила: 11.02.2018 / Received: 11.02.2018

МГМУ им. И.М. Сеченова в Клинике пропедевтики внутренних болезней, гастроэнтерологии и гепатологии им. В.Х. Василенко к настоящему времени накоплен большой опыт проведения манометрии пищевода высокого разрешения: выполнено 1150 исследований.

Уникальность метода состоит в возможности определять интегральные количественные и качественные характеристики сократительной функции пищевода и их специфические нарушения, такие как изменение интраболусного давления при нарушении проходимости пищеводно-желудочного перехода, гиперконтрактивный пищевод, фрагментированная и неэффективная перистальтика или ее отсутствие, дистальный эзофагоспазм. Определение типа ахалазии кардии имеет существенное значение при выборе тактики лечения пациентов. Проведение дифференциальной диагностики типа отрыжки, руминации, аэрофагии стало возможным при совместном выполнении манометрии высокого разрешения и импедансометрии. В зависимости от анатомического взаиморасположения нижнего пищеводного сфинктера и ножек диафрагмы выделяют несколько морфологических типов пищеводно-желудочного перехода, что предопределяет тяжесть течения гастроэзофагеальной рефлюксной болезни. Выполнение дополнительных провокационных тестов может быть рекомендовано перед подготовкой пациентов к антирефлюксному хирургическому лечению с целью определения прогноза возникновения осложнений. Проведение манометрии высокого разрешения показано больным, предъявляющим жалобы на дисфагию, некардиальные боли в груди, с гастроэзофагеальной рефлюксной болезнью и другими заболеваниями.

Заключение. Манометрия высокого разрешения является фундаментальным методом диагностики нарушений двигательной функции пищевода. Внедрение этой методики в клиническую практику существенно расширяет диагностические возможности и позволяет индивидуализировать лечение, что повышает качество оказания медицинской помощи пациентам.

Ключевые слова: манометрия пищевода высокого разрешения, Чикагская классификация, двигательная функция, моторика, дисфагия, ахалазия кардии, эзофагоспазм, гастроэзофагеальная рефлюксная болезнь.

Для цитирования: Сторонова О.А., Трухманов А.С., Ивашкин В.Т. Манометрия высокого разрешения в клинической практике: анализ двигательной функции пищевода в соответствии с Чикагской классификацией. Рос журн гастроэнтерол гепатол колопроктол 2018; 28(2):11-23 DOI: 10.22416/1382-4376-2018-28-2-11-23

Вступление

Многие годы клиницистов интересовала возможность изучения сократительной функции пищевода. Наряду с зарубежными, наши ученые, такие как В.Х. Василенко, А.Л. Гребенев, С.А. Чернякевич и другие, разрабатывали и вне-

дряли в клиническую практику различные методы исследования двигательной функции пищевода. Современным высокотехнологичным методом изучения двигательной функции пищевода является *манометрия высокого разрешения* (MBP, *high-resolution manometry* – HRM). Уникальность метода состоит в способности определить интегрированные количественные и качественные метрики эзофагеальной сократительной функции и установить их специфические нарушения, такие как: изменение интраболусного давления при нарушениях оттока из гастроэзофагеального соединения (EGJ) (EGJ outflow), гиперконтрактивный эзофагус, фрагментированные и слабые или отсутствующие перистальтики, дистальный эзофагоспазм. Оценка типа ахалазии имеет значительное влияние на выбор тактики лечения пациентов. Дифференциальная диагностика типа отрыжки, руминации, аэрофагии стала возможной при совместном применении манометрии высокого разрешения и импедансометрии. Согласно анатомическому расположению нижнего эзофагеального сфинктера и ножек диафрагмы несколько морфологических типов гастроэзофагеального соединения определены, что определяет тяжесть гастроэзофагеальной рефлюксной болезни. Дополнительные провокационные тесты могут быть рекомендованы до рассмотрения антирефлюксной хирургической операции, которая поможет спрогнозировать риск осложнений. Манометрия высокого разрешения показана пациентам с симптомами дисфагии, некардиальной болью в груди, гастроэзофагеальной рефлюксной болезнью и другими нарушениями.

Conclusion. High-resolution manometry is a fundamental diagnostic test of esophageal motor function disorders. Clinical application of this method significantly expands diagnostic potential and allows to carry out personalized treatment that increases treatment quality.

Key words: high-resolution esophageal manometry, Chicago classification, motor function, motility, dysphagia, achalasia, esophageal spasm, gastroesophageal reflux disease.

For citation: Storonova O.A., Trukhmanov A.S., Ivashkin V.T. High-resolution manometry in clinical practice: analysis of esophageal motor function according to Chicago classification. Rus J Gastroenterol Hepatol Coloproctol 2018; 28(2): 11-23 DOI: 10.22416/1382-4376-2018-28-2-11-23

дряли в клиническую практику различные методы исследования двигательной функции пищевода. Современным высокотехнологичным методом изучения двигательной функции пищевода является *манометрия высокого разрешения* (MBP, *high-resolution manometry* – HRM).

Изменения, выявляемые при проведении МВР, систематизированы в *Чикагской классификации* (ЧК), которая была опубликована в 2009 г. после первого заседания Международной рабочей группы по изучению манометрии высокого разрешения в Сан-Диего [19]. Следующий пересмотр ЧК прошел в Асконе и был одобрен международным сообществом в 2012 г. [9]. В 2014 г. на проходившей в Чикаго Американской гастроэнтерологической неделе состоялось представление последнего на сегодняшний день, 3-го, пересмотра классификации, опубликованного в 2015 г. [20]. В Российской Федерации этот новый метод диагностики впервые был введен в клиническую практику в 2011 г. В ФГАОУ ВО «Первый Московский государственный медицинский университет им. И.М. Сеченова» (Сеченовский университет) в Клинике пропедевтики внутренних болезней, гастроэнтерологии и гепатологии им. В.Х. Василенко к настоящему времени накоплен большой опыт проведения манометрии пищевода высокого разрешения: выполнено 1150 исследований.

Что такое манометрия высокого разрешения? Это исследование двигательной функции пищевода с применением многоканальных катетеров, на которых датчики давления располагаются на расстоянии 1 см друг от друга, что даёт возможность детально исследовать интегральные количественные и качественные показатели внутриполостного давления, координацию моторики грудного отдела, *верхнего пищеводного сфинктера* (ВПС) и *нижнего пищеводного сфинктера* (НПС), т.е. наблюдать в режиме реального времени за продвижением перистальтической волны по пищеводу.

Давление, оказываемое на воспринимающий датчик при сокращении стенки пищевода, регистрируется и записывается в виде манометрической кривой. Каждому показателю абсолютного значения давления «присваивается» строго определенный оттенок на цветовой шкале. Далее производится автоматическая интерполяция изображения в виде плоскостного плота (контурного графика) или топографического плота в формате 3D.

МВР — более чувствительный и точный метод исследования по сравнению с традиционной манометрией (*conventional manometry*) [4, 12, 14]. При использовании 4–8-канальных катетеров в традиционной манометрии расположение датчиков на расстоянии 5 см друг от друга технически не позволяет воспроизвести двигательную активность стенки пищевода по всей длине, в результате чего создаются условия для вероятного «выпадения» некоторых участков перистальтической волны из анализа, например при «псевдорелаксации» НПС у больных с *ахалазией кардии* (АК). Однако для полного понимания процесса распространения сокращения по длине пищевода и строго скоординированной синхронной двигательной активности

мышц ВПС, грудного отдела и НПС необходимо первоначальное детальное изучение линейных графиков, полученных с помощью традиционной манометрии [6].

Манометрию применяют для диагностики большинства заболеваний пищевода, при которых имеются функциональные нарушения моторики [1–7]. Исследование обязательно проводят пациентам, предъявляющим жалобы на дисфагию, с целью выявления нарушений двигательной функции ВПС и глотки, первичных (например, при АК) и вторичных (например, при склеродермии) расстройств двигательной активности пищевода. Изучение моторики показано пациентам с *гастроэзофагеальной рефлюксной болезнью* (ГЭРБ), чтобы установить давление покоя НПС, наличие *преходящих расслаблений НПС* (ПРНПС), выявить *грыжу пищеводного отверстия диафрагмы* (ГПОД), оценить дефекты перистальтики грудного отдела пищевода, в том числе перед фундопликацией для определения резерва сократительной способности пищевода и соответственно прогноза возникновения постоперационной дисфагии. При некардиальных болях в груди манометрию выполняют с целью исключения эзофагогенной природы болевого синдрома.

МВР позволяет осуществить контроль эффективности проводимого лечения и провести его коррекцию, например у больных с АК при выполнении пневмокардиодилатации. При неэффективности хирургического лечения оценивают функциональное состояние фундопликационной манжеты. Возможно также выявление дефектов перистальтики пищевода при системных заболеваниях (например, при склеродермии, тиреотоксикозе). Кроме того, манометрический контроль расположения рН-датчика при проведении рН-метрии (рН-импедансометрии) более точный по сравнению с рентгенологическим.

Терминология

При создании ЧК был предложен ряд терминов, применение которых позволяет описать характер выявляемых нарушений двигательной функции пищевода [20]. Для предупреждения разночтений мы приводим перечень основных показателей и их краткое описание. Для облегчения анализа перистальтическое сокращение условно поделено на два сегмента — проксимальный и дистальный, которые разделены переходной зоной [11]. На рис. 1 обозначены основные параметры нормального сокращения пищевода в ответ на стандартный глоток воды (изобарный контур 15–150 мм рт. ст.). Все представленные в статье манометрические изображения являются собственными данными лаборатории исследования двигательной функции желудочно-кишечного тракта, импедансометрии и 24-часовой рН-метрии Клиники пропедевтики внутрен-

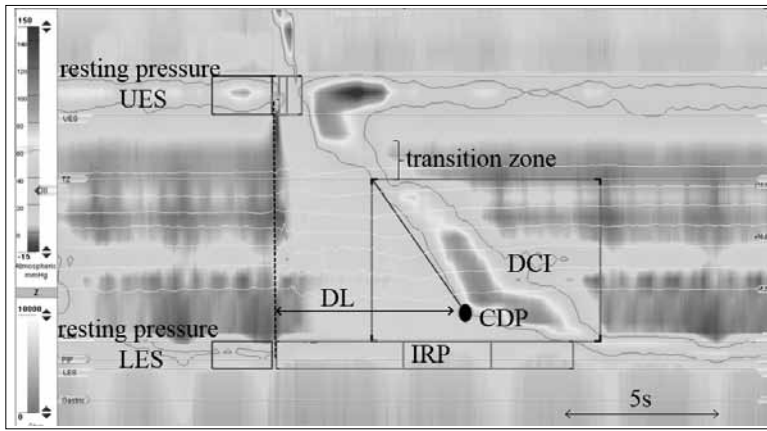


Рис. 1. Основные параметры перистальтического сокращения пищевода в ответ на стандартный глоток воды.

DCI — интегральная сократимость дистального сегмента, CDP — точка замедления сокращения, DL — латентный период дистального сегмента, IRP — суммарное давление расслабления

Fig. 1. Key landmarks of normal peristaltic esophageal contraction in response to test water swallow.
DCI — distal contractile integral, CDP — contractile deceleration point, DL — distal latency, IRP — integrated relaxation pressure

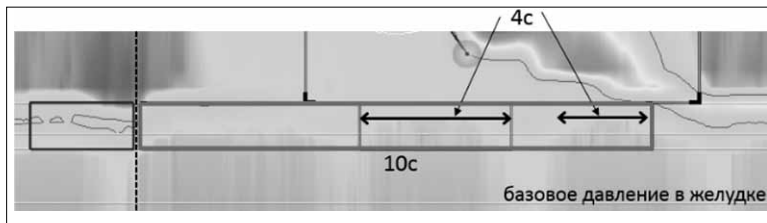


Рис. 2. Суммарное давление расслабления нижнего пищеводного сфинктера

Fig. 2. Integrated relaxation pressure of LES

них болезней, гастроэнтерологии и гепатологии им. В.Х. Василенко ФГАОУ ВО «Первый МГМУ им. И.М. Сеченова» (Сеченовский университет).

Давление покоя ВПС, мм рт. ст.: давление ВПС в покое вне глотка.

Давление покоя НПС, мм рт. ст.: давление НПС в покое вне глотка.

Интраабдоминальная длина НПС, см: протяженность части сфинктера, находящейся в брюшной полости под диафрагмой ниже точки инверсии дыхания.

Точка инверсии дыхания (ТИД): граница между грудной и брюшной полостями, характеризующаяся сменой отрицательной инспираторной волны на положительную инспираторную волну.

Пищеводно-желудочный переход (ПЖП): зона повышенного давления, включающая собственно НПС и *ножки диафрагмы* (НД). В зависимости от анатомического взаиморасположения НПС и НД выделяют несколько морфологических типов ПЖП.

Период расслабления ПЖП, с: время снижения давления ПЖП, которое начинается одновре-

менно с раскрытием ВПС, продолжительность анализируемого «окна» устанавливается автоматически и составляет 10 с.

Суммарное давление расслабления (СДР), мм рт. ст.: давление, которое сохраняется в период расслабления ПЖП. В течение 10 с анализируется давление расслабления НПС, из которого автоматически выбирается период с наименьшим давлением общей длительностью 4 с, затем высчитывают средний показатель относительно базового давления в желудке (рис. 2).

Интраболосное давление в полости пищевода: давление в столбе болюса, которое создается при его сдавлении стенками пищевода.

Длина переходной зоны, см: область с наименьшим давлением, разделяющая грудной отдел пищевода на проксимальный и дистальный сегменты.

Разрыв сокращения, см: участок сокращения стенки пищевода с давлением менее 20 мм рт. ст., который считается «выпавшим» из сокращения.

Точка замедления сокращения (ТЗС): точка, в которой происходит замедление распространения перистальтической волны в дистальном направлении. В случае наличия изолированного одномоментного повышения давления, критерии которого будут описаны ниже, ТЗС ставят на контурном графике на месте регистрации давления выше 50 мм рт. ст.

Латентный период дистального сегмента (ЛПДС), с: интервал от начала раскрытия ВПС до появления ТЗС грудного отдела пищевода.

Интегральная сократимость дистального сегмента (ИСДС), мм рт. ст.·с·см: показатель, характеризующий изменение давления, которое создается дистальным сегментом пищевода за 1 с на участке длиной 1 см. В расчет принимают давление от 20 мм рт. ст. по шкале давления до максимального.

Нормальный глоток характеризуется первичной перистальтикой, которая представлена пропульсивной перистальтической волной, осуществляющей транспортировку болюса в антеградном направлении, и обусловлена строго скоординированной деятельностью мышц пищевода. НПС определяется на границе пищевода и желудка и образует вместе с НД зону ПЖП. МВР позволяет визуализировать несколько вариантов расслабления НПС, а именно инициированное глотком раскрытие, вне глотка при возникновении вторичной перистальтики и ПРНПС. Манометрическими




Рис. 3. Преходящее расслабление нижнего пищеводного сфинктера.

a — длительность 16 с, расслабление НД; *b* — длительность 50 с, расслабление НД, сопровождается высоким жидким ГЭР

Fig. 3. Transient lower esophageal sphincter relaxation.

a — 16 s duration, CD relaxation; *b* — 50 s duration, CD relaxation, followed by high liquid GER

характеристиками ПРНПС являются давление покоя НПС ниже 5 мм рт. ст. и расслабление НД, возникающие вне связи с глотком и сохраняющиеся в среднем 10–15 с (от 3 до 30 с; рис. 3). ПРНПС входит в физиологический механизм отрыжки, однако может сопровождаться *гастроэзофагеальным рефлюксом* (ГЭР), который можно выявить при проведении манометрии совместно с импедансометрией. Известно, что у здоровых лиц и больных с ГЭРБ (с неэрозивной формой, а также с умеренно выраженной эрозивной эзофагитом) ПРНПС могут быть причиной возникновения почти 85% эпизодов рефлюкса [2, 5, 11].

Совместное выполнение МВР и импедансометрии также позволяет провести дифференциальную диагностику типа отрыжки и руминации [8], выявить аэрофагию, что дает возможность инди-

видуализировать лечение. Умеренно выраженная гастральная отрыжка является физиологическим актом, посредством которого излишки воздуха удаляются из желудочно-кишечного тракта, а супрагастральная отрыжка — это выработанная поведенческая реакция пациента.

Гастральная отрыжка происходит во время ПРНПС, возникающего вследствие активации рецепторов стенки желудка при его перерастяжении воздухом. Супрагастральная отрыжка имеет два механизма формирования. Первый механизм включает повышение давления диафрагмы, которое приводит к созданию отрицательного давления в грудной полости, раскрытию ВПС и затягиванию воздуха в пищевод с последующим моментальным ретроградным движением его в ротовую полость посредством одновременного сокращения стенок пищевода (1-й тип). Второй механизм — повышение давления в глотке и заглатывание воздуха в пищевод с последующим моментальным ретроградным движением его в ротовую полость посредством одновременного сокращения стенок пищевода (2-й тип) (рис. 4) [7, 16].

Морфология пищеводно-желудочного перехода. Давление покоя нижнего пищеводного сфинктера

В предыдущей версии ЧК не были учтены все особенности строения и функции ПЖП. Принимая во внимание большое количество научных работ, посвященных изучению влияния строения ПЖП на развитие ГЭР, рабочая группа по изучению моторики рассмотрела и согласовала в рамках последнего пересмотра 4 морфологических типа ПЖП (табл. 1; рис. 5) [20].

С помощью МВР можно визуализировать оба компонента, формирующих давление покоя ПЖП, — НПС и НД. При этом давление покоя НПС — относительно постоянная величина, а давление НД увеличивается на вдохе, в результате чего усиливается барьер и предотвращается возникновение рефлюкса, когда внутригрудное давление становится отрицательным. Следовательно, ГЭР чаще регистрируют при II и III морфологических типах ПЖП, когда имеется разделение НПС и НД в области ПЖП. Давление покоя ПЖП, при I типе соответствующее нормальному давлению покоя НПС, определяют в течение 3 дыхательных циклов (рис. 6, *a*), автоматически рассчитывается среднее максимальное давление на вдохе и выдохе. Поскольку давление в желудке составляет в среднем 10–12 мм рт. ст., минимальное давление покоя ПЖП, способное поддерживать градиент давления между пищеводом и желудком, составляет 10 мм рт. ст.

В настоящее время в клиническую практику активно внедряют новый показатель, позволяющий оценивать интенсивность сокращения ПЖП. По аналогии с показателем ИСДС пище-




Рис. 4. Манометрия высокого разрешения. *a* – гастральная отрыжка: белый овал – раскрытие ВПС, пунктирные стрелки – движение воздуха из желудка в пищевод; *b* – супрагастральная отрыжка, 1-й тип: белый овал – раскрытие ВПС, сплошная стрелка – движение воздуха из ротовой полости в пищевод, пунктирная стрелка – возвращение воздуха из пищевода в ротовую полость посредством одновременного сокращения стенок пищевода, черный прямоугольник – сомкнутый НПС; *c* – супрагастральная отрыжка, 2-й тип: белый овал – повышение давления в глотке при раскрытом ВПС, сплошная стрелка – движение воздуха из ротовой полости в пищевод, пунктирная стрелка – возвращение воздуха из пищевода в ротовую полость при одновременном сокращении стенок пищевода, черный прямоугольник – сомкнутый НПС

Fig. 4. High-resolution manometry. *a* – gastric belch: white circle – opening of UES, dotted arrows - expulsion of air from the stomach to the esophagus; TLESR – transient low esophageal sphincter relaxation; *b* – 1st type of supragastric belch: white circle – opening of UES, solid arrow – the movement of air from oral cavity to the esophagus, dotted arrow – retrograde expulsion of air from the esophagus to oral cavity due to simultaneous contraction of esophageal walls, black rectangle – closed LES; *c* – 2nd type of supragastric belch: white circle – increase in pharyngeal pressure at open UES, solid arrow – movement of the air from an oral cavity to the esophagus, dotted arrow – retrograde expulsion of air from the esophagus to oral cavity at simultaneous contraction of esophageal walls, black rectangle – closed LES

Таблица 1

Морфология пищеводно-желудочного перехода

Table 1

Pressure topography baseline esophagogastric junction morphology

Морфологический тип ПЖП	Характеристика ПЖП
I	Единая зона высокого давления, представленная НПС и НД ТИД – у проксимального края НПС
II	Две зоны высокого давления, представленные НПС и НД, разделение не более 2 см, давление между зонами выше, чем в желудке ТИД – на уровне НД
IIIa («закрытая» ГПОД)	Разделение НПС – НД более 2 см Давление между НПС и НД ниже давления в желудке или равно ему ТИД – на уровне НД
IIIб («открытая» ГПОД)	Разделение НПС – НД более 2 см Давление между НПС и НД равно давлению в желудке ТИД – на уровне НПС

вода определяют *сократительный индекс ПЖП* (СИ-ПЖП при изобарном контуре 20 мм рт. ст.; рис. 6, б). В компьютерной программе, применяемой при исследовании двигательной функции пищевода, инструментом определения СИ-ПЖП служит «окно», используемое для расчета ИСДС. В настоящее время определены нормальные показатели на уровне 39 мм рт. ст.·см (25–

55 мм рт. ст.·см). Расчет показателя производят следующим образом: маркер ИСДС выставляют так, чтобы в анализ был включен участок продолжительностью в 3 дыхательных цикла начиная со вдоха. Затем полученный результат делят на продолжительность 3 циклов (в секундах). Однако требуется дальнейшая валидизация метода и границ нормальных значений [9, 18].

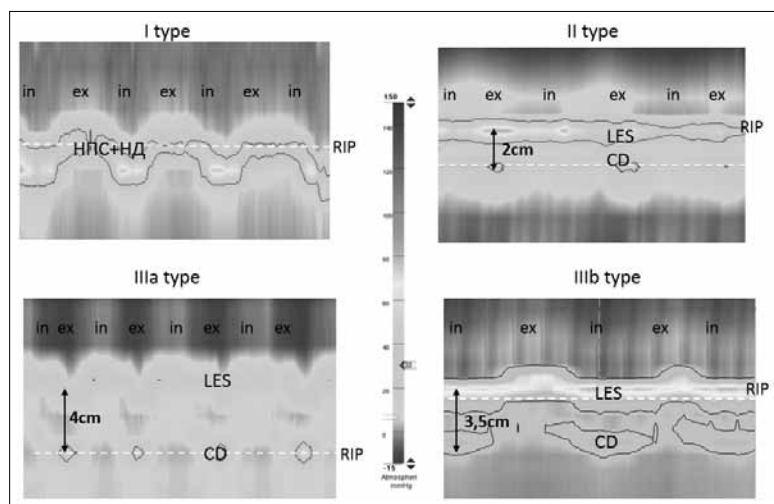


Рис. 5. Морфологические типы пищевода-желудочного перехода (описание в табл. 2); in — вдох; ex — выдох

Fig. 5. Esophagogastric junction morphology subtypes (see description in Table 2); in — inspiration; ex — expiration

Сократительная функция ВПС и НПС определяется такими манометрическими показателями, как давление покоя, СДР, остаточное давление [15, 17, 20]. Расчет показателей сократимости НПС проводят относительно давления в желудке, а показателей сократимости ВПС — относительно атмосферного давления [17]. Следует отметить, что нормативные показатели могут различаться в зависимости от типа манометрического

катетера и регистрирующей системы. В настоящей статье приведены данные для водно-перфузионного катетера и специализированного программного обеспечения Medical Measurements Systems (Нидерланды), следовательно, нормальными показателями являются значения СДР ≤ 19 мм рт. ст. и давления покоя НПС (или I типа ПЖП) 10–35 мм рт. ст. [15, 17, 20].

При наличии ГПОД могут возникнуть трудности в разграничении зоны пищевода и желудка. Во время проведения МВР пищевода на экране должно отображаться не менее 2 см поддиафрагмального пространства. Показатели, характеризующие сократительную способность ВПС, не отражены в ЧК 3-го пересмотра.

Характеристики сокращения грудного отдела пищевода

При анализе сокращения грудного отдела пищевода в ответ на стандартный глоток воды (5 мл) оценивают профили интегральной сократимости дистального сегмента, тип сокращения и изменения интраболусного давления, характеристика которых представлена в табл. 2, а также на рис. 7–9 [15, 20]. Расчет показателей, характеризующих двигательную функцию грудного отде-

Характеристики сокращения грудного отдела пищевода

Таблица 2

Characterization of esophageal contractility

Table 2

Профиль ИСДС пищевода	
<i>Манометрический диагноз</i>	<i>Манометрические критерии</i> , мм рт. ст. · с · см
Непроведенная перистальтика	<100
Ослабленная перистальтика	100–450
Нормальная перистальтика	450–8000
Усиленное сокращение	≥ 8000
Неэффективная перистальтика	Непроведенная или ослабленная перистальтика
Профиль сокращения грудного отдела пищевода (при ИСДС >450 мм рт. ст. · с · см)	
Преждевременное сокращение	ЛПДС <4,5 с
Фрагментированное сокращение	Большой разрыв (>5 см) сокращения при изобарном контуре 20 мм рт. ст.
Интактное (нормальное) сокращение	Нет указанных выше диагностических критериев
Профиль изменения интраболусного давления (изобарный контур 30 мм рт. ст.)	
Одномоментное повышение давления в пищеводе	Равномерное повышение давления > 30 мм рт. ст., простирающееся от ВПС до ПЖП Обратить внимание: ИСДС не рассчитывают
Изолированное одномоментное повышение давления	Повышение давления >30 мм рт. ст., простирающееся от фронта сокращения до ПЖП
Локальное повышение давления в зоне ПЖП	Повышение давления, ограниченное зоной между НПС и НД, при их разделении
Норма	Нет указанных выше диагностических критериев




Рис. 6. Давление покоя и сократительный индекс ПЖП. *a* – давление покоя ПЖП 23 мм рт. ст.; *b* – СИ-ПЖП 49,5 мм рт. ст.·см

Fig. 6. Resting pressure and EGJ contractility index. *a* – resting pressure EGJ is 23 mm Hg; *b* – EGJ contractile index, 49.5 mmHg·cm

ла пищевода, проводят относительно атмосферного давления [17].

Следует отметить, что во время анализа изображений, полученных при МВР, можно видеть дополнительные зоны высокого давления, с равной периодичностью регистрирующиеся в течение исследования. Это сигнал с пульсации пред-

сердий, дуги аорты или окружающих крупных сосудов. Их характерной особенностью является регулярность возникновения регистрируемого сигнала.

Чикагская классификация (3-й пересмотр)

Для описания *первичных* нарушений двигательной функции пищевода у *взрослых* пациентов используют ЧК [20]. Программа автоматически анализирует 10 стандартных глотков воды, выполненных в положении *лежа*, между которыми должен быть выдержан промежуток в 30 с, необходимый для последующего восстановления сократительной способности грудного отдела пищевода. В ряде случаев после выполнения стандартного протокола возможно проведение дополнительного исследования. Если МВР осуществляют в рамках подготовки пациента с ГЭРБ к оперативному вмешательству, то тогда рекомендовано выполнение теста быстрых глотков для оценки резерва сократительной способности грудного отдела пищевода; результат теста является прогностическим критерием возникновения постоперационной дисфагии [13, 22]. Тест включает выполнение 5 глотков воды по 5 мл с интервалом 2–3 с. В процессе исследования определяют ИСДС пищевода. Пациентам, предъявляющим жалобы на затруднение глотания и/или прохождения твердой пищи при отсутствии жалоб на прохождение жидкой пищи, в дополнение к стандартным тестам рекомендовано проведение исследования с глотками твердой пищи: пациент проглатывает 5 кусочков подсушенного хлеба, яблока, банана или зефира размером 1×1 см. Следует помнить, что результаты дополнительного исследования нельзя описывать в соответствии с ЧК [23].

Приступая к анализу полученных данных, необходимо выполнить визуальный контроль расстановки меток («landmark»), определяющих местоположение ВПС, НПС и переходной зоны, так как при анализе последующих 10 глотков

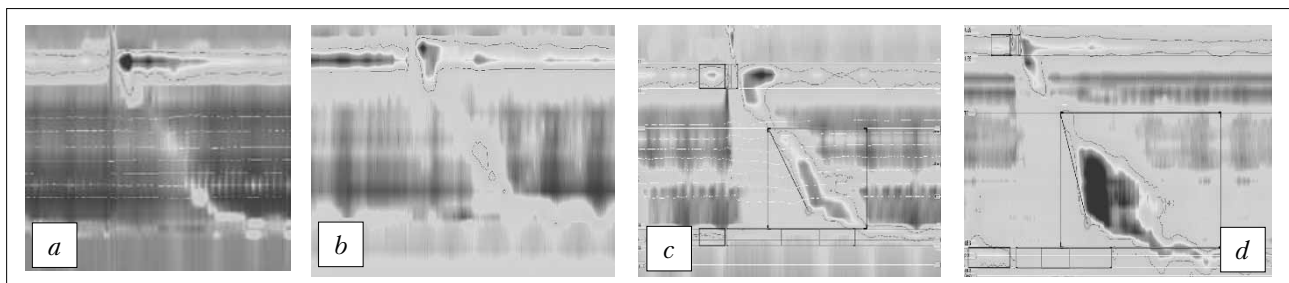


Рис. 7. Профиль интегральной сократимости дистального сегмента. *a* – неэффективная непродуктивная перистальтика (20 мм рт. ст.·с·см); *b* – неэффективная ослабленная перистальтика (130 мм рт. ст.·с·см); *c* – нормальная перистальтика (1300 мм рт. ст.·с·см); *d* – усиленное сокращение (8550 мм рт. ст.·с·см)

Fig. 7. Distal contractile integral. *a* – failed contraction (DCI=20 mmHg·s·cm); *b* – weak contraction (DCI=130 mmHg·s·cm); *c* – normal contraction (DCI=1300 mmHg·s·cm); *d* – hypercontractile contraction (DCI=8550 mmHg·s·cm)




Рис. 8. Профиль сокращения грудного отдела пищевода.

a — фрагментированное сокращение (DCI>450 мм рт. ст.·с·см, разрыв >5 см); *b* — преждевременное сокращение (DL<4,5 с)

Fig. 8. Esophageal contraction patterns. *a* — fragmented contraction (DCI >450 mmHg·s·cm, break >5 cm). *b* — premature contraction (DL <4.5 s)

метки будут автоматически расставляться, исходя из их начально заданной локализации. На рис. 10 представлен алгоритм анализа показателей двигательной функции пищевода, полученных при МВР.

Во время анализа полученных данных рассчитывают средние значения таких показателей, как ИСДС грудного отдела пищевода, ЛПДС пищевода, СДР НПС, определяя наличие и длину разрыва сокращения перистальтической волны.

Выделяют три основные группы изменений двигательной активности пищевода: нарушения проходимости ПЖП; основные нарушения перистальтики, диагностируемые только при заболеваниях пищевода; незначительные нарушения перистальтики, которые могут быть выявлены как у больных, так и у здоровых добровольцев.

К заболеваниям с **нарушением проходимости ПЖП** относят АК и собственно нарушение проходимости ПЖП (табл. 3).

МВР является «золотым стандартом» диагностики АК [3, 14, 21]. Результаты исследования позволяют индивидуально выбрать наиболее эффективный метод лечения, определить прогноз рецидива заболевания. Наилучших результатов хирургического лечения достигают у пациентов с АК II типа, в то время как отсутствие перистальтики (АК I типа) или выраженную гипертоническую дискинезию грудного отдела пищевода (АК III типа) можно рассматривать в качестве прогностических критериев высокой частоты рецидива ахалазии после кардиодилатации [14, 19, 21, 24]. На рис. 11 в соответствии с ЧК представлены результаты МВР, проведенной пациентам с различными типами АК.

Истинную АК следует отличать от собственно нарушения проходимости кардии, при котором регистрируют повышение СДР НПС и изолированное одномоментное повышение давления, но при этом сохраняется нормальная перистальтика грудного отдела пищевода (рис. 11, б).

Основные нарушения перистальтики выявляют только при заболеваниях пищевода, у здоровых людей они отсутствуют. К основным нарушениям относят дистальный эзофагоспазм, гиперконтрактильный пищевод и отсутствие сокращений. Показатель проходимости ПЖП — СДР НПС — всегда находится в пределах нормальных значений. Регистрируют укорочение ЛПДС или повышение ИСДС либо при 100% глотков отсутствует перистальтика (табл. 4) [20].

Гиперконтрактильный пищевод — это специфическое сокращение пищевода, выявляемое с помощью МВР, при котором ИСДС превышает 8000 мм рт. ст.·с·см как минимум в 2 глотках из 10.

На основании клинической картины иногда трудно провести дифференциальный диагноз между этими вариантами нарушений моторики, поэтому показатели ЛПДС и ИСДС остаются наи-




Рис. 9. Профиль изменения интрабулосного давления (изобарный контур 30 мм рт. ст.).

a — одномоментное повышение давления; *b* — изолированное одномоментное повышение давления в пищеводе; *c* — локальное повышение давления в зоне ПЖП; *d* — норма

Fig. 9. Intrabolus pressure pattern (30 mm Hg isobaric contour).

a — panesophageal pressurization; *b* — compartmentalized pressurization; *c* — EGJ pressurization; *d* — normal

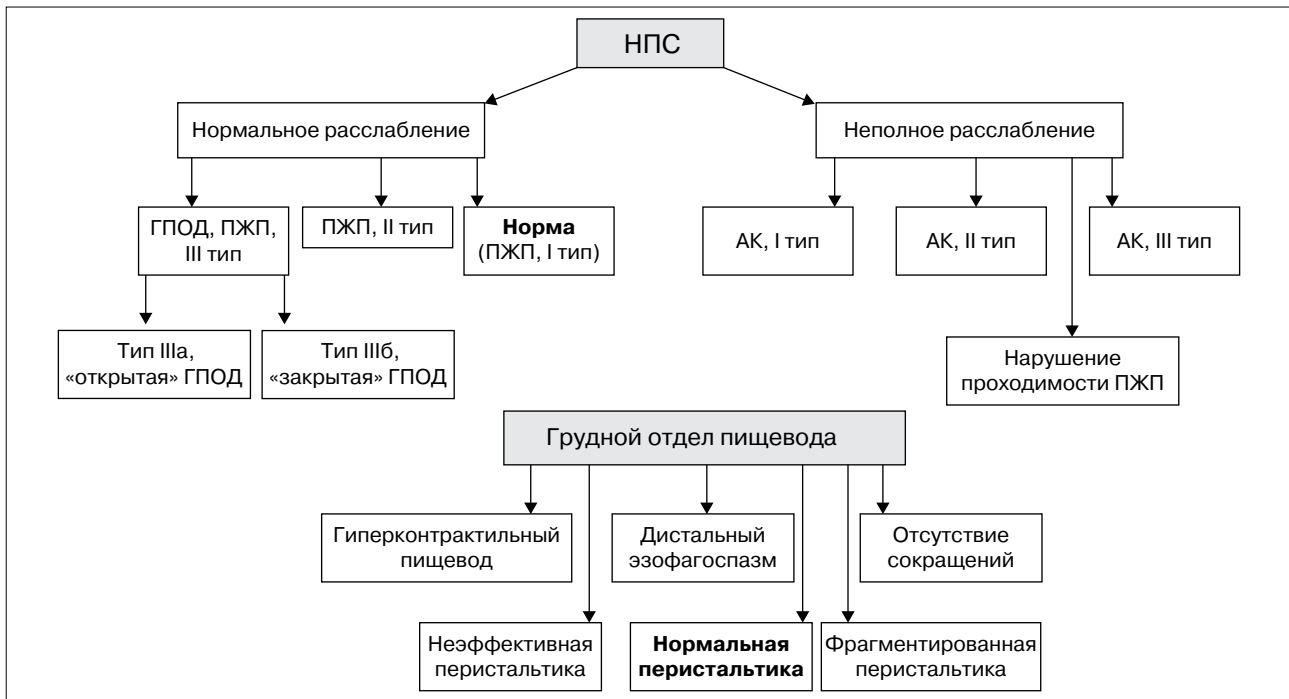


Рис. 10. Алгоритм анализа показателей двигательной функции пищевода
 Fig. 10. Algorithm for the interpretation of esophageal motor function studies

Заболевания с нарушением проходимости пищеводно-желудочного перехода

Таблица 3

Table 3

Disorders with esophagogastric junction outflow obstruction

Манометрический диагноз	Манометрические критерии
АК, I тип (классическая АК)	В 100% глотков отсутствие перистальтики и 0% глотков с одномоментным повышением давления в пищеводе СДР ≥ 19 мм рт. ст.*
АК, II тип (с давлением в пищеводе)	В 100% глотков отсутствие перистальтики и $\geq 20\%$ глотков с одномоментным повышением давления в пищеводе СДР ≥ 19 мм рт. ст.*
АК, III тип (спастическая АК)	Нет нормальной перистальтики $\geq 20\%$ глотков с преждевременным сокращением (ЛПДС $< 4,5$ с) с ИСДС > 450 мм рт. ст. · с · см. Могут регистрироваться глотки с одномоментным повышением давления в пищеводе СДР ≥ 19 мм рт. ст.*
Нарушение проходимости ПЖП	СДР ≥ 19 мм рт. ст.* Нет достаточных данных о наличии АК I–III типов Начальная стадия АК, механическая обструкция

* Значение зависит от типа манометрического катетера и системы регистрации. В данной статье приведены данные для водно-перфузионного катетера и специализированного программного обеспечения Medical Measurements Systems (Нидерланды) [15, 20].

более важными критериями постановки манометрического диагноза (рис. 12).

Незначительные нарушения перистальтики могут регистрироваться как у здоровых лиц, так и при заболеваниях пищевода. Показателями, характеризующими эту группу нарушений мото-

рики, являются ИСДС и/или наличие большого разрыва сокращения перистальтической волны (табл. 5) [20].

В отсутствие всех описанных выше изменений в соответствии с ЧК у пациента диагностируют нормальную двигательную функцию пищевода.




Рис. 11. Манометрия пищевода высокого разрешения у пациентов с АК.

a — АК, I тип: СДР 44 мм рт. ст., отсутствие перистальтики и одномоментного повышения давления в пищеводе 100% глотков; *b* — АК, II тип: СДР 30 мм рт. ст., регистрируется «псевдорелаксация» НПС. Отсутствие перистальтики 100% глотков, $\geq 20\%$ глотков одномоментное повышение давления в пищеводе; *c* — АК, III тип: СДР 36 мм рт. ст., нормальные перистальтические сокращения отсутствуют, регистрируется одномоментное повышение давления, в 30% глотков на уровне 1–8 см над краем НПС регистрируется дистальный ЭС с ИСДС 5350 мм рт. ст.·с·см

Fig. 11. High-resolution esophageal manometry in patients with different achalasia subtypes.

a — I type: IRP 44 mm Hg, failed peristalsis and no esophageal pressurization 100% swallows; *b* — II type: IRP 30 mm Hg, LES «pseudorelaxation» is registered. Failed peristalsis 100% swallows. Panesophageal pressurization $\geq 20\%$ swallows; *c* — III type: IRP 36 mm Hg, normal peristaltic contractions are absent, panesophageal pressurization is registered, in 30% of swallows at the level of 1-8 cm above the border of LES distal esophageal spasm with DCI 5350 mmHg·s·cm is recorded




Рис. 12. *a* — дистальный ЭС, в 40% глотков регистрируется преждевременное сокращение ЛПДС <4,5 с; *b* — гиперконтрактивный пищевод (пищевод Jackhammer): ИСДС >8000 мм рт. ст.·с·см

Fig. 12. *a* — distal ES, in 40% of swallows premature contractions; *b* — hypercontractile esophagus (Jackhammer esophagus) is defined as a DCI >8000 mmHg·s·cm

Таким образом, в настоящее время в руках врачей имеется высокотехнологичный метод изучения двигательной функции пищевода. Его уникальность состоит в возможности определять интегральные количественные и качественные характеристики сократительной функции пищевода и их специфические нарушения, характер изменения интрабрюшного давления в полости пищевода, а также изучать морфологию ПЖП. Проведение исследования показано больным, предъявляющим жалобы на дисфагию, некардиальные боли в груди, с ГЭРБ и другими заболеваниями. Наличие дополнительных импедансных датчиков позволяет рассчитать время объемного клиренса пищево-

Таблица 4

Основные нарушения перистальтики

Table 4

Major disorders of peristalsis

Манометрический диагноз	Манометрические критерии
Дистальный ЭС	$\geq 20\%$ глотков — преждевременное сокращение (ЛПДС < 4,5 с)
Гиперконтрактивный пищевод (пищевод Jackhammer)	$\geq 20\%$ глотков — ИСДС > 8000 мм рт. ст.·с·см
Отсутствие перистальтики	100% глотков — ИСДС < 100 мм рт. ст.·с·см

Таблица 5

Незначительные нарушения перистальтики

Table 5

Minor disorders of peristalsis

Манометрический диагноз	Манометрические критерии
Неэффективная перистальтика	Среднее СДР в норме и $\geq 50\%$ неэффективных глотков
Фрагментированная перистальтика	Среднее СДР в норме и $\geq 50\%$ фрагментированных сокращений с ИСДС >450 мм рт. ст. · с · см

да, выявить ГЭР, определить высоту его распространения и механизм возникновения, провести дифференциальную диагностику типа отрыжки, выявить аэрофагию. Внедрение этой методики в клиническую практику существенно расширяет

наши диагностические возможности и позволяет врачу индивидуализировать лечение, благодаря чему повышается качество оказания медицинской помощи пациентам.

Конфликт интересов. Авторы заявляют об отсутствии конфликта интересов.

Conflict of interest. The authors declare no conflict of interest.

Список литературы / References

- Болезни пищевода. *Ивашкин В.Т., Трухманов А.С.* (ред.). М.: Триада-Х; 2000. 179 с. [Diseases of the esophagus. ed.: *Ivashkin V.T., Trukhmanov A.S.* М.: Triada-X; 2000. 179 p.]
- Ивашкин В.Т., Трухманов А.С.* Эволюция представлений о роли нарушений двигательной функции пищевода в патогенезе гастроэзофагеальной рефлюксной болезни. *Рос журн гастроэнтерол гепатол колопроктол* 2010; 20(2):13-9 [*Ivashkin V.T., Trukhmanov A.S.* Evolution of the concept on the role of esophageal motor disorders in gastroesophageal reflux disease pathogenesis. // *Rus J Gastroenterol Hepatol Coloproctol* 2010; 20(2): 13-9].
- Ивашкин В.Т., Трухманов А.С., Годжелло Э.А., Маев И.В., Евсютина Ю.В., Лапина Т.Л., Сторонова О.А.* Рекомендации Российской гастроэнтерологической ассоциации по диагностике и лечению ахалазии кардии и кардиоспазма. *Рос журн гастроэнтерол гепатол колопроктол* 2016; 26(4):36-54 [*Ivashkin V.T., Trukhmanov A.S., Godzhello E.A., Mayev I.V., Yevsyutina Yu.V., Lapina T.L., Storonova O.A.* Diagnostics and treatment of cardiac achalasia and cardiospasm: guidelines of the Russian gastroenterological Association. *Rus J Gastroenterol Hepatol Coloproctol* 2016; 26(4):36-54].
- Ивашкин В.Т., Маев И.В., Трухманов А.С., Лапина Т.Л., Шептулин А.А., Сторонова О.А., Андреев Д.Н.* Клинические рекомендации Российской гастроэнтерологической ассоциации по диагностике и лечению дисфагии. *Рос журн гастроэнтерол гепатол колопроктол* 2015; 25(5):84-93 [*Ivashkin V.T., Mayev I.V., Trukhmanov A.S., Lapina T.L., Sheptulin A.A., Storonova O.A., Andreyev D.N.* Diagnostics and treatment of dysphagia: clinical guidelines of the Russian gastroenterological association. *Rus J Gastroenterol Hepatol Coloproctol* 2015; 25(5):84-93].
- Ивашкин В.Т., Маев И.В., Трухманов А.С., Баранская Е.К., Дронова О.Б., Зайратьянц О.В., Сайфутдинов Р.Г., Шептулин А.А., Лапина Т.Л., Пирогов С.С., Кучерявый Ю.А., Сторонова О.А., Андреев Д.Н.* Клинические рекомендации Российской гастроэнтерологической ассоциации по диагностике и лечению гастроэзофагеальной рефлюксной болезни. *Рос журн гастроэнтерол гепатол колопроктол* 2017; 27(4):75-95 [*Ivashkin V.T., Mayev I.V., Trukhmanov A.S., Baranskaya Ye.K., Dronova O.B., Zayratyants O.V., Sayfutdinov R. G., Sheptulin A.A., Lapina T.L., Pirogov S.S., Kucheryavy Yu.A., Storonova O.A., Andreyev D.N.* Diagnostics and treatment of gastroesophageal reflux disease: clinical guidelines of the Russian gastroenterological association. *Rus J Gastroenterol Hepatol Coloproctol* 2017; 27(4):75-95].
- Сторонова О.А., Трухманов А.С.* Методика изучения двигательной функции пищевода. В кн.: Клиническая медицина: Пособие для последипломного образования / Под ред. *В.Т. Ивашкина*. М.: Медпрактика-М; 2011. 36 с. [*Storonova O.A., Trukhmanov A.S.* Technique of esophageal motor function investigation // *Clinical medicine: manual for continuous medical education* / ed.: *V.T. Ivashkin*. М.: Medpraktika-M; 2011. 36 p.]
- Трухманов А.С., Сторонова О.А., Ивашкин В.Т.* Клиническое значение исследования двигательной функции пищеварительной системы: прошлое, настоящее, будущее. *Рос журн гастроэнтерол гепатол колопроктол* 2013; 23(5):4-14 [*Trukhmanov A.S., Storonova O.A., Ivashkin V.T.* Clinical impact of gastrointestinal system motility investigation: the past, the present and the future. *Rus J Gastroenterol Hepatol Coloproctol* 2013; 23(5):4-14].
- Kessing B.F., Smout A.J.P.M., Bredenoord A.J.* Clinical Applications of Esophageal Impedance Monitoring and High-Resolution Manometry. *Curr Gastroenterol Rep* 2012 Jun; 14(3): 197-205.
- Bredenoord A.J., Fox M., Kahrilas P.J., Pandolfino J.E., Schweizer W., Smout A.J.* International High Resolution Manometry Working Group. Chicago classification criteria of esophageal motility disorders defined in high resolution esophageal pressure topography. *Neurogastroenterol Motil* 2012 Mar; 24 (Suppl 1):57-65.
- Wang D., Patel A., Mello M., Shriver A., Gyawali C.P.* Esophagogastric junction contractile integral (EGJ-CI) quantifies changes in EGJ barrier with surgical intervention. *Neurogastroenterol Motil* 2016 May; 28(5): 639-46.
- Dent J.* Pathogenesis of gastroesophageal reflux disease and novel options for its therapy. *Neurogastroenterol Motil* 2008; 20 (Suppl. 1):91-102.
- Carlson D.A., Pandolfino J.E.* High Resolution

- Manometry and Esophageal Pressure Topography: Filling the Gaps of Conventional Manometry. *Gastroenterol Clin N Am* 2013 Mar; 42(1): 1-15.
13. *Fornari F., Bravi I., Penagini R., Tack J., Sifrim D.* Multiple rapid swallowing: a complementary test during standard oesophageal manometry. *Neurogastroenterol Motil* 2009; 21:718-e741.
 14. *Van Hoeij F.B., Bredenoord A.J.* Clinical Application of Esophageal High-resolution Manometry in the Diagnosis of Esophageal Motility Disorders. *J Neurogastroenterol Motil* 2016 Jan; 22(1): 6-13.
 15. *Herregods T.V.K., Roman S., Kahrilas P.J., Smout A.J.P.M., Bredenoord A.J.* Normative values in esophageal high-resolution manometry. *Neurogastroenterol Motil* 2015; 27: 175-87.
 16. *Kessing B.F., Bredenoord A.J., Smout A.J.* Mechanisms of gastric and supragastric belching: a study using concurrent high-resolution manometry and impedance monitoring. *Neurogastroenterol Motil* 2012 Dec; 24(12): e573-9.
 17. *Kessing B.F., Weijenborg P.W., Smout A.J., Hillenius S., Bredenoord A.J.* Water-perfused esophageal high-resolution manometry; normal values and validation. *Am J Physiol Gastrointest Liver Physiol* 2014; 306: G491-G495.
 18. *Nicodème F., Pipa-Muniz M., Khanna K., Kahrilas P.J., Pandolfino J.E.* Quantifying esophagogastric junction contractility with a novel HRM topographic metric, the EGJ-Contractile Integral: normative values and preliminary evaluation in PPI non-responders. *Neurogastroenterol Motil* 2014; 26:353-60.
 19. *Pandolfino J.E., Fox M.R., Bredenoord A.J., Kahrilas P.J.* High-resolution manometry in clinical practice: utilizing pressure topography to classify oesophageal motility abnormalities. *Neurogastroenterol Motil* 2009 Aug; 21(8):796-806.
 20. *Kahrilas P.J., Bredenoord A.J., Fox M., Gyawali C.P., Roman S., Smout A.J.P.M., Pandolfino J.E.* The Chicago Classification of Esophageal Motility Disorders, v3.0. *Neurogastroenterol Motil* 2015 Feb; 27(2): 160-74.
 21. *Rohof W.O. A., Bredenoord A.J.* Chicago Classification of Esophageal Motility Disorders: Lessons Learned. *Curr Gastroenterol Rep* 2017; 19(8): 37.
 22. *Shaker A., Stoikes N., Drapekin J., Kushnir V., Brunt L.M., Gyawali C.P.* Multiple rapid swallow responses during esophageal high-resolution manometry reflect esophageal body peristaltic reserve. *Am J Gastroenterol* 2013; 108:1706-12.
 23. *Stoikes N., Drapekin J., Kushnir V., Shaker A., Brunt L.M., Gyawali C.P.* The value of multiple rapid swallows during preoperative esophageal manometry before laparoscopic antireflux surgery. *Surg Endosc* 2012 Dec; 26(12):3401-7.
 24. *Vela M.F., Vaezi M.F.* Cost-assessment of alternative management strategies for achalasia. *Exp Opin Pharmacother* 2003; 4:2019-25.