



# Бессимптомный посттравматический разрыв правого купола диафрагмы

Е.А. Лосик, М.В. Фадеева, В.В. Щегельский, Р.Т. Рзаев, А.В. Степанов, К.Б. Пузаков, М.Р. Схиртладзе

ФГАОУ ВО «Первый Московский государственный медицинский университет им. И.М. Сеченова» (Сеченовский университет) Министерства здравоохранения Российской Федерации, г. Москва, Российская Федерация

**Цель представления клинических наблюдений:** продемонстрировать возможности диагностики редко встречающихся разрывов правого купола диафрагмы, не распознанных в течение многих лет.

**Основное содержание.** У мужчины 61 года, госпитализированного по поводу декомпенсации хронической сердечной недостаточности, при рентгенографии органов грудной клетки определялось высокое расположение правого купола диафрагмы. При компьютерной томографии выявлен дефект центральных отделов диафрагмы справа, печень ротирована наружу, висцеральной поверхностью развернута кпереди и вверх. В правой грудной полости кпереди от печени располагались петли кишечника, выходной отдел желудка. Более 30 лет назад у пациента имела место взрывная травма, которая и могла послужить причиной формирования разрыва правого купола диафрагмы. Мужчина 70 лет, курильщик с десятилетним анамнезом гипертонической болезни, госпитализирован с нарастанием одышки, кашля с отхождением гнойной мокроты, появлением тяжести за грудиной. При рентгенографии органов грудной клетки определялось высокое стояние правого купола диафрагмы на уровне 3 ребра с уменьшением объема правого легкого, увеличение тени сердца (кардиоторакальный индекс 0,64). По данным КТ выявлено высокое стояние правого купола диафрагмы, компрессия средней и нижней доли правого легкого с наличием компрессионных ателектазов. Печень ротирована, смещена в правую грудную полость, визуализируется деформация нижней полой вены вправо за счет смещения и ротации печени. Визуализируются консолидированные переломы 10–12 ребер справа. Около 15 лет назад имела место автотравма с повреждением грудной клетки, однако рентгенологическое исследование не было проведено.

**Заключение.** При левосторонних разрывах диафрагмы, которые встречаются существенно чаще правосторонних, в грудную полость смещаются желудок, толстая, тонкая кишка и селезенка; при правосторонних — печень, желчный пузырь. Не распознанные в момент ранения или травмы и далее бессимптомно протекающие в течение ряда лет правосторонние посттравматические диафрагмальные грыжи встречаются очень редко. Чувствительность КТ для диагностики разрыва диафрагмы составляет 61–87 %, специфичность — 72–100 %. В остром периоде лечение разрывов диафрагмы хирургическое, но при длительно существующих асимптоматических разрывах возможна выжидательная тактика, если риск хирургического лечения высок.

**Ключевые слова:** правосторонняя диафрагмальная грыжа, компьютерная томография

**Конфликт интересов.** Авторы заявляют об отсутствии конфликта интересов.

**Для цитирования:** Лосик Е.А., Фадеева М.В., Щегельский В.В., Рзаев Р.Т., Степанов А.В., Пузаков К.Б., Схиртладзе М.Р. Бессимптомный посттравматический разрыв правого купола диафрагмы. Российский журнал гастроэнтерологии, гепатологии, колопроктологии. 2018;28(4):102–109. <https://doi.org/10.22416/1382-4376-2018-28-4-102-109>

## Asymptomatic Post-Traumatic Rupture of the Right Diaphragm Dome

Ekaterina A. Losik, Maria V. Fadeeva, Vladislav V. Shchegelsky, Ramin T. Rzaev, Aleksander V. Stepanov, Kirill B. Puzakov, Manana R. Skhirtladze

I.M. Sechenov First Moscow State Medical University (Sechenov University), Ministry of Healthcare of the Russian Federation, Moscow, Russian Federation

**Aim.** This paper is aimed at presenting the materials of clinical observations associated with diagnosing rare-occurring ruptures of the right dome of the diaphragm that have been overlooked for a long period.

**Results.** A 61-year-old man was admitted to hospital with a diagnosis of chronic heart failure. Chest radiograph revealed a high position of the right dome of the diaphragm. Computed tomography revealed a defect in the central parts of the diaphragm on the right, the liver was rotated outward with its visceral surface deployed anteriorly and upward. In the right thoracic cavity, anterior to the liver, were the loops of the intestine and the outlet of the stomach.

More than 30 years before, the patient had experienced an explosive trauma, which might have caused a rupture in the right dome of the diaphragm. A 70-year-old man, a smoker with a ten-year history of hypertension, was hospitalized with an increase in dyspnea, a cough with the discharge of purulent sputum, the feeling of heaviness behind the sternum. Chest radiograph revealed a high standing of the right dome of the diaphragm at the level of 3<sup>rd</sup> rib with a decrease in the volume of the right lung, and an increase in cardiac silhouette (cardiothoracic index 0.64). Computed tomography revealed a high standing of the right dome of the diaphragm as well as the compression of the middle and lower lobe of the right lung with the presence of compression atelectasis. The liver was rotated, displaced into the right thoracic cavity, the deformation of the inferior vena cava to the right was visualized due to the displacement and rotation of the liver. The consolidated fractures of 10<sup>th</sup>–12<sup>th</sup> ribs on the right were visualized. The patient had had a chest injury resulting from a traffic accident about 15 years before, with no X-ray examination having been conducted at that time.

**Conclusion.** In the case of left-sided diaphragm ruptures, which are much more frequent than the right-sided ones, the stomach, large and small intestines as well as spleen are displaced into the thoracic cavity. In the case of right-sided diaphragm ruptures, the liver and gallbladder are displaced into the thoracic cavity. Right-sided posttraumatic diaphragmatic hernias that are not diagnosed at the time of injury or trauma and continue to be asymptomatic for a number of years are very rare. The sensitivity and specificity of computed tomography for the diagnosis of diaphragm ruptures is 61–87 % and 72–100 %, respectively. In an acute period, the treatment of diaphragm ruptures is surgical. However, in long-term asymptomatic ruptures, expectant management is possible, particularly if the risk of surgical treatment is high.

**Keywords:** right-sided diaphragmatic hernia, computed tomography

**Conflict of interest.** The authors declare no conflict of interest.

**For citation:** Losik E.A., Fadeeva M.V., Shchegelsky V.V., Rzaev R.T., Stepanov A.V., Puzakov K.B., Skhirtladze M.R. Asymptomatic Post-Traumatic Rupture of the Right Diaphragm Dome. Russian Journal of Gastroenterology, Hepatology, Coloproctology. 2018;28(4):102–109. <https://doi.org/10.22416/1382-4376-2018-28-4-102-109>

Бессимптомно протекающие правосторонние посттравматические диафрагмальные грыжи встречаются очень редко. Как правило, они выявляются у пациентов, которые обследуются по поводу других заболеваний. Чаще встречаются левосторонние грыжи диафрагмы. В литературе описаны единичные случаи правосторонней диафрагмальной грыжи. В данной статье мы представляем 2 случая впервые выявленного посттравматического разрыва правого купола диафрагмы.

### Клиническое наблюдение № 1

В январе 2017 года в Клинику пропедевтики внутренних болезней, гастроэнтерологии и гепатологии им. В.Х. Василенко был госпитализирован пациент Ч., 61 года, офицер в отставке. Поводом для госпитализации послужило нарастание симптомов хронической сердечной недостаточности: одышка при небольшой физической нагрузке, приступы удушья в ночные часы, невозможность длительно находиться в горизонтальном положении, отеки нижних конечностей и выраженная общая слабость. В анамнезе у пациента длительное течение гипертонической болезни и перенесенный инфаркт миокарда с формированием аневризмы верхушки левого желудочка в возрасте 55 лет. При осмотре состояние пациента тяжелое. Обращало на себя внимание положение больного — вынужденное, с высоко поднятым головным концом кровати, бледность кожных покровов, акроцианоз, массивные отеки голеней и стоп, тахипноэ до 30 в мин. Определялось набухание шейных вен. При перкус-

сии легких справа ниже IV межреберья определялось притупление перкуторного звука, дыхание не проводилось. При аускультации легких в нижних отделах слева выслушивались застойные влажные мелкопузырчатые хрипы. Границы сердца были расширены влево, выслушивался акцент II тона над легочной артерией и ослабление I тона на верхушке, протодиастолический ритм галопа. Тоны сердца ритмичные с частотой 70 в мин., АД 110 и 70 мм рт. ст. При пальпации живота болезненности не определялось. Нижний край печени не пальпировался.

При рентгенографии органов грудной клетки инфильтративных и очаговых изменений выявлено не было (рис. 1). Определялось высокое расположение правого купола диафрагмы — на 3 ребра выше левого купола, за счет чего объем правого легкого уменьшен. Нижний отдел средостения смещен влево высоко расположенным правым куполом диафрагмы. Отмечено скопление газа в высоко расположенной (под правым куполом диафрагмы) печеночной кривизне ободочной кишки. Корни легких несколько расширены за счет сосудистых теней, структурны. Жидкости в плевральных полостях не выявлено. Сердце увеличено в поперечнике: кардиоторакальный индекс 0,52. Талия сердца скрыта корнем левого легкого, тень сосудистого пучка на уровне верхнего средостения расширена.

На снятой ЭКГ: синусовый ритм с частотой 59 уд. в минуту, PQ — 0,16, QRS — 0,09, QT — 0,40, отклонение ЭОС влево. В клиническом анализе крови значимых отклонений от нормы не выявлено (гемоглобин 137 г/л, лейкоциты

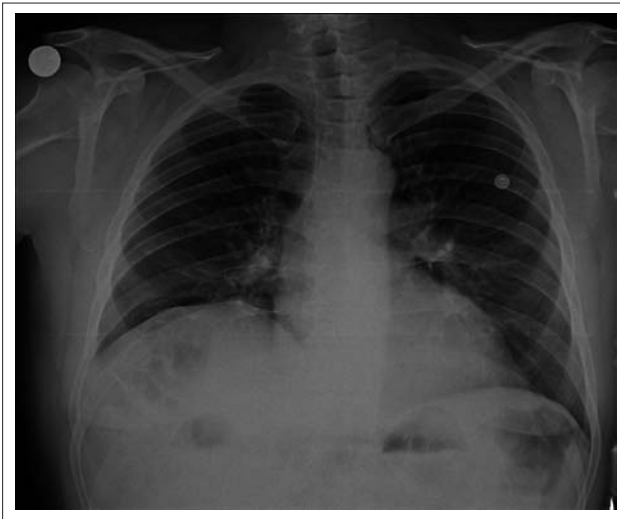

Рис. 1. Рентгенография органов грудной клетки в прямой проекции пациента Ч., 61 года. Высокое расположение правого купола диафрагмы с уменьшением объема правого легкого и смещением средостения влево. Увеличение размеров сердца

Fig. 1. Chest radiograph in the frontal projection, patient Ch., 61 years old. A high position of the right diaphragm dome with a decrease in the volume of the right lung and mediastinum displacement to the left is detected. Increased heart size

5,69 × 10<sup>9</sup>/л с неизменной лейкоцитарной формулой, тромбоциты 285 × 10<sup>9</sup>/л, СОЭ 7 мм/ч). По данным биохимического анализа крови определялись целевые показатели липидов на фоне терапии статинами (ОХС 4,1 ммоль/л, ЛПНП 1,2 ммоль/л), электролиты и гликемия не изменены, креатинин и печеночные трансаминазы, маркеры холестаза в норме (креатинин 0,92 мг/дл, СКФ 89,5 мл/мин, АЛТ 23 ед/л, АСТ 29 ед/л, билирубин общий 13,2 мкмоль/л).

При ЭхоКГ выявлена дилатация всех полостей сердца (размер левого предсердия до 6,5 см, правого — до 5,5 см, правый желудочек 3,5 см, конечный диастолический объем левого желудочка 234 мл). Толщина миокарда левого желудочка уменьшена до 0,6–0,7 см. Определялись зоны акинеза в базальных сегментах межжелудочковой перегородки и нижней стенки, фракция выброса левого желудочка снижена до 37 %, давление в легочной артерии повышено до 45 мм рт. ст.

При компьютерной томографии определялся дефект центральных отделов диафрагмы справа с сохранными фрагментами по периферии в дорзальных и вентральных отделах (рис. 2). Печень ротирована кнаружи, висцеральной поверхностью развернута кпереди и кверху, на этом фоне воздушность нижней и частично средней доли правого легкого снижена. Кроме этого, в правой грудной полости кпереди от печени располагаются петли кишечника, выходной отдел желудка (рис. 3). Сердце увеличено в размерах, расположено горизонтально.

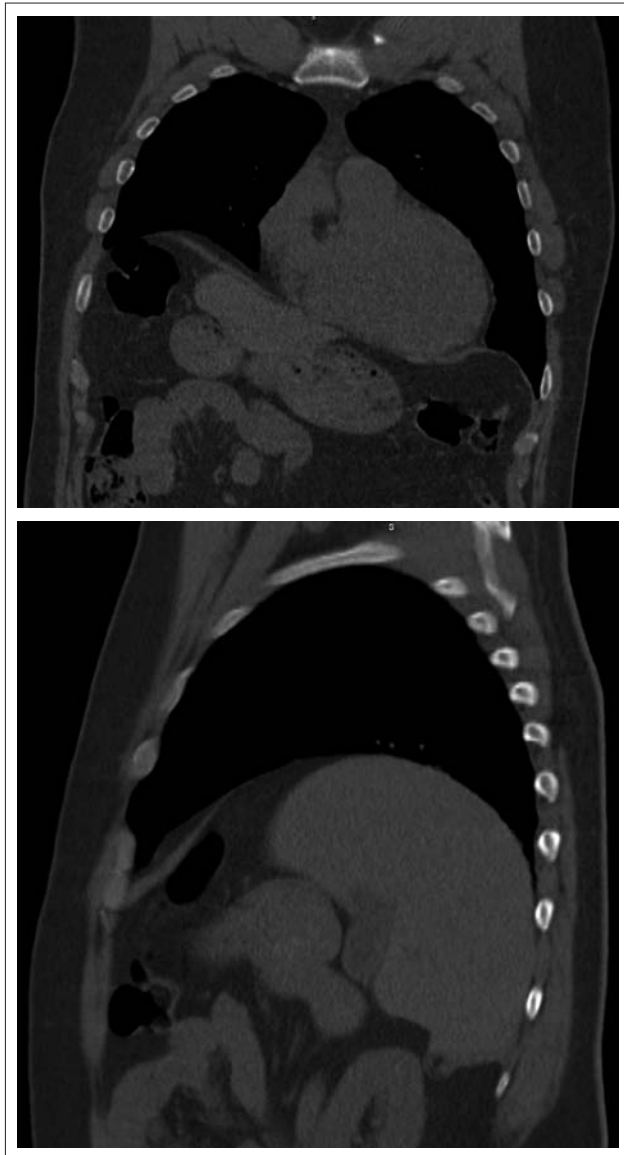


Рис 2. Компьютерная томограмма пациента Ч., 61 года. Фронтальный и сагиттальный срез. Разрыв правого купола диафрагмы. Слева во фронтальной плоскости определяются сохранные по периферии фрагменты диафрагмы. Справа в сагиттальной плоскости визуализируется ротированная печень, кпереди от печени — петли толстой кишки

Fig. 2. Computed tomogram of patient Ch., 61 years old. Frontal and sagittal sections. The rupture of the right dome of the diaphragm. Diaphragmatic fragments preserved on the periphery are defined in the frontal plane on the left. The rotated liver is visualized in the sagittal plane on the right; the loops of the large intestine are anterior to the liver

Определяются множественные кальцинаты по ходу коронарных артерий и аорты (рис. 4).

Таким образом, у пациента, госпитализированного по поводу декомпенсации хронической сердечной недостаточности, случайным образом выявлен разрыв правого купола диафрагмы. В анамнезе

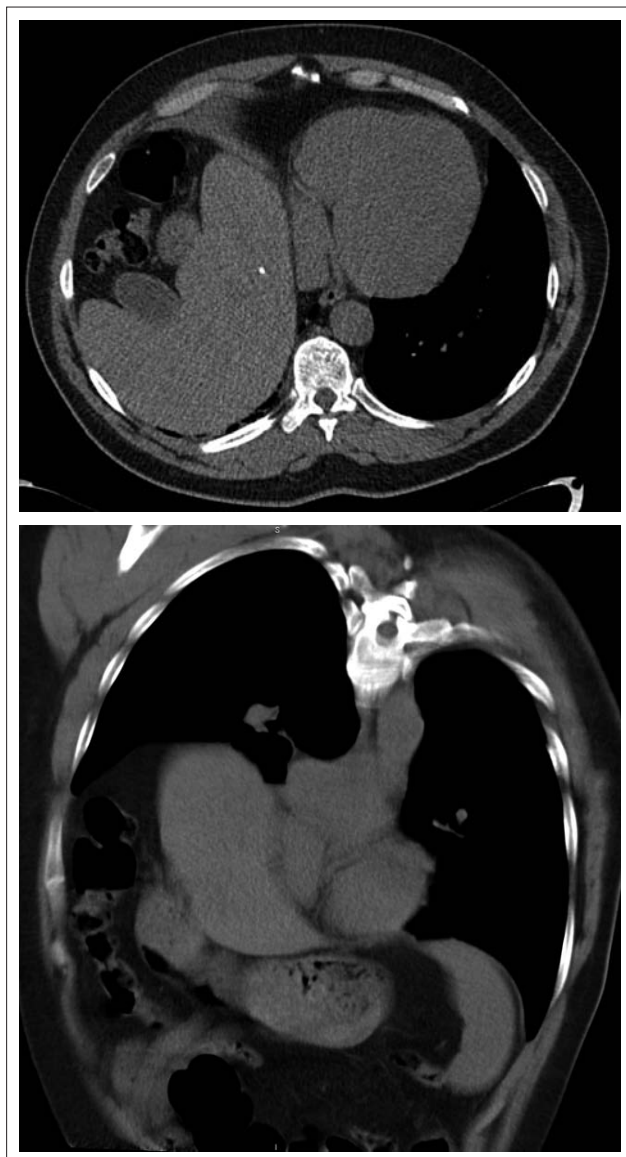


Рис. 3. Компьютерная томограмма пациента Ч., 61 года. Аксиальный срез и фронтальная реконструкция. Ротация печени, смещение органов брюшной полости. Слева: печень, ротированная висцеральной поверхностью кпереди. Справа: смещение выходного отдела желудка и печеночного изгиба толстой кишки с выходом их в правый гемиторакс

Fig. 3. Computed tomogram of patient Ch., 61 years old. Axial section and frontal reconstruction. Liver rotation, thoracic organ displacement. On the left: liver with its visceral surface rotated anteriorly. On the right: displacement of the outlet of the stomach and the hepatic flexure of the large intestine with their outlet into the right hemithorax

отсутствуют указания на резко возникшую одышку, что свидетельствует о длительном существовании посттравматического дефекта диафрагмы. Было выяснено, что более 30 лет назад у пациента имела место взрывная травма, которая и могла послужить причиной формирования разрыва правого купола диафрагмы.

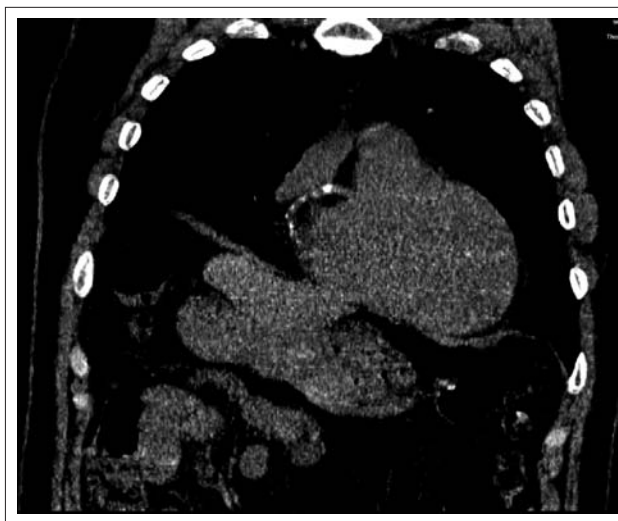

Рис. 4. Компьютерная томограмма пациента Ч., 61 года. Фронтальная реконструкция. Кардиомегалия, кальцинаты в проекции коронарных артерий. На томограммах определяется увеличение размеров сердца, множественные кальцинаты по ходу правой коронарной артерии

Fig. 4. Computed tomogram of patient Ch., 61 years old. Frontal reconstruction. Cardiomegaly, calcifications in the coronary artery projection. Increased heart size as well as multiple calcifications along the right coronary artery

## Клиническое наблюдение № 2

В октябре 2017 года в Клинику пропедевтики внутренних болезней, гастроэнтерологии и гепатологии им. В.Х. Василенко был госпитализирован пациент Ф., 70 лет, механизатор. Поводом для госпитализации послужила нарастающая одышка, кашель с отхождением гнойной мокроты, появление тяжести за грудиной и сердцебиений при небольшой физической нагрузке, общая слабость и быстрая утомляемость. В анамнезе у пациента курение более 50 лет по 1 пачке в день, малопродуктивный кашель беспокоит на протяжении последних 15 лет. Повышение артериального давления до 170 и 100 мм рт. ст. отмечает в течение последних 10 лет. До настоящей госпитализации стационарного лечения не проходил, регулярно терапии не получал. Ухудшение самочувствия в виде постепенного нарастания одышки при физической нагрузке, тяжести за грудиной и нарастания общей слабости отмечает в течение последних 3 месяцев. При осмотре состояние пациента тяжелое. Положение пациента вынужденное — ортопноэ. Кожные покровы бледные, умеренной влажности, отеки голеней и стоп. При перкуссии легких — коробочный звук, справа ниже середины лопатки — притупление, там же аускультативно дыхание не проводится. При аускультации дыхание жесткое, выслушивались рассеянные сухие хрипы в большом количестве по всем полям аускультации,

в базальных отделах слева влажные незвонкие мелкопузырчатые хрипы. Частота дыхания 32 в мин. Сатурация по пульсоксиметру 87 % при дыхании воздухом. Тоны сердца аритмичные, выслушивался акцент II тона на легочной артерии, ослабление I тона на верхушке. Частота сердечных сокращений 130–140 в минуту, дефицит пульса до 40 в мин. АД 130 и 100 мм рт. ст. При пальпации живота болезненности не определялось. Нижний край печени не пальпировался.

При рентгенографии органов грудной клетки на амбулаторном этапе определялось высокое стояние правого купола диафрагмы (на уровне 3 ребра) с уменьшением объема правого легкого, увеличение тени сердца (кардиоторакальный индекс 0,64).

На снятой ЭКГ: неправильная форма трепетания предсердий с частотой сокращения желудочков 100–150 в минуту, QRS 0,08, QT 0,28, горизонтальное положение ЭОС, снижение вольтажа в стандартных отведениях.

В клиническом анализе крови значимых отклонений от нормы не выявлено (гемоглобин 139 г/л, лейкоциты  $6,04 \times 10^9$ /л с неизменной лейкоцитарной формулой, тромбоциты  $230 \times 10^9$ /л, СОЭ 6 мм/ч). По данным биохимического анализа крови выявлена дислипидемия (ОХС 6,4 ммоль/л, ЛПНП 4,2 ммоль/л, триглицериды 2,1 ммоль/л), повышение уровня креатинина до 1,43 мг/дл (СКФ 49,3 мл/мин), электролиты, гликемия и печеночные трансаминазы не изменены.

Гормоны щитовидной железы в пределах нормальных значений.

При ЭхоКГ выявлена дилатация всех полостей сердца (размер левого предсердия до 7,2 см, правого — до 5,8 см, правый желудочек 3,1 см, конечный диастолический объем левого желудочка 193 мл). Толщина миокарда левого желудочка увеличена до 1,1–1,2 см. Определялась асинхронное сокращение стенок левого желудочка на фоне трепетания предсердий со снижением фракции выброса левого желудочка до 29 % и повышением давления в легочной артерии до 50 мм рт. ст.

По данным КТ определяется высокое стояние правого купола диафрагмы (рис. 5). На этом фоне визуализируется компрессия средней и нижней доли правого легкого с наличием компрессионных ателектазов. В правой плевральной полости визуализируется жидкость толщиной до 14 мм. Бронхи правого легкого прослежены до уровня субсегментарных ветвей, стенки несколько уплотнены, местами деформированы, просветы свободны, трахея воздушна (рис. 6). В стенках коронарных артерий визуализируются кальцинированные бляшки (рис. 7). Печень обычной формы ротирована, смещена в правую грудную полость, визуализируется деформация нижней полой вены вправо за счет смещения и ротации печени (рис. 8). Контуры печени ровные, четкие, размеры не увеличены. Визуализируются консолидированные переломы 10–12 ребер справа (рис. 9).

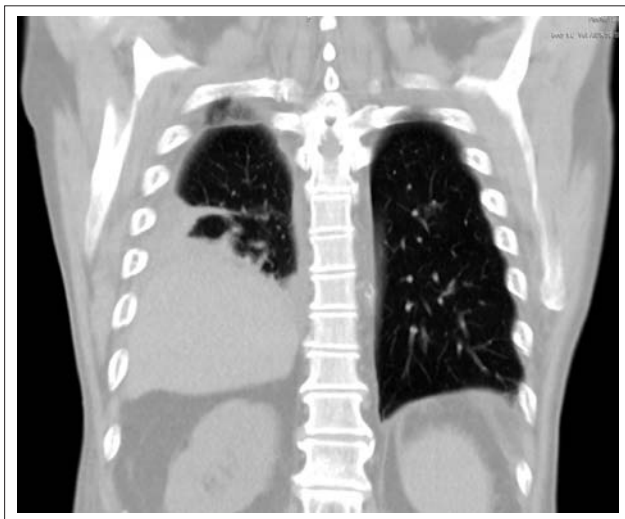


Рис. 5. Компьютерная томограмма пациента Ф., 70 лет. Фронтальная реконструкция. Определяется высокое расположение правого купола диафрагмы. Визуализируются субсегментарные компрессионные ателектазы средней и нижней доли правого легкого

Fig. 5. Computed tomogram of patient F., 70 years old. Frontal reconstruction. A high position of the right dome of the diaphragm is detected. Subsegmental compression atelectasis of the middle and lower lobes of the right lung are visualized

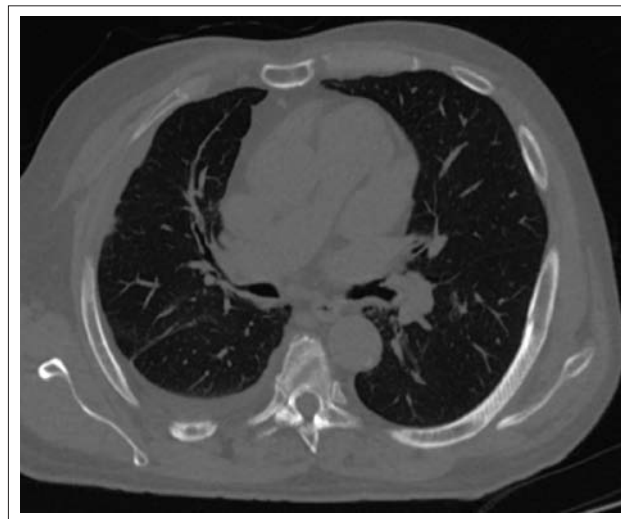


Рис. 6. Компьютерная томограмма пациента Ф., 70 лет. Аксиальный срез. Признаки хронического бронхита, правосторонний гидроторакс. Определяется уплотнение и незначительная деформация стенок бронхов правого легкого. В правой плевральной полости — незначительное количество жидкости

Fig. 6. Computed tomogram of patient F., 70 years old. Axial section. Signs of chronic bronchitis, right-sided hydrothorax. Induration and insignificant deformation of bronchial walls of the right lung is observed. Insignificant amount of fluid is found in right pleural cavity

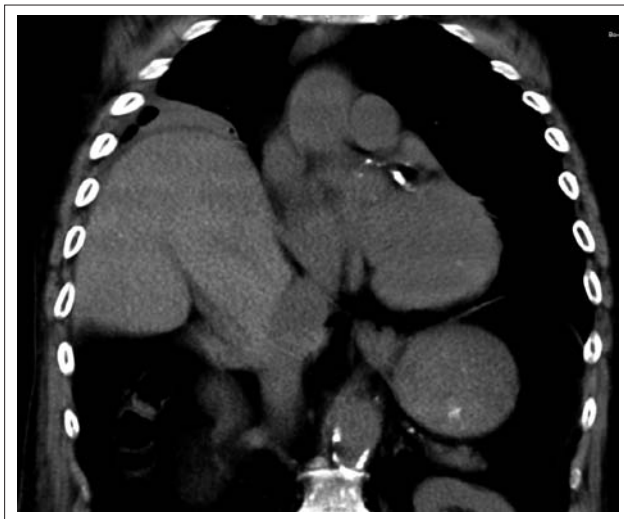


Рис. 7. Компьютерная томограмма пациента Ф., 70 лет. Фронтальная реконструкция. Смещение печени в правый гемиторакс, кальцинаты в проекции коронарных артерий

Fig. 7. Computed tomogram of patient F., 70 years old. Frontal reconstruction. Liver displacement to the right hemithorax, calcifications in the coronary artery projection

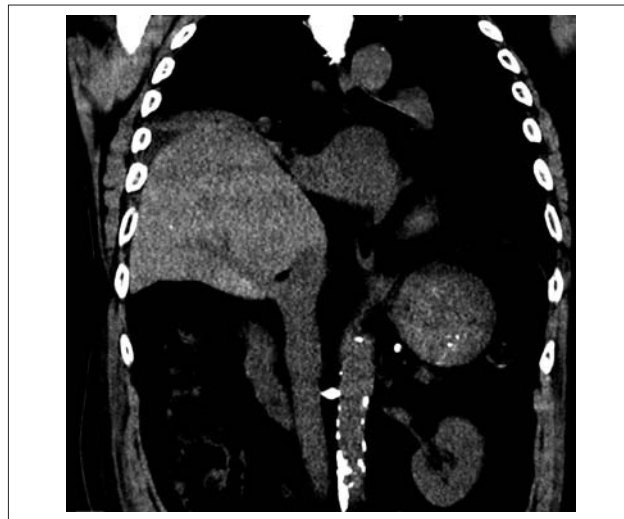


Рис. 8. Компьютерная томограмма пациента Ф., 70 лет. Фронтальная объемная реконструкция. Деформация нижней полой вены вправо за счет смещения и ротации печени, кальциноз брюшного отдела аорты

Fig. 8. Computed tomogram of patient F., 70 years old. Frontal 3D reconstruction. The deformation of the inferior vena cava to the right due to liver displacement and rotation; calcification of abdominal aortic region

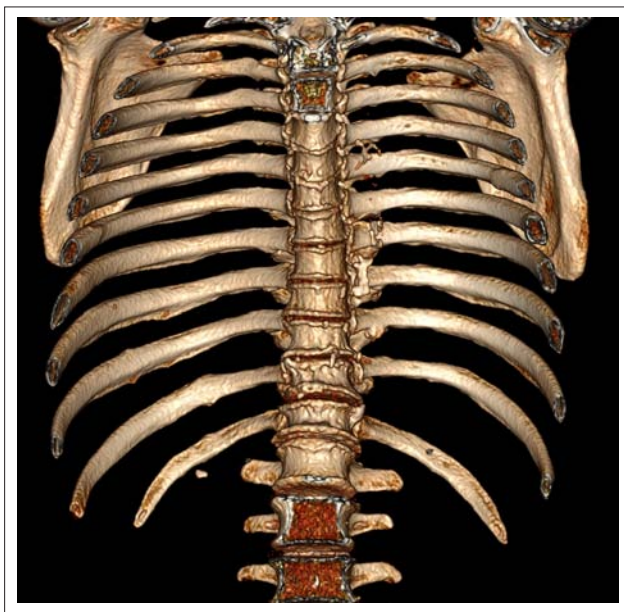

Рис. 9. Компьютерная томограмма пациента Ф., 70 лет. Объемная реконструкция. Определяются консолидированные переломы передних отрезков 10–12 ребер справа

Fig. 9. Computed tomogram of patient F., 70 years old. 3D reconstruction. The consolidated fractures of anterior segments of 10th-12th ribs on the right are defined

Таким образом, по результатам проведенного обследования у пациента были выявлены признаки вторичной дилатационной кардиомиопатии, вероятнее всего, ишемического генеза, хроническо-

го деформирующего бронхита в результате длительного табакокурения. Кроме того, обнаружен дефект правого купола диафрагмы и посттравматические изменения передних отрезков 10–12 ребер справа. В анамнезе пациента около 15 лет назад имела место автотравма с повреждением грудной клетки, однако госпитализации на тот момент не потребовалось и рентгенологическое исследование не проведено.

### Заключение

Среди закрытых травм груди и живота особое место занимают пациенты с повреждениями диафрагмы, которые встречаются в 0,5–5 % всех наблюдений сочетанных травм [1]. Как правило, встречаются разрывы левой половины диафрагмы, так как основная часть энергии удара приходится на печень, которая защищает правую половину диафрагмы [2, 3], разрыв же правого купола диафрагмы развивается лишь в 0,25–1 % случаев [4]. Редко наблюдают разрыв диафрагмы с двух сторон (не более 10 % случаев). Еще реже встречаются множественные повреждения диафрагмы. Разрыв чаще возникает на границе между мышечной и сухожильной частями и может приводить к перемещению органов брюшной полости в грудную полость. При левосторонних разрывах в грудную полость чаще смещаются желудок, толстая, тонкая кишка и селезенка; при правосторонних — печень, желчный пузырь. Такое перемещение опасно возможным ущемлением внутренних органов с развитием ишемии. Основными причинами посттрав-

матического разрыва диафрагмы служат тупая травма живота и проникающие ранения [5].

При травмах с разрывом диафрагмы летальность в остром периоде достигает 70 %, что свидетельствует о тяжести полученных повреждений [6, 7]. Осложнениями являются дислокация и ущемление органов брюшной полости, разрывы полых органов с развитием пневмо- и гемоторакса, смещение средостения, ателектаз легкого [3, 8]. Чаще всего данное осложнение диагностируется сразу после травмы, однако в литературе встречаются случаи и позднего выявления разрыва диафрагмы [9]. В острый период после травмы на первый план обычно выходят симптомы повреждения других органов, в связи с чем разрыв диафрагмы часто выявляется интраоперационно при ревизии брюшной полости. Однако у большинства пациентов можно отметить такие неспецифические жалобы, как боль в грудной клетке, кашель, одышка [10]. Разрывы диафрагмы чаще всего выявляются сразу после травмы в течение первых 6 часов (90,5 %), поздние случаи выявления встречаются значительно реже (более 3 лет после травмы — в 2,8 % случаев) [11].

Основным методом диагностики является рентгенологическое исследование и компьютерная томография (КТ) [12]. По данным различных исследований, чувствительность КТ для диагностики разрыва диафрагмы составляет 61–87 %, специфичность же — 72–100 % [13].

В остром периоде лечение разрывов диафрагмы — хирургическое. Однако при длительно существующих асимптоматических разрывах возможна выжидательная тактика, если риск хирургического лечения высок [14].

В клинике внутренних болезней разрывы диафрагмы встречаются крайне редко, являясь прерогативой отделений хирургического профиля. В данной статье описаны два случая впервые выявленного разрыва правого купола диафрагмы у пациентов с наличием тупой травмы живота более 10 лет назад. Поводом для госпитализации послужила декомпенсация хронической сердечной недостаточности со сниженной фракцией выброса, а также обострение хронического обструктивного бронхита во втором наблюдении. Стоит отметить, что возникновение одышки у пациентов не связано с периодом появления травмы. Одышка появлялась значительно позднее по мере развития хронической сердечной недостаточности. При обзорной рентгенографии органов грудной клетки в обоих случаях определялось высокое стояние правого купола диафрагмы, и только проведение компьютерной томографии позволило выявить разрыв диафрагмы со смещением органов брюшной полости. Хирургическое лечение в виде восстановления целостности диафрагмы в настоящее время указанным пациентам возможно лишь по витальным показаниям в связи с наличием тяжелых сопутствующих заболеваний.

### Литература / References

1. Stagnitti F., Corona F., Tiberi F., De Pascalis R., Schil-laci M., Costantini F., Natalini E. Traumatic lesions of the diaphragm. *Il Giornale di chirurgia*. 2004;25:276–8.
2. Patselas T.N., Gallagher E.G. The diagnostic dilemma of diaphragm injury. *Am Surg*. 2002;68(7):633–9.
3. Lugarinho-Monteiro M.T., Pereira L., Seco C. Chronic hepatothorax due to right diaphragmatic rupture: an anesthetic challenge in a rare case. *Rev Bras Anesthesiol*. 2016;16:33–7.
4. Peker Y., Tatar F., Kahya M.C., et al. Dislocation of three segments of the liver due to hernia of the right diaphragm: report of a case and review of the literature. *Hernia*. 2007;11:63–5.
5. Caroline C., Sakorafas L.U. Delayed Presentation of Traumatic Right-Sided Diaphragmatic Hernia after Abdominoplasty. *Case Reports in Surgery*. 2014;2014. DOI: 10.1155/2014/949531. Article ID 949531.
6. Matsevych O.Y. Blunt diaphragmatic rupture: four year's experience. *Hernia*. 2008;12(1):73–8.
7. Mihos P., Potaris K., Gakidis J., Paraskevopoulos J., Varvatsoulis P., Gougoutas B., Papadakis G., Lapidakis E. Injury. Traumatic rupture of the diaphragm: experience with 65 patients. *Injury*. 2003;34(3):169–72.
8. Shackleton K.L., Stewart E.T., Taylor A.J. Traumatic diaphragmatic injuries: spectrum of radiographic findings. *RadioGraphics*. 1998;18(1):49–59.
9. Shreck G.L., Toalson T.W. Delayed presentation of traumatic rupture of the diaphragm. *J Okla State Med Assoc*. 2003;96(4):181–3.
10. Rashid F., Chakrabarty M.M., Singh R., Iftikhar S. A review on delayed presentation of diaphragmatic rupture. *World Journal of Emergency Surgery*. 2009;4:32.
11. Hanna W., Ferri L., Fata P., Razeq T., Mulder D. The current status of traumatic diaphragmatic injury: Lessons learned from 105 patients over 13 years. *Ann Thorac Surg*. 2008;85:1044–8.
12. Ganie F.A., Lone H., Lone G.N., et al. Delayed Presentation of Traumatic Diaphragmatic Hernia: a Diagnosis of Suspicion with Increased Morbidity and Mortality. *Trauma Monthly*. 2013;18(1):12–6.
13. Panda A., Kumar A., Gamanagatti S., Patil A., Kumar S., Gupta A. Traumatic diaphragmatic injury: a review of CT signs and the difference between blunt and penetrating injury. *Diagn Interv Radiol*. 2014;20(2):121–8.
14. Takahashi R., Akamoto S., Nagao M., et al. Follow-up of asymptomatic adult diaphragmatic hernia: should patients with this condition undergo immediate operation? A report of two cases. *Surgical Case Reports*. 2016;2(1):95.

**Сведения об авторах**

**Лосик Екатерина Александровна\*** — врач отделения кардиологии Клиники пропедевтики внутренних болезней, гастроэнтерологии и гепатологии им. В.Х. Василенко, ФГАОУ ВО «Первый Московский государственный медицинский университет им. И.М. Сеченова» (Сеченовский университет) Министерства здравоохранения Российской Федерации. Контактная информация: kollezione@yandex.ru; 119991, г. Москва, ул. Погодинская, д. 1, стр. 1.

**Фадеева Мария Владимировна** — врач-кардиолог кардиологического отделения УКБ № 2, ФГАОУ ВО «Первый Московский государственный медицинский университет им. И.М. Сеченова» (Сеченовский университет) Министерства здравоохранения Российской Федерации. Контактная информация: maria.fad@yandex.ru; 119991, г. Москва, ул. Погодинская, д. 1, стр. 1.

**Щегельский Владислав Владимирович** — врач-рентгенолог отделения лучевой диагностики УКБ № 2, ФГАОУ ВО «Первый Московский государственный медицинский университет им. И.М. Сеченова» (Сеченовский университет) Министерства здравоохранения Российской Федерации. Контактная информация: mrict@mail.ru; 119991, г. Москва, ул. Погодинская, д. 1, стр. 1.

**Рзаев Рамин Теймурханович** — кандидат медицинских наук, врач-рентгенолог отделения лучевой диагностики УКБ № 2, ФГАОУ ВО «Первый Московский государственный медицинский университет им. И.М. Сеченова» (Сеченовский университет) Министерства здравоохранения Российской Федерации. Контактная информация: ramir-rz@mail.ru; 119991, г. Москва, ул. Погодинская, д. 1, стр. 1.

**Степанов Александр Владимирович** — кандидат медицинских наук, врач-рентгенолог отделения лучевой диагностики УКБ № 2, ФГАОУ ВО «Первый Московский государственный медицинский университет им. И.М. Сеченова» (Сеченовский университет) Министерства здравоохранения Российской Федерации. Контактная информация: mrict@mail.ru; 119991, г. Москва, ул. Погодинская, д. 1, стр. 1.

**Пузаков Кирилл Борисович** — кандидат медицинских наук, заведующий отделением лучевой диагностики УКБ № 2, ФГАОУ ВО «Первый Московский государственный медицинский университет им. И.М. Сеченова» (Сеченовский университет) Министерства здравоохранения Российской Федерации. Контактная информация: mrict@mail.ru; 119991, г. Москва, ул. Погодинская, д. 1, стр. 1.

**Схиртладзе Манана Ревазовна** — кандидат медицинских наук, заведующая отделением кардиологии Клиники пропедевтики внутренних болезней, гастроэнтерологии и гепатологии им. В.Х. Василенко, ФГАОУ ВО «Первый Московский государственный медицинский университет им. И.М. Сеченова» (Сеченовский университет) Министерства здравоохранения Российской Федерации. Контактная информация: manana.sh@mail.ru; 119991, г. Москва, ул. Погодинская, д. 1, стр. 1.

**Information about the authors**

**Ekaterina A. Losik\*** — Physician, Cardiology Department of Vasilenko Clinic of Internal Disease Propedeutics, Gastroenterology and Hepatology, I.M. Sechenov First Moscow State Medical University (Sechenov University), Ministry of Healthcare of the Russian Federation. Contact information: kollezione@yandex.ru.

**Maria V. Fadeeva** — Cardiologist, Cardiology Department, University Clinical Hospital No. 2, I.M. Sechenov First Moscow State Medical University (Sechenov University), Ministry of Healthcare of the Russian Federation. Contact Information: maria.fad@yandex.ru.

**Vladislav V. Shegelsky** — Radiologist, Radiology Department, University Clinical Hospital No. 2, I.M. Sechenov First Moscow State Medical University (Sechenov University), Ministry of Healthcare of the Russian Federation. Contact Information: mrict@mail.ru.

**Ramin T. Rzaev** — Cand. Sci. (Med.), Radiologist, Radiology Department, University Clinical Hospital No. 2, I.M. Sechenov First Moscow State Medical University (Sechenov University), Ministry of Healthcare of the Russian Federation. Contact Information: ramir-rz@mail.ru.

**Aleksander V. Stepanov** — Cand. Sci. (Med.), Radiologist, Radiology Department, University Clinical Hospital No. 2, I.M. Sechenov First Moscow State Medical University (Sechenov University), Ministry of Healthcare of the Russian Federation. Contact Information: mrict@mail.ru.

**Kirill B. Puzakov** — Cand. Sci. (Med.), Head of the Radiology Department, University Clinical Hospital No. 2, I.M. Sechenov First Moscow State Medical University (Sechenov University), Ministry of Healthcare of the Russian Federation. Contact Information: mrict@mail.ru.

**Manana R. Skhirtladze** — Cand. Sci. (Med.), Head of the Cardiology Department, Vasilenko Clinic of Internal Disease Propedeutics, Gastroenterology and Hepatology, I.M. Sechenov First Moscow State Medical University (Sechenov University), Ministry of Healthcare of the Russian Federation. Contact information: manana.sh@mail.ru.

Поступила: 15.01.18

Received: 15.01.18

\* Автор, ответственный за переписку / Corresponding author