

А. А. Афаунов, А. В. Кузьменко, И. В. Басанкин, М. Ю. Агеев.
Шкала оценки риска неврологических осложнений хирургического лечения больных...

<https://doi.org/10.25207/1608-6228-2019-26-1-45-57>

ШКАЛА ОЦЕНКИ РИСКА НЕВРОЛОГИЧЕСКИХ ОСЛОЖНЕНИЙ ХИРУРГИЧЕСКОГО ЛЕЧЕНИЯ БОЛЬНЫХ С ПОСТТРАВМАТИЧЕСКИМИ ДЕФОРМАЦИЯМИ ГРУДНОГО И ПОЯСНИЧНОГО ОТДЕЛОВ ПОЗВОНОЧНИКА

А. А. Афаунов^{1,*}, А. В. Кузьменко², И. В. Басанкин², М. Ю. Агеев¹

¹ Федеральное государственное бюджетное образовательное учреждение высшего образования «Кубанский государственный медицинский университет» Министерства здравоохранения Российской Федерации, ул. им. Митрофана Седина, д. 4, г. Краснодар, 350063, Россия

² Государственное бюджетное учреждение здравоохранения «Научно-исследовательский институт — Краевая клиническая больница № 1 им. профессора С.В. Очаповского» Министерства здравоохранения Краснодарского края, ул. 1 Мая, д. 167, г. Краснодар, 350901, Россия

Аннотация

Цель. Разработать и предложить шкалу оценки риска возникновения неврологических осложнений в результате хирургического лечения больных с посттравматическими деформациями грудного и поясничного отделов позвоночника.

Материалы и методы. Проведен анализ лечения 124 пациентов (70 мужчин и 54 женщины) возрастом 18–54 года с посттравматическими деформациями грудного и поясничного отделов позвоночника. Пациенты оперированы в период 2003–2017 гг. Повторные операции выполнены в сроки от 6 месяцев до 14 лет после получения травмы. В 63 случаях деформация позвоночника являлась следствием неудачного хирургического лечения, в 61 случае — диагностических ошибок и/или проведении неадекватного консервативного лечения.

Результаты. Анализ клинического материала позволил выделить факторы, оказывающие влияние на возможность возникновения неврологических осложнений, и 46 оценочных вариантов градации риска.

Заключение. Предложенная шкала может быть основой экспресс-оценки риска неврологических осложнений хирургического лечения больных с посттравматическими деформациями грудного и поясничного отделов позвоночника.

Ключевые слова: позвоночник, осложнения, посттравматическая деформация, классификация, неврологический дефицит, шкала

Конфликт интересов: авторы заявили об отсутствии конфликта интересов.

Для цитирования: Афаунов А.А., Кузьменко А.В., Басанкин И.В., Агеев М.Ю. Шкала оценки риска неврологических осложнений хирургического лечения больных с посттравматическими деформациями грудного и поясничного отделов позвоночника. *Кубанский научный медицинский вестник*. 2019; 26(1): 45–57. <https://doi.org/10.25207/1608-6228-2019-26-1-45-57>

Поступила 17.11.2018

Принята после доработки 17.11.2018

Опубликована 25.02.2019

PREVALENCE OF EARLY CERVICAL OSTEOCHONDROSIS RISK ASSESSMENT SCALE OF THE NEUROLOGICAL COMPLICATIONS OF SURGICAL TREATMENT IN PATIENTS WITH THE POST-TRAUMATIC DEFORMATIONS OF THE THORACIC AND LUMBAR SPINE

Asker A. Afaunov^{1,*}, Aleksandr V. Kuz'menko², Igor' V. Basankin², Mikhail Yu. Ageev¹

¹ *Kuban State Medical University, Ministry of Healthcare of the Russian Federation, Mitrofana Sedina str., 4, Krasnodar, 350063, Russia*

² *Research Institute — Regional Clinical Hospital 1 n.a. prof. S.V Ochapovsky, Ministry of Healthcare of Krasnodar Krai, 1 Maya str., 167, Krasnodar, 350091, Russia*

Abstract

The aim is to develop and propose a scale for assessing the risk of neurological complications as a result of surgical treatment in patients with the post-traumatic deformations of the thoracic and lumbar spine.

Materials and methods. An analysis of the treatment of 124 patients (70 men and 54 women) aged 18–54 with post-traumatic deformations of the thoracic and lumbar spine was carried out. The patients were operated during the 2003–2017 period. Repeated surgeries were performed after the period from 6 months to 14 years after injury. In 63 cases, spinal deformation was the result of unsuccessful surgical treatment, while 61 cases were due to diagnostic errors and/or inadequate conservative treatment.

Results. The analysis of the clinical data identified factors affecting the manifestation of neurological complications, as well as 46 assessment options for risk gradation.

Conclusion. The proposed scale can be used for a rapid assessment of the risk of neurological complications of surgical treatment of patients with the post-traumatic deformations of the thoracic and lumbar spine.

Keywords: spine, complications, post-traumatic deformation, classification, neurologic deficit, scale

Conflict of interest: the authors declare no conflict of interest.

For citation: Afaunov A.A., Kuz'menko A.V., Basankin I.V., Ageev M.Yu. Risk Assessment Scale of the Neurological Complications of Surgical Treatment in Patients with the Post-Traumatic Deformations of the Thoracic and Lumbar Spine. *Kubanskii Nauchnyi Meditsinskii Vestnik*. 2019; 26 (1): 45–57 (In Russ., English abstract). <https://doi.org/10.25207/1608-6228-2019-26-1-45-57>

Submitted 17.11.2018

Revised 17.11.2018

Published 25.02.2019

Введение

Несмотря на значительные успехи в современной хирургической вертебрологии, ряд пациентов с повреждениями позвоночника по объективным или субъективным причинам получает хирургическое лечение несвоевременно. Патологическое состояние поврежденных позвоночно-двигательных сегментов (ПДС) в поздние сроки после травмы существенно отличается от их состояния в остром посттравматическом периоде. Это обусловлено усугублением первоначальных смещений, формированием фиброзного и костно-фиброзного блока или костного сращения в травмированных ПДС, приводящих к фиксации позвонков в порочном положении. В случаях неудачно проведенных операций наличие нестабильных металлоконструкций и хирургически измененные анатомические взаимоотношения создают дополнительные трудности.

Не остается без изменений и неврологический статус больных. Первоначально изолированная травма позвоночника по мере развития деформации может осложниться прогрессирующим неврологическим дефицитом. Имевший место и регрессировавший неврологический дефицит также может усугубляться по мере ухудшения спондилометрических параметров травмированных ПДС. Формирующиеся таким образом посттравматические деформации, как правило, требуют применения более сложных технических и тактических приемов, неизбежно увеличивающих травматичность операций и хирургический риск.

При лечении больных с повреждениями позвоночника и их последствиями одной из важнейших составляющих общего хирургического риска является угроза появления или усугубления вертеброгенного неврологического дефицита. Очевидно, что ухудшение неврологического статуса после проведенной операции в субъективной оценке больного может перечеркнуть самый безупречный ортопедический результат лечения. Поэтому при планировании хирургического лечения больных с посттравматическими деформациями позвоночника кроме учета патологического состояния травмированных позвоночно-двигательных сегментов необходимо прогнозировать возможность изменения неврологического статуса как в сторону желаемого улучшения, так и возможного ухудшения. В настоящее время известно множество классификаций, систематизирующих повреждения грудного и поясничного отделов позвоночника, включая различные варианты повреждения опорных структур и степень дестабилизации

поврежденных позвоночно-двигательных сегментов и возникающий при травме вертеброгенный неврологический дефицит [1–9]. Однако на сегодняшний день не существует прогностических шкал для оценки хирургического риска по отношению к возможным нарушениям функции спинного мозга и корешков для операций, выполняемых на позвоночнике в поздние сроки после травмы.

Цель: предложить систему экспресс-оценки риска неврологических осложнений хирургического лечения больных с посттравматическими деформациями грудного и поясничного отделов позвоночника.

Материал и методы

В период 2003–2017 гг. пролечены 124 пациента с посттравматическими деформациями грудного и поясничного отделов позвоночника. Пациенты оперированы в период от 6 месяцев до 14 лет с момента получения травмы. В 63 случаях деформация являлась следствием неудачного хирургического лечения, в 61 случае — возникла вследствие ошибок при диагностике и/или проведении неадекватного консервативного лечения. Среди больных было 70 мужчин и 54 женщины в возрасте от 18 до 54 лет.

Повреждения на уровне T_6 – T_9 имел 21 пациент, T_{10} – L_1 — 71 пациент и L_2 – L_5 — 32 больных. У 64 человек имелось повреждение — 1 ПДС, у 55 — 2 ПДС, у 5 — 3 ПДС. Во время госпитализации все пациенты жаловались на боль в области травмированных ПДС. 39 пациентов изначально получили позвоночно-спинномозговую травму (ПСМТ). У 23 пациентов имелся неврологический дефицит, степень тяжести которого оценена по шкале Френкеля [1]. В 5 случаях неврологические осложнения были ятрогенного характера. Нижний парапарез изначально был у 15 пациентов, нарушение функции тазовых органов — у 6 пациентов, нижняя параплегия с нарушением функции тазовых органов — у 4 пациентов, радикулопатия без проводниковых нарушений — у 4 пациентов.

Определение спондилометрических показателей деформации проводилось общепринятыми методами [1–3], включая данные рентгенографии, КТ и МРТ. В 52 случаях (41,9%) из 124 имелась возможность достоверно классифицировать исходные повреждения. В 72 случаях (58%) исходные рентгенограммы представлены не были. В эту группу попали пациенты, оперированные в поздние сроки. Повреждения систематизировались по данным лучевого обследования в отдаленном периоде после травмы. В данном случае значительно увеличивалась

вероятность неточного определения вида изначального повреждения. Повреждения грудного и поясничного отделов позвоночника класси-

фицированы согласно TLICS: Thoraco-Lumbar Injury Classification and Severity score [10, 11], результаты представлены в табл. 1.

Таблица 1. Распределение исходных повреждений позвоночника в группе больных (по TLICS Thoraco-Lumbar Injury Classification and Severity score)

Table 1. Distribution of the original spinal injuries in the group of patients (according to TLICS Thoraco-Lumbar Injury Classification and Severity score)

Тип повреждения	А				В			С
	1	2	3	4	1	2	3	
Количество больных / %	-	4 / 7,7	9 / 17,3	11 / 21,1	4 / 7,7	3 / 5,8	-	21 / 40,4

При планировании лечения решались 4 основные задачи:

- устранить или предотвратить вертебро-медуллярный или вертебро-радикулярный конфликт;
- нормализовать анатомические взаимоотношения в поврежденных ПДС;
- выполнить стабилизацию травмированного отдела позвоночника;
- произвести костнопластическую реконструкцию передних отделов травмированных ПДС.

Для выполнения задач применялись системы транспедикулярной фиксации, включая аппараты внешней фиксации (АВФ), вентральные стабилизирующие системы, корригирующие межтеловые и телозамещающие импланты; применялись методики и техники вентральной и дорзальной мобилизации позвоночника (SPO, PSO, VCR, VCD).

Варианты лечения посттравматических деформаций грудного и поясничного отделов позвоночника различались тактически и технически. Проводя систематизацию, мы учитывали количество хирургических этапов, очередность выполнения дорзальных и вентральных хирургических вмешательств, способы декомпрессии дурального мешка, протяженность внутренней металлофиксации позвоночника, количество ПДС, вовлеченных в межтеловой спондилодез, способы и вероятность применения внешнего транспедикулярного остеосинтеза для выполнения предварительной репозиции и спинальных систем для дорзальной или вентральной внутренней стабилизации.

15 пациентам выполнены операции из заднего доступа (PSO или VCR с транспедикулярной фиксацией (ТПФ), в том числе — с удалением нестабильных металлоконструкций). 28 пациентам выполнены операции из переднего доступа (передняя мобилизация, корпорэктомия,

декомпрессия дурального мешка и корпородез с фиксацией вентральной металлоконструкцией), включая 19 пациентов с предварительной репозицией транспедикулярным АВФ. 19 пациентам проведены дорзовентральные хирургические вмешательства (ТПФ, включая предварительное удаление нестабильных металлоконструкций, передний спондилодез [8], а также дополнительную стабилизацию вентральными системами [12], у 15 пациентов выполнялась предварительная репозиция АВФ). 33 пациентам выполнено дорзовентро-дорзальное хирургическое вмешательство (дорзальная мобилизация, включая удаление задней металлоконструкции, вентральная мобилизация, передняя декомпрессия, корпородез, ТПФ. Из них 14 пациентам выполнена предварительная репозиция транспедикулярным АВФ, в том числе 14 пациентов с металлофиксацией 360 градусов). 29 пациентам выполнены вентро-дорзальные хирургические вмешательства (передняя мобилизация, декомпрессия, корпородез, ТПФ, включая 9 случаев лечения пациентов с предварительной репозицией АВФ).

Результаты

Полученные результаты лечения больных данной группы были изучены и опубликованы нами ранее [13, 14]. В проведенном исследовании мы систематизировали наиболее значимые неврологические и ортопедические признаки, характеризующие патологическое состояние травмированных ПДС в отдаленные сроки после травмы. Был проведен анализ возможного влияния этого состояния на хирургический риск предстоящего лечения по отношению к неврологическому статусу. Это позволило выделить три фактора, которые предопределяют возможность вертеброгенных неврологических осложнений хирургических вмешательств.

При этом необходимо пояснить, что выделенные нами факторы не предусматривают систематизацию всего многообразия признаков,

характеризующих состояние неврологических функций в позднем периоде ПСМТ. Для этого существует достаточное количество классификаций, предлагающих балльную оценку нарушения как моторных, так и сенсорных функций [1]. Также мы не рассматриваем сами хирургические вмешательства или их этапы, которые могут быть малотравматичными или высокотравматичными и рискованными [15–17]. В нашей работе рассматривается само состояние больного, а точнее, анатомическое и функциональное состояние травмированных ПДС, спинного мозга и корешков в поздние сроки после травмы, оказывающее влияние на риск предстоящего хирургического лечения по отношению к неврологическому статусу. Таким образом, ниже перечислены основные факторы, предопределяющие, по нашему мнению, возможность неврологических осложнений при операциях на позвоночнике в поздние сроки после травмы:

1 — функциональное состояние спинного мозга и корешков на уровне повреждения позвоночника на момент предстоящего хирургического лечения;

2 — анатомическое состояние позвоночного канала на уровне посттравматической деформации в плане его стеноза;

3 — локализация деформации, т.е. уровень ее расположения на позвоночном столбе.

Каждый из перечисленных факторов влияет на риск неврологических осложнений, но степень этого влияния может быть различной. То есть каждый из трех указанных факторов может иметь несколько градаций по возможному влиянию на риск развития неврологических осложнений. Так, по первому фактору — функциональному состоянию спинного мозга и корешков на уровне повреждения позвоночника на момент предстоящего хирургического лечения потен-

циальная возможность нанести ущерб неврологическому статусу пациента при выполнении операции может отсутствовать (риск градации «0»), быть малой (градация «1»), средней (градация «2») или большой (градация «3»). С учетом такого построения неврологические параметры, характеризующие функциональное состояние спинного мозга и корешков на уровне повреждения позвоночника и определяющие степень хирургического риска неврологических осложнений, выстраиваются в неожиданной, на первый взгляд, последовательности (табл. 2).

На первое место, в градацию «0», попадают наиболее простые и понятные для хирурга ситуации, не имеющие хирургического риска по отношению к неврологическому статусу, которые присутствуют при грубом необратимом посттравматическом неврологическом дефиците (НД). Казалось бы, что это не совсем логично. Это тяжелые спинальные пациенты с неблагоприятным неврологическим прогнозом. Но в плане предстоящего оперативного вмешательства по поводу посттравматической деформации именно эта градация является наиболее простой для хирурга, так как очевидно, что при полном необратимом повреждении спинного мозга предстоящая операция, даже выполненная безупречно, не нанесет ущерб имеющемуся неврологическому статусу, соответствующему категории А по шкале Френкеля. В то же время у таких больных невозможно рассчитывать на улучшение неврологических функций в послеоперационном периоде. То есть операции у этой категории больных в большинстве случаев выполняются только по ортопедическим показаниям. Более того, при наличии грубого посттравматического стеноза позвоночного канала хирург может воздержаться от выполнения полноценного ремоделирования, которое в ряде случаев является наиболее сложным и травматичным этапом операции.

Таблица 2. Градации хирургического риска в отношении неврологического статуса у больных с посттравматическими деформациями позвоночника, зависящего от функционального состояния спинного мозга и корешков на уровне повреждения

Table 2. Gradations of surgical risk in relation to the neurological status of patients with post-traumatic spinal deformations depending on the functional state of the spinal cord and roots at the level of damage

№	Хирургический риск по отношению к неврологическому статусу	Вертеброгенный неврологический дефицит (НД) на момент операции	Возможные изменения НД в результате хирургического лечения	
			усугубление	регресс
0	отсутствует	грубый необратимый НД	нет	нет
1	малый	быстро прогрессирующий НД	нет	да
2	средний	ограниченный НД, без существенной динамики	да	да
3	большой	отсутствие НД или регрессирующий НД	да	нет

Иная ситуация возникает в случае быстро прогрессирующего НД. Это бывает у пациентов с посттравматическими деформациями позвоночника в результате поздней декомпенсации функции спинного мозга из-за длительно существовавшего вертебротеллерного конфликта. Такие деформации мы классифицируем в градацию «1». В случаях, когда неврологический статус прогрессивно ухудшается с категории D по Френкелю до C, B или даже A, технические интраоперационные ошибки вряд ли как-то существенно ухудшат функцию спинного мозга. То есть хирургический риск операции по отношению к неврологическому статусу у таких пациентов невелик. В то же время, своевременная и правильно выполненная операция еще может остановить усугубление НД и, возможно, вернуть частично утраченные функции, что увеличивает ответственность хирурга в отношении неврологического прогноза. У этой категории больных, соответствующих градации «1», всегда имеются нейрохирургические показания к операциям, зачастую — неотложного характера.

Несколько больший хирургический риск по отношению к неврологическому статусу имеет место при лечении посттравматических деформаций, сопровождающихся умеренными нарушениями функции спинного мозга без существенной динамики в отдаленном периоде ПСМТ. Чаще тяжесть неврологических нарушений у таких больных соответствует категориям C или D по шкале Френкеля. Предстоящие операции могут иметь нейрохирургические показания не срочного характера. Степень риска в таких случаях мы ставим в градацию «2» как

среднюю, так как имеется очевидная угроза ятрогенного усугубления НД из-за технических погрешностей при выполнении операции.

Максимальная градация «3» соответствует большому хирургическому риску по отношению к неврологическому статусу при лечении посттравматических деформаций грудного или поясничного отделов позвоночника. К ней, по нашему мнению, относятся деформации, не сопровождающиеся неврологическими нарушениями на момент выполнения операции. Возникшие вследствие неосложненных повреждений позвоночника или вследствие ПСМТ с последующим полным или частичным значительным восстановлением функции спинного мозга на 2 и более градации по шкале Френкеля. В таких случаях на хирурге лежит максимальная ответственность за сохранность неврологических функций несмотря на то, что операция, как правило, выполняется только по ортопедическим показаниям.

Второй фактор, определяющий степень хирургического риска по отношению к неврологическому статусу больного, это анатомическое состояние позвоночного канала на уровне посттравматической деформации в плане его стеноза. Он также может быть различным в зависимости от непосредственных анатомических причин компрессии дурального мешка. Ниже мы приводим пять градаций возможного хирургического риска, обусловленного анатомическим состоянием позвоночного канала на уровне посттравматической деформации, которые предлагаем обозначать буквами латинского алфавита от A до E (табл. 3).

Таблица 3. Градации хирургического риска в отношении неврологического статуса у больных с посттравматическими деформациями позвоночника, зависящего от анатомических причин посттравматического стеноза позвоночного канала

Table 3. Gradations of surgical risk in relation to neurological status in patients with post-traumatic spinal deformations depending on the anatomical causes of post-traumatic stenosis of the spinal canal

Градация	Хирургический риск по отношению к неврологическому статусу	Характеристика посттравматического стеноза позвоночного канала
A	риска нет	клинически значимого стеноза нет
B	минимальный	стеноз вследствие вывиха позвонка
C	малый	стеноз провоцирует заднее сдавление
D	средний	стеноз провоцирует переднее сдавление
E	большой	циркулярный стеноз

Наибольший риск ятрогенного повреждения спинного мозга во время операции, соответствующий градации E, по нашему мнению, имеет место при циркулярной форме сдавления дурального мешка. При этом посттравматиче-

ский стеноз позвоночного канала обусловлен несколькими фрагментами тела, корней дужек и самими сломанными дужками. В таком случае на операции предполагается выполнение циркулярной декомпрессии (так называемая де-

компрессия 360°) из комбинированных передних и задних доступов к позвоночному каналу либо из одного заднего доступа со значительным разобщением позвоночного столба, его интраоперационной дестабилизацией и угрозой неконтролируемого одномоментного смещения на уровне оперативного вмешательства с повреждением спинного мозга.

Несколько менее рискованная ситуация, соответствующая градации D, имеет место при переднем сдавлении дурального мешка костными фрагментами тела сломанного позвонка. При этой форме сдавления приходится прибегать к передней декомпрессии. Это также достаточно сложный и травматичный этап операции, так как манипуляции проводятся в условиях ограниченной видимости дурального мешка с небольшим углом хирургического действия.

Меньший хирургический риск усугубления неврологической симптоматики, соответствующий градации C, имеет место при задней или заднебоковой форме сдавления дурального мешка при переломе дужек позвонков со смещением. Задняя декомпрессия в таких случаях предусматривает только ламинэктомию (табл. 3).

Еще менее выражен риск в отношении неврологического статуса при хирургическом

лечении посттравматических деформаций у пациентов со стенозом при вывихе или переломовывихе позвонка, когда декомпрессия дурального мешка может быть выполнена без вскрытия позвоночного канала, путем интраоперационной редукции смещенного позвонка без непосредственного контакта инструментария с дуральным мешком. Такая ситуация соответствует градации B (табл. 3).

И практически полностью отсутствует риск неврологических осложнений при хирургическом лечении больных с посттравматическими деформациями позвоночника без стеноза позвоночного канала или минимальным стенозом без клинических проявлений, не требующим выполнения декомпрессии. Такая ситуация соответствует градации A (табл. 3).

Еще одним фактором, влияющим на хирургический риск по отношению к неврологическому статусу, является исходный уровень повреждения позвоночного столба. Данный фактор связан с подвижностью позвоночника, наличием резервных пространств на различных уровнях, а также протяженностью спинного мозга и особенностью его кровоснабжения [18]. По этому фактору, на наш взгляд, возможно выделение 3 градаций, обозначаемых цифрами 1, 2 и 3 (табл. 4).

Таблица 4. Градации хирургического риска в отношении неврологического статуса у больных с посттравматическими деформациями позвоночника, зависящего от уровня исходного повреждения позвоночного столба
Table 4. Gradations of surgical risk in relation to neurological status in patients with post-traumatic spinal deformations depending on the level of the initial damage to the spinal column

Градации	Хирургический риск по отношению к неврологическому статусу	Уровень исходного повреждения позвоночного столба
1	малый	ниже позвонка L ₂
2	средний	от Th ₁₀ до L ₂
3	большой	выше позвонка Th9

Наибольший хирургический риск в отношении неврологических нарушений, соответствующий градации 3, отмечается на грудном уровне выше позвонка Th₉, где резервные пространства позвоночного канала минимальные. Несколько меньший риск, соответствующий градации 2, имеет место на уровне от Th₁₀ до L₂, где резервные пространства позвоночного канала больше. Ниже позвонка L₂ (уровень конского хвоста) хирургический риск неврологических нарушений минимальный, что связано со значительными резервными пространствами позвоночного канала, подвижностью корешков конского хвоста, возможностью их смещения без клинических проявлений. Он соответствует градации 1 (табл. 4).

Доля каждого из трех указанных выше факторов в общую степень риска неврологических осложнений предстоящей операции в каждом конкретном клиническом случае может быть различной. Для его предоперационной оценки необходимо последовательно определить градации всех трех факторов. В таблице 5 представлена шкала оценки риска неврологических осложнений хирургического лечения больных с посттравматическими деформациями грудного и поясничного отделов позвоночника, в основу которой положены все возможные сочетания градаций трех вышеописанных факторов. В сумме шкала дает 46 оценочных вариантов риска неврологических осложнений. Каждый из вариантов обозначаются индексом, состоящим

из трех символов. Первый символ — цифра от 0 до 3, указывает градацию риска, определяемого по функциональному состоянию спинного мозга и корешков. Второй символ — латинская буква от А до Е, указывает градацию риска, зависящую от характера и выраженности посттравматического стеноза позвоночного канала. Третий символ — цифра от 1 до 3, указывает градацию риска, зависящую от локализации исходного повреждения позвоночного столба. Исключением в обозначении индекса является градация 0, соответствующая отсутствию риска неврологических осложнений по функциональному состоянию спинного мозга в тех случаях, когда у больного имеет место нижняя параплегия с нарушением функции тазовых орга-

нов после грубого необратимого повреждения спинного мозга и (или) корешков. Очевидно, что в таких случаях в послеоперационном периоде ухудшение вертеброгенного неврологического статуса невозможно независимо от уровня повреждения позвоночника и наличия или отсутствия стеноза позвоночного канала. По этой причине индекс «0» не дополняется указанием градаций двух других факторов предлагаемой нами шкалы. Во всех остальных случаях индекс шкалы оценки риска неврологических осложнений хирургического лечения больных с посттравматическими деформациями грудного и поясничного отделов позвоночника будет состоять из трех символов «цифра-буква-цифра». Например 2С1 или 3В2 и т.д.

Таблица 5. Шкала оценки риска неврологических осложнений хирургического лечения больных с посттравматическими деформациями грудного и поясничного отделов позвоночника

Table 5. Risk assessment scale of neurological complications in the surgical treatment of patients with post-traumatic deformations of the thoracic and lumbar spine

Определяющие факторы	Градации															
	0			1			2			3						
Функциональное состояние спинного мозга и корешков	0			1			2			3						
Анатомические причины стеноза позвоночного канала	-	A	B	C	D	E	A	B	C	D	E	A	B	C	D	E
Уровень исходного повреждения позвоночного столба	-	1	1	1	1	1	1	1	1	1	1	1	1	1	1	1
		2	2	2	2	2	2	2	2	2	2	2	2	2	2	2
		3	3	3	3	3	3	3	3	3	3	3	3	3	3	3

Для демонстрации применения предложенной нами шкалы представляем следующие клинические примеры.

Больная Щ., 19 лет. Диагноз: Последствие сочетанной травмы головы, груди, конечностей, позвоночника. Посттравматическая деформация позвоночника на уровне L_1 . Левосторонний гемипарез, сгибательная контрактура левого коленного сустава, эквинусная деформация левой стопы. Срок с момента травмы 4,5 месяца. По представленным рентгенограммам (рис. 1А), КТ (рис. 1Б), и МРТ (рис. 1В) позвоночника больной определены спондилометрические параметры имеющейся деформации позвоночника. Локальный кифоз на уровне деформации 53 градуса. Травматический сколиоз на уровне L_1 — 22 градуса. Левосторонний латеролистез Th_{12} — 25%. Посттравматический стеноз позвоночного канала на уровне L_1 на 40–45%.

Сохраняющийся левосторонний гемипарез связан с последствиямишиба головного мозга. Вертеброгенный неврологический дефицит в течение последних трех месяцев имел

тенденцию к регрессу (градация 3). Стеноз позвоночного канала фрагментами сломанного тела L_1 провоцирует переднее сдавление дурального мешка (градация D). Исходное повреждение позвоночника локализовано на уровне $Th_{12}-L_1$ (градация 2).

Жалобы на постоянный локальный болевой синдром в проекции $Th_{12}-L_2$ и наличие грубой деформации позвоночника являются показанием к оперативному лечению. По предлагаемой нами шкале риск неврологических осложнений хирургического лечения в данном случае соответствует индексу 3D2.

Следующий клинический пример.

Больной С., 19 лет. Диагноз: Посттравматический дефект $Th_{12}-L_2$, кифотическая деформация позвоночника, состояние после корпородеза и вентральной стабилизации $Th_{11}-L_2$, перелом металлоконструкции, рецидив деформации. По представленным рентгенограммам (рис. 2А) и КТ (рис. 2Б) позвоночника определены спондилометрические параметры имеющейся деформации. Локальный кифоз на уровне $Th_{11}-L_2$ 62 градуса.

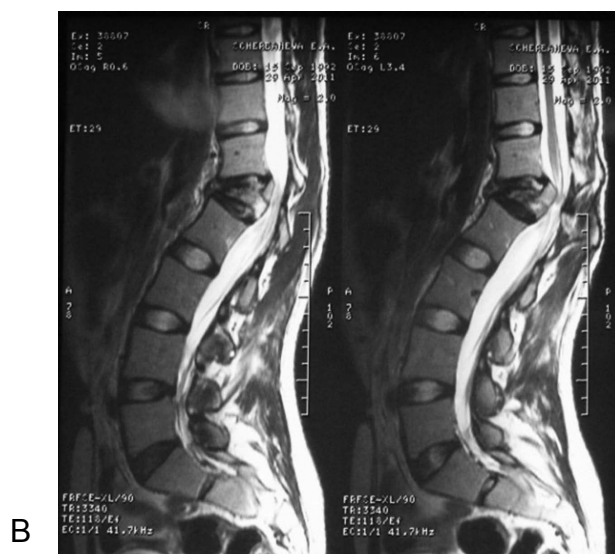
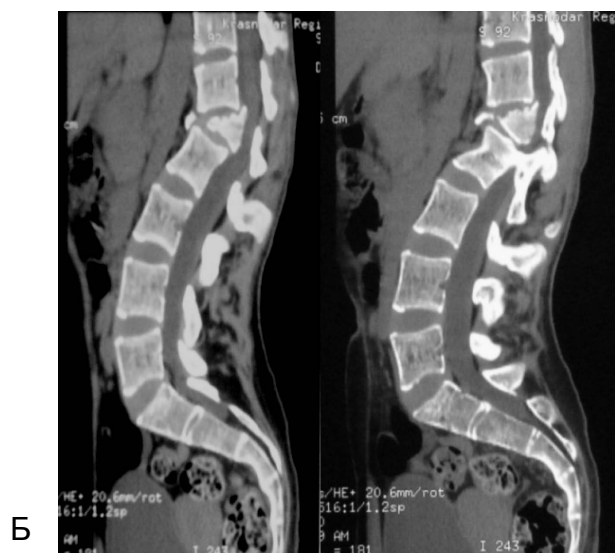
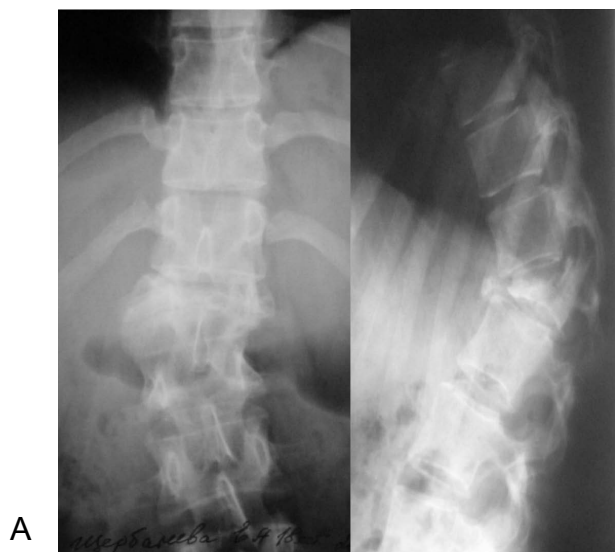
Рис. 1. Рентгенограммы, КТ и МРТ больной Ш., 19 лет.
Fig. 1. Radiographs, CT and MRT of a patient Sch., 19 years old.

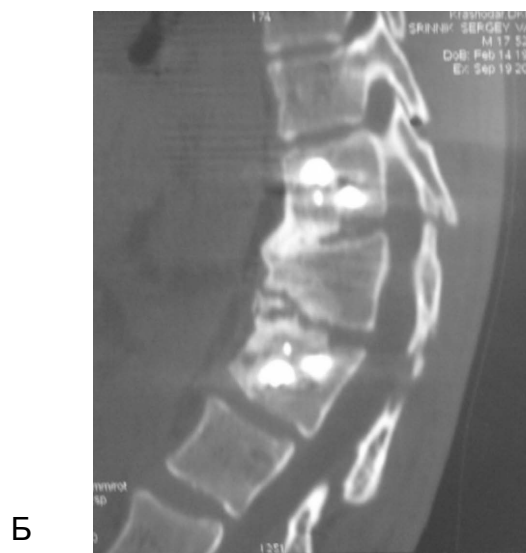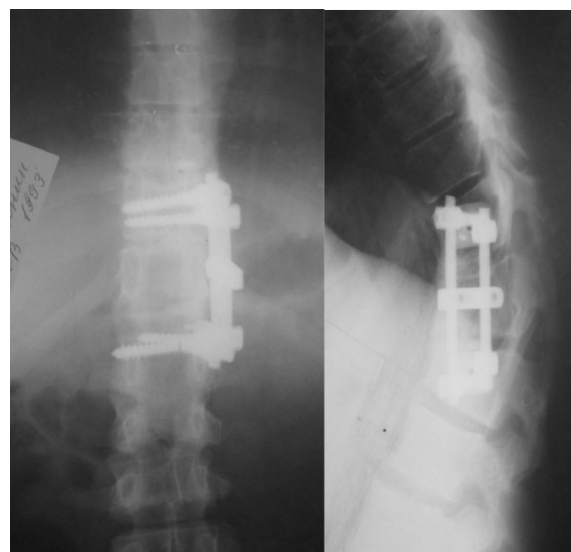


Рис. 2. Рентгенограммы и КТ больного С., 19 лет.
Fig. 2. Radiographs and CT of patient S., 19 years old.

Неврологического дефицита у больного нет (градация 3). Стеноза позвоночного канала нет (градация А). Деформация локализована на уровне Th₁₁-L₂ (градация 2). В связи с жалобами на локальный болевой синдром в проекции Th₁₁-L₂ и прогрессирующую деформацию позвоночника больному показано оперативное лечение. По предлагаемой нами шкале риск неврологических осложнений хирургического лечения в данном случае соответствует индексу 3А2.

Следующий клинический пример.

Больная З., 24 лет. Диагноз: ПСМТ, поздний период, прогрессирующая посттравматическая деформация позвоночника на уровне Th₁₀-Th₁₁, вывих Th₁₀, оскольчатый перелом тела Th₁₁, ушиб-размозжение спинного мозга

с синдромом полного нарушения проводимости, нижняя параплегия с нарушением функции тазовых органов. По представленным рентгенограммам (рис. 3А) и КТ (рис. 3Б) позвоночника определены спондилометрические параметры имеющейся деформации.

Локальный кифоз — 39 градусов; дислокация Th_{10} кпереди — 85%; уменьшение вертикального размера передней остеолигаментарной колонны на уровне сегмента Th_{10} – Th_{11} на 100%. Имеющая место у больной нижняя параплегия с нарушением функции тазовых органов предопределила градацию «0». В связи с жалобами на локальный болевой синдром в проекции Th_{11} – Th_{12} и прогрессирующую деформацию позвоночника больной показано оперативное лечение. По предлагаемой нами шкале риск неврологических осложнений хирургического лечения в данном случае соответствует индексу 0.

Обсуждение

В специальной литературе освещен вопрос хирургического риска при лечении больных с посттравматическими деформациями позвоночника [15–17]. Необходимо отметить, что в работах, посвященных этой проблеме, рассматривается риск, связанный с особенностями самих операций, а не особенностями состояния травмированного позвоночника, спинного мозга и корешков. В нашей работе предложена шкала, градации риска по отношению к неврологическому статусу в которой зависят от трех наиболее существенных факторов, определяющих анатомическое и функциональное состояние травмированных ПДС, спинного мозга и корешков в поздние сроки после травмы.

Степень хирургического риска предстоящего лечения по отношению к неврологическому статусу может быть систематизирована и обозначена индексом, соответствующим одному из 46 предложенных вариантов шкалы, независимо от характера и технических особенностей предстоящих операций. При этом в предложенной нами шкале доля каждого из трех анализируемых факторов, составляющих в сумме общий риск неврологических осложнений, анализируется и обозначается в индексе отдельно. Несомненно, шкала не может дать количественный прогноз вероятности возникновения осложнений в том или ином случае. Она указывает, в каком случае эта вероятность может быть больше или меньше и по какой причине. Реальный же процент хирургических осложнений зависит от большого количества обстоятельств, прежде всего — от опыта хирурга, выбранной тактики и техники выполнения операции.

Несомненно, степень хирургического риска по отношению к сохранности функции спинного мозга и корешков зависит от ряда других параметров, которые мы не рассматривали в данном исследовании. Среди них наличие и размеры очагов миелопатии, выраженность и протяженность эпидурального рубцово-спаечного процесса после травмы и ранее перенесенных оперативных вмешательств, опыт хирурга и оснащенность инструментарием и др. Они также могут быть учтены в предоперационном планировании.

Существующие на данный момент классификации повреждений позвоночника разрабатывались для решения практических задач, включая

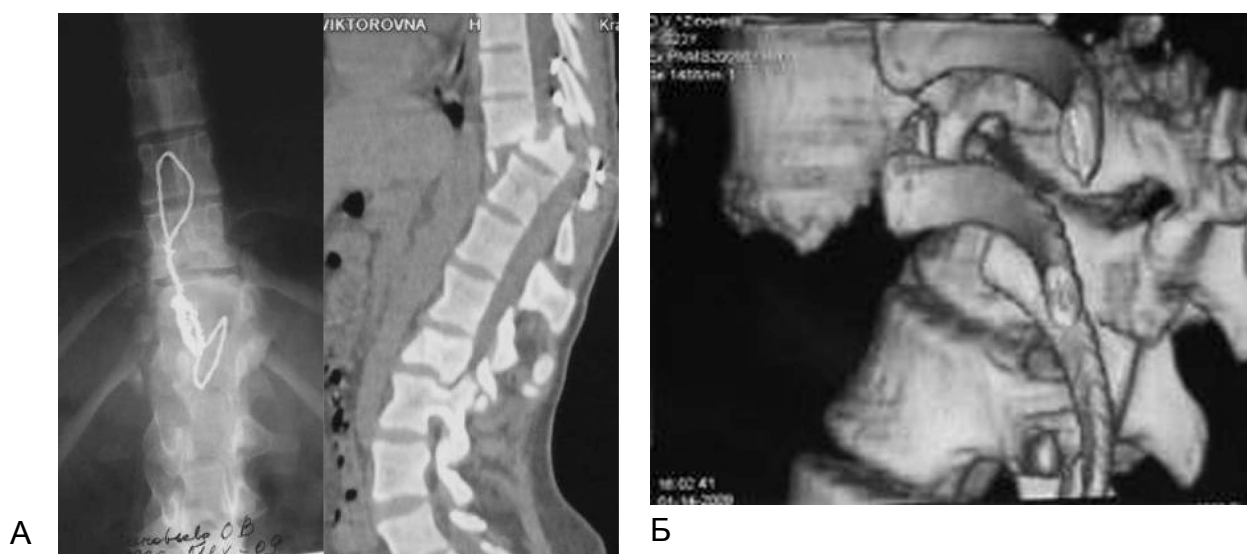

Рис. 3. Рентгенограммы и КТ больной З., 24 лет.
Fig. 3. Radiographs and CT of a patient Z., 24 years old.

предоперационное планирование, определение объема хирургического вмешательства, выбор способа коррекции и стабилизации позвоночника, в то же время решая вопрос архивации клинического материала [6–8, 10–12, 19, 20]. Предложенная нами шкала оценки риска неврологических осложнений хирургического лечения больных с посттравматическими деформациями грудного и поясничного отделов позвоночника также может обоснованно повлиять на выбор того или иного тактико-технического варианта лечения больных с посттравматическими деформациями позвоночника. При клинических ситуациях, соответствующих индексу «0», возможно применение любых, самых агрессивных способов мобилизации и коррекции анатомических взаимоотношений в травмированных ПДС, таких как PSO или VCR. При среднем или большом риске неврологических осложнений, соответствующим индексам, начинающимся с градации «2» и «3», целесообразно воздержаться от данных способов мобилизации и репозиции в пользу этапного хирургического лечения [21] или малотравматичной и безопасной коррекции АВФ [13, 14]. Так как очевидно, что в таких случаях ухудшение неврологического статуса после проведенной операции окажет несравнимо большее отрицательное воздействие на качество жизни больного, чем достигнутый положительный ортопедический результат.

В данном разделе мы лишь кратко обозначили потенциальную возможность обоснования выбора, в различных клинических ситуаци-

ях, разнообразных тактических и технических вариантов хирургического лечения больных с посттравматическими деформациями позвоночника. Возможно, специалисты, имеющие достаточный опыт в хирургии позвоночника, будут не согласны и предпочтут в представленных выше ситуациях другие тактические и технические подходы к лечению посттравматических деформаций. Тем не менее наличие шкалы оценки риска неврологических осложнений хирургического лечения больных с посттравматическими деформациями грудного и поясничного отделов позвоночника может быть еще одним инструментом для планирования операций у данной категории больных.

Заключение

Предложенная нами шкала может быть основой экспресс-оценки риска неврологических осложнений хирургического лечения больных с посттравматическими деформациями грудного и поясничного отделов позвоночника. Градации предложенной шкалы зависят только от функционального и анатомического состояния травмированных ПДС, спинного мозга и корешков в поздние сроки после травмы и не зависят от технических особенностей предстоящих операций. Шкала может быть предметом дискуссии заинтересованных специалистов, дополнить ортопедическую классификацию деформаций, а в дальнейшем быть основой для разработки и обоснования алгоритма хирургического лечения данной категории больных.

Список литературы

1. Белова А.Н., Щепетова О.Н. *Шкалы, тесты и опросники в медицинской реабилитации. Руководство для врачей и медицинских работников*. М.: Антидор; 2002: 439.
2. Макаревич С.В. *Спондилодез универсальным фиксатором грудного и поясничного отделов позвоночника. Пособие для врачей*. Минск: Юнипак; 2001: 74.
3. Ульрих Э.В., Мушкин А.Ю. *Вертебрология в терминах, цифрах, рисунках*. СПб: Элби-СПб; 2002: 123.
4. Aebi M. Classification of thoracolumbar fractures and dislocations. *Eur. Spine J.* 2010; 19 (Suppl 1): 2–7. DOI: 10.1007/s00586-009-1114-6
5. Denis F. The three column spine and its significance in the classification of acute thoracolumbar spinal injuries. *Spine.* 1983; 8(8): 817–831.
6. McCormack T., Karaiovic E., Gaines R.W. The load sharing classification of spine fractures. *Spine.* 1994; 19(15): 1741–1744.
7. Magerl F., Aebi M., Gertzbein S.D., Harms J., Nazarian S. A comprehensive classification of thoracic and lumbar injuries. *Eur. Spine J.* 1994; 3 (4): 184–201.
8. Vaccaro A.R., Lehman R.A. Jr, Hurlbert R.J. et al. A new classification of thoracolumbar injuries: the importance of injury morphology, the integrity of the posterior ligamentous complex, and neurologic status. *Spine.* 2005; 30(20): 2325–2333.
9. Vaccaro A.R., Oner C., Kepler C.K. et al. AOSpine thoracolumbar spine injury classification system: fracture description, neurological status, and key modifiers. *Spine.* 2013; 38(23): 2028–2037. DOI: 10.1097/BRS.0b013e3182a8a381
10. Kepler C.K., Vaccaro A.R., Koerner J.D. et al. Reliability analysis of the AOSpine thoracolumbar spine injury classification system by a worldwide group of naive spinal surgeons. *Eur. Spine J.* 2016; 25(4): 1082–1086. DOI: 10.1007/s00586-015-3765-9
11. Schnake K.J., Schroeder G.D., Vaccaro, A.R., Oner C. AOSpine classification systems (Subaxial, Tho-

- racolumbar). *J. Orthop. Trauma*. 2017; 31 (Suppl 4): S14–S23. DOI: 10.1097/BOT.0000000000000947
12. Kepler C.K., Vaccaro A.R., Schroeder G.D. et al. The thoracolumbar AOSpine injury score. *Global Spine J.* 2016; 6(4): 329–334. DOI: 10.1055/s-0035-1563610
 13. Афаунов А.А., Афаунов А.И., Полюховч Э.М. и др. Хирургическое лечение посттравматических деформаций грудного и поясничного отделов позвоночника. *Хирургия позвоночника*. 2007; 3: 8–15.
 14. Афаунов А.А., Басанкин И.В., Мишагин А.В., Кузьменко А.В., Тахмазян К.К. Ревизионные операции в хирургическом лечении повреждений грудного и поясничного отделов позвоночника. *Хирургия позвоночника*. 2015; 12(4): 8–16. DOI: 10.14531/ss2015.4.8-16
 15. Ленке Л., Боши-Аджей О., Ванг Я. *Остеотомии позвоночника*. Пер. с англ. М., СПб: БИНОМ, Мегалон; 2016: 232.
 16. Buchowski J.M., Bridwell K.H., Lenke L.G., Kuhns C.A., Lehman R.A. Jr, Kim Y.J. et al. Neurologic complications of lumbar pedicle subtraction osteotomy: a 10-year assessment. *Spine*. 2007; 32(20): 2245–2252. DOI: 10.1097/BRS.0b013e31814b2d52
 17. Smith J.S., Sansur C.A., Donaldson W.F. et al. Short term morbidity and mortality associated with correction of thoracolumbar fixed sagittal plane deformity: a report from the Scoliosis Research Society Morbidity and Mortality Committee. *Spine*. 2011; 36(12): 958–964. DOI: 10.1097/BRS.0b013e3181eabb26
 18. Тиссен Т.П. *Эндоваскулярное лечение артериовенозных мальформаций спинного мозга*. М.: ООО «Альянс Пресс»; 2006: 360.
 19. Дулаев А.К., Надулич К.А., Василевич С.В., Теремшонок А.В. Тактика хирургического лечения посттравматической кифотической деформации грудного отдела позвоночника. *Хирургия позвоночника*. 2005; 2: 20–29.
 20. Мишагин А.В., Афаунов А.А. Тактика лечения посттравматических деформаций нижнегрудного и поясничного отделов позвоночника. *Материалы VI съезда Ассоциации хирургов-вертебрологов «Вертебрология в России: перспективы, проблемы и пути решения»*, Краснодар, 29–30 мая 2015. Краснодар. 2015; 2: 83–88.
 21. Рерих В.В., Борзых К.О. Этапное хирургическое лечение посттравматических деформаций грудного и поясничного отделов позвоночника. *Хирургия позвоночника*. 2016; 13(4): 21–27. DOI: 10.14531/ss2016.4.21-27

References

1. Belova A.N., Shchepetova O.N. *Shkaly, testy i oprosniki v meditsinskoj reabilitatsii. Rukovodstvo dlya vrachei i meditsinskikh rabotnikov*. Moscow: Antidor; 2002: 439 (In Russ).
2. Makarevich S.V. *Spondilodez universal'nym fiksatorom grudnogo i poynasnichnogo otdelov pozvonochnika. Posobie dlya vrachei*. Minsk: Yunipak; 2001: 74 (In Russ).
3. Ul'rikh E.V., Mushkin A.Yu. *Vertebrologiya v terminakh, tsifrah, risunkakh*. Saint Peterburg: Elbi-SPb; 2002: 123 (In Russ).
4. Aebi M. Classification of thoracolumbar fractures and dislocations. *Eur. Spine J.* 2010; 19 (Suppl 1): 2–7. DOI: 10.1007/s00586-009-1114-6
5. Denis F. The three column spine and its significance in the classification of acute thoracolumbar spinal injuries. *Spine*. 1983; 8(8): 817–831.
6. McCormack T., Karaikovic E., Gaines R.W. The load sharing classification of spine fractures. *Spine*. 1994; 19(15): 1741–1744.
7. Magerl F., Aebi M., Gertzbein S.D., Harms J., Nazarian S. A comprehensive classification of thoracic and lumbar injuries. *Eur. Spine J.* 1994; 3(4): 184–201.
8. Vaccaro A.R., Lehman R.A. Jr, Hurlbert R.J. et al. A new classification of thoracolumbar injuries: the importance of injury morphology, the integrity of the posterior ligamentous complex, and neurologic status. *Spine*. 2005; 30(20): 2325–2333.
9. Vaccaro A.R., Oner C., Kepler C.K. et al. AOSpine thoracolumbar spine injury classification system: fracture description, neurological status, and key modifiers. *Spine*. 2013; 38(23): 2028–2037. DOI: 10.1097/BRS.0b013e3182a8a381
10. Kepler C.K., Vaccaro A.R., Koerner J.D. et al. Reliability analysis of the AOSpine thoracolumbar spine injury classification system by a worldwide group of naive spinal surgeons. *Eur. Spine J.* 2016; 25(4): 1082–1086. DOI: 10.1007/s00586-015-3765-9
11. Schnake K.J., Schroeder G.D., Vaccaro A.R., Oner C. AOSpine classification systems (Subaxial, Thoracolumbar). *J. Orthop. Trauma*. 2017; 31 (Suppl 4): S14–S23. DOI: 10.1097/BOT.0000000000000947
12. Kepler C.K., Vaccaro A.R., Schroeder G.D. et al. The thoracolumbar AOSpine injury score. *Global Spine J.* 2016; 6(4): 329–334. DOI: 10.1055/s-0035-1563610
13. Afaunov A.A., Afaunov A.I., Polyukhovch E.M. et al. Surgical treatment of posttraumatic deformities in the thoracic and lumbar spine. *Khirurgiya Pozvonochnika*. 2007; 3: 8–15 (In Russ., English abstract).
14. Afaunov A.A., Basanin I.V., Mishagin A.V., Kuz'menko A.V., Takhmazyan K.K. Revision procedures in the surgical treatment of thoracic and lumbar spine injuries. *Khirurgiya Pozvonochnika*. 2015; 12(4): 8–16 (In Russ., English abstract). DOI: 10.14531/ss2015.4.8-16

15. Lenke L., Boshi-Adzhei O., Vang Ya. *Osteotomii pozvonochnika*. Transl. from Engl. Moscow, Saint Petersburg: BINOM, Megapolis; 2016: 232 (In Russ.).
16. Buchowski J.M., Bridwell K.H., Lenke L.G., Kuhns C.A., Lehman R.A. Jr, Kim Y.J. et al. Neurologic complications of lumbar pedicle subtraction osteotomy: a 10-year assessment. *Spine*. 2007; 32(20): 2245–2252. DOI: 10.1097/BRS.0b013e31814b2d52
17. Smith J.S., Sansur C.A., Donaldson W.F. et al. Short term morbidity and mortality associated with correction of thoracolumbar fixed sagittal plane deformity: a report from the Scoliosis Research Society Morbidity and Mortality Committee. *Spine*. 2011; 36(12): 958–964. DOI: 10.1097/BRS.0b013e3181eabb26
18. Tissen T.P. *Endovaskulyarnoe lechenie arteriovenoznykh mal'formatsii spinnogo mozga*. Moscow: ООО "Al'yans Press"; 2006: 360 (In Russ).
19. Dulaev A.K., Nadulich K.A., Vasilevich S.V., Teremshonok A.V. Surgical approach to posttraumatic thoracic kyphotic deformity. *Khirurgiya Pozvonochnika*. 2005; 2: 20–29 (In Russ., English abstract).
20. Mishagin A.V., Afaunov A.A. Tactics of treatment of post-traumatic deformities of the lower thoracic and lumbar spine. *Proceedings of the VI Congress of the Association of Surgeons-spine "Vertebrology in Russia: prospects, problems and solutions", Krasnodar, May 29–30, 2015*. Krasnodar. 2015; 2: 83–88 (In Russ).
21. Rerikh V.V., Borzykh K.O. Stage surgical treatment of post-traumatic deformities of the thoracic and lumbar spine. *Khirurgiya Pozvonochnika*. 2016; 13(4): 21–27 (In Russ., English abstract). DOI: 10.14531/ss2016.4.21-27

Контактная информация / Corresponding author _____

Афаунов Аскер Алиевич; тел.: +7 (928) 664-27-27; ул. Береговая, д. 2, кв. 194, г. Краснодар, 350007, Россия.

e-mail: afaunovkr@mail.ru

Asker A. Afaunov; tel.: +7 (928) 664-27-27; Beregovaya str., 2-194, Krasnodar, 350007, Russia.

e-mail: afaunovkr@mail.ru