

<https://doi.org/10.25207/1608-6228-2019-26-2-18-25>

# МОДЕЛИРОВАНИЕ РАНЕВОГО ПРОЦЕССА В ЭКСПЕРИМЕНТАЛЬНОЙ ХИРУРГИИ

С. Е. Гуменюк\*, Т. В. Гайворонская, А. С. Гуменюк, Д. И. Ушмаров, Д. Р. Исянова

Федеральное государственное бюджетное образовательное учреждение высшего образования «Кубанский государственный медицинский университет» Министерства здравоохранения Российской Федерации,  
ул. им. Митрофана Седина, д. 4, г. Краснодар, 350063, Россия

## Аннотация

**Цель.** Изучить морфологические изменения асептических и гнойных ран мягких тканей с помощью разработанных моделей в эксперименте на животных.

**Материалы и методы.** Исследование проведено на 70 белых лабораторных нелинейных крысах-самцах пятимесячного возраста с массой тела 300–350 г. Опыты на животных выполняли в соответствии с правилами гуманного обращения с животными, регламентированными основными нормативными документами. Моделировали экспериментальную рану с введением импланта в мягкие ткани с помощью послойного разреза на требуемую глубину. Для создания модели экспериментальной асептической раны использовали стерильный гидрофильный полимерный имплант, для создания гнойной раны применяли пористый полимерный имплант, предварительно насыщенный взвесью бактериального возбудителя в концентрации  $10^5$ – $10^{12}$  микробных клеток исследуемого возбудителя на 1 мл взвеси. Рану послойно ушивали для формирования соответствующей модели. Имплант извлекали хирургическим путем на 7 сутки. Статистическую обработку результатов исследования проводили в операционной системе Windows 10 с помощью программ STATISTICA 6.1 (StatSoft, Inc., США) и Excel (Microsoft Office 2010). Гипотеза нормальности кумулятивного распределения в выборках проверялась с помощью критериев Шапиро — Уилка и Колмогорова — Смирнова. Критерием уровня статистической значимости рассматривалось значение, равное  $p < 0,05$ . Различия между количественными параметрами с нормальным распределением оценивали с помощью *t*-критерия Стьюдента, независимые выборки оценивали с помощью непараметрического критерия Манна — Уитни. Различия во всех случаях считали статистически значимыми при  $p < 0,05$ . Уровень значимости связи между двумя качественными переменными проверялся с помощью критерия Хи-квадрат ( $\chi^2$ ) Пирсона. Исследование одобрено на заседании Независимого этического комитета Кубанского государственного медицинского университета (протокол № 63, от 21 мая 2018 г.).

**Результаты.** Анализ экспериментального материала позволил выбрать оптимальные модели формирования асептической и гнойной раны мягких тканей в эксперименте на животных.

**Заключение.** Предложенный способ моделирования асептической и гнойной раны в экспериментах на животных может быть использован в клинко-морфологических исследованиях раневого процесса, при оценке эффективности различных методов лечения ран.

**Ключевые слова:** модель, эксперимент, рана, раневой процесс, морфология

**Конфликт интересов:** авторы заявляют об отсутствии конфликта интересов.

**Для цитирования:** Гуменюк С. Е., Гайворонская Т. В., Гуменюк А. С., Ушмаров Д. И., Исянова Д. Р. Моделирование раневого процесса в экспериментальной хирургии. *Кубанский научный медицинский вестник*. 2019; 26(2): 18–25. <https://doi.org/10.25207/1608-6228-2019-26-2-18-25>

Поступила 16.01.2018

Принята после доработки 19.03.2019

Опубликована 25.04.2019

# SIMULATION OF WOUND PROCESS IN EXPERIMENTAL SURGERY

Sergey E. Gumenyuk\*, Tatiana V. Gaivoronskaya, Alexander S. Gumenyuk,  
Denis I. Ushmarov, Diana R. Isyanova

Kuban State Medical University, Ministry of Healthcare of the Russian Federation,  
Mitrofana Sedina str., 4, Krasnodar, 350063, Russia

## Abstract

**Aim.** To study morphological changes in aseptic and purulent soft-tissue wounds using the developed models in animal experiments.

**Materials and methods.** The study was conducted on 70 white non-linear laboratory male rats aged 5 months and weighing 300–350 g. All the investigations were performed in accordance with ethical norms and documents regulating animal experiments. An experimental wound was simulated with the introduction of an implant into soft tissues using a layer-by-layer incision to the required depth. A sterile hydrophilic polymer implant was used for simulating an aseptic wound. A purulent wound was simulated using a porous polymer implant initially saturated with a suspension of a bacterial pathogen at a concentration of  $10^5$ – $10^{12}$  microbial cells per 1 ml of suspension. The wounds were sutured layer by layer to form corresponding models. The implants was removed surgically on the 7th day. Statistical analysis of the study results was carried out by Windows 10 operating system using STATISTICA 6.1 (StatSoft Inc., USA) and Excel (Microsoft Office 2010). The hypothesis of normal cumulative distribution in the samples was verified via the Shapiro — Wilk and Kolmogorov — Smirnov tests. The significance level threshold was set to  $p < 0.05$ . Differences between quantitative parameters with a normal distribution were evaluated using the Student's t-test, whereas independent samples were assessed via the non-parametric Mann — Whitney test. In all cases, differences were considered statistically significant at  $p < 0.05$ . The significance level of the relationship between the two qualitative variables was verified using the Pearson's chi squared test ( $\chi^2$ ). The study was approved at a meeting of the Independent Ethics Committee of the Kuban State Medical University (Minutes No. 63 of 21 May 2018).

**Results.** The analysis of the obtained results has allowed optimal models for the formation of aseptic and purulent soft-tissue wounds in animal experiments to be selected.

**Conclusion.** The proposed method of modeling aseptic and purulent wounds in animal experiments can be used in clinical and morphological studies of the wound process, as well as in assessing the effectiveness of various wound treatment methods.

**Keywords:** model, experiment, wound, wound process, morphology

**Conflict of interest:** the authors declare no conflict of interest.

**For citation:** Gumenyuk S.E., Gaivoronskaya T.V., Gumenyuk A.S., Ushmarov D.I., Isyanova D.R. Simulation of Wound Process in Experimental Surgery. *Kubanskii Nauchnyi Meditsinskii Vestnik*. 2019; 26(2): 18–25. (In Russ., English abstract). <https://doi.org/10.25207/1608-6228-2019-26-2-18-25>

Submitted 16.01.2018

Revised 19.03.2019

Published 25.04.2019

## Введение

Вопрос выбора тактики лечения ран различной этиологии и раневой инфекции как частного проявления этой проблемы не только не потерял своей актуальности, но и обострился в настоящее время. В последние десятилетия в структуре общей заболеваемости населения отмечается рост числа пациентов с ранениями

различного генеза. Это связано с множеством причин: участвовавшими катастрофами природного и техногенного характера, военными конфликтами, террористическими атаками, увеличением количества пострадавших в ДТП, ростом спортивного и бытового травматизма. Расширение показаний для оказания хирургической помощи населению, как следствие, увеличение ко-

личества инвазивных манипуляций в медицине и другие факторы — все это сопровождается ростом числа гнойно-воспалительных заболеваний и послеоперационных гнойных осложнений, а также ухудшением общих результатов лечения при гнойной хирургической инфекции. По данным открытых источников, от 35 до 42% больных хирургического профиля — пациенты с гнойно-воспалительными заболеваниями; доля пациентов с хроническими ранами составляет до 1,5%, послеоперационные осложнения у плановых больных — 1,2% всех случаев [1, 2].

Развитие биотехнологий привело к созданию нового направления в решении проблем заживления ран. В клинической практике традиционные методы лечения гнойных ран под повязкой остаются самыми распространенными, но давно утратили свою эффективность в связи с «однонаправленностью» действия. Создание раневых покрытий, обладающих одновременно несколькими свойствами, — наиболее рациональный путь преодоления этого недостатка.

Современное раневое покрытие должно отвечать следующим основным требованиям: предотвращать вторичное инфицирование раны и контаминацию объектов окружающей среды, эффективно сорбировать раневую экссудат и его токсические компоненты, препятствовать обратной сорбции токсинов и бактерий, обеспечивать адекватный газообмен между раной и атмосферой, способствовать созданию оптимальной влажности раневой поверхности, обладать антиадгезивными свойствами, иметь достаточную механическую прочность [3]. Для решения этих задач в последнее время создано большое количество раневых покрытий, отличающихся по химическому составу основы и спектру включенных или нанесенных на нее лекарственных веществ.

Разработка и внедрение в практическую медицину новых современных раневых покрытий — длительный и трудоемкий процесс, требующий до проведения клинического этапа исследований целого ряда экспериментов, в том числе на животных. В этих условиях особые требования предъявляются к формированию модели раневого процесса. Такая модель должна быть технологична, легко воспроизводима. Особенно важно, чтобы сформированная модель раневого процесса была в достаточной степени стандартизована у всей серии экспериментальных животных. Такие модели ран у экспериментальных животных позволяют углубленно изучить процессы заживления, его особенностей под воздействием различных системных, локальных факторов, фармакологических средств и физических воздействий.

Актуальность разработки новых способов моделирования ран мягких тканей обусловлена от-

сутствием оптимального способа, соответствующего всем необходимым критериям, а также необходимостью поиска наиболее эффективных способов лечения ран и ухода за ними в соответствии с фазами течения раневого процесса [4, 5].

Моделей формирования раны мягких тканей существует большое количество, и в каждом конкретном случае эти модели ориентированы, как правило, на конкретный эксперимент [6, 7]. Известны способы моделирования асептических ран путем нанесения линейной раны с последующим проведением имплантации шовного материала в полость раны либо одномоментным ушиванием раны И.А. Сыченникова, 1974 [8]. Недостатками данных способов являются возможность моделирования лишь небольших асептических линейных ран, не осложненных гнойно-воспалительным процессом; неконтролируемая площадь раны — за счет отсутствия фиксации ее краев, что свидетельствует об отсутствии универсальности этих способов, невозможности создания модели, приближенной к реальным условиям течения раневого процесса.

Также описаны способы моделирования инфицированных и асептических ран при помощи механического воздействия на них. Так, в своих исследованиях В.П. Петров (1989) на лабораторном животном наносил разможенные кожно-мышечные раны с последующим заражением золотистым стафилококком (*Staphylococcus aureus*) и ушиванием раны. А.В. Воленко (1998) [9], напротив, после травмирования тканей кровоостанавливающим зажимом вводил в рану кусочек шелковой лигатуры и участок размятой клетчатки. Однако указанные способы моделирования ран в эксперименте не лишены определенных недостатков, особенно при качественном и количественном бактериологическом контроле раны, что закономерно влияет на окончательную оценку полученных результатов. Следует учитывать, что, взяв за основу модели механическую травму, чрезвычайно сложно точно дозировать ее в каждом конкретном случае, создавая рану в ходе эксперимента руками исследователя на ткани путем их разможения или травмирования кровоостанавливающими зажимами. Анализ существующих моделей ран мягких тканей позволил определить основные их недостатки, которые требуют, с нашей точки зрения, определенной коррекции:

- невозможность получения «стандартизованной» раны с заданными геометрическими параметрами у всех экспериментальных животных;
- не исключена возможность смены микробного пейзажа раны в ходе эксперимента;
- неконтролируемая глубина поражения, например при выполнении насечек лезвием скальпеля;

- неконтролируемая площадь раны, т.к. края раны не фиксируются;

- требуется дополнительное оборудование и выполнение трудоемких манипуляций;

- неравномерное распределение введенной суспензии с микробной нагрузкой в создаваемой ране;

- ранняя некрэктомия, объем выполнения которой во многом зависит от предпочтений экспериментатора, нарушает естественное течение фаз раневого процесса, что снижает объективизацию полученных результатов.

**Цель исследования** — изучить морфологические изменения асептических и гнойных ран мягких тканей с помощью разработанных моделей в эксперименте на животных.

### Материалы и методы

Исследование проводили на 70 белых лабораторных нелинейных крысах-самцах пятилетнего возраста с массой тела 300–350 г. Животных содержали в условиях вивария при свободном доступе к воде и пище, что соответствует ГОСТу 33044–2014 «Принципы надлежащей лабораторной практики» (утвержден Приказом Федерального агентства по тех. регулированию и метрологии № 1700-ст от 20 ноября 2014 г., вступил в силу 1 августа 2015 г.).

Крысы были разделены на две условные группы, по 35 животных в каждой. Первой группе животных для формирования модели асептической раны внутрь раны помещали гидрофильный имплант в форме шарика массой 0,65–0,7 г и диаметром 5–6 мм, экспозиция которого совершалась в течение 4 часов в водном растворе «Хлоргексидина биглюконата 0,05% — ЮжФарм». Первоначально гидрофильный имплант формировали до необходимого размера путем экспозиции гидрофильного полимерного материала в растворе антисептика (хлоргексидина биглюконат 0,05%). Полимер способен сорбировать низкомолекулярные органические и неорганические вещества, увеличиваясь при этом в объеме. Эта способность полимера и была нами использована (рис. 1, 2).

Установлена количественная связь между экспозицией импланта в растворе и геометрическими параметрами используемого материала за счет сорбции веществ из фармакологического раствора, в который он был предварительно помещен (рис. 3).

Второй группе создавали модель гнойной раны. Для этого им вводили полимерный пористый имплант аналогичного объема с бактери-

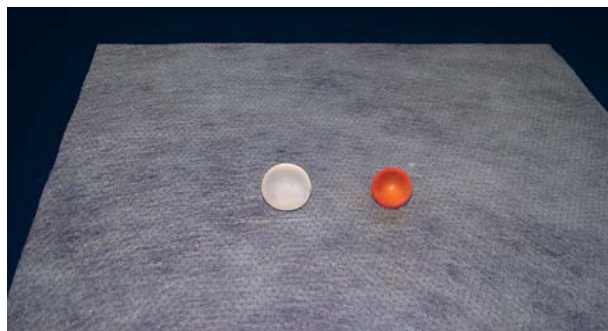

Рис. 1. Гидрофильный полимерный имплант для моделирования асептической раны.

Fig. 1. A hydrophilic polymer implant used for modeling aseptic wounds.

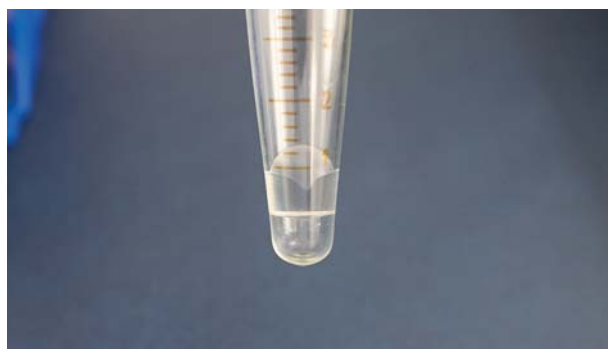

Рис. 2. Экспозиция полимера в заданном объеме жидкости.

Fig. 2. Exposure of the polymer in a given volume of a liquid.

альной суспензией, содержащей 0,4 мл монокультуры *Pseudomonas aeruginosa* в  $10^9$  КОЕ/мл.

При апробации метода было установлено, что оптимальным диапазоном концентрации бактериальной культуры для формирования модели гнойной раны является диапазон  $10^5$ – $10^{12}$  КОЕ/мл. Это было установлено при введении в экспериментальную рану следующих возбудителей: *Escherichia coli* от  $10^5$  до  $10^{12}$  КОЕ/мл, *Pseudomonas aeruginosa* от  $10^5$  до  $10^{12}$  КОЕ/мл, *Staphylococcus aureus* от  $10^5$  до  $10^{12}$  КОЕ/мл, *Streptococcus pyogenes* от  $10^5$  до  $10^{12}$  КОЕ/мл и *Klebsiella pneumoniae* от  $10^5$  до  $10^{12}$  КОЕ/мл. В частности, опытным путем было определено, что оптимальной концентрацией для создания требуемой модели гнойной раны у крыс массой 300–350 г при использовании возбудителя *Pseudomonas aeruginosa* явилась концентрация  $10^9$  КОЕ/мл, которая и использовалась в эксперименте.

Опыты на животных выполняли в соответствии с правилами гуманного обращения с животными, регламентированными «Правилами проведения работ с использованием экспериментальных животных», утвержденными Приказами МЗ СССР

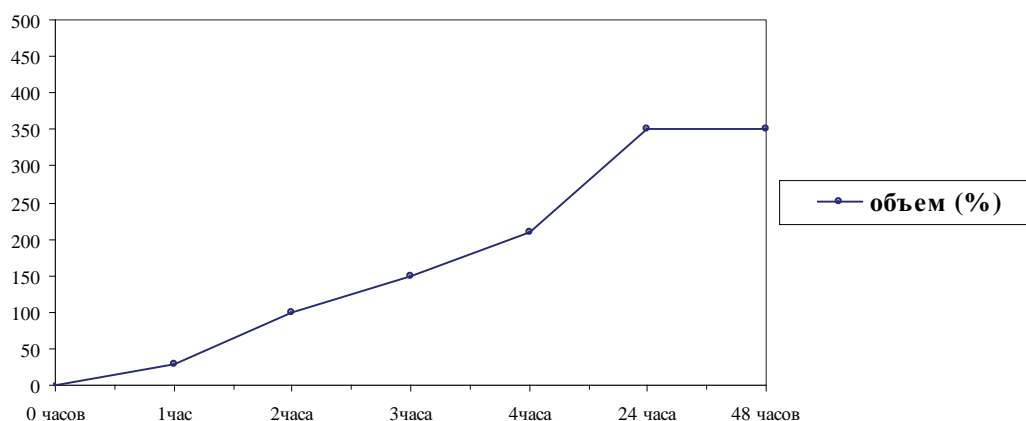


Рис. 3. Зависимость объема гидрофильного импланта от экспозиции в антисептическом растворе (в % от первоначального объема).

Fig. 3. Dependence of the volume of a hydrophilic implant on the exposure in an antiseptic solution (in% of the initial volume).



Рис. 4. Полимерный пористый имплант для моделирования гнойной раны.

Fig. 4. A polymeric porous implant used to simulate purulent wounds.

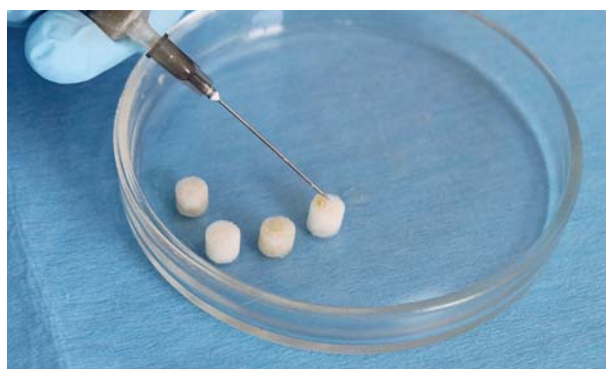

Рис. 5. Введение в имплант бактериальной суспензии, содержащей 0,4 мл монокультуры *Pseudomonas aeruginosa* в  $10^9$  КОЕ/мл.

Fig. 5. Introduction of a bacterial suspension into the implant. The bacterial suspension contains 0.4 ml of *Pseudomonas aeruginosa* monoculture in  $10^9$  CFU/ml.

№ 742 от 13.11.1984 г. «Об утверждении правил проведения работ с использованием экспериментальных животных» и № 48 от 23.01.1985 г. «О контроле за проведением работ с использованием экспериментальных животных». Все оперативные вмешательства проводили в стерильных условиях под общим обезболиванием.

В ходе выполнения экспериментальной работы решались следующие задачи:

1. Разработка способов моделирования асептической и гнойной ран мягких тканей в эксперименте на животных с возможностью создания задаваемых параметров этих ран, их контроля по глубине, площади повреждения, степени бактериальной нагрузки, степени выраженности воспалительной реакции.

2. Снижение трудоемкости процесса моделирования ран.

3. Снижение уровня интраоперационной агрессии (травматичности) при создании модели раны.

Способ моделирования экспериментальной асептической раны мягких тканей у крыс заключался в следующем (рис. 6).

В асептических условиях и под общей анестезией (путем введения 0,1 мл «Телазола» в/м) животное фиксировали на столике А.И. Сеченова в положении на животе. После подготовки операционного поля (бритье участка кожи в лопаточной области размером 6,0×4,0 см и его трехкратной обработки йодопирином 5%, однократно — раствором хлоргексидина биглюконата 3%) по паравертебральной линии крысам скальпелем наносили линейную кожную рану длиной 1,0–1,5 см путем послойного рассечения на требуемую глубину: кожи, подкожно-жировой клетчатки, поверхностной фасции мышц и мышечной ткани, в заданный слой помещали имплант.

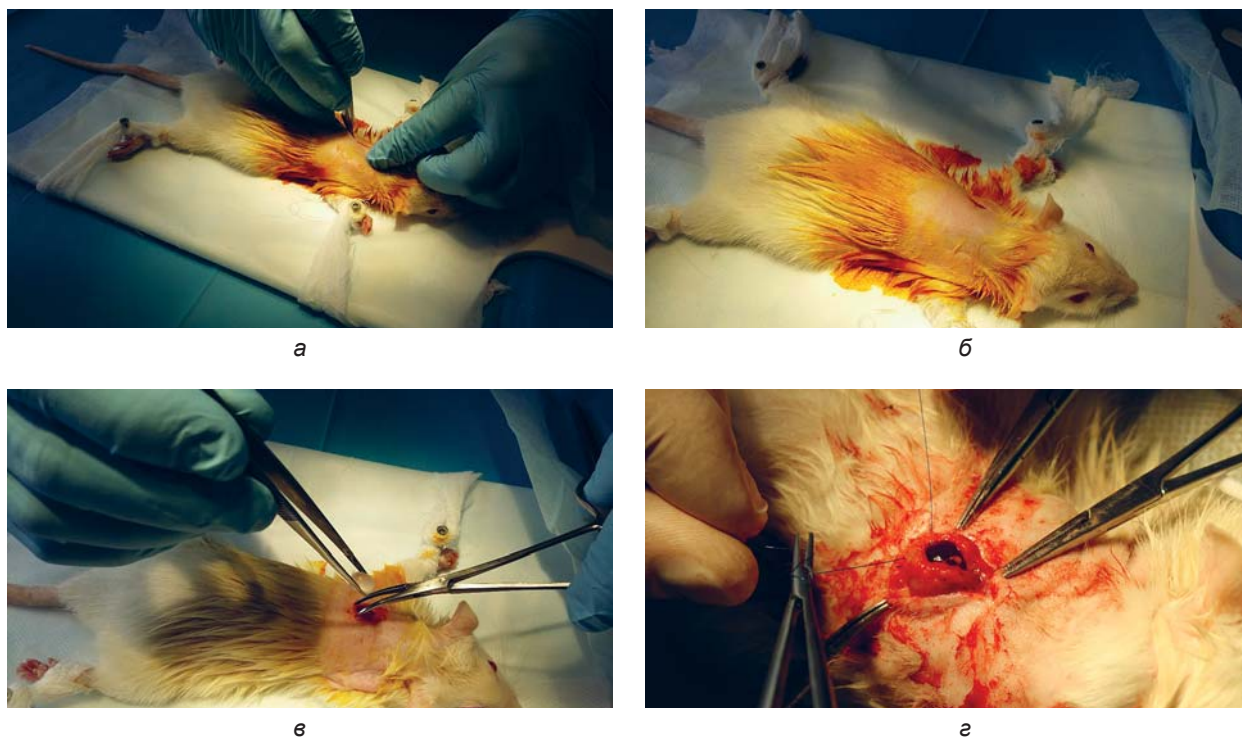


Рис. 6. Этапы введения гидрофильного полимерного импланта экспериментальному животному.  
Fig. 6. Stages of the introduction of a hydrophilic polymer implant into an experimental animal.

Экспериментальную рану мягких тканей с погруженным в нее имплантом послойно ушивали узловым швом (в количестве двух на каждый слой: атравматикой «Пролен» (Prolene) 3/0 — кожа с подкожной жировой клетчаткой, атравматикой «Пролен» (Prolene) 4/0 — мышечный слой с подлежащей поверхностной фасцией). В течение шести суток послеоперационного периода животное находилось под наблюдением со свободным доступом к воде и пище.

### Результаты

В послеоперационном периоде животное находилось под наблюдением семь суток, в течение которых происходило формирование соединительнотканной капсулы вокруг импланта для последующего создания экспериментальной асептической раны. На седьмые сутки в установленном порядке с соблюдением требований гуманного обращения с животными под общей анестезией (путем введения 0,1 мл «Телазола» в/м) оперативным путем линейным разрезом подлежащих тканей длиной 1,0–1,5 см имплант извлекали, визуально оценивали степень формирования стандартизированной полости, после чего иссекали сформированную капсулу с окружающими тканями для гистологического исследования (рис. 7).

Отправной точкой эксперимента по суткам во всех группах было принято время введения импланта.

У всех животных изучали объем сформированной полости, площадь раневой поверхности, микрофлору ран, морфологические изменения в ране на 7-е сутки. При гистологическом исследовании модели асептической раны было отмечено, что стенка капсулы представлена грануляционной тканью, содержащей большое количество тонкостенных полнокровных сосудов. Клеточный инфильтрат образован преимущественно нейтрофильными гранулоцитами с небольшой примесью лимфо-макрофагального клеточного инфильтрата, фибробластов. Отмечали также инфильтрацию окружающих тканей фибрином. Толщина стенки сформированной полости составила  $0,8 \pm 0,1$  мм.

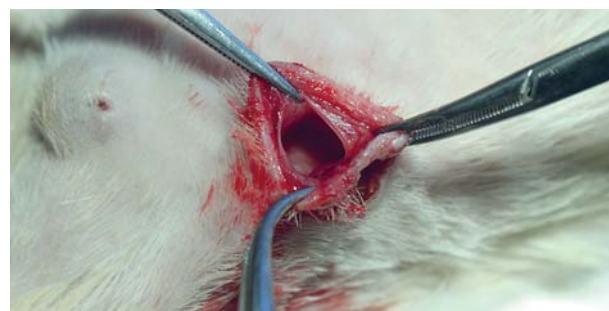

Рис. 7. Сформированная соединительнотканная капсула вокруг импланта при создании модели раны.  
Fig. 7. A connective tissue capsule formed around the implant when creating a wound model.

При оценке модели гнойной раны отмечено, что стенка капсулы представлена грануляционной тканью, содержащей большое количество тонкостенных полнокровных сосудов. Клеточный инфильтрат образован преимущественно нейтрофильными гранулоцитами с небольшой примесью лимфо-макрофагального клеточного инфильтрата, фибробластов. Отмечали инфильтрацию окружающих тканей фибрином, а также наличие клеток возбудителя, предварительно введенного в имплант, на внутренней поверхности капсулы. Толщина стенки сформированной полости составила  $1,5 \pm 0,1$  мм ( $p < 0,05$ ).

По стандартным формулам:  $S = 4\pi r^2$ ,  $V = 4/3\pi r^3$ ,  $r$  — радиус импланта,  $\pi$  — 3,14 рассчитали площадь раневой поверхности ( $S$ ) и объем ( $V$ ) сформированной раны, которые соответственно были равны  $106 \pm 9$  мм<sup>2</sup> и  $102 \pm 11$  мм<sup>3</sup>.

### Заключение

Анализ полученных результатов позволил прийти к заключению, что предложенный способ моделирования не требует дополнительного оборудования, позволяет получить асептические и гнойные (в случае сочетания с бактериальной обсемененностью) кожно-подкожные раны и кож-

но-подкожно-мышечные с контролируемыми: глубиной, площадью повреждения и возможностью получения стандартизированной полости за счет формирования импланта с варьируемым диаметром в зависимости от экспозиции в растворе антисептика. Кроме того, имплант способствует равномерному распределению по полости бактериальной суспензии, сохраняет свойства при сильных перепадах температуры или повышенной влажности, обладает биоинертностью, химической инертностью, что позволяет проследить за динамикой раневого процесса в условиях, максимально приближенных к клиническим, на экспериментальной модели раны мягких тканей.

Предлагаемая модель подтвердила свою эффективность:

- у всех экспериментальных животных удалось сформировать одинаковые модели раны, стандартизированные как по геометрическим показателям, так и по типу раневого процесса в зависимости от бактериальной нагрузки и экспозиции импланта мягких тканей;

- технология формирования модели раны проста в использовании, занимает мало времени, малотравматична для самого животного.

### Список литературы

1. Житнюк И.Д. Лечение инфицированных ран порошкообразной смесью. *Вестник хирургии им. И.И. Грекова*. 1967; 98(12): 69–74.
2. Земсков М.А., Хорошилов А.А., Ильина Е.М., Домнич О.А. Особенности изменения иммунного статуса при гнойно-воспалительных заболеваниях. *Вестник экспериментальной и клинической хирургии*. 2011; 4(3): 468–472.
3. Скрябина К.Г., Михайлова С.Н., Варламова В.П., редакторы. *Хитозан*. М.: Центр «Биоинженерия» РАН; 2013. 593 с.
4. Лазаренко В.А., Бежин А.И., Гусейнов А.З., Чердаков А.В., Иванов А.В., Жуковский В.А. Лечение гнойных ран с применением раневых покрытий «Биатравм» и «Ресорб» (экспериментальное исследование). *Вестник новых медицинских технологий*. 2010; 17(3): 200–203.
5. Кузина М.И., Костюченка Б.М., редакторы. *Раны и раневая инфекция: Руководство для врачей*. М.: Медицина; 1990. 591 с.
6. Лепехова С.А., Коваль Е.В., Григорьев Г.Е., Гольдберг О.А., Зарицкая Л.В. *Способ моделирования инфицированной кожной раны*. Патент РФ на изобретение № 2431890/04.09.2010. Бюл. № 1, 20.10.2011.
7. Сендрякова В.Н., Кокаева И.К., Трохов К.А., Букатин М.В. Проблемы моделирования гнойной раны у крыс. *Успехи современного естествознания*. 2013; 8: 38.
8. Сыченников И.А. Моделирование, методы изучения и экспериментальная терапия патологических процессов. *Материалы конференции: Министерство здравоохранения СССР, I Московский медицинский институт им. И.М. Сеченова*. Москва, 1974. М.; 1974. 69–73.
9. Воленко А.В. Перспективы и возможности профилактического промывания хирургических ран пульсирующими струями жидкости под давлением. *Хирургия. Журнал им. Н.И. Пирогова*. 1998; 4: 45–50.

### References

1. Zhitnyuk I.D. Lechenie infitsirovannykh ran poroshkoobraznoi smes'yu [Treatment of infected wounds with a powdered mixture]. *Vestnik Khirurgii im. I. I. Grekova*. 1967; 98(12): 69–74 (In Russ.).
2. Zemskov M.A., Khoroshilov A.A., Il'ina E.M., Domnich O.A. Peculiarities of changes of immune status in chronic inflammatory diseases. *Vestnik Eksperimental'noi i Klinicheskoi Khirurgii*. 2011; 4(3): 468–472 (In Russ., English abstract).

3. Skryabina K.G., Mikhailova S.N., Varlamova V.P., editors. *Khitozan*. M.: Tsentr "Bioinzhenneriya" RAN; 2013. 593 p. (In Russ.).
4. Lazarenko V.A., Bezhin A.I., Guseinov A.Z., Cherda- kov A.V., Ivanov A.V., Zhukovskii V.A. The treatment of purulent wounds with application wound coverings "Biotravm" and "Resopb" (experimental research). *Vestnik Novykh Meditsinskikh Tekhnologii*. 2010; 17(3): 200–203 (In Russ., English abstract).
5. Kuzina M.I., Kostyuchenka B.M., editors. *Rany i ranevaya infektsiya: Rukovodstvo dlya vrachei [Wounds and wound infection: a Guide for doctors]*. M.: Meditsina; 1990. 591 p. (In Russ.).
6. Lepekhova S.A., Koval' E.V., Grigor'ev G.E., Gol'd- berg O.A., Zaritskaya L.V. *Sposob modelirovani- ya infitsirovannoi kozhnoi rany [Method of model- ing an infected skin wound]*. RF Patent for Invention 2431890/04.09.2010. Bul. № 1, 20.10.2011 (In Russ.).
7. Sendryakova V.N., Kokaeva I.K., Trokhov K.A., Buka- tin M.V. Problemy modelirovaniya gnoinoi rany u kry- s [Problems of modeling of purulent wounds in rats]. *Us- pekhi Sovremennogo Estestvoznaniya*. 2013; 8: 38 (In Russ.).
8. Sychennikov I.A. Modelirovanie, metody izucheniya i eksperimental'naya terapiya patologicheskikh prot- sессов [Modeling, methods of study and experimen- tal therapy of pathological processes]. *Materials of the conference: Ministry of health of the USSR, I Moscow medical Institute. I.M. Sechenova, Moscow, 1974*. Moscow; 1974. 69–73 (In Russ.).
9. Volenko A.V. Perspektivy i vozmozhnosti profilaktich- eskogo promyvaniya khirurgicheskikh ran pul'siruyush- chimi struyami zhidkosti pod davleniem [Prospects and possibilities of preventive washing of surgical wounds with pulsating jets of fluid under pressure]. *Khirurgiya. Zhurnal im. N.I. Pirogova*. 1998; 4: 45–50 (In Russ.).

## Сведения об авторах / Information about the authors

**Гуменюк Сергей Евгеньевич\*** — доктор медицин- ских наук, профессор, заведующий кафедрой хирургии педиатрического и стоматологического факультетов Федерального государственного бюджетного образо- вательного учреждения высшего образования «Кубан- ский государственный медицинский университет» Ми- нистерства здравоохранения Российской Федерации.

Контактная информация: e-mail: [gse@mail.ru](mailto:gse@mail.ru), тел.: +7 (918) 111-31-11;

ул. Ленина, д. 71, кв. 20, г. Краснодар, 350000, Россия..

**Гайворонская Татьяна Владимировна** — доктор ме- дицинских наук, профессор, заведующая кафедрой хи- рургической стоматологии и челюстно-лицевой хирургии Федерального государственного бюджетного образо- вательного учреждения высшего образования «Кубанский государственный медицинский университет» Минис- терства здравоохранения Российской Федерации.

**Гуменюк Александр Сергеевич** — аспирант кафе- дры хирургической стоматологии и челюстно-лицевой хирургии Федерального государственного бюджетно- го образовательного учреждения высшего образования «Кубанский государственный медицинский университет» Министерства здравоохранения Российской Федерации.

**Ушмаров Денис Игоревич** — ассистент кафедры хирургии педиатрического и стоматологического фа- культетов Федерального государственного бюджетно- го образовательного учреждения высшего образования «Кубанский государственный медицинский университет» Министерства здравоохранения Российской Федерации.

**Исянова Диана Ринатовна** — студентка педиатри- ческого факультета Федерального государственного бюджетного образовательного учреждения высшего образования «Кубанский государственный медицин- ский университет» Министерства здравоохранения Российской Федерации.

**Sergey E. Gumenyuk\*** — Dr. Sci. (Med.), Prof., Head of the Surgery Department of the Pediatric and Dental Faculties, Kuban State Medical University, Ministry of Healthcare of the Russian Federation.

Contact information: e-mail: [gse@mail.ru](mailto:gse@mail.ru), tel.: +7 (918) 111-31-11;

Lenina str., 71–20, Krasnodar, 350000, Russia.

**Tatiana V. Gaivoronskaya** — Dr. Sci. (Med.), Prof., Head of the Department of Surgical Dentistry and Maxillofacial Surgery, Kuban State Medical University, Ministry of Healthcare of the Russian Federation.

**Alexander S. Gumenyuk** — Postgraduate Student, Department of Surgical Dentistry and Maxillofacial Surgery, Kuban State Medical University, Ministry of Healthcare of the Russian Federation.

**Denis I. Ushmarov** — Research Assistant, Surgery Department of the Pediatric and Dental Faculties, Kuban State Medical University, Ministry of Healthcare of the Russian Federation.

**Diana R. Isyanova** — Student, Pediatric Faculty, Kuban State Medical University, Ministry of Healthcare of the Russian Federation.

\* Автор, ответственный за переписку / Corresponding author