

<https://doi.org/10.25207/1608-6228-2019-26-5-116-124>

© Коллектив авторов, 2019

ЭЛЕКТРОГИДРАВЛИЧЕСКАЯ ЛИТОТРИПСИЯ В ЛЕЧЕНИИ СИНДРОМА МИРИЗЗИ. КЛИНИЧЕСКИЙ СЛУЧАЙ

С. А. Габриэль^{1,2,*}, А. Я. Гучетль^{1,2}, В. М. Дурлештер^{1,2}, В. Ю. Дынько²,
Р. М. Тлехурай^{1,2}, М. В. Беспечный², А. К. Мамишев²

¹Федеральное государственное бюджетное образовательное учреждение высшего образования «Кубанский государственный медицинский университет» Министерства здравоохранения Российской Федерации, ул. им. Митрофана Седина, д. 4, г. Краснодар, 350063, Россия

²Государственное бюджетное учреждение здравоохранения «Краевая клиническая больница № 2» Министерства здравоохранения Краснодарского края, ул. Красных партизан, д. 6/2, г. Краснодар, 350012, Россия

Аннотация

Цель исследования: продемонстрировать интересный клинический случай лечения желчнокаменной болезни, осложнившийся синдромом Мириizzi.

Материалы и методы. В настоящей работе представлен клинический случай. Пациентка А., 62 года, поступила с диагнозом: желчнокаменная болезнь, холецисто-хоledохолитиаз, механическая желтуха. По результатам жалоб, сбора анамнеза, данных физикального, лабораторного, инструментального и предварительного обследования был выставлен диагноз: холедохолитиаз, осложненный синдромом Мириizzi. Назначена ретроградная холангиопанкреатография (РХПГ). РХПГ выполнялась в 4 этапа, в результате 1-го этапа было выполнено: типичная эндоскопическая папиллотомия, ретроградная холангиография, попытка эндоскопической механической литоэкстракции, извлечь конкремент не удалось. Во время второго этапа удалось визуально определить, на каком уровне находится конкремент и каких он размеров. 3-й этап заключался в проведении электрогидравлической литотрипсии и механической литоэкстракции фрагментов конкрементов. 4-й этап был завершающим, при контрольной прямой холангиоскопии общий желчный проток проходим, конкрементов нет.

Результаты. Электрогидравлическая литотрипсия — высокотехнологичный метод дробления конкрементов, позволяющий провести малоинвазивное лечение у пациентов с «трудным» холедохолитиазом, когда стандартные методы механической литоэкстракции неэффективны.

Ключевые слова: синдром Мириizzi, желчнокаменная болезнь, механическая желтуха, холедохолитиаз, ретроградная холангиопанкреатография

Конфликт интересов: авторы заявили об отсутствии конфликта интересов.

Для цитирования: Габриэль С.А., Гучетль А.Я., Дурлештер В.М., Дынько В.Ю., Тлехурай Р.М., Беспечный М.В., Мамишев А.К. Электрогидравлическая литотрипсия в лечении синдрома Мириizzi. Клинический случай. *Кубанский научный медицинский вестник*. 2019; 26(5): 116–124. <https://doi.org/10.25207/1608-6228-2019-26-5-116-124>

Поступила 16.05.2019

Принята после доработки 15.08.2019

Опубликована 25.10.2019

ELECTROHYDRAULIC LITHOTRIPSY IN THE TREATMENT OF THE MIRIZZI SYNDROME. A CLINICAL CASE

Sergei A. Gabriel^{1,2,*}, Aleksandr Y. Guchetl^{1,2}, Vladimir M. Durleshter^{1,2}, Viktor Yu. Dynko², Ruslan M. Tlekhuray^{1,2}, Mikhail V. Bespechnyi², Adam K. Mamishev²

¹Kuban State Medical University,
Mitrofana Sedina str., 4, Krasnodar, 350063, Russia

²Region Clinic Hospital No 2,
Krasnykh partizan str., 6/2, Krasnodar, 350012, Russia

Abstract

Aim. To present an interesting case of treating cholelithiasis in the setting of the Mirizzi syndrome.

Materials and methods. This paper presents a clinical case of patient A. (62 years old) who was admitted to hospital with the following diagnosis: cholelithiasis, cholecysto-choledocholithiasis, obstructive jaundice. Drawing on the medical history and complaints of the patient, as well as on the results of physical, laboratory, instrumental and preliminary examination, the patient was diagnosed with choledocholithiasis in the setting of the Mirizzi syndrome. Endoscopic retrograde cholangiopancreatography (ERCP) was prescribed. The ERCP was performed in four stages. The first stage included a typical endoscopic papillotomy, a retrograde cholangiopancreatography, as well as an attempt at endoscopic mechanical lithoextraction; however, the calculus could not be removed. During the second stage, the calculus was visually localized, and its size was determined. The third stage consisted in performing electrohydraulic lithotripsy (EHL) and mechanical lithoextraction of calculus fragments. The final, fourth stage involved follow-up direct cholangioscopy, which revealed that the common bile duct was patent and there were no calculi.

Results. EHL constitutes a high-tech method of crushing calculi, which provides an opportunity to carry out minimally invasive treatment in patients with complicated cases of choledocholithiasis, when standard methods of mechanical lithoextraction are not effective.

Keywords: Mirizzi syndrome, cholelithiasis, obstructive jaundice, choledocholithiasis, retrograde cholangiopancreatography

Conflict of interest: the authors declared no conflict of interest.

For citation: Gabriel S.A., Guchetl A.Ya., Durleshter V.M., Dynko V.Yu., Tlekhuray R.M., Bespechnyi M.V., Mamishev A.K. Electrohydraulic Lithotripsy in the Treatment of the Mirizzi Syndrome. A Clinical Case. *Kubanskii Nauchnyi Meditsinskii Vestnik*. 2019; 26(5): 116–124. (In Russ., English abstract). <https://doi.org/10.25207/1608-6228-2019-26-5-116-124>

Submitted 16.05.2019

Revised 15.08.2019

Published 25.10.2019

Введение

Синдром Мирицци является редким и трудно диагностируемым осложнением желчнокаменной болезни. По данным литературы, он встречается в среднем у 0,25–6% больных с разными формами желчнокаменной болезни [1, 3–6]. До оперативного вмешательства он верно диагностируется, с использованием всего комплекса передовых методов, только в 12,5–22% случаев [1–7].

Первичный морфологический элемент синдрома представлен сдавлением гепатикохо-

ледоха конкрементом, в итоге которого образуется пролежень. Последующее развитие патологического процесса приводит к формированию стриктуры или же формированию холецисто-билиарного свища. [2, 3]. Синдром Мирицци был назван в честь аргентинского хирурга Pablo Mirizzi, который описал его в 1948 году. Главным признаком считается механическая желтуха, уровень которой зависит от степени выраженности сдавления общего желчного протока и встречается в 16–48% случаев [1, 5, 9, 10].

В медицинской практике предложены и используются всевозможные классификации синдрома Мириizzi, и, по существу, все они отображают различные варианты формирования патологического холецисто-билиарного свища и уровень разрушения внепеченочных желчных протоков [1, 4, 6–8]. Задача диагностирования этого синдрома на ранних этапах остается одной из сложных в билиарной хирургии и представляет широкий ареал для дальнейших научных изысканий и дискуссий.

Представляем интересный клинический случай пациента с синдромом Мириizzi и вариант его малоинвазивного лечения.

Материалы и методы

Пациентка А., 62 года, поступила в ГБУЗ «Краевая клиническая больница № 2» Министерства здравоохранения Краснодарского края 06.04.2017 года с диагнозом: Желчнокаменная болезнь. Хронический калькулезный холецистит. Холедохолитиаз. Механическая желтуха. Сопутствующий диагноз: Сахарный диабет.

Жалобы при поступлении на выраженную желтушность кожных покровов и склер, боли в правом подреберье, тошноту, периодическую рвоту, потемнение мочи, ахоличный кал.

Из анамнеза: впервые холецистолитиаз при трансабдоминальном ультразвуковом исследовании (УЗИ) выявлен 24 года назад. От оперативного вмешательства отказалась. Периодически отмечала выраженные боли в правом подреберье. Неоднократно проходила курсы консервативной терапии в условиях стационара. Настоящее обострение началось 3 недели назад, когда появились вышеуказанные жалобы. Самостоятельно принимала анальгетики и спазмолитики.

Результаты предварительного обследования: при трансабдоминальном УЗИ визуализируется общий желчный проток, диаметр которого 17 мм в проксимальном отделе, ретродуоденальная и ретропанкреатическая части не определяются. Четкой границы между выводным отделом желчного пузыря и стенкой верхней трети общего желчного протока не определяется, в их проекции конкремент 36 мм. Заключение: Желчнокаменная болезнь. Холедохолитиаз. Синдром Мириizzi (?).

В биохимическом анализе крови выявлено повышение показателей: АЛТ — 215 Ед/л, АСТ 159 — Ед/л, общего билирубина — 310,2 мкмоль/л, прямого билирубина — 235,5 мкмоль/л, щелочной фосфатазы — 1237 Ед/л, амилазы — 34 Ед/л.

На основании жалоб, анамнеза заболевания, данных физикального, лабораторного, инструментальных методов обследования был выставлен диагноз «Желчнокаменная болезнь. Холедохолитиаз. Синдром Мириizzi». В качестве оперативного лечения решено было выполнить эндоскопическую папиллотомию (ЭПТ) с попыткой ретроградной механической литоэкстракции.

Результаты

07.04.2017 выполнена типичная ЭПТ с ретроградной холангиографией. При этом выявлено: общий желчный проток в диаметре до 4,5 см, внутривеночные протоки дилатированы. На уровне впадения пузырного протока определяется конкремент до 4,0 см в диаметре. Многочисленные попытки захватить его корзинчатым зондом типа Dormia не увенчались успехом (рис. 1).

В связи с крупными размерами конкремента и невозможностью его механической литоэкстракции решено было предпринять попытку прямой ретроградной холангиоскопии педиатрическим трансназальным гастроскопом с электрогидравлической литотрипсией конкремента.

09.04.2017 выполнена прямая ретроградная холангиоскопия. В средней трети общего желчного протока визуализируется крупный конкремент до 4,0 см в диаметре, перекрывающий весь просвет общего желчного протока (рис. 2).

Через инструментальный канал эндоскопа проведен зонд для выполнения электрогидравлической литотрипсии, и, при постоянном введении физиологического раствора в просвет общего желчного протока, подачей электрических разрядов через зонд конкремент был разрушен. Фрагменты разрушенного конкремента корзинчатым зондом Dormia были извлечены в просвет двенадцатиперстной кишки (рис. 3).

При контрольной прямой холангиоскопии (11.04.2017) общий желчный проток чистый, конкрементов нет (рис. 4).

Пациентка провела в стационаре 8 койко-дней и была выписана в удовлетворительном состоянии.

По истечении полугода пациентка проходила обследование в ГБУЗ «Краевая клиническая больница № 2» Министерства здравоохранения Краснодарского края, жалоб не предъявляла, по данным трансабдоминального УЗИ определялся спавшийся гомогенный желчный пузырь.

Лабораторно со стороны общего и биохимического анализа крови изменений не выявлено.

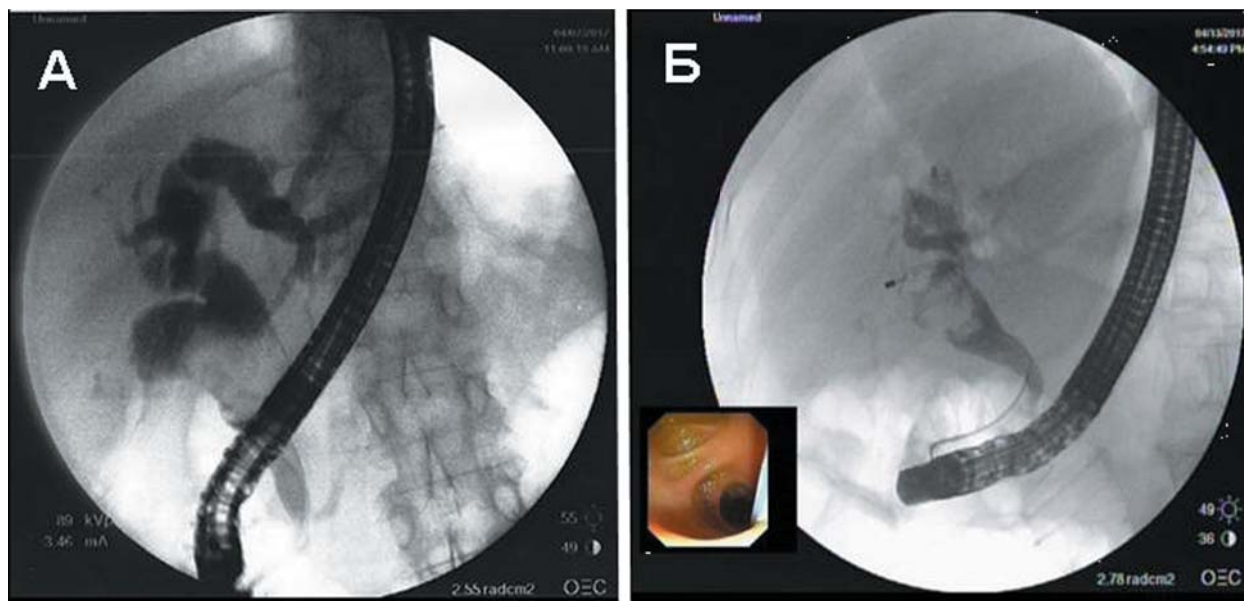


Рис. 1. А — ретроградная холангиография; Б — попытка эндоскопической механической литоэкстракции.
Fig. 1. A — retrograde cholangiography; Б — an attempt of endoscopic mechanical lithoextraction.

Как правило, редкие клинические случаи требуют индивидуального рассмотрения и тактики ведения. В данном случае с учетом отсутствия жалоб, рецидива холецистохоледохолитиаза и нормальных лабораторных показателей было принято решение о динамическом наблюдении пациента.

Заключение

Лечение синдрома Мириizzi является сложным и при выполнении традиционных хирургических вмешательств.

Электрогидравлическая литотрипсия — высокотехнологичный метод дробления конкрементов, позволяющий провести малоинвазивное лечение у пациентов с «трудным» холедохолитиазом, когда стандартные методы механической литоэкстракции не эффективны.

Для проведения данного вмешательства необходимо дорогостоящее оборудование: современная эндоскопическая видеостойка, блок для проведения электрогидравлической литотрипсии, зонды (от 3 до 8 шт. в зависимости от плотности конкремента), а также необходимы два врача-эндоскописта с большим опытом работы в данной области, медсестра и анестезиологическая бригада. Длительность данной процедуры может варьировать от двух до трех часов. Поэтому этот метод не является методом лечения холедохолитиаза первой линии, а должен применяться только при неудачах стандартной литоэкстракции и литотрипсии.

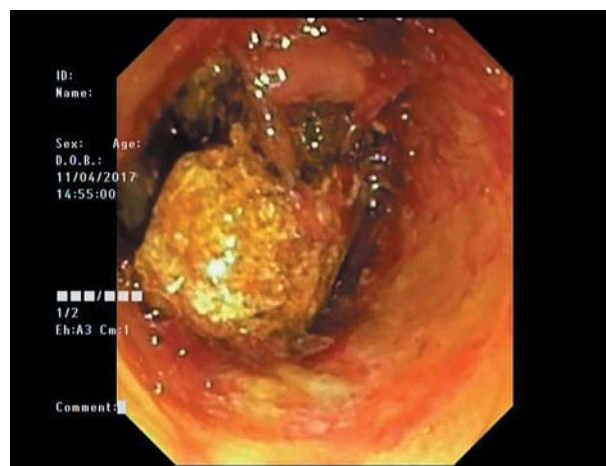

Рис. 2. Эндофото. Конкремент средней трети общего желчного протока.
Fig. 2. Endophoto. A calculus in the middle third of the common bile duct.

Соответствие принципам этики

Проведенное исследование соответствует стандартам Хельсинкской декларации (Declaration Helsinki). От пациентки получено письменное добровольное информированное согласие на публикацию описания клинического случая и публикацию фотоматериалов.

Compliance with the principles of ethics

The study complies with the standards set in the Helsinki Declaration. The examined patient gave her written voluntary informed consent to the publication of the clinical case description and publication of photo materials.

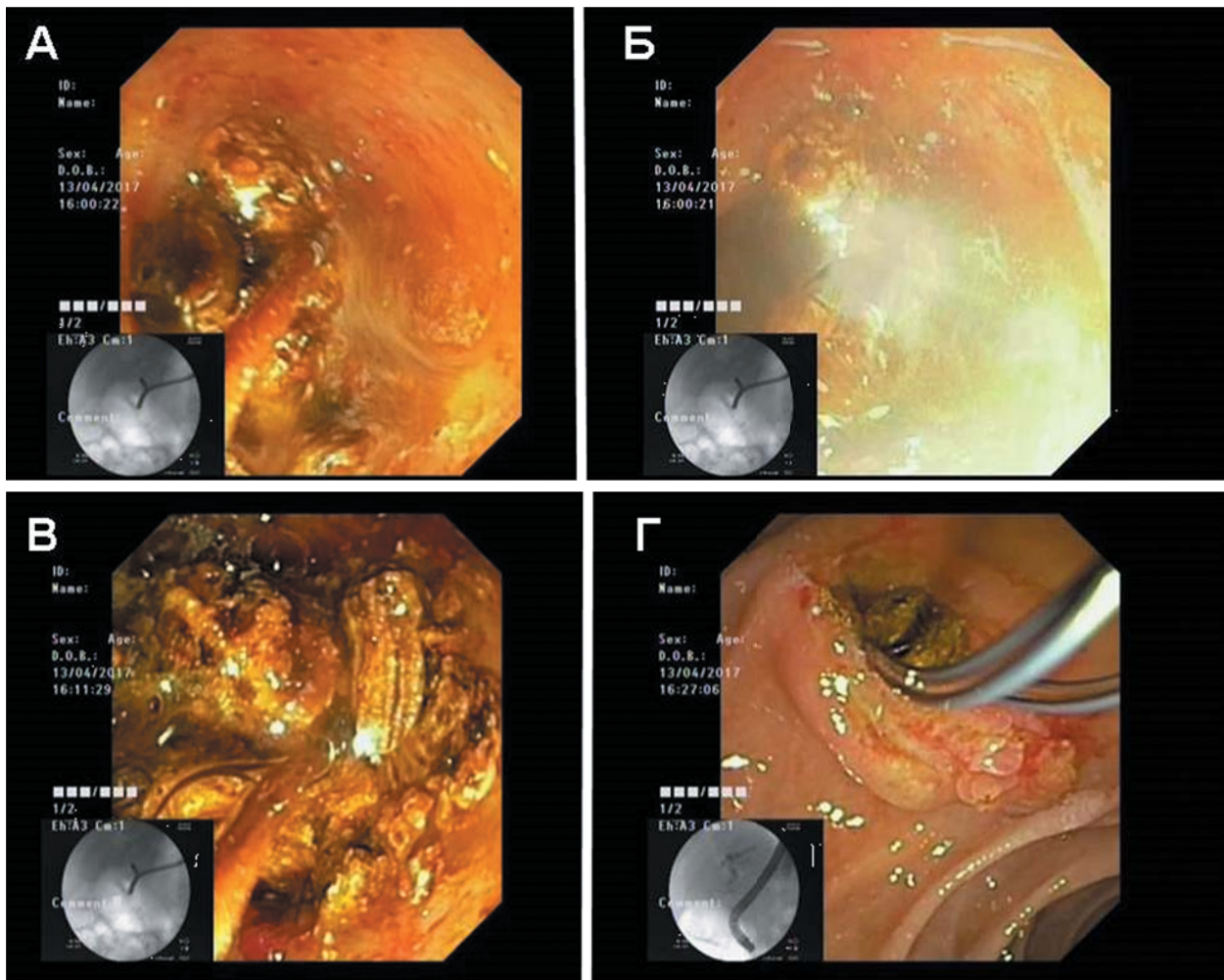


Рис. 3. А — подведение зонда к конкременту; Б — момент подачи электрического разряда; В — фрагменты разрушенного конкремента; Г — извлечение фрагментов конкремента.
 Fig. 3. А — positioning the probe near the calculus; Б — the moment of transmitting an electrical discharge; В — fragments of the destroyed calculus; Г — extraction of the calculus fragments.

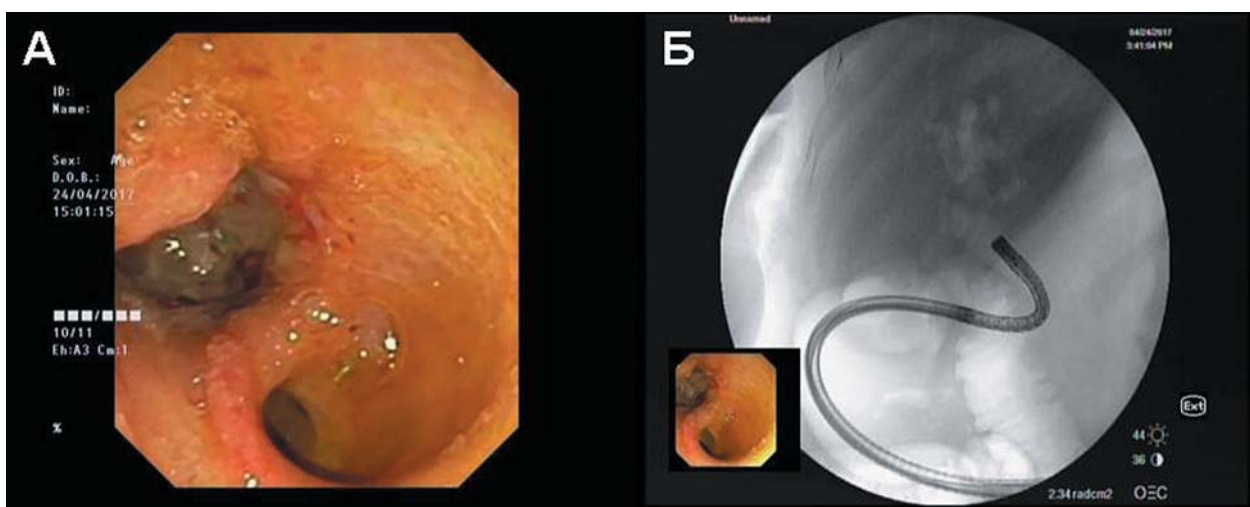


Рис. 4. А — эндософо. Общий желчный проток, при контрольном осмотре; Б — R-графия общего желчного протока.
 Fig. 4. А — endophoto. The common bile duct during follow-up examination; Б — radiography of the common bile duct.

Вклад авторов

Габриэль С. А.

Разработка концепции — формирование идеи.
Проведение исследования — сбор данных.
Подготовка и редактирование текста — составление черновика рукописи.
Утверждение окончательного варианта — принятие ответственности за все аспекты работы.

Гучетль А. Я.

Разработка концепции — развитие ключевых целей и задач.
Проведение исследования — сбор данных.
Подготовка и редактирование текста — критический пересмотр черновика рукописи с внесением ценного интеллектуального содержания.
Утверждение окончательного варианта — принятие ответственности за все аспекты работы.

Дурлештер В. М.

Разработка концепции — развитие ключевых целей и задач.
Проведение исследования — сбор данных.
Подготовка и редактирование текста — критический пересмотр черновика рукописи с внесением ценного интеллектуального содержания.
Утверждение окончательного варианта — принятие ответственности за целостность всех частей статьи и ее окончательный вариант.

Дынько В. Ю.

Разработка концепции — формирование идеи.
Проведение исследования — сбор данных.
Подготовка и редактирование текста — участие в научном дизайне.
Утверждение окончательного варианта — принятие ответственности за целостность всех частей статьи и ее окончательный вариант.

Тлехурай Р. М.

Разработка концепции — развитие ключевых целей и задач.
Проведение исследования — проведение анализа.
Подготовка и редактирование текста — критический пересмотр черновика рукописи с внесением ценного интеллектуального содержания.
Утверждение окончательного варианта — принятие ответственности за все аспекты работы.
Ресурсное обеспечение исследования — предоставление пациентов для анализа.

Беспечный М. В.

Разработка концепции — развитие ключевых целей и задач.
Проведение исследования — интерпретация полученных данных.
Подготовка и редактирование текста — интерпретация полученных данных.
Утверждение окончательного варианта — принятие ответственности за целостность всех частей статьи и ее окончательный вариант.
Визуализация — подготовка отображенных данных.

Мамишев А. К.

Разработка концепции — развитие ключевых целей и задач.
Проведение исследования — интерпретация полученных данных.
Подготовка и редактирование текста — интерпретация полученных данных.
Утверждение окончательного варианта — принятие ответственности за целостность всех частей статьи и ее окончательный вариант.
Визуализация — подготовка отображенных данных.

Author contributions

S. A. Gabriel

Concept development — idea development.
Conducting research — data collection.
Manuscript preparation and editing — drafting of the manuscript.
Approval of the final manuscript — accountability for all aspects of the work.

A. Ya. Guchetl

Concept development — development of key aims and objectives.
Conducting research — data collection.

Manuscript preparation and editing — critical revision of the draft manuscript for important intellectual content.

Approval of the final manuscript — accountability for all aspects of the work.

V. M. Durlshter

Concept development — development of key aims and objectives.
Conducting research — data collection.
Manuscript preparation and editing — critical revision of the draft manuscript for important intellectual content.
Approval of the final manuscript — accountability the integrity of all parts of the article and its final version.

V. Yu. Dynko

Concept development — idea development.

Conducting research — data collection.

Manuscript preparation and editing — participation in scientific design.

Approval of the final manuscript — accountability the integrity of all parts of the article and its final version.

R. M. Tlekhuray

Concept development — development of key aims and objectives.

Conducting research — analysis.

Manuscript preparation and editing — critical revision of the draft manuscript for important intellectual content.

Approval of the final manuscript — accountability for all aspects of the work.

Resource support — provision of patients for analysis.

M. V. Bespechnyi

Concept development — development of key aims and objectives.

Conducting research — interpretation of the obtained data.

Manuscript preparation and editing — interpretation of the obtained data.

Approval of the final manuscript — accountability for the integrity of all parts of the article and its final version.

Visualisation — preparation of displayed data.

A. K. Mamishev

Concept development — development of key aims and objectives.

Conducting research — interpretation of the obtained data.

Manuscript preparation and editing — interpretation of the obtained data.

Approval of the final manuscript — accountability for the integrity of all parts of the article and its final version.

Visualisation of displayed data.

Список литературы

1. Курбаниязов З.Б., Махмудов Т.Б., Сулаймонов С.У., Давлатов С.С. Хирургическое лечение больных с синдромом Мириizzi. *Врач-аспирант*. 2012; 51(2.1): 135–138.
2. Алиджанов Ф.Б., Хаджибаев Ф.А., Гуломов Ф.К. Дискуссионные вопросы синдрома Мириizzi. *Вестник неотложной и восстановительной хирургии*. 2018; 3(3): 218–225.
3. Borz-Baba C., Levy D.A., Cohen M.E. Post-cholecystectomy Mirizzi syndrome: a case report and review of the literature. *Am. J. Case Rep.* 2019; 20: 1290–1298. DOI: 10.12659/AJCR.916364
4. Chen H., Siwo E.A., Khu M., Tian Y. Current trends in the management of Mirizzi Syndrome: A review of literature. *Medicine (Baltimore)*. 2018; 97(4): e9691. DOI: 10.1097/MD.0000000000009691
5. Майстренко Н.А., Шейко С.Б., Стукалов В.В., Ратников В.А., Басос С.Ф., Казакевич Г.Г., Лыткин М.В. Современные возможности диагностики синдрома Мириizzi (сообщение 1). *Вестник хирургии им. И.И. Грекова*. 2009; 168(2); 27–33.
6. Коханенко Н.Ю., Глебова А.В. Диагностика и лечение синдрома Мириizzi. *Фундаментальные исследования*. 2013; 12-3: 573–576.
7. Назиров Ф.Г., Туракулов У.Н., Акбаров М.М., Саатов Р.Р. Использование малоинвазивных методов коррекции ятрогенных повреждений внепеченочных желчных протоков и наружных желчных свищей. *Эндоскопическая хирургия*. 2018; 24(5); 7–9. DOI: 10.17116/endoskop2018240517
8. Shirah B.H., Shirah H.A., Albeladi K.B. Mirizzi syndrome: necessity for safe approach in dealing with diagnostic and treatment challenges. *Ann. Hepatobiliary. Pancreat. Surg.* 2017; 21(3): 122–130. DOI: 10.14701/ahbps.2017.21.3.122
9. Шейко С.Б., Майстренко Н.А., Стукалов В.В., Прядко А.С., Басос С.Ф., Казакевич Г.Г. Тактические и технические аспекты современного лечения больных с синдромом Мириizzi. Сообщение 2. *Вестник хирургии им. И.И. Грекова*. 2009; 168(4): 2529.
10. Дряженков Г.И., Дряженков И.Г. *Хирургия печеночных протоков*. М.: Авторский тираж; 2009. 232 с.

References

1. Kurbaniyazov Z.B., Mahmudov T.B., Sulaymonov S.U., Davlatov S.S. Surgical treatment of patients with a syndrome of Mirizzi. *Vrach-Aspirant*. 2012; 51(2.1); 135–138 (In Russ., English abstract).
2. Alidzhanov F.B., Khadzhibaev F.A., Gulomov F.K. Controversial issues of the Mirizzi syndrome. *Vestnik Neotlozhnoi i Vosstanovitel'noi Khirurgii*. 2018; 3(3): 218–225 (In Russ., English abstract).
3. Borz-Baba C., Levy D.A., Cohen M.E. Post-cholecystectomy Mirizzi syndrome: a case report and review of the literature. *Am. J. Case Rep.* 2019; 20: 1290–1298. DOI: 10.12659/AJCR.916364
4. Chen H., Siwo E.A., Khu M., Tian Y. Current trends in the management of Mirizzi Syndrome: A review of literature. *Medicine (Baltimore)*. 2018; 97(4): e9691. DOI: 10.1097/MD.0000000000009691

5. Maistrenko N.A., Sheiko S.B., Stukalov V.V., Ratnikov V.A., Basos S.F., Kazakevich G.G., Lytkin M.V. Modern possibilities to diagnose the Mirizzi syndrome (communication 1). *Vestnik Khirurgii im. I.I. Grekova*. 2009; 168(2); 27–33 (In Russ., English abstract).
6. Kokhanenko N.Y., Glebova A.V. Diagnosis and treatment of Mirizzi syndrome. *Fundamental'nye Issledovaniya*. 2013; 12-3; 573–576 (In Russ., English abstract).
7. Nazirov F.G., Turakulov U.N., Akbarov M.M., Saatov R.R. Application of minimally invasive techniques in the management of iatrogenic extrahepatic duct injuries and external biliary fistulas. *Endoskopicheskaya Khirurgiya*. 2018; 24(5); 7–9 (In Russ., English abstract). DOI: 10.17116/endoskop2018240517
8. Shirah B.H., Shirah H.A., Albeladi K.B. Mirizzi syndrome: necessity for safe approach in dealing with diagnostic and treatment challenges. *Ann. Hepatobiliary. Pancreat. Surg.* 2017; 21(3): 122–130. DOI: 10.14701/ahbps.2017.21.3.122
9. Sheiko S.B., Majstrenko N.A., Stukalov V.V., Pryadko A.S., Basos S.F., Kazakevich G.G. Tactical and technical aspects of current treatment of patients with Mirizzi syndrome. Communication 2. *Vestnik Khirurgii im. I.I. Grekova*. 2009; 168(4): 25–29 (In Russ., English abstract).
10. Dryazhenkov G.I., Dryazhenkov I.G. *Khirurgiya pechenochnykh protokov [Surgery of the hepatic ducts]*. Moscow: Avtorskii tirazh; 2009. 232 p. (In Russ.).

Сведения об авторах / Information about the authors

Габриэль Сергей Александрович* — доктор медицинских наук, доцент, доцент кафедры хирургии № 3 ФПК и ППС федерального государственного бюджетного образовательного учреждения высшего образования «Кубанский государственный медицинский университет» Министерства здравоохранения Российской Федерации, исполняющий обязанности главного врача государственного бюджетного учреждения здравоохранения «Краевая клиническая больница № 2» Министерства здравоохранения Краснодарского края.

Контактная информация: e-mail: Gabriel-sa@rambler.ru, тел.: +7 (988) 242-65-17;

ул. Школьная, д. 15/5, г. Краснодар, 350059, Россия.

Гучетль Александр Якубович — кандидат медицинских наук, доцент, доцент кафедры хирургии № 3 ФПК и ППС федерального государственного бюджетного образовательного учреждения высшего образования «Кубанский государственный медицинский университет» Министерства здравоохранения Российской Федерации, руководитель центра малоинвазивных хирургических вмешательств государственного бюджетного учреждения здравоохранения «Краевая клиническая больница № 2» Министерства здравоохранения Краснодарского края.

Дурлештер Владимир Моисеевич — доктор медицинских наук, профессор, заведующий кафедрой хирургии № 3 ФПК и ППС федерального государственного бюджетного образовательного учреждения высшего образования «Кубанский государственный медицинский университет» Министерства здравоохранения Российской Федерации, заместитель главного врача по хирургии государственного бюджетного учреждения здравоохранения «Краевая клиническая больница № 2» Министерства здравоохранения Краснодарского края.

Sergey A. Gabriel* — Dr. Sci. (Med.), Ass. Prof., Surgery Department No. 3, Faculty of Advanced Training and Occupational Retraining, Kuban State Medical University; Acting Chief Physician, Region Clinic Hospital No 2.

Contact information: e-mail: Gabriel-sa@rambler.ru, tel.: +7 (988) 242-65-17;

Shkolnaya str., 15/5, Krasnodar, 350059, Russia.

Aleksandr Ya. Guchetl — Cand. Sci. (Med.), Ass. Prof., Surgery Department No. 3, Faculty of Advanced Training and Occupational Retraining, Kuban State Medical University; Head of the Centre for Minimally Invasive Surgical Interventions, Region Clinic Hospital No 2.

Vladimir M. Durleshter — Dr. Sci. (Med.), Prof., Head of the Surgery Department No. 3, Faculty of Advanced Training and Occupational Retraining, Kuban State Medical University; Deputy Chief Surgeon, Region Clinic Hospital No 2.

Дынько Виктор Юрьевич — кандидат медицинских наук, заведующий отделением эндоскопии государственного бюджетного учреждения здравоохранения «Краевая клиническая больница № 2» Министерства здравоохранения Краснодарского края.

Тлехурай Руслан Махмудович — кандидат медицинских наук, ассистент кафедры хирургии № 3 ФПК и ППС федерального государственного бюджетного образовательного учреждения высшего образования «Кубанский государственный медицинский университет» Министерства здравоохранения Российской Федерации, врач-эндоскопист отделения эндоскопии государственного бюджетного учреждения здравоохранения «Краевая клиническая больница № 2» Министерства здравоохранения Краснодарского края.

Беспечный Михаил Васильевич — врач-эндоскопист отделения эндоскопии государственного бюджетного учреждения здравоохранения «Краевая клиническая больница № 2» Министерства здравоохранения Краснодарского края.

Мамишев Адам Казбекович — врач-эндоскопист отделения эндоскопии государственного бюджетного учреждения здравоохранения «Краевая клиническая больница № 2» Министерства здравоохранения Краснодарского края.

Viktor Yu. Dynko — Cand. Sci. (Med.), Head of the Endoscopy Department, Region Clinic Hospital No 2.

Ruslan M. Tlekhuray — Cand. Sci. (Med.), Research Assistant, Surgery Department No. 3, Faculty of Advanced Training and Occupational Retraining, Kuban State Medical University; endoscopist, Endoscopy Department, Region Clinic Hospital No 2.

Mikhail V. Bespechnyi — Endoscopist, Endoscopy Department, Region Clinic Hospital No 2.

Adam K. Mamishev — Endoscopist, Endoscopy Department, Region Clinic Hospital No 2.

* Автор, ответственный за переписку / Corresponding author