

DOI: <https://doi.org/10.21518/2079-701X-2019-6-176-183>

# Онкофертильность у женщин, излеченных в детстве от лимфомы Ходжкина

С.А. КУЛЕВА<sup>1</sup>, Д.Н. КУРОЧКИНА<sup>2</sup>, Д.А. ЗВЯГИНЦЕВА<sup>1</sup>, С.В. ИВАНОВА<sup>1</sup>, Е.В. ЦЫРЛИНА<sup>1</sup>

<sup>1</sup> Федеральное государственное бюджетное учреждение «Национальный медицинский исследовательский центр онкологии имени Н.Н. Петрова» Министерства здравоохранения Российской Федерации: 197758, Россия, г. Санкт-Петербург, Песочный-2, ул. Ленинградская, д. 68

<sup>2</sup> Государственное бюджетное учреждение здравоохранения «Санкт-Петербургский клинический научно-практический центр специализированных видов медицинской помощи (онкологический)»: 197758, Россия, г. Санкт-Петербург, Песочный-2, ул. Ленинградская, д. 68-А

## Информация об авторах:

**Кулева Светлана Александровна** – д.м.н., заведующая отделением химиотерапии и комбинированного лечения злокачественных опухолей у детей, ведущий научный сотрудник научного отдела инновационных методов терапевтической онкологии и реабилитации, профессор учебно-методического отдела Федерального государственного бюджетного учреждения «Национальный медицинский исследовательский центр онкологии имени Н.Н. Петрова» Министерства здравоохранения Российской Федерации; тел.: +7(812) 439-95-10; e-mail: Kulevadoc@yandex.ru

**Курочкина Дарья Николаевна** – врач-онколог дневного стационара Государственного бюджетного учреждения здравоохранения «Санкт-Петербургский кли-

нический научно-практический центр специализированных видов медицинской помощи (онкологический)»; e-mail: d.n.kurochkina@gmail.com

**Звягинцева Дарья Андреевна** – к.м.н., врач – детский онколог отделения химиотерапии и комбинированного лечения злокачественных опухолей у детей Федерального государственного бюджетного учреждения «Национальный медицинский исследовательский центр онкологии имени Н.Н. Петрова» Министерства здравоохранения Российской Федерации; тел.: +7(812) 439-95-10; e-mail: 7615773@gmail.com

**Иванова Светлана Вячеславовна** – к.м.н., врач – детский онколог отделения химиотерапии и комбинированного лечения злокачественных опухолей у

детей Федерального государственного бюджетного учреждения «Национальный медицинский исследовательский центр онкологии имени Н.Н. Петрова» Министерства здравоохранения Российской Федерации; тел.: +7(812) 439-95-10; e-mail: tabalinadoc@yandex.ru

**Цырлина Евгения Владимировна** – к.м.н., ведущий научный сотрудник научной лаборатории онкоэндокринологии Федерального государственного бюджетного учреждения «Национальный медицинский исследовательский центр онкологии имени Н.Н. Петрова» Министерства здравоохранения Российской Федерации; тел.: +7(812) 439-95-55; e-mail: evg.tsyrlina@gmail.com

## РЕЗЮМЕ

Современным стандартом выбора лечебного режима лимфомы Ходжкина в детском возрасте является концепция риска-адаптированной терапии. Как правило, пациенты распределяются в зависимости от количества факторов в группы низкого, промежуточного и высокого риска с тем или иным объемом лечебной программы. Благодаря рациональному использованию химио- и лучевой терапии возможно снижение риска возникновения гонадной токсичности. Потеря ооцитов у пациенток, получавших терапию лимфомы Ходжкина в детстве, как правило, связана с воздействием системной химиотерапии и облучением таза. В качестве скринингового маркера для оценки гонадотоксичного действия химиолучевой терапии, причем и у девочек, и у мальчиков, предлагается использовать сочетание ингибина В и ФСГ.

**Ключевые слова:** девочки, женщины, лимфома Ходжкина, гонадотоксичность, фертильность, алкилирующие препараты, лучевая терапия

**Для цитирования:** Кулева С.А., Курочкина Д.Н., Звягинцева Д.А., Иванова С.В., Цырлина Е.В. Онкофертильность у женщин, излеченных в детстве от лимфомы Ходжкина. *Медицинский совет*. 2019; 6: 176-183. DOI: <https://doi.org/10.21518/2079-701X-2019-6-176-183>.

**Конфликт интересов:** авторы заявляют об отсутствии конфликта интересов.

# Oncofertility in women CURED OF HODGKIN'S LYMPHOMA AS A CHILD

Svetlana A. KULEVA<sup>1</sup>, Daria N. KUROCHKINA<sup>2</sup>, Darya A. ZVYAGINTSEVA<sup>1</sup>, Svetlana V. IVANOVA<sup>1</sup>, Yevgeniya V. TSYRLINA<sup>1</sup>

<sup>1</sup> Federal State Budgetary Institution «National Medical Research Center of Oncology named after N.N. Petrov» of the Ministry of Health of the Russian Federation: 197758, Russia, Saint-Petersburg, Pesochny-2, Leningradskaya St., 68

<sup>2</sup> State budgetary institution of public health «Saint-Petersburg Clinical Scientific and Practical Center of Specialized Medical Care (Oncological)»: 197758, Russia, Saint-Petersburg, Pesochnaya-2, Leningradskaya St., 68-A

## Author credentials:

**Kuleva Svetlana Alexandrovna** – Dr. of Sci. (Med.), Head of the Department of Chemotherapy and Combined Treatment of Malignant Tumors in Children, Leading Researcher of the Scientific Department of Innovative Methods of Therapeutic

Oncology and Rehabilitation, Professor of the Educational and Methodological Department of the Federal State Budgetary Institution «National Medical Research Center of Oncology named after N.N. Petrov» of the Ministry of Health of

the Russian Federation; tel.: +7(812) 439-95-10; e-mail: Kulevadoc@yandex.ru

**Kurochkina Daria Nikolaevna** – Oncologist of the day hospital of the State Budgetary Healthcare Institution «St. Petersburg Clinical Scientific and Practical Center of

Specialized Medical Care (Oncological);  
e-mail: d.n.kurochkina@gmail.com  
**Zvyagintseva Darya Andreyevna** – Cand. of  
Sci. (Med.), doctor - children's oncologist of  
the department of chemotherapy and  
combined treatment of malignant tumors  
in children of the Federal State Budgetary  
Institution «National Medical Research  
Center of Oncology named after N.N.  
Petrov» of the Ministry of Health of the  
Russian Federation;

tel.: +7(812) 439-95-10;  
e-mail: 7615773@gmail.com  
**Ivanova Svetlana Vyacheslavovna** – Cand.  
of Sci. (Med.), doctor - pediatric oncologist  
of the department of chemotherapy and  
combined treatment of malignant tumors  
in children of the Federal State Budget  
Institution «National Medical Research  
Center of Oncology named after N.N.  
Petrov» of the Ministry of Health of the  
Russian Federation;

tel.: +7(812) 439-95-10;  
e-mail: tabalinadoc@yandex.ru  
**Tsyrlina Yevgeniya Vladimirovna** – Cand. of  
Sci. (Med.), Leading Researcher of the  
Oncoendocrinology Research Laboratory  
of the Federal State Budgetary Institution  
«National Medical Research Center of  
Oncology named after N.N. Petrov» of the  
Ministry of Health of the Russian  
Federation; tel.: +7(812) 439-95-55;  
e-mail: evg.tsyrlina@gmail.com

## ABSTRACT

The concept of risk-adapted therapy is a modern standard of choice for the treatment regimen of Hodgkin's lymphoma in childhood. As a rule, patients are distributed depending on the number of factors in the groups of low, intermediate and high risk with a particular volume of the treatment program. The rational use of chemotherapy and radiation therapy can reduce the risk of gonadal toxicity. Loss of oocytes in patients receiving Hodgkin's lymphoma therapy in childhood is usually associated with systemic chemotherapy and pelvic irradiation. A combination of inhibin B and FSH is proposed as a screening marker to assess the gonadotoxic effects of chemotherapy, in both girls and boys.

**Keywords:** girls, women, Hodgkin's lymphoma, gonadotoxicity, fertility, alkylating drugs, radiation therapy

**For citing:** Kuleva S.A., Kurochkina D.N., Zvyagintseva D.A., Ivanova S.V., Tsyrlina E.V. Oncofertility in women cured of Hodgkin's lymphoma as a child. *Meditsinsky Sovet.* 2019; 6: 176-183. DOI: <https://doi.org/10.21518/2079-701X-2019-6-176-183>.

**Conflict of interest:** The authors declare no conflict of interest.

Современным стандартом выбора лечебного режима ЛХ в детском возрасте является концепция риск-адаптированной терапии. Это вид онкологического лечения, при котором на выбор плана лечения влияют факторы, обусловленные болезнью, например: стадия, число зон поражения, объем опухоли, В-симптомы, ранний ответ на химиотерапию. Кроме того, на планирование лечения также влияют возраст пациента, его пол и гистологический подтип опухоли [1].

В зависимости от наличия факторов риска пациента можно отнести к прогностической группе, согласно которой выбирается режим лечения. Интенсивность лечебной программы варьирует в зависимости от прогностической группы. Так, в группе низкого риска интенсивность лечебной программы ниже, а следовательно, ниже и токсичность терапии.

Изначально прогностические факторы риска были разработаны для взрослых больных лимфомой Ходжкина (ЛХ) и успешно использовались для принятия решений о терапевтической тактике [2]. Однако одни и те же факторы не могут быть применимы для детей и взрослых пациентов.

Различные кооперативные группы по изучению ЛХ у детей провели множество исследований, позволяющих выявить прогностические факторы, оказывающие значимое влияние на лечебную тактику, и разработали различные прогностические индексы для стратификации конкретного пациента в группу риска. Можно выделить общие факторы риска среди этих исследований: IIB, III, IV стадия, bulky, В-симптомы, экстранодальное поражение, МТИ (медиастино-торакальный индекс)  $\geq 0,33$  [2–4].

Наиболее крупными кооперативными группами по изучению ЛХ у детей являются детская онкологическая группа (Pediatric Oncology Group – POG), группа детского рака – Children's Cancer Group (CCG), немецкая исследовательская группа изучения ЛХ (German-Austrian Hodgkin Study Group – GHSJ) [5–7]. Кроме того, повсеместно в разных странах существуют небольшие группы по изучению ЛХ у детей, которые публикуют результаты локальных исследований [8].

Среди всех этих исследований можно выделить общие черты. Как правило, пациенты распределяются в зависимости от количества факторов в группы низкого, промежуточного и высокого риска прогрессирования. Соответственно, терапия пациента группы высокого риска будет интенсивнее, а следовательно, токсичнее, нежели терапия пациента группы низкого риска.

При лечении ЛХ по современным стандартам у детей можно добиться очень высоких показателей выживаемости: общая 5-летняя выживаемость достигает 95%, в связи с чем стало возможно отследить отдаленную токсичность терапии. К отдаленным побочным явлениям относятся легочная токсичность (пульмониты, фиброзы), кардиотоксичность, возникновение вторых опухолей (среди них солидные опухоли, лейкозы), заболевания эндокринной системы (в частности, щитовидной железы), гонадотоксичность (и, как следствие, нарушение фертильности) [9].

Все современные исследования в области терапии ЛХ у детей сосредоточены на уменьшении отдаленной токсичности проводимого лечения, в частности на снижении

гонадотоксичности. Это обеспечивается попытками отказа от лучевой терапии, от применения алкилирующих агентов (циклофосфида, прокарбазина) в схемах химиотерапии, адаптацией лечения на основании объективного ответа на химиотерапию [10].

В исследовании DAL-HD-90 ([D]eutsche [A]rbeitsgemeinschaft für [L]eukaemieforschung und Behandlung im Kindesalter – Немецкая рабочая группа по изучению и лечению лейкоз у детей) показано, что этопозид может успешно заменить прокарбазин в схеме первой линии, при этом значительно снижается риск возникновения мужского бесплодия у пациентов с ранними стадиями ЛХ [7].

Важным с точки зрения уменьшения гонадной токсичности является исследование GPOH-HD-2002 ([G]erman Society of [P]ediatric [O]ncology and [H]ematology – [H]odgkin's [D]isease – Немецкое общество детской онкологии и гематологии, направление – болезнь Ходжкина), проведенное немецким обществом детской гематологии и онкологии, в результате которого разработан новый режим COPDAC ([C]yclophosphamide (циклофосфамид), [O]ncovin (онковин), [P]rednisone (преднизолон), [D]acarbazine (дакарбазин)), в котором гонадотоксичный для мальчиков прокарбазин заменен на гораздо менее токсичный дакарбазин. В результате эффективность стандартных режимов OPPA-COPP (получали девочки) и OEPA-COPDAC (получали мальчики) для лечения распространенных стадий ЛХ схожа (5-летняя бессобытийная выживаемость в группе с распространенными стадиями у девочек составила 90,2%, для мальчиков – 84,7%,  $p = 0,12$ ) и режимы признаны взаимозаменяемыми [11].

## ВЛИЯНИЕ ХИМИОТЕРАПИИ И ЛУЧЕВОЙ ТЕРАПИИ НА ЖЕНСКУЮ РЕПРОДУКТИВНУЮ СИСТЕМУ

Яичник человека содержит ограниченный пул примордиальных фолликулов, максимальное их количество на 5 мес. внутриутробного развития, и далее их число снижается по мере увеличения возраста девочки, завершаясь в 50–51 год менопаузой. Число фолликулов в яичниках составляет порядка 2 млн при рождении, а на момент наступления менархе эта цифра снижается до 500 тыс., остальные фолликулы подвергаются атрезии. Скорость потери фолликулов зависит от внешних воздействий, в том числе химиотерапии и лучевой терапии [12]. Яичники секретируют ингибин В (ИВ), антимюллеров гормон (АМГ), эстроген, релаксин, андрогены и прогестерон. Секреция этих гормонов регулируется по механизму обратной связи гормонами гипофиза – фолликулостимулирующим (ФСГ) и лютеинизирующим гормонами (ЛГ).

ИВ продуцируется исключительно гранулезными клетками растущих антральных фолликулов. Уровень его снижается при нарушении фертильности (например, преждевременное истощение яичников) и не определяется у женщин в менопаузе [13]. Уровень ингибина В изменяется в зависимости от фазы менструального цикла, он отражает стадию созревания фолликула. Наибольший его

уровень фиксируется в фолликулярную фазу менструального цикла [14].

АМГ секретируется гранулезными клетками преантральных и антральных фолликулов, отражая величину пула примордиальных фолликулов. Секреция начинается у плода уже в III триместре беременности, достигая максимума после наступления полового созревания [15]. Концентрация АМГ снижается с течением времени, коррелируя сильнее с возрастом женщины, числом антральных и преантральных фолликулов и менее – с уровнем фолликулостимулирующего гормона [16].

Немецкие исследователи сообщают, что частота рождения живых детей у женщин, перенесших в детском возрасте лечение ЛХ (в исследовании принимали участие 467 женщин, из которых 8% получали облучение малого таза), значительно не отличается от таковой у здоровых женщин Германии: 69% при медиане наблюдения 39,8 лет, при этом у здоровых женщин аналогичный показатель 78% ( $p = 0,001$ ). Снижение рождаемости отмечалось лишь у пациенток, получавших лучевую терапию на область малого таза, в сравнении с пациентками, облучавшими область живота либо зону выше диафрагмы (HR (Hazard ratio – отношение рисков) 0,76, CI 95% 0,61–0,95,  $p = 0,01$ ) [17]. Однако, по данным другого крупного исследования CCSS (Childhood Cancer Survivor Study – исследование, посвященное пациентам, излеченным от детских злокачественных опухолей), частота рождения живых детей у пациенток, подвергшихся лечению по поводу злокачественных опухолей в детском возрасте (не только ЛХ), достоверно ниже, чем у здоровых сиблингов (HR 0,82, CI 95% 0,76–0,89;  $p < 0,0001$ ) [18].

Наиболее чувствительными к повреждающему действию цитостатиков являются клетки, в которых происходит митотическое деление и активный рост: в яичниках это растущие преантральные и антральные фолликулы [19]. Среди цитостатиков алкилирующие агенты обладают наибольшим токсическим действием на яичники. Они вызывают массивную потерю фолликулов, генетические повреждения в растущих примордиальных фолликулах. По данным литературы, есть несколько предположительных механизмов повреждающего действия алкилирующих агентов на яичники. Первый, сосудистый: цитостатики повреждают кровеносные сосуды в кортикальном и медуллярном слое яичников, тем самым приводя к облитерации и фиброзу кортикального слоя яичников, уменьшению секреции эндотелиального фактора роста и уменьшению микрососудистой сети. Эти патологические изменения могут усугублять потерю фолликулов и ускорять старение яичников [20]. Второй, так называемый феномен выгорания: циклофосфамид активирует фосфатидилинозитол 3-киназный сигнальный путь, который, в свою очередь, вызывает преждевременную активацию первичных фолликулов, образуя «выгорание» – преждевременное истощение пула фолликулов [21]. Однако серия аутопсий девочек, умерших от острого лимфобластного лейкоза, леченных с использованием цитостатиков (цитарабин, циклофосфамид, L-аспарагиназа, 6-меркаптопурин, винкристин) и глюко-

кортикостероидов, не показала серьезных повреждений яичников, в том числе нарушений развития и роста фолликулов [22]. Таким образом, цитостатические повреждения яичников вызываются множественными патогенетическими механизмами.

Наибольшим гонадотоксичным потенциалом обладают такие алкилирующие агенты, как бусульфан, ломустин, прокарбазин и циклофосфамид. Их повреждающее действие не зависит от фазы клеточного цикла [19]. Алкилирующие агенты входят в состав схем химиотерапевтического лечения для первой линии терапии ЛХ у детей. Таксаны, антрациклины обладают умеренной гонадотоксичностью. Минимальной гонадотоксичностью обладают винкаалкалоиды (винкристин, винбластин) и антиметаболиты (фторпиримидины, метотрексат). Однако при терапии ЛХ цитостатики вводят чаще всего в комбинациях, что исключает оценку индивидуального повреждающего действия каждого препарата. Кроме того, на гонадотоксичный эффект влияет овариальный резерв конкретной пациентки до начала терапии, общая доза цитостатика, плотность дозы. В связи с этим даже препараты с низкой гонадотоксичностью при длительном использовании могут влиять на функцию яичников [19].

Не все алкилирующие цитостатики обладают равной степенью повреждающего действия на яичники. Группа CCSS ([C]hildhood [C]ancer [S]urvivor [S]tudy – исследование, посвященное пациентам, излеченным от детских злокачественных опухолей) проанализировала сведения о 5 298 женщинах и 5 640 мужчинах, излеченных в детском возрасте от злокачественных опухолей только с применением химиотерапии. У мужчин суммарная доза циклофосфамида > 7412 мг/м<sup>2</sup> (HR 0,60, 95% CI 0,51–0,71; p < 0,0001), ифосфамида > 53000 мг/м<sup>2</sup> (HR 0,42, 95% CI 0,23–0,79; p < 0,0069), прокарбазина > 5060 мг/м<sup>2</sup> (HR 0,30, 95% CI 0,20–0,46; p < 0,0001), цисплатина > 488 мг/м<sup>2</sup> (HR 0,56, 95% CI 0,39–0,82; p < 0,0023) была ассоциирована с уменьшением частоты отцовства. Для сравнения: только бусульфан в суммарной дозе 450 мг/м<sup>2</sup> и более (HR 0,14, 95% CI 0,03–0,55; p < 0,0051) и ломустин в дозе 411 мг/м<sup>2</sup> и более (HR 0,41, 95% CI 0,17–0,98; p < 0,046) значимо снижали вероятность наступления беременности у женщин [18].

Аналогичные результаты получили С. Thomas-Teinturier и соавт. (2015), проанализировав данные о 105 женщинах, излеченных от злокачественных опухолей в детском возрасте (из них 21 – от ЛХ). В данном исследовании именно прокарбазин, а не ифосфамид или циклофосфамид приводил к уменьшению овариального резерва, числа антральных фолликулов и уровня антимюллерова гормона и увеличению уровня фолликулостимулирующего гормона [23].

Наиболее чувствительными к лучевой терапии являются клетки в активной фазе деления по причине активной репликации ДНК. Ооциты – исключение из этого правила. Ооциты находятся в профазе I первого мейотического деления, однако при этом они чувствительны к воздействию излучения [24]. Эффективная

стерилизующая доза – доза фракционированной лучевой терапии, ведущая к необратимому повреждению яичников у 97,5% пациенток, уменьшается по мере взросления девочки. Так, при рождении эта доза составляет 20,3 Гр, в 10 лет – 18,4 Гр, в 20 лет – 16,5 Гр, в 30 лет – 14,3 Гр. Посредством математической модели В. Wallace и соавт. (2005) рассчитали возраст наступления преждевременной менопаузы у женщин, получавших лучевую терапию от 1 Гр до эффективной стерилизующей дозы в возрасте от 0 до 50 лет. Так, при получении одномоментно 3, 6, 9 или 12 Гр в возрасте 10 лет преждевременная менопауза наступит в 36,7, 26,5, 19,7 и 15,3 года соответственно [25].

Интересно, что пациентки, леченные по поводу ЛХ, у которых случилась согласно исследованию CCSS острая яичниковая недостаточность, чаще подвергались лучевой терапии на область живота и малого таза. Половина из них получила как минимум суммарную дозу в 10 Гр на область яичников. По результатам данного исследования воздействие прокарбазина и циклофосфамида в возрасте 13–20 лет и увеличение дозы лучевой терапии были независимыми факторами развития острого преждевременного истощения яичников.

Лучевая терапия на область малого таза у детей, помимо преждевременного истощения яичников, ведет к нарушению функционирования матки и придатков. Существует несколько патогенетических механизмов воздействия излучения на матку. Во-первых, лучевая терапия приводит к облитерации и склерозу кровеносных сосудов эндометрия и миометрия, что сопровождается уменьшением кровотока в матке. Снижение кровоснабжения эндометрия может при наступлении беременности отразиться в виде нарушения нормального функционирования плаценты, ухудшения маточно-плацентарного кровотока и, как следствие, нарушения роста и развития плода [26]. Во-вторых, повреждение миометрия вызывает уменьшение объема матки леченых девочек по сравнению со здоровыми сверстницами, нарушение эластичности матки, что может привести к преждевременным родам [27, 28]. В-третьих, лучевое повреждение железистого и стромального компонентов эндометрия с разрушением стволовых клеток базального слоя эндометрия вызывает истощение эндометрия, что ведет в будущем к нарушению имплантации плодного яйца [29].

W. Wallace и соавт. (1989) описали 38 пациенток, подвергшихся лучевой терапии на всю брюшную полость в детском возрасте в дозе суммарно 20–30 Гр, из них 27 пациенток во взрослом возрасте имели задержку полового развития, 10 – преждевременную менопаузу (медиана возраста 23,5 года). Среди этих у 38 пациенток не было рождения живых детей, все беременности завершались самопроизвольным абортom во втором триместре [30].

Помимо того, при вовлечении в поля облучения структур мозга (например, при облучении кольца Пирогова – Вальдейера) в дальнейшем возможны нарушения гипоталамо-гипофизарно-яичниковой оси и, как следствие, полового развития [31].

В современном мире женщины стремятся получить образование, найти работу, в связи с чем увеличивается возраст первородящих. Нередко женщины, излеченные в детском возрасте от ЛХ, откладывают рождение ребенка на возраст старше 30 лет. Но исследования показывают, что возраст наступления беременности важен для таких пациенток: С.А. Sklar и соавт. (2006) показали, что, если у пациенток, леченных в детском возрасте от злокачественных опухолей, беременность не наступила до 30 лет, шансы на ее самостоятельное наступление к 45 годам значительно снижаются в сравнении с их здоровыми братьями и сестрами [32]. В связи с этим таких пациенток целесообразно консультировать заранее, обсуждая вопросы сохранения ткани яичника до наступления преждевременного истощения яичников [33].

Побочные эффекты лечения лимфомы в детском возрасте (ХТ и ЛТ) выражаются не только в физических, но и психологических проблемах (снижение качества жизни, слабость, усталость, нарушения памяти), что, в свою очередь, ведет к снижению либидо и опосредованно, вероятно, влияет на фертильность [34, 35].

## СПОСОБЫ СОХРАНЕНИЯ ПОЛОВОЙ ФУНКЦИИ ДЕВОЧЕК

Как уже упоминалось выше, мейнстримом в терапии ЛХ у детей является концепция риск-адаптированной терапии. Она основывается на выборе режима лечения в зависимости от наличия факторов риска, распространения болезни, пола, возраста, ответа опухоли на первую линию лечения. Благодаря рациональному использованию химио- и лучевой терапии возможно снижение риска возникновения гонадной токсичности.

На данный момент нет четких рекомендаций по использованию оральных контрацептивов и аналогов гонадотропин-рилизинг гормона (аГнРГ) в целях сохранения фертильности у пациенток, получающих гонадотоксичную химиотерапию по поводу ЛХ, ни для взрослых женщин, ни для детей.

В настоящее время ведутся исследования, в том числе немецкой кооперативной группой по изучению ЛХ у детей, об эффективности гормональной контрацепции с целью предотвращения повреждения яичников. Данные завершённых исследований разнятся: одни исследования говорят об эффективности оральных контрацептивов – аГнРГ для защиты яичников (2014), другие – об абсолютной неэффективности этих препаратов [36–38].

Согласно рекомендациям Европейского общества медицинской онкологии (ESMO – [E]uropean [S]ociety for [M]edical [O]ncology) и Американского общества клинической онкологии (ASCO – [A]merican [S]ociety of [C]linical [O]ncology) использование аГнРГ не может считаться надежным методом сохранения фертильности [39]. Более того, полная овариальная супрессия не возникает в течение нескольких недель после первого применения препарата, требуется более месяца для того, чтобы развилось лекарственное действие, а для пациентов с ЛХ столь длительная отсрочка лечения часто не

возможна. Тем не менее аГнРГ могут быть использованы с целью прекращения менструаций и тем самым для снижения риска маточных кровотечений на фоне тромбоцитопении. Из значительных минусов данной группы препаратов можно выделить приливы и уменьшение костной плотности, что может отразиться на качестве жизни пациенток [40].

Согласно отчету немецкой кооперативной группы исследования ЛХ (в исследование вошли женщины от 16 до 40 лет), в целом вторичная аменорея чаще встречалась у женщин, не принимавших оральные контрацептивы, чем у тех, кто их принимал (44,1% против 10,1%,  $p < 0,0001$ ). Но при терапии ранних стадий ЛХ с благоприятным прогнозом (схемы COPP/ABVD, BEACOPP базовый ± лучевая терапия на bulky либо резидуальную опухоль) применение оральных контрацептивов статистически незначительно повышало вероятность аменореи по сравнению с теми, кто их не принимал, тогда как при терапии распространенных стадий ЛХ ( $p < 0,0001$ ) либо при терапии женщин старше 30 лет ( $p = 0,0065$ ) применение оральных контрацептивов статистически достоверно снижало вероятность развития вторичной аменореи после завершения лечения [12].

На основании рекомендаций ESMO и ASCO для женщин единственным надежным методом сохранения фертильной функции является криоконсервация ооцитов и эмбрионов до начала противоопухолевой терапии [39, 40]. Однако применение данных технологий имеет ряд затруднений в случаях с детьми. Во-первых, эти методики применимы только для девочек после наступления полового созревания. А во-вторых, использование криоконсервации эмбрионов предполагает наличие партнера, что, вероятнее всего, не осуществимо у детей. Кроме того, оба этих метода требуют гормональной стимуляции и отсрочки начала лечения, поэтому не могут быть предложены молодым девушкам, терапия которых должна начинаться незамедлительно [41].

Существуют достаточно эффективные, но все еще экспериментальные методики сохранения фертильности у детей. В случае необходимости лечить интенсивно распространенные стадии ЛХ у девочек возможно рассмотреть заморозку ткани яичника до начала лечения, хранение ее с последующей имплантацией в организм женщины. Минусом данной манипуляции является инвазивность, необходимость выполнять ее под наркозом; плюсом – процедуру можно выполнять, по сообщениям некоторых авторов, уже с первого года жизни девочки [41].

Процедура криоконсервации ткани яичника состоит из нескольких этапов. После забора образец ткани доставляют в лабораторию, где он гистологически исследуется на наличие любых фолликулов и опухолевых клеток. Далее производится аспирация найденных фолликулов и удаление опухолевых клеток, если таковые имеются [42, 43]. Даже незрелые фолликулы, полученные от девочек до начала полового созревания, могут быть аспирированы, выращены *in vitro* и заморожены для последующего использования [42]. Ткань яичника помещается в раствор криопротектора и постепенно в про-

граммном замораживателе охлаждается до температуры  $-140^{\circ}\text{C}$ . Только после этого образец может быть помещен для хранения в жидкий азот при температуре  $-196^{\circ}\text{C}$  [44]. Первое сообщение о наступившей беременности после реимплантации размороженной ткани яичника опубликовано в 2004 г. в Бельгии [45]. В России первая подобная работа появилась в 2015 г.: были опубликованы данные об успешно наступившей беременности после ортотопической имплантации ткани яичника женщине 27 лет, перенесшей высокодозную химиотерапию ЛХ в 24 года [46].

На сегодняшний день нет данных о рождении живых детей после трансплантации ткани яичника взрослой женщине, взятой и замороженной у нее в детстве, так как участницы подобных исследований еще не вступили в репродуктивный возраст [40].

Что касается вопроса сохранения репродуктивной функции у девочек до наступления возраста полового созревания, препубертатный возраст сам по себе не является защитой от токсичного воздействия химиопрепаратов и лучевой терапии. Вместе с тем по результатам исследований девочки, перенесшие высокодозную химиотерапию с последующей трансплантацией гемопоэтических стволовых клеток, после наступления менархе имели более тяжелые повреждения репродуктивной системы, чем девочки до наступления менархе [47]. Так, по результатам исследования М. Matsumoto и соавт. (1999) из 18 девочек, перенесших трансплантацию костного мозга до наступления менархе, менструации начались у 14 пациенток. При этом авторы отмечают, что включение высокодозного циклофосфида в дозе 200 мг/кг или высокодозного этопозида 50–60 мг/кг к тотальному облучению всего тела не добавило отрицательного влияния на функцию яичников (которую оценивали при помощи уровня фолликулостимулирующего гормона). В итоге авторы сделали вывод, что наибольшим отрицательным влиянием на репродуктивную функцию девочек обладает именно лучевая терапия [48].

Методики экранирования яичников, применяемые у взрослых женщин при облучении пахово-подвздошной зоны, технически не выполнимы у детей [25]. Транспозиция яичников – метод, предполагающий перенос яичников за пределы поля облучения. Впервые транспозиция яичников при терапии ЛХ была описана в 1970 г. исследователями из Стэнфордского университета [49]. Она может быть выполнена посредством лапаротомии, лапароскопии [50]. А. Fernandez-Pineda и соавт. (2018) опубликовали исследование, в котором 127 пациенток, леченных от ЛХ в детском возрасте, были разделены на 2 группы: первой группе перед лучевой терапией выполнялась транспозиция яичников, а второй – нет. Обе группы получали химиотерапию с применением алкилирующих препаратов. По результатам транспозиция яичников в отдаленной перспективе не давала преимуществ в виде уменьшения частоты возникновения преждевременного истощения яичников и патологии беременности [50]. Кроме того, данная методика не уменьшала отрицательное воздействие лучевой терапии на матку, а

лучевые повреждения матки могут, как сказано выше, оказывать негативные последствия на исход последующей беременности. Транспозиция яичников не защищала от воздействия химиотерапии, являющейся основным видом лечения ЛХ у детей [51]. Учитывая потенциально большой урон яичникам от лучевой терапии, нежели от химиотерапии, данную методику возможно рассматривать с целью защиты фертильной функции у девочек до начала лучевой терапии.

## СПОСОБЫ ОЦЕНКИ ФЕРТИЛЬНОЙ ФУНКЦИИ У ЖЕНЩИН ПОСЛЕ ПРОВЕДЕННОГО ПРОТИВООПУХОЛЕВОГО ЛЕЧЕНИЯ В ДЕТСКОМ ВОЗРАСТЕ

Женщины одного возраста могут иметь различный репродуктивный потенциал, зависящий от различных факторов. Понятие овариального резерва рассматривает репродуктивный потенциал как функцию количества и качества оставшихся ооцитов. Сниженный овариальный резерв описывает женщин репродуктивного возраста, имеющих регулярные менструации, фертильность которых снижена по сравнению с женщинами того же возраста. Уменьшение овариального резерва отличается от менопаузы или преждевременного истощения яичников. Восстановление менструального цикла после завершения комбинированной терапии ЛХ не гарантирует успех в наступлении беременности в будущем [12]. Как уже упоминалось выше, потеря ооцитов у пациентов, получавших терапию ЛХ в детстве, связана с воздействием системной химиотерапии, облучением таза. Согласно рекомендациям Американского общества репродуктивной медицины, одним из показаний для оценки овариального резерва является химиотерапия и лучевая терапия на область малого таза в анамнезе. Тесты для оценки овариального резерва можно разделить на биохимические и ультразвуковые. К ультразвуковым тестам относится подсчет числа фолликулов и объема яичников посредством трансвагинального ультразвукового исследования. К биохимическим – измерение уровня эстрадиола, фолликулостимулирующего гормона в дни цикла 2–5, измерение уровня антимюллерова гормона в сыворотке крови, измерение уровня ингибина В, а также провокационная проба с кломифеном. Снижение числа фолликулов при ультразвуковом исследовании является достоверным маркером преждевременного истощения яичников [52]. Кроме того, уменьшение числа фолликулов в яичниках отражается в виде снижения концентрации АМГ и ингибина В. Изменение уровня ингибина В ведет к увеличению секреции ФСГ гипофизом и, как следствие, его уровня в крови.

Поскольку уровень АМГ не зависит от фазы цикла и уровня других гормонов, он является удобным маркером определения овариального резерва женщины.

R. Van Beek и соавт. (2007) представили результаты исследования, в котором приняли участие 32 женщины, леченные в детском возрасте от ЛХ с использованием химиотерапии по схемам ABVD и MOPP. Во взрослом воз-

расте им оценивали уровни ЛГ, ФСГ, ингибина В и АМГ. Группой сравнения выступили здоровые женщины. По результатам у пациенток, получавших химиотерапию по схеме МОРР, зафиксированы более высокие уровни ФСГ и ниже сывороточные уровни ингибина В и АМГ по сравнению со здоровыми женщинами (ФСГ 17 Ед/л против 6 Ед/л ( $p \leq 0,05$ ); ингибин В 23 нг/л против 112,5 нг/л ( $p \leq 0,01$ ); АМГ 0,39 г/л против 2,1 г/л ( $p \leq 0,01$ )). По мнению авторов, женщины, получавшие в детском возрасте

химиотерапию по схеме МОРР, имеют более низкий овариальный резерв, нежели здоровые женщины, при этом АМГ является наиболее чувствительным маркером, отражающим уменьшение овариального резерва [33].

По данным других авторов, в качестве скринингового маркера для оценки гонадотоксического действия химиолучевой терапии, причем и у девочек, и у мальчиков, можно использовать сочетание ингибина В и ФСГ [53].

Поступила/Received 23.12.2018

## ЛИТЕРАТУРА/REFERENCES

1. Ansell S.M. Hodgkin lymphoma: 2016 update on diagnosis, risk-stratification, and management. *Am. J. Hematol.* 2016;4(91):434–442.
2. Smith R.S., Chen Q., Hudson M.M., Link M.P., Kun L., Weinstein H. et al. Prognostic Factors for Children With Hodgkin's Disease Treated With Combined-Modality Therapy. *J. Clin. Oncol.* 2003;10(21):2026–2033.
3. Vecchi V., Pileri S., Burnelli R., Bontempi N., Comelli A., Testi A.M. et al. Treatment of pediatric Hodgkin disease tailored to stage, mediastinal mass, and age an Italian (AIEOP) Multicenter Study on 215 patients. *Cancer.* 1993;6(72):2049–2057.
4. Weiner M.A., Leventhal B.G., Marcus R., Brecher M., Ternberg J., Behm F.G. et al. Intensive chemotherapy and low-dose radiotherapy for the treatment of advanced-stage Hodgkin's disease in pediatric patients: a Pediatric Oncology Group study. *J. Clin. Oncol.* 1991;9(9):1591–1598.
5. Kelly K.M., Sposto R., Hutchinson R., Massey V., McCarten K., Perkins S. et al. BEACOPP chemotherapy is a highly effective regimen in children and adolescents with high-risk Hodgkin lymphoma: a report from the Children's Oncology Group. *Blood.* 2011;9(117):2596–603.
6. Tebbi C.K., Mendenhall N., London W.B., Williams J.L., de Alarcon P.A., Chauvenet A.R. Treatment of stage I, IIA, IIIA1 pediatric Hodgkin disease with doxorubicin, bleomycin, vincristine and etoposide (DBVE) and radiation: A Pediatric Oncology Group (POG) study. *Pediatr. Blood Cancer.* 2006;2(46):198–202.
7. Schellong G., Pötter R., Brämswig J., Wagner W., Prott F.J., Dörffel W. High cure rates and reduced long-term toxicity in pediatric Hodgkin's disease: the German-Austrian multicenter trial DAL-HD-90. The German-Austrian Pediatric Hodgkin's Disease Study Group. *J. Clin. Oncol.* 1999;12(17):3736–3744.
8. Кулева С.А., Анишкин М.Ю., Колыгин Б.А. Лимфома Ходжкина у детей и подростков: эффективность риск-адаптированного протокола СПбЛХ-05. *Детская онкология.* 2007;3-4:16. [Kuleva S.A., Anishkin M.Yu., Kolygin B.A. Hodgkin's lymphoma in children and teenagers: effectiveness of the risk-adapted protocol SPbLH-05. *Pediatric oncology [Detskaja onkologija].* 2007;3-4:16.] (in Russ.)
9. Винокуров А.А. Лимфома Ходжкина и проблемы репродукции у мужчин. *Клин. онкогематол.* 2013;3:258–273. [Vinokurov A.A. Hodgkin's lymphoma and problems of reproduction in men. *Klin. onkohematol. [Klin. onkohematol.].* 2013;3:258–273.] (in Russ.)
10. Mauz-Körholz C., Metzger M.L., Kelly K.M., Schwartz C.L., Castellanos M.E., Dieckmann K. et al. Pediatric Hodgkin Lymphoma. *J. Clin. Oncol.* 2015;27(33):2975–2985.
11. Mauz-Körholz C., Hasenclever D., Dörffel W., Ruschke K., Pelz T., Voigt A. et al. Procarbazine-free OEPA-COPDAC chemotherapy in boys and standard OPFA-COPP in girls have comparable effectiveness in pediatric Hodgkin's lymphoma: the GPOH-HD-2002 study. *J. Clin. Oncol.* 2010;23(28):3680–3686.
12. Behringer K., Breuer K., Reineke T., May M., Nogova L., Klimm B. Secondary Amenorrhea After Hodgkin's Lymphoma Is Influenced by Age at Treatment, Stage of Disease, Chemotherapy Regimen, and the Use of Oral Contraceptives During Therapy: A Report From the German Hodgkin's Lymphoma Study Group. *J. Clin. Oncol.* 2005;30(23):7555–7564.
13. Petraglia F., Hartmann B., Luisi S., Florio P., Kirchengast S., Santuz M. et al. Low levels of serum inhibin A and inhibin B in women with hypergonadotropic amenorrhea and evidence of high levels of activin A in women with hypothalamic amenorrhea. *Fertil. Steril.* 1998;5(70):907–912.
14. Yamoto M., Imai M., Otani H., Nakano R. Serum levels of inhibin A and inhibin B in women with normal and abnormal luteal function. *Obstet. Gynecol. Clin. North. Am.* 1997;89(5):773–776.
15. Папуша Л.И., Балашов Д.Н., Тюльпаков А.Н., Скоробогатова Е.В., Курникова Е.Е., Скворцова Ю.В. и др. Половое развитие и функция гонад у детей и подростков после аллогенной трансплантации гемопоэтических стволовых клеток с использованием различных режимов кондиционирования. *Онкогематология.* 2009;2:61–69. [Papusha L.I., Balashov D.N., Tulpakov A.N., Skorobogatova E.V., Kurnikova E.E., Skvortsova Yu.V. et al. Sexual development and gonadal function in children and adolescents after allogeneic transplantation of hematopoietic stem cells using different conditioning modes. *Onkohematology [Onkohematologija].* 2009;2:61–69.] (in Russ.)
16. Vet A., Laven J.S., de Jong F.H., Themmen A.P., Fauser B.C. Antimüllerian hormone serum levels: a putative marker for ovarian aging. *Fertil. Steril.* 2002;2(77):357–362.
17. Brämswig J.H., Riepenhausen M., Schellong G. Parenthood in adult female survivors treated for Hodgkin's lymphoma during childhood and adolescence: a prospective, longitudinal study. *Lancet Oncol.* 2015;6(16):667–675.
18. Chow E.J., Stratton K.L., Leisenring W.M., Oeffinger K.C., Sklar C.A., Donaldson S.S. et al. Pregnancy after chemotherapy in male and female survivors of childhood cancer treated between 1970 and 1999: a report from the Childhood Cancer Survivor Study cohort. *Lancet Oncol.* 2016;5(17):567–76.
19. Oktem O., Kim S.S., Selek U., Schatmann G., Urman B. Ovarian and Uterine Functions in Female Survivors of Childhood Cancers. *Oncologist.* 2018;2(23):214–224.
20. Meirou D., Dor J., Kaufman B., Shrim A., Rabinovici J., Schiff E. et al. Cortical fibrosis and blood-ves-
21. Kalich-Philosoph L., Roness H., Carmely A., Fishel-Bartal M., Ligumsky H., Paglin S. et al. Cyclophosphamide triggers follicle activation and burnout prevents follicle loss and preserves fertility. *Sci. Transl. Med.* 2013;5(185):185ra62.
22. Himelstein-Braw R., Peters H., Faber M. Morphological study of the ovaries of leukemic children. *Br. J. Cancer.* 1978;38(1):82–87.
23. Thomas-Teinturier C., Allodji R.S., Svetlova E., Frey M.A., Oberlin O., Millischer A.E. et al. Ovarian reserve after treatment with alkylating agents during childhood. *Hum. Reprod.* 2015;6(30):1437–1446.
24. Adriaens I., Smitz J., Jacquet P. The current knowledge on radiosensitivity of ovarian follicle development stages. *Hum. Reprod. Update.* 2009;3(15):359–377.
25. Wallace W.H., Thomson A.B., Saran F., Kelsey T.W. Predicting age of ovarian failure after radiation to a field that includes the ovaries. *Int. J. Radiat. Oncol. Biol. Phys.* 2005;3(62):738–744.
26. Hawkins M.M., Smith R.A. Pregnancy outcomes in childhood cancer survivors: Probable effects of abdominal irradiation. *Int. J. Cancer.* 1989;3(43):399–402.
27. Larsen E.C., Schmiegelow K., Rechnitzer C., Loft A., Müller J., Andersen A.N. Radiotherapy at a young age reduces uterine volume of childhood cancer survivors. *Acta. Obstet. Gynecol. Scand.* 2004;1(83):96–102.
28. Knopman J.M., Papadopoulos E.B., Grifo J.A., Fino M.E., Noyes N. Surviving childhood and reproductive-age malignancy: effects on fertility and future parenthood. *Lancet Oncol.* 2010;5(11):490–498.
29. Teh W.T., Stern C., Chander S., Hickey M. The Impact of Uterine Radiation on Subsequent Fertility and Pregnancy Outcomes. *Biomed Res Int.* 2014;2014:1–8.
30. Wallace W.H., Shalet S.M., Crowne E.C., Morris-Jones P.H., Gattamaneni H.R. Ovarian failure following abdominal irradiation in childhood: Natural history and prognosis. *Clin. Oncol.* 1989;2(1):75–79.
31. Chemaitilly W., Sklar C.A. Endocrine complications in long-term survivors of childhood cancers. *Endocr. Relat. Cancer.* 2010;3(17):141–159.
32. Sklar C.A., Mertens A.C., Mitby P., Whitton J., Stoval M., Kasper C. Premature Menopause in Survivors of Childhood Cancer: A Report From the Childhood Cancer Survivor Study. *J. Natl. Cancer Inst.* 2006;13(98):890–896.
33. Beek R.D., van den Heuvel-Eibrink M.M., Laven J.S., de Jong F.H., Themmen A.P., Hakvoort-Cammel F.G. et al. Anti-Müllerian Hormone Is a Sensitive Serum Marker for Gonadal Function in Women Treated for Hodgkin's Lymphoma during Childhood. *J. Clin. Endocr. Metab.* 2007;10(92):3869–3874.

34. Johannsdottir I.M.R., Hamre H., Fosså S.D., Lode J.H., Drolsum L., Lund M.B. et al. Adverse Health Outcomes and Associations with Self-Reported General Health in Childhood Lymphoma Survivors. *J. Adolesc. Young Adult Oncol.* 2017;6(3):470-476.

35. Rach A.M., Crabtree V.M., Brinkman T.M., Zeltzer L., Marchak J.G., Srivastava D. Predictors of fatigue and poor sleep in adult survivors of childhood Hodgkin's lymphoma: a report from the Childhood Cancer Survivor Study. *J. Cancer Surviv.* 2017;2(11):256-263.

36. Mastro L., Ceppi M., Poggio F., Bighin C., Peccatori F., Demeestere I. et al. Gonadotropin-releasing hormone analogues for the prevention of chemotherapy-induced premature ovarian failure in cancer women: Systematic review and meta-analysis of randomized trials. *Cancer Treat. Rev.* 2014;5(40):675-683.

37. Behringer K., Wildt L., Mueller H., Mattle V., Ganitis P., van den Hoonaard B. et al. No protection of the ovarian follicle pool with the use of GnRH-analogues or oral contraceptives in young women treated with escalated BEACOPP for advanced-stage Hodgkin lymphoma. Final results of a phase II trial from the German Hodgkin Study Group. *Ann. Oncol.* 2010;10(21):2052-2060.

38. Elgindy E.A., El-Haieg D.O., Khorshid O.M., Ismail E.I., Abdelgawad M., Sallam H.N. et al. Gonadotrophin suppression to prevent chemotherapy-induced ovarian damage: a randomized controlled trial. *Obstet. Gynecol. Clin. North Am.* 2013;1(121):78-86.

39. Peccatori F.A., Azim H.A. Jr., Orecchia R., Hoekstra H.J., Pavlidis N., Kesic V. et al. Cancer, pregnancy and fertility: ESMO Clinical Practice Guidelines for diagnosis, treatment and follow-up. *Ann. Oncol.* 2013;6(24):160-170.

40. Loren A.W., Mangu P.B., Beck L.N., Brennan L., Magdalinski A.J., Partridge A.H. et al. Fertility preservation for patients with cancer: American Society of Clinical Oncology clinical practice guideline update. *J. Clin. Oncol.* 2013;19(31):2500-2510.

41. Michaeli J., Weintraub M., Gross E., Ginosar Y., Ravitsky V., Eizenman E. et al. Fertility Preservation in Girls. *Int. J. Gynaecol. Obstet.* 2012;2012:1-10.

42. Revel A., Revel-Vilk S., Aizenman E., Porat-Katz A., Safran A., Ben-Meir A. et al. At what age can human oocytes be obtained? *Fertil. Steril.* 2009;2(92):458-463.

43. Meirou D., Hardan I., Dor J., Fridman E., Elizur S., Ra'anani H., Slysarevsky E. et al. Searching for evidence of disease and malignant cell contamination in ovarian tissue stored from hematologic cancer patients. *Hum. Reprod.* 2008;5(23):1007-1013.

44. Hovatta O. Methods for cryopreservation of human ovarian tissue. *Reprod. Biomed. Online.* 2005;6(10):729-734.

45. Donnez J., Dolmans M.M., Demylle D., Jadoul P., Pirard C., Squifflet J., Martinez-Madrid B. et al. Livebirth after orthotopic transplantation of cryopreserved ovarian tissue. *Lancet.* 2004;9443(364):1405-1410.

46. Лапина Е.Н., Лапина Е.Н., Быстрова О.В., Калугина А.С., Лисянская А.С., Татищева Ю.А. и др. Первая беременность в России после трансплантации криоконсервированной ткани яичника пациентке с лимфомой Ходжкина (описание случая). *Проблемы репродукции.* 2015;3(21):63. [Лапина Е.Н., Лапина Е.Н., Быстрова О.В., Калугина А.С., Лисянская А.С., Татищева Ю.А., et al. First pregnancy in Russia after transplantation of cryopreserved ovarian tissue to a patient with Hodgkin lymphoma (case description). *Reproduction problems [Problemy reprodukcii].* 2015;3(21):63.] (in Russ.)

47. Sanders J.E., Buckner C.D., Amos D., Levy W., Appelbaum F.R., Doney K. et al. Ovarian function following marrow transplantation for aplastic anemia or leukemia. *J. Clin. Oncol.* 1988;5(6):813-818.

48. Matsumoto M., Shinohara O., Ishiguro H., Shimizu T., Hattori K., Ichikawa M. et al. Ovarian function after bone marrow transplantation performed before menarche. *Arch. Dis. Child. Educ. Pract. Ed.* 1999;5(80):452-454.

49. Trueblood H.W., Enright L.P., Ray G.R., Kaplan H.S., Nelsen T.S. Preservation of ovarian function in pelvic radiation for Hodgkin's disease. *Arch. Surg.* 1970;100(3):236-237.

50. Fernandez-Pineda I., Davidoff A.M., Lu L., Rao B.N., Wilson C.L., Srivastava D.K. et al. Impact of ovarian transposition before pelvic irradiation on ovarian function among long-term survivors of childhood Hodgkin lymphoma: A report from the St. Jude Lifetime Cohort Study. *Pediatr. Blood Cancer.* 2018;e27232.

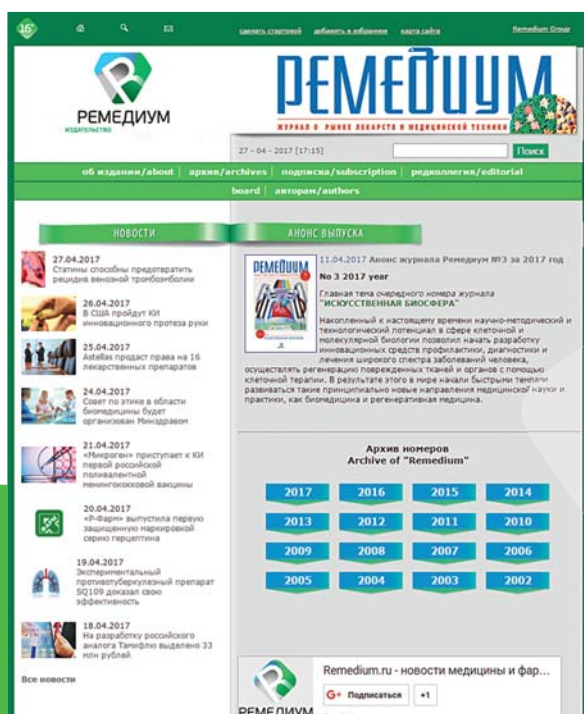
51. Oktem O., Oktay O. Preservation of Menstrual Function in Adolescent and Young Females. *Ann. N. Y. Acad. Sci.* 2008;1(1135):237-243.

52. Gabriëlle G.J., Broekmans F.J., Dorland M., Habbema J.D., Looman C.W., te Velde E.R. Antral follicle counts by transvaginal ultrasonography are related to age in women with proven natural fertility. *Fertil. Steril.* 1999;5(72):845-851.

53. Crofton P.M., Thomson A.B., Evans A.E., Groome N.P., Bath L.E., Kelnar C.J. Is inhibin B a potential marker of gonadotoxicity in prepubertal children treated for cancer? *Clinical endocrinology.* 2003;3(58):296-301.

[www.remedium-journal.ru](http://www.remedium-journal.ru)

ОФИЦИАЛЬНЫЙ САЙТ ЖУРНАЛА



- УДОБНЫЙ АРХИВ НОМЕРОВ ЗА ВСЕ ГОДЫ ВЫПУСКА ЖУРНАЛА (с 2002 ГОДА)
- АКТУАЛЬНЫЕ НОВОСТИ ФАРМРЫНКА
- ВОЗМОЖНОСТЬ ПОДПИСАТЬСЯ НА ЭЛЕКТРОННУЮ ВЕРСИЮ СВЕЖЕГО НОМЕРА (ДОСТУП ИЗ ЛИЧНОГО КАБИНЕТА)

Заполнив форму заказа на подписку на сайте, вы получите скидку 10% на любой подписной комплект

105082,  
Москва, ул. Бакунинская, 71, стр. 10.  
Тел.: 8 495 780 3425  
факс: 8 495 780 3426  
remedium@remedium.ru