

DOI: <https://doi.org/10.21518/2079-701X-2019-11-28-32>

# Возможности компьютерной томографии легких в диагностике исходов бронхолегочной дисплазии у детей, рожденных недоношенными

Е.Б. ПАВЛИНОВА<sup>1</sup>, И.А. КИРШИНА<sup>1</sup>, Г.А. САХИПОВА<sup>3</sup>, А.Ю. ГОРЛИНА<sup>2</sup>, О.А. САВЧЕНКО<sup>1</sup>, Н.Ю. ВЛАСЕНКО<sup>1</sup>,  
Е.И. КУРМАСHEVA<sup>1</sup>, Т.И. САФОНОВА<sup>2</sup>, Т.В. САФРОНОВА<sup>2</sup>

<sup>1</sup> Федеральное государственное бюджетное образовательное учреждение высшего образования «Омский государственный медицинский университет» Министерства здравоохранения Российской Федерации: 644099, Россия, г. Омск, ул. Ленина, д. 12

<sup>2</sup> Бюджетное учреждение здравоохранения Омской области «Областная детская клиническая больница»: 644001, Россия, г. Омск, ул. Куйбышева, д. 77

<sup>3</sup> Бюджетное учреждение Ханты-Мансийского автономного округа – Югры «Нижневартовская городская детская поликлиника»: 628611, Россия, Ханты-Мансийский автономный округ – Югра, г. Нижневартовск, ул. Дзержинского, д. 8а

## Информация об авторах:

**Павлинова Елена Борисовна** – д.м.н., заведующая кафедрой госпитальной педиатрии Федерального государственного бюджетного образовательного учреждения высшего образования «Омский государственный медицинский университет» Министерства здравоохранения Российской Федерации; тел.: +7 (3812) 36-28-35; e-mail: 123elena@mail.ru

**Киршина Ирина Алексеевна** – ассистент кафедры госпитальной педиатрии Федерального государственного бюджетного образовательного учреждения высшего образования «Омский государственный медицинский университет» Министерства здравоохранения Российской Федерации; тел.: +7(3812) 36-28-35; e-mail: kirshina-irina@mail.ru

**Сахипова Гульнара Адыевна** – заведующая педиатрическим отделением бюджетного учреждения Ханты-Мансийского автономного округа – Югры «Нижневартовская городская детская поликлиника»; тел.: +7

(3466) 45-94-97; e-mail: ms.sakhipova@mail.ru

**Горлина Анна Юрьевна** – заведующая отделением лучевой диагностики бюджетного учреждения здравоохранения Омской области «Областная детская клиническая больница»; тел.: +7 (3812) 37-16-73; e-mail: gorlina.anna@gmail.com

**Савченко Ольга Анатольевна** – к.м.н., ассистент кафедры госпитальной педиатрии Федерального государственного бюджетного образовательного учреждения высшего образования «Омский государственный медицинский университет» Министерства здравоохранения Российской Федерации; тел.: +7(3812) 36-28-35; e-mail: olgasav1978@mail.ru

**Власенко Наталья Юрьевна** – к.м.н., доцент кафедры госпитальной педиатрии Федерального государственного бюджетного образовательного учреждения высшего образования «Омский государственный медицинский университет» Министерства

здравоохранения Российской Федерации; тел.: +7 (3812) 36-28-35; e-mail: vlaso@mail.ru

**Курмашева Екатерина Игоревна** – очный аспирант кафедры госпитальной педиатрии Федерального государственного бюджетного образовательного учреждения высшего образования «Омский государственный медицинский университет» Министерства здравоохранения Российской Федерации; тел.: +7 (3812) 36-28-35; e-mail: fingers\_in\_jam@mail.ru

**Сафонова Татьяна Ивановна** – заведующая пульмонологическим отделением бюджетного учреждения здравоохранения Омской области «Областная детская клиническая больница»; тел.: +7(3812) 37-30-68; e-mail: tatyanasafonova66@mail.ru

**Сафронова Татьяна Викторовна** – врач-пульмонолог консультативной поликлиники бюджетного учреждения здравоохранения Омской области «Областная детская клиническая больница»; тел.: +7(3812) 36-16-26; e-mail: kirshina-irina@mail.ru

## РЕЗЮМЕ

**Цель исследования.** Установить клинко-рентгенологические особенности исходов бронхолегочной дисплазии (БЛД) у детей. **Материалы и методы.** Проанализирован катамнез 132 недоношенных детей, перенесших респираторный дистресс-синдром (РДС), в 66 случаях с формированием БЛД. В старшем возрасте на основании данных анамнеза, клинического обследования, результатов мультиспиральной компьютерной томографии (МСКТ) легких диагностировались клинко-рентгенологические исходы перенесенных состояний. **Результаты.** Клиническое выздоровление значимо чаще наблюдалось в исходе РДС без формирования БЛД (69,6% против 31,8% в случае развития БЛД). У больных с БЛД в анамнезе относительный шанс развития бронхиальной астмы в старшем возрасте был в 5,304 раза выше, чем у детей, перенесших РДС. Большинство (62 человека, 93,9%) детей, перенесших РДС, не имели структурных изменений легочной ткани по данным МСКТ ( $p = 0,000$ ), у 21 (31,8%) детей с БЛД в анамнезе при лучевом обследовании обнаружены патологические находки. Характерными рентгенологическими находками при БЛД являлись неравномерность пневматизации легочной ткани ( $p = 0,020$ ) и участки пневмофиброза ( $p = 0,016$ ). **Вывод.** Больным с БЛД в анамнезе показано проведение МСКТ легких для оценки структурных изменений легочной ткани и диагностики исходов заболевания.

**Ключевые слова:** бронхолегочная дисплазия, компьютерная томография, исходы

**Источники финансирования:** Исследование выполнено при финансовой поддержке РФФИ в рамках научного проекта №18-015-00219 А.

**Для цитирования:** Павлинова Е.Б., Киршина И.А., Сахипова Г.А., Горлина А.Ю., Савченко О.А., Власенко Н.Ю., Курмашева Е.И., Сафонова Т.И., Сафронова Т.В. Возможности компьютерной томографии легких в диагностике исходов бронхолегочной дисплазии у детей, рожденных недоношенными. *Медицинский совет.* 2019; 11: 28-32. DOI: <https://doi.org/10.21518/2079-701X-2019-11-28-32>.

**Конфликт интересов:** авторы заявляют об отсутствии конфликта интересов.

## The capability of chest computed tomography

### IN THE DIAGNOSIS OF BRONCHOPULMONARY DYSPLASIA OUTCOMES IN PREMATURE INFANTS

Elena B. PAVLINOVA<sup>1</sup>, Irina A. KIRSHINA<sup>1</sup>, Gul'nara A. SAHIPOVA<sup>3</sup>, Anna Yu. GORLINA<sup>2</sup>, Olga A. SAVCHENKO<sup>1</sup>, Natal'ya Yu. VLASENKO<sup>1</sup>, Ekaterina I. KURMASHEVA<sup>1</sup>, Tat'yana I. SAFONOVA<sup>2</sup>, Tat'yana V. SAFRONOVA<sup>2</sup>

<sup>1</sup> Omsk State Medical University of the Ministry of Health of the Russian Federation: 644043, Russia, Omsk city, Lenin street, 12

<sup>2</sup> Omsk Region Budgetary Healthcare Institution «Regional Children's Clinical Hospital»: 644001, Russia, Omsk, Kuibysheva St., 77

<sup>3</sup> Khanty-Mansiysk Autonomous Okrug-Ugra Budgetary Institution «Nizhnevartovsk City Children's Polyclinic»: 628611, Russia, Khanty-Mansiysk Autonomous Okrug - Ugra, Nizhnevartovsk, Dzerzhinsky St., 8a

#### Author credentials:

**Pavlinova Elena Borisovna** – Dr. of Sci. (Bio.), Head of Chair for Hospital Paediatrics, Federal State Budgetary Educational Institution of Higher Education «Omsk State Medical University» of the Ministry of Health of the Russian Federation; Tel.: +7 (3812) 36-28-35; e-mail: 123elena@mail.ru

**Kirshina Irina Alekseevna** – Dr. of Sci. (Bio.), Head of Chair for Hospital Paediatrics, Federal State Budgetary Educational Institution of Higher Education «Omsk State Medical University» of the Ministry of Health of the Russian Federation; Tel.: +7(3812) 36-28-35; e-mail: kirshina-irina@mail.ru

**Sahhipova Gulnara Adyevna** – Head of Paediatrics Department, Khanty-Mansiysk Autonomous Okrug-Ugra Budgetary Institution «Nizhnevartovsk City Children's Polyclinic»; Tel.: +7 (3466) 45-94-97; e-mail: ms.sahhipova@mail.ru

**Gorlina Anna Yurievna** – Head of Diagnostic Radiology Department, Omsk Region Budgetary Healthcare Institution «Regional Children's Clinical Hospital»; Tel.: +7 (3812) 37-16-73; e-mail: gorlina.anna@gmail.com

**Savchenko Olga Anatolievna** – Cand. of Sci. (Med.), Head of Chair for Hospital Paediatrics, Federal State Budgetary Educational Institution of Higher Education «Omsk State Medical University» of the Ministry of Health of the Russian Federation; Tel.: +7(3812) 36-28-35; e-mail: olgasav1978@mail.ru

**Vlasenko Natalia Yurievna** – Cand. of Sci. (Med.), Head of Chair for Hospital Paediatrics, Federal State Budgetary Educational Institution of Higher Education «Omsk State Medical University» of the Ministry of Health of the Russian Federation; Tel.: +7 (3812) 36-28-35; e-mail: vlaso@mail.ru

**Kurmasheva Ekaterina Igorevna** – a full-time postgraduate student, Chair for Hospital Paediatrics, Federal State Budgetary Educational Institution of Higher Education «Omsk State Medical University» of the Ministry of Health of the Russian Federation; Tel.: +7 (3812) 36-28-35; e-mail: fingers\_in\_jam@mail.ru

**Safonova Tatiana Ivanovna** – Head of Pulmonary Department, Omsk Region Budgetary Healthcare Institution «Regional Children's Clinical Hospital»; Tel.: +7(3812) 37-30-68; e-mail: tatyanasafonova66@mail.ru

**Safronova Tatiana Viktorovna** – Pulmonologist, Advisory Polyclinic, Omsk Region Budgetary Healthcare Institution «Regional Children's Clinical Hospital»; Tel.: +7(3812) 36-16-26; e-mail: kirshina-irina@mail.ru

#### ABSTRACT

**Purpose of the study** was to establish clinical and radiological features of bronchopulmonary dysplasia (BPD) outcomes in children. **Materials and methods.** A prospective follow-up study of 132 premature infants with infant respiratory distress syndrome (IRDS) was analyzed. BPD was developed in 66 cases. At a late childhood, clinical and radiological outcomes of the transferred conditions were diagnosed on the basis of anamnesis, clinical examination, and results of chest computed tomography (CT). **Results.** Clinical recovery was observed significantly more frequently in the outcome of IRDS without BPD development (69.6% versus 31.8% in the case of BPD development). In patients with BPD in the anamnesis, the odds ratio of asthma developed in the late childhood was 5.304 times higher than in children who had IRDS. The majority (62 cases, 93.9%) of children who had IRDS did not have structural changes in lung tissue according to CT ( $p = 0.000$ ), 21 (31.8%) children with BPD had abnormal CT. In BPD, typical radiological findings were hypoattenuated lung areas ( $p = 0.020$ ) and areas of pulmonary fibrosis ( $p = 0.016$ ). **Conclusion.** Chest CT could be assigned to the patients with BPD in the anamnesis to assess lung tissue structural changes and diagnose outcomes of the disease.

**Keywords:** bronchopulmonary dysplasia, computed tomography, outcomes

**For citing:** Pavlinova E.B., Kirshina I.A., Sahhipova G.A., Gorlina A.Yu., Savchenko O.A., Vlasenko N.Yu., Kurmasheva E.I., Safonova T.I., Safronova T.V. The capability of chest computed tomography in the diagnosis of bronchopulmonary dysplasia outcomes in premature infants. *Meditsinsky Sovet.* 2019; 11: 28-32. DOI: <https://doi.org/10.21518/2079-701X-2019-11-28-32>.

**Conflict of interest:** The authors declare no conflict of interest.

## ВВЕДЕНИЕ

В последние три десятилетия наблюдается совершенствование системы выхаживания недоношенных новорожденных. Внедрение антенатальной стероидной профилактики, постнатальной заместительной терапии сурфактантом, применение неинвазивных методов искусственной вентиляции легких способствовало улучшению выживаемости преждевременно рожденных младенцев. Однако доля детей с развивающимися на фоне терапии респираторными осложнениями остается высокой [1]. Одним из наиболее значимых легочных осложнений недоношенности является бронхолегочная дисплазия (БЛД) [2]. Течение заболевания характеризуется рецидивирующими эпизодами бронхиальной обструкции, частота кото-

рых уменьшается с возрастом [3, 4]. К возрасту трех лет БЛД заканчивается клиническим выздоровлением либо трансформируется в хроническую респираторную патологию [3]. К неблагоприятным исходам БЛД относят рецидивирующий бронхит, хронический бронхит, облитерирующий бронхолит [5], бронхиальную астму [6].

В процессе диспансерного наблюдения за больными с БЛД широко применяются рентгенологическое обследование. Мультиспиральная компьютерная томография (МСКТ) является методом, обладающим наибольшей чувствительностью при детекции структурных изменений в легких [1]. Диагностические возможности метода хорошо изучены у больных первого года жизни. Характерными для БЛД рентгенологическими симптомами являются гиперинфляция, неравномерность вентиляции легочной

ткани, ателектазы или дистелектазы [7]. Тяжелое течение заболевания проявляется выраженной деформацией легочного рисунка, утолщением стенок бронхов, сближением бронхов и развитием эмфиземы [8]. В то же время данные о структурном состоянии органов дыхания у детей с БЛД в анамнезе немногочисленны.

**Цель** настоящего исследования – установить клинико-рентгенологические особенности исходов БЛД у детей.

## МАТЕРИАЛЫ И МЕТОДЫ

Проведено сравнительное когортное проспективное исследование. Основными критериями включения детей в исследование являлись рождение на сроке гестации менее 35 недель и перенесенный в периоде новорожденности респираторный дистресс-синдром (РДС). Необходимость в респираторной поддержке в связи с патологией центральной нервной системы, наличие тяжелой внутриутробной инфекции, диагностированные врожденные пороки сердца рассматривались как критерии исключения.

Больные были распределены на две клинические группы. Основную группу составили 66 человек, сформированных к 28-му дню жизни БЛД. Группа контроля была представлена 66 пациентами, перенесшими в периоде новорожденности РДС без развития БЛД. По достижении детьми трехлетнего возраста диагностированы основные исходы перенесенных состояний: клиническое выздоровление, формирование бронхиальной астмы, течение хронического или рецидивирующего бронхита.

Оценка структурных изменений легочной ткани у больных с БЛД и РДС в анамнезе проводилась посредством мультиспиральной компьютерной томографии (МСКТ) органов грудной клетки на аппарате Philips Ingenuity core 64 (64 среза). Технические характеристики томографа: толщина среза 1,5 мм, инкремент -0,75, 80 кВ, 100 мА. Исследование выполнялось в обе фазы дыхания, контрастное усиление не проводилось. Рассчитанная эффективная дозовая нагрузка составила 1,1 мЗв.

Статистическая обработка полученных результатов осуществлялась с помощью пакета прикладных программ Statistica 6.0. Анализ качественных признаков проводился с использованием двустороннего точного теста Фишера, далее вычислялся относительный шанс (ОШ) и

95% доверительный интервал (ДИ), границы которого были представлены в виде верхнего и нижнего квартилей. Для сравнения групп по количественным признакам применялся критерий Манна – Уитни (U). Различия между анализируемыми группами считались значимыми при  $p < 0,05$ .

Проведение исследования одобрено этическим комитетом Омского государственного медицинского университета (протокол №105 от 14.06.2018 года). Информированное согласие родителей на участие в исследовании получено.

## РЕЗУЛЬТАТЫ

Проанализированы данные катанеза 132 детей, родившихся недоношенными. Возраст пациентов на момент проведения исследования составил от 4 до 10 лет, среди больных преобладали мальчики (80 человек, 60,6%).

Дети, сформировавшие БЛД, имели значимо меньшую массу тела при рождении ( $U, p = 0,000$ ) и были рождены на более ранних сроках гестации ( $U, p = 0,000$ ), чем пациенты контрольной группы, однако в старшем возрасте значимых отличий в показателях физического развития больных установлено не было ( $U, p = 0,683$ ).

Течение респираторного синдрома у большинства пациентов основной группы характеризовалось рецидивирующими эпизодами бронхиальной обструкции, триггером которой чаще всего выступала вирусная инфекция. Частота эпизодов нарастала на фоне расширения сферы контактов ребенка и начала посещения детского дошкольного учреждения. В 20 случаях на основании результатов комплексного обследования был установлен диагноз бронхиальной астмы, 5 больных имели характерные для хронического бронхита симптомы. У подавляющего большинства детей контрольной группы диагностировано клиническое выздоровление. Пациенты с РДС в анамнезе значимо реже формировали бронхиальную астму, однако рецидивирующий бронхит встречался с одинаковой частотой у детей обеих групп (табл. 1).

По результатам рентгенологического обследования патологические изменения легочной ткани преимущественно выявлялись у детей, перенесших БЛД (табл. 2). Наиболее распространенной находкой была неравно-

● **Таблица 1.** Исходы бронхолегочной дисплазии и респираторного дистресс-синдрома у детей основной и контрольной группы, абс. (%)

● **Table 1.** Bronchopulmonary dysplasia outcomes and respiratory distress syndrome in children of the treatment and control groups, abs. (%)

Исходы	Основная группа (n = 66)	Контрольная группа (n = 66)	p	ОШ	ДИ
Клиническое выздоровление	21 (31,8)	46 (69,6)	0,000*	0,203	0,097-0,424
Бронхиальная астма	20 (30,3)	5 (7,5)	0,001*	5,304	1,852-15,190
Рецидивирующий бронхит	20 (30,3)	15 (22,7)	0,430	1,478	0,678-3,222
Хронический бронхит	5 (7,5)	0 (0)	0,058	-	-

Примечание: p – двусторонний точный тест Фишера, \* – различия между группами значимы, ОШ – относительный шанс, ДИ – доверительный интервал.

- **Таблица 2.** Результаты компьютерной томографии легких детей основной и контрольной группы, абс. (%)
- **Table 2.** Chest CT findings in children of the treatment and control groups, abs. (%)

Результат компьютерной томографии	Основная группа (n = 66)	Контрольная группа (n = 66)	p	ОШ	ДИ
Отсутствие изменений	45 (68,2)	62 (93,9)	0,000*	0,138	0,044–0,431
Неравномерная пневматизация	14 (21,2)	4 (6,1)	0,020*	4,173	1,294–13,456
Фокусы пневмосклероза	11 (16,7)	2 (3,0)	0,016*	6,4	1,359–30,128
Пороки развития легких и бронхов	9 (13,6)	0 (0)	0,003*	-	-

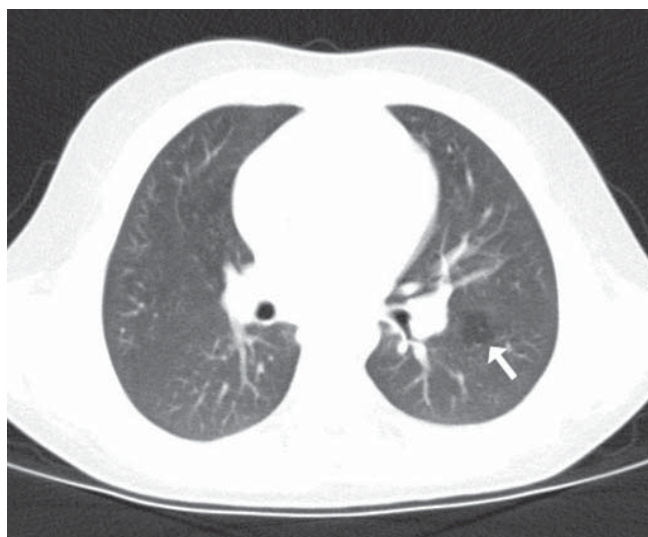Примечание: p – двусторонний точный тест Фишера, \* – различия между группами значимы, ОШ – относительный шанс, ДИ – доверительный интервал.

мерность пневматизации легочной ткани, что косвенно подтверждало наличие бронхиальной обструкции (рис. 1). Участки пневмофиброза, наблюдавшиеся преимущественно в виде единичных плевропульмональных тяжей, также чаще встречались среди больных основной группы (рис. 2). У 9 детей с БЛД выявлены пороки развития бронхов и легочной ткани. В 6 случаях была диагностирована гипоплазия доли легкого, у 2 детей – врожденный стеноз сегментарного бронха, у 1 ребенка была выявлена трахеомалация. Аномалии строения легочных структур усугубляли выраженность дыхательной недостаточности у недоношенных новорожденных и способствовали формированию БЛД.

## ОБСУЖДЕНИЕ

Отечественные публикации последних лет, посвященные возможностям МСКТ в диагностике исходов БЛД, немногочисленны и не затрагивают состояния респираторной системы у больных, перенесших РДС без формирования БЛД.

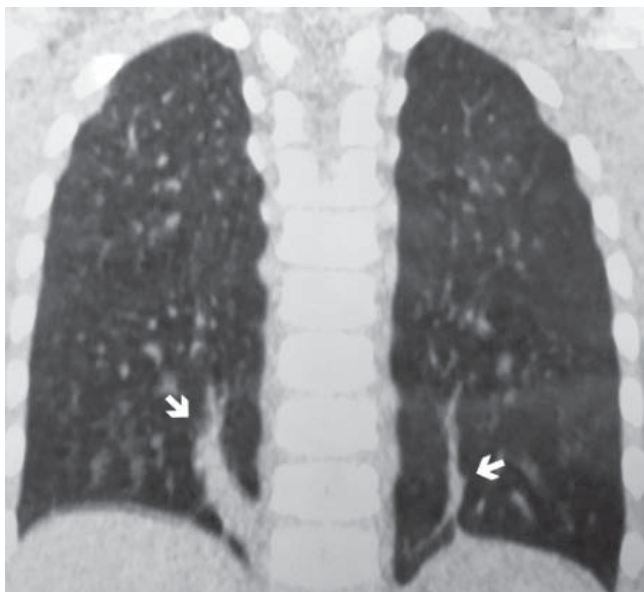
- **Рисунок 1.** Неоднородность пневматизации легочной ткани (фокус вздутия – указано стрелкой) у ребенка 5 лет с бронхолегочной дисплазией в анамнезе
- **Figure 1.** Heterogeneity of pulmonization of pulmonary tissue (swelling focus is indicated by the arrow) in a 5-year-old child with a history of bronchopulmonary dysplasia



В работе М.С. Сиротиной-Карповой и С.В. Пичугиной описаны рентгенологические изменения, характерные для определенных клинических исходов БЛД. Авторы установили, что наиболее частыми исходами заболевания являлись рецидивирующий и хронический бронхит. По результатам МСКТ у данных пациентов определялись признаки неравномерности пневматизации паренхимы легких, «воздушные ловушки», расширение и деформация сегментарных и субсегментарных бронхов. Однако ведущим рентгенологическим симптомом перенесенной БЛД были локальный пневмосклероз, который наблюдался в 52% случаев [5].

Е.Ю. Запевалова и др. обследовали 44 ребенка в возрасте от 5 до 18 лет с БЛД в анамнезе. Ведущими рентгенологическими находками являлись неравномерная пневматизация легочной ткани, деформация и грубая тяжесть легочного рисунка. Участки гипопневматоза, сегментарные ателектазы и дистелектазы в два раза чаще встречались среди детей дошкольного и младшего школьного возраста, в то время как у больных старше 10 лет значительно чаще наблюдалась нормальная рентгеноло-

- **Рисунок 2.** Участки пневмофиброза (указаны стрелками) у ребенка 5 лет с бронхолегочной дисплазией в анамнезе
- **Figure 2.** Pneumofibrosis areas (indicated by arrows) in a 5-year-old child with a history of bronchopulmonary dysplasia



гическая картина [9]. При динамическом наблюдении за больными отмечено снижение частоты выявления участков гиповентиляции и долькового вздутия, уменьшение количества ателектазов [10].

Более широко вопрос рентгенологических исходов при БЛД раскрыт в работах зарубежных авторов. Установлено, что подавляющее большинство детей, рожденных менее 32 недели гестации, в старшем возрасте имели структурные аномалии легочной ткани [2, 11]. Согласно исследованию E. Ronkainen et al., субплевральные участки пневмофиброза были самой частой рентгенологической находкой у детей школьного возраста с БЛД в анамнезе, при этом наиболее выраженные изменения регистрировались у пациентов, перенесших тяжелое течение заболевания [11]. Аналогичные результаты были представлены в работе S. Simpson et al. [2]. Авторы отметили, что в сравнении с больными, перенесшими РДС, в исходах БЛД при МСКТ-обследовании значимо чаще выявлялись участки повышенной пневматизации и фокусы пневмофиброза. Подобная тенденция наблюдалась и у взрослых пациентов [12]. Более 90% реконвалесцентов БЛД имели структурные изменения в легких: субплевральные треугольные участки пневмофиброза, линейные фиброзные тяжи, воздушные ловушки. В 47% случаев выявлялась эмфизема [13].

Результаты настоящего исследования согласуются с литературными данными. Ведущими рентгенологическими находками у детей с БЛД в анамнезе являются неравномерность пневматизации легочной ткани и пневмофиброз. Данные состояния сформировались вследствие повреждения бронхиального эпителия и паренхимы легких в неонатальном периоде в результате воздействия свободных радикалов, инфекции, а также на фоне баротравмы легких [14, 15].

## ВЫВОДЫ

1. У детей, перенесших БЛД, в исходе заболевания значимо чаще наблюдалось формирование хронической патологии органов дыхания, такой как бронхиальная астма (ОШ 5,304,  $p = 0,001$ ).
2. Характерными рентгенологическими находками у детей с БЛД в анамнезе являлись неравномерность пневматизации легочной ткани (ОШ 4,173,  $p = 0,020$ ) и участки пневмофиброза (ОШ 6,4,  $p = 0,016$ ).
3. Больным с БЛД в анамнезе при снятии с диспансерного учета показано проведение МСКТ легких для оценки структурных изменений легочной ткани и диагностики исходов заболевания.



Поступила/Received 10.10.2018

## ЛИТЕРАТУРА/REFERENCES

1. Priante E., Moschino L., Mardegan V., Manzoni P., Salvadori S., Baraldi E. Respiratory Outcome after Preterm Birth: A Long and Difficult Journey. *Am J Perinatol.* 2016;33(11):1040-2.
2. Simpson S.J., Logie K.M., O'Dea C.A., Banton G.L., Murray C., Wilson A.C., et al. Altered lung structure and function in mid-childhood survivors of very preterm birth. *Thorax.* 2017;72(8):702-711.
3. Казакова К.А. Бронхолегочная дисплазия: современный взгляд на течение и исходы. *Педиатрическая фармакология.* 2016;13(4):367-372. [Kazakova K.A. Bronchopulmonary Dysplasia: a Modern View on Course and Outcomes. *Pediatric pharmacology.* 2016;13(4):367-372.] (In Russ.)
4. Бойцова Е.В., Запелова Е.Ю., Овсянников Д.Ю. Бронхолегочная дисплазия: клинико-функциональные последствия у детей, подростков и молодых взрослых. *Земский врач.* 2013;4:9-12. [Boytsova E.V., Zapevalova E.Y., Ovsyannikov D.Y. Bronchopulmonary dysplasia: clinical and functional consequences in children, adolescents and young adults. *Zemskij vrach.* 2013;4:9-12.] (In Russ.)
5. Сиротина-Карпова М.С., Пичугина С.В. Диагностическое значение мультиспиральной компьютерной томографии в оценке исходов бронхолегочной дисплазии у детей. *Дальневосточный медицинский журнал.* 2016;2:54-57. [Sirotnina-Karpova M.S., Pichugina S.V. The role of computed tomography in the evaluation of children with bronchopulmonary dysplasia in anamnesis. *Far East Medical Journal.* 2016;2:54-57.] (In Russ.)
6. Pérez Tarazona S., Solano Galán P., Bartoll Alguacil E., Alfonso Diego J. Bronchopulmonary dysplasia as a risk factor for asthma in school children and adolescents: A systematic review. *Allergol Immunopathol (Madr).* 2018;46(1):87-98.
7. Мустафаев И.А., Богданова А.В., Титова О.Н. Роль лучевых методов в дифференциальной диагностике хронической бронхолегочной патологии у детей. *Лечебное дело.* 2016;1:61-64. [Mustafaev I.A., Bogdanova A.V., Titova O.N. Differential Diagnosis of Chronic Respiratory Diseases in Children Using Radiological Methods. *The Journal of General Medicin.* 2016;1:61-64.] (In Russ.)
8. Колтунов И.Е., Горбунов А.В., Дегтярева М.В., Выхристюк О.Ф., Ерохина А.В. Возможности компьютерной томографии органов грудной клетки в определении характера поражения легких и степени тяжести бронхолегочной дисплазии у новорожденных и детей первого года жизни. *Трудный пациент.* 2018;16(1-2):36-40. [Koltunov I.E., Gorbunov A.V., Degtyareva M.V., Vykhristyuk O.F., Erokhina A.V. Computed Tomography of the Chest in Assessing Pulmonary Changes and Clinical Severity of Bronchopulmonary Dysplasia in Neonates and Infants. *Trudnyj pacient.* 2018;16(1-2):36-40.] (In Russ.)
9. Запелова Е.Ю., Ключина Ю.Б., Бойцова Е.В., Кирбятёва М.А. Клиническое течение и структурные изменения легочной ткани у детей с бронхолегочной дисплазией в анамнезе. *Педиатр.* 2016;7(1):50-57. [Zapevalova E.Y., Klyukhina J.B., Boitsova E.V., Kirbyatiyeva M.A. Clinical current and structural changes of pulmonary tissue at children with a bronchopulmonary dysplasia in the anamnesis. *Pediatr.* 2016;7(1):50-57.] (In Russ.)
10. Запелова Е.Ю., Бойцова Е.В., Ключина Ю.Б., Кирбятёва М.А. Динамика рентгенологических изменений у детей с бронхолегочной дисплазией (БЛД). *Российский вестник перинатологии и педиатрии.* 2016;61(4):267. [Zapevalova E.Y., Boitsova E.V., Klyukhina J.B., Kirbyatiyeva M.A. Dynamics of radiological changes in children with bronchopulmonary dysplasia (BPD). *Russian Bulletin of perinatology and pediatrics.* 2016;61(4):267.] (In Russ.)
11. Ronkainen E., Perhoma M., Mattila L., Hallman M., Dunder T. Structural Pulmonary Abnormalities Still Evident in Schoolchildren with New Bronchopulmonary Dysplasia. *Neonatology.* 2017;113(2):122-130.
12. Caskey S., Gough A., Rowan S., Gillespie S., Clarke J., Riley M., et al. Structural and Functional Lung Impairment in Adult Survivors of Bronchopulmonary Dysplasia. *Ann Am Thorac Soc.* 2016;13(8):1262-1270.
13. Wong P., Murray C., Louw J., French N., Chambers D. Adult bronchopulmonary dysplasia: computed tomography pulmonary findings. *J Med Imaging Radiat Oncol.* 2011;55(4):373-8.
14. Черненко Ю.В., Нецаев В.Н., Нестерова Д.И. Особенности состояния недоношенных новорожденных с бронхолегочной дисплазией. *Саратовский научно-медицинский журнал.* 2017;13(1):251-255. [Chernenkov Y.V., Nechaev V.N., Nesterova D.I. Analysis of status of preterm infants with bronchopulmonary dysplasia. *Saratov Journal of Medical Scientific Research.* 2017;13(1):251-255.] (In Russ.)
15. Павлинова Е.Б., Сахипова Г.А. Бронхолегочная дисплазия у недоношенных детей: актуальность проблемы. *Доктор.ру.* 2017;4(133):34-38. [Pavlinova E.B., Sakhipova G.A. Bronchopulmonary Dysplasia in Preterm Babies, an Urgent Issue. *Doctor.Ru.* 2017;4(133):34-38.] (In Russ.)