

## МУЛЬТИСПИРАЛЬНАЯ КОМПЬЮТЕРНАЯ ТОМОГРАФИЯ В ДИАГНОСТИКЕ ПАТОЛОГИИ ДУГИ АОРТЫ И АНОМАЛИЙ БРАХИОЦЕФАЛЬНЫХ АРТЕРИЙ У ДЕТЕЙ ПЕРВОГО ГОДА ЖИЗНИ

**О.В. Валик, А.С. Ильин, Д.Б. Дробот, П.В. Теплов,  
Н.И. Петровская, А.В. Токарев, К.А. Ильиных**

ФГБУ Федеральный центр сердечно-сосудистой хирургии, г. Красноярск  
ГБОУ ВПО Красноярский государственный медицинский университет  
им. проф. В.Ф. Войно-Ясенецкого

**Валик Оксана Валерьевна,**

зав. диагностическим отделением Федерального центра  
сердечно-сосудистой хирургии г. Красноярск,  
660020, Россия, г. Красноярск, ул. Караульная, д. 45,  
тел. 8 (391) 226-82-24,  
e-mail: valikov@krascor.ru

**Ильин Алексей Сергеевич,**

зав. детским кардиохирургическим отделением  
Федерального центра сердечно-сосудистой хирургии  
г. Красноярск, канд. мед. наук,  
660020, Россия, г. Красноярск, ул. Караульная, д. 45,  
тел. 8 (391) 226-82-40,  
e-mail: ilinas@krascor.ru

**Дробот Дмитрий Борисович,**

профессор кафедры и клиники сердечно-сосудистой хирургии  
Красноярского государственного медицинского университета им.  
проф. В.Ф. Войно-Ясенецкого, д-р мед. наук,  
660020, Россия, г. Красноярск, ул. Караульная, д. 45,  
тел. 8 (391) 297-63-42,  
e-mail: profdrobot@mail.ru

**Теплов Павел Викторович,**

сердечно-сосудистый хирург ФГБУ Федеральный центр сердеч-  
но-сосудистой хирургии г. Красноярск,  
660020, Россия, г. Красноярск, ул. Караульная, д. 45,  
тел. (391) 226-82-67,  
e-mail: teplovpv@gmail.com

**Петровская Наталья Игоревна,**

врач-рентгенолог Федерального центра сердечно-сосудистой  
хирургии г. Красноярск,  
660020, Россия, г. Красноярск, ул. Караульная, д. 45,  
тел. 8 (391) 226-82-34,

**e-mail: petrovskaya.xray@gmail.com**

**Токарев Андрей Владимирович,**

сердечно-сосудистый хирург Федерального центра сердечно-со-  
судистой хирургии г. Красноярск, канд. мед. наук,  
660020, Россия, г. Красноярск, ул. Караульная, д. 45,  
тел. 8 (391) 226-82-94,  
e-mail: tokarevich\_av@mail.ru

**Ильиных Константин Александрович,**

зав. отделением детской реанимации Федерального  
центра сердечно-сосудистой хирургии г. Красноярск,  
660020, Россия, г. Красноярск, ул. Караульная, д. 45,  
тел. 8 (391) 226-82-77,  
e-mail: kilinyh@krascor.ru

Пороки развития аорты зачастую являются причиной критических состояний в неонатальном периоде. Метод МСКТ позволяет получить детальное представление об анатомии порока и выявить сопутствующую бронхо-легочную патологию. В работе представлен сравнительный анализ данных 27 пациентов первого года жизни с патологией дуги аорты, которым была выполнена ЭхоКГ и МСКТ. После анализа обоих методов исследования у 4 пациентов выявлено несоответствие данных ЭхоКГ и МСКТ, что привело к изменению хирургической тактики. Также по данным МСКТ, у 2

пациентов выявлен стеноз трахеи, в одном случае - изолированный, в другом - за счет сдавления сосудистым кольцом. МСКТ является высокоинформативным методом диагностики патологии дуги аорты и сопутствующей бронхо-легочной патологии у детей первого года жизни.

**Ключевые слова:** МСКТ, коарктация аорты, перерыв аорты, брахиоцефальные артерии.

## MULTISPIRAL COMPUTER TOMOGRAPHY IN DIAGNOSIS OF THE CONGENITAL DISEASE OF THE AORTA AND BRACHIOCEPHALIC ARTERIES IN CHILDREN FIRST YEAR OF LIFE

**O.V. Valik, A.S. Ilin, D.B. Drobot, P.V. Teplov,  
N.I. Petrovskaya, A.V. Tokarev, K.A. Ilinykh**

**Federal Center of Cardiovascular Surgery, Krasnoyarsk  
Prof. V.F.Voyno-Yasenetsky's Krasnoyarsk State Medical University**

*Aortic malformations often cause critical states in the neonatal period. MSCT method allows you to get a detailed understanding of the anatomy of vice and identify concomitant bronchopulmonary disease. This paper presents a comparative analysis of 27 patients of the first year of life with the pathology of the aortic arch, which were performed echocardiography and MSCT. After analysis of both research methods in 4 patients revealed a discrepancy echocardiography and MSCT data which led to a change in surgical approach. Just according to SITC 2 patients revealed tracheal stenosis, in one case, isolated, in another due to compression of the vascular ring. MSCT is a highly informative method for diagnosing pathology of the aortic arch and associated bronchopulmonary disease in children in the first year of life.*

**Keywords:** computer tomography, coarctation of aorta, the aorta break, brachiocephalic artery.

### **Введение**

Пороки развития аорты зачастую являются причиной критических состояний и летальности в неонатальном периоде [5,8]. Диагностика патологии аорты у новорожденных и детей первого года жизни до сих пор остается актуальной проблемой, требующей точной визуализации для планирования доступа и объема кардиохирургического вмешательства.

Стремительное развитие неинвазивных и инвазивных методов исследования сердечно-сосудистой системы повлекло за собой необходимость создания алгоритма диагностики у детей первого года жизни. Диагноз врожденного порока сердца (ВПС) в подавляющем большинстве случаев традиционно устанавливается методом ЭхоКГ [6]. Однако, этот метод носит субъективный характер, что обусловлено сложностью визуализации дуги аорты и сосудов, особенно у новорожденных детей. Сочетание сложных сосудистых аномалий и аномалий бронхо-легочной системы может быть причиной недооценки критичности порока сердца [2,12]. В то же время, современные диагностические возможности кардиохирургических клиник позволяют применять такие методы визуализации сосудов и органов средостения, как мультиспиральная компьютерная томография, магнитно-резонансная томография и ангиокардиография. Все эти методы конкурируют между собой, обладая разной степенью информативности и риском для здоровья пациента.

### **Цель исследования**

Оценить возможности применения мультиспиральной компьютерной томографии (МСКТ) у детей первого года жизни с патологией аорты и брахиоцефальных артерий.

В данном анализе представлено использование МСКТ как альтернативного метода диагностики, позволяющего во многих случаях отказаться от проведения инвазивной ангиокардиографии и получить детальное представление об анатомии порока и сопутствующих патологиях.

### **Материалы и методы**

В ФГБУ "Федеральный центр сердечно-сосудистой хирургии" г. Красноярск в период с 2011 по 2013 г. было прооперировано 83 пациента с патологией дуги аорты, включающую коарктацию аорты и/или гипоплазию дуги аорты, перерыв дуги аорты и двойную дугу аорты. Для анализа были отобраны 27 детей первого года жизни, которым выполнялись ЭхоКГ и МСКТ аорты с целью диагностики патологии, а так же послеоперационной оценки результата.

Возраст больных составил от 2 дней до 9 месяцев ( $1,9 \pm 0,5$  мес.), масса тела -  $2,4 - 7,2$  ( $4,3 \pm 0,2$ ) кг. В качестве контрастного вещества применяли только неионный контрастный препарат «Ультравист-370» в объеме  $1,5-2,5$  мл/кг веса со скоростью введения  $1-2,5$  мл/сек. МСКТ с

внутривенным болюсным введением «Ультравист 370» проводили на аппарате SIEMENS SOMATOM SENSATION 64 на «оптимизированном детском протоколе» в режиме пошагового сканирования с обязательной проспективной синхронизацией с ЭКГ (задержка триггера 50-65% от интервала R-R), с толщиной среза 1,5 мм и адекватным выбором количества и скорости введения контрастного вещества, времени задержки в зависимости от массы, возраста и гемодинамических особенностей порока.

В соответствии с инструкцией по введению «Ультрависта 370» была использована следующая схема введения контраста: новорожденным детям контраст вводился в дозе 2,5 мл/кг, пациентам первого года жизни - 2,0 мл/кг. Введение контрастного усиления осуществляли с помощью автоматического иньектора «MEDRAD Stellant», время задержки введения контраста составляло в среднем 4-8 секунд. Время задержки начала сканирования колебалось от 23,79 до 25,80 сек. и зависело от выбранного венозного доступа, диаметра канюли, частоты сердечных сокращений, веса пациента и конкретных задач, стоявших перед исследователем. Все пациенты перенесли процедуру удовлетворительно.

МСКТ грудного отдела аорты с в/в контрастным усилением проводилась в условиях внутривенной анестезии, инвазивного мониторинга ЭКГ, ЧСС, насыщения крови кислородом. Интубация трахеи и ИВЛ проводилась только в случае выполнения хирургического лечения в день проведения исследования.

### Результаты

Расчет гипоплазии дуги аорты проводился по отношению к восходящей аорте, либо масса пациента +1 по методу, описанному Tsang V. [13]. По данным ЭХОКГ (аппарат Phillips iE 33) патология дуги аорты заподозрена у 27 пациентов, среди которых изолированная коарктация аорты выявлена у 17 детей, коарктация аорты в сочетании с гипоплазией дуги – у 6 детей, перерыв дуги аорты - у 3 больных и двойная дуга аорты - у 1 ребенка. У 1 больного с подозрением на коарктацию аорты заподозрена патология отхождения правой подключичной артерии - aberrantная правая ПКА. В 2 случаях во время ЭХОКГ исследования достоверно оценить анатомию аорты и брахиоцефальных сосудов не удалось в виду плохой визуализации, что связано с правосторонней дугой аорты.

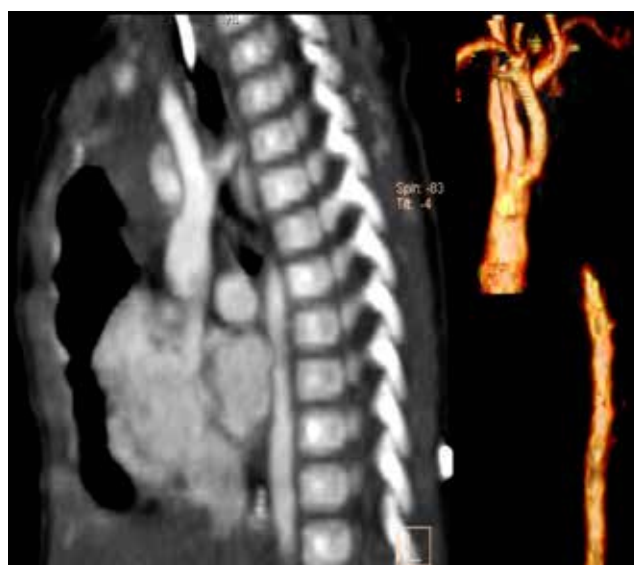Сопутствующей патологией, по данным ЭХОКГ, у 6 детей являлся двухстворчатый аортальный клапан (ДАК), из них у 3 - с развитием обструкции левого выводного тракта (ОЛВТ), у 11 – открытый артериальный проток (ОАП), у 11 – дефект межжелудочковой перегородки (ДМЖП), и у 4 больных выявлены ВПС с унiventрикулярной гемодинамикой (в 3 случаях - единственный желудочек сердца и у 1 больного - синдром гипоплазии левых отделов сердца). Полученные при ЭХОКГ данные представлены в таблице 1.

**Таблица 1**  
**Сердечно-сосудистая патология, выявленная методом ЭХОКГ**

Сосудистая патология	Количество (%)	Сопутствующая патология	Количество (%)
Коарктация аорты	17 (63%)	ОАП	3 (17,6%)
		ДАК	2 (11,7%)
		ОЛВТ	1 (5,8%)
		ДМЖП	7 (41,2%)
Унiventрикулярная гемодинамика	2 (11,7%)		
Коарктация аорты с гипоплазией дуги	6 (22,2%)	ОАП	5 (83,3%)
		ДАК	3 (50%)
		ОЛВТ	2 (33,3%)
		ДМЖП	2 (33,3%)
Унiventрикулярная гемодинамика	2 (33,3%)		
Перерыв дуги аорты	3 (11,1%)	ДАК	1 (33,3%)
		ОАП	2 (66,6%)
		ДМЖП	2 (66,6%)
Двойная дуга аорты	1 (3,7%)		

После проведения МСКТ патология дуги аорты верифицирована у 25 пациентов, у 1 пациента выявлена праворасположенная дуга аорты без дефектов контрастирования на всем протяжении, у 1 патология аорты не выявлена, однако диагностирован значимый стеноз трахеи.

Диагноз коарктации аорты подтвержден у 16 детей, коарктации с гипоплазией дуги аорты – у 5, перерыв дуги аорты - у 3 (рис. 1), двойная дуга аорты - у 1 пациента.



**Рис. 1. Пример МСКТ-исследования у новорожденного ребенка. Сагитальный срез и 3D – реконструкция дуги аорты: перерыв дуги аорты, тип А. Метод МСКТ позволяет визуализировать на одном снимке всю анатомию аорты**

Сопутствующая патология, выявленная по данным МСКТ: ОЛВТ – 1 ребенок, ОАП – 12, ДМЖП – 9, пороки с унивентрикулярной гемодинамикой – 2, стеноз трахеи – 2. Полученные при МСКТ данные представлены в таблице 2.

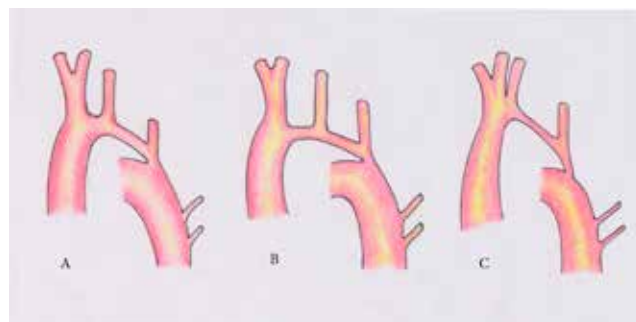
**Таблица 2**  
**Сердечно-сосудистая патология, выявленная методом МСКТ**

Сосудистая патология	Количество	Сопутствующая патология	Количество
Коарктация аорты	16 (59,3%)	ОАП	4 (23,5%)
		ОЛВТ	1 (5,8%)
		ДМЖП	5 (29,4%)
		Унивентрикулярная гемодинамика	2 (11,7%)
Коарктация аорты с гипоплазией дуги	5 (18,5%)	ОАП	5 (83,3%)
		ДМЖП	2 (33,3%)
		Унивентрикулярная гемодинамика	2 (33,3%)
Перерыв дуги аорты	3 (11,1%)	ОАП	3 (100%)
		ДМЖП	2 (50%)
Двойная дуга аорты	1 (3,7%)	Стеноз трахеи	1
Правая дуга аорты без дефектов контрастирования	1 (3,7%)		
Без патологии аорты	1 (3,7%)	Изолированный стеноз трахеи	1

У 5 больных выявлена гипоплазия дуги аорты: у 3 больных – тип А, у 1 – тип В и у 1 пациента – тип С (рис. 2). Также по данным МСКТ, у 11 пациентов выявлена особенность отхождения сосудов от дуги аорты, в том числе у пациентов с гипоплазией дуги аорты: отхождение левой общей сонной артерии (ОСА) и брахиоцефальных артерий (БЦА) одним стволом – 6, близкое расположение устьев БЦА и левой ОСА – 3, самостоятельное отхождение левой ПА от дуги аорты – 1, aberrантная правая подключичная артерия – 1 (таблица 3).

**Таблица 3**  
**Варианты отхождения плечевоголовных сосудов**

Анатомия отхождения плечевоголовных сосудов	ЭхоКГ	МСКТ
Вариант отхождения БЦА и ЛОСА коротким общим стволом	1 (3,7%)	6 (22,2%)
Близкое расположение устьев БЦА и ЛОСА	1 (3,7%)	3 (11%)
Самостоятельное отхождение левой ПА от дуги аорты	-	1 (3,7%)
Правая aberrантная подключичная артерия	-	1 (3,7%)



**Рис. 2. Варианты отхождения супрааортальных артерий от дуги аорты и типы гипоплазии дуги аорты: А – гипоплазия дистальной дуги, В – гипоплазия сегмента между проксимальной и дистальной дугой, С – отсутствие проксимального сегмента и протяженная гипоплазия дистального сегмента дуги аорты**

У 4 больных выявлено несоответствие данных ЭхоКГ и МСКТ, что потребовало изменения первоначально предполагаемой хирургической тактики. Совместный сравнительный анализ данных ЭхоКГ и МСКТ позволил выбрать правильную тактику хирургической коррекции с одномоментным устранением патологии дуги аорты и сопутствующих ВПС из срединного доступа при двухжелудочковой коррекции и из бокового доступа у пациентов с изолированной коарктацией аорты и пациентов с унивентрикулярной гемодинамикой как первый этап одножелудочковой коррекции.

### Обсуждение

На сегодняшний день метод МСКТ в сочетании с ЭхоКГ является одним из приоритетных в диагностике патологии дуги аорты у детей первого года жизни. Достоверность метода МСКТ описана как российскими, так и зарубежными авторами [1-7, 10-12]. В работе Юрпольской Л.А. [7] проведен обширный анализ использования различных методов диагностики ВПС у детей, в том числе метода МСКТ. Автор показывает, что метод обладает 99-100% чувствительностью и специфичностью у детей с коарктацией аорты, включая перерыв дуги аорты и сосудистые кольца. В статье Сухаревой Г.Э. с соавторами [6] говорится, что рентгеновская компьютерная томография предоставляет возможность одномоментной комплексной оценки анатомии сердца с крупными сосудами и бронхолегочной патологией, что является более объективным способом диагностики в клинической практике. В данной работе мы пытались рассмотреть МСКТ как комплексный метод визуализации сочетанной патологии, определяющей хирургическую тактику.

В зарубежной литературе [9, 10, 12] во многих учебных изданиях по детской кардиологии описывается применение МСКТ наряду с методами ангиографии и МРТ как рутинного метода в клинической практике. Тем не менее, к его недостаткам следует отнести то, что качество визуализации зависит от ЧСС и количества срезов, которые выполняет аппарат. Кроме того, метод не позволяет избежать

введения контрастного вещества и не обладает возможностью проследить движение контраста во времени, таким образом, не позволяя получить данные инвазивной физиологии и гемодинамики, что делает МСКТ менее информативным по сравнению с ангиокардиографией. Учитывая риски проведения аортографии у новорожденных и младенцев в критическом состоянии, связанные с необходимостью глубокой анестезии, большой лучевой и контрастной нагрузкой и пункцией центральной артерии, оба этих метода диагностики можно считать конкурентноспособными. Метод МРТ, обладая наименьшей инвазивностью и отсутствием лучевой нагрузки, требует анестезиологической подготовки ребенка и наличие дополнительного (не магнитного) анестезиологического оборудования, что ограничивает его рутинное применение во многих клиниках. Кроме того, МРТ не всегда позволяет обойтись без введения контраста для детальной визуализации дуги аорты и вариантов отхождения брахиоцефальных сосудов.

Учитывая множество существующих вариантов хирургической коррекции, все большее внимание со стороны хирургов обращено не только на степень и протяженность гипоплазии дуги аорты, но и на варианты отхождения плечевого сосудов от дуги аорты, а также сопутствующую патологию сердца [5,8,11,13]. В нашей практике метод МСКТ хорошо зарекомендовал себя при оценке анатомии крупных сосудов и бронхолегочной патологии. Комплексная диагностика патологии дуги аорты позволяет заранее планировать объем оперативного лечения и прогнозировать отдаленный результат операции.

### Выводы

1. МСКТ является высокоинформативным методом диагностики аномалий аорты и сосудов, а также сопутствующей бронхо-легочной патологии. МСКТ позволяет точно определить тип гипоплазии аорты, что определяет выбор хирургической тактики.

2. Использование МСКТ-изображений в трех проекциях позволяет точно локализовать пораженную анатомическую структуру.

3. МСКТ с внутривенным контрастным усилением у детей первого года жизни, в том числе новорожденных в критическом состоянии, является безопасным и минимально инвазивным методом исследования.

### Список литературы

1. Бокерия Л.А., Иваницкий А.В., Ким А.И., Рогова Т.В., Макаренко В.Н., Вишнякова. Электронно-лучевая томография в диагностике КоА и перерыва

дуги аорты у детей первого года жизни // Грудная и сердечно – сосудистая хирургия. – 2004. – №1. – С. 21-25.

2. Макаренко В. Н., Юрпольская Л.А. Компьютерная томография в диагностике врожденных пороков сердца у детей // Вестник Российской Академии медицинских наук: Ежемесячный научно-теоретический журнал. – 2009. – №3. – С. 6-15.

3. Оганесян С. С., Аракелян В. С., Никонов С. Ф., Джангулян Н. Г. Сочетание коарктации аорты с аномалиями брахиоцефальных артерий // Научный центр сердечно-сосудистой хирургии им. А. Н. Бакулева РАМН. – М., 2005.

4. Сухарева Г.Э., Емец И.Н., Каладзе Н.Н., Руденко Н.Н., Ялынская Т.А., Рокицкая Н.В. Роль современных методов визуализации в диагностике сложных врожденных пороков сердца у детей // Здоровье ребенка. – 2010. – №1. – С. 20-22.

5. Brown J.W., Rodefeld M.D., Ruzmetov M. Transverse aortic arch obstruction: when to go from the front // Semin. Thorac. Cardiovasc. Surg. Pediatr. Card. Surg. Annu. – 2009. – №9. – P. 66-69.

6. Darabian S., Zeb I., Rezaeian P., Razipour A., Budoff M. Use of noninvasive imaging in the evaluation of coarctation of aorta // J. Comput. Assist. Tomogr. – 2013. Vol.1. – №37. – P. 75-78.

7. Man Harun S., Faridah Y., Spiral CT angiography in an infant with a hypoplastic aortic arch // Biomed Imaging Interv J. – 2006. – Vol.2. – №2. – P. 11-14.

8. Schertler T., Wildermuth S., Teodorovic N., Mayer D., Marincek B., Boehm T. Visualization of congenital thoracic vascular anomalies using multi-detector row computed tomography and two- and three-dimensional post-processing // Eur. J. Radiol. – 2007. – Vol.61. – №1. – P. 97-119.

9. Sigal-Cinqualbre A., Lambert V., Ronhean A., Paul J.F. Role of MSCT and MRI in the diagnosis of congenital heart disease // Arch. Pediatr. – 2011. – Vol.18. – №5. – P. 617-627.

10. Tsang V., Kaushal S. Coarctation aortoplasty: repair for coarctation and arch hypoplasia with resection and extended end-to-end anastomosis // Oper. Tech. Thorac. Cardiovasc. Surg. – 2005. – Vol.88. – №6. – P. 1932-1938.

11. Türkvatan A., Akdur P.O., Olçer T., Cumhuriyet T. Coarctation of the aorta in adults: preoperative evaluation with multidetector CT angiography // Diagn. Interv. Radiol. – 2009. – Vol.15. – №4. – P. 269-274.

12. Utuk O., Karaca M., Bayturan O., Oncel G., Tezcan U.K., Bilge A.R. Coarctation of the aorta evaluated with 64-row multislice computed tomography // Int. J. Cardiol. – 2006. – Vol.111. – №1. – P. 169-171.