

14. Попов В.А. Пышков Е.А. Профилактика несостоятельности кишечных швов // Новые оперативные технологии (Анатомические, экспериментальные и клинические аспекты). – М., 2002. – С. 123-125.

15. Ременник С.С. К вопросу о создании экспериментальной модели перитонита // Здоровоохр. Туркменистана. – 1965. – №7. – С. 21-25.

16. Iselin U. End-to-end anastomosis of the jejunum by use of a biofragmentable anastomosis ring in a calf / U. Iselin, A. Steiner // J. Am. Med. Assoc. – 1993. – Vol. 202. – P. 1123-1125.

17. Kyzer S. The stapled functional end-to-end anastomosis following colonic resection / S. Kyzer, R.H. Gordon. // J. Colorectal. – 1992. – Vol. 7. – P. 125.

18. Prostaglandins in colonic anastomotic healing / S.S. Brennan, M.E. Fpster, A. Morgan et al. // Dis. Colon Rectum. – 1984. – Vol. 27. – P. 723.

19. The effects of octreotide on healing of small bowel anastomosis / S.K. Miller, R.G. Martindale, X.X. Gao et al. // Am. Surg. – 1996. – Vol. 62(9). – P. 733.

20. The importance of the apposition of submucosal intestinal layer for primary wound healing of intestinal anastomosis / A. Jansen, A.E. Becker, W.H. Brumelcamp et al. // Surg. Gyn. Obstet. – 1981. – Vol. 152. – №2. – P. 51-57.

СОСТОЯНИЕ СТЕНКИ АБДОМИНАЛЬНОГО ОТДЕЛА ПИЩЕВОДА ПРИ ЕГО ОПУХОЛЕВОМ ПОРАЖЕНИИ

А.О. Мирончев, П.В. Самойлов

ГБОУ ВПО Оренбургская государственная медицинская академия

Мирончев Антон Олегович,

ассистент кафедры терапии, канд. мед. наук,
460000, Россия, г. Оренбург, ул. Советская, д. 6,
тел. 8-903-365-69-71,
e-mail: antomirr@mail.ru

Самойлов Пётр Владимирович,

ассистент кафедры лучевой диагностики, лучевой терапии,
онкологии, хирург-онколог ООКОД, канд. мед наук

В статье описаны особенности морфологических изменений в стенке абдоминального отдела пищевода при двух формах его опухолевого поражения: плоскоклеточном раке и аденокарциноме.

Ключевые слова: пищевод, морфология, аденокарцинома, плоскоклеточный рак.

CONDITION OF THE WALL OF ESOPHAGUS ABDOMINAL PART AT ITS TUMORAL LEASIONS

A.O. Mironchev, P.V. Samoylov

Orenburg State Medical Academy

In the article features morphological changes in the wall of the abdominal part of esophagus are described at two forms of its tumoral leasions: the squamous cell carcinoma and adenocarcinoma.

Keywords: esophagus, morfology, adenocarcinoma, squamous cell carcinoma.

Введение

По данным мониторинга EURO CARE-2, в Европе пятилетняя выживаемость при раке пищевода составляет около 10%, причем зависимости от гистологического типа опухоли и степени опухолевой дифференцировки не выявлено (Blot W.J., Devesa

S.S., Kneller R.W., 1991). Такой плохой прогноз при раке пищевода обусловлен рядом специфических причин: 1) в большинстве случаев клиническая симптоматика развивается на поздних стадиях развития опухоли; 2) активное лимфогенное метастазирование обеспечивается благодаря наличию большого

количества лимфатических сосудов в подслизистом слое стенки пищевода; 3) ранней инвазией опухоли в органы средостения и окружающие ткани; 4) сложностью и травматичностью хирургического вмешательства, особенно на поздних стадиях (Meyer W., Vollmar F., Bar W., 1979).

По принятой Всемирной Организацией Здравоохранения классификации (Петров С.В., Райхлин Н.Т., 2004), следующие злокачественные опухоли эпителиальной природы характерны для пищеводной локализации: аденокарцинома, мукоэпидермоидный рак, аденокистозный рак, железисто-плоскоклеточный рак, плоскоклеточный рак, веррукозный плоскоклеточный рак, базалоидный рак, веретеноклеточный плоскоклеточный рак, мелкоклеточный рак, недифференцированный рак и карциноид.

До недавнего времени наиболее частой опухолью из вышеперечисленных являлся плоскоклеточный рак, который составлял до 90-95% всех злокачественных опухолей пищевода (Петров С.В., Райхлин Н.Т., 2004). За последние несколько десятилетий структура злокачественных новообразований пищевода несколько изменилась. В России, США, Европе, ряде стран Азии наблюдается тенденция роста частоты аденокарцином пищеводной локализации (Borrie J., Golawater L., 1976; Schnell T.G., 1992).

В России соотношение аденокарцином к плоскоклеточному раку пищевода изменилось с 1:9 до 1:4 (Краевский Н.А., Смольяникова А.В., Саркисов Д.С., 1993; Поддубный Б.К., Кувшинов Ю.П., Губина Н.Н., 2003). По данным Ганцева Ш.Х. (2006), в 97-99% случаев по гистологическому строению рак пищевода является плоскоклеточным различной степени зрелости: с ороговлением и без ороговления, а железистые формы - в 1-3% случаев.

Так как в подслизистой основе пищевода, как уже указывалось, имеется мощное лимфатическое сплетение, то метастазирование осуществляется за счет внутривенного распространения по лимфатическим путям «на расстояние 4-5, а иногда и 10 см от видимого края опухоли» (Ганцев Ш.Х., 2006).

Цель исследования

Сравнительный анализ состояния стенки абдоминального отдела пищевода при его поражениях двумя видами злокачественных опухолей: плоскоклеточным раком пищевода и аденокарциномой.

При анализе гистотопограмм с опухолевыми поражениями абдоминального отдела пищевода оцениваются не морфологические особенности самих опухолей, а те макромикроскопические изменения в стенке пищевода, которые происходят при росте опухолей в зависимости от их вида и характера прорастания.

Материалы и методы

Материалом для такого анализа служили продольные гистотопограммы абдоминального отдела пищевода с захватом кардии желудка, выполненные с резецированных отделов пищевода после операции типа Льюиса и изученные при 8-32-кратных увеличениях стереоскопического микроскопа.

Такие оперативные вмешательства были выполнены 15 больным, среди которых 14 мужчин и одна женщина. Возраст больных составил от 49 до 74 лет. Из прооперированных пациентов у 5 пациентов диагностирован плоскоклеточный рак пищевода, а у 10 пациентов - аденокарцинома. Макроскопически видимая протяженность опухоли находилась в пределах от 5 до 7(10) сантиметров.

По гистологической структуре у 5 больных имел место ороговевающий или неороговевающий микроинвазивный плоскоклеточный рак. Из 5 наблюдений в трёх раковая опухоль находилась в пределах абдоминального отдела пищевода. В двух случаях она проросла в кардию желудка.

Результаты и обсуждение

В изученной группе наблюдений имели место два вида роста злокачественного эпителия пищевода. При первом варианте рост эпителия пищевода происходил по его длине, без выраженного погружного роста в более глубокие слои стенки пищевода. Вследствие этого измененная слизистая оболочка пищевода образует на его внутренней поверхности множественные поперечные складки, хорошо определяемые на продольной гистотопограмме. Такая слизистая оболочка имеет складчатый гребенчатый вид. Иллюстрацией этого являются два наблюдения (рис. 1 и 2).

В наблюдении №1 у мужчины 57 лет имел место плоскоклеточный ороговевающий рак нижней трети пищевода II стадии, протяженностью 7 см. На рис. 1 видны крупные складки и вырост слизистой оболочки в просвет пищевода. Эпителий этого участка неравномерно утолщен, имеются начальные признаки погружного роста.

Подслизистая основа на протяжении опухоли выражена неравномерно. В передлах образующихся складок она резко утолщена и составляет основу таких складок. Мышечная оболочка пищевода на всём протяжении опухоли не изменена.

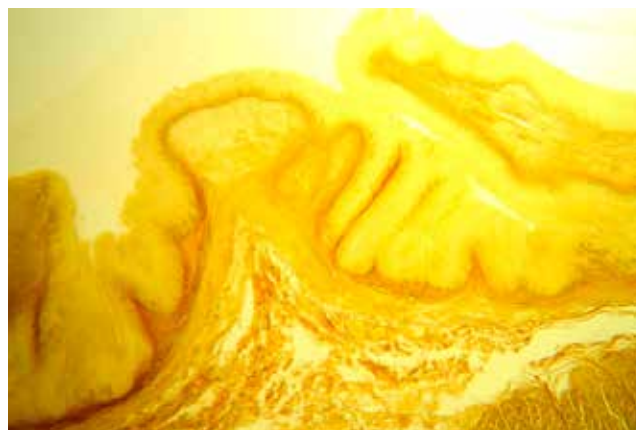

Рис. 1. Плоскоклеточный рак абдоминального отдела пищевода II стадии. Продольная гистотопограмма. Окраска по Ван-Гизону. Фото через МБС-10. Ок. 8. Об. 2

На рис. 2 представлена продольная гистотопограмма наблюдения №2 мужчины 52 лет, на

котором видно, что рост эпителия происходит в пределах слизистой оболочки с формированием множественных последовательных складок эпителия. В поверхностных слоях разрастающегося эпителия происходит слияние эпителия соседних складок с образованием сплошного эпителиального покрова, преимущественно в проксимальных частях опухоли. Высота складок слизистой оболочки - в пределах от 1000 до 2000 мкм. Подслизистая основа утолщена до предела 2500 мкм. Её слой, прилежащий к мышечной оболочке, разрыхлён. Обращают на себя внимание гнездовые скопления расширенных, застойно полнокровных кровеносных сосудов. Мышечная оболочка пищевода на всём протяжении опухоли сохранена. Имеют место отдельные языкообразные вставания соединительной ткани подслизистой основы между мышечными пучками циркулярного слоя.

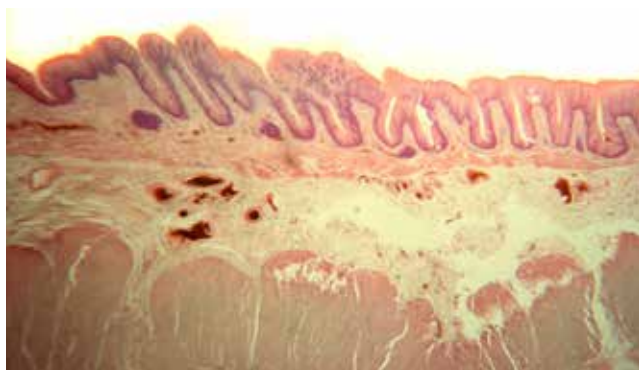


Рис. 2. Плоскоклеточный рак абдоминального отдела пищевода I стадии. Продольная гистотопограмма. Окраска гематоксилином-эозином. Фото через МБС-10. Ок. 8. Об. 2

Оба наблюдения объединяет, во-первых, преимущественный рост эпителия по поверхности пищевода с образованием поперечных складок слизистой оболочки, во-вторых, полной сохранностью мышечной оболочки в пределах опухоли. Различает эти наблюдения наличие в наблюдении №1 начальных признаков погружного роста. Кроме того, в наблюдении №2 отмечаются более выраженные изменения кровеносных сосудов в подслизистой основе. Такие различия могут быть обусловлены различными стадиями опухоли, поскольку в наблюдении №2 была I стадия, а в наблюдении №1 – II стадия.

В случае аденокарциномы зоны пищеводно-желудочного перехода общим для всех наблюдений являлось возникновение опухоли в пределах желудка (его кардиальной части) и прорастание опухоли вверх в абдоминальный отдел пищевода. Морфологические отличия аденокарцином состояли в их различной степени дифференцировки в виде низко дифференцированной, умеренно дифференцированной и хорошо дифференцированной.

Наиболее показательным с точки зрения характера роста опухоли в пищеводе и тех изменений, которые она производит в его стенке, является наблюдение №3, в котором у женщины 69 лет диагностирована аденокарцинома с прорастанием всех

слоев стенки желудка и в пищевод. Полные продольные гистотопограммы резецированного раздела представлены на рис. 3.

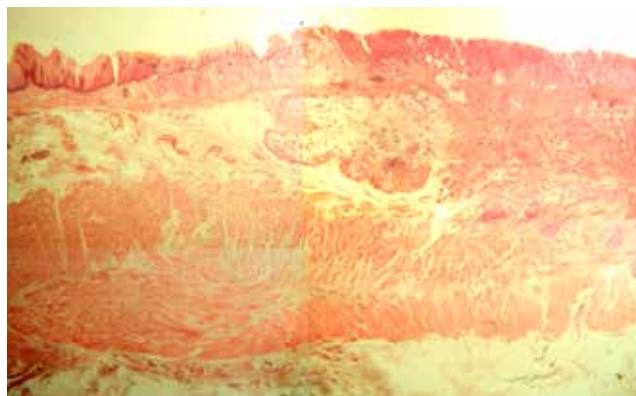


Рис. 3. Аденокарцинома, прорастающая в абдоминальный отдел пищевода. Продольная гистотопограмма. Окраска гематоксилином-эозином. Соединённое фото 4-х полей зрения МБС-10. Ок. 8. Об. 1

Правую часть гистотопограммы занимает участок кардии желудка, в котором наблюдается распространённый погружной рост аденокарциномы на всю глубину стенки с разрушением мышечной оболочки. По направлению к пищеводно-желудочному переходу имеет место рост основного узла опухоли в подслизистой основе абдоминального отдела пищевода. Над этим узлом и несколько левее располагается стык между пищеводным и желудочным эпителиями. Желудочный эпителий в этом месте изменён и является частью врастающей в пищевод опухоли. На нём располагается несколько истонченный слой пищевого эпителия. К указанному слою желудочного эпителия примыкает сохранённая собственная соединительнотканная пластинка слизистой оболочки, которая в пределах основного опухолевого узла полностью разрушена.

В примыкающей к опухоли стенке пищевода можно отметить несколько изменённый пищеводный эпителий, где наблюдаются признаки анатомической дезорганизации. Подслизистая основа утолщена и разрыхлена. В ней определяется довольно большое количество кровеносных сосудов. Мышечная оболочка сохранена и не имеет при увеличении стереоскопического микроскопа существенных анатомических изменений.

Кроме желудочного эпителия, при аденокарциномах значительные макромикроскопические изменения происходят в подслизистой основе пораженной части абдоминального отдела пищевода. Они состоят в значительном увеличении её толщины за счёт развития грубой волокнистой соединительной ткани. В её толще происходит значительное увеличение количества полнокровных кровеносных сосудов, выявляются расширенные лимфатические сосуды и целые лимфатические полости, расположенные непосредственно под слизистой оболочкой.

В пределах абдоминального отдела пищевода в зоне, прилежащей к основному узлу опухоли, об-

наруживаются местные метастазы в виде отдельных узлов, полностью разрушающих или замещающих мышечную оболочку пищевода.

Таким образом, аденокарцинома желудка, прорастающая в пищевод, характеризуется выраженным погружным ростом, преимущественно в подслизистой основе, и очаговыми разрушениями мышечной оболочки.

Заключение

Проведенный анализ показал, что для плоскоклеточного рака пищевода наиболее характерен рост в пределах слизистой оболочки по поверхности пищевода с образованием поперечной складчатости. Вторичным является распространение опухоли в подслизистую основу и в центре опухоли в мышечную оболочку.

Для аденокарцином желудка, прорастающих в пищевод, характерно как изменение желудочного эпителия, находящегося в пищеводе и пищеводно-желудочном переходе, так и параллельный рост опухоли в подслизистой основе пищевода. Для этих опухолей характерно и более частое и обширное поражение мышечной оболочки.

Подслизистая основа пищевода является основным слоем, в котором происходят значительные изменения при опухолевых поражениях пищевода как в пределах опухоли, так и в прилежащих участках стенки пищевода. Они выражаются в её значительном утолщении, развитии грубо-волоконистой соединительной ткани, увеличении количества кровеносных и лимфатических сосудов.

Список литературы

1. Ганцев, Ш. Х. Онкология: Учебник для студентов медицинских вузов. 2-е изд – М.: ООО «Медицинское информационное агентство», 2006. – С. 297-314.
2. Краевский Н.А., Смольяников А.В., Саркисов Д.С. Патологоанатомическая диагностика опухолей человека: Руководство в 2-х томах. – Т. 2. – М, 1982.
3. Петров С.В., Райхлин Н.Т. Руководство по иммуногистохимической диагностике опухолей человека. Издание 3-е, дополненное и переработанное. – Казань: Титул, 2004.
4. Поддубный Б. К., Кувшинов Ю.П., Губин А.Н. Эндоскопическая диагностика рака пищевода // Вестник Российского онкологического научного центра им. Н.Н. Блохина РАМН. - 2003. - №1 (январь). - С. 71-74.
5. Blot W.J. Rising incidence of adenocarcinoma of the esophagus and gastric cardia / W.J. Blot, S.S. Devesa, R.W. Kneller // JAMA. - 1991. - Vol. 265. - P. 1287-1289.
6. Borrie J. Columnar cell-lined esophagus: Assessment of etiology and treatment: A 22 year experience / J. Borrie, L. Golawater // J. Thorac. Cardiovasc. Surg. - 1976. - Vol. 71. - P. 825-834.
7. Meyer W. Barrett's esophagus following total gastrectomy / W. Meyer, F. Vollmar, W. Bar // Endoscopy. - 1979. - Vol. 2. - P. 121-126.
8. Schnell T.G. Adenocarcinoma arising in tongues or short segments of Barrett's esophagus / T.G. Schnell, S.J. Sontag, G. Chejfec // Dig. Dis. Sci. 1992. - Vol. 37. - P. 137-143.

КЛИНИЧЕСКАЯ И МИКРОХИРУРГИЧЕСКАЯ АНАТОМИЯ ИЛЕОЦЕКАЛЬНОГО КЛАПАНА

О.Б. Дронова, И.Н. Фатеев, А.М. Адегамова, Д.В. Савин, А.Н. Шепелев

ГБОУ ВПО Оренбургская государственная медицинская академия

Дронова Ольга Борисовна,

профессор кафедры хирургии, д-р мед. наук,
460000, Россия, г. Оренбург, ул. Советская, д. 6,
тел. 8 (3532) 35-86-77,
e-mail: mdc2005@yandex.ru

Фатеев Иван Николаевич,

профессор кафедры оперативной хирургии и клинической анатомии им. С.С. Михайлова, д-р мед. наук,

Адегамова Алла Мазитовна,

врач-рентгенолог Оренбургской областной клинической больницы, канд. мед. наук,

Савин Дмитрий Владимирович,

врач-хирург МГКБ им. Н.И. Пирогова, г. Оренбург,
ассистент кафедры факультетской хирургии, канд. мед. наук,

Шепелев Александр Николаевич,

врач-эндоскопист, заочный аспирант кафедры оперативной хирургии и клинической анатомии им. С.С. Михайлова