



<https://doi.org/10.24060/2076-3093-2018-8-3-196-202>

Отдаленные результаты хирургического лечения тромбоэмболии легочной артерии (ТЭЛА) методом баллонной ангиопластики (БАП) в сочетании с тромболитической терапией

М.В. Давыденко, Н.А. Трофимов, А.Г. Драгунов, И.П. Ефимова, Н.И. Киселева, Н.А. Шатилова, О.А. Шипунова, А.А. Сибирцев

Давыденко Мария Владиславовна — врач — реаниматолог-анестезиолог, тел.: +7 (8352) 56-10-03, e-mail: davydenkovm@yandex.ru

Трофимов Николай Александрович — к.м.н., врач — сердечно-сосудистый хирург, тел.: +7 (8352) 56-10-03, e-mail: nikolai.trofimov@mail.ru

Драгунов Андрей Геннадьевич — к.м.н., руководитель отделения кардиохирургии № 2, тел.: +7 (8352) 56-10-03, e-mail: davydenkovm@yandex.ru

Ефимова Ирина Петровна — кардиолог, главный врач, тел.: +7 (8352) 56-10-03, e-mail: davydenkovm@yandex.ru

Киселева Наталья Ивановна — врач отделения функциональной диагностики, тел.: +7 (8352) 56-10-03, e-mail: davydenkovm@yandex.ru

Шатилова Надежда Анатольевна — врач-кардиолог поликлинического отделения, тел.: +7 (8352) 56-10-03, e-mail: davydenkovm@yandex.ru

Шипунова Ольга Александровна — врач — сердечно-сосудистый хирург, тел.: +7 (8352) 56-10-03, e-mail: davydenkovm@yandex.ru

Сибирцев Андрей Александрович — врач — рентген-эндоваскулярный хирург, тел.: +7 (8352) 56-10-03, e-mail: davydenkovm@yandex.ru

Республиканский кардиологический диспансер, Россия, 428020, Чебоксары, ул. Федора Гладкова, 29А
Контакты: Трофимов Николай Александрович, тел.: +7 (8352) 56-10-03, e-mail: nikolai.trofimov@mail.ru

Резюме

Введение. ТЭЛА характеризуется низкой вероятностью прогноза и потенциально высокой опасностью, занимает третье место в структуре смертности от сердечно-сосудистых заболеваний. Основным методом лечения ТЭЛА является реканализация пораженных эмболией легочных артерий. Несмотря на доказанную эффективность разрушения тромбоемболов тромболитическими препаратами, у значительной части пациентов с массивной легочной эмболией правожелудочковая недостаточность прогрессирует быстрее. Настоящее исследование посвящено оценке отдаленных результатов хирургического лечения ТЭЛА методом баллонной ангиопластики в сочетании с тромболитической терапией в сравнении с изолированным системным тромболизом.

Материалы и методы. Проведен анализ отдаленных результатов лечения у 80 пациентов с ТЭЛА высокого и промежуточно-высокого риска с 2015 по 2018 г. Пациенты разделены на 2 группы в зависимости от выбранной тактики лечения: 1 группа — 39 пациентов, которым было проведено БАП легочной артерии в сочетании с тромболизом, 2 группа — 41 пациент, которым проводилось консервативное лечение (тромболизис с последующей антикоагулянтной терапией).

Результаты. Несмотря на малую выборку и небольшой срок наблюдения, можно говорить о получении достоверно лучших результатов лечения в 1 группе исследования. Положительная динамика ЭхоКГ показателей, в частности легочной гипертензии, КДР ПЖ, функционального класса сердечной недостаточности по NYHA, а также уменьшение перегрузки правых отделов сердца по данным ЭКГ, указывает на то, что метод хирургического лечения ТЭЛА — БАП ЛА в сочетании с тромболитической терапией — является эффективным и безопасным.

Заключение. Баллонная ангиопластика легочных артерий в сочетании с тромболитической терапией является безопасным и эффективным методом лечения пациентов с ТЭЛА, позволяющим значительно снизить степень легочной гипертензии ($p\chi^2 = 0,027$), ускорить ремоделирование правого желудочка ($p\chi^2 < 0,001$) и улучшить функциональный класс сердечной недостаточности по NYHA ($p\chi^2 = 0,026$) по сравнению с группой пациентов с изолированной тромболитической терапией.

Ключевые слова: тромбоэмболия легочной артерии, легочная артерия, баллонная ангиопластика, тромболитическая терапия, легочная гипертензия

Для цитирования: Давыденко М.В., Трофимов Н.А., Драгунов А.Г., Ефимова И.П., Киселева Н.И., Шатилова Н.А., Шипунова О.А., Сибирцев А.А. Отдаленные результаты хирургического лечения тромбоэмболии легочной артерии (ТЭЛА) методом баллонной ангиопластики (БАП) в сочетании с тромболитической терапией. Креативная хирургия и онкология. 2018;8(3):196–202. <https://doi.org/10.24060/2076-3093-2018-8-3-196-202>

Long-Term Results of Surgical Treatment of Pulmonary Embolism (PE) by Balloon Angioplasty (BAP) in Combination with Thrombolytic Therapy

Mariya V. Davydenko, Nikolay A. Trofimov, Andrey G. Dragunov, Irina P. Efimova, Natalia I. Kiseleva, Nadezhda A. Shatilova, Olga A. Shipunova, Andrey A. Sibirtsev

Republican Cardiology Center, 29a Fedor Gladkov str., Cheboksary, 428020, Russian Federation

Contacts: Trofimov Nikolay Aleksandrovich, tel.: +7 (8352) 56-10-03, e-mail: nikolai.trofimov@mail.ru

Summary

Introduction. Pulmonary Arterial Thromboembolism (PATE), which is characterised by low prognosis probability and potentially high danger, ranks third in the mortality structure of cardiovascular diseases. The primary method for treating PATE is recanalisation of the pulmonary arteries affected by embolism. Although the destruction of thromboemboli with thrombolytic drugs has proven effective, the right ventricular failure progresses faster in a majority of patients with massive pulmonary embolism. The aim of the present study is to evaluate the long-term results of surgical treatment of PATE by balloon angioplasty in combination with thrombolytic therapy in comparison with isolated systemic thrombolysis.

Materials and methods. The treatment of 80 patients with pulmonary embolism was analysed. Depending on the selected treatment approaches, the patients were divided into 2 groups as follows: group 1 — 39 patients, conducted by the BAP LA, in combination with thrombolysis; group 2 — 41 patients who underwent conservative treatment (thrombolysis and subsequent anticoagulation therapy).

Results. Despite the small sample and short period of observation, we may note the significantly better results of treatment in group 1 of the study. Positive dynamics of ECG indicators — in particular, pulmonary hypertension, RV KDR, functional class of heart failure NYHA as well as the reduction of right ventricular overload according to the ECG — indicates that the BAP LA method for the surgical treatment of pulmonary embolism, in combination with thrombolytic therapy, is effective and safe.

Conclusions. Balloon angioplasty of pulmonary arteries in combination with thrombolytic therapy can significantly reduce the degree of pulmonary hypertension ($p\chi^2 = 0.034$), as well as helping to normalise the size of the right ventricle ($p\chi^2 < 0.001$) and improvement in functional class of heart failure NYHA ($p\chi^2 = 0.026$) in patients with pulmonary embolism compared with patients with isolated thrombolytic therapy.

Keywords: pulmonary thromboembolism, pulmonary artery, balloon angioplasty, thrombolytic therapy, pulmonary hypertension

For citation: Davydenko M.V., Trofimov N.A., Dragunov A.G., Efimova I.P., Kiseleva N.I., Shatilova N.A., Shipunova O.A., Sibirtsev A.A. Long-Term Results of Surgical Treatment of Pulmonary Embolism (PE) by Balloon Angioplasty (BAP) in Combination with Thrombolytic Therapy. *Creative Surgery and Oncology*. 2018;8(3):196–202. <https://doi.org/10.24060/2076-3093-2018-8-3-196-202>

Davydenko Mariya Vladislavovna —
Doctor of Medical Sciences,
Physician Anesthesiologist,
tel.: +7 (8352) 56-10-03,
e-mail: davydenkomv@yandex.ru

Trofimov Nikolay Aleksandrovich —
Candidate of Medical Sciences,
Cardiovascular Surgeon,
tel.: +7 (8352) 56-10-03,
e-mail: nikolai.trofimov@mail.ru

Dragunov Andrey Gennadevich —
Candidate of Medical Sciences,
Head of the Department of
Cardiac Surgery No. 2,
tel.: +7 (8352) 56-10-03,
e-mail: davydenkomv@yandex.ru

Efimova Irina Petrovna —
Doctor of Medical Sciences,
Cardiologist, Chief Medical
Officer,
tel.: +7 (8352) 56-10-03,
e-mail: davydenkomv@yandex.ru

Kiseleva Natalia Ivanovna —
Doctor of Medical Sciences,
Physician of functional
diagnostics,
tel.: +7 (8352) 56-10-03,
e-mail: davydenkomv@yandex.ru

Shatilova Nadezhda Anatol'evna —
Doctor of Medical Sciences,
Cardiologist,
tel.: +7 (8352) 56-10-03,
e-mail: davydenkomv@yandex.ru

Shipunova Olga Aleksandrovna —
Doctor of Medical Sciences,
Cardiovascular Surgeon,
tel.: +7 (8352) 56-10-03,
e-mail: davydenkomv@yandex.ru

Sibirtsev Andrey Aleksandrovich —
Doctor of Medical Sciences,
X-ray Endovascular Surgeon,
tel.: +7 (8352) 56-10-03,
e-mail: davydenkomv@yandex.ru

Введение

Тромбоэмболическая болезнь (ТБ) — единый патологический процесс, в котором можно выделить следующие основные звенья: острый венозный тромбоз (ОВТ), тромбоэмболия легочной артерии (ТЭЛА), посттромбофлебитический синдром (хроническая венозная недостаточность), хроническая постэмболическая легочная гипертензия (ХПЭЛГ) [1]. ТЭЛА является наиболее грозным проявлением ТБ и занимает 3 место в структуре смертности от сердечно-сосудистых заболеваний с ежегодной встречаемостью 100–200 на 100 000 человек [2]. Необходимо отметить, что наиболее серьезным последствием ТЭЛА в отдаленном периоде является хроническая постэмболическая гипертензия [3]. По данным V. Tapson и M. Humbert, ХПЭЛГ через 6 мес. наблюдается у 1,0 %, через 1 год — у 3,1 %, через 2 года — у 3,8 % больных, которые перенесли эпизод тромбоэмболии легочной артерии [4]. Если среднее давление в легочной артерии при измерении насчитывает 31–40 мм рт. ст., то без активного лечения 5-летняя выживаемость пациентов составляет примерно 50 %, при давлении 41–50 мм рт. ст. — около 35 %, а у больных с более высокой легочной гипертензией — около 10 % [5].

Главным фактором в развитии гемодинамических расстройств и угнетения сердечной деятельности при ТЭЛА является механическая обструкция легочного артериального русла [6]. Из этого следует, что основное направление в лечении ТЭЛА — это восстановление проходимости обтурированных тромботическими массами легочных сосудов, что в результате ведет к снижению легочной гипертензии и предотвращению развития недостаточности правого желудочка [7].

В 70-е годы прошлого столетия появление тромболитических препаратов отодвинуло оперативное лечение на второй план. Методом выбора в лечении ТЭЛА стал тромболизис [8, 12].

Несмотря на доказанную эффективность разрушения тромбоэмболов под воздействием тромболитических препаратов, у значительной части больных с массивной легочной эмболией правожелудочковая недостаточность прогрессирует быстрее. В этом случае даже частичная реканализация легочных сосудов может предотвратить или отсрочить нарастающие гемодинамические расстройства, дисфункцию правых отделов сердца, выиграть время для тромболитической терапии, улучшить состояние фактически обреченных пациентов. Для них малотравматичное эндоваскулярное восстановление проходимости окклюзированных легочных артерий, не требующее общего обезболивания, создает реальные перспективы сохранения жизни.

Впервые в 1969 году L. Greenfield и соавт., сообщили об успешном применении эндоваскулярной эмболектомии из легочной артерии, в то время они использовали для этого аспирационный катетер.

В конце XX века в клинической практике были применены катетерная реканализация и регионарный тромболизис, роторная фрагментация катетером «pigtail», тромбоэкстрактор Амплатца, «Гидролайзер», реоли-

тический тромбэктомический аппарат «Ангиоджет», устройство Арроу — Треротола и др. для эндоваскулярной дезобструкции легочной артерии. Предложенные методы дали возможность освободить ветви легочной артерии от эмболов, способствовали улучшению гемодинамики и оксигенации крови, позволили сохранить здоровье и жизнь больных [9].

При ограниченных возможностях тромболитической терапии и хирургической эмболектомии имеются показания к эндоваскулярному восстановлению проходимости ЛА при эмболических окклюзиях. Учитываются особенности течения заболевания, что особенно важно для пациентов с ТЭЛА при быстро развивающейся декомпенсации правого желудочка сердца. Имеются данные, что при использовании тромболизиса около 20 % тромботических масс разрушатся через 24 часа и 40 % — спустя 48 часов. Однако правожелудочковая недостаточность может закончиться остановкой сердца раньше, чем проявится эффект тромболизиса. Кроме того, по данным M. Terrin и соавт., S. Goldhaber, почти у половины больных имеются противопоказания к применению тромболитических препаратов, а у 14 % могут возникнуть тяжелые геморрагические осложнения [10, 11].

Обзор литературы подчеркивает актуальность проблемы ТЭЛА, и, несомненно, остро стоит вопрос эффективного лечения данной категории больных.

Цель: Изучить отдаленные результаты хирургического лечения тромбоэмболии легочной артерии (ТЭЛА) методом баллонной ангиопластики (БАП) в сочетании с тромболитической терапией в сравнении с изолированным системным тромболизисом.

Материалы и методы

Проведен анализ отдаленных результатов лечения у 80 пациентов с ТЭЛА высокого и промежуточно-высокого риска с 2015 по 2018 г. Период наблюдения составил 12 мес. Анализ отдаленных результатов проводили на основании комплексного клинико-инструментального обследования больных. Средний возраст пациентов составил $58,44 \pm 12,97$ года (от 26 до 84 лет). Женщин было 39, мужчин — 41. Пациенты разделены на 2 группы в зависимости от выбранной тактики лечения: 1 группа — 39 пациентов, которым было проведено БАП легочной артерии в сочетании с тромболизисом, 2 группа — 41 пациент, которым проводилось консервативное лечение (тромболизис с последующей антикоагулянтной терапией). Исследуемые пациенты были сопоставимы по основным клинико-диагностическим параметрам (табл. 1).

После ангиопульмонографии (рис. 1) пациентам 1 группы проводилась операция БАП ЛА с использованием периферических баллонных катетеров диаметрами 6–7 FR (3–7 мм), длиной до 40 мм.

Принцип методики заключается в механической реканализации окклюзирующего тромба проводником, катетером, с последующим раздуванием баллонного катетера, чем достигается создание канала в окклюзирующем тромбе, по которому тромболитик, введенный

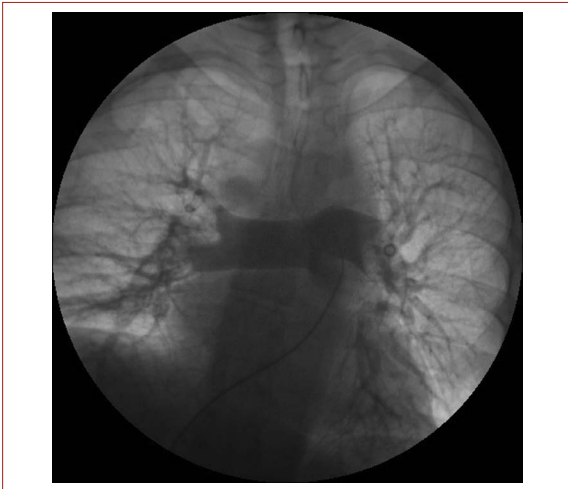


Рисунок 1. Ангиопульмонография пациента с ТЭЛА
Figure 1. Angiogram of patient with pulmonary embolism

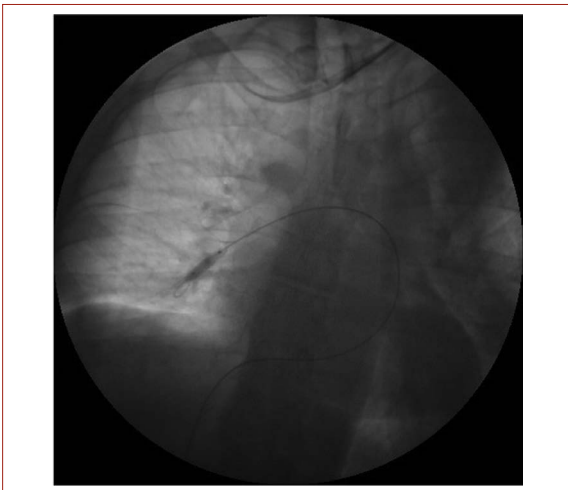


Рисунок 2. Баллонная ангиопластика правой нижнедолевой легочной артерии
Figure 2. Balloon angioplasty of the right lower lobe pulmonary artery

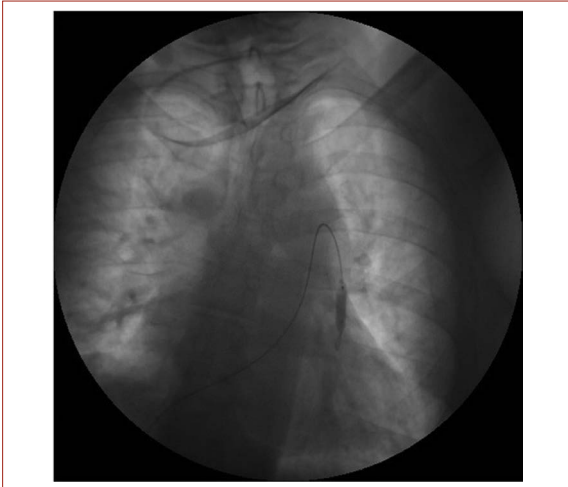


Рисунок 3. Баллонная ангиопластика левой нижнедолевой легочной артерии
Figure 3. Balloon angioplasty of the left lower lobe pulmonary artery

Показатель	Группа		Pχ ²
	1БАП + ТЛТ (n = 39)	2 ТЛТ (n = 41)	
Возраст	58 ± 13,76	59 ± 15,77	P > 0,05*
Пол	муж	22	0,430
	жен	17	
Давность ТЭЛА	До 7 дн.	26	0,361
	До 1 мес.	13	
Рецидив ТЭЛА	2	3	0,662
ФВ ЛЖ, %	63,69 ± 4,54	62,74 ± 6,65	P > 0,05*
КДР ПЖ, см	3,94 ± 0,59	3,9 ± 0,64	P > 0,05*
КСР ПП, см	5,42 ± 0,77	5,47 ± 0,89	P > 0,05*
ЛГ (СДЛА) мм рт. ст.	53,1 ± 17,28	48,26 ± 19,34	P > 0,05*
Признаки перегрузки правых отделов по ЭКГ [13]	24	27	0,688
Степень ДН	II	15	0,476
	III	24	
Степень ХСН	IIА	27	0,883
	IIБ	12	
Степень ФК по NYHA	II	1	P < 0,001*
	III	18	
	IV	20	

* Достоверность результатов рассчитана по критерию Манна — Уитни.

Таблица 1. Исходные клинико-диагностические показатели исследуемых пациентов
Table 1. Initial clinical and diagnostic parameters of the studied patients

болуно, локально размывает тромб. Реканализацию тромба с локальным тромболизисом выполняли во всех окклюзированных сосудах (рис. 2, 3).

В послеоперационном периоде всем пациентам продолжали тромболитическую терапию в условиях реанимационного отделения. Время наблюдения пациентов в отделении реанимации составило 2,3 ± 1,5 дня. Дальнейший подбор антикоагулянтной и базисной терапии осуществлялся при переводе в кардиологическое отделение. Ведение пациентов 1 группы не отличалось от больных 2 группы. В послеоперационном периоде всем пациентам проводилось трансторакальное ЭхоКГ на аппарате PHILIPS iE-33 с оценкой основных показателей [13].

Статистическая обработка материала проведена на персональном компьютере в программах Statistica 6.0, Excel. В ходе работы в программе Statistica использованы рекомендации научного директора StatSoft Russia В.П. Боровикова. Результаты выражали в виде среднего арифметического значения и стандартной ошибки (M ± SE) для непрерывных. Статистическую значимость различий количественных параметров в двух группах определяли с помощью критерия Манна — Уитни. Статистическую значимость различий распределения частот между группами вычисляли по критерию хи-квадрат (χ²). Вероятность ошибки указывали как p и считали приемлемой при p < 0,05.

Результаты и обсуждение

Летальных исходов, а также специфических осложнений у исследуемых пациентов не наблюдалось. Все больные отмечали постепенное повышение толерантности к физической нагрузке и восстановление трудоспособности в течение 12 месяцев после оперативного вмешательства. Рецидивов ТЭЛА в группах исследования не наблюдалось. В ходе исследования у пациентов обеих групп наблюдалась положительная динамика клинико-диагностических показателей (табл. 2).

При исследовании пациентов обеих групп мы наблюдали достоверно лучшую динамику в 1 группе по степени снижения дыхательной недостаточности (ДН) как при выписке ($p = 0,018$), так и через 12 месяцев после проведения операции ($p = 0,028$). Также в группе БАП с по-

следующей тромболитической терапией наблюдалась достоверно лучшая динамика снижения сердечной недостаточности (ФК по NYHA) как на момент выписки ($p = 0,037$), так и в отдаленном периоде ($p = 0,026$). При анализе ЭхоКГ показателей обращает на себя внимание достоверное снижение степени легочной гипертензии у пациентов 1 группы, $p < 0,05$. Признаки перегрузки правых отделов сердца по ЭКГ у обеих групп исследования достоверно не отличались как исходно, так и в последующем при выписке, и через 12 месяцев наблюдения. В ходе исследования мы провели анализ достижения целевых значений степени ЛГ у исследуемых групп после проведенного лечения (рис. 4).

На данной диаграмме наглядно представлена эффективность дополнительной БАП у пациентов с ТЭЛА

группа	ДН исходно				ДН при выписке				ДН через 12 месяцев			
	I	II	III	$P\chi^2$	I	II	III	$P\chi^2$	I	II	III	$P\chi^2$
1 (N = 39)	0	15	24	0,476	12	25	0	0,018	14	6	0	0,028
2 (N = 41)	0	19	22		3	37	0		$P < 0,05^*$	25	35	
группа	Степень ХСН исходно			$P\chi^2$	Степень ХСН при выписке			$P\chi^2$	Степень ХСН через 12 месяцев			$P\chi^2$
	IIA	II Б			IIA	IIБ			IIA	IIБ		
1 (N = 39)	27	12	0,883	35	4	0,361	36	3	0,07			
2 (N = 41)	29	12		39	2		41	0				
группа	Степень ФК по NYHA исходно				Степень ФК по NYHA при выписке				Степень ФК по NYHA через 12 месяцев			
	II	III	IV	$P\chi^2$	I	II	III	$P\chi^2$	I	II	III	$P\chi^2$
1 (N = 39)	1	18	20	$P < 0,001^*$	2	13	24	0,037	12	17	10	0,026
2 (N = 41)	7	30	4		0	6	35		$P < 0,05^*$	4	17	
группа	Признаки перегрузки правых отделов по ЭКГ исходно			$P\chi^2$	Признаки перегрузки правых отделов по ЭКГ при выписке			$P\chi^2$	Признаки перегрузки правых отделов по ЭКГ через 12 месяцев			$P\chi^2$
1 (N = 39)	24			0,688	22			0,977	18			0,502
2 (N = 41)	27				23				22			
группа	КДР ПЖ исходно, см			$P\chi^2$	КДР ПЖ при выписке, см			$P\chi^2$	КДР ПЖ через 12 месяцев, см			$P\chi^2$
1 (N = 39)	3,94 ± 0,60			$P > 0,05^*$	3,66 ± 0,40			0,043	3,34 ± 0,40			$P < 0,001^*$
2 (N = 41)	3,90 ± 0,64				3,79 ± 0,44				3,60 ± 0,41			
группа	КСР ПП исходно, см			$P\chi^2$	КСР ПП при выписке, см			$P\chi^2$	КСР ПП через 12 месяцев, см			$P\chi^2$
1 (N = 39)	5,42 ± 0,77			$P > 0,05^*$	5,20 ± 0,64			$P > 0,05^*$	4,95 ± 0,65			$P > 0,05^*$
2 (N = 41)	5,47 ± 0,89				5,30 ± 0,51				4,92 ± 0,61			
группа	ЛГ (СДЛА) исходно, мм.рт.ст.			$P\chi^2$	ЛГ (СДЛА) при выписке, мм.рт.ст.			$P\chi^2$	ЛГ (СДЛА) через 12 месяцев, мм.рт.ст.			$P\chi^2$
1 (N = 39)	53,10 ± 17,28			$P > 0,05^*$	38,10 ± 12,10			0,034	31,60 ± 10,15			0,027
2 (N = 41)	48,26 ± 19,34				36,80 ± 10,31				$P < 0,05^*$	36,44 ± 8,47		

Таблица 2. Клинико-диагностические данные исследуемых пациентов после лечения
Table 2. Clinical and diagnostic data of the examined patients after treatment

высокого и среднего риска по динамике нормализации легочной гипертензии за 12 месяцев в сравнении с группой пациентов только с тромболитической терапией.

В ходе исследования наблюдается положительная динамика показателей ЭКГ по признакам перегрузки правых отделов сердца в обеих группах. По данному критерию достоверных различий между группами не выявлено (табл. 2).

Также результаты трансторакальной эхокардиографии у пациентов обеих групп регистрируют положительную динамику редукции правых отделов сердца в сравнении с исходными значениями.

Лучшие показатели ремоделирования ПЖ ($p < 0,001$) и снижения легочной гипертензии по абсолютным значениям ($p < 0,05$) демонстрируют пациенты с комбинированным лечением (БАП + ТЛТ), динамика остальных ЭхоКГ-показателей достоверно не отличалась, что может быть обусловлено небольшим временем наблюдения пациентов.

В ходе исследования проведен анализ результатов лечения пациентов с ТЭЛА высокого и среднего риска в зависимости от выбранной тактики ведения. Несмотря на малую выборку и небольшой срок наблюдения, можно говорить о получении достоверно лучших результатов лечения в 1 группе исследования. Положительная динамика ЭхоКГ показателей, в частности легочной гипертензии, КДР ПЖ, функционального класса сердечной недостаточности по NYHA, а также уменьшение перегрузки правых отделов сердца по данным ЭКГ, указывает на то, что метод комбинированного хирургического лечения ТЭЛА — БАП ЛА в сочетании с тромболитической терапией — является эффективным и безопасным. Основным направлением описанного метода является эффективное снижение давления в легочной артерии уже в раннем послеоперационном периоде, что позволяет быстро снять или значительно уменьшить правожелудочковую недостаточность.

Заключение

Баллонная ангиопластика легочных артерий в сочетании с тромболитической терапией является безопасным и эффективным методом лечения пациентов с ТЭЛА, позволяющим значительно снизить степень легочной гипертензии ($\chi^2 = 0,027$), ускорить ремоделирование правого желудочка ($\chi^2 < 0,001$) и улучшить функциональный класс сердечной недостаточности по NYHA ($\chi^2 = 0,026$) по сравнению с группой пациентов с изолированной тромболитической терапией.

Необходимо продолжить данное исследование с вовлечением большего количества пациентов с оценкой качества жизни, приверженности антикоагулянтной терапии, а также динамики ЭхоКГ-показателей в отдаленном периоде.

Информация о конфликте интересов.

Конфликт интересов отсутствует.

Информация о спонсорстве.

Данная работа не финансировалась.

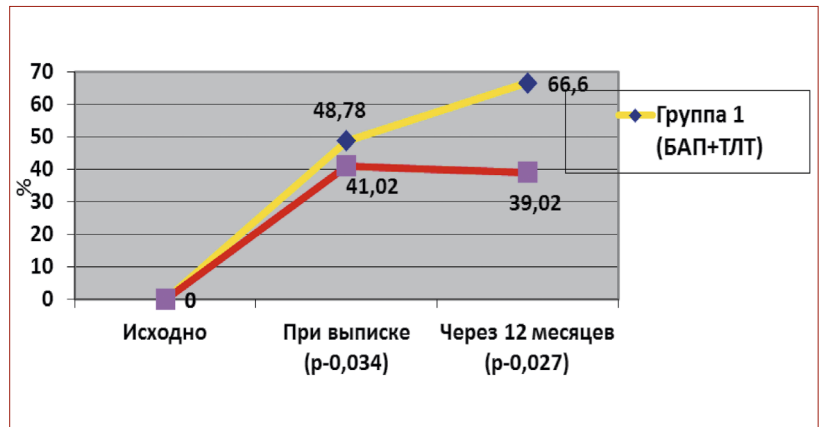


Рисунок 4. Достижение целевых значений легочной гипертензии исследуемых пациентов
Figure 4. Achievement of the target values of pulmonary hypertension in the studied patients

Список литературы

- 1 Небылицин Ю.С., Назарук А.А. Флебология: настоящее и будущее. Российский медико-биологический вестник имени академика И.П. Павлова. 2017;25(1):133–48. DOI: 10.23888/PAV-LOVJ20171133-148
- 2 Шайдаков Е.В., Евлахов В.И. Роль эндотелия в патогенезе хронической постэмболической легочной гипертензии. Ангиология и сосудистая хирургия. 2016;22(1):22–7.
- 3 Клименко А.А., Шостак Н.А., Демидова Н.А., Новиков И.В. Хроническая постэмболическая легочная гипертензия: новые аспекты формирования и прогрессирования заболевания. Клинист. 2011;(1):14–8.
- 4 Lang I.M., Dorfmueller P., Vonk Noordegraaf A. The pathobiology of chronic thromboembolic pulmonary hypertension. Ann Am Thorac Soc. 2016;13(Suppl 3):S215–21. DOI: 10.1513/AnnalsATS.201509-620AS
- 5 Roik M., Wretowski D., Kostrubiec M., Dzikowska-Diduch O., Łabek A., Irzyk K. et al. High prevalence of severe coronary artery disease in elderly patients with non-operable chronic thromboembolic pulmonary hypertension referred for balloon pulmonary angioplasty. Adv Interv Cardiol. 2016;12(4):355–9. DOI: 10.5114/aic.2016.63637
- 6 Остапенко Е.Н., Новикова Н.П. Тромбоэмболия легочной артерии: современные подходы к диагностике и лечению. Экстренная медицина. 2013;(1):84–110.
- 7 Ramesh D., Setty H.S., Kumarswamy, Kumar S., Jayanth, Manjunath C.N. Timely embolectomy in acute massive pulmonary embolism prevents catastrophe: An experience from two cases. J Nat Sci Biol Med. 2016;7(2):176–9. DOI: 10.4103/0976-9668.184706
- 8 Chen H., Ren C., Chen H. Thrombolysis versus anticoagulation for the initial treatment of moderate pulmonary embolism: a meta-analysis of randomized controlled trials. Respir Care. 2014;59(12):1880–7. DOI: 10.4187/respcare.03197
- 9 Коков Л.С., Михайлов И.П., Лопотовский П.Ю. Применение реолитической тромбэктомии при массивной тромбоэмболии легочной артерии. Журнал им. Н.В. Склифосовского. Неотложная медицинская помощь. 2013;(1):65–70.
- 10 Pasrija C., Kronfli A., Rouse M., Raitel M., Bittle G.J., Pousatis S. et al. Outcomes after surgical pulmonary embolectomy for acute submassive and massive pulmonary embolism: a single-center experience. J Thorac Cardiovasc Surg. 2018;155(3):1095–106.e2. DOI: 10.1016/j.jtcvs.2017.10.139
- 11 Konstantinides S.V., Torbicki A., Agnelli G., Danchin N., Fitzmaurice D., Galiè N. et al. 2014 ESC guidelines on the diagnosis and management of acute pulmonary embolism. Eur Heart J. 2014;35(43):3033–69, 3069a–3069k. DOI: 10.1093/eurheartj/ehu283
- 12 Пасечник И.Н. Венозные тромбоэмболические осложнения: новые подходы к профилактике и лечению. «Доктор.Ру». Анестезиология и реаниматология. Медицинская реабилитация. 2015;(15–16):54–9.
- 13 Нестерова Е.А. Основы электрокардиографии. Нормальная ЭКГ. Кардиология: новости, мнения, обучение. 2016;(2):77–85.

References

- 1 Nebylitsyn Y.S., Nazaruk A.A. Phlebology: present and future. I.P. Pavlov Russian Medical Biological Herald. 2017;25(1):133–48. (in Russ.). DOI:10.23888/PAVLOVJ20171133-148
- 2 Shaidakov E.V., Evlakhov V.I. Role of the endothelium in pathogenesis of chronic postembolic pulmonary hypertension. *Angiology and vascular surgery*. 2016;22(1):22–7. (in Russ.)
- 3 Klimenko A.A., Shostak N.A., Demidova N.A., Novikov I.V. Chronic thromboembolic pulmonary hypertension: new aspects of the development and progression of the disease. *Klinitsist*. 2011;(1):14–8. (in Russ.)
- 4 Lang I.M., Dorfmueller P., Vonk Noordegraaf A. The pathobiology of chronic thromboembolic pulmonary hypertension. *Ann Am Thorac Soc*. 2016;13(Suppl 3):S215–21. DOI: 10.1513/AnnalsATS.201509-620AS
- 5 Roik M., Wretowski D., Kostrubiec M., Dzikowska-Diduch O., Labyk A., Irzyk K. et al. High prevalence of severe coronary artery disease in elderly patients with non-operable chronic thromboembolic pulmonary hypertension referred for balloon pulmonary angioplasty. *Adv Interv Cardiol*. 2016;12(4):355–9. DOI: 10.5114/aic.2016.63637
- 6 Ostapenko E.N., Novikova N.P. Modern approaches to the diagnostics and treatment of the pulmonary artery thromboembolism. *Emergency medicine*. 2013;(1):84–110. (in Russ.)
- 7 Ramesh D., Setty H.S., Kumarswamy, Kumar S., Jayanth, Manjunath C.N. Timely embolectomy in acute massive pulmonary embolism prevents catastrophe: An experience from two cases. *J Nat Sci Biol Med*. 2016;7(2):176–9. DOI: 10.4103/0976-9668.184706
- 8 Chen H., Ren C., Chen H. Thrombolysis versus anticoagulation for the initial treatment of moderate pulmonary embolism: a meta-analysis of randomized controlled trials. *Respir Care*. 2014;59(12):1880–7. DOI: 10.4187/respcare.03197
- 9 Kokov L.S., Mikhailov I.P., Lopotovskiy P.Yu., Zabavskaya O.A., Nikitina O.V., Matveev P.D. Use of rheolytic thrombectomy in massive pulmonary embolism. *Russian Sklifosovsky Journal "Emergency Medical Care"*. 2013;(1):65–70. (in Russ.)
- 10 Pasrija C., Kronfli A., Rouse M., Raithel M., Bittle G.J., Pousatis S. et al. Outcomes after surgical pulmonary embolectomy for acute submassive and massive pulmonary embolism: a single-center experience. *J Thorac Cardiovasc Surg*. 2018;155(3):1095–106.e2. DOI: 10.1016/j.jtcvs.2017.10.139
- 11 Konstantinides S.V., Torbicki A., Agnelli G., Danchin N., Fitzmaurice D., Galiè N. et al. 2014 ESC guidelines on the diagnosis and management of acute pulmonary embolism. *Eur Heart J*. 2014;35(43):3033–69, 3069a–3069k. DOI: 10.1093/eurheartj/ehu283
- 12 Pasechnik I.N. Venous thromboembolic events: new approaches to prevention and treatment. "Doctor.Rus." *Anesthesiology and Resuscitation. Medical Rehabilitation*. 2015;(15–16):54–9. (in Russ.)
- 13 Nesterova E.A. Electrocardiography bases. Normal electrocardiography (the module for continuous medical education). *Cardiology: News, Opinions, Training*. 2016;(2):77–85. (in Russ.)