



<https://doi.org/10.24060/2076-3093-2019-9-3-194-198>

Особенности артропластики при двустороннем гонартрозе

Гиноян Акоп Овикович — ассистент кафедры травматологии и ортопедии с курсом ИДПО, e-mail: m01b@yandex.ru, orcid.org/0000-0001-7461-4417

Минасов Тимур Булатович — профессор кафедры травматологии и ортопедии с курсом ИДПО, e-mail: m004@yandex.ru, orcid.org/0000-0003-1916-3830

Хайрутдинов Руслан Фаритович — врач травматолог-ортопед, orcid.org/0000-0001-6202-900X

Якупова Екатерина Ришатовна — студентка 5 курса лечебного факультета, orcid.org/0000-0002-5496-0766

Мухаметзянова Эльвина Ильшатовна — студентка 6 курса лечебного факультета, orcid.org/0000-0002-9642-8882

Аслямов Наиль Назипович — доцент кафедры травматологии и ортопедии с курсом ИДПО, orcid.org/0000-0003-4482-1532

Саубанов Радмир Амирович — ассистент кафедры травматологии и ортопедии с курсом ИДПО, orcid.org/0000-0002-8974-6188

Амельдинов Дамир Римович — аспирант кафедры травматологии и ортопедии с курсом ИДПО, orcid.org/0000-0003-2357-2813

А.О. Гиноян¹, Т.Б. Минасов¹, Р.М. Хайрутдинов², Е.Р. Якупова¹, Э.И. Мухаметзянова¹, Н.Н. Аслямов¹, Р.А. Саубанов¹, Д.Р. Амельдинов¹

¹ Башкирский государственный медицинский университет, Россия, 450008, Уфа, ул. Ленина, 3

² Челябинская областная клиническая больница, Россия, 454076, Челябинск, ул. Воровского, 70

Контакты: Минасов Тимур Булатович, e-mail: m004@yandex.ru

Резюме

Введение. Эндопротезирование крупных суставов — один из наиболее часто выполняемых методов хирургического лечения при дегенеративных процессах и последствиях травм. Важное значение имеют технологии медикаментозного обеспечения периоперационного периода, так же как и реабилитационная составляющая. Однако в связи с увеличением количества выполненных операций растет и количество осложнений. При этом недостаточно изученными остаются хирургические подходы в лечении двустороннего гонартроза. В литературе имеются данные о промежутках между артропластикой коленных суставов от 3 месяцев до 5 лет. Также нуждаются в дальнейшем изучении эпидемиологические и патогенетические аспекты восстановления функциональной активности при двустороннем гонартрозе.

Материалы и методы. Были проанализированы результаты лечения 124 пациентов с гонартрозом по технологии артропластики. 32 пациента перенесли артропластику контрлатерального сустава. Результаты оценивались при помощи шкалы KSS, а также при помощи рентгенографии в промежутках 1, 3, 6 и месяцев после операции.

Результаты и обсуждение. На протяжении первого месяца после операции отмечено восстановление функциональной активности за счет купирования болевого синдрома, восстановления тонуса мышц и регионарной гемодинамики в области коленного сустава. Также было отмечено, что восстановление функциональной активности в промежутке от первого до третьего месяца у пациентов с двусторонним гонартрозом происходит менее интенсивно за счет декомпенсации контрлатерального сустава.

Заключение. Работа выявляет восстановление функциональной активности у пациентов в послеоперационном периоде, тем не менее есть декомпенсация функции противоположной конечности, что, в свою очередь, как снижает эффективность двигательной реабилитации, так и приводит к необходимости эндопротезирования второго сустава.

Ключевые слова: двусторонний гонартроз, коленный сустав, артропластика, функциональная активность, эндопротезирование, рентгенография, послеоперационный период

Для цитирования: Гиноян А.О., Минасов Т.Б., Хайрутдинов Р.М., Якупова Е.Р., Мухаметзянова Э.И., Аслямов Н.Н., Саубанов Р.А., Амельдинов Д.Р. Особенности артропластики при двустороннем гонартрозе. Креативная хирургия и онкология. 2019;9(3):194–198. <https://doi.org/10.24060/2076-3093-2019-9-3-194-198>

Features of Arthroplasty in Bilateral Knee Osteoarthritis

Akop O. Ginoyan¹, Timur B. Minasov¹, Ruslan F. Khairutdinov², Ekaterina R. Yakupova¹, Elvina I. Mukhametzyanova¹, Nail N. Aslyamov¹, Radmir A. Saubanov¹, Damir R. Ameldinov¹

¹ Bashkir State Medical University, 3 Lenin str., Ufa, 450008, Russian Federation

² Chelyabinsk Regional Clinical Hospital, 70 Vorovskogo str., Chelyabinsk, 454076, Russian Federation

Contacts: Minasov Timur Bulatovich, e-mail: m004@yandex.ru

Summary

Introduction. Hip and knee arthroplasty are the two of the most frequently used methods of surgical treatment. The techniques of drug support in the perioperative period, as well as the rehabilitation component, are of primary importance. However, due to the increase in number of operations the number of complications is also growing. At the same time, surgical approaches to the treatment of bilateral knee OA are still not sufficiently studied. The literature describes intervals between arthroplasty operations on knee joints from 3 months to 5 years. The epidemiological and pathogenetic aspects of functional recovery in bilateral knee OA patients are also in need of further research.

Materials and methods. Authors analysed outcomes in 124 patients with gonarthrosis treated with arthroplasty. 32 patients underwent arthroplasty of the contralateral joint. The outcomes were evaluated with the KSS score and X-ray imaging at 1, 3 and 6 months postop.

Results and discussions. In the first month after the operation functional recovery was noted due to the relief of pain, recovery of the muscle tone and regional hemodynamics in the area of the knee joint. It was also noted that the recovery of function in the period from month 1 to month 3 in patients with bilateral gonarthrosis occurs less intensively due to decompensation of the contralateral joint.

Conclusion. The study demonstrates the recovery of function in patients in the postoperative period. There is, however, the issue of functional decompensation in the opposite limb, which in turn reduces the effectiveness of motor rehabilitation and leads to the need for endoprosthetic replacement of the second joint.

Keywords: bilateral gonarthrosis, knee joints, arthroplasty, functional activity, endoprosthetic replacement, radiography, postoperative period

For citation: Ginoyan A.O., Minasov T.B., Khairutdinov R.F., Yakupova E.R., Mukhametzyanova E.I., Aslyamov N.N., Saubanov R.A., Ameldinov D.R. Features of Arthroplasty in Bilateral Knee Osteoarthritis. *Creative Surgery and Oncology*. 2019;9(3):194–198. <https://doi.org/10.24060/2076-3093-2019-9-3-194-198>

Ginoyan Akop Ovikovich — Assistant lecturer of the Department of Traumatology and Orthopedics with the Course of Additional Professional Education, e-mail: m01b@yandex.ru, orcid.org/0000-0001-7461-4417

Minasov Timur Bulatovich — Professor of the Department of Traumatology and Orthopedics with the Course of Additional Professional Education, e-mail: m004@yandex.ru, orcid.org/0000-0003-1916-3830

Khairutdinov Ruslan Faritovich — Orthopaedic Traumatologist, orcid.org/0000-0001-6202-900X

Yakupova Ekaterina Rishatovna — Fifth-year-student of the Faculty of General Medicine, orcid.org/0000-0002-5496-0766

Mukhametzyanova Elvina Ilishatovna — Sixth-year-student of the Faculty of General Medicine, orcid.org/0000-0002-9642-8882

Aslyamov Nail Nazipovich — Associate Professor of the Department of Traumatology and Orthopedics with the Course of Additional Professional Education, orcid.org/0000-0003-4482-1532

Saubanov Radmir Amirovich — Assistant lecturer of the Department of Traumatology and Orthopedics with the Course of Additional Professional Education, orcid.org/0000-0002-8974-6188

Ameldinov Damir Rimovich — Post-graduate student of the Department of Traumatology and Orthopedics with the Course of Additional Professional Education, orcid.org/0000-0003-2357-2813

Введение

Демографические процессы, происходящие в современном обществе, приводят к резкому увеличению в популяции лиц пожилого и старческого возраста. Дегенеративные заболевания опорно-двигательной системы по данным ВОЗ значительно опережают инфекционные и злокачественные поражения. Дегенеративные заболевания крупных суставов нижних конечностей у рассматриваемого контингента пациентов приобретают особую значимость, поскольку имеют не только медицинское, но и социальное значение.

Эндопротезирование коленного сустава становится все более распространенным методом лечения широкого спектра заболеваний и последствий травм коленного сустава [1]. Гонартроз встречается широко, и на его долю приходится почти четверть всей суставной патологии [2, 3]. Деформирующий остеоартроз (ОА) как терминологический архаизм включает в себя биомеханический компонент патогенеза данной нозологии [4]. Статистически вальгусная деформация на уровне коленного сустава встречается значительно реже варусной, и ее частота составляет около 10–15 % в общей популяции пациентов, подвергающихся тотальной артропластике [5].

Таким образом, ОА коленного сустава относят к заболеваниям, ассоциированным не только с возрастом, но и с высоким уровнем коморбидности. Напрашивается вывод: чтобы помочь пациентам старческого возраста улучшить качество жизни артропластикой коленного сустава, нужна оценка всех их коморбидных состояний, необходимо свести к минимуму интраоперационный риск и послеоперационные осложнения. Тотальная артропластика коленного сустава является высокотехнологичной и эффективной методикой лечения гонартроза в его конечной стадии [6].

Высокотехнологичное оперативное вмешательство по артропластике коленного сустава должно избавить пациента от болевого синдрома, повысить его активность и обеспечить социальную адаптацию независимо от возраста [7].

Первичная артропластика коленного сустава позволяет эффективно снизить интенсивность болевого синдрома, восстановить объем движений и улучшить функциональное состояние оперируемого сустава; применение современных реабилитационных технологий в условиях стационара демонстрирует лучшие функциональные результаты по сравнению с амбулаторными условиями [8]. С ростом количества операций первичного эндопротезирования неуклонно возрастает количество ревизионных вмешательств, и в настоящее время их доля достигает 6–8 % от общего числа выполненных артропластик [9]. В настоящее время ортопеды чаще выбирают эндопротезы с сохранением задней крестообразной связки, ориентируясь на результаты лучшей выживаемости тиббиального компонента по сравнению с таковыми при использовании заднестабилизированных эндопротезов [10–13].

Однако комплекс факторов, от которых зависит эффективность первичной артропластики, включает также реабилитацию пациента, которая в послеоперационном периоде, особенно позднем, изучена недостаточно полно в контексте артропластики контрлатерального сустава [14–17].

Материалы и методы

Проведен анализ результатов обследования и лечения 124 пациентов с дегенеративно-дистрофическими заболеваниями коленного сустава на базе клиники БГМУ. Пациенты были разделены на 2 группы: 32 пациента перенесли артропластику обоих коленных суставов; 92 пациента с двусторонним гонартрозом перенесли артропластику одного наиболее декомпенсированного сустава. Уровень функциональной активности оценивался при помощи шкалы KSS, положение компонентов эндопротеза оценивалось при помощи рентгенографии. В группе 32 пациентов с двусторонней артропластикой женщины составили 21 наблюдение (65,62 %). Средний возраст пациентов составил 61,78 года (рис. 1).

Результаты и обсуждение

В результате проведенного анализа было отмечено, что функциональная активность конечности у пациентов, находящихся на подготовке к эндопроте-

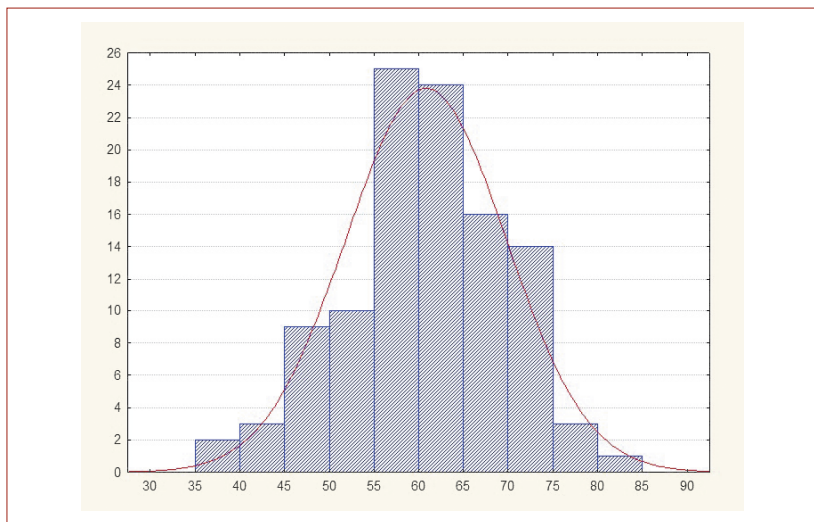


Рисунок 1. Распределение обследованных по возрасту
Figure 1. Patients by age

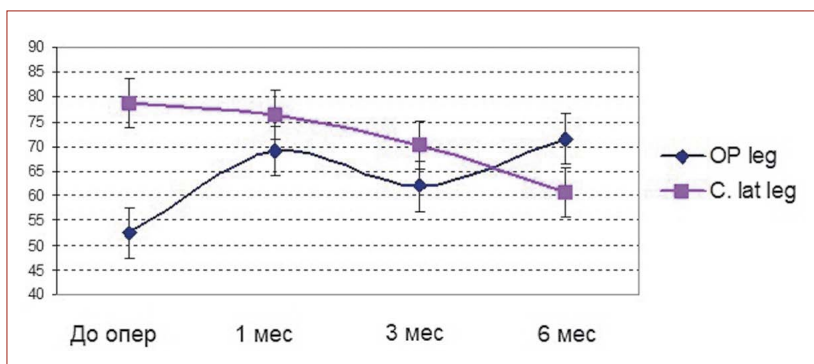


Рисунок 2. Параметры функциональной активности по шкале KSS-F оперированной и интактной нижней конечности
Figure 2. Parameters of functional activity by KSS-F score in operated and intact lower limb

зированию, составила в среднем $52,4 \pm 4,8$ SD по шкале KSS (рис. 2). К концу 4-й недели наблюдений функциональная активность увеличилась до среднего уровня $69,1 \pm 5,2$ SD при уровне значимости различий $p < 0,05$.

Выявлено, что изученный параметр снизился до $62,2 \pm 6,7$ SD к 3-му месяцу наблюдений при отсутствии значимости различий по сравнению с предыдущим временным диапазоном.

Достоверные различия по сравнению с дооперационным периодом ($p < 0,01$) и по сравнению с периодом 3 месяца ($p < 0,05$) отмечены через 6 месяцев после оперативного лечения.

Анализ аналогичного показателя на противоположном коленном суставе дал отрицательную динамику на протяжении всего периода наблюдений. Достоверное снижение функции контрлатерального сустава ($p < 0,05$) выявлено через 3 месяца после эндопротезирования при снижении с исходных значений от $78,6$ до $70,2 \pm 4,3$ SD с последующим снижением к 6 месяцам до значений $60,7 \pm 4,9$ SD.

Клинический пример 1. Пациентка Б., 65 лет, гонартроз правого коленного сустава 3 стадии по К.-Л., состояние после артропластики правого коленного сустава. Отмечается восстановление опороспособности конечности в послеоперационном периоде и декомпенсация функции контрлатерального сустава (рис. 3).

Клинический пример 2. Пациентка Ф., 68 лет, двусторонний гонартроз 3–4-й стадии по К.-Л., НФС 2–3 степени, коксартроз 2-й стадии слева, 3-й стадии справа. Состояние после артропластики обоих коленных суставов (рис. 4).

Во временном промежутке от 3 до 6 месяцев было отмечено выравнивание показателей функциональной активности оперированной и интактной конечности, что нашло отражение с данных стабилометрии, при этом смещение центра давления под стопами в здоровую сторону было минимальным.

Большое значение имеет прецизионное выполнение хирургической техники, включая баланс связок, коррекцию оси конечности, а также нормализацию длины конечности с целью восстановления биомеханических взаимоотношений.

Особую значимость в периоперационном периоде, на наш взгляд, имеют параметры костного метаболизма. Периоперационный период неизбежно сопряжен с гиподинамией, гипоперфузией тканей, а также неэффективностью ферментных систем, что приводит к перераспределению минеральных и органических субстратов в пределах как конечности, так и организма в целом. Поэтому важное значение имеет реабилитационная составляющая, обеспечивающая перманентное восстановление мышечного тонуса конечности.

Патогенез остеоартрита по-прежнему нуждается в изучении, что находит отражение в работах все более многочисленных групп исследователей.

Выполнение артропластики обоих коленных суставов также изучается в контексте возможных негативных эффектов со стороны сердечно-сосудистой системы. Другая точка зрения связана с выполнением последова-




Рисунок 3. Пациентка Б., 65 лет, гонартроз правого коленного сустава 3-й стадии по К.-Л., состояние после артропластики правого коленного сустава. Отмечается восстановление опороспособности конечности в послеоперационном периоде и декомпенсация функции контрлатерального сустава
Figure 3. Patient B., 65 years old, Kellgren and Lawrence grade 3 right knee gonarthrosis, after right knee arthroplasty. Recovery of limb support capacity in postop period and decompensation of function in contralateral joint

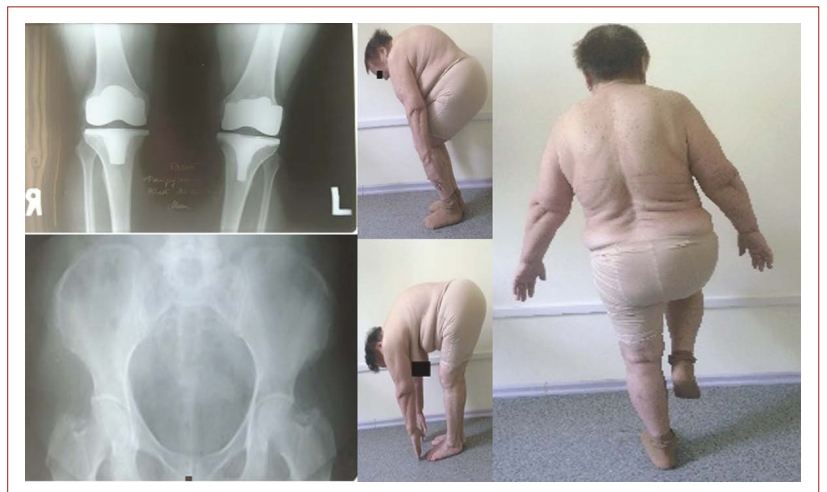

Рисунок 4. Пациентка Ф., 68 лет, двусторонний гонартроз 3–4-й стадии по К.-Л., НФС 2–3-й степени, коксартроз 2-й стадии слева, 3-й стадии справа. Состояние после артропластики обоих коленных суставов
Figure 4. Patient F., 68 years old, Kellgren and Lawrence grade 3–4 bilateral gonarthrosis, grade 2–3 impaired joint function, stage 2 coxarthrosis on the left side, stage 3 — on the right. After arthroplasty of both knee joints

тельных хирургических манипуляций после проведенного курса реабилитации и восстановления опороспособности конечности после артропластики.

Заключение

Проведенный анализ отражает восстановление функциональной активности у пациентов в послеоперационном периоде, тем не менее выявлена декомпенсация функции противоположной конечности, что, в свою очередь, как снижает эффективность двигательной реабилитации, так и приводит к необходимости эндопротезирования второго сустава.

Информация о конфликте интересов.

Конфликт интересов отсутствует.

Информированное согласие.

Информированное согласие пациента на публикацию своих данных получено.

Информация о спонсорстве.

Данная работа не финансировалась.

Список литературы

- 1 Тихилов Р.М., Корнилов Н.Н., Куляба Т.А., Сараев А.В., Игнатенко В.Л. Современные тенденции в ортопедии: артропластика коленного сустава. *Травматология и ортопедия России*. 2012;(2):5–15. DOI: 10.21823/2311-2905-2012--2-5-15
- 2 Тихилов Р.М., Воронцова Т.Н., Черный А.Ж., Лучанинов С.С. Состояние травматизма и ортопедической заболеваемости взрослого населения Санкт-Петербурга в 2009–2011 гг. и работа травматолого-ортопедической службы города. *Травматология и ортопедия России*. 2012;(4):110–9. DOI: 10.21823/2311-2905-2012-4-110-119.
- 3 Андреева Т.М., Поликарпов А.В., Огрызко Е.В. Динамика травматизма у взрослого населения в Российской Федерации за 2010–2014 годы. *Менеджер здравоохранения*. 2016;(6):17–26.
- 4 Игнатенко В.Л., Корнилов Н.Н., Куляба Т.А., Селин А.В., Петухов А.И., Кроиторю И.И. и др. Эндопротезирование при вальгусной деформации коленного сустава (обзор литературы). *Травматология и ортопедия России*. 2011;(4):140–6. DOI: 10.21823/2311-2905-2011-4-140-146
- 5 Корнилов Н.Н., Куляба Т.А. Артропластика коленного сустава. СПб.; РНИИТО; 2012. 228 с.
- 6 Rivière C., Iranpour F., Auvinet E., Howell S., Vendittoli P.A., Cobb J., et al. Alignment options for total knee arthroplasty: A systematic review. *Orthop Traumatol Surg Res*. 2017;103(7):1047–56. DOI: 10.1016/j.otsr.2017.07.010
- 7 Мурылев В.Ю., Елизаров П.М., Музыченков А.В., Рукин Я.А., Деринг А.А., Куковенко Г.А. и др. Тотальная цементная артропластика коленного сустава у пациентов 85–95-летнего возраста, страдающих терминальной стадией дегенеративных повреждений коленного сустава. *Вестник хирургии имени И.И. Грекова*. 2018;177(6):49–53. DOI: 10.24884/0042-4625-2018-177-6-49-53
- 8 Кирпичев И.В., Бережков И.В. Эффективность восстановления функции коленного сустава после первичной артропластики сустава в условиях отделения медицинской реабилитации. *Вестник Ивановской медицинской академии*. 2017;22(2):30–3.
- 9 Корнилов Н.Н., Куляба Т.А., Филь А.С., Муравьева Ю.В. Данные регистра эндопротезирования коленного сустава РНИИТО им. Р.Р. Вредена за 2011–2013 годы. *Травматология и ортопедия России*. 2015;(1):136–51. DOI: 10.21823/2311-2905-2015-0-1-136-151
- 10 Jacofsky D.J., Hedley A.K., editors. *Fundamentals of revision knee arthroplasty: diagnosis, evaluation, and treatment*. Slack Inc.; 2013. 240 p.
- 11 Куляба Т.А., Корнилов Н.Н. Первичная артропластика коленного сустава. М.: РНИИТО; 2016. 328 с.
- 12 Куляба Т.А., Корнилов Н.Н. Ревизионная артропластика коленного сустава. М.: РНИИТО; 2016. 192 с.
- 13 Gu A., Malahias M.A., Cohen J.S., Richardson S.S., Stake S., Blevins J.L., et al. Prior knee arthroscopy is associated with increased risk of revision after total knee arthroplasty. *J Arthroplasty*. 2019 Aug 27. PII: S0883-5403(19)30806-X. DOI: 10.1016/j.arth.2019.08.043
- 14 Кавалерский Г., Грицюк А., Сметанин С. Артропластика коленного сустава при ревматоидном артрите. *Врач*. 2016;(12):44–7.
- 15 Кавалерский Г.М., Лычагин А.В., Сметанин С.М. Эндопротезирование коленного сустава при вальгусной деформации. *Врач*. 2017;(1):41–2.
- 16 Кавалерский Г.М., Середа А.П., Лычагин А.В. Эндопротезирование суставной поверхности надколенника при тотальной артропластике коленного сустава. *Аналитический обзор литературы*. *Травматология и ортопедия России*. 2014;(3):128–41. DOI: 10.21823/2311-2905-2014-0-3-128-141
- 17 Garellick G., Rogmark C., Kärrholm J., Rolfson O. Swedish Hip Arthroplasty Register 2012. Annual report. Available from: <https://registercentrum.blob.core.windows.net/shpr/r/Annual-report-2012-HJBqtLpig.pdf> (cited 2019 Sept 29).

References

- 1 Tikhilov R.M., Kornilov N.N., Kulyaba T.A., Saraev A.V., Ignatenko V.L. Modern trends in orthopedics: the knee arthroplasty. *Traumatology and Orthopedics of Russia*. 2012;(2):5–15 (In Russ.). DOI: 10.21823/2311-2905-2012--2-5-15
- 2 Tikhilov R.M., Vorontsova T.N., Cherniy A.G., Luchaninov S.S. Traumatism and orthopedic diseases incidence in adults of St. Petersburg in 2008–2011 and activity of trauma and orthopedic care system. *Traumatology and Orthopedics of Russia*. 2012;(4):110–9 (In Russ.). DOI: 10.21823/2311-2905-2012--4-110-119
- 3 Andreeva T.M., Polikarpov A.V., Ogrzyzko E.V. Dynamics of injuries among adult population in Russian Federation in 2010–2014. *Manager of Health Care*. 2016;(6):17–26 (In Russ.).
- 4 Ignatenko V.L., Kornilov N.N., Kulyaba T.A., Selin A.V., Petukhov A.I., Croitoru I.I., et al. Arthroplasty at valgus deformity of the knee (review). *Traumatology and Orthopedics of Russia*. 2011;(4):140–6 (In Russ.). DOI: 10.21823/2311-2905-2011--4-140-146
- 5 Kornilov N.N., Kulyaba T.A. *Arthroplasty of the knee*. Saint Petersburg: RNIITO; 2012. 228 p. (In Russ.).
- 6 Rivière C., Iranpour F., Auvinet E., Howell S., Vendittoli P.A., Cobb J., et al. Alignment options for total knee arthroplasty: A systematic review. *Orthop Traumatol Surg Res*. 2017;103(7):1047–56. DOI: 10.1016/j.otsr.2017.07.010
- 7 Murylev V.Y., Elizarov P.M., Muzychenkov A.V., Rukin Y.A., Dering A.A., Kukovenko G.A., et al. Total cement knee arthroplasty in patients of 85–95 years old with terminal stage of degenerative knee disease. *Grekov's Bulletin of Surgery*. 2018;177(6):49–53 (In Russ.). DOI: 10.24884/0042-4625-2018-177-6-49-53
- 8 Kirpichyov I.V., Berezkhov I.V. The efficacy of knee joint function restoration after primary joint arthroplasty in medical rehabilitation department. *Bulletin of the Ivanovo Medical Academy*. 2017;22(2):30–3 (In Russ.).
- 9 Kornilov N.N., Kulyaba T.A., Fil A.S., Muravyeva Y.V. Data of knee arthroplasty register of Vredn Russian Research Institute of Traumatology and Orthopedics for period 2011–2013. *Traumatology and Orthopedics of Russia*. 2015;(1):136–51 (In Russ.). DOI: 10.21823/2311-2905-2015-0-1-136-151
- 10 Jacofsky D.J., Hedley A.K., editors. *Fundamentals of Revision Knee Arthroplasty: Diagnosis, Evaluation, and Treatment*. Slack Inc.; 2013. 240 p.
- 11 Kulyaba T.A., Kornilov N.N. Primary arthroplasty of the knee joint. Moscow: RNIITO; 2016. 328 p. (In Russ.).
- 12 Kulyaba T.A., Kornilov N.N. *Revision knee arthroplasty*. Moscow: RNIITO; 2016. 192 p. (In Russ.).
- 13 Gu A., Malahias M.A., Cohen J.S., Richardson S.S., Stake S., Blevins J.L., et al. Prior knee arthroscopy is associated with increased risk of revision after total knee arthroplasty. *J Arthroplasty*. 2019 Aug 27. PII: S0883-5403(19)30806-X. DOI: 10.1016/j.arth.2019.08.043
- 14 Kavalersky G., Griitsyuk A., Smetanin S. Arthroplasty of the knee in rheumatoid arthritis. *Vrach (The Doctor)*. 2016;(12):44–7 (In Russ.).
- 15 Kavalersky G., Lychagin A., Smetanin S. Knee replacement in hallux valgus. *Vrach (The Doctor)*. 2017;(1): 41–2 (In Russ.).
- 16 Kavalersky G.M., Sereda A.P., Lychagin A.V., Smetanin S.M. Patellar resurfacing of total knee arthroplasty: analytical review. *Traumatology and orthopedics of Russia*. 2014;(3):128–41 (In Russ.). DOI: 10.21823/2311-2905-2014-0-3-128-141
- 17 Garellick G., Rogmark C., Kärrholm J., Rolfson O. Swedish Hip Arthroplasty Register 2012. Annual report. Available from: <https://registercentrum.blob.core.windows.net/shpr/r/Annual-report-2012-HJBqtLpig.pdf> (cited 2019 Sept 29).