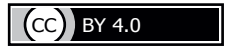

<https://doi.org/10.24060/2076-3093-2019-9-3-209-215>



Хирургическое лечение хронического остеомиелита

М.Р. Гараев^{1,2}, В.С. Пантелеев^{1,2}, М.А. Нартайлаков^{1,2}, В.Д. Дорофеев¹, Д.В. Инюшев², Д.С. Голков²

¹ Республиканская клиническая больница им. Г.Г. Куватова, Россия, 450005, Уфа, ул. Достоевского, 132

² Башкирский государственный медицинский университет, Россия, 450008, Уфа, ул. Ленина, 3

Контакты: Гараев Марат Раилевич, тел.: 8 (347) 2729928, e-mail: doktormr@rambler.ru

Гараев Марат Раилевич — к.м.н., доцент кафедры общей хирургии с курсами трансплантологии и лучевой диагностики ИДПО, хирург отделения гнойной хирургии, тел.: 8 (347) 2729928, e-mail: doktormr@rambler.ru, orcid.org/0000-0002-0096-5318

Резюме

Введение. Основной целью данного исследования послужила оценка собственных результатов применения различных методов хирургического лечения в комплексном лечении воспалительных заболеваний костей и суставов.

Пантелеев Владимир Сергеевич — д.м.н., профессор кафедры общей хирургии с курсами трансплантологии и лучевой диагностики ИДПО, зав. отделением лазерной хирургии, тел.: 8 (347) 2287994, e-mail: w.s.pantelev@mail.ru

Материалы и методы. В работу вошли данные разнонаправленного когортного исследования с непараллельным (историческим) контролем. Ретроспективное исследование включало анализ историй болезней в период с 2009 по 2016 г. (1059 пациентов), проспективное исследование заключалось в анализе эффективности современных методов хирургического лечения в комплексном лечении гнойных заболеваний костей и суставов у пациентов, госпитализированных в отделение гнойной хирургии РКБ им. Г.Г. Куватова (г. Уфа) в период 2017–2018 гг. (285 пациентов).

Нартайлаков Мажит Ахметович — д.м.н., профессор, зав. кафедрой общей хирургии с курсами трансплантологии и лучевой диагностики ИДПО, хирург, тел.: 8 (347) 2287994, e-mail: nart-m@mail.ru

Результаты и обсуждение. В результате анализа собственного материала выявлено, что наиболее частыми причинами развития остеомиелитов являются травмы (73,21 %) и инфекционные осложнения после операций на костях и суставах (15,03 %). Комплекс диагностических мероприятий при подозрении на остеомиелитический процесс, включающий в себя рентгенологическое исследование, общеклинические анализы, дополненные фистулографией или КТ пораженной области до операции и исследованием операционного материала после операции, оптимален для диагностики остеомиелитов различной этиологии в большинстве случаев. Применение современных методов хирургической обработки и пластики костных дефектов в комплексном лечении пациентов с хроническими остеомиелитами позволяет достоверно уменьшить частоту рецидива заболевания. Лечение пациентов с остеомиелитами предпочтительнее осуществлять в крупных хирургических стационарах, имеющих в своем составе специализированное хирургическое отделение для лечения хирургических инфекций и соответствующие вспомогательные службы.

Дорофеев Вадим Давидович — к.м.н., зав. отделением гнойной хирургии, тел.: 8 (347) 2729928, e-mail: dorofeew.v@yandex.ru

Заключение. Однозначно лучшего метода лечения остеомиелитов, на наш взгляд, не существует. Оптимальный эффект при лечении остеомиелитов достигается при применении индивидуально подобранного набора лечебных мероприятий с применением таких методов, как лазерная вапоризация, вакуумная терапия ран, ультразвуковая кавитация в воспалительном очаге, пластика посттравматического дефекта кости или раны.

Инюшев Дмитрий Владимирович — ординатор кафедры общей хирургии с курсами трансплантологии и лучевой диагностики ИДПО, тел.: 8 (347) 2287994, e-mail: dima.608@yandex.ru

Ключевые слова: хронический остеомиелит, кость и костные ткани, воспаление, посттравматический остеомиелит, послеоперационные осложнения, остеонекрэктомия, лазерная вапоризация, вакуумная терапия, ультразвуковая кавитация

Голков Дмитрий Сергеевич — ординатор кафедры общей хирургии с курсами трансплантологии и лучевой диагностики ИДПО, тел.: 8 (347) 2287994, e-mail: Md_golkov@icloud.com

Для цитирования: Гараев М.Р., Пантелеев В.С., Нартайлаков М.А., Дорофеев В.Д., Инюшев Д.В., Голков Д.С. Хирургическое лечение хронического остеомиелита. Креативная хирургия и онкология. 2019;9(3):209–215. <https://doi.org/10.24060/2076-3093-2019-9-3-209-215>

Surgical Treatment of Chronic Osteomyelitis

Garaev Marat Railevich —
Candidate of Medical Sciences, Associate Professor of the Department of General Surgery with Transplantology and Radiological diagnosis courses in the Institute of Additional Professional Education, Surgeon of the Septic Surgery Department,
tel.: 8 (347) 2729928,
e-mail: doktormr@rambler.ru,
orcid.org/0000-0002-0096-5318

Pantelev Vladimir Sergeevich —
Doctor of Medical Sciences, Professor of the Department of General Surgery with Transplantology and Radiological diagnosis courses in the Institute of Additional Professional Education, Head of the Laser Surgery Department,
tel.: 8 (347) 2287994,
e-mail: w.s.pantelev@mail.ru

Nartaylakov Mazhit Achmetovich —
Doctor of Medical Sciences, Professor, Head of the Department of General Surgery with Transplantology and Radiological diagnosis courses in the Institute of Additional Professional Education, Surgeon,
tel.: 8 (347) 2287994,
e-mail: nart-m@mail.ru

Dorofeev Vadim Davidovich —
Candidate of Medical Sciences, Head of the Septic Surgery Department,
tel.: 8(347)2729928,
e-mail: dorofeev.v@yandex.ru

Inyushev Dmitriy Vladimirovich —
Resident of the Department of General Surgery with Transplantology and Radiological diagnosis courses in the Institute of Additional Professional Education,
tel.: 8 (347) 2287994,
e-mail: dima.608@yandex.ru

Golkov Dmitriy Sergeevich —
Resident of the Department of General Surgery with Transplantology and Radiological diagnosis courses in the Institute of Additional Professional Education,
tel.: 8 (347) 2287994,
e-mail: Md_golkov@icloud.com

Marat R. Garaev^{1,2}, Vladimir S. Pantelev^{1,2}, Mazhit A. Nartaylakov^{1,2}, Vadim D. Dorofeev¹, Dmitriy V. Inyushev³, Dmitriy S. Golkov²

¹ G.G. Kuvatov Republican Clinical Hospital, 132 Dostoevsky str., Ufa, 450005, Russian Federation

² Bashkir State Medical University, 3 Lenin str., Ufa, 450008, Russian Federation

Contacts: Garaev Marat Railevich, tel.: 8 (347) 2729928, e-mail: doktormr@rambler.ru

Summary

Introduction. In this study, we analysed the results of applying various surgical methods in the combined treatment of inflammatory diseases of bones and joints.

Materials and methods. The work was based on data from a multi-dimensional cohort study using non-concurrent (historical) control. A retrospective study included the analysis of medical records covering the period of 2009–2016 (1059 patients). A prospective study consisted in analysing the effectiveness of modern surgical methods in the combined treatment of inflammatory diseases of bones and joints in patients hospitalised to the Septic Surgery Department of the G.G. Kuvatov Republican Clinical Hospital (Ufa, Russia) in 2017–2018 (285 patients).

Results and discussion. An analysis of the authors' own data revealed that injuries (73.21%) and infectious complications after receiving surgery on bones and joints (15.03%) are the most common causes of osteomyelitis. In most cases, the following list of measures is optimal for diagnosing suspected osteomyelitis of various etiologies: X-ray, general clinical tests supplemented by the fistulography or CT of the affected area prior to surgery, as well as the examination of surgical material after surgery. The use of modern methods for surgical debridement and surgical repair of bone defects in the combined treatment of patients with chronic osteomyelitis can significantly reduce the relapse rate. It is recommended that patients with osteomyelitis be treated at large in-patient surgical facilities, which include a specialised department for the treatment of surgical infections and corresponding support services.

Conclusion. Apparently, there is no one most optimal method for treating osteomyelitis. The optimal effect in the treatment of osteomyelitis is achieved through a personalised set of therapeutic measures using the following methods: laser vaporisation, negative-pressure wound therapy, ultrasonic cavitation in the focus of inflammation, as well as surgical repair of the post-trepanation bone defect or wound.

Keywords: chronic osteomyelitis, bone, inflammation, posttraumatic osteomyelitis, postoperative complications, osteonecrectomy, laser vaporisation, negative-pressure wound therapy, ultrasonic cavitation

For citation: Garaev M.R., Pantelev V.S., Nartaylakov M.A., Dorofeev V.D., Inyushev D.V., Golkov D.S. Surgical Treatment of Chronic Osteomyelitis. *Creative Surgery and Oncology*. 2019;9(3):209–215. <https://doi.org/10.24060/2076-3093-2019-9-3-209-215>

Введение

Под остеомиелитом в настоящее время понимают инфекционный воспалительный процесс, поражающий все элементы кости (костный мозг, собственно кость и надкостницу), окружающие ткани и сопровождающийся формированием гнойно-некротических очагов в костях. С тех пор как в первой половине XIX века Рейно и Нелатон изучили воспалительный процесс в костной ткани и ввели термин «остеомиелит», проблема его лечения постоянно привлекает внимание врачей и ученых и сохраняет актуальность и на сегодняшний день [1–5].

Материалы и методы

В работу вошли данные разнонаправленного когортного исследования с непараллельным (историческим) контролем. Ретроспективное исследование включало анализ историй болезней в период с 2009 по 2016 г. (1059 пациентов), проспективное исследование заключалось в анализе эффективности современных методов хирургического лечения в комплексном лечении гнойных заболеваний костей и суставов у пациентов, госпитализированных в отделение гнойной хирургии РКБ им. Г.Г. Куватова (г. Уфа) в период 2017–2018 гг. (285 пациентов). На проведение исследования получено разрешение локального этического комитета ФГБОУ ВО БГМУ Минздрава России.

Обследование и лечение пациентов с остеомиелитами проводились согласно Приказу Минздрава России от 11.08.2005 № 520 «Об утверждении стандарта медицинской помощи больным остеомиелитом» и включало: общеклинические анализы (ОАК, ОАМ, биохимический анализ крови, коагулограмма, глюкоза крови), рентгенографию части тела с пораженной костью; фистулографию (при наличии свища) или компьютерную томографию (КТ) части тела с подозрением на остеомиелитический процесс (проведено у 93 % больных); направление удаленного в процессе оперативного вмешательства материала на микробиологическое, гистологическое (цитологическое) исследование — проведено у 100 % больных.

Лечение пациентов с остеомиелитами проводилось в соответствии со следующими принципамию.

1. Радикальная санация гнойного очага в кости (с удалением металлоконструкции при ее наличии в подавляющем большинстве случаев).
2. Фиксация отломков костей при несросшемся переломе путем фиксации гипсовой повязкой или скелетным вытяжением.
3. Антимикробная терапия с учетом чувствительности микробного возбудителя.
4. Пластика дефекта кости или раны (по показаниям).

Методы оперативного лечения, проводившиеся при лечении пациентов с остеомиелитом, представлены в таблице 1.

Результаты исследования были обработаны с применением статистического пакета Statistica 10,0 (StatSoft Inc, США). Проверку на нормальность распределения фактических данных выполняли с помощью критерия Ша-

пиро — Уилка. Сравнение категориальных переменных проводили с использованием теста χ^2 или точного критерия Фишера. Различия рецидивов между группами оценивали при помощи критерия Уилкоксона. Критический уровень значимости p для статистических критериев принимали равным 0,05.

Результаты

Динамика количества пациентов с остеомиелитами, пролеченных в отделении гнойной хирургии РКБ за последние 10 лет, представлена на рисунке 1. Как можно видеть, количество пациентов с остеомиелитами не имеет тенденции к снижению и составило от 14,8 до 26,4 % от всех проходивших стационарное лечение в отделении.

Основной причиной развития остеомиелитов, по нашим данным, явились травмы — посттравматический остеомиелит имели 73 % пациентов, послеоперационные остеомиелиты составили вторую по количеству больных группу (15 %). Далее по мере снижения количества расположились гематогенные (7,5 %), контактные (4 %) и огнестрельные остеомиелиты (0,22 %) (табл. 2).

Методы оперативного лечения	Абс. (%)
Вскрытие параоссального абсцесса (как 1-й этап лечения)	26 (1,7)
Остеосеквестрнекрэктомия	997 (66,97)
Удаление металлоконструкции и остеонекрэктомия	250 (16,8)
Резекция кости или сустава	95 (6,4)
Пластика раны после первичной операции по лечению остеомиелита / пластика полости в кости мышцей на ножке	119 (8,0)
Ампутация конечности	2 (0,13)
Итого	1489 (100,0)

Таблица 1. Методы оперативного лечения пациентов с остеомиелитами
Table 1. Surgical methods for treating patients with osteomyelitis

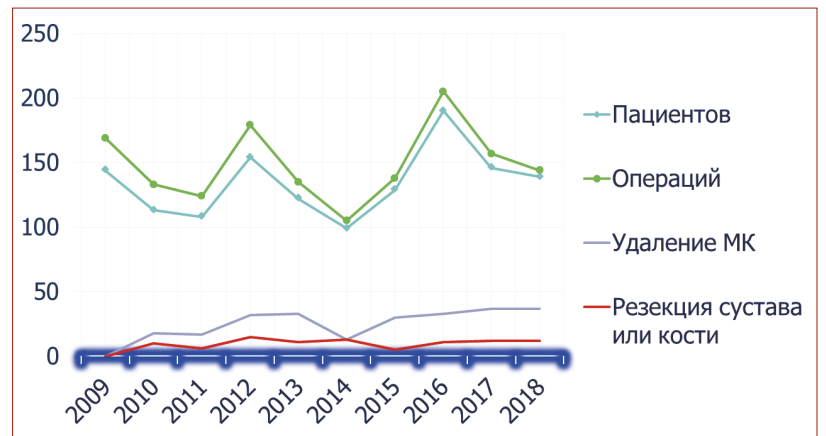


Рисунок 1. Динамика количества пациентов с остеомиелитами, пролеченных в отделении гнойной хирургии РКБ им. Г.Г. Куватова, и основные виды оперативных вмешательств, выполненных за последние 10 лет

Figure 1. Changes in the number of patients with osteomyelitis treated at the Septic Surgery Department of the G.G. Kuvatov Republican Clinical Hospital and the main types of surgical procedures performed over the past 10 years

Причина развития остеомиелитов	Мужчины	Женщины	Всего абс. (%)
	абс.	абс.	
Посттравматические	365	619	984 (73,21)
Послеоперационные	8	194	202 (15,03)
Гематогенные (в том числе атипические формы)	7	94	101 (7,52)
Контактные (переход воспаления с прилежащих тканей)	7	47	54 (4,02)
Огнестрельные	3	-	3 (0,22)
Итого	390 (29,0%)	954 (71,0%)	1344 (100,0)

Таблица 2. Структура группы пациентов с остеомиелитами по причине развития заболевания
Table 2. Structure of the group comprising patients with osteomyelitis by the cause of disease development

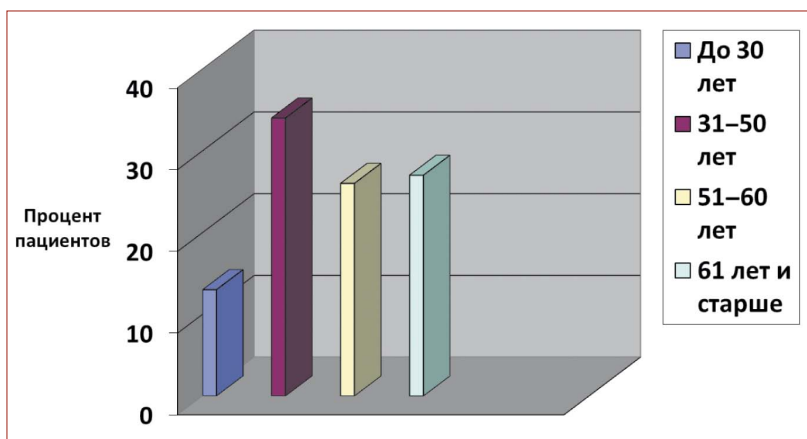


Рисунок 2. Возрастной состав пациентов с остеомиелитами
Figure 2. Age composition of patients with osteomyelitis

Методы оперативного лечения	Абс. (%)
Пластика костного дефекта мышц на ножке	11 (9,2)
Вакуум-ассистированная стимуляция раны с последующей комбинированной пластикой раны	15 (12,6)
Комбинированная кожная пластика	93 (78,2)
Итого	119 (100,0)

Таблица 3. Варианты пластического закрытия полости в кости или раны
Table 3. Options for the surgical repair of a bone cavity or a wound

Возрастной состав пациентов с остеомиелитами представлен на рисунке 2. Подавляющее большинство пациентов — более 60 % — составили пациенты на пике своей социальной и физической активности (49,66 ± 15,65 года).

В случаях осложнения хронического остеомиелита абсцессом или флегмоной проводилось их вскрытие в экстренном порядке при поступлении. Основным методом лечения (66,97 %) была остеонекрэктомия с радикальной хирургической обработкой остеоми-

елитического очага. При этом в отдельных случаях применялись гидрохирургическая, лазерная, ультразвуковая обработки остеомиелитического очага. При наличии металлоконструкции проводилось ее удаление и секвестрнекрэктомия (16,8 %). К резекции кости, сустава прибегали в случаях тотального или субтотального разрушения кости на участке воспаления. В случаях, когда дефицит тканей в области поражения не позволял закрыть рану одновременно с основным этапом, после подготовки и открытого ведения раны вторым этапом проводилась пластика раны (в 8 %). К ампутации конечности были вынуждены прибегнуть в 2 случаях (0,13 %), когда остеомиелитический процесс в костях конечности протекал на фоне некорректируемых сосудистых нарушений. Варианты пластического закрытия полости в кости или раны, применявшиеся, при необходимости, вторым этапом лечения, представлены в таблице 3 [5–8].

В 7 случаях лечения при наличии в кости ограниченного воспалительного очага с четкими контурами и максимальными размерами до 2 см применялся метод лазерной вапоризации. При этом условиями применения были: отсутствие признаков генерализованного воспалительного процесса; наличие пункционного доступа к очагу в кости. Вапоризация проводилась под регионарной анестезией и КТ-наведением.

В послеоперационном периоде при отсутствии сращения отломков проводилась фиксация путем гипсовой иммобилизации, скелетного вытяжения или (в отдаленном периоде) аппаратами внешней фиксации или ЧКДО по Илизарову. Сроки лечения пациентов составили: медиана времени пребывания в стационаре — 15,0 суток; медиана предоперационного койко-дня — 2,7 суток; медиана послеоперационного койко-дня — 12,3 суток.

Летальность составила (0,07 %) — 1 случай. Особенности случая: пол — мужской; возраст — 25 лет; основной диагноз — хронический посттравматический остеомиелит правой большеберцовой кости с наличием аппарата Илизарова; сопутствующий диагноз — сахарный диабет 1-го типа, тяжелое течение, декомпенсация. В раннем послеоперационном периоде (на 6-е сутки после операции) развился тромбоз глубоких вен и тромбоэмболия ветвей легочной артерии, приведшая к смерти.

Частота рецидива остеомиелитического процесса в течение 1 года в основной группе, в которую были отнесены пациенты, лечившиеся в 2017–2018 гг., и в группе сравнения, составленной из пациентов, лечившихся в 2009–2016 гг. (%), представлена в таблице 4.

Обсуждение

В Российской Федерации используется классификация остеомиелита в последней редакции Юсиф Абульфат оглы Амирасланова из Института хирургии им. Вишневского от 2011 года [9]. В соответствии с данной классификацией выделяют следующие формы заболевания:

1. По фазе заболевания:
 - 1.1. острая
 - 1.2. хроническая.
2. По этиологии (вид возбудителя):

- 2.1. монофлора
- 2.2. ассоциации
- 2.3. возбудитель не выделен.
3. По патогенезу:
 - 3.1. первичный (эндогенный, гематогенный) остеомиелит
 - 3.2. вторичный (экзогенный, раневой) остеомиелит
 - 3.2.1. посттравматический
 - 3.2.2. послеоперационный
 - 3.2.3. огнестрельный
 - 3.2.4. контактный
 - 3.2.5. ишемический
 - 3.2.6. нейропатический
 - 3.2.7. постлучевой.
 4. По локализации поражения (название костей и сегментов).
 5. По клинико-анатомическому типу поражения (для длинных костей):
 - 5.1. медулярный
 - 5.2. поверхностный
 - 5.3. очаговый
 - 5.4. диффузный.

6. По состоянию мягких тканей:

- 6.1. свищ
- 6.2. гнойная рана
- 6.3. абсцесс, параоссальная флегмона
- 6.4. рубцовая деформация, дефект мягких тканей.

7. По реакции макроорганизма:

- 7.1. без общих клинических проявлений
- 7.2. с общими признаками воспаления (ССВР)
- 7.3. наличие сопутствующих заболеваний.

При этом, по данным доступной литературы, наиболее распространены 4 формы остеомиелита:

- гематогенный,
- посттравматический,
- послеоперационный,
- огнестрельный.

В англоязычных странах в основном применяются классификации Waldvogel и Cierny-Mader [2, 3, 10–12].

По результатам нашего исследования, основными причинами развития остеомиелитов явились травмы и оперативные вмешательства. Послеоперационный остеомиелит — воспалительный процесс в костной ткани, который развивается как гнойное осложнение в различные сроки после «чистых» операций на костях (частота по литературным данным от 2 до 22,4 %) [13, 14]. У нас частота данной патологии составила 15 %. Название «послеоперационный остеомиелит» впервые ввел С.С. Гирголав в 1938 году. Этим термином обозначалось гнойное осложнение оперативных вмешательств на костях по поводу их заболеваний. До разработки методов оперативного лечения закрытых переломов это тяжелое инфекционное осложнение было большой редкостью и стало распространяться по мере расширения показаний, диапазона оперативных вмешательств, а также внедрения в практику новых методов остеосинтеза с введением и оставлением в организме человека имплантатов. Выделение послеоперационного остеомиелита в отдельную категорию оправдано двумя ос-

Причина развития остеомиелитов	Всего	Пролечено пациентов с первичным остеомиелитом		Количество рецидивов в течение 1 года	
		2009–2016	2017–2018	2009–2016	2017–2018
		абс. (%)	абс. (%)	абс. (%)	абс. (%)
Посттравматические	984	769 (100)	188 (100)	26 (3,4)*	1 (0,5)*
Послеоперационные	202	117 (100)	72 (100)	10 (8,5)*	3 (4,2)*
Гематогенные	101	82 (100)	12 (100)	6 (7,3)	1 (8,3)
Контактные (переход воспаления с прилежащих тканей)	54	43 (100)	8 (100)	3 (7)	-
Огнестрельные	3	3 (100)	-	-	-
Итого	1344	(100)	280 (100)	45(4,4)*	5 (1,8)*

Примечание: * p ≤ 0,5.

Таблица 4. Частота рецидивов остеомиелитического процесса
Table 4. Relapse rate of osteomyelitis

новными причинами: первая — это послеоперационное осложнение; вторая — это остеомиелит, развивающийся нередко при наличии металлоконструкции и потому имеющий особенности в лечении [15–17].

Причинами возникновения послеоперационного остеомиелита является комбинация широкого спектра факторов [3]:

а) санитарно-эпидемиологические — нарушение правил асептики и антисептики, недостаточный гемостаз и дренирование, способствующие проникновению инфекции в костную ткань;

б) организационные — расширение показаний к оперативному лечению закрытых переломов. Остеомиелит при консервативном лечении развивается в 0,27 %, что в три раза реже, чем после оперативного лечения закрытых переломов;

в) технические — повреждение мягких тканей при операции, лишение кости и/или ее отломков надкостницы; длительное обескровливание конечности жгутом, нестабильный остеосинтез, оставленные инородные тела, сверление отверстий для винтов на повышенных оборотах (при этом возникает тепловой некроз кости), использование тупого сверла, закручивание винтов в кость без предварительного рассверливания отверстия для винта;

г) тактические — выбор подходящего метода операции (нужно стараться избегать смены разных оперативных методов для лечения перелома), выбор фиксаторов исходя из качества сплава, необходима рациональная антибиотикопрофилактика;

д) соматические — анемия, сахарный диабет, выраженный атеросклероз артерий нижних конечностей, наличие гнойничковых заболеваний кожи на оперируемом сегменте конечности и другие сопутствующие заболевания.

Достаточно эффективным оказывается применение NPWT систем. Показаниями к применению системы для лечения ран отрицательным давлением у пациентов с остеомиелитами в нашем исследовании были наличие

раны с обнаженной костью в ране и замедлением репаративных процессов. Целью применения являлась стимуляция созревания грануляционной ткани, подготовка к пластике раны. При этом условиями применения были: предварительная радикальная санация раны хирургическим путем; адекватное кровоснабжение области раны; отсутствие признаков повышенной кровоточивости в ране. Данная тактика полностью соотносится с данными других авторов [18, 19].

Заключение

В результате анализа собственного опыта лечения больных с остеомиелитами выявлено:

1. Наиболее частыми причинами развития остеомиелитов являются травмы (73,21 %) и инфекционные осложнения после операций на костях и суставах (15,03 %).
2. Комплекс диагностических мероприятий при подозрении на остеомиелитический процесс, включающий в себя обязательное рентгенологическое исследование, общеклинические анализы, дополненные фистулографией или КТ пораженной области, является оптимальным для диагностики остеомиелитов различной этиологии.
3. Применение современных методов хирургической обработки и пластики костных дефектов в комплексном лечении пациентов с хроническими остеомиелитами позволяет достоверно уменьшить частоту рецидива заболевания.
4. В связи с необходимостью индивидуального подхода к вопросу способа и объема оперативного лечения, необходимостью наличия высокотехнологичного оборудования и квалифицированного персонала лечение пациентов с остеомиелитами желательно осуществлять в крупных хирургических стационарах, имеющих в своем составе специализированное хирургическое отделение для лечения хирургических инфекций и соответствующие вспомогательные службы.

Информация о конфликте интересов.

Конфликт интересов отсутствует.

Информация о спонсорстве.

Данная работа не финансировалась.

Список литературы

- 1 Афанасьев А.В., Божкова С.А., Артюх В.А., Соломин Л.Н. Результат этапного лечения хронического рецидивирующего остеомиелита голени. Вестник хирургии им. И.И. Грекова. 2017;176(1):93–6.
- 2 Крючков Р.А., Хунафин С.Н., Кунафин М.С., Загретдинов А.Ш., Холкин С.А. К вопросу о ранней диагностике остеомиелита после остеосинтеза трубчатых костей с применением металлоконструкций. Медицинский вестник Башкортостана. 2014;9(1):89–92.
- 3 Рушай А.К. Значимость факторов в выборе лечебной тактики у больных с остеомиелитом конечностей. Травма. 2016;17(3):155–58. DOI: 10.22141/1608-1706.3.17.2016.75801
- 4 Сахаутдинов В.Г. Диагностика и комплексное лечение остеомиелита [автореф. диссертации]. Уфа;1975. 28 с.
- 5 Malat T.A., Glombitza M., Dahmen J., Hax P.M., Steinhausen E. The use of bioactive glass S53P4 as bone graft substitute in the treatment of chronic osteomyelitis and infected non-unions — a retrospective study of 50 patients. Z Orthop Unfall. 2018;156(2):152–9. DOI: 10.1055/s-0043-124377
- 6 Gokalp M.A., Guner S., Ceylan M.F., Doğan A., Sebik A. Results of treatment of chronic osteomyelitis by "gutter procedure and

- muscle flap transposition operation". Eur J Orthop Surg Traumatol. 2014;24(3):415–19. DOI: 10.1007/s00590-013-1196-z
- 7 Inzana J.A., Schwarz E.M., Kates S.L., Awad H.A. Biomaterials approaches to treating implant-associated osteomyelitis. Biomaterials. 2016;81:58–71. DOI: 10.1016/j.biomaterials.2015.12.012
- 8 Lima A.L., Oliveira P.R., Carvalho V.C., Cimerman S., Savio E. Recommendations for the treatment of osteomyelitis. Braz J Infect Dis. 2014;18(5):526–34. DOI: 10.1016/j.bjid.2013.12.005
- 9 Panteli M., Giannoudis P.V. Chronic osteomyelitis: what the surgeon needs to know. EFORT Open Rev. 2017;1(5):128–35. DOI: 10.1302/2058-5241.1.000017
- 10 Амирасланов Ю.А., Митиш В.А., Борисов И.В., Жуков А.О. Современная классификация остеомиелита. Acta Biomedica Scientifica. 2011;(S4):18–9.
- 11 Hotchen A.J., McNally M.A., Sendi P. The classification of long bone osteomyelitis: a systemic review of the literature. J Bone Jt Infect. 2017;2(4):167–74. DOI: 10.7150/jbji.21050
- 12 Mandell J.C., Khurana B., Smith J.T., Czuczman G.J., Ghazikhanian V., Smith S.E. Osteomyelitis of the lower extremity: pathophysiology, imaging, and classification, with an emphasis on diabetic foot infection. Emerg Radiol. 2018;25(2):175–88. DOI: 10.1007/s10140-017-1564-9
- 13 Huang C.Y., Hsieh R.W., Yen H.T., Hsu T.C., Chen C.Y., Chen Y.C., et al. Short-versus long-course antibiotics in osteomyelitis: A systematic review and meta-analysis. Int J Antimicrob Agents. 2019;53(3):246–60. DOI: 10.1016/j.ijantimicag.2019.01.007
- 14 Shemesh S., Kosashvili Y., Groshar D., Bernstine H., Sidon E., Cohen N., et al. The value of 18-FDG PET/CT in the diagnosis and management of implant-related infections of the tibia: a case series. Injury. 2015;46(7):1377–82. DOI: 10.1016/j.injury.2015.03.002
- 15 Fiorenza F., Durox H., El Balkhi S., Denes E. Antibiotic-loaded porous alumina ceramic for one-stage surgery for chronic osteomyelitis. J Am Acad Orthop Surg Glob Res Rev. 2018;2(11):e079. DOI: 10.5435/JAAOSGlobal-D-18-00079
- 16 Panteli M., Puttaswamaiah R., Lowenberg D.W., Giannoudis P.V. Malignant transformation in chronic osteomyelitis: recognition and principles of management. J Am Acad Orthop Surg. 2014;22:586–94. DOI: 10.5435/JAAOS-22-09-586
- 17 Maffulli N., Papalia R., Zampogna B., Torre G., Albo E., Denaro V. The management of osteomyelitis in the adult. Surgeon. 2016;14(6):345–60. DOI: 10.1016/j.surge.2015.12.005
- 18 Marais L.C., Ferreira N. Bone transport through an induced membrane in the management of tibial bone defects resulting from chronic osteomyelitis. Strategies Trauma Limb Reconstr. 2015;10(1):27–33. DOI: 10.1007/s11751-015-0221-7
- 19 Lowenberg D.W., DeBaun M., Suh G.A. Newer perspectives in the treatment of chronic osteomyelitis: A preliminary outcome report. Injury. 2019;50(Suppl. 1):S56–61. DOI: 10.1016/j.injury.2019.04.016

References

- 1 Afanashev A.V., Bozhkova S.A., Artyukh V.A., Solomin L.N. A staged treatment outcome of chronic recurrent lower leg osteomyelitis. Grekov's Bulletin of Surgery. 2017;176(1):93–6 (In Russ.).
- 2 Kryuchkov R.A., Khunafin S.N., Kunafin M.S., Zagretidinov A.Sh., Kholkin S.A. Osteomyelitis after osteosynthesis using metal structure in patients with closed fractures of tubular bones. Bashkortostan Medical Journal. 2014;9(1):89–92 (In Russ.).
- 3 Rushay A.K. The factors importance for choice of disease management for patients with osteomyelitis of extremities. Trauma. 2016;17(3):155–58 (In Russ.). DOI: 10.22141/1608-1706.3.17.2016.75801
- 4 Sakhautdinov V.G. Diagnosis and combination treatment of osteomyelitis [extended abstract of dissertation]. Ufa; 1975.
- 5 Malat T.A., Glombitza M., Dahmen J., Hax P.M., Steinhausen E. The use of bioactive glass S53P4 as bone graft substitute in the treatment of chronic osteomyelitis and infected non-unions — a retrospective study of 50 patients. Z Orthop Unfall. 2018;156(2):152–9. DOI: 10.1055/s-0043-124377
- 6 Gokalp M.A., Guner S., Ceylan M.F., Doğan A., Sebik A. Results of treatment of chronic osteomyelitis by "gutter procedure and muscle flap transposition operation". Eur J Orthop Surg Traumatol. 2014;24(3):415–19. DOI: 10.1007/s00590-013-1196-z
- 7 Inzana J.A., Schwarz E.M., Kates S.L., Awad H.A. Biomaterials approaches to treating implant-associated osteomyelitis. Biomaterials. 2016;81:58–71. DOI: 10.1016/j.biomaterials.2015.12.012
- 8 Lima A.L., Oliveira P.R., Carvalho V.C., Cimerman S., Savio E. Recommendations for the treatment of osteomyelitis. Braz J Infect Dis. 2014;18(5):526–34. DOI: 10.1016/j.bjid.2013.12.005

- 9 Panteli M., Giannoudis P.V. Chronic osteomyelitis: what the surgeon needs to know. *EFORT Open Rev.* 2017;1(5):128–35. DOI: 10.1302/2058-5241.1.000017
- 10 Amiraslanov Yu.A., Mitish V.A., Borisov I.V., Zhukov A.O. Present-day classification of osteomyelitis. *Acta Biomedica Scientifica.* 2011;(S4):18–9 (In Russ.).
- 11 Hotchen A.J., McNally M.A., Sendi P. The classification of long bone osteomyelitis: a systemic review of the literature. *J Bone Jt Infect.* 2017;2(4):167–74. DOI: 10.7150/jbji.21050
- 12 Mandell J.C., Khurana B., Smith J.T., Czuczman G.J., Ghazikhani V., Smith S.E. Osteomyelitis of the lower extremity: pathophysiology, imaging, and classification, with an emphasis on diabetic foot infection. *Emerg Radiol.* 2018;25(2):175–88. DOI: 10.1007/s10140-017-1564-9
- 13 Huang C.Y., Hsieh R.W., Yen H.T., Hsu T.C., Chen C.Y., Chen Y.C., et al. Short-versus long-course antibiotics in osteomyelitis: A systematic review and meta-analysis. *Int J Antimicrob Agents.* 2019;53(3):246–60. DOI: 10.1016/j.ijantimicag.2019.01.007
- 14 Shemesh S., Kosashvili Y., Groshar D., Bernstine H., Sidon E., Cohen N., et al. The value of 18-FDG PET/CT in the diagnosis and management of implant-related infections of the tibia: a case series. *Injury.* 2015;46(7):1377–82. DOI: 10.1016/j.injury.2015.03.002
- 15 Fiorenza F., Durox H., El Balkhi S., Denes E. Antibiotic-loaded porous alumina ceramic for one-stage surgery for chronic osteomyelitis. *J Am Acad Orthop Surg Glob Res Rev.* 2018;2(11):e079. DOI: 10.5435/JAAOSGlobal-D-18-00079
- 16 Panteli M., Puttaswamaiah R., Lowenberg D.W., Giannoudis P.V. Malignant transformation in chronic osteomyelitis: recognition and principles of management. *J Am Acad Orthop Surg* 2014;22:586–94. DOI: 10.5435/JAAOS-22-09-586
- 17 Maffulli N., Papalia R., Zampogna B., Torre G., Albo E., Denaro V. The management of osteomyelitis in the adult. *Surgeon.* 2016;14(6):345–60. DOI: 10.1016/j.surge.2015.12.005
- 18 Marais L.C., Ferreira N. Bone transport through an induced membrane in the management of tibial bone defects resulting from chronic osteomyelitis. *Strategies Trauma Limb Reconstr.* 2015;10(1):27–33. DOI: 10.1007/s11751-015-0221-7
- 19 Lowenberg D.W., DeBaun M., Suh G.A. Newer perspectives in the treatment of chronic osteomyelitis: A preliminary outcome report. *Injury.* 2019;50(Suppl. 1):S56–61. DOI: 10.1016/j.injury.2019.04.016