

© Коллектив авторов, 2018  
 УДК 616.37-006.2-005.1-039.35-089.168  
 DOI: 10.24884/0042-4625-2018-177-3-49-51

Н. В. Рухляда, И. А. Соловьев, Д. К. Савченков, А. В. Колунов, И. А. Хомчук,  
 А. П. Уточкин, М. В. Васильченко, А. В. Кчеусо

## ОТДАЛЁННЫЙ РЕЗУЛЬТАТ ЛЕЧЕНИЯ ПСЕВДОКИСТЫ ПОДЖЕЛУДОЧНОЙ ЖЕЛЕЗЫ, ОСЛОЖНЕННОЙ РЕЦИДИВНЫМ КРОВОТЕЧЕНИЕМ

Федеральное государственное бюджетное военное образовательное учреждение высшего образования «Военно-медицинская академия имени С. М. Кирова» Министерства обороны Российской Федерации, Санкт-Петербург, Россия

**Ключевые слова:** поджелудочная железа, псевдокиста, кровотечение, рентгенэндоваскулярный гемостаз

*N. V. Ruhljada, I. A. Solov'ev, D. K. Savchenkov, A. V. Kolunov, I. A. Homchuk, A. P. Utochkin, M. V. Vasil'chenko, A. V. Kcheuso*

**Long-term result of treatment of pancreatic pseudocyst complicated with recurrent bleeding**

Federal State Budgetary Military Educational Institution of Higher Education «Military Medical Academy named after S. M. Kirov» of the Ministry of Defence of the Russian Federation, St. Petersburg, Russia

**Keywords:** *pancreas, pseudocyst, bleeding, x-ray endovascular hemostasis*

Одним из наиболее частых исходов панкреонекроза (местных осложнений по классификации «Атланта – 92») является образование псевдокист поджелудочной железы (ПК ПЖ) [1], частота возникновения которых при хронических панкреатитах составляет 50–60 % [2]. Лечение ПК ПЖ сопряжено с вероятностью развития такого грозного осложнения, как аррозивное кровотечение, летальность при этом может достигать 60–80 % [3, 4]. Хирургическая тактика при панкреатогенных кровотечениях в настоящее время неоднозначна и дискутируется [5, 6]. Приводим наше наблюдение.

Больной Е., 35 лет, 11.06.2004 г. госпитализирован в клинику военно-морской хирургии ВМедА им. С. М. Кирова с целью планового хирургического лечения. Причиной для госпитализации послужило выявление гигантской (более 20 см) ПК ПЖ. Согласно анамнезу, стационарного лечения в связи с заболеваниями ПЖ (включая острый панкреатит) до этого не проходил, социально адаптирован (военнослужащий по контракту). Однако отмечал периодический дискомфорт в мезогастррии после приема жирной, жареной пищи или алкоголя, периодически принимал обезболивающие препараты, не обращаясь за медицинской помощью. Накануне госпитализации был комплексно обследован, по данным ультразвукового исследования (УЗИ) и спиральной компьютерной томографии (СКТ) брюшной полости выявлена ПК ПЖ (рис. 1).

От пациента получено информированное добровольное согласие на операцию. 15.06.2004 г. выполнена операция: лапаротомия, формирование цистоеюноанастомоза с межки-

шечным брауновским соустьем. В послеоперационном периоде сохранялась гипермилаземия и другие признаки послеоперационного панкреатита, на фоне комплексной консервативной терапии отмечалась положительная динамика, пациент был активен в пределах отделения, питался по 5-му столу. Однако 11.07.2004 г. возник эпизод желудочно-кишечного кровотечения (ЖКК), для дальнейшего лечения переведен в отделение реанимации. 12.07.2004 г. выполнена гастродуоденотомия

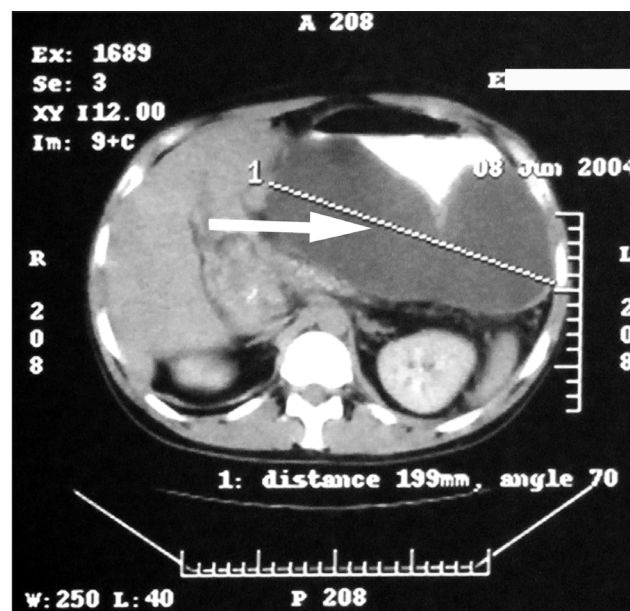


Рис. 1. Псевдокиста поджелудочной железы (стрелка), СКТ от 08.06.2004 г.

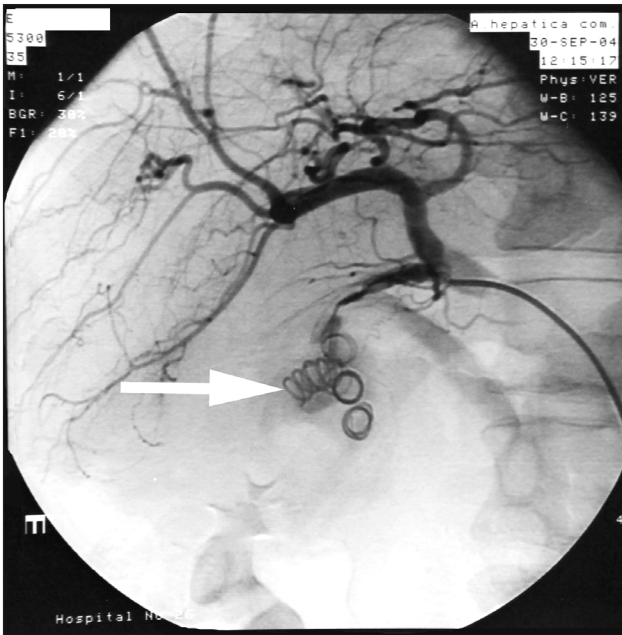


Рис. 2. Интраоперационная картина эмболизации *a. gastroduodenalis* (стрелкой отмечены микроспирали)

в связи с ЖКК неясной этиологии, источник кровотечения не верифицирован, продолжающегося кровотечения нет. 26.07.2004 г. и 05.08.2004 г. – повторные эпизоды ЖКК. При эзофагогастродуоденоскопии выявлена язва луковицы двенадцатиперстной кишки (ДПК), без признаков кровотечения. Лечение проходил в условиях отделения реанимации. Несмотря на проводимую поликомпонентную терапию (включающую гемостатическое направление), у больного 13.08.2004 г., 20.08.2004 г., 26.08.2004 г., 05.09.04 г., 09.09.2004 г. – эпизоды

ЖКК, состояние больного оставалось стабильно тяжелым, протекция органов и систем (искусственная вентиляция легких, инотропная поддержка и др.) не требовалась, проводили кровезаместительную терапию.

14.09.2004 г. в связи с повторными ЖКК пациенту выполнены селективные ангиографии чревного ствола на предмет выяснения источника кровотечений и возможности выполнения селективной эмболизации одной из артериальных ветвей. В ходе исследований выявлен сброс артериальной крови в полостное образование (кишка?). Источник кровотечения не локализован.

В связи с рецидивом кровотечения 23.09.2004 г. выполнены релапаротомия, энтеротомия, остановка кровотечения. Интраоперационно подтверждено кровотечение из зоны цистоэнтероанастомоза, произведено прошивание зоны с целью гемостаза. 12.10.2004 г. возник очередной эпизод ЖКК. 13.10.2004 г. в отделении рентгенохирургии выполнена целиакография с возвратной портографией, артерио-гепатикография, ангиография гастродуоденальной артерии. Установлено, что источником кровотечения является ложная аневризма *a. gastroduodenalis*. Произведена эмболизация артерии металлическими спиралями и гемостатической губкой, гемостаз достигнут (рис. 2). Был выписан 18.11.2004 г. (госпитализация составила 160 суток) на амбулаторное лечение в удовлетворительном состоянии. Для надлежащего лечения пациента потребовалось более 25 л препаратов крови.

В настоящее время пациент ведет активный образ жизни, работает. Регулярно обследуется, через 13 лет после оперативного лечения на СКТ органов живота визуализируются послеоперационные изменения, не имеющие влияния на качество жизни (рис. 3; 4).

Безусловно, примененная тактика лечения данного пациента неоднозначна и подлежит дискуссии при ретроспективном анализе. Однако стоит при-

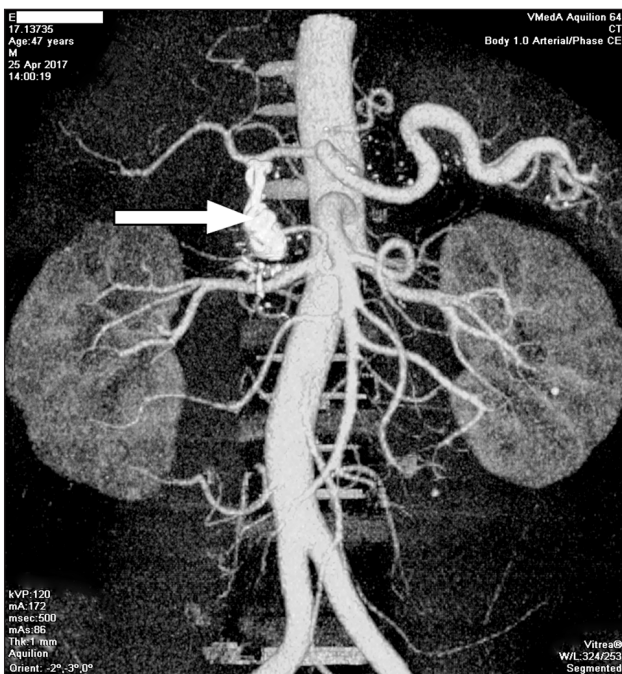


Рис. 3. Артериальная фаза VRT-реконструкции через 13 лет после эмболизации (стрелкой отмечены микроспирали в области *a. gastroduodenalis*)

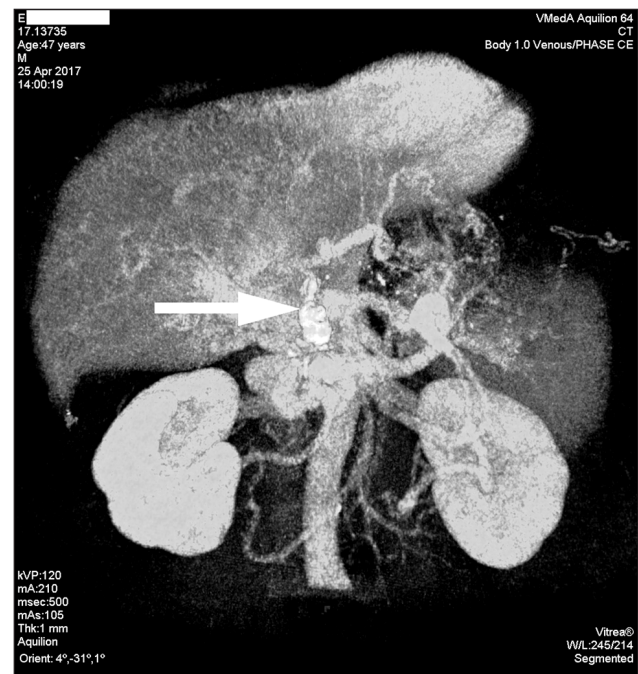


Рис. 4. Венозная фаза VRT-реконструкции через 13 лет после эмболизации (стрелкой отмечены микроспирали в области *a. gastroduodenalis*)

нять во внимание, что за прошедшие 13 лет улучшилась материальная оснащенность, значительно расширились возможности миниинвазивного лечения больных с острым панкреатитом и его осложнениями. Своим наблюдением мы хотели акцентировать внимание на благоприятном отдаленном результате лечения пациентов с данной патологией. Возможность полноценной реабилитации пациента и восстановления высокого качества жизни должны помогать лечащему врачу в нелегкие минуты борьбы с грозным трудоемким заболеванием. Тот факт, что наиболее часто страдают мужчины трудоспособного возраста, лишь повышает актуальность ситуации.

#### Конфликт интересов/Conflicts of interest

Авторы заявили об отсутствии потенциального конфликта интересов./Authors declare no conflict of interest.

#### ЛИТЕРАТУРА [REFERENCES]

- Bradley E. L. 3rd. A clinically based classification system for acute pancreatitis (Summary of the International Symposium on Acute Pancreatitis, Atlanta 1992) // Arch. Surg. 1993. Vol. 128, № 5. P. 586–590.
- Кубышкин В. А., Кригер А. Г., Козлов И. А. и др. Тактика хирургического лечения больных хроническим панкреатитом // Хирургия. 2013. № 1. С. 17–24. [Kubyshkin V. A., Kriger A. G., Kozlov I. A. i dr. Taktika khirurgicheskogo lechenija bol'nyh hronicheskim pankreatitom // Khirurgija. 2013. № 1. P. 17–24].
- Геморрагические осложнения хронического панкреатита / Н. Н. Артемьева, Н. Ю. Коханенко, С. В. Петрик, В. В. Зеленин // Анн. хирург. гепатол. 2012. Т. 17, № 4. С. 41–48. [Artem'yeva N. N., Kokhanenko N. Yu., Petrik S. V., Zelenin V. V. Gemorragicheskie oslozhnenija hronicheskogo pankreatita // Annaly khirurgicheskoy gepatologii. 2012. Vol. 17, № 4. P. 41–48].
- Asari S., Matsumoto I., Toyama H. et al. Recommendation of treatment strategy for postpancreatectomy hemorrhage : Lessons from a single-center experience in 35 patients // Pancreatology. 2016. Vol. 16. № 3. P. 454–463.
- Гольцов В. Р., Савелло В. Е., Демко А. Е. и др. Лечение больных с геморрагическими осложнениями псевдокист поджелудочной железы // Анн. хирург. гепатол. 2017. Т. 22, № 2. С. 12–19. [Goltcov V. R., Savello V. E., Demko A. E. i dr. Lechenie bol'nyh s gemorragicheskimi oslozhnenijami psevdokist podzheludochnoj zhelezy // Annaly khirurgicheskoy gepatologii. 2017. Vol. 22, № 2. P. 12–19].
- Кригер А. Г., Горин Д. С., Гоев А. А. и др. Послеоперационное кровотечение в хирургии поджелудочной железы // Анн. хирург. гепатол. 2017. Т. 22, № 2. С. 36–44. [Kriger A. G., Gorin D. S., Goev A. A. et al. Posleoperacionnoe krovotечenie v khirurgii podzheludochnoj zhelezy // Annaly khirurgicheskoy gepatologii. 2017. Vol. 22, № 2. P. 36–44].

Поступила в редакцию 19.01.2018 г.

#### Сведения об авторах:

*Рухляда Николай Васильевич* (e-mail: vmgh@yandex.ru), д-р мед. наук, профессор; *Соловьев Иван Анатольевич* (e-mail: iv\_solov1977@mail.ru), д-р мед. наук, профессор, начальник кафедры; *Савченков Дмитрий Константинович* (e-mail: ja-dmitrij@ya.ru), канд. мед. наук, старший ординатор; *Колунов Андрей Викторович* (e-mail: kolunov2001@mail.ru), канд. мед. наук, старший преподаватель; *Хомчук Игорь Анатольевич* (e-mail: igor\_homchuk@mail.ru), канд. мед. наук, доцент; *Уточкин Александр Петрович* (e-mail: vmgh@yandex.ru), д-р мед. наук, профессор, доцент; *Васильченко Максим Васильевич* (e-mail: maxvasilchenko@inbox.ru), канд. мед. наук, старший преподаватель; *Кчеусо Александр Викторович* (e-mail: vmgh@yandex.ru), ассистент; Кафедра военно-морской хирургии Военно-медицинской академии им. С. М. Кирова МО РФ, 194044, Санкт-Петербург, ул. Академика Лебедева, д. 6.