

© CC Коллектив авторов, 2020  
УДК 616.367-006.2-089  
DOI: 10.24884/0042-4625-2020-179-1-78-81

## ХИРУРГИЧЕСКОЕ ЛЕЧЕНИЕ КИСТЫ ОБЩЕГО ЖЕЛЧНОГО ПРОТОКА

Н. А. Яицкий, А. Ю. Корольков, Т. О. Никитина\*, Д. Н. Попов

Федеральное государственное бюджетное образовательное учреждение высшего образования «Первый Санкт-Петербургский государственный медицинский университет имени академика И. П. Павлова», Санкт-Петербург, Россия

Поступила в редакцию 28.11.19 г.; принята к печати 05.02.20 г.

Приводится наблюдение из практики – оперативное лечение пациентки с кистой общего желчного протока (ОЖП). Пациентка, 34 лет, поступила с жалобами на периодически возникающие приступообразные боли в верхних отделах живота опоясывающего характера, тошноту, рвоту, озноб, повышение температуры тела до 39 °С. При обследовании была выявлена киста ОЖП. Пациентке выполнена лапаротомия. Резекция кисты ОЖП. Позадидодочный гепатикоюноанастомоз на отключенной по Ру петле, дренирование по Фелькеру.

**Ключевые слова:** киста общего желчного протока, кисты желчных протоков, диагностика, лечение, киста

**Для цитирования:** Яицкий Н. А., Корольков А. Ю., Никитина Т. О., Попов Д. Н. Хирургическое лечение кисты общего желчного протока. *Вестник хирургии имени И. И. Грекова*. 2020;179(1):78–81. DOI: 10.24884/0042-4625-2020-179-1-78-81.

\* **Автор для связи:** Татьяна Олеговна Никитина, ФГБОУ ВО ПСПбГМУ им. И. П. Павлова, 197022, Россия, Санкт-Петербург, ул. Л. Толстого, д. 6-8. E-mail: dr.nikitina11@yandex.ru.

## SURGICAL TREATMENT OF COMMON BILE DUCT CYSTS

Nikolay A. Yaitsky, Andrey Yu. Korolkov, Tatyana O. Nikitina\*, Dmitriy N. Popov

Pavlov University, Saint Petersburg, Russia

Received 28.11.19; accepted 05.02.20

The practice observation is given – surgical treatment of the patient with the cyst of the common bile duct. 34 years old patient was received with complaints of recurrent paroxysmal pain in the upper abdomen, nausea, vomiting, chills and fever up to 39 °C. During the process of examination, the cyst of the common bile duct was detected. The following procedures were performed for the patient: laparotomy, cyst of the common bile duct resection, Roux-en-Y bilio – jejuna anastomosis, Felker drainage.

**Keywords:** cyst of the common bile duct, bile ducts cysts, diagnostics, treatment, cyst

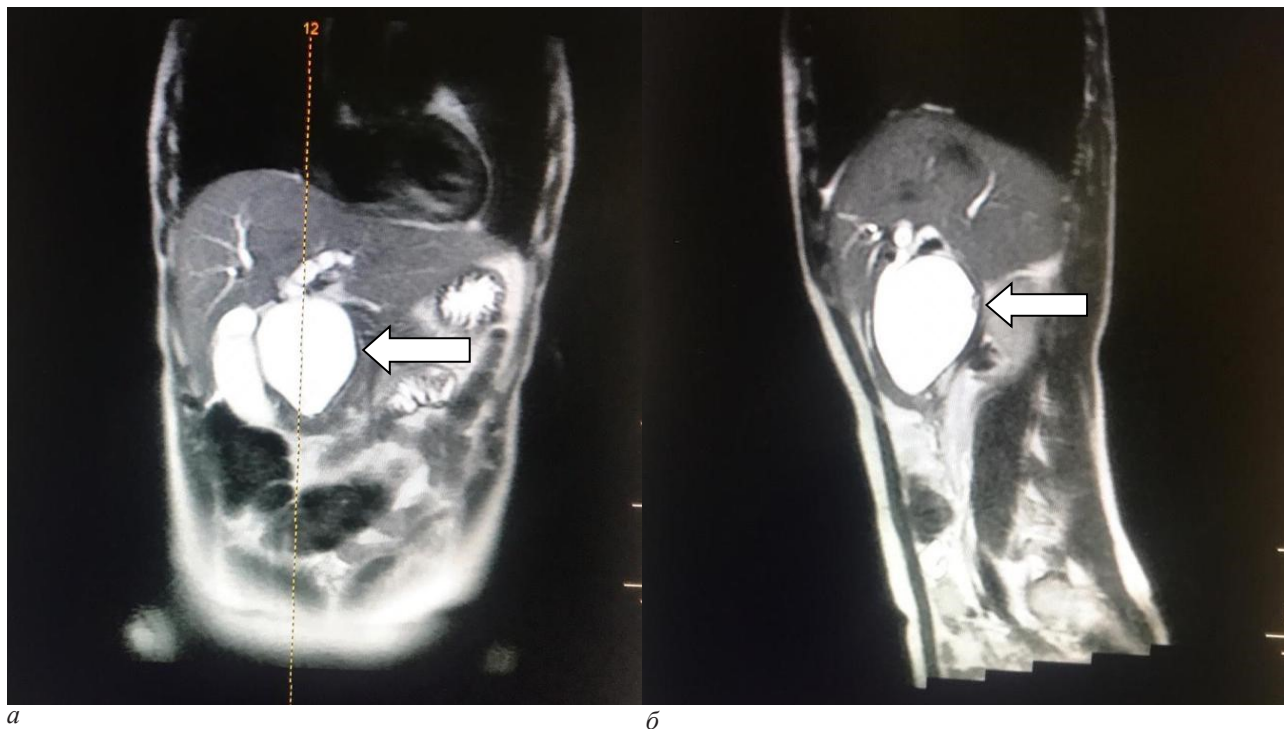
**For citation:** Yaitsky N. A., Korolkov A. Yu., Nikitina T. O., Popov D. N. Surgical treatment of common bile duct cysts. *Grekov's Bulletin of Surgery*. 2020;179(1):78–81. (In Russ.). DOI: 10.24884/0042-4625-2020-179-1-78-81.

\* **Corresponding author:** Tatyana O. Nikitina, Pavlov University, 6-8, L. Tolstoy str., Saint Petersburg, 197022, Russia. E-mail: dr.nikitina11@yandex.ru.

**Введение.** Кисты общего желчного протока (ОЖП) представляют собой относительно редкую и сложную врожденную аномалию, характеризующуюся дилатацией желчных путей при отсутствии какой-либо острой обструкции [1]. Кисты ОЖП встречаются, приблизительно, в 1 случае на 100–150 тысяч населения [2]. Около 80 % диагностируются в детском возрасте, в то время как у взрослых данная патология встречается в 12–20 % [3]. Во взрослой популяции заболевание чаще встречается у молодых женщин [4].

Пациентка И., 34 лет, поступила в экстренном порядке 04.02.2019 г. в ГБУЗ «Республиканская больница им. В. А. Баранова» с жалобами на приступообразные боли в верхних отделах живота опоясывающего характера, тошноту, рвоту, озноб, повышение температуры тела до 39 °С. Из анамнеза известно, что пациентку с 15-летнего возраста беспокоят подобные жалобы. Неоднократно находилась на стационарном лечении с диагнозом: «Острый панкреатит, киста головки поджелудочной железы».

04.02.2019 г. пациентке была выполнена ретроградная холангиопанкреатография, стентирование кисты головки поджелудочной железы. В послеоперационном периоде боль-



*Рис. 1. МРХПГ: а – фронтальный срез, стрелкой указана киста общего желчного протока; б – сагиттальный срез, стрелкой указана киста холедоха*

*Fig. 1. Magnetic resonance cholangiopancreatography (MRCP): a – coronal slice, the cyst of the common bile duct is shown by the arrow; б – sagittal slice, the choledochal cyst is shown by the arrow*

ная вновь стала предъявлять жалобы на повышение температуры тела до 39 °С, озноб, возобновление болевого синдрома. 07.02.2019 г. стент был удален. В дальнейшем пациентке проводили консервативную терапию в условиях стационара. Учитывая сохраняющиеся жалобы, 04.03.2019 г., с целью дообследования и определения тактики лечения, пациентка была переведена в ПСПбГМУ им. И. П. Павлова.

При поступлении в клинику ПСПбГМУ им. И. П. Павлова 04.03.19 г. с целью верификации диагноза пациентке выполнены следующие инструментальные исследования. Ультразвуковое исследование (УЗИ) органов брюшной полости: внутривенные желчные протоки не расширены. ОЖП – 0,5 см. Желчный пузырь сокращен – осмотр не натощак. Поджелудочная железа диффузно неоднородная, с четкими, ровными контурами. Головка – 2,4 см, тело – 1,2 см, хвост – 1,5 см. В проекции головки, большей частью экстраоргано, определяется анэхогенное образование размерами 3,5×3,1 см, с ровным четким контуром, в полости этого образования лоцируются гиперэхогенные включения размерами 0,5–0,7 см, дающие акустическую тень. Заключение: «Киста головки поджелудочной железы с кальцинатами».

Компьютерная томография (КТ) органов брюшной полости с внутривенным болюсным контрастированием: долевые протоки расширены до 0,95 см. Отмечается расширение общего печеночного протока до 1 см. Желчный пузырь размерами 8×3×3 см. Поджелудочная железа: головка железы увеличена в размерах до 5 см, ткань головки компримирована, контуры слажены, в структуре головки определяется жидкостная структура с четкими ровными контурами, размерами 6×4×7 см, не накапливающая контрастный препарат. Контур холедоха сливается с жидкостной структурой. Заключение: «КТ-картина кисты головки поджелудочной железы. Билиарная гипертензия».

Эндоскопическое ультразвуковое исследование (ЭУС): поджелудочная железа с неровными, нечеткими контурами,

структура ткани гипоехогенная, неоднородная, ячеистая, размеры не увеличены, главный панкреатический проток не расширен. В проекции головки поджелудочной железы определяется кистозное образование с трехслойной стенкой (ОЖП), размеры супрапанкреатической части – 5,5×2,5 см, в интрапанкреатической части – 8×9 мм. В терминальном отделе на протяжении 1,5 см от большого дуоденального сосочка Вирсунгов проток и холедох не определяются. Гипоехогенность поджелудочной железы в этом месте диффузно изменена, несколько стерт рисунок. Лимфоаденопатия не определяется, свободной жидкости в зоне сканирования нет. Заключение: «ЭУС-картина кисты ОЖП?». Магнитно-резонансная холангиопанкреатография (МРХПГ) с внутривенным контрастированием: желчный пузырь размерами 13×2,4×3 см, конкрементов не содержит, общий печеночный проток 0,7 см. Отмечается кистозное расширение ОЖП, размерами до 6×6×5 см. В полости кисты отмечаются дефекты наполнения размерами 0,5–0,7 см. Контур кисты ровные, четкие. Поджелудочная железа вытянутой формы, головка интимно прилежит к кисте холедоха, имеет мелковолнистый контур и диффузно неоднородную структуру. Заключение: «МР-картина кисты холедоха, холедохолитиаз» (рис. 1).

На основании проведенных исследований был установлен диагноз: «Киста холедоха. Холедохолитиаз». Рекомендовано оперативное лечение.

13.03.2019 г. пациентке выполнена лапаротомия. Резекция кисты ОЖП. Позадибодочный гепатикоюноанастомоз на отключенной по Ру петле, дренирование по Фелькеру. Поперечная лапаротомия. При ревизии органов брюшной полости: желчный пузырь размерами 13×3 см, стенки не утолщены, конкрементов не содержит. Гепатохоледох от уровня конfluence до интрапанкреатической его части веретеновидно расширен до 7 см в диаметре (рис. 2).

В проекции гепатодуоденальной связки выраженный рубцовый процесс, не позволяющий дифференцировать

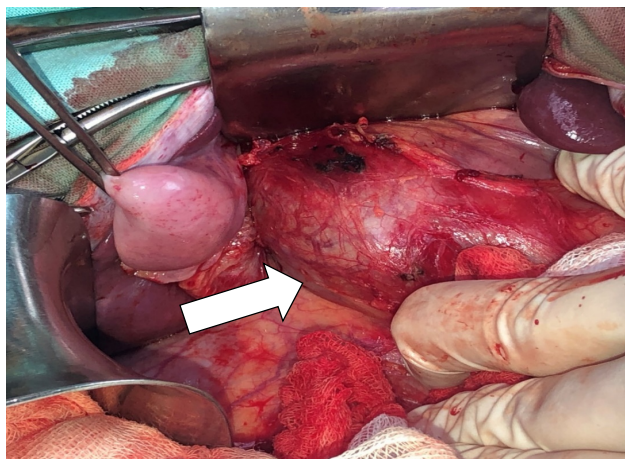


Рис. 2. Интраоперационное фото: киста общего желчного протока указана стрелкой

Fig. 2. Intraoperative image: the cyst of the common bile duct is shown by the arrow

ее элементы. Выполнена холецистэктомия от шейки. Произведена мобилизация двенадцатиперстной кишки по Кохеру. Проксимальный участок кисты (в проекции конfluence) и дистальный участок кисты (в проекции головки поджелудочной железы) выделены и взяты на держалки. Просвет кисты вскрыт, удалены 3 конкремента диаметром от 05–0,7 см. Произведена резекция кисты ОЖП, сформирован позадиободочный гепатикоюноанастомоз на отключенной по Ру петле, дренирование по Фелькеру. Подпеченочное пространство дренировано, дренаж по Фелькеру выведен отдельными разрезами справа. Послойный шов на рану.

При гистологическом исследовании выявлено: слизистая покрыта однослойным столбчатым эпителием, с фокусами атрофии, поверхностными эрозиями, полнокровием сосудов с краевым стоянием нейтрофильных лейкоцитов, умеренная инфильтрация лимфоцитами, нейтрофильными лейкоцитами. В мышечном слое признаки аденомиоматоза. Серозный слой с массивной инфильтрацией нейтрофильными лейкоцитами, мелкими некрозами.

Послеоперационный период протекал без осложнений. Дренаж из подпеченочного пространства удален 18.03.2019 г. Фелькеровский дренаж удален 16.04.2019 г. Рана зажила по типу первичного натяжения. 26.03.2019 г. сняты кожные швы послеоперационной раны. 10.04.2019 г. пациентка выписана на амбулаторное лечение в удовлетворительном состоянии.

**Обсуждение.** Кистозная трансформация является наиболее редкой аномалией развития внепеченочных желчных путей. Первое сообщение о кисте холедоха было опубликовано А. Vater и С. S. Ezler в 1724 г. [5]. Первую резекцию кисты холедоха выполнил G. L. McWhorter в 1924 г. [6].

В 30 % случаях кисты холедоха длительно могут протекать бессимптомно и диагностируются случайно во время планового обследования [7]. У взрослых пациентов данная патология проявляется транзиторной желтухой, рецидивирующими холангитами, деструктивными панкреатитами.

Основными инструментальными методами диагностики являются МРТ+МРХПГ. Однако в постановке диагноза также используются УЗИ, КТ и эндоскопические методы визуализации в виде РХПГ и ЭУС.

Тактика лечения пациентов с кистозной трансформацией общего желчного протока – хирургическая. Радикальным методом хирургического лечения является резекция кисты холедоха с формированием гепатикоюноанастомоза на отключенной по Ру петле, дренирование по Фелькеру. Необходимость радикального лечения обусловлена высоким риском малигнизации кисты в дальнейшем. Так, у взрослой категории пациентов частота озлокачествления составляет 28 % [8]. К наиболее распространенному виду злокачественной трансформации относят холангиокарциному, риск ее развития у пациентов с кистой холедоха в 20–30 раз выше, чем в общей популяции [9].

**Выводы.** 1. Оптимальным методом диагностики кисты ОЖП с чувствительностью и специфичностью 100 % является МРХПГ [10].

2. При кисте ОЖП необходимо радикальное лечение – резекция кисты с формированием гепатикоюноанастомоза на отключенной по Ру петле, с целью предотвращения осложнений.

#### Конфликт интересов

Авторы заявили об отсутствии конфликта интересов.

#### Conflict of interest

The authors declare no conflict of interest.

#### Соответствие нормам этики

Авторы подтверждают, что соблюдены права людей, принимавших участие в исследовании, включая получение информированного согласия в тех случаях, когда оно необходимо, и правила обращения с животными в случаях их использования в работе. Подробная информация содержится в Правилах для авторов.

#### Compliance with ethical principles

The authors confirm that they respect the rights of the people participated in the study, including obtaining informed consent when it is necessary, and the rules of treatment of animals when they are used in the study. Author Guidelines contains the detailed information.

#### ЛИТЕРАТУРА

- Белеков Ж. О., Мамажанов У. А. Хирургическая тактика при кистах общего желчного протока // *Анналы хир.* 2004. № 5. С. 68–70.
- Todayani T., Watanabe Y., Narusue M. et al. Congenital bile duct cysts : classification, operative procedures, and review of thirty-seven cases including cancer arising from choledochal cyst // *Am. J. Surg.* 1977. Vol. 134, № 2. P. 263–269.
- Yamaguchi M. Congenital choledochal cyst. Analysis of 1,433 patients in the Japanese literature // *Am. J. Surg.* 1980. Vol. 140, № 5. P. 653–657.
- Soares K. C., Kim Y., Spolverato G. et al. Presentation and clinical outcomes of choledochal cysts in children and adults : a multi-institutional analysis // *JAMA surg.* 2015;150(6):577–584.
- Vater A., Ezler C. S. Dissertatio de scirrhis viscerum occasione sectionis viri tumpante defunte // *Wittenburgae Pamphlers.* 1724. Vol. 881. P. 22.
- McWhorter G. L. Congenital cyst dilatation of the common bile duct // *Arch. Surg.* 1924. Vol. 8, № 2. P. 604–626.
- Lee H. C., Yeung C. Y., Chang P. Y. et al. Dilatation of the biliary tree in children : sonographic diagnosis and its clinical significance // *J. Ultrasound Med.* 2000. Vol. 19, № 3. P. 177–182.
- Fieber S. S., Nance F. C. Choledochal cyst and neoplasm : a comprehensive review of 106 cases and presentation of two original cases // *Am. Surg.* 1997. Vol. 63, № 11. P. 982–987.
- Bile duct cysts in adults / K. Soreide, H. Komer, J. Havnen, J. A. Soreide // *Brit. J. Surg.* 2004. Vol. 91, № 12. P. 1538–1548.

10. Park D. H. et al. Can MRCP replace the diagnostic role of ERCP for patients with choledochal cysts // *Gastrointest. Endosc.* 2005. Vol. 62, № 3. P. 360–366.

## REFERENCES

1. Belekov Zh. O., Mamazhanov U. A. Surgical tactics for cysts of the common bile duct. *Annaly khirurgii.* 2004;5:68–70. (In Russ.).
2. Todani T., Watanabe Y., Narusue M. et al. Congenital bile duct cysts: classification, operative procedures, and review of thirty-seven cases including cancer arising from choledochal cyst. *Am. J. Surg.* 1977;134(2):263–269.
3. Yamaguchi M. Congenital choledochal cyst. Analysis of 1,433 patients in the Japanese literature. *Am. J. Surg.* 1980;140(5):653–657.
4. Soares K. C., Kim Y., Spolverato G. et al. Presentation and clinical outcomes of choledochal cysts in children and adults: a multi-institutional analysis. *JAMA surg.* 2015;150(6):577–584.
5. Vater A., Ezler C. S. *Dissertatio de scirrhis viscerum occasione sectionis viri tumpanite defunte. Wittenburgae Pamphlers.* 1724;881:22.
6. McWorter G. L. Congenital cyst dilatation of the common bile duct. *Arch Surg.* 1924;8(2):604–626.
7. Lee H. C., Yeung C. Y., Chang P. Y. et al. Dilatation of the biliary tree in children: sonographic diagnosis and its clinical significance. *J. Ultrasound Med.* 2000;19(3):177–182.
8. Fieber S. S., Nance F. C. Choledochal cyst and neoplasm: a comprehensive review of 106 cases and presentation of two original cases. *Am. Surg.* 1997;63(11):982–987.
9. Soreide K., Korner H., Havnen J., Soreide J. A. Bile duct cysts in adults. *Brit. J. Surg.* 2004;91(12):1538–1548.
10. Park D. H. et al. Can MRCP replace the diagnostic role of ERCP for patients with choledochal cysts. *Gastrointest. Endosc.* 2005; 62(3):360–366.

## Информация об авторах:

**Яицкий Николай Антонович**, профессор, академик РАН, заведующий кафедрой хирургии госпитальной с клиникой, Первый Санкт-Петербургский государственный медицинский университет им. акад. И. П. Павлова (Санкт-Петербург, Россия); **Корольков Андрей Юрьевич**, доктор медицинских наук, руководитель отдела общей и неотложной хирургии НИИ Хирургии и неотложной медицины, Первый Санкт-Петербургский государственный медицинский университет им. акад. И. П. Павлова (Санкт-Петербург, Россия), ORCID: 0000-0001-7449-6908; **Никитина Татьяна Олеговна**, клинический ординатор кафедры хирургии госпитальной с клиникой, Первый Санкт-Петербургский государственный медицинский университет им. акад. И. П. Павлова (Санкт-Петербург, Россия), ORCID: 0000-0002-2743-7128; **Попов Дмитрий Николаевич**, врач-хирург хирургического отделения № 4 (неотложной хирургии), Первый Санкт-Петербургский государственный медицинский университет им. акад. И. П. Павлова (Санкт-Петербург, Россия), ORCID: 0000-0001-6995-4601.

## Information about authors:

**Yaitsky Nikolay A.**, Professor, Academician of the Russian Academy of Sciences, Head of the Department of Hospital Surgery, Pavlov University (Saint Petersburg, Russia); **Korolkov Andrey Yu.**, Dr Sci. (Med), Head of the Department of General and Emergency Surgery, Research Institute of Surgery and Emergency Medicine, Pavlov University (Saint Petersburg, Russia), ORCID: 0000-0001-7449-6908; **Nikitina Tatyana O.**, Resident of the Department of Hospital Surgery with Clinic, Pavlov University (Saint Petersburg, Russia), ORCID: 0000-0002-2743-7128; **Popov Dmitriy N.**, Surgeon of the Surgical Department № 4 (Emergency Surgery), Pavlov University (Saint Petersburg, Russia), ORCID: 0000-0001-6995-4601.