

DOI: 10.21294/1814-4861-2020-19-6-82-92

УДК: 616-006.6-08:615.831]-092.9

Для цитирования: *Круглов С.С., Гельфонд М.Л., Тындык М.Л., Майдин М.А., Гришачева Т.Г., Басина Р.М., Губарева Е.А., Плахов Е.А., Киреева Г.С., Панченко А.В.* Методические аспекты проведения фотодинамической терапии солидной карциномы Эрлиха у мышей линии BALB/C с различной локализацией опухоли. Сибирский онкологический журнал. 2020; 19(6): 82–92. – doi: 10.21294/1814-4861-2020-19-6-82-92.

For citation: *Kruglov S.S., Gelfond M.L., Tyndyk M.L., Maydin M.A., Grishacheva T.G., Basina R.M., Gubareva E.A., Plakhov E.A., Kireeva G.S., Panchenko A.V.* Methodological aspects of photodynamic therapy of ehrlich solid carcinoma in BALB/C mouse strain with various tumor localization. Siberian Journal of Oncology. 2020; 19(6): 82–92. – doi: 10.21294/1814-4861-2020-19-6-82-92.

МЕТОДИЧЕСКИЕ АСПЕКТЫ ПРОВЕДЕНИЯ ФОТОДИНАМИЧЕСКОЙ ТЕРАПИИ СОЛИДНОЙ КАРЦИНОМЫ ЭРЛИХА У МЫШЕЙ ЛИНИИ BALB/C С РАЗЛИЧНОЙ ЛОКАЛИЗАЦИЕЙ ОПУХОЛИ

С.С. Круглов¹, М.Л. Гельфонд¹, М.Л. Тындык¹, М.А. Майдин¹,
Т.Г. Гришачева², Р.М. Басина³, Е.А. Губарева¹, Е.А. Плахов¹,
Г.С. Киреева¹, А.В. Панченко¹

ФГБУ «НМИЦ онкологии им. Н.Н. Петрова» Минздрава России, г. Санкт-Петербург, Россия¹
Россия, 197758, г. Санкт-Петербург, пос. Песочный, ул. Ленинградская, 68.

E-mail: stepkaspb93@mail.ru¹

ФГБОУ ВО «Первый Санкт-Петербургский государственный медицинский университет
им. И.П. Павлова» Минздрава России, г. Санкт-Петербург, Россия²

Россия, 197022, г. Санкт-Петербург, ул. Льва Толстого, 68²

ФГБОУ ВО «Санкт-Петербургский государственный педиатрический медицинский университет»
Минздрава России, г. Санкт-Петербург, Россия³

Россия, г. Санкт-Петербург, 194100, ул. Литовская, 2³

Аннотация

Введение. Фотодинамическая терапия – один из методов лечения, применяемых в современной онкологии. Оценка эффективности фотосенсибилизаторов *in vivo* на моделях опухолей является общепринятой, однако методика проведения фотодинамической терапии у мышей не лишена недостатков. **Цель исследования** – оценить эффективность фотодинамической терапии у мышей на модели опухоли Эрлиха при подкожной и внутрикожной инъекции опухолевых клеток. **Материал и методы.** Исследование проведено на мышах BALB/C обоего пола. В качестве фотосенсибилизаторов использовали препараты Фотодитазин и Радахлорин. Для фотоактивации применяли лазерный аппарат Алод с длиной волны 662 нм. **Результаты.** Проведено сравнение фотодинамической терапии при подкожной и внутрикожной локализации опухоли Эрлиха. Показано, что в зависимости от локализации и глубины инъекции опухоли Эрлиха в значительной степени различаются фармакокинетика (как интенсивность флуоресценции во времени, так и контрастность по отношению опухоль/окружающие ткани) и фармакодинамика (торможение роста опухоли, выживаемость животных) фотосенсибилизаторов. Большая контрастность опухоль/окружающие ткани наблюдается при внутрикожной локализации опухоли. **Заключение.** Модель с внутрикожной локализацией опухоли Эрлиха может быть рекомендована для первичной оценки эффективности и позволяет использовать меньшее число животных в эксперименте. При планировании экспериментов по изучению фотосенсибилизаторов и оценке их результатов должны учитываться преимущества и недостатки разных способов моделирования опухоли у мышей.

Ключевые слова: фотодинамическая терапия, опухоли Эрлиха, фотосенсибилизатор, модель, фотодитазин, радахлорин, мышь.

METHODOLOGICAL ASPECTS OF PHOTODYNAMIC THERAPY OF EHRLICH SOLID CARCINOMA IN BALB/C MOUSE STRAIN WITH VARIOUS TUMOR LOCALIZATION

S.S. Kruglov¹, M.L. Gelfond¹, M.L. Tyndyk¹, M.A. Maydin¹, T.G. Grishacheva², R.M. Basina³, E.A. Gubareva¹, E.A. Plakhov¹, G.S. Kireeva¹, A.V. Panchenko¹

FSBI «N.N. Petrov National Medical Research Centre of Oncology» Ministry of Public Health of Russian Federation, Saint-Petersburg, Russia¹

68, Leningradskaya Street, 197758-Saint-Petersburg, Russia. E-mail: stepkaspb93@mail.ru¹

Pavlov First Saint Petersburg State Medical University, Saint-Petersburg, Russia²

6-8, L'va Tolstogo Street, 197022-Saint-Petersburg, Russia²

Saint-Petersburg State Pediatric Medical University, Saint-Petersburg, Russia³

2, Litovskaya Street, 194100-Saint-Petersburg, Russia³

Abstract

Background. Photodynamic Therapy is one of the treatment methods used in modern oncology. Evaluation of the efficacy *in vivo* of photosensitizers on tumor models is generally accepted, but the photodynamic therapy technique in mice is not without drawbacks. **The purpose of the study was** evaluation of the efficacy of photodynamic therapy in mice with Ehrlich tumor model after subcutaneous and intracutaneous injection of tumor cells. **Material and Methods.** The study was conducted on BALB/C mice of both sexes. Fotoditazin® and Radachlorin® were used as photosensitizers. For photoactivation, the Alod laser apparatus with a wavelength of 662 nm was used. **Results.** A comparison of photodynamic therapy with subcutaneous and intracutaneous localization of Ehrlich tumor was performed. It was shown that depending on the location and depth of inoculation of Ehrlich tumor, the pharmacokinetics (both the fluorescence intensity over time and the contrast ratio of the tumor/surrounding tissue) and pharmacodynamics (tumor growth inhibition, survival) of photosensitizers are significantly different. Higher contrast of the tumor/surrounding tissue is observed with intracutaneous localization of the tumor. **Conclusion.** A model with intracutaneous localization of Ehrlich tumor can be recommended for a primary assessment of efficacy; it allows the use of fewer animals in the experiment. When planning experiments to study photosensitizers and evaluating their results, the advantages and disadvantages of different methods for modeling tumors in mice should be taken into account.

Key words: photodynamic therapy, Ehrlich tumor, photosensitizer, model, Fotoditazin, Radachlorin, mice.

Введение

Фотодинамическая терапия (ФДТ) – один из активно развивающихся методов лечения в онкологии. В соответствии с существующими рекомендациями по оценке эффективности фотосенсибилизаторов *in vivo* используются модели перевиваемых опухолей у мышей и крыс различного гистогенеза [1]. Опухоль Эрлиха (ОЭ) является одним из самых распространенных штаммов опухолей, используемых в моделировании опухолевого роста на лабораторных животных, и рекомендована для оценки фотосенсибилизаторов наряду с эпидермоидной карциномой легкого Льюис (LLC), меланомой B16 (B16), саркомой 37 (S37), карциномой толстой кишки C26 и альвеолярным раком печени (PC-1). При исследовании варьируют дозу фотосенсибилизатора и интервалы времени между его введением и световым воздействием. В качестве критериев эффективности используются излеченность животных (50–100%), увеличение продолжительности жизни (от 50% и более), торможение роста опухоли в течение 14–20 дней (не менее 80%) [1]. Опухоль Эрлиха хорошо прививается мышам различных линий, обладает

высоким пролиферативным потенциалом, инвазивностью и способностью к метастазированию, не склонна к спонтанной регрессии у мышей различных линий [2]. Для стандартизации работы с животными рекомендуется инъекция опухолевых клеток на наружную поверхность бедра подкожно, сеанс ФДТ проводят на 6–7-й день после перевивки, когда размеры опухоли в диаметре достигают 0,4–0,6 см [1]. Несмотря на существующие критерии стандартизации при подкожной локализации опухоли, существует ряд недостатков, связанных с неравномерным распределением плотности мощности светового потока от поверхности опухоли к её глубоким зонам. Кроме этого, требуется большее число животных, чем необходимо для оценки, что связано с вариабельностью размеров, глубины прорастания и сроков формирования на месте инъекции опухолевых узлов. Подкожная локализация опухоли подразумевает пальпаторное определение границ опухолевого узла, имеет субъективный характер и при небольших размерах опухоли в 0,4–0,6 мм определенную степень ошибки определения. Для преодоления этих недостатков может быть использована инъекция опухолевых клеток

внутрикожно. В связи с этим нами проведено сравнительное исследование эффективности ФДТ у мышей на модели ОЭ при подкожной и внутрикожной инъекции опухолевых клеток.

Цель исследования – оценить эффективность фотодинамической терапии у мышей на модели опухоли Эрлиха при подкожной и внутрикожной инъекции опухолевых клеток.

Материал и методы

Исследование проведено на мышах обоего пола линии BALB/C. В течение эксперимента все животные находились в стандартных условиях содержания (12:12-часовой искусственный режим освещения, проточно-вытяжная вентиляция, t – 20–25 °С), получали комбинированный корм для лабораторных грызунов (ООО «Лабораторкорм») и питьевую воду *ad libitum*. Манипуляции с животными осуществлялись в соответствии с этическими принципами, установленными Европейской конвенцией по защите позвоночных животных, использующихся в экспериментальных и прочих научных целях (Страсбург, 1986 г.). Эвтаназия животных проводилась при достижении опухолию размера 2 см в наибольшем измерении, полной анорексии в течение 24 ч, признаках кахексии, слабости/невозможности получения доступа к корму и воде [3, 4], а также в конце эксперимента методом ингаляции CO₂. День эвтаназии принимали за день гибели.

Асцитный штамм ОЭ (коллекция ФГБУ «НМИЦ онкологии им. Н.Н. Петрова» МЗ РФ) размораживали и вводили внутрибрюшинно мышам, через 7 дней после введения асцитическую жидкость отбирали, вели контроль клеточности (в камере Горяева), готовили необходимое разведение в 0,9 % NaCl. За день до перевивки у мышей-реципиентов – депилировали участок кожи (кремом для депиляции). Вводили 5×10^5 клеток в объеме 0,2 мл при подкожной инъекции и 0,05 мл – при внутрикожной. Использовали инсулиновый шприц с иглой размером 29 G, срез иглы обращали к наружной поверхности кожи. Критерием, при котором мышь брали в эксперимент, считали достижение опухолью линейного размера 10 мм (с допустимым отклонением ± 10 %), что в среднем наступало при подкожной локализации через 7 дней, при внутрикожной – через 10 дней после инъекции опухолевых клеток. Такой размер опухоли был выбран для уменьшения погрешности, которая составила при измерениях разными лицами 10 %, а при меньших размерах опухоли – до 30 % (собственные данные).

День проведения ФДТ в группах был принят за нулевой. Время наблюдения за животными – 60 дней. Полученные данные оценивали по принятым показателям – излеченность животных (%), объем опухолевого узла (V, см³), торможение роста опухоли (T, %) и выживаемость [1].

В качестве фотосенсибилизаторов (ФС) были использованы Фотодитазин (ООО «Вета Гранд», Россия) и Радахлорин (ООО «РАДА-ФАРМА», Россия). Дозы фотосенсибилизаторов подбирали согласно общепринятому перерасчету с рекомендованной дозой у человека [5], по литературным данным [6–10] и результатам собственных предварительных экспериментов. Фотодитазин вводили внутривенно в дозах 20, 10 и 5 мг/кг за 2 и 4 ч до начала фотоактивации при подборе оптимальной дозы и в дозе 5 мг/кг за 4 ч до фотоактивации в основном эксперименте. Радахлорин вводили в дозе 10 мг/кг за 6 ч до начала фотоактивации внутривенно. До выполнения фотоактивации и на протяжении времени до полной деактивации ФС животные находились в затемненной комнате без доступа прямых солнечных лучей, чтобы исключить фотоповреждение.

Время до фотоактивации сильно различается у мышей [6–10], поэтому мы провели собственные исследования накопления ФС в тканях мышей. Для исследования накопления ФС была использована система неинвазивной визуализации флуоресценции – «Флуовизор» (ООО «Аткус», Россия). Длина волны возбуждения – 660 нм; регистрация флуоресценции в инфракрасном диапазоне длин волн. Оценку проводили через 2, 3, 4, 5, 6, 7, 8 и 24 ч после введения ФС.

Для фотоактивации проводили облучение лазером Алод (ООО «Алком медика», Россия) с длиной волны 662 нм. Лазерное излучение подводили световодом с линзой для наружного облучения (ООО «Полироник», Россия), которая формировала равномерное пятно в зоне воздействия диаметром от 10 до 20 мм в зависимости от размера опухоли. Мощность излучения составляла от 0,5 до 1,2 Вт, время – от 8 до 13 мин. Плотность энергии или доза энергии во всех экспериментах составила 300 Дж/см².

Статистическую обработку данных исследования выполняли с помощью программного обеспечения GraphPad Prism 7.0. Данные представляли в виде среднего значения и среднеарифметической ошибки. Для проверки гипотезы о нормальности распределения применяли критерий Шапиро–Уилка. Оценку различий в группах по количественным переменным проводили по *t*-критерию (Стьюдента). Анализ выживаемости проводили на основе процедуры Каплана–Мейера. При сравнении кривых выживаемости в группах применяли логранговый критерий. Все различия считали статистически значимыми при уровне значимости $p=0,05$.

Результаты

Проведена оценка оптимальной локализации опухоли на теле мыши и глубины её прививки (внутрикожно или подкожно). Внутрикожная инокуляция ОЭ в область спины оказалась неподходя-

Таблица 1/Table 1

Сравнение эффектов различных доз фотосенсибилизаторов и времени выполнения фотоактивации при разной локализации опухолей Эрлиха у мышей BALB/C
Comparison of the effects of different doses of photosensitizers and the time of photoactivation at different localization of Ehrlich tumor in BALB/C mice

Место перевивки, кол-во мышей/ Site of inoculation, number of mice	ФС (доза)/ Photosensitizer (dose)	Путь введения/ Way of introduction	Время до фотоактивации/ Time to photoactivation	Результат/ Result
Внутрикожно в правое бедро (n=5)/ Intracutaneous to the hip (n=5)	Фотодитазин (5 мг/кг)/ Fotoditazin (5 mg/kg)	Внутривенно/ IV	4 ч	Возможна оценка эффективности ФДТ/ Assessment of the efficacy of PDT is possible
Внутрикожно в области спины (n=6)/ Intracutaneous to the back (n=6)	Фотодитазин (20, 10, 5 мг/кг)/ Fotoditazin (20, 10, 5 mg/kg)	Внутривенно/ IV	2 ч	Гибель животных/ Assessment of the efficacy of PDT is possible ¹
Подкожно в область бедра (n=6)/ Subcutaneous to the hip (n=6)	Фотодитазин (5 мг/кг)/ Fotoditazin (5 mg/kg)	Внутривенно/ IV	4 ч	Возможна оценка эффективности ФДТ/ Assessment of the efficacy of PDT is possible
Подкожно в область живота (n=5)/ Subcutaneous to the abdomen (n=5)	Радахлорин (10 мг/кг)/ Radachlorin (10 mg/kg)	Внутрибрюшинно/ IP	6 ч	Гибель части животных, затруднена оценка ² / Decease of some animals, assessment is difficult ²
Подкожно в область бедра (n=8)/ Subcutaneous to the hip (n=8)	Радахлорин (10 мг/кг)/ Radachlorin (10 mg/kg)	Внутрибрюшинно/ IP	6 ч	Возможна оценка эффективности ФДТ/ Assessment of the efficacy of PDT is possible

Примечание: ¹ – эвтаназия в связи с двусторонним парезом задних конечностей, на вскрытии в печени выявлено крупное светлое пятно с четкой демаркационной линией; ² – макроскопически при аутопсии на правом нижнем крае печени обнаруживали крупное светлое пятно с четкими границами; рост ОЭ в данной локализации связан с прорастанием на грудную клетку, что затрудняет оценку размеров опухоли.

Note: ¹ – euthanasia due to bilateral hind limb paresis, an autopsy in the liver revealed a large bright spot with a clear demarcation line; ² – macroscopically, at autopsy, a large bright spot with clear margins was found on the lower right edge of the liver; the growth of Ehrlich in this localization is associated with spread on the chest, which makes it difficult to assess the size of the tumor.

Таблица 2/Table 2

Интенсивность флуоресценции Радахлорина в опухолевой ткани и контрастность по отношению к окружающим нормальным тканям во времени у самок и самцов мышей BALB/C с внутрикожной опухолью Эрлиха на бедре

Radachlorin fluorescence intensity in tumor tissue and contrast with respect to surrounding normal tissues over time in female and male BALB/C mice with intracutaneous Ehrlich tumor on the hip

Параметр/ Index	Пол/ Sex	Время после введения ФС, ч/Time after administration of photosensitizer, hours							
		2 ч	3 ч	4 ч	5 ч	6 ч	7 ч	8 ч	24 ч
Контрастность/ Contrast	Самки/ Female	1,35 ± 0,07	1,35 ± 0,17	1,72 ± 0,14	1,89 ± 0,06	1,92 ± 0,17	2,26 ± 0,05	2,45 ± 0,22	3,33 ± 0,13
	Самцы/ Male	1,34 ± 0,17	1,46 ± 0,28	1,76 ± 0,28	1,98 ± 0,27	2,12 ± 0,37	2,20 ± 0,38	2,44 ± 0,36	3,09 ± 0,33
	p*	0,97	0,68	0,87	0,71	0,59	0,87	0,98	0,47
Интенсивность, у.е./ Intensity, g.u.	Самки/ Female	**	**	4995 ± 529	5000 ± 353	4955 ± 354	5193 ± 628	4514 ± 600	3930 ± 359
	Самцы/ Male	**	**	4620 ± 925	5032 ± 733	4692 ± 908	4860 ± 939	4374 ± 83	3393 ± 642
	p*	**	**	0,68	0,96	0,76	0,72	0,73	0,42

Примечание: p* – статистическая значимость отличий локализации по критерию Стьюдента, ** – интенсивность флуоресценции была выше линейного предела определения.

Note: p* – statistical significance of localization differences by Student’s test, ** – fluorescence intensity was above the linear limit of determination.

Таблица 3/Table 3

Интенсивность флуоресценции Радахлорина в опухолевой ткани и контрастность по отношению к окружающим нормальным тканям во времени после внутривенного и внутрибрюшинного введения у самцов и самок с внутрикожной опухолью Эрлиха на бедре

Radachlorin fluorescence intensity in tumor tissue and contrast with respect to surrounding normal tissues in time after intravenous and intraperitoneal administration in males and females with intracutaneous Ehrlich tumor on the hip

Параметр/ Index	Путь введения/ Administration route	Время после введения ФС, ч/Time after administration of photosensitizer, hours							
		2 ч	3 ч	4 ч	5 ч	6 ч	7 ч	8 ч	24 ч
Контрастность/ Contrast	Внутривенно/ IV	1,36 ± 0,07	1,21 ± 0,04	1,87 ± 0,19	1,96 ± 0,04	1,72 ± 0,21	2,20 ± 0,02	2,60 ± 0,36	3,34 ± 0,24
	Внутрибрюшинно/ IP	1,34 ± 0,12	1,45 ± 0,22	1,69 ± 0,19	1,91 ± 0,18	2,09 ± 0,24	2,25 ± 0,24	2,39 ± 0,24	3,21 ± 0,23
	p*	0,87	0,13	0,51	0,66	0,28	0,76	0,66	0,69
Интенсивность, у.е./ Intensity, г.у.	Внутривенно/ IV	**	**	5343 ± 958	4806 ± 602	4880 ± 659	5318 ± 1244	5292 ± 645	4239 ± 542
	Внутрибрюшинно/ IP	**	**	4692 ± 588	5081 ± 481	4849 ± 597	4985 ± 602	4185 ± 166	3559 ± 440
	p*	**	**	0,62	0,73	0,97	0,83	0,33	0,41

Примечание: p* – статистическая значимость отличий локализации по критерию Стьюдента, ** – интенсивность флуоресценции была выше линейного предела определения.

Note: p* – statistical significance of localization differences by Student’s test, ** – fluorescence intensity was above the linear limit of determination.

Таблица 4/Table 4

Интенсивность флуоресценции Радахлорина в опухолевой ткани и контрастность по отношению к окружающим нормальным тканям во времени после его внутривенного введения при внутрикожной и подкожной локализации опухолей Эрлиха у мышей-самок и самцов на бедре

Radachlorin fluorescence intensity in tumor tissue and contrast with respect to surrounding normal tissues in time after intravenous administration in male and female mice grafted Ehrlich tumor with intracutaneous or subcutaneous localization on the hip

Параметр/ Index	Локализация/ Localization	Время после введения ФС, ч/Time after administration of photosensitizer, hours							
		2 ч	3 ч	4 ч	5 ч	6 ч	7 ч	8 ч	24 ч
Контрастность/ Contrast	Внутрикожная/ IC	1,35 ± 0,11	1,39 ± 0,20	1,73 ± 0,19	1,92 ± 0,16	2,00 ± 0,25	2,24 ± 0,21	2,44 ± 0,26	3,24 ± 0,22
	Подкожная/ SC	1,55 ± 0,25	1,33 ± 0,10	1,47 ± 0,29	1,59 ± 0,16	1,61 ± 0,12	1,58 ± 0,19	1,68 ± 0,23	1,34 ± 0,08
	p*	0,35	0,66	0,31	0,05	0,03	0,01	0,01	0,00
Интенсивность, у.е./ Intensity, г.у.	Внутрикожная/ IC	**	**	4854 ± 651	5012 ± 474	4857 ± 563	5068 ± 701	4462 ± 458	3729 ± 479
	Подкожная/ SC	**	**	5995 ± 958	5813 ± 241	4724 ± 466	4313 ± 422	4396 ± 288	1490 ± 278
	p*	**	**	0,20	0,02	0,77	0,13	0,83	0,00

Примечание: p* – статистическая значимость отличий локализации по критерию Стьюдента, ** – интенсивность флуоресценции была выше линейного предела определения.

Note: p* – statistical significance of localization differences by Student’s test, ** – fluorescence intensity was above the linear limit of determination.

щей для проведения ФДТ, так как в течение суток наблюдалось развитие осложнений в виде двустороннего пареза задних конечностей и животные были подвергнуты эвтаназии (табл. 1). При аутопсии макроскопически определялись синюшность в зоне проведения ФДТ, эрозия опухоли, со стороны подкожно-жировой клетчатки наблюдалась синюшная кайма вокруг опухоли. Подлежащие мышцы спины в зоне ФДТ были гиперемированы. Наблюдались выраженный отек стенки тонкой кишки почти на всем протяжении, плевральный серозный выпот и окраска легких серо-синюшного цвета. Подобные изменения свидетельствуют о неизбирательном поражении тканей и системной воспалительной реакции, которая развивалась вне зависимости от дозы фотосенсибилизатора. Локализация ОЭ в области живота также не лишена недостатков, связанных с повреждением внутренних органов (печени) животного при проведении ФДТ. При прогрессировании опухолевого роста происходит распространение опухоли в область грудной клетки, что затрудняет оценку ее размеров (табл. 1). Наиболее оптимальной была перевивка опухоли в зону бедра, что согласуется с рекомендациями [1].

Оценка накопления фотосенсибилизаторов в тканях

Проводили сравнение накопления Радахлорина у самцов и самок мышей с внутрикожной ОЭ (табл. 2). На основании проведенной оценки интенсивности флуоресценции и контрастности к

окружающей опухоль ткани выбрана точка 6 ч для проведения фотоактивации, так как в дальнейшем значительного увеличения степени контрастности не происходит, а интенсивность флуоресценции снижается. Половых отличий не выявлено.

Оптимальное время проведения фотоактивации в случае Фотодитазина составляет 4 ч, когда наблюдаются наивысшая контрастность и интенсивность флуоресценции (данные не приведены), что согласуется с эмпирическим подбором в предварительных опытах (табл. 1).

Оценка интенсивности флуоресценции ФС может быть применена для определения оптимального пути введения (табл. 3). При внутривенном и внутрибрюшинном путях введения Радахлорина оптимальное время для проведения фотоактивации составило 6 ч. Статистически значимых отличий по интенсивности флуоресценции Радахлорина в опухолевой ткани, контрастности по отношению к окружающим нормальным тканям при двух путях введения не выявлено. Таким образом, у мышей могут быть использованы оба пути введения данного фотосенсибилизатора.

Проведено сравнение степени контрастности между опухолевой и окружающими нормальными тканями при различной глубине локализации ОЭ на бедре (табл. 4). Контрастность опухолевой ткани к нормальной значимо больше при внутрикожной локализации опухоли, по сравнению с подкожной, а интенсивность накопления ФС в опухолевой ткани, напротив, значимо больше при подкожной локализации опухоли, максимум наблюдается

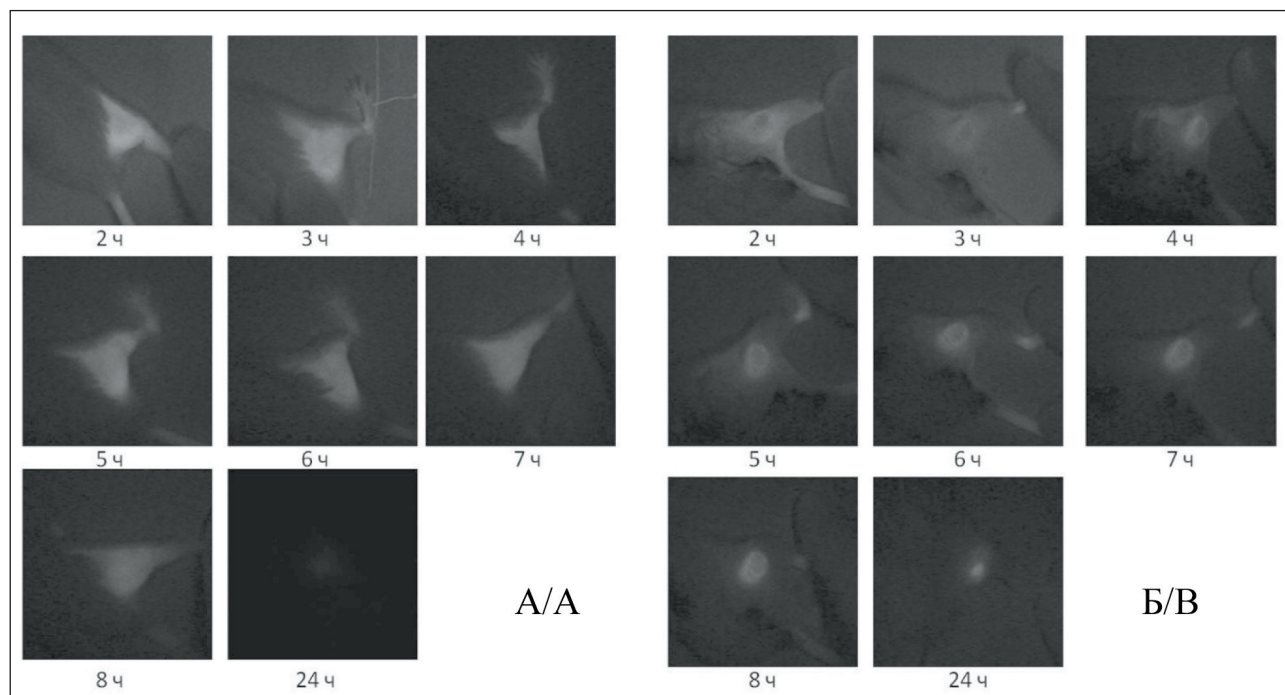


Рис. 1. Флуоресцентные изображения, полученные после внутривенного введения Радахлорина: А – при внутрикожной, Б – при подкожной локализации опухоли Эрлиха у мышей-самок на бедре

Fig. 1. Fluorescence images obtained after intravenous administration of Radachlorin: A – with intracutaneous, B – with subcutaneous localization of Ehrlich tumor in female mice on the hip

Таблица 5/ Table 5

Результаты проведения фотодинамической терапии ОЭ при подкожной прививке в зону бедра у мышей

The results of photodynamic therapy of an Ehrlich tumor with subcutaneous inoculation on the hip in mice

Группа/ Group	Параметр/ Index	Дни после воздействия/Days after impact											
		0	2	5	9	12	16	19	23	26	30	40	58
Контроль/ Control	V	0,33 ± 0,17	0,58 ± 0,33	0,77 ± 0,40	1,82 ± 1,03	1,90 ± 0,81	1,92 ± 0,93	2,37 ± 1,30	3,06 ± 1,69	5,40 ± 0,33			
	N	13	13	13	13	11	8	6	6	2			
ФДТ (Фотодитазин)/ PDT (Fotoditazin)	V	0,41 ± 0,24	0,64 ± 0,41	0,47 ± 0,54	1,37 ± 1,29	2,22 ± 1,34	2,92 ± 1,36	1,88 ± 1,67	1,88 ± 2,16				
	N	6	6	6	6	6	4	2	2				
	TPO	-22 %	-10 %	39 %	25 %	-17 %	-52 %	21 %	39 %				
ЛУЧИ/ Laser	V	0,36 ± 0,08	0,54 ± 0,18	0,59 ± 0,17	0,96 ± 0,31	1,63 ± 0,43	2,19 ± 0,50	3,49 ± 0,60	4,52 ± 0,70	6,00 ± 0,84			
	N	5	5	5	5	5	5	5	5	3			
	TPO	-7 %	8 %	23 %	47 %	14 %	-14 %	-47 %	-48 %	-11 %			
ФДТ (Радахлорин)/ PDT (Radachlorin)	V	0,30 ± 0,10	0,76 ± 0,23	0,60 ± 0,12	0,50 ± 0,04*	0,42 ± 0,11*	0,38 ± 0,10*	0,48 ± 0,30*	0,69 ± 0,53	0,66 ± 0,55*	0,70 ± 0,60	0,65 ± 0,42	0,59 ± 0,59
	N	8	8	8	8	8	8	8	8	7	7	5	2 (1)
	TPO	9 %	-30 %	22 %	72 %	78 %	80 %	80 %	78 %	88 %			

Примечание: V – объем опухоли (среднее ± стандартная ошибка среднего), см³; N – число живых мышей, в скобках, если указано, число животных без опухолей; TPO – торможение роста опухоли, %; * – различия статистически значимы по сравнению с контрольной группой (p<0,05).

Note: V – tumor volume (mean ± standard error of mean), cm³; N – number of alive mice, in brackets, if indicated, number of animals without tumors; TGI – tumor growth inhibition, %; * – values statistically significant (p<0.05) differ from the corresponding values in the Control group.

Таблица 6/ Table 6

Результаты проведения фотодинамической терапии ОЭ при внутрикожной прививке в зону бедра у мышей

The results of photodynamic therapy of an Ehrlich tumor with intracutaneous inoculation on the hip in mice

Группа/ Group	Параметр/ Index	Дни после воздействия/Days after impact											
		0	2	5	9	12	16	19	23	26	30	40	58
Контроль/ Control	V	0,20 ± 0,05	0,37 ± 0,08	0,54 ± 0,09	0,68 ± 0,15	1,18 ± 0,56	1,53 ± 0,54	1,64 ± 0,40	3,08 ± 0,89	2,55 ± 0,15			
	N	10	10	10	10	10	10	10	8	4			
ФДТ (Фотодитазин)/ PDT (Fotoditazin)	V	0,16 ± 0,03	0,27 ± 0,08	0,33 ± 0,07*	0,29 ± 0,17*	0,31 ± 0,37*	0,50 ± 0,75*	0,39 ± 0,62*	0,49 ± 0,81*	0,00 ± 0,00*	0,00 ± 0,00	0,00 ± 0,00	0,00 ± 0,00
	N	10	10	10	10	10	10	10(2)	10(8)	8(8)	8(8)	8(8)	8(8)
	TPO	20%	27%	39%	57%	74%	67%	76%	84%	100%			
ЛУЧИ/ Laser	V	0,16 ± 0,05	0,33 ± 0,11	0,37 ± 0,09*	0,47 ± 0,21	0,73 ± 0,50	1,14 ± 0,66	1,43 ± 0,57	2,35 ± 1,07	2,20 ± 0,89	0,53 ± 0,53	0	0
	N	10	10	10	10	10	10	10(1)	10(1)	7(1)	2(1)	(1)	(1)
	TPO	23%	10%	31%	30%	38%	26%	13%	23%	13%			
ФДТ (Радахлорин)/ PDT (Radachlorin)	V	0,15 ± 0,04	0,31 ± 0,08	0,44 ± 0,08	0,56 ± 0,13	1,16 ± 0,61	1,45 ± 0,50	1,52 ± 0,52	2,83 ± 0,83	2,44 ± 0,27			
	N	10	10	10	10	10	10	9	9	3			
	TPO	25%	16%	19%	17%	2%	5%	8%	8%	4%			

Примечание: V – объем опухоли (среднее ± стандартная ошибка среднего), см³; N – число живых мышей, в скобках, если указано, число животных без опухолей; TPO – торможение роста опухоли, %; * – различия статистически значимы по сравнению с контрольной группой (p<0,05).

Note: V – tumor volume (mean ± standard error of mean), cm³; N – number of alive mice, in brackets, if indicated, number of animals without tumors; TGI – tumor growth inhibition, %; * – values statistically significant (p<0.05) differ from the corresponding values in the Control group.

через 5 ч после введения Радахлорина. При внутрикожной локализации опухоли интенсивность флуоресценции уменьшается медленнее, через 24 ч после введения она превышает более чем в 2 раза интенсивность флуоресценции подкожной опухоли (рис. 1). Таким образом, внутрикожная локализация опухоли обладает преимуществом в степени контрастности, что позволяет более избирательно воздействовать на опухоль.

Различия в накоплении фотосенсибилизаторов при подкожной и внутрикожной опухоли могут быть связаны с особенностями кровоснабжения. При гистологическом исследовании асцитный штамм, растущий внутрикожно, имеет солидное строение. Состоит из низкодифференцированных крупных полиморфных клеток с высокой степенью ядерной атипии, обладающих высокой митотической активностью. Площадь спонтанного некроза внутрикожной опухоли на 10-е сут после перевивки составляет $13,6 \pm 7,0$ %, что значительно меньше, чем при подкожной ОЭ ($30 \pm 8,0$ %, $p < 0,05$). В меньшей степени развита сосудистая сеть опухоли по сравнению с подкожной локализацией, что может быть преимуществом для оценки фотосенсибилизаторов и препаратов, механизм действия которых, не связан с сосудистым компонентом.

Существенным параметром, влияющим на количество используемых мышей в опыте, является вариация размеров опухоли и глубины прорастания в окружающие ткани. Так, при подкожной инъекции клеток ОЭ ко времени начала эксперимента вариация размеров опухоли достигает 60 %, а при подкожном – 38 %, что приводит к использованию дополнительных животных, которые будут «выбракованы» по критерию размера опухоли. По нашей оценке, количество выбраковываемых мышей при внутрикожной локализации опухоли около 5 %, а при подкожной – 25 %. Данное обстоятельство следует учитывать при выборе модели, соответствующей этическим принципам «трех R» (Replacement, Refinement, Reduction) [11].

Однако внутрикожная локализация опухоли при проведении ФДТ не лишена недостатков. Уже через сутки образуется плотный струп в месте воздействия, разрешающийся только к 16-м сут, что затрудняет оценку размеров регрессирующей/прогрессирующей опухоли.

Приведены результаты экспериментов с подкожной и внутрикожной локализацией ОЭ, которые позволяют провести сравнение использованных моделей (табл. 5, 6). Получены значительные различия при использовании Фотодитазина и Радахлорина при подкожной локализации ОЭ. ФДТ с Фотодитазином не оказала статистически значимого влияния по сравнению с контрольной

группой по таким параметрам, как выживаемость и ТРО (табл. 5). Применение фотосенсибилизатора 2-го поколения Радахлорина оказало более выраженный эффект на выживаемость животных, а излеченность животных достигла 13 %. При изменении способа прививки ОЭ с подкожного на внутрикожный эффективность ФДТ с Фотодитазином значительно возросла, излеченность животных достигла 80 % (табл. 6).

Проведение ФДТ при подкожной локализации опухоли в зоне бедра не лишено недостатков, связанных с течением раневого процесса. Так, у животных, излеченных от опухоли, наблюдались самоампутация конечности, тугоподвижность задней конечности, атрофия мышц бедра, что в ряде случаев требует выполнения эвтаназии животных по гуманным соображениям и, соответственно, ведет к потере информации об эффективности тестируемого фотосенсибилизатора.

Заключение

Оценка эффективности ФДТ с фотосенсибилизаторами может проводиться у мышей. При планировании экспериментов в зависимости от цели исследования следует учитывать ряд особенностей. Наилучшей локализацией опухоли у мышей следует считать область бедра, что хорошо согласуется с существующими рекомендациями [1]. Глубина прививки опухоли влияет на интенсивность флуоресценции ФС во времени и степени контрастности опухолевой и нормальной окружающей опухоль ткани, а, следовательно, влияет на выбор времени для проведения фотоактивации и на эффективность ФС. Для первичной оценки эффективности может быть рекомендована внутрикожная инъекция опухолевых клеток, а для сравнительной оценки с существующими ФС – подкожная. Оба метода не лишены ряда недостатков. Подкожная инъекция опухолевых клеток приводит к большей вариабельности формирующихся к определенному сроку опухолевых узлов по размеру и глубине прорастания, что требует отбора животных для эксперимента, т.е. ведет к потере части животных.

Для соблюдения принципов гуманного использования животных в экспериментах рассмотренные в статье особенности разных способов моделирования опухоли у мышей должны учитываться при планировании экспериментов по оценке эффективности новых фотосенсибилизаторов. Локализация опухоли при использовании перевиваемых моделей у мышей для оценки эффективности ФДТ оказывает влияние на фармакодинамику и фармакокинетику изучаемого фотосенсибилизатора и должна учитываться при оценке результатов.

ЛИТЕРАТУРА/REFERENCES

1. Миронов А.Н., Бунатян Н.Д., Васильев А.Н., Верстакова О.Л., Журавлева М.В., Лепакхин В.К., Коробов Н.В., Меркулов В.А., Орехов С.Н., Сакаева И.В., Утешев Д.Б., Яворский А.Н. Руководство по прове-

дению доклинических исследований лекарственных средств. Часть первая. М., 2012. 944 с. [Mironov A.N., Bunatyan N.D., Vasil'ev A.N., Verstakova O.L., Zhuravleva M.V., Lepakhin V.K., Korobov N.V., Merkulov V.A., Orekhov S.N., Sakaeva I.V., Uteshev D.B., Yavorskii A.N. Guide-

lines for preclinical studies of drugs. Part one. Moscow, 2012. 944 p. (in Russian)].

2. Вершинина С.Ф., Стуков А.Н. Экспериментальные опухоли: Практическое руководство. СПб., 2008. 68 с. [Verzhinina S.F., Stukov A.N. Experimental tumors: A practical guide. St. Petersburg, 2008. 68 p. (in Russian)].

3. Herrmann K., Flecknell P. The application of humane endpoints and humane killing methods in animal research proposals: A retrospective review. *Altern Lab Anim.* 2018 Dec; 46(6): 317–333. doi: 10.1177/026119291804600606.

4. Workman P., Aboagye E.O., Balkwill F., Balmain A., Bruder G., Chaplin D.J., Double J.A., Everitt J., Farningham D.A., Glennie M.J., Kelland L.R., Robinson V., Stratford I.J., Tozer G.M., Watson S., Wedge S.R., Eccles S.A.; Committee of the National Cancer Research Institute. Guidelines for the welfare and use of animals in cancer research. *Br J Cancer.* 2010 May 25; 102(11): 1555–77. doi: 10.1038/sj.bjc.6605642.

5. Nair A.B., Jacob S. A simple practice guide for dose conversion between animals and human. *J Basic Clin Pharm.* 2016 Mar; 7(2): 27–31. doi: 10.4103/0976-0105.177703.

6. Иен Ч.Т.Х., Поздеев В.И., Меерович Г.А., Каршиева С.Ш., Борисова Л.М., Орлова О.Л., Оборотова Н.А. Липосомальная лекарственная форма фотодитазина. Российский биотерапевтический журнал. 2010; 9(2): 105–7. [Tran Thi Hai Yen, Pozdeev V.I., Meerovich G.A., Karshieva S.Sh., Borisova L.M., Orlova O.L., Polozkova A.P., Ramenskaya G.V., Oborotova N.A. Chlorin derivatives in cancer photodynamic

therapy. *Russian Journal of Biotherapy.* 2010; 9(2): 105–7. (in Russian)].

7. Gavrina A.I., Shirmanova M.V., Aksenova N.A., Yuzhakova D.V., Snopova L.B., Solovieva A.B., Timashev P.S., Dudenkova V.V., Zagaynova E.V. Photodynamic therapy of mouse tumor model using chlorin e6-polyvinyl alcohol complex. *J Photochem Photobiol.* 2018; 178: 614–22. doi: 10.1016/j.jphotobiol.2017.12.016.

8. Mun S.T., Bae D.H., Ahn W.S. Epigallocatechin gallate with photodynamic therapy enhances anti-tumor effects in vivo and in vitro. *Photodiagnosis Photodyn Ther.* 2014 Jun; 11(2): 141–7. doi: 10.1016/j.pdpdt.2014.03.003.

9. Kim Y.W., Bae S.M., Liu H.B., Kim I.W., Chun H.J., Ahn W.S. Selenium enhances the efficacy of Radachlorin mediated-photodynamic therapy in TC-1 tumor development. *Oncol Rep.* 2012 Aug; 28(2): 576–84. doi: 10.3892/or.2012.1820.

10. Ono B.A., Pires L., Nogueira M.S., Kurachi C., Pratavieira S. Subcellular localization and photodynamic activity of Photodithazine (glucosamine salt of chlorin e6) in murine melanoma B16-F10: an in vitro and in vivo study. *Proc. SPIE 10476, Optical Methods for Tumor Treatment and Detection: Mechanisms and Techniques in Photodynamic Therapy XXVII.* International Society for Optics and Photonics, 2018; 10476: 1047616.

11. Franco N.H., Sandøe P., Olsson I.A.S. Researchers' attitudes to the 3Rs-An upturned hierarchy? *PLoS One.* 2018 Aug 15; 13(8): e0200895. doi: 10.1371/journal.pone.0200895.

Поступила/Received 06.03.2020
Принята в печать/Accepted 13.05.2020

СВЕДЕНИЯ ОБ АВТОРАХ

Круглов Степан Сергеевич, научный сотрудник научной лаборатории канцерогенеза и старения, ФГБУ «НМИЦ онкологии им. Н.Н. Петрова» Минздрава России (г. Санкт-Петербург, Россия). SPIN-код: 6856-4572. Researcher ID (WOS): AAE-7628-2020. ORCID: 0000-0003-1214-4637.

Гельфонд Марк Львович, доктор медицинских наук, старший научный сотрудник научного отделения торакальной онкологии, ФГБУ «НМИЦ онкологии им. Н.Н. Петрова» Минздрава России (г. Санкт-Петербург, Россия). ORCID: 0000-0001-8697-6175.

Тындык Маргарита Леонидовна, кандидат биологических наук, старший научный сотрудник научной лаборатории канцерогенеза и старения, ФГБУ «НМИЦ онкологии им. Н.Н. Петрова» Минздрава России (г. Санкт-Петербург, Россия). SPIN-код: 6349-0014. Author ID (Scopus): 6602634277. ORCID: 0000-0002-4755-9317.

Майдин Михаил Александрович, научный сотрудник научной лаборатории канцерогенеза и старения, ФГБУ «НМИЦ онкологии им. Н.Н. Петрова» Минздрава России (г. Санкт-Петербург, Россия). Author ID (Scopus): 56184141100. SPIN-код: 6211-0035.

Гришачева Татьяна Георгиевна, младший научный сотрудник Центра лазерной медицины, Первый Санкт-Петербургский государственный медицинский университет им. акад. И.П. Павлова (г. Санкт-Петербург, Россия). SPIN-код: 4170-4253. Author ID (Scopus): 57203639384. ORCID: 0000-0002-9515-914X.

Басина Раиса Михайловна, студент, ФГБОУ ВО «Санкт-Петербургский государственный педиатрический медицинский университет» Минздрава России (г. Санкт-Петербург, Россия). ORCID: 0000-0002-2496-6139.

Губарева Екатерина Александровна, научный сотрудник лаборатории канцерогенеза и старения, ФГБУ «НМИЦ онкологии им. Н.Н. Петрова» Минздрава России (г. Санкт-Петербург, Россия). SPIN-код: 5556-8242.

Плахов Евгений Александрович, научный сотрудник лаборатории канцерогенеза и старения, ФГБУ «НМИЦ онкологии им. Н.Н. Петрова» Минздрава России (г. Санкт-Петербург, Россия). SPIN-код: 9455-2660.

Киреева Галина Сергеевна, кандидат биологических наук, старший научный сотрудник лаборатории канцерогенеза и старения ФГБУ «НМИЦ онкологии им. Н.Н. Петрова» Минздрава России (г. Санкт-Петербург, Россия). SPIN-код: 5643-6973. Author ID (Scopus): 56184283000. ORCID: 0000-0002-4732-5895.

Панченко Андрей Владимирович, кандидат медицинских наук, заведующий научной лабораторией канцерогенеза и старения, ФГБУ «НМИЦ онкологии им. Н.Н. Петрова» Минздрава России (г. Санкт-Петербург, Россия). SPIN-код: 4741-1855. Author ID (Scopus): 51964396400. ORCID: 0000-0002-5346-7646.

ВКЛАД АВТОРОВ

Круглов Степан Сергеевич: разработка концепции и планирование научной работы, выполнение экспериментальной части исследования, анализ материалов исследования, составление черновика и оформление окончательного варианта статьи, утверждение публикуемой версии рукописи.

Гельфонд Марк Львович: планирование научной работы, критический пересмотр, анализ научной работы, окончательное утверждение публикуемой версии рукописи.

Тындык Маргарита Леонидовна: проведение экспериментальной части исследования, анализ материалов исследования, составление черновика рукописи, окончательное утверждение публикуемой версии рукописи.

Майдин Михаил Александрович: проведение экспериментальной части исследования, анализ материалов исследования, составление черновика рукописи, окончательное утверждение публикуемой версии рукописи.

Гришачева Татьяна Георгиевна: планирование научной работы, анализ материалов исследования, критический пересмотр научной работы, окончательное утверждение публикуемой версии рукописи.

Басина Раиса Михайловна: проведение экспериментальной части исследования, составление черновика рукописи, окончательное утверждение публикуемой версии рукописи.

Губарева Екатерина Александровна: проведение экспериментальной части исследования, анализ материалов исследования, составление черновика рукописи, окончательное утверждение публикуемой версии рукописи.

Плахов Евгений Александрович: проведение экспериментальной части исследования, составление черновика рукописи, окончательное утверждение публикуемой версии рукописи.

Киреева Галина Сергеевна: разработка концепции научной работы, планирование научной работы, проведение экспериментальной части исследования, анализ материалов исследования, оформление окончательного варианта статьи, утверждение публикуемой версии рукописи.

Панченко Андрей Владимирович: разработка концепции научной работы, проведение экспериментальной части исследования, анализ материалов исследования, составление черновика рукописи, окончательное утверждение публикуемой версии рукописи.

Финансирование

Исследование выполнено за счет гранта Российского фонда фундаментальных исследований (проект № 18-315-00224).

Конфликт интересов

Авторы заявляют об отсутствии конфликта интересов.

ABOUT THE AUTHOR

Stepan S. Kruglov, Researcher, Laboratory for Carcinogenesis and Aging, FSBI «N.N. Petrov National Medical Research Centre of Oncology» Ministry of Public Health of RF (St. Petersburg, Russia). E-mail: stepkaspb93@mail.ru. Researcher ID (WOS): AAE-7628-2020. ORCID: 0000-0003-1214-4637.

Mark L. Gelfond, MD, DSc, Senior Researcher, Department of Thoracic Oncology, FSBI «N.N. Petrov National Medical Research Centre of Oncology» Ministry of Public Health of RF (St. Petersburg, Russia). ORCID: 0000-0001-8697-6175.

Margarita L. Tyndyk, PhD, Senior Researcher, Laboratory for Carcinogenesis and Aging, FSBI «N.N. Petrov National Medical Research Centre of Oncology» Ministry of Public Health of RF (St. Petersburg, Russia). Author ID (Scopus): 6602634277. ORCID: 0000-0002-4755-9317.

Mikhail A. Maydin, Researcher, Laboratory for Carcinogenesis and Aging, FSBI «N.N. Petrov National Medical Research Centre of Oncology» Ministry of Public Health of RF (St. Petersburg, Russia). Author ID (Scopus): 56184141100.

Tatyana G. Grishacheva, Researcher, Laser Center, Pavlov First Saint Petersburg State Medical University (St. Petersburg, Russia). Author ID (Scopus): 57203639384. ORCID: 0000-0002-9515-914X.

Raisa M. Basina, student, St. Petersburg State Pediatric Medical University of the Ministry of Healthcare of Russia (St. Petersburg, Russia). ORCID: 0000-0002-2496-6139.

Ekaterina A. Gubareva, Researcher, Laboratory for Carcinogenesis and Aging, FSBI «N.N. Petrov NMRC of Oncology» of Ministry of Healthcare of Russia (St. Petersburg, Russia).

Evgeny A. Plakhov, Researcher, Laboratory for Carcinogenesis and Aging, FSBI «N.N. Petrov National Medical Research Centre of Oncology» Ministry of Public Health of RF (St. Petersburg, Russia).

Galina S. Kireeva, PhD, Senior Researcher, Laboratory for Carcinogenesis and Aging, FSBI «N.N. Petrov National Medical Research Centre of Oncology» Ministry of Public Health of RF (St. Petersburg, Russia). Author ID (Scopus): 56184283000. ORCID: 0000-0002-4732-5895.

Andrey V. Panchenko, PhD, Head of the Laboratory for Carcinogenesis and Aging, FSBI «N.N. Petrov National Medical Research Centre of Oncology» Ministry of Public Health of RF (St. Petersburg, Russia). Author ID (Scopus): 51964396400. ORCID: 0000-0002-5346-7646.

AUTHOR CONTRIBUTION

Stepan S. Kruglov: study concept development and research planning, participation in the experimental part of the study, data analysis, draft and final manuscript preparation, approval of the final version of the manuscript.

Mark L. Gelfond: research planning, critical review and analysis of the scientific work, approval of the final version of the manuscript.

Margarita L. Tyndyk: participation in the experimental part of the study, data analysis, draft manuscript preparation, approval of the final version of the manuscript.

Mikhail A. Maydin: participation in the experimental part of the study, data analysis, draft manuscript preparation, approval of the final version of the manuscript.

Tatyana G. Grishacheva: research planning, data analysis and critical review, approval of the final version of the manuscript.

Raisa M. Basina: participation in the experimental part of the study, draft manuscript preparation, approval of the final version of the manuscript.

Ekaterina A. Gubareva: participation in the experimental part of the study, data analysis, draft manuscript preparation, approval of the final version of the manuscript.

Evgeny A. Plakhov: participation in the experimental part of the study, draft manuscript preparation, approval of the final version of the manuscript.

Galina S. Kireeva: study concept development and research planning, participation in the experimental part of the study, data analysis, final manuscript preparation, approval of the final version of the manuscript.

Andrey V. Panchenko: study concept development, participation in the experimental part of the study, data analysis, draft manuscript preparation, approval of the final version of the manuscript.

Funding

The study was supported by a grant from the Russian Foundation for Basic Research (project No. 18-315-00224).

Conflict of interests

The authors declare that they have no conflict of interest.