

Опыт применения индивидуально изготовленного имплантата у пациента с повреждением тазового кольца

Э.И. Солод^{1,2}, А.Ф. Лазарев², Р.А. Петровский¹, М.А. Абдулхабирова¹, Я.М. Алсмади¹

¹ ФГАОУ ВО «Российский университет дружбы народов», Москва, Россия

² ФГБУ «Национальный медицинский исследовательский центр травматологии и ортопедии им. Н.Н. Приорова» Минздрава России, Москва, Россия

Реферат

Актуальность. Развитие технологий 3D-печати позволяет изготавливать индивидуальные имплантаты для лечения пациентов с заболеваниями и последствиями повреждений опорно-двигательной системы. Однако использование аддитивных технологий у пациентов с политравмой в остром периоде ограничено. **Цель исследования** — продемонстрировать возможность применения индивидуальных имплантатов для окончательной фиксации переднего отдела тазового кольца у пациента с политравмой. **Клиническое наблюдение.** Пациент 22 лет поступил на лечение после получения кататравмы в результате падения с 5-го этажа. Лечение по протоколу ATLS. Диагноз: политравма; закрытая травма грудной клетки, таза, конечностей; перелом II–V ребер слева; перелом костей таза АО/ОТА: 61–С1.3а; перелом обеих костей левой голени АО/ ОТА: 42–В3b; шок 2 ст. В экстренном порядке выполнена фиксация костей таза и левой голени в аппарате внешней фиксации. Методом 3D-печати изготовлен индивидуальный имплантат для фиксации лонной кости. На 8-е сутки выполнена окончательная фиксация костей таза и левой голени. Пациент активизирован в 1-е сут. после операции. Ранний послеоперационный период протекал без осложнений. Функциональный результат по шкале Majeed путем дистанционного заполнения опросника через 6 мес. — 84 балла. **Заключение.** Использование индивидуально изготовленных имплантатов позволяет успешно выполнять фиксацию переднего отдела тазового кольца. Применение технологий 3D-печати при остеосинтезе переломов костей таза является перспективным, но требует дальнейшего изучения.

Ключевые слова: политравма, перелом костей таза, аддитивные технологии.

doi: 10.21823/2311-2905-2020-26-2-91-97

Treatment of Pelvic Ring Injury with 3D Printed Patient-Specific Implant: Case Report

E.I. Solod^{1,2}, A.F. Lazarev², R.A. Petrovskiy¹, M.A. Abdulkhabirov¹, Y.M. Alsmadi¹

¹ RUDN University, Moscow, Russian Federation

² Priorov National Medical Research Center of Traumatology and Orthopaedics, Moscow, Russian Federation

Abstract

Rationale. The development of 3D printing technology allows the manufacture of individual implants to treat the patients with diseases and consequences of musculoskeletal system injuries. However, the use of additive technologies in the patients with multiple trauma in the acute period is limited. The purpose of study was to demonstrate the possibility of using individual implants for the definitive fixation of the anterior pelvic ring in a patient with multiple trauma. **Patient concerns.** A 22-year-old patient was admitted after an injury as a result of a fall from the 5th floor. The treatment was carried out in accordance with the ATLS protocol. Diagnosis: multiple

Солод Э.И., Лазарев А.Ф., Петровский Р.А., Абдулхабирова М.А., Алсмади Я.М. Опыт применения индивидуально изготовленного имплантата у пациента с повреждением тазового кольца. *Травматология и ортопедия России*. 2020;26(2):91-97. doi: 10.21823/2311-2905-2020-26-2-91-97.

Cite as: Solod E.I., Lazarev A.F., Petrovskiy R.A., Abdulkhabirov M.A., Alsmadi Y.M. [Treatment of Pelvic Ring Injury with 3D Printed Patient-Specific Implant: Case Report]. *Травматология и ортопедия России* [Traumatology and Orthopedics of Russia]. 2020;26(2):91-97. (In Russian). doi: 10.21823/2311-2905-2020-26-2-91-97.

Петровский Роман Александрович / Roman A. Petrovskiy; e-mail: petrovskytravma@gmail.com

Рукопись поступила/Received: 23.03.2020. Принята в печать/Accepted for publication: 05.05.2020.

trauma; closed chest, pelvis and limbs injuries; fracture of the left 2nd to 5th ribs; pelvic bones fracture AO/OTA: 61-C1.3a; fracture of both bones of the left lower leg AO/OTA: 42-B3b; 2nd degree shock. **Interventions.** An emergency external fixation of the pelvis and lower leg bones was performed. An individual implant for pubic bone fixation was made using 3D printing. On the 8th day, the definitive fixation of the pelvic and left lower leg bones was performed. The patient is activated on the 1st day after the surgery. **Outcomes.** The early postoperative period was uneventful. The functional result on the Majeed scale in 6 months by remote filling out the questionnaire was 84 points. **Lessons.** The custom-made implants make it possible the successful fixation of the anterior pelvic ring. The use of 3D printing technologies for the osteosynthesis of pelvic fractures is promising, although requires further study.

Keywords: multiple trauma, pelvic bones fracture, external fixation of the pelvis, additive technologies.

Введение

Современные методы 3D-визуализации, такие как КТ и МРТ, позволяют провести детализированную реконструкцию анатомии пациента. Ch. Hall, основатель 3D-печати, в 1984 г. разработал метод лазерной стереолитографии, позволяющий переводить цифровые изображения в физические объекты [1]. В настоящее время технологии 3D-печати в травматологии и ортопедии бурно развиваются [2]. Возможно изготовление как пластиковых моделей костей с целью предоперационного планирования, так и индивидуальных металлических имплантатов из титанового или хром-молибденового порошка [3]. Предложены алгоритмы действий для производства индивидуальных имплантатов и различных инструментов с помощью 3D-печати [4]. Аддитивные технологии широко применяются и в области протезирования суставов [5]. Преимуществами индивидуально изготовленных ножек для эндопротезов тазобедренных суставов являются лучшая первичная стабильность, плотное прилегание в костномозговом канале, снижение микроподвижности и возможность формирования поверхности с разной пористостью для усиления остеоинтеграции [6]. Прочность фиксации и биоинтеграция окружающих тканей при использовании высокопористых титановых имплантатов, изготовленных с помощью аддитивных технологий, выше, чем при эндопротезировании имплантатами со стандартной пористостью у пациентов с наличием костных дефектов [7]. Аддитивные технологии позволяют также облегчить протезирование голеностопного и коленного суставов [8, 9]. Отечественные публикации, связанные с аддитивными технологиями в травматологии и ортопедии, в основном посвящены проблемам эндопротезирования суставов и лечению деформаций позвоночника [10, 11, 12]. Необходимость оперативного вмешательства в сжатые сроки затрудняет использование аддитивных технологий у пациентов с острой травмой. Нами представлен клинический случай применения индивидуально изготовленного имплантата методом 3D-печати у пациента с политравмой.

Цель — продемонстрировать возможность применения индивидуальных имплантатов для окончательной фиксации переднего отдела тазового кольца у пациента с политравмой.

Клинический случай

Мужчина 22 лет, кататравму получил в результате падения с 5-го этажа 04.12.2019. Госпитализирован бригадой СМП. Начато лечение по протоколу ATLS [13]. При поступлении АД — 90/70 мм рт. ст.; PS — 115 уд./мин., ЧДД — 24 в мин. В реанимационном зале пациент осмотрен мультидисциплинарной бригадой, инициирована инфузионная терапия, выполнен забор материала для лабораторного исследования. Выполнена рентгенография костей таза, грудной клетки, черепа и левой голени. УЗИ по EFAST протоколу [14]. Установлен диагноз: политравма; закрытая травма грудной клетки, таза, конечностей; перелом II–V ребер слева; перелом костей таза тип 61-C1 по классификации АО/ОТА; перелом обеих костей левой голени по классификации 42-B3b АО/ОТА; шок 2-й ст. ISS — 29 баллов [15, 16]. На основании показателей гемодинамики, уровня лактата 2,42 ммоль/л и наличия перелома таза типа C1 состояние пациента оценено как пограничное по шкале Pape-Krettek [17]. Наложена С-рама на заднее тазовое полукольцо и выполнена фиксация костей левой голени в стержневом АВФ (рис. 1).

При повторном осмотре состояние пациента оценено как стабильное, после чего выполнено панКТ (компьютерная томография всего тела) с контрастированием. Артериальное внутритазовое и внутрибрюшное кровотечение исключено. Выявлена свободная жидкость в брюшной полости. Уточнен характер повреждения тазового кольца: перелом крестца слева по классификации Denis 2 и перелом лонной кости слева по классификации классификации Nakatani III; АО/ОТА 61-C1.3a [18, 19] (рис. 2). В экстренном порядке выполнена диагностическая лапароскопия, в результате которой признаков активного кровотечения и повреждения органов не выявлено.

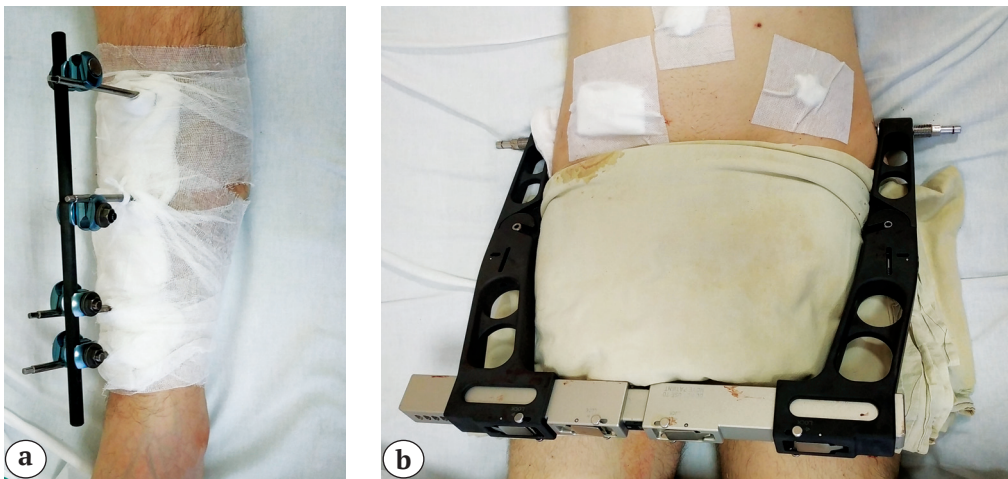


Рис. 1. Фиксация костей левой голени АВФ (а); фиксация заднего отдела тазового кольца С-рамой (b)

Fig. 1. External fixation of the left lower leg bones (a); fixation of the posterior part of the pelvic ring with C-frame (b)

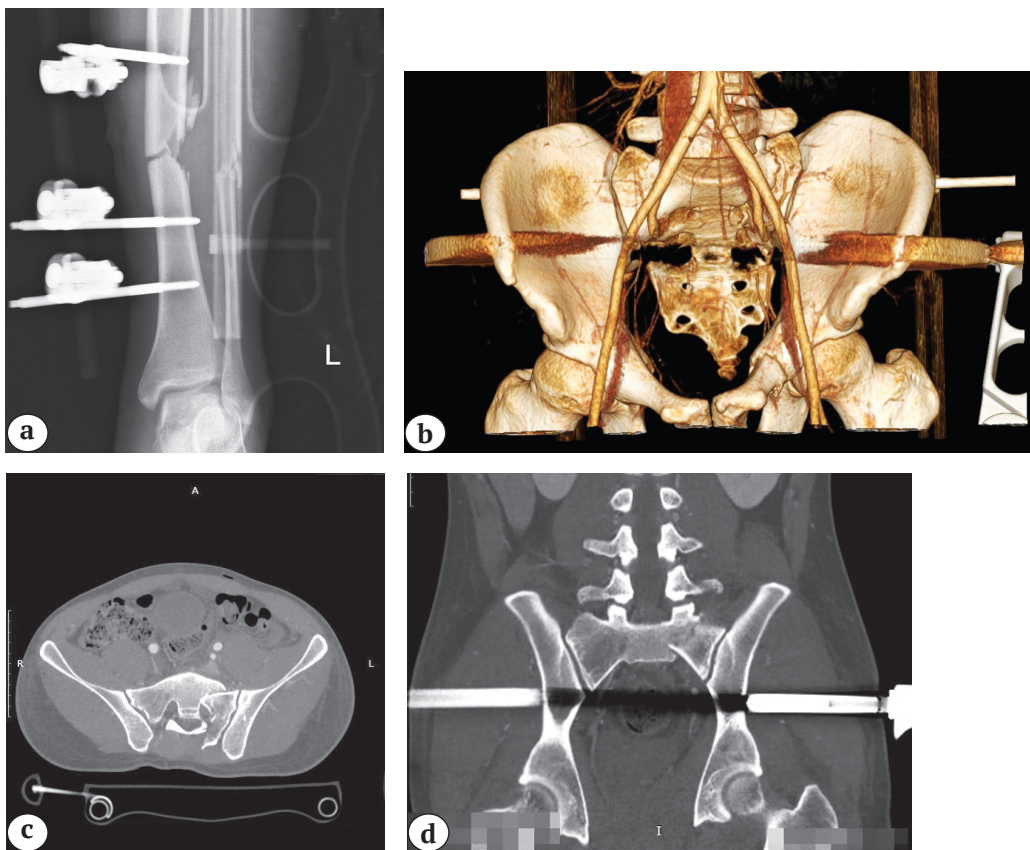


Рис. 2. Инструментальная визуализация переломов таза и левой голени: а – рентгенограмма костей левой голени – фиксация в АВФ; б – КТ таза с контрастированием, 3D-реконструкция, фиксация С-рамой; в – КТ таза, аксиальная проекция; д – КТ таза, коронарная проекция

Fig. 2. Visualization of the pelvis and left lower leg fractures: а – X-ray of the bones of the left lower leg external fixation; б – CT scan of the pelvis with contrast, 3D reconstruction, fixation with a C-frame; в – CT scan of the pelvis, axial plane; д – CT of the pelvis, coronal plane

Пациент госпитализирован в ОРИТ. На 2-е сут. после поступления выявлен пневмоторакс слева, выполнено дренирование плевральной полости слева по Бюлау. На 3-и сут. после выполнения рентгенологического контроля органов грудной клетки дренаж удален. Учитывая риск развития синдрома системного воспалительного ответа, принято решение о выполнении окончательной фиксации в период «окна возможностей». Во время предоперационного планирования принято решение о выполнении малоинвазивной фиксации как заднего, так и переднего отделов тазового кольца. Передняя фиксация необходима для достижения максимальной стабильности тазового кольца и равномерного распределения нагрузки, что позволяет безопасно и безболезненно проводить раннюю активизацию пациентов [20, 21]. Учитывая известные технические трудности фиксации

переломов лонной кости по классификации Nakatani III, была выполнена 3D-реконструкция нормальной анатомии тазового кольца и спроектирована STL-модель стержня для фиксации лонной кости. Выполнены наложение имплантата на модель тазовой кости и проверка геометрии имплантата (рис. 3).

После проведения механических расчетов методом 3D-печати по технологии прямого лазерного спекания металлов DMLS (Direct Metal Laser Sintering) из сплава EOS Titanium Ti64ELI изготовлен стержень для фиксации лонной кости пациента (рис. 4).

На 8-е сут. после травмы в один этап выполнены фиксация боковой массы крестца каноюлированным винтом, остеосинтез лонной кости слева штифтом с блокированием и интрамедуллярный остеосинтез левой большеберцовой кости штифтом с блокированием (рис. 5).

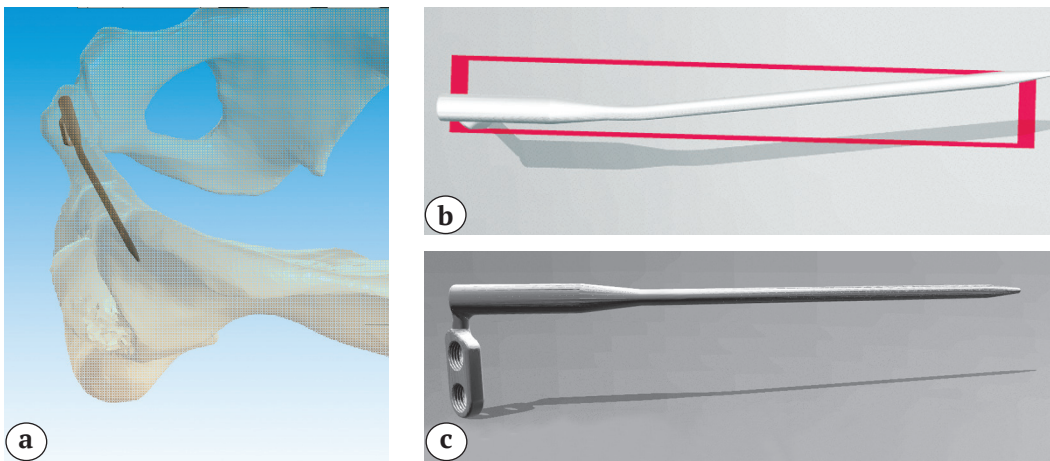


Рис. 3. 3D-модель имплантата:

a — восстановленная анатомия костей таза и установленный стержень;
b — STL-модель стержня, вид сверху; c — STL-модель стержня, вид спереди

Fig. 3. 3D model of the implant:

a — restored anatomy of the pelvic bones and the inserted nail;
b — STL-model of the nail, top view; c — STL model of the nail, front view




Рис. 4. Изготовленный стержень: a — вид спереди; b — вид сверху

Fig. 4. The customized nail: a — front view; b — top view

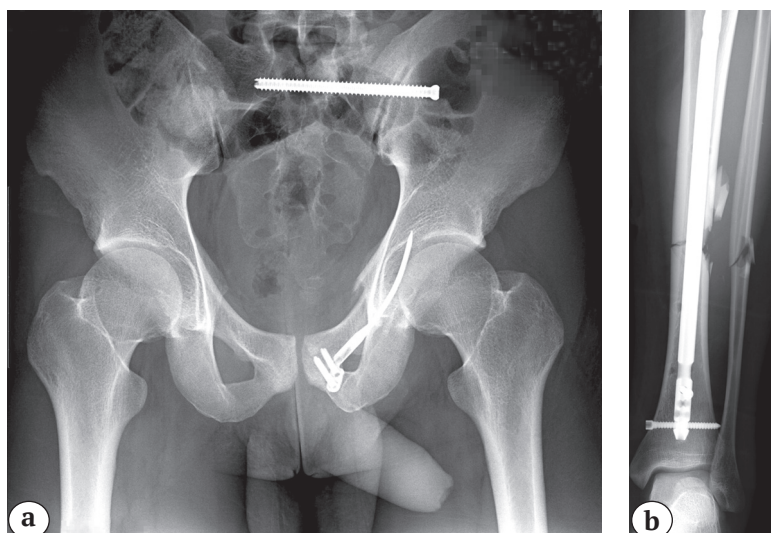


Рис. 5. Контрольные рентгенограммы после окончательной фиксации:
 а — костей таза: фиксация крестца слева канюлированным винтом 7.0, верхней ветви лонной кости слева внутрикостным штифтом;
 б — костей левой голени: интрамедуллярный остеосинтез большеберцовой кости штифтом

Fig. 5. The control X-rays after definitive fixation:
 а — pelvic bones: the sacrum fixation from the left with a cannulated screw 7.0, superior pubic ramus fixation from the left with an intraosseous pin;
 б — left tibia: intramedullary nailing

Пациент активизирован на следующие сутки после оперативного лечения. Ранний послеоперационный период без осложнений. Выписан на 13-е сут. после травмы с соблюдением всех рекомендаций. Среднесрочный функциональный результат оценен по шкале S.A. Majeed путем дистанционного заполнения опросника через 6 мес. [22]. Результат составил 84 балла и оценен как хороший.

Обсуждение

Несмотря на то, что технологии 3D-печати существуют с 1980-х гг., они стали широко применяться в медицине только в последнее десятилетие. Использование аддитивных технологий признано надежным и точным методом диагностики и лечения сложных ортопедических случаев [23]. Технологии 3D-печати обеспечивают возможность для ортопедов и инженеров проводить независимую разработку инновационных медицинских изделий [24].

Представленный нами клинический случай демонстрирует возможность использования технологии 3D-печати у пациентов с политравмой. Соответствие индивидуальным анатомическим особенностям значительно облегчает оперативное вмешательство при остеосинтезе переднего отдела тазового кольца. В настоящее время повсеместное использование аддитивных технологий затруднено ввиду сложности технологического процесса. Публикации, посвященные переломам костей таза, в основном касаются опыта применения полимерных моделей таза с целью предоперационного планирования и премоделирования пластин. Так, L. Cai с соавторами сообщают, что использование 3D-моделей с целью предоперационного планирования позволяет уменьшить лучевую нагрузку и длительность операции при малоинвазивном остеосинтезе нестабильных переломов

костей таза. В то же время клинические результаты и качество репозиции в группе без использования 3D-моделей значительно не различались [25]. Также отмечают преимущества использования 3D-моделей с целью предоперационного планирования при погружном остеосинтезе через мини-доступы и при остеосинтезе застарелых переломов костей таза [26, 27]. Интересен опыт использования индивидуально изготовленных полимерных направителей для единовременной фиксации как заднего, так и переднего тазового полукольца, позволяющий безопасно, быстро и с минимальной лучевой нагрузкой выполнять фиксацию нестабильных переломов костей таза [28]. Использование кастомизированных имплантатов из титановых сплавов, изготовленных по технологии DMLS или EBM (Electron Beam Melting), электронно-лучевой плавки, становится все более популярным [29]. Изготавливаемые имплантаты должны быть биосовместимыми и подвергаться стерилизации [30]. Регулируемое текстурирование поверхности и зональное распределение жесткости у кастомизированных имплантатов позволяют достичь лучшей остеоинтеграции, избежать зон концентрации нагрузки и развития стресс-шилдинг синдрома [29].

Проанализировав публикации, связанные с 3D-печатью, С. Krettek и N. Bruns пришли к выводу, что степень доказательности публикаций низкая и присутствует множество методологических упущений. В то же время авторы отмечают важность данных работ, т.к. аддитивные технологии обладают огромным потенциалом [31]. В нашем исследовании представлен один клинический случай, и экстраполировать полученные результаты не представляется возможным. Однако мы убеждены в том, что аддитивные технологии дают беспрецедентные возможности для развития травматологии и ортопедии, что требует их активного внедрения.

Использование кастомизированных имплантатов позволяет успешно и безопасно выполнять фиксацию переднего отдела тазового кольца. Применение технологий 3D-печати при остеосинтезе переломов костей таза является перспективным и требует дальнейшего изучения.

Этика

Пациент дал добровольное информированное согласие на публикацию клинического наблюдения.

Конфликт интересов: не заявлен.

Источник финансирования: государственное бюджетное финансирование.

Вклад авторов

Солод Э.И. — разработка дизайна исследования, проведение оперативного вмешательства, интерпретация полученных данных, редактирование.

Лазарев А.Ф. — коррекция и окончательная редакция.

Петровский Р.А. — обзор публикаций по теме статьи, анализ полученных данных, написание текста рукописи, интерпретация полученных данных.

Абдулхабилов М.А. — коррекция и окончательная редакция.

Алсмади Я.М. — сбор и обработка материала.

Литература [References]

- Snyder T. J., Andrews M., Weislogel M., Moeck P., Stone-Sundberg J., Birkes D. et al. 3D Systems' Technology Overview and New Applications in Manufacturing, Engineering, Science, and Education. *3D Print Addit Manuf.* 2014;1(3):169-176. doi: 10.1089/3dp.2014.1502
- Wong T.M., Jin J., Lau T.W., Fang C., Yan C.H., Yeung K. et al. The use of three-dimensional printing technology in orthopaedic surgery. *J Orthop Surg (Hong Kong).* 2017 Jan;25(1):2309499016684077. doi: 10.1177/2309499016684077.
- Woo S.H., Sung M.J., Park K.S., Yoon T.R. Three-dimensional-printing Technology in Hip and Pelvic Surgery: Current Landscape. *Hip Pelvis.* 2020;32(1):1-10. doi: 10.5371/hp.2020.32.1.1.
- Bruns N., Krettek C. [3D-printing in trauma surgery : Planning, printing and processing]. *Unfallchirurg.* 2019;122(4):270-277. (In German). doi: 10.1007/s00113-019-0625-9.
- Trauner K.B. The Emerging Role of 3D Printing in Arthroplasty and Orthopedics. *J Arthroplasty.* 2018;33(8):2352-2354. doi: 10.1016/j.arth.2018.02.033.
- Abdelaal O., Darwish S., El-Hofy H., Saito Y. Patient-specific design process and evaluation of a hip prosthesis femoral stem. *Int J Artif Organs.* 2019; 42(6):271-290. doi: 10.1177/0391398818815479.
- Тихилов Р.М., Конев В.А., Шубняков И.И., Денисов А.О., Михайлова П.М., Билык С.С. и др. Аддитивная технология в полном восстановлении функции сустава при эндопротезировании (экспериментальное исследование). *Хирургия. Журнал им. Н.И. Пирогова.* 2019;(5):52-56. doi: 10.17116/hirurgia201905152. Tikhilov R.M., Konev V.A., Shubnyakov I.I., Denisov A.O., Mikhailova P.M., Bilyk S.S. et al. [Additive technologies for complete recovery of joint function in revision endoprosthesis surgery (experimental trial)]. *Khirurgiya. Zhurnal im. N.I. Pirogova* [Pirogov Russian Journal of Surgery]. 2019;(5):52-56. (In Russian). doi: 10.17116/hirurgia201905152.
- Belvedere C., Siegler S., Fortunato A., Caravaggi P., Liverani E., Durante S. et al. New comprehensive procedure for custom made total ankle replacements: medical imaging, joint modeling, prosthesis design, and 3D printing. *J Orthop Res.* 2019;37(3):760-768. doi: 10.1002/jor.24198.
- Sporer S., MacLean L., Burger A., Moric M. Evaluation of a 3D-printed total knee arthroplasty using radiostereometric analysis: assessment of highly porous biological fixation of the tibial baseplate and metal-backed patellar component. *Bone Joint J.* 2019;101-B(7 Supple C):40-47. doi: 10.1302/0301-620X.101B7.BJJ-2018-1466.R1.
- Коваленко А.Н., Шубняков И.И., Билык С.С., Тихилов Р.М. Современные технологии лечения тяжелых костных дефектов в области вертлужной впадины: какие проблемы решают индивидуальные имплантаты? *Политравма.* 2017;(1):72-81. Kovalenko A.N., Shubnyakov I.I., Bilyk S.S., Tikhilov R.M. [The modern treatment technologies for severe acetabular bone defects: which problems are solved by custom implants?]. *Polytrauma* [Polytrauma]. 2017;(1):72-81. (In Russian).
- Коваленко А.Н., Джавадов А.А., Шубняков И.И., Билык С.С., Денисов А.О., Черкасов М.А. и др. Среднесрочные результаты использования индивидуальных конструкций при ревизионном эндопротезировании тазобедренного сустава. *Травматология и ортопедия России.* 2019;25(3):37-46. doi: 10.21823/2311-2905-2019-25-3-37-46. Kovalenko A.N., Dzhavadov A.A., Shubnyakov I.I., Bilyk S.S., Denisov A.O., Cherkasov M.A. et al. [Mid-term Outcomes of Using Custom-Made Implants for Revision Hip Arthroplasty]. *Travmatologiya i ortopediya Rossii* [Traumatology and Orthopedics of Russia]. 2019;25(3):37-46. (In Russian). doi: 10.21823/2311-2905-2019-25-3-37-46.
- Кулешов А.А., Ветрилэ М.С., Шкарубо А.Н., Доценко В.В., Еськин Н.А., Лисянский И.Н., Макаров С.Н. Аддитивные технологии в хирургии деформаций позвоночника. *Вестник травматологии и ортопедии им Н.Н. Приорова.* 2018;(3-4):19-29. doi: 10.17116/vto201803-04119. Kuleshov A.A., Vetrile M.S., Shkarubo A.N., Docenko V.V., Es'kin N.A., Lisyanskiy I.N., Makarov S.N. [Additive technologies in surgical treatment of spinal deformities]. *Vestnik travmatologii i ortopedii im N.N. Priorova* [N.N. Priorov Journal of Traumatology and Orthopedics]. 2018;(3-4):19-29. (In Russian). doi: 10.17116/vto201803-04119.
- Galvagno S.M., Nahmias J.T., Young D.A. Advanced Trauma Life Support® Update 2019. *Anesthesiol Clin.* 2019;37(1):13-32. doi: 10.1016/j.anclin.2018.09.009.
- Kirkpatrick A.W., Sirois M., Laupland K.B., Liu D., Rowan K., Ball C. G. et al. Hand-Held Thoracic Sonography for Detecting Post-Traumatic Pneumothoraces: The Extended Focused Assessment With Sonography For Trauma (EFAST). *J Trauma.* 2004;57(2):288-295. doi: 10.1097/01.ta.0000133565.88871.e4.
- Meinberg E.G., Agel J., Roberts C., Karam M.D., Kellam J.F. Fracture and Dislocation Classification Compendium-2018. *J Orthop Trauma.* 2018;32:71-76. doi: 10.1097/BOT.0000000000001063.

16. Baker S.P., O'Neill B., Haddon W. Jr., Long W.B. The injury severity score: a method for describing patients with multiple injuries and evaluating emergency care. *J Trauma*. 1974;14(3):187-196.
17. Pape H.C., Krettek C. [Management of fractures in the severely injured influence of the principle of «damage control orthopaedic surgery»]. *Unfallchirurg*. 2003;106(2):87-96. (In German). doi: 10.1007/s00113-003-0580-2.
18. Denis F., Davis S., Comfort T. Sacral fractures: an important problem. Retrospective analysis of 236 cases. *Clin Orthop Relat Res*. 1988;227:67-81.
19. Starr A. J., Nakatani T., Reinert C.M., Cederberg K. Superior Pubic Ramus Fractures Fixed With Percutaneous Screws: What Predicts Fixation Failure? *J Orthop Trauma*. 2008;22(2):81-87. doi: 10.1097/bot.0b013e318162ab6e.
20. Донченко С.В., Дубров В.Э., Голубятников А.В., Черняев А.В., Кузькин И.А., Алексеев Д.В. и др. Способы окончательной фиксации тазового кольца, основанные на расчетах конечно-элементной модели. *Вестник травматологии и ортопедии им. Н.Н. Приорова*. 2014;(1):38-44. doi: 10.32414/0869-8678-2014-1-38-44. Donchenko S.V., Dubrov V.E., Golubyatnikov A.V., Chernyaev A.V., Kuz'kin I.A., Alekseev D.V. et al. [Techniques for final pelvic ring fixation based on the method of finite element modeling]. *Vestnik travmatologii i ortopedii im N.N. Priorova* [N.N. Priorov Journal of Traumatology and Orthopedics]. 2014;(1):38-44. (In Russian). doi: 10.32414/0869-8678-2014-1-38-44.
21. Bodzay T., Sztrinkai G., Pajor S., Gál T., Jónás Z., Erdős P., Váradi K. Does surgically fixation of pubic fracture increase the stability of the operated posterior pelvis? *Eklem Hastalik Cerrahisi*. 2014;25(2):91-95. doi: 10.5606/ehc.2014.20.
22. Majeed S.A. Grading the outcome of pelvic fractures. *J Bone Joint Surg Br*. 1989;71(2):304-306.
23. Zou Y., Han Q., Weng X., Zou Y., Yang Y., Zhang K. et al. The precision and reliability evaluation of 3-dimensional printed damaged bone and prosthesis models by stereo lithography appearance. *Medicine (Baltimore)*. 2018;97(6):e9797. doi: 10.1097/MD.0000000000009797.
24. Hoang D., Perrault D., Stevanovic M., Ghiassi A. Surgical applications of three-dimensional printing: a review of the current literature & how to get started. *Ann Transl Med*. 2016;4(23):456. doi: 10.21037/atm.2016.12.18.
25. Cai L., Zhang Y., Chen C., Lou Y., Guo X., Wang J. 3D printing-based minimally invasive cannulated screw treatment of unstable pelvic fracture. *J Orthop Surg Res*. 2018;13(1):71. doi: 10.1186/s13018-018-0778-1.
26. Zeng C., Xiao J., Wu Z., Huang W. Evaluation of three-dimensional printing for internal fixation of unstable pelvic fracture from minimal invasive para-rectus abdominis approach: a preliminary report. *Int J Clin Exp Med*. 2015;8(8):13039-13044.
27. Wu X.B., Wang J.Q., Zhao C.P., Sun X., Shi Y., Zhang Z.A. et al. Printed three-dimensional anatomic templates for virtual preoperative planning before reconstruction of old pelvic injuries: initial results. *Chin Med J (Engl)*. 2015;128(4):477-482. doi: 10.4103/0366-6999.151088.
28. Chen K., Yao S., Yang F., Drepaud D., Telemacque D., Zhu F. et al. Minimally Invasive Screw Fixation of Unstable Pelvic Fractures Using the «Blunt End» Kirschner Wire Technique Assisted by 3D Printed External Template. *Biomed Res Int*. 2019;2019:1524908. doi: 10.1155/2019/1524908.
29. Fang C., Cai H., Kuong E., Chui E., Siu Y.C., Ji T., Drstvenšek I. Surgical applications of three-dimensional printing in the pelvis and acetabulum: from models and tools to implants. *Unfallchirurg*. 2019;122(4):278-285. doi: 10.1007/s00113-019-0626-8.
30. Wong K.C. 3D-printed patient-specific applications in orthopedics. *Orthop Res Rev*. 2016;8:57-66. doi: 10.2147/ORR.S99614.
31. Krettek C., Bruns N. [Current concepts and new developments of 3D printing in trauma surgery]. *Unfallchirurg*. 2019;122(4):256-269. (In German). doi: 10.1007/s00113-019-0636-6.

СВЕДЕНИЯ ОБ АВТОРАХ:

Солод Эдуард Иванович — д-р мед. наук, профессор кафедры травматологии и ортопедии, ФГАОУ ВО «Российский университет дружбы народов»; врач травматолог-ортопед, ФГБУ «Национальный медицинский исследовательский центр травматологии и ортопедии им. Н.Н. Приорова» Минздрава России, Москва

Лазарев Анатолий Федорович — д-р мед. наук, профессор, заведующий отделением, ФГБУ «Национальный медицинский исследовательский центр травматологии и ортопедии им. Н.Н. Приорова» Минздрава России, Москва

Петровский Роман Александрович — аспирант кафедры травматологии и ортопедии, ФГАОУ ВО «Российский университет дружбы народов», Москва

Абдулхабилов Магомед Абдулхабилович — канд. мед. наук, доцент кафедры травматологии и ортопедии, ФГАОУ ВО «Российский университет дружбы народов», Москва

Алсмади Ясин Мохаммад — аспирант кафедры травматологии и ортопедии, ФГАОУ ВО «Российский университет дружбы народов», Москва

AUTHORS' INFORMATION:

Eduard I. Solod — Dr. Sci. (Med.), Professor, Chair of Traumatology and Orthopaedics, RUDN University; Trauma and orthopaedic surgeon, Department, Priorov National Medical Research Center of Traumatology and Orthopaedics, Moscow, Russian Federation

Anatoliy F. Lazarev — Dr. Sci. (Med.), Professor, Head of the Department, Priorov National Medical Research Center of Traumatology and Orthopaedics, Moscow, Russian Federation

Roman A. Petrovskiy — PhD Student, Chair of Traumatology and Orthopaedics, RUDN University, Moscow, Russian Federation

Magomed A. Abdulkhabirov — Cand. Sci. (Med.), Assistant Professor, Chair of Traumatology and Orthopaedics, RUDN University, Moscow, Russian Federation

Yasin M. Alsmadi — PhD Student, Chair of Traumatology and Orthopaedics, RUDN University, Moscow, Russian Federation