

- transurethral resection plus mitomycin C versus transurethral resection plus bacillus Calmette-Guerin. Participating Climes. J Urol 1996;156:962—6.
6. Lamm D.L. Bacillus Calmette-Guerin immunotherapy for bladder cancer. J Urol 1985;134:40—7.
7. Pagano F., Bassi P., Milani C. et al. A low dose bacillus Calmette-Guerin regimen in superficial bladder cancer therapy: is it effective? J Urol 1991;146:32—5.
8. Кочнева Е.В., Привалов В.А., Лаппа А.В. Опыт применения Радохлорина в лечении злокачественных опухолей методом ФДТ. Материалы международной научно-практической конференции «Лазерные технологии в медицинской науке и практическом здравоохранении». М.; 2004. с. 141.
9. Маркичев Н.А., Елисеенко В.И., Армичев А.В. Фотодинамическая терапия с фотосенсибилизатором хлоринового ряда «радохлорином» R и лазерная фотодеструкция в комбинированном лечении базальноклеточного рака кожи. Материалы международной научно-практической конференции «Лазерные технологии в медицинской науке и практическом здравоохранении». М.; 2004. с. 144.
10. Романко Ю.С., Каплан М.А., Попучиев В.В. Механизмы действия фотодинамической терапии с фотодиатазином на саркому M-1. Материалы международной научно-практической конференции «Лазерные технологии в медицинской науке и практическом здравоохранении». М.; 2004. с. 147.
11. Сухин Д.Г. Разработка методики пролонгированной фотодинамической терапии злокачественных опухолей препаратом фотосенс. Автореф. дис. ... канд. мед. наук. М.; 2004.
12. Филоненко Е.В. Эндоскопическая фотодинамическая терапия начальных форм рака бронхов, пищевода и желудка с использованием препарата фотогем. Автореф. дис. ... канд. мед. наук. М.; 1999.
13. Barr H., Krasner N., Boulos P.B. et al. Photodynamic therapy for colorectal cancer: a quantitative pilot study. Br J Surg 1990;71:93—6.
14. Calzavara F., Tomio L., Corti L. et al. Oesophageal cancer treated by photodynamic therapy alone or followed by radiation therapy. J Photochem Photobiol 1990;6:167—74.
15. Cortese D.A., Edell E.S., Kato H. Early detection and treatment of lung cancer: photodynamic therapy. In: Lung cancer: principles and practice. H.I. Pass, J.B. Mitchell (eds). Philadelphia; 1996.
16. Khan S.A., Dougherty T.J., Mang T.S. An evaluation of photodynamic therapy in the management of cutaneous metastases of breast cancer. Eur J Cancer 1993;29A:1686—90.
17. Olzowy B., Reulen H.J., Stummer W. Photoirradiation therapy of experimental malignant glioma with 5-aminolevulinic acid. Материалы III конференции молодых ученых с международным участием «Фундаментальные науки и прогресс клинической медицины». М.; 2004. с. 213.
18. Kelly J.F., Shell M.E. Hematoporphyrin derivative: a possible aid in the diagnosis and therapy of carcinoma of the bladder. J Urol 1976;115:150—1.
19. Uchibayashi T., Koshida K., Kunimi K., Hisazumi H. Whole bladder wall photodynamic therapy for refractory carcinoma in situ of the bladder. Br J Cancer 1995;71(3):625—8.
20. Berger A.P., Steiner H., Stenzl A. et al. Photodynamic therapy with intravesical instillation of 5-aminolevulinic acid for patients with recurrent superficial bladder cancer: a single-center study. Urology 2003;61(2):338—41.
21. Schenkman E., Lamm D.L. Superficial bladder cancer therapy. Sci World J 2004;4 (Suppl 1):387—99.

## Органосохраняющее лечение с использованием неoadъювантной химиотерапии на фоне внутрипузырной иммунотерапии ронколейкином (интерлейкин-2) при инвазивном раке мочевого пузыря

С.А. Красный

*НИИ онкологии и медицинской радиологии им. Н.Н. Александрова, Минск*

### ORGAN-PRESERVING TREATMENT USING NEOADJUVANT CHEMOTHERAPY DURING INTRAVESICAL IMMUNOTHERAPY WITH RONCOLEUKIN (INTERLEUKIN-2) FOR INVASIVE BLADDER CARCINOMA

S.A. Krasnyi

*N.N. Alexandrov Research Institute of Oncology and Medical Radiology, Minsk*

*The results of a prospective randomized study of the efficacy of neoadjuvant chemoinmunotherapy with intravesical roncoleukin (interleukin-2) versus the standard M-VAC chemotherapy regimen are analyzed. The study protocol included 60 patients. Additional intravesical administration of roncoleukin failed to affect the frequency and severity of the toxic effects of multidrug therapy. The immediate and long-term results of the proposed regimen were better than those of the standard one. Complete regressions were  $53.3 \pm 9.1$  and  $26.7 \pm 8.1$ , respectively ( $p = 0.049$ ; Mann—Whitney U-test). Organ-preserving surgery was made in 24 (80.0%) study-group patients and in 16 (53.3%) control ones; the difference being significant ( $p = 0.03$ ,  $\chi^2$ ). In the study group, cumulative survival was significantly higher than that in the control group ( $p = 0.02$ , log-rank-test). In the groups, overall 5-year survival was  $81.4 \pm 7.6$  and  $46.5 \pm 12.5\%$ , respectively.*

По данным Белорусского канцеррегистра, заболеваемость злокачественными новообразованиями мочевого пузыря в Республике Беларусь составила 8,2 на 100 000 жителей в 1993 г. и 11,4 в 2004 г. [1]. У 15–25% больных раком мочевого пузыря (РМП) при первичном обращении выявляется опухоль, инвазирующая в мышечный слой и глубже [2, 3]. Основным методом лечения инвазивного РМП является радикальная цистэктомия (РЦЭ). Несмотря на значительный объем оперативного вмешательства, в течение 2 лет после РЦЭ по поводу инвазивного РМП у 50% больных появляются отдаленные метастазы, а у 13–25% — местные рецидивы опухоли в полости малого таза [2, 4, 5].

Цистэктомия является травматичным оперативным вмешательством. У значительной части больных наблюдаются послеоперационные осложнения. Периоперационная смертность составляет 2,3–26,9% [3, 4, 6–9]. Осложнения раннего послеоперационного периода имеют место у 11–70% больных [2, 3, 10–13]. Поэтому в настоящее время растет число сторонников органосохраняющего подхода в лечении инвазивного РМП с использованием химиолучевой терапии [14–16]. При этом 5-летняя выживаемость варьирует от 42 до 62% [15–17]. При местной распространенности опухоли T2 выживаемость еще выше и составляет 64–68%. Эти данные полностью сопоставимы с результатами тотальной цистэктомии у больных с такой же стадией заболевания и соответствующего возраста.

Однако эффекта при использовании стандартных схем полихимиотерапии (ПХТ) при инвазивном РМП обычно удается добиться лишь после проведения 3–4 циклов лечения, а это далеко не всегда возможно из-за выраженной токсичности применяемой в таких случаях схемы M-VAC, что отмечают практически все исследо-

ватели. Поэтому сегодня достаточно остро встает вопрос повышения эффективности химиотерапии при РМП, что позволит снизить количество курсов проводимого лечения, а следовательно, и токсичность.

Основной прогресс в лечении РМП связывают с иммунотерапией. На основании результатов исследований по данной проблеме [18–21] в 1999 г. в НИИ онкологии и медрадиологии им. Н.Н. Александрова была разработана новая схема комплексного органосохраняющего лечения больных инвазивным РМП с использованием неoadъювантной ПХТ по схеме M-VAC на фоне внутривезикулярной иммунотерапии ронколейкином (интерлейкин-2 — ИЛ-2) и проведено проспективное рандомизированное исследование эффективности предложенного метода лечения. В настоящей статье проанализированы непосредственные и отдаленные результаты лечения.

**Материалы и методы**

В исследование включены 60 больных с впервые выявленным инвазивным РМП без отдаленных и регионарных метастазов с T2a–4aN0M0 стадии II–III. Возраст больных составлял от 32 до 70 лет (средний возраст 56,5 года). Характеристика больных представлена в табл. 1.

На первом этапе всем больным выполняли циторедуктивную трансуретральную резекцию (ТУР) мочевого пузыря, которая предусматривала максимально возможное удаление экзофитной части опухоли мочевого пузыря с частью мышечного слоя с целью верификации диагноза, определения глубины инвазии опухолью стенки мочевого пузыря и уменьшения объема опухолевой массы. Наличие опухолевой инвазии мышц в последующем подтверждали гистологически. Затем выполняли лапароскопическую тазовую лимфаденэктомию, позволяющую определить состояние ре-

Таблица 1. Характеристика больных

Показатель	Контрольная группа (n=30)		Основная группа (n=30)		Всего (n=60)	
	абс.	%	абс.	%	абс.	%
Пол						
мужской	27	90,0	26	86,7	53	88,3
женский	3	10,0	4	13,3	7	11,7
Местная распространенность процесса:						
pT2	20	66,7	24	80,0	44	73,3
pT3	2	6,7	1	3,3	3	5,0
pT4a	8	26,6	5	16,7	13	21,7
Степень дифференцировки опухоли:						
G1	4	13,3	4	13,3	8	13,3
G2	15	50,0	16	53,4	31	51,7
G3	11	36,7	10	33,4	21	35,0

гионарных лимфатических узлов. В исследование включали больных мышечно-инвазивным переходноклеточным РМП без отдаленных и регионарных метастазов.

После рандомизации с помощью программы Statistica. 1999 (StatSoft, Inc.) с использованием метода случайных чисел больных разделили на 2 группы (по 30 больных в каждой). В 1-й (контрольной) группе проводилось 2 курса неoadъювантной ПХТ по схеме M-VAC. Во 2-й группе — 2 курса неoadъювантной ПХТ по схеме M-VAC на фоне внутрипузырной иммунотерапии. Курсы ПХТ по схеме M-VAC включали введение метотрексата, доксорубицина, винбластин и цисплатина и проводились по стандартной методике. В 1, 15 и 22-й дни внутривенно вводили метотрексат в дозе 30 мг/м<sup>2</sup>. Перед введением метотрексата осуществляли внутривенную гипергидратацию и ощелачивание (около 2000 мл жидкости и гидрокарбоната натрия), причем метотрексат не вводили до тех пор, пока pH мочи не станет равным 7,0 и выше. Во 2, 15 и 22-й дни внутривенно вводили винбластин в дозе 3 мг/м<sup>2</sup> в 200 мл изотони-

ческого раствора в виде 1-часовой инфузии. Во 2-й день — адриамицин в дозе 30 мг/м<sup>2</sup> в 400 мл изотонического раствора NaCl в виде 1,5-часовой инфузии и цисплатин в дозе 70 мг/м<sup>2</sup> также внутривенно в виде 6-часовой инфузии на 5% растворе глюкозы или изотоническом растворе NaCl. Цисплатин начинали вводить при достижении диуреза 100—150 мл/ч. Для форсирования диуреза использовали маннитол (30 г маннитола в 400 мл изотонического раствора NaCl).

Для внутрипузырной иммунотерапии применяли препарат ронколейкин — инъекционную лекарственную форму рекомбинантного ИЛ-2 человека. Препарат вводили в мочевой пузырь на 20 мл физиологического раствора в дозе 1 млн ЕД 2 раза в сутки. Время экспозиции после каждого введения 3 ч. Второе введение производили через 3 ч после первого. Всего на курс одному больному осуществляли 10 инсталляций. Препарат вводили 5 дней подряд (в промежутке с 15-го по 22-й день курса ПХТ).

Для оценки эффекта через 4—5 нед после окончания ПХТ выполняли ТУР мочевого пузы-

Таблица 2. Токсические эффекты неoadъювантной химио- и химиоиммунотерапии

Побочный эффект	Токсичность I—II степени		Токсичность III степени	
	контрольная группа	основная группа	контрольная группа	основная группа
Лейкопения	18 (60,0)	17 (56,7)	3 (10,0)	2 (6,7)
Тромбоцитопения	4 (13,3)	4 (13,3)	—	—
Повышение уровня билирубина	—	1 (3,3)	—	—
Повышение активности трансаминаз:				
АСТ	8 (26,7)	9 (30,0)	—	—
АЛТ	9 (30,0)	12 (40,0)	—	—
Тошнота/рвота	13 (43,3)	11 (33,3)	1 (3,3)	1 (3,3)
Повышение содержания мочевины	2 (6,7)	2 (6,7)	—	—
Алоpecia	25 (83,3)	24 (80,0)	6 (20,0)	5 (16,7)
Нарушения ритма сердца	5 (16,7)	4 (13,3)	—	—
Температура	10 (33,3)	8 (26,7)	—	—

*Примечание.* В скобках — процент.

Таблица 3. Непосредственный эффект лечения

Эффект	Контрольная группа (n=30)		Основная группа (n=30)	
	абс.	%	абс.	%
Полная регрессия	8	26,7±8,1	16	53,3±9,1
Частичная регрессия	9	30,0±8,3	8	26,7±8,1
Стабилизация	6	20,0±7,3	4	13,3±6,2
Прогрессирование	7	23,3±7,7	2	6,7±4,6

ря. В случае полной клинической регрессии проводилась ТУР области расположения опухоли с целью гистологического подтверждения полученного эффекта.

В случае обнаружения опухолевой ткани в биоптате краев отсечения или дна резекционной раны после органосохраняющей операции, а также в случае стабилизации или прогрессирования после двух курсов ПХТ выполняли РЦЭ. Всего РЦЭ выполнена 19 больным. В качестве метода отведения мочи предпочтение отдавалось илеоцистопластике (11 больных), при этом у 8 больных применена методика Хаутманна (E. Hautmann) или W-образная илеоцистопластика, а в 3 случаях — методика Штудера (U. Studer). При наличии противопоказаний к илеоцистопластике выполнялись следующие операции: операция Бриккера (E. Bricker) — 3 больных, уретеросигмоанастомоз по стандартной методике Ле Дюк (Le Duc) и уретерокутанеостомия — по 2 больных; у одного пациента произведена операция формирования континентного гетеротопического резервуара по методике, разработанной в НИИО и МР им. Н.Н. Александрова.

Непосредственный эффект лечения оценивали по степени регрессии опухоли. Для статистической обработки результатов использовалась программа Statistica. 1999 (StatSoft, Inc.). Отдаленные результаты оценивали 1 раз в год методом построения таблиц дожития по интервальному методу от даты начала лечения (циторедуктивной операции). Изучали общую и безрецидивную выживаемость. Расчет выживаемости проводился с использованием метода Каплана — Майера. Для сравнения показателей выживаемости в группах использовали непараметрический log-rank-тест. Статистически достоверными различия считались при  $p < 0,05$ .

### Результаты и обсуждение

Группы больных были сопоставимы по полу, возрасту, местной распространенности процесса и степени дифференцировки опухоли (см. табл. 1). Достоверных различий по приведенным показателям в группах не было ( $p > 0,05$ ).

В целом токсичность использованных режимов лечения была умеренной и практически не

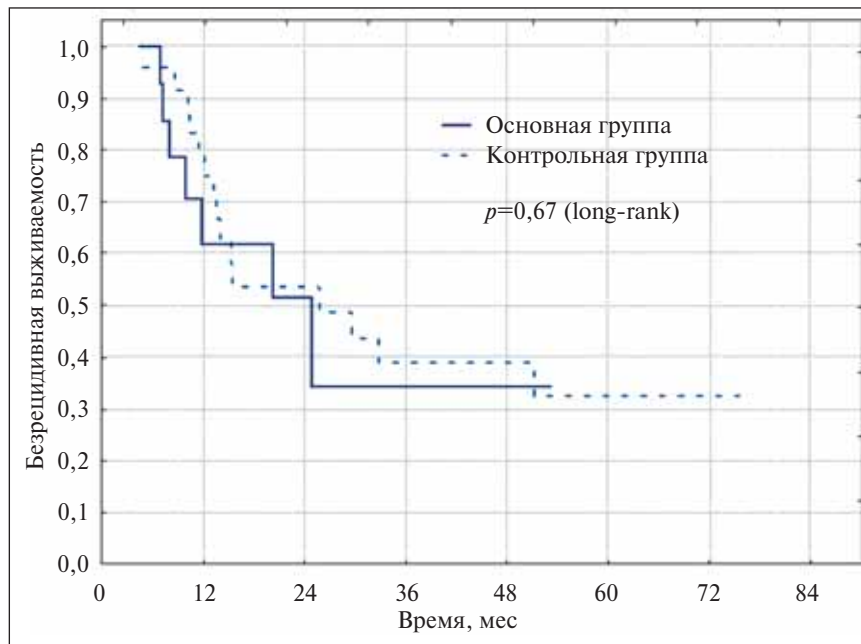


Рис. 1. Безрецидивная выживаемость в зависимости от метода лечения

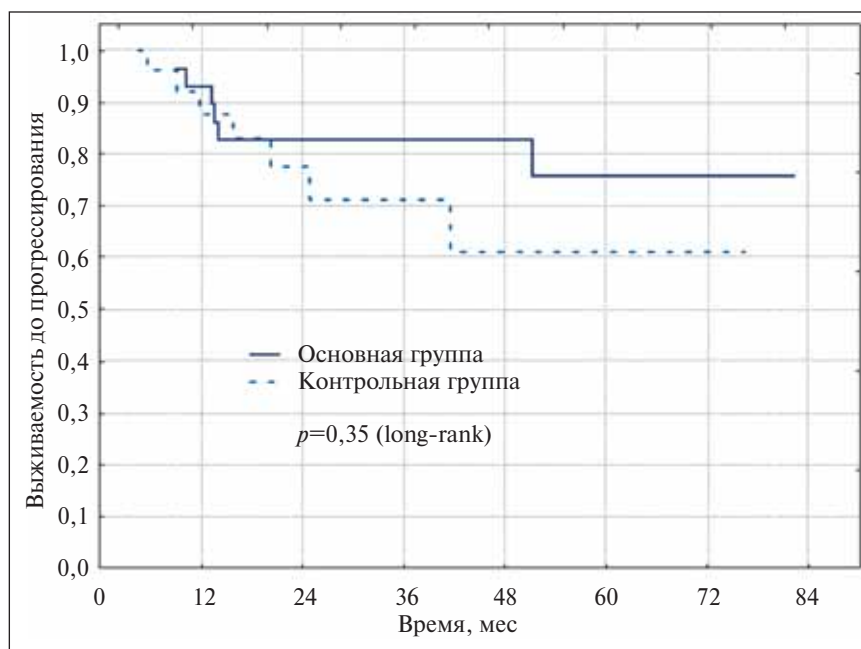


Рис. 2. Выживаемость до прогрессирования в зависимости от метода лечения

различалась в основной и контрольной группах (табл. 2). Нефро-, кардио- и гепатотоксичность были незначительными. Наиболее частыми токсическими эффектами были алоpecia, лейкопения и рвота. При этом токсических эффектов IV степени отмечено не было, а токсичность III степени встречалась относительно редко. У 3 (10,0%) больных контрольной и у 2 (6,7%) основной группы отмечалась лейкопения III степени, у 6 (20,0%) и у 5 (16,7%) больных соответственно — алоpecia III степени и у одного пациента в каждой группе (3,3%) — рвота III степени токсичности. Различия в токсичности лечения между группами не достоверны ( $p > 0,05$ ).

Местных реакций при внутривезикулярном введении ронколейкина не отмечено.

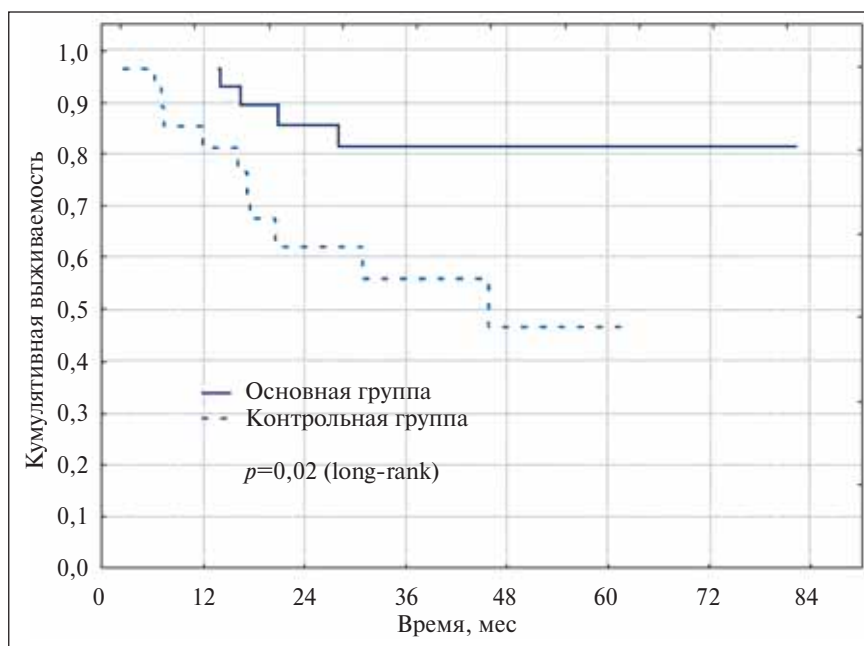


Рис. 3. Зависимость общей выживаемости от метода лечения

Таблица 4. Частота достижения полной регрессии опухоли в стадии T2–T4 после химиотерапии

Автор	Схема лечения	Полная регрессия, %
H. Scher и соавт. [22]	TYP + M-VAC 2-5 курсов	48
W. Lynch и соавт. [23]	TYP + CMV 2 курса	47
R. Farah и соавт. [24]	M-VAC 4 курса	32
R. Shearer и соавт. [25]	M-VAC 2-4 курса	32
R. Hall и соавт. [26]	CM±VE 2-4 курса	37
НИИО и МР им. Н.Н. Александрова	TYP + M-VAC 2 курса + интерлейкин-2	53,3

*Примечание.* М — метотрексат, V — винбластин, А — адриамицин, С — цисплатин, Е — эпирубицин.

Непосредственный эффект терапии был значительно выше в основной группе (табл. 3). Полная регрессия опухоли получена у 16 (53,3±9,1%) пациентов основной и у 8 (26,7±8,1%) больных контрольной группы, а прогрессирование процесса отмечено у 2 (6,7±4,6%) и 7 (23,3±7,7%) больных соответственно. Различия достоверны ( $p=0,049$ , U-критерий Манна — Уитни).

У 24 (80,0%) больных основной и 16 (53,3±9,1%) контрольной группы выполнено органосохраняющее оперативное вмешательство (различия достоверны,  $p=0,03$ ,  $\chi^2$ ). В остальных случаях выполнялась органосохраняющая операция (РЦЭ). При этом в основной группе операция во всех шести случаях выполнена радикально (R0), а в контрольной группе у 2 (15,4%) больных из 13 в краях отсечения после цистэктомии при морфологическом исследовании выявлен опухолевый рост (R1). По два больных в каждой группе (6,6%) категорически отказались от выполнения РЦЭ.

Частота рецидивирования изучена у больных с сохраненным мочевым пузырем при сроках наблюдения от 6 до 75 мес (в среднем 24,5±20,0 мес). Безрецидивная выживаемость представлена на рис. 1. Данный показатель был несколько выше в основной группе, хотя различия оказались не достоверными ( $p=0,67$ , log-rank-тест).

Отдаленные метастазы появились у 3 (10,0%) больных основной и у 5 (16,7%) контрольной группы. От прогрессирования заболевания умерли 5 (16,7%) и 12 (40,0%) больных

соответственно. Выживаемость до прогрессирования (до появления инвазивного рецидива или метастазов) представлена на рис. 2. Различия оказались недостоверными ( $p=0,35$ , log-rank-тест).

Общая 5-летняя выживаемость для всех больных, включенных в исследование, составила  $60,1 \pm 8,7\%$ . При изучении зависимости общей выживаемости от метода лечения выявлены существенные различия между группами (рис. 3). Кумулятивный показатель выживаемости больных основной группы был достоверно выше соответствующего показателя в контрольной группе ( $p=0,02$ , log-rank-тест). При этом общая 5-летняя выживаемость составила  $81,4 \pm 7,6$  и  $46,5 \pm 12,5\%$  соответственно. Медиана времени жизни в контрольной группе составила 40,1 мес, а в основной группе в настоящее время не достигнута.

При сравнении полученных результатов с данными других авторов обращает на себя внимание примерно такая же частота полных регрессий после химиотерапии (табл. 4), однако в нашем исследовании проведено значительно меньшее количество курсов ПХТ. Этим можно объяснить и хорошую переносимость лечения. При использовании стандартной ПХТ по схеме M-VAC проводится обычно 3–4 курса лечения, когда и отмечаются тяжелые токсические реакции.

Следует отметить, что выживаемость больных напрямую зависит от полученного эффекта лечения (рис. 4). Наилучшие результаты отмечены у больных с полной регрессией опухоли, а различия в выживаемости больных с разным эффектом химиотерапии оказались достоверными ( $p=0,028$ ).

Наибольший шанс на сохранение мочевого пузыря имеют те пациенты, у которых отмечена полная регрессия опухоли после ТУР и нескольких курсов химиотерапии, что было подтверждено исследова-

ниями в различных клиниках [2, 22]. Этим можно объяснить и значительно более высокую выживаемость больных с сохраненным мочевым пузырем по сравнению с пациентами, которым была выполнена РЦЭ (рис. 5). Общая выживаемость больных после органосохраняющего лечения была достоверно больше, чем после РЦЭ ( $p=0,01$ , log-rank-тест).

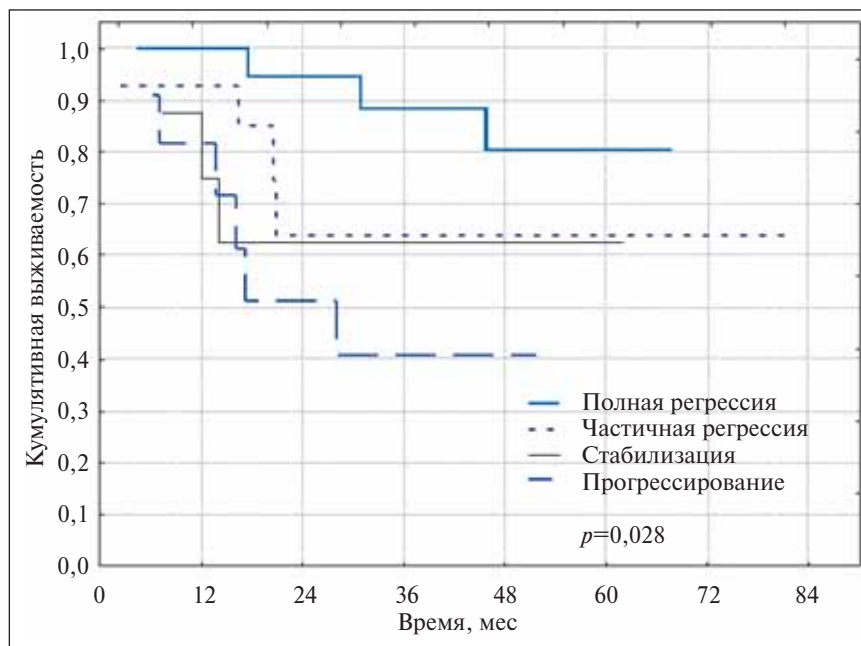


Рис. 4. Зависимость общей выживаемости от эффекта химиотерапии

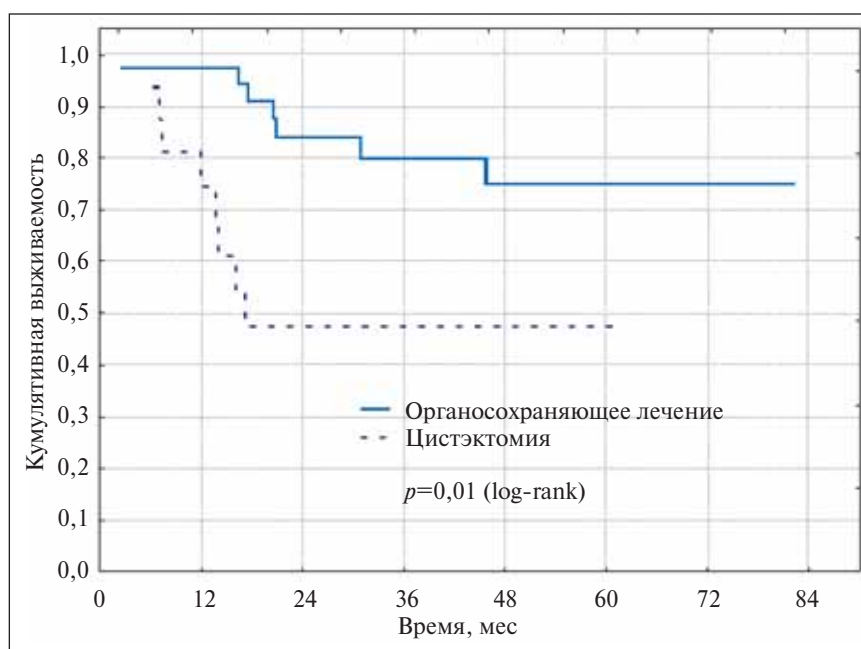


Рис. 5. Зависимость общей выживаемости от вида хирургического вмешательства

Таблица 5. Результаты органосохраняющего лечения (ТУР + химиолучевая терапия) больных инвазивным РМП

Автор	Число больных	5-летняя выживаемость, %	
		наблюдаемая	с сохранением мочевого пузыря
D. Kaufman и соавт. [27]	106	52	43
R. Sauer соавт. [28]	79	52	41
W. Tester соавт. [15]	42	52	42
W. Tester соавт. [16]	91	62	44
M. Orsatti соавт. [17]	76	42	—
НИИО и МР им. Н.Н. Александрова ТУР + ПХТ + ИЛ-2	30	81,4±7,6	70,0±8,4

В табл. 5 проведено сравнение результатов настоящего исследования с результатами органосохраняющего лечения (ТУР + химиолучевая терапия) больных инвазивным РМП в аналогичных исследованиях других авторов. Как видно из представленных данных, выживаемость больных и время до цистэктомии (рис. 6) в нашем исследовании несколько выше, чем по данным литературы. Это связано с исключением из исследования больных с метастатическим поражением регионарных лимфатических узлов, что стало возможным благодаря применению лапароскопической тазовой лимфаденэктомии. Поэтому считаем необходимым применение данной стадиирующей операции во всех подобных исследованиях.

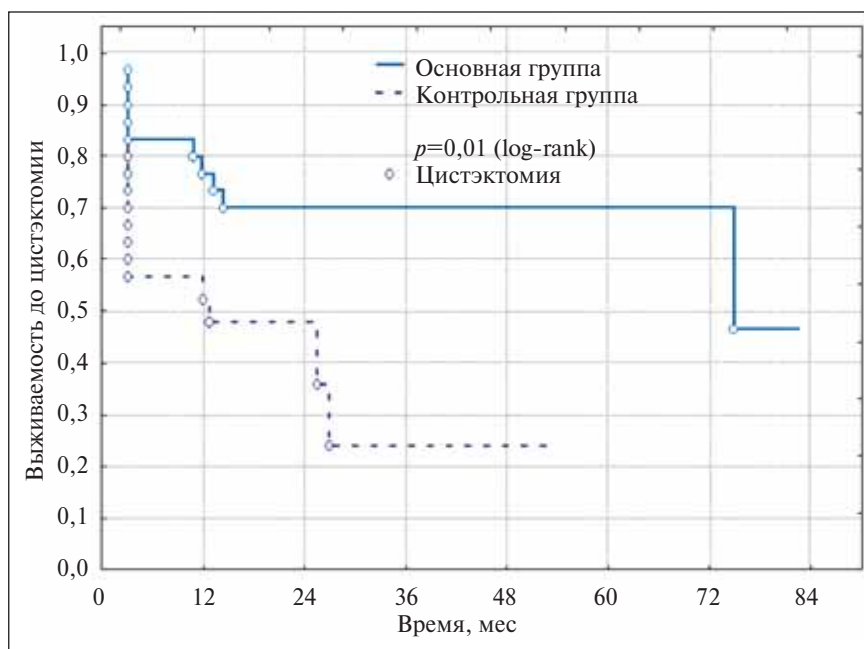


Рис. 6. Время до цистэктомии в зависимости от метода лечения

**Выводы**

Предложенная схема комплексного лечения инвазивного РМП с использованием неoadъювантной ПХТ и внутрипузырной иммунотерапии хорошо переносится больными. Дополнительное внутрипузырное введение ронколейкина (ИЛ-2) не повлияло на частоту и тяжесть токсических эффектов ПХТ. Местных реакций при внутрипузырном введении ронколейкина не отмечено.

Непосредственный эффект предложенной схемы лечения выше, чем стандартной ПХТ по схеме M-VAC. Количество полных регрессий составило 53,3±9,1% и 26,7±8,1% соответственно (p=0,049, U-критерий Манна – Уитни).

Повышение эффективности ПХТ позволило сохранить удовлетворительно функционирующий мочевой пузырь у значительно большего числа пациентов. Органосохраняющее оперативное вмешательство выполнено 24 (80,0%) больным основной и 16 (53,3%) — контрольной группы, различия достоверны (p = 0,03, χ²).

Кумулятивный показатель выживаемости больных основной группы оказался достоверно выше, чем в контрольной группе (p=0,02, log-rank-тест). Общая 5-летняя выживаемость в группах составила 81,4±7,6 и 46,5±12,5% соответственно. Повышение выживаемости достигнуто за счет увеличения числа больных с полной регрессией опухоли после химиотерапии, характеризующихся более благоприятным прогнозом в отношении продолжительности жизни.

Литература

1. Злокачественные новообразования в Беларуси 1995—2004. А.А. Гракович, И.В. Залуцкий (ред.). Минск, БелЦМТ; 2005.
2. Матвеев Б.П., Фигурин К.М., Карякин О.Б. Рак мочевого пузыря. М., Вердана; 2001.
3. Hautmann R.E., De Petriconi R., Gottfried H.W. et al. The ileal neobladder: complications and functional results in 363 patients after 11 years of followup. J Urol 1999;161(2):422—8.
4. Мавричев А.С., Красный С.А., Поляков С.Л. и др. Онкоурология. Минск, БелЦНМИ; 2001.
5. Sell A., Jakobsen A., Nerstrom B. et al. Treatment of advanced bladder cancer category T2 T3 and T4a. A randomized multicenter study of preoperative irradiation and cystectomy versus radical irradiation and early salvage cystectomy for residual tumor. DAVECA protocol 8201. Danish Vesical Cancer Group. Scand J Urol Nephrol Suppl 1991;138:193—201.
6. Матвеев Б.П., Фигурин К.М. Урол и нефрол 1997;(2):25—8.
7. Митряев Ю.И. Уретеросигмостомия после радикальной цистэктомии в комбинированном лечении рака мочевого пузыря (клинико-экспериментальное исследование). Автореф. дис. ... докт. мед. наук. М., 1996.
8. Ткачук В.Н., Комяков Б.К., Новиков А.И. и др. Рак мочевого пузыря. Материалы конференции 21—22 мая 1998 г., Ростов-на-Дону. с. 91—2.
9. Amiing C.L, Thrasher J.B., Frazier H.A. et al. J Urol 1994;151(1):31—6.
10. Морозов А.В., Антонов М.И., Павленко К.А. Урол и нефрол 2000;(3):17—22.
11. Elmajian D.A., Stein J.R, Esrig D., Freeman J.A. et al. J Urol 1996;156(3):920—5.
12. Gburek B.M., Lieber M.M., Blute M.L. Comparison of studer ileal neobladder and ileal conduit urinary diversion with respect to perioperative outcome and late complications. J Urol 1998;160(3 Pt 1):721—3.
13. Studer U.E., Danuser H., Merz V.W. et al. Experience in 100 patients with an ileal low pressure bladder substitute combined with an afferent tubular isoperistaltic segment. J Urol 1995;154(1):49—56.
14. Sternberg C.N., Pansadoro V., Calabro F. et al. Neo-adjuvant chemotherapy and bladder preservation in locally advanced transitional cell carcinoma of the bladder. Ann Oncol 1999;10(11):1301—5.
15. Tester W., Caplan R., Heaney J. Neoadjuvant combined modality program with selective organ preservation for invasive bladder cancer: results of Radiation Therapy Oncology Group phase II trial 8802. J Clin Oncol 1996;14(1):119—26.
16. Tester W., Porter A., Asbell S. et al. Combined modality program with possible organ preservation for invasive bladder carcinoma: results of RTOG protocol 85-12. Int J Radiat Oncol Biol Phys 1993;25:783—90.
17. Orsatti M., Curotto A., Canobbio L. et al. Alternating chemo-radiotherapy in bladder cancer: a conservative approach. Int J Radiat Oncol Biol Phys 1995;33(1):173—8.
18. Алексеев Б.Я. Внутрипузырная иммунотерапия поверхностного рака мочевого пузыря. Автореф. дис. ... канд. мед. наук. М., 1998.
19. Фигурин К.М. Химиотерапия и иммунотерапия рака мочевого пузыря. Автореф. дис. ... докт. мед. наук. М., 1993.
20. Pizza G., Berton F., Casanova S. et al. Interleukin-2 in the treatment of infiltrating bladder cancer. J Exp Pathol 1987;3(4):525—31.
21. de Reijke T.M., de Boer E.C. Kurth K.H., Schamhart D.H. Urinary cytokines during intravesical bacillus Calmette-Guerin therapy for superficial bladder cancer: processing, stability and prognostic value. J Urol 1996;155(2):477—82.
22. Scher H., Herr H.W., Sternberg C. et al. Neo-adjuvant chemotherapy for invasive bladder cancer. Experience with the M-VAC regimen. Br J Urol 1989;64(3):250—6.
23. Lynch W.J., Jenkins B.J., Fowler C.G. The quality of life after radical radiotherapy for bladder cancer. Br J Urol 1992;70(5):519—21.
24. Farah R., Chodak G.W., Vogelzang N.J. et al. Curative radiotherapy following chemotherapy for invasive bladder carcinoma (a preliminary report). Int J Radiat Oncol Biol Phys 1991;20(3):413—7.
25. Shearer R.J., Chilvers C.E., Bloom H.J. et al. Adjuvant chemotherapy in T3 carcinoma of the bladder. A prospective trial: preliminary report. Br J Urol 1988;62(6):558—64.
26. Hall R.R., Newling D.V., Ramsden P.D. et al. Treatment of invasive bladder cancer by local resection and high dose methotrexate. Br J Urol 1984;56(6):668—72.
27. Kaufman D.S., Shipley W.U., Griffin P.P. et al. Selective bladder preservation by combination treatment of invasive bladder cancer. N Engl J Med 1993;329(19):1377—82.
28. Sauer R., Birkenhake S., Kuhn R. et al. In: Carcinoma of the Bladder. Z. Petrovich, L. Baert, L.W. Brady (eds). Berlin, Springer-Verlag; 1998. p. 205—14.
29. Красный С.А., Суконко О.Г., Поляков С.Л., Волков А.Н., Ролевич А.И., Мохорт А.А. Здравоохранение 2004;(5):37—42.



**В Н И М А Н И Е !**

**У В А Ж А Е М Ы Е К О Л Л Е Г И !**

**В Издательском доме «АБВ-пресс» готовится к печати книга**

**«ЛАПАРОСКОПИЧЕСКАЯ ХИРУРГИЯ В ОНКОУРОЛОГИИ»**

**под редакцией проф. В.Б. Матвеева и докт. мед. наук Б.Я. Алексеева.**

*В книге описаны методики лапароскопических вмешательств при различных онкоурологических заболеваниях.*

*Рассмотрены общие вопросы лапароскопической хирургии, анестезиологического и инструментального обеспечения операций, показания и противопоказания к их выполнению.*

*Представлены непосредственные и отдаленные результаты лапароскопических операций в сравнении с результатами операций, выполненных открытым доступом.*

*Богатый иллюстративный материал наглядно демонстрирует этапы выполнения операций.*

*Книга адресована онкоурологам, урологам, хирургам, анестезиологам, а также студентам медицинских вузов.*

**Книгу можно заказать по телефону: 252-96-19.**