

Сочетание анкилозирующего спондилита и артериита Такаясу: описание клинического случая

Несмеянова О.Б.¹, Хусаинова Г.М.², Богданова Е.А.¹, Соловьева О.В.¹, Ратушная К.П.¹, Харьковская А.Н.¹

¹ГБУЗ «Челябинская областная клиническая больница», Челябинск, Россия; ²ФГБОУ ВО «Южно-Уральский государственный медицинский университет» Минздрава России, Челябинск, Россия

¹454076, Челябинск, ул. Воровского, 70; ²454092, Челябинск, ул. Воровского, 64

Представлено клиническое наблюдение редкого сочетания анкилозирующего спондилита (АС) с артериитом Такаясу (АТ). Рассмотрены общие иммунопатогенетические механизмы, которые могут связывать эти два заболевания. Учитывая возможное наличие единых провоцирующих факторов развития АС и АТ, при выявлении у пациента с АС лихорадки, повышения острофазовых показателей воспаления, объективных признаков поражения сердечно-сосудистой системы, характерных для васкулита крупных сосудов, необходимо проводить обследование с целью диагностики АТ.

Ключевые слова: анкилозирующий спондилит; артериит Такаясу.

Контакты: Ольга Борисовна Несмеянова; olganesmeyanova@mail.ru

Для ссылки: Несмеянова О.Б., Хусаинова Г.М., Богданова Е.А. и др. Сочетание анкилозирующего спондилита и артериита Такаясу: описание клинического случая. Современная ревматология. 2019;13(4):75–78.

Ankylosing spondylitis with concurrent Takayasu arteritis: a clinical case report

Nesmeyanova O.B.¹, Khusainova G.M.², Bogdanova E.A.¹, Solovyeva O.V.¹, Ratushnaya K.P.¹, Kharkova A.N.¹

¹Chelyabinsk Regional Clinical Hospital, Chelyabinsk, Russia;

²South Ural State Medical University, Ministry of Health of Russia, Chelyabinsk, Russia

¹70, Vorovsky St., Chelyabinsk 454076; ²64, Vorovsky St., Chelyabinsk 454092

The paper describes a rare clinical case of ankylosing spondylitis (AS) with concurrent with Takayasu arteritis (AT). It considers the common immunopathogenetic mechanisms that can link these two diseases. Taking into account that there may be common triggering factors for AS and AT, it is necessary to make an examination to diagnose AT when a patient with AS is found to have fever, an increase in the indicators of acute phase inflammation, and the objective signs of cardiovascular disease characteristic of large-vessel vasculitis.

Keywords: ankylosing spondylitis; Takayasu arteritis.

Contact: Olga Borisovna Nesmeyanova; olganesmeyanova@mail.ru

For reference: Nesmeyanova O.B., Khusainova G.M., Bogdanova E.A., et al. Ankylosing spondylitis with concurrent Takayasu arteritis: a clinical case report. *Sovremennaya Revmatologiya=Modern Rheumatology Journal*. 2019;13(4):75–78.

DOI: 10.14412/1996-7012-2019-4-75-78

Анкилозирующий спондилит (АС) – хроническое воспалительное заболевание из группы спондилоартритов, характеризующееся обязательным поражением крестцово-подвздошных суставов (КПС) и/или позвоночника с потенциальным исходом в анкилоз, с частым вовлечением в патологический процесс энтезисов и периферических суставов [1]. АС могут предшествовать такие внескелетные проявления, как поражение глаз, кожи, кишечника, почек и сердечно-сосудистой системы. Кардиоваскулярные проявления включают в себя дисфункцию левого желудочка, аортит, поражение клапанов, перикардит, нарушение проводимости и ритма сердца. Поражение сердечно-сосудистой системы отмечается у 2–10% пациентов с АС [2]. Сосуществование же АС и системного васкулита встречается еще реже [3].

Приводим клиническое наблюдение сочетания АС и артериита Такаясу (АТ) [4].

Пациентка П., 27 лет, наблюдается в ГБУЗ «Челябинская областная клиническая больница» с диагнозом: АС, HLA-B27-положительный, развернутая стадия (двусторонний сакроилит

III стадии), высокой степени активности (Ankylosing Spondylitis Disease Activity Index, BASDAI 5,2), спондилит поясничного и грудного отделов позвоночника с внеаксиальными проявлениями (энтезит, артрит), функциональный класс 2. Из анамнеза известно, что АС страдает с 20 лет. Заболевание началось с боли в грудной клетке, боли и скованности при движении в грудном отделе позвоночника. Через 1 мес после появления первых симптомов заболевания присоединились боль и припухлость в левом коленном и голеностопном суставах. В течение последующих 2 мес появилась боль в нижней части спины, усиливающаяся во второй половине ночи. Самостоятельно принимала нестероидные противовоспалительные препараты (НПВП): нимесулид (найз) 100 мг при боли, без значительного улучшения. Обследована по месту жительства в 2012 г. (на тот момент – Екатеринбург), установлен диагноз АС. Проведена терапия глюкокортикоидами (ГК): преднизолон 20 мг/сут в течение 3 мес с последующей постепенной отменой, НПВП, сульфасалазин (СУЛЬФ) 2 г/сут. Наблюдался положительный эффект: нормализация объема движений в по-

К Л И Н И Ч Е С К И Е Н А Б Л Ю Д Е Н И Я

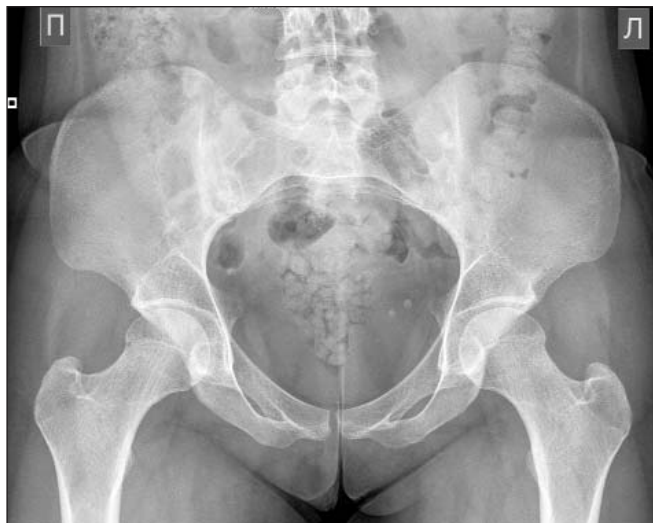

Рис. 1. Рентгенограмма костей таза больной П., 27 лет. Двусторонний сакроилиит III стадии по Kellgren

звоночнике, уменьшение выраженности боли. СУЛЬФ принимала нерегулярно. С января 2013 г. стала отмечать нарастающую интенсивность боли в позвоночнике, появление боли и припухлости в груднорёберных сочленениях, голеностопных суставах. В марте того же года госпитализирована в ревматологическое отделение ГБУЗ «Челябинская областная клиническая больница».

При рентгенографии костей таза выявлены двусторонний сакроилиит III стадии по Kellgren, HLA-B27-антиген, повышение острофазовых показателей воспаления: СРБ – 48,4 г/л и СОЭ – 38 мм/ч (по Панченкову). BASDAI – 6,2. Получала НПВП (мелоксикам) 15 мг/сут, метотрексат (МТ) 10 мг/нед, который принимала в течение 3 мес, однако из-за отсутствия эффекта препарат был отменен. Обострение осенью 2014 г.: боль и ограничение объема движений в позвоночнике, припухание и боль в грудинкючичных, коленных, голеностопных суставах. Возобновлено лечение СУЛЬФ 2 г/сут. На фоне терапии сохранялась высокая активность АС (BASDAI 6,0). Весной 2015 г. с учетом высокой активности заболевания, не контролируемой приемом НПВП и СУЛЬФ в течение 6 мес, пациентке был назначен ингибитор фактора некроза опухоли α (иФНО α) – инфликсимаб (ИНФ) в дозе 5 мг/кг.

Проведено 5 инфузий с положительным эффектом. Летом 2015 г. во время планового обследования у фтизиатра выявлен положительный диаскинтест. При дополнительном обследовании признаков активного туберкулеза не обнаружено, но проведено превентивное противотуберкулезное лечение (изониазид 0,45 г/сут). Генно-инженерная биологическая терапия была прекращена. С ноября 2015 г. после отмены ИНФ усилилась боль в суставах, позвоночнике, появились боль в левой руке, ее похолодание, субфебрильная температура. В феврале 2016 г. пациентка вновь была госпитализирована в ревматологическое отделение.

При поступлении: общее состояние удовлетворительное. Аускультативно в легких дыхание проводилось с двух сторон, число дыхательных движений – 18 в минуту. Тоны сердца ритмичные, частота сердечных сокращений – 76 в минуту. Артериальное давление (АД) – 110/80 мм рт. ст. На левой руке пульс и давление не определялись. Живот мягкий, безболезненный. Стул и диурез в норме. Локальный статус: физиологические изгибы позвоночника сглажены. Экскурсия грудной клетки – 5 см. BASMI (Bath Ankylosing Spondylitis Metrology Index) – 4 балла. При пальпации позвоночника – болезненность на уровне грудного, поясничного отделов. Число болезненных суставов – 4, число припухших суставов – 1. Левая верхняя конечность прохладная на ощупь. В анализах крови: Нв – 111 г/л, СОЭ – 48 мм/ч, сывороточное железо – 8,1 мкмоль/л, СРБ – 53,4 мг/л. По данным рентгенографии костей таза выявлен двусторонний сакроилиит III стадии по Kellgren (рис. 1).

С учетом результатов объективного обследования (отсутствие пульса на левой лучевой артерии, невозможность измерения АД на левой руке) было проведено дуплексное исследование магистральных артерий шеи и артерий верхних конечностей, обнаружены структурные изменения стенок артерий, стенозы общих сонных артерий до 65%, подключичных артерий (ПКА) до 60%. На основании клинической картины и результатов обследования заподозрено наличие АТ. Пациентка была осмотрена сосудистым хирургом, назначена ангиография для оценки стенозов и возможности хирургического лечения. При ангиографии были выявлены следующие изменения: правая ПКА – стеноз II порции до 40–50%; правая общая сонная артерия – стеноз устья до 70%; стенозирование на протяжении начального и среднего отделов до 50%; левая ПКА – окклюзия от устья с восстановлением кровотока во II порции; левая общая сонная артерия – стенозирование на всем протяжении до 50–65% (рис. 2, а); стеноз плечевой ар-

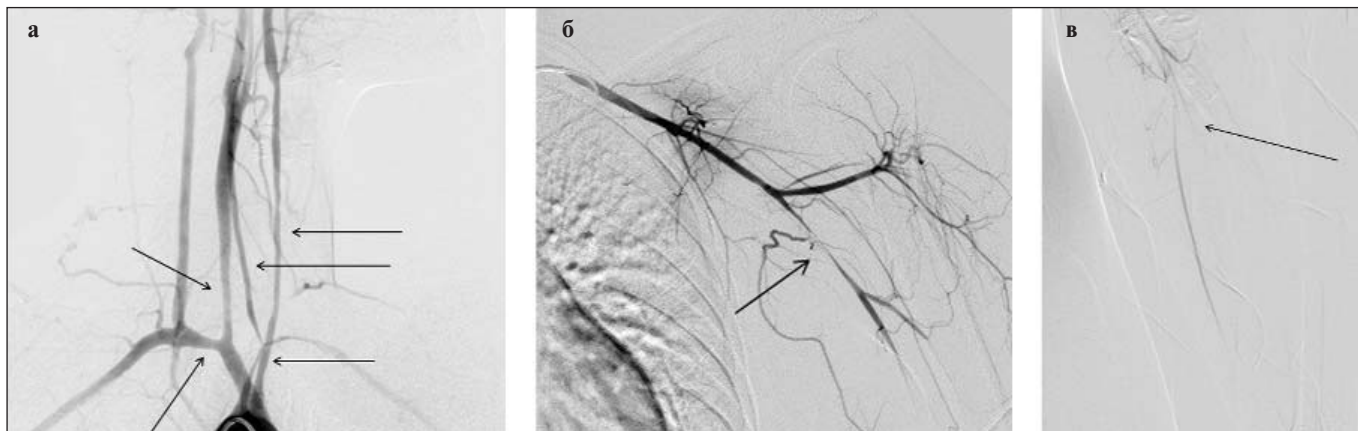


Рис. 2. Ангиографическое исследование (а–в) у больной П., 27 лет. Стрелками указаны места стенозов. Описание в тексте

КЛИНИЧЕСКИЕ НАБЛЮДЕНИЯ

терий до 99% (рис. 2, б), дистальное русло контрастируется до кисти по локтевой артерии; лучевая артерия – окклюзия от устья (рис. 2, в). При УЗИ почек с оценкой почечного кровотока и магнитно-резонансной томографии (МРТ) головного мозга патологии не выявлено.

На основании результатов клинических и инструментальных методов обследования, в соответствии с классификационными критериями W.P. Arend и соавт. [5] (возраст моложе 40 лет; перемежающаяся хромота; ослабление пульса на плечевой артерии; разница артериального давления на правой и левой руках >10 мм рт. ст.; изменения при ангиографии), установлен диагноз АТ. При повторном осмотре сосудистым хирургом показаний для хирургического лечения не выявлено (отсутствие признаков критической ишемии по данным ангиографии, а также изменений по данным МРТ головного мозга). Ангиохирург рекомендовал химический нейролиз грудных симпатических ганглиев слева, который был проведен под контролем спиральной компьютерной томографии (СКТ). В связи с высокой активностью АС и наличием множественных стенозов артерий назначены пульс-терапия ГК (солумедрол 500 мг) с последующим переходом на их системный прием (преднизолон 50 мг/сут), а также ингибиторы протонной помпы (омепразол 20 мг/сут), дезагреганты (тромбоАСС 150 мг/сут), препараты железа (сорбифер дурулес 2 раза в сутки). Терапия высокими дозами ГК и химический нейролиз привели к быстрому клиническому улучшению: нормализовалась температура тела и лабораторные показатели, купировался артрит, уменьшилась боль в спине.

При выписке рекомендовано снижение дозы преднизолона, к сентябрю 2016 г. она составляла 47,5 мг/сут. Однако при уменьшении дозы ГК до 9 таблеток (45 мг) наблюдалось усиление боли в суставах и нарастание слабости в левой верхней конечности. В связи с признаками сохраняющегося активного артериита, периферического артрита к лечению добавлен МТ в дозе 17,5 мг/нед. В мае 2018 г. по данным СКТ грудного отдела аорты с контрастным усилением определялись окклюзия левой ПКА в 1-м, 2-м сегментах с восстановлением кровотока на уровне аксиллярной артерии, равномерный протяженный стеноз левой общей сонной артерии. Учитывая прогрессирующее течение заболевания, сохраняющуюся потребность в приеме высокой дозы ГК, терапия МТ признана неэффективной. В качестве базисной терапии назначен азатиоприн 150 мг/сут – общее состояние улучшилось, артрит не рецидивировал, боль в позвоночнике значительно уменьшилась, лабораторные показатели оставались нормальными. В настоящее время состояние пациентки стабильное, рецидивов заболевания не наблюдается.

Обсуждение. АТ и АС – хронические воспалительные заболевания неизвестной этиологии. АТ – гранулематозное воспаление аорты и ее основных ветвей, обычно начинающееся в возрасте до 50 лет [4]. Диагноз устанавливается согласно классификационным критериям АТ [5, 6]. В октябре

2018 г. на конференции The American College of Rheumatology (ACR)/The Association of Rheumatology Professionals (ARP) был представлен предварительный вариант обновленных классификационных критериев гигантоклеточного артериита и АТ (совместно АСR и European League Against Rheumatism, EULAR) [7]. Обновленные критерии отражают решающую роль методов сосудистой визуализации в диагностике и лечении васкулитов крупных сосудов. Ожидается, что после их одобрения и принятия будут заменены классификационные критерии 1990 г.

Первоначально считалось, что АТ встречается главным образом в странах Азии, Японии, Южной Америки, однако в последнее время количество наблюдений в Европе и США увеличивается [8]. Распространенность АТ – от 2,6 до 5,2 на 1 млн жителей, заболевание наблюдается преимущественно у женщин моложе 40 лет [9, 10]. В России, по эпидемиологическим данным, частота АС составляет от 0,1 до 0,2%. Заболевание развивается преимущественно в возрасте 25–35 лет, причем у мужчин в 2 раза чаще [6]. Исходя из распространенности и соотношения мужчин и женщин, совпадение АС и АТ – крайне редкое явление, но имеются зарегистрированные случаи сосуществования этих заболеваний [11].

В настоящее время ведется дискуссия, может ли артериит быть одним из сердечно-сосудистых осложнений АС [12]. Так, в патогенезе обоих заболеваний прослеживается тесная взаимосвязь с генами главного комплекса гистосовместимости [6, 13]. При АС доказано, а при АТ считается весьма вероятным, что интерлейкин (ИЛ) 23 и ИЛ17 вносят значительный вклад в развитие болезни [14, 15]. Помимо этого, АТ рассматривается как возможный парадоксальный ответ на терапию иФНОα [16]. Представленные данные свидетельствуют о том, что АС и АТ связывают общие иммунологические механизмы.

Широко обсуждается роль *Mycobacterium tuberculosis* в развитии АТ. Среди больных с данным заболеванием частота инфицированности туберкулезом (по данным реакции Манту) колеблется от 21,8 до 81%. Около 20% пациентов ранее лечились по поводу туберкулеза. Однако сочетание АТ с активным туберкулезом легких встречается очень редко (менее чем у 10% больных) [17]. Отсутствие ДНК туберкулезной микобактерии в зоне сосудистого воспаления позволяет заподозрить не прямое, а, возможно, опосредованное участие этой инфекции в качестве пускового фактора в развитии заболевания [18].

Таким образом, учитывая возможное наличие единичных провоцирующих факторов развития АС и АТ, при выявлении у пациента с АС лихорадки, повышения острофазовых показателей воспаления, объективных признаков поражения сердечно-сосудистой системы, характерных для васкулита крупных сосудов, необходимо проводить обследование с целью диагностики АТ.

ЛИТЕРАТУРА

1. Эрдес ШФ, Бадюкин ВВ, Бочкова АГ и др. О терминологии спондилоартритов. Научно-практическая ревматология. 2015;53(6):657-60. [Erdes ShF, Badokin VV, Bochkova AG, et al. On the terminology of spondyloarthritis. *Nauchno-prakticheskaya revmatologiya = Rheumatology Science and Practice*. 2015;53(6):657-60. (In Russ.)]. doi: 10.14412/1995-4484-2015-657-660
2. Yasemin O. Cardiac Involvement in Ankylosing Spondylitis. *J Clin Med Res*. 2016 Jun; 8(6):427-430. doi: 10.14740/jocmr2488w
3. Matsushita M, Kobayashi S, Tada K, et al. A case of ankylosing spondylitis with concurrent Takayasu arteritis. *J Int Med Res*. 2018 Jun; 46(6):2486-2494. doi: 10.1177/0300060518769548. Epub 2018 Apr 24.
4. Бекетова ТВ, Насонов ЕЛ. Современная классификация системных васкулитов. Терапевтический архив. 2014;(5):94-8. [Beketova TV, Nasonov EL. Modern classification of systemic vasculitis. *Terapevticheskii arkhiv*. 2014;(5):94-8. (In Russ.)].
5. Arend WP, Michel BA, Bloch DA, et al.

К Л И Н И Ч Е С К И Е Н А Б Л Ю Д Е Н И Я

- The American College of Rheumatology 1990 criteria for the classification of Takayasu arteritis. *Arthritis Rheum.* 1990 Aug;33(8): 1129-34.
6. Насонов ЕЛ, редактор. Российские клинические рекомендации. Ревматология. Москва: ГЭОТАР-Медиа; 2017. 464 с. [Nasonov EL, editor. *Rossiiskie klinicheskie rekomendatsii. Revmatologiya* [Russian clinical guidelines. Rheumatology]. Moscow: GEOTAR-Media; 2017. 464 p.]
7. Grygotis L. Large-Vessel Vasculitis Classification: Draft Criteria Presented at ACR/ARHP 2018. <https://www.rheumatologyadvisor.com/home/conference-highlights/acr-2018-coverage/large-vessel-vasculitis-classification-draft-criteria-presented-at-acr-arhp-2018/>
8. Покровский А, Зотиков А, Грязнов О. Неспецифический аортоартериит: Перспективы лечения. *Врач.* 2002;(5):3-6. [Pokrovskii A, Zotikov A, Gryaznov O. Nonspecific aortoarteritis: Prospects for treatment. *Vrach.* 2002;(5):3-6. (In Russ.)].
9. Ассоциация ревматологов России. Федеральные клинические рекомендации по диагностике и лечению системных васкулитов. Москва, 2013. [Association of rheumatologists of Russia. Federal clinical guidelines for the diagnosis and treatment of systemic vasculitis. Moscow, 2013.]
- https://rheumatolog.su/media/media/2018/07/18/clinrec_sis_vasc.pdf
10. Terao C. History of Takayasu arteritis and Dr. Mikito Takayasu. *Int J Rheum Dis.* 2014 Nov; 17(8):931-5. doi: 10.1111/1756-185X.12576.
11. Riviere E, Arnaud L, Ebbo M, et al. Takayasu Arteritis and Spondyloarthritis: Coincidence or Association? A Study of 14 Cases. *J Rheumatol.* 2017 Jul;44(7): 1011-1017. doi: 10.3899/jrheum.160762.
12. Mielnik P, Hjelle AM, Nordeide JL. Coexistence of Takayasu's arteritis and ankylosing spondylitis may not be accidental – Is there a need for a new subgroup in the spondyloarthritis family? *Mod Rheumatol.* 2018 Mar;28(2):313-318. doi: 10.1080/14397595.2017.1341592.
13. Terao C, Yoshifuji H, Kimura A, et al. Two susceptibility loci to Takayasu arteritis reveal a synergistic role of the IL12B and HLA-B regions in a Japanese population. *Am J Hum Genet.* 2013 Aug 8;93(2):289-97. doi: 10.1016/j.ajhg.2013.05.024.
14. Галушко ЕА, Гордеев АВ. Современный взгляд на патогенез спондилоартритов – молекулярные механизмы. Научно-практическая ревматология. 2015;53(3): 299-307. [Galushko EA, Gordeev AV. Modern idea on the pathogenesis of spondyloarthritis: molecular mechanisms. *Nauchno-prakticheskaya revmatologiya = Rheumatology Science and Practice.* 2015;53(3):299-307. (In Russ.)]. doi: 10.14412/1995-4484-2015-299-307
15. Terao C, Yoshifuji H, Nakajima T, et al. Ustekinumab as a therapeutic option for Takayasu arteritis: from genetic findings to clinical application. *Scand J Rheumatol.* 2016 Jan;45(1):80-82. doi: 10.3109/03009742.2015.1060521. Epub 2015 Aug 31.
16. Souabni L, Ben Abdelghani K, Jradi S, et al. Takayasu's arteritis occurring under TNF- α blockers: a new paradoxical effect? *BMJ Case Rep.* 2014 Nov 24;2014. pii: bcr2014204226. doi: 10.1136/bcr-2014-204226.
17. Насонов ЕЛ, Баранов АА, Шилкина НП. Васкулиты и васкулопатии. Ярославль: Верхняя Волга; 1999. 616 с. [Nasonov EL, Baranov AA, Shilkina NP. *Vaskulity i vaskulopatii* [Vasculitis and vasculopathy]. Yaroslavl: Verkhnyaya Volga; 1999. 616 p.]
18. Carvalho ES, de Souza AW, Leao SC, et al. Absence of mycobacterial DNA in peripheral blood and artery specimens in patients with Takayasu arteritis. *Clin Rheumatol.* 2017 Jan; 36(1): 205-208. doi: 10.1007/s10067-016-3400-0

Поступила 27.08.2019

Исследование не имело спонсорской поддержки. Авторы несут полную ответственность за предоставление окончательной версии рукописи в печать. Все авторы принимали участие в разработке концепции статьи и написании рукописи. Окончательная версия рукописи была одобрена всеми авторами.