

Перкович Р.<sup>1</sup>, Бульян К.<sup>1</sup>, Владетич М.<sup>1</sup>, Катич Ф.<sup>2</sup>, Мишевич С.<sup>1</sup>, Буткович Солдо С.<sup>1</sup>

<sup>1</sup>Отделение неврологии и <sup>2</sup>отделение радиологии Медицинского центра Университета

им. Йосипа Юрая Штроссмайера, Осиек, Хорватия

<sup>1,2</sup>31000 Osijek, J. Huttlera 4, Croatia

## Транзиторная глобальная амнезия с двусторонним ишемическим поражением гиппокампа, вызванная эмоциональным стрессом

Представлен клинический случай транзиторной глобальной амнезии (ТГА) у пациента, испытывавшего продолжительный стресс на работе и дома. Мужчина средних лет был госпитализирован в состоянии дезориентации, при этом он постоянно повторял одни и те же вопросы. Пациент не помнил, что случилось утром, до того как он попал в больницу. При магнитно-резонансной томографии головного мозга выявлены точечные очаги гиперинтенсивности в гиппокампе с обеих сторон. Факторов риска цереброваскулярных событий у пациента не отмечалось. Нейropsychологическое обследование показало, что пациент не обладает адекватными стратегиями, чтобы справиться с последствиями длительного интенсивного стресса, сопровождавшегося подавлением эмоций. Описанный случай подтверждает, что психологическая нестабильность может являться одним из факторов, провоцирующих ТГА.

**Ключевые слова:** транзиторная глобальная амнезия; стресс; гиппокамп.

**Контакты:** Романа Перкович; [romana.per@gmail.com](mailto:romana.per@gmail.com)

**Для ссылки:** Перкович Р, Бульян К, Владетич М и др. Транзиторная глобальная амнезия с двусторонним ишемическим поражением гиппокампа, вызванная эмоциональным стрессом. Неврология, нейропсихиатрия, психосоматика. 2019;11(2):89–92.

### *Emotional stress-induced transient global amnesia with bilateral hippocampal ischemic lesion*

*Perkovic R.<sup>1</sup>, Buljan K.<sup>1</sup>, Vladetic M.<sup>1</sup>, Katic F.<sup>2</sup>, Misevic S.<sup>1</sup>, Butkovic Soldo S.<sup>1</sup>*

*<sup>1</sup>Department of Neurology and <sup>2</sup>Department of Radiology, Josip Juraj Strossmayer University Medical Center, Osijek, Croatia*

*<sup>1,2</sup>4, J. Huttlera, Osijek 31000, Croatia*

The paper describes a clinical case of transient global amnesia (TGA) in a male patient who has experienced prolonged stress at work and at home. The middle-aged man was admitted to hospital disoriented, constantly repeating the same questions. The patient did not remember what had happened that morning before his admission to the hospital. Brain magnetic resonance imaging revealed bilateral punctate hippocampal DWI hyperintensity. The patient has not been observed to have risk factors for cerebrovascular events. Neuropsychological examination has shown that the patient does not have adequate strategies to cope with the sequels of long-term intense stress accompanied with emotion suppression. The described case confirms that psychological instability may be one of the precipitating factors for TGA.

**Keywords:** transient global amnesia; stress; hippocampus.

**Contact:** Romana Perkovic; [romana.per@gmail.com](mailto:romana.per@gmail.com)

**For reference:** Perkovic R, Buljan K, Vladetic M, et al. Emotional stress-induced transient global amnesia with bilateral hippocampal ischemic lesion. Nevrologiya, neiropsikhiatriya, psikhosomatika = Neurology, Neuropsychiatry, Psychosomatics. 2019;11(2):89–92.

**DOI:** 10.14412/2074-2711-2019-2-89-92

Транзиторная глобальная амнезия (ТГА) — клинический синдром, характеризующийся внезапным началом тяжелой антероградной и более мягкой ретроградной амнезии, обычно сопровождающийся повторяющимися вопросами. ТГА чаще наблюдается у людей среднего и пожилого возраста. [1]. Этиология ТГА может быть связана с сосудистыми нарушениями в структурах головного мозга, ответственных за память, особенно в гиппокампе и медиобазальных отделах височной доли [2]. Дифференциальную диагностику проводят с эпилептической амнезией, делирием, интоксикацией, черепно-мозговой травмой и мигренью [3]. Исключают также транзиторную эпилептическую амнезию (ТЭА), если отсутствуют признаки вовлечения височной доли, такие как обонятельные или вкусовые галлюцинации, речевые автоматизмы и межприступные аномалии на электроэнце-

фалограмме (ЭЭГ). Эпизоды ТЭА обычно наблюдаются после пробуждения и длятся менее часа [4–6]. Необходимо отличать ТЭА и от мигрени, поскольку ТГА иногда сопровождается аурой. Провоцирующие факторы ТГА до сих пор неясны. Все чаще появляются сообщения об эмоциональных переживаниях у пациентов перед эпизодом ТГА [7–9].

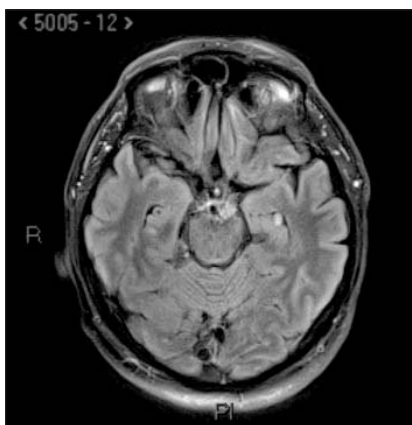
Представляем наше клиническое наблюдение.

**Пациент**, 53 лет, который не курил, не злоупотреблял алкоголем и не имел серьезных заболеваний в анамнезе, был доставлен в отделение неотложной помощи. Во время занятий в спортзале он пожаловался друзьям на плохое самочувствие. В отделении неотложной помощи выглядел расстроенным и напуганным, постоянно повторял одни и те же вопросы, не помнил, что случилось утром, до того как он попал в больницу. Пациент не предъявлял жалоб на головную боль или другие проб-

## КЛИНИЧЕСКИЕ НАБЛЮДЕНИЯ

лемы. Артериальное давление (АД) было повышенным — 160/90 мм рт. ст., однако это повышение было разовым и в последующие дни не повторялось. Неврологических расстройств, за исключением потери памяти, не выявлено. При компьютерной томографии головного мозга также не обнаружено патологических изменений. После 6 ч наблюдения в отделении реанимации и спустя 8 ч после начала эпизода амнезии пациент был переведен в неврологическое отделение. Уже находясь в неврологическом отделении, он начал вспоминать утренние события, однако до конца дня память полностью не восстановилась.

Лабораторные показатели были в норме (лейкоциты, глюкоза, СРБ, гормоны щитовидной железы, холестерин, факторы свертываемости крови и гомоцистеин). При УЗИ выявлены минимальные атеросклеротические изменения в обеих сонных артериях. На ЭЭГ отмечались диффузные нарушения ритма, более отчетливые в левой лобно-центрально-височной области. При транскраниальной доплерографии определялся более быстрый кровоток в правой средней мозговой и левой задней мозговой (ЗМА) артериях. При холтеровском мониторинговании серьезных нарушений сердечного ритма не выявлено.



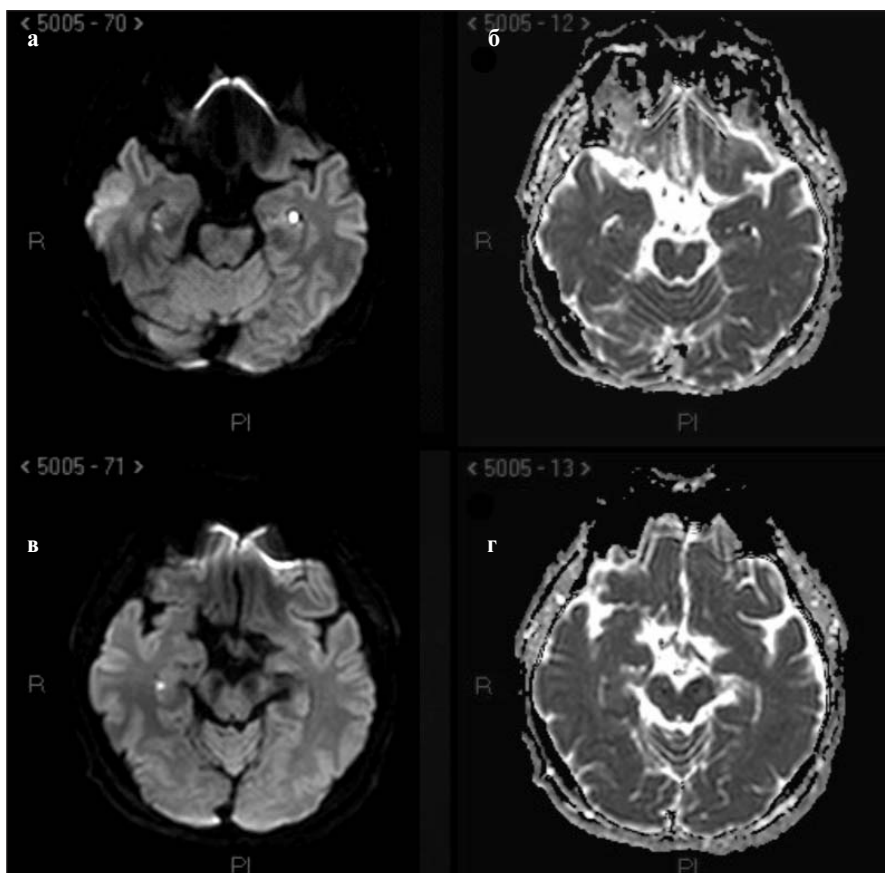
**Рис. 1.** МРТ в режиме T2. Очаг гиперинтерсивности в левом гиппокампе

На 3-й день госпитализации выполнена диффузионно-взвешенная магнитно-резонансная томография головного мозга (DWI-MPT, 3T), при которой обнаружены очаги гиперинтенсивности в гиппокампе с обеих сторон: в правом гиппокампе — два очага, диаметром 1 и 3 мм, с ограниченной диффузией; в левом гиппокампе — зона, размером 5 мм, с идентичными характеристиками (рис. 1). Очаги ограниченной диффузии в правом и левом гиппокампе были видны в режиме DWI (рис. 2, а, в) и на картах измеряемого коэффициента диффузии (apparent diffusion coefficient, ADC) (см. рис. 2, б, г).

**Неврологическое обследование.** Пациент находился в состоянии психологического возбуждения, был импульсивен, раздражителен, не мог расслабиться, его речь оставалась быстрой даже после окончания эпизода амнезии.

Для исключения диссоциативной фуги пациент осмотрен психиатром. Выяснилось, что в ночь перед развитием глобальной амнезии он страдал от бессонницы, вызванной конфликтом с начальником. Пациент служил в саперном взводе полиции на международной таможне. Был разведен и проживал с матерью, кроме того, в тот момент у него испортились отношения с дочерью. После разговора с пациентом психиатр исключил диссоциативную фугу.

На 8-й день пребывания в больнице пациент был направлен к психологу. Результаты обследования показали ослабление кратковременной памяти и вербальной кратковременной памяти, хотя долговременная память сохранялась на прежнем уровне. Визуальная память была значительно снижена и находилась на субнормальном уровне. Тест визуальной перцепции также был выполнен неудовлетворительно. Оценка индекса жизненного стиля Плутчика указывала на экстравертность, общительность наряду со снижением контроля и организации. Кроме того, она выявила низкую толерантность к разочарованию в сочетании с раздражительностью и импульсивным поведением. По данным шкалы депрессии, тревоги и стресса-21 (Depression Anxiety Stress Scale, DASS-21), у пациента отмечены умеренный уровень депрессии с недостатком энергии и слегка повышенные уровни тревожности и стресса, которые проявлялись соматическими симптомами, постоянным возбуждением и напряжением. Выполнение теста показало низкую мотивацию, неспособность справляться с трудностями и отсутствие социальной поддержки. В целом эмоциональный статус пациента характеризовался выраженным беспокойством и сим-



**Рис. 2.** МРТ-DWI (а, в) и ADC (б, г). Билатеральная ограниченная диффузия в гиппокампе

птомами умеренной депрессии в качестве ответной реакции на длительный интенсивный стресс и подавление эмоций, что делало его более импульсивным и раздражительным.

**Обсуждение.** Исключение всех других факторов риска позволило предположить, что причиной заболевания пациента стал накопившийся стресс, с которым он не справлялся. Есть опубликованные данные о том, что эмоциональные события могут являться такими же триггерами ТГА, как холодный душ, половой контакт, сильное волнение, острая боль и физическое напряжение [9]. J. Dohring и соавт. [10] утверждают, что пациенты с ТГА отличаются от здоровых лиц определенными аспектами копингового поведения. Они выделяют два существенных момента копинговых стратегий, присущих пациентам с ТГА: если здоровые испытуемые скорее склонны преуменьшать свои проблемы, сравнивая себя с другими людьми, то пациенты с ТГА чаще испытывают чувство вины. Авторы приходят к выводу, что пациенты с ТГА не обладают столь успешными стратегиями борьбы со стрессом, как здоровые люди. В стрессовых ситуациях пациенты с ТГА фокусируют внимание на себе и своем внутреннем состоянии, в то время как здоровые люди прибегают к регуляторным стратегиям, поддерживая высокую самооценку с помощью выгодных для себя социальных сравнений или переключая внимание.

В нашем наблюдении при МРТ выявлены очаги гиперинтенсивности в гиппокампе с обеих сторон. По данным K. Szabo и соавт. [11], 5,25% всех ишемических инсультов локализовались в ЗМА, при этом поражение гиппокампа было зафиксировано в 21% случаев. Чаще всего поражалась одна сторона, и только в 5% случаев поражение гиппокампа было двусторонним [11]. Лучше всего пораженные участки выявлялись при МРТ в поле СА1 (*cornu ammonis*) через 24–72 ч после возникновения симптомов ТГА [12].

Многочисленные исследования показали, что стресс ухудшает функцию гиппокампа [13, 14]. Гиппокамп, осо-

бенно поле СА1, играет ключевую роль не только в формировании памяти посредством длительного потенцирования, но и в нейроэндокринной регуляции стрессового ответа на эмоциональные вызовы, включая страх и тревожность [15]. При ТГА пораженные участки в поле СА1, наблюдаемые при МРТ, являются отражением изменения сигналов вследствие нарушения внутриклеточной диффузии и цитотоксического отека в этой области. Вызванное стрессом усиление глутаматергической синаптической передачи приводит к увеличению притока кальция в нейроны СА1 и, как следствие, к метаболической уязвимости, а при определенных условиях — и к нарушению их структурной целостности [16]. Поле СА1 также является наиболее уязвимой областью гиппокампа при ишемическом инсульте, поскольку, будучи пограничным участком, оно имеет низкое коллатеральное кровоснабжение [17]. Структурные нарушения в гиппокампе функционально проявляются во временных разрывах гиппокампальных цепочек памяти [18]. По наблюдениям, односторонние инфаркты на территории ЗМА, захватывающие гиппокамп, сопровождаются более мягкой формой амнезии, чем двусторонние, в отношении как продолжительности, так и степени и типа нарушений памяти [19–21]. Поражение левого гиппокампа связано с расстройствами вербальной памяти, а при правостороннем поражении страдают визуальная память (в том числе на лица) и пространственная ориентация [11, 22].

**Заключение.** ТГА является саморазрешающимся состоянием и не требует специфического лечения. Необходим контроль АД и частоты сердечных сокращений, могут быть использованы антитромбоцитарные средства и статины. Поскольку эмоциональный и физический стресс являются факторами риска ТГА, мы предлагаем включать в план лечения таких пациентов нейропсихологическое тестирование и психотерапию для выявления возможных причин развития ТГА и предупреждения рецидивов.

## ЛИТЕРАТУРА

- Hodges JR, Warlow CP. The aetiology of transient global amnesia. A case-control study of 114 cases with prospective follow-up. *Brain*. 1990 Jun;113 ( Pt 3):639-57.
- Sander D, Winbeck K, Etgen T, et al. Disturbance of venous flow patterns in patients with transient global amnesia. *Lancet*. 2000 Dec 9;356(9246):1982-4.
- Spiegel DR, Smith J, Wade RR, et al. Transient global amnesia: current perspectives. *Neuropsychiatr Dis Treat*. 2017 Oct 24;13:2691-2703. doi: 10.2147/NDT.S130710. eCollection 2017.
- Lin KH, Chen YT, Fuh JL, et al. Migraine is associated with a higher risk of transient global amnesia: a nationwide cohort study. *Eur J Neurol*. 2014 May;21(5):718-24. doi: 10.1111/ene.12346. Epub 2014 Feb 13.
- Zeman AZ, Boniface SJ, Hodges JR. Transient epileptic amnesia: a description of the clinical and neuropsychological features in 10 cases and a review of the literature. *J Neurol Neurosurg Psychiatry*. 1998 Apr;64(4):435-43.
- Butler CR, Zeman AZ. Recent insights into the impairment of memory in epilepsy: transient epileptic amnesia, accelerated long-term forgetting and remote memory impairment. *Brain*. 2008 Sep;131(Pt 9):2243-63. doi: 10.1093/brain/awn127. Epub 2008 Jul 9.
- Rosler A, Mras GJ, Frese A, et al. Precipitating factors of transient global amnesia. *J Neurol*. 1999 Jan;246(1):53-4.
- Miller Fischer C. Transient Global Amnesia. Precipitating Activities and Other Observations. *Arch Neurol*. 1982 Oct;39(10):605-8.
- Inzitari D, Pantoni L, Lamassa M, et al. Emotional arousal and phobia in transient global amnesia. *Arch Neurol*. 1997 Jul;54(7):866-73.
- Dohring J, Schmuck A, Bartsch T. Stress-related factors in the emergence of transient global amnesia with hippocampal lesion. *Front Behav Neurosci*. 2014 Aug 29;8:287. doi: 10.3389/fnbeh.2014.00287. eCollection 2014.
- Szabo K, Forster A, Jager T, et al. Hippocampal lesion patterns in acute posterior cerebral artery stroke: clinical and MRI findings. *Stroke*. 2009 Jun;40(6):2042-5. doi: 10.1161/STROKEAHA.108.536144. Epub 2009 Apr 9.
- Bartsch T, Alfke K, Deuschl G, et al. Evolution of hippocampal CA-1 diffusion lesions in transient global amnesia. *Ann Neurol*. 2007 Nov;62(5):475-80.
- Kim JJ, Diamond DM. The stressed hippocampus, synaptic plasticity and lost memories. *Nat Rev Neurosci*. 2002 Jun;3(6):453-62. doi:10.1038/nrn849
- McEwen BS. Physiology and neurobiology of stress and adaptation: Central role of the brain. *Physiol Rev*. 2007 Jul;87(3):873-904. doi: 10.1152/physrev.00041.2006
- Joels M, Krugers H, Karst H. Stress-induced changes in hippocampal function. *Prog Brain Res*. 2008;167:3-15. doi: 10.1016/S0079-6123(07)67001-0
- Joels M. Stress, the hippocampus and epilepsy. *Epilepsia*. 2009 Apr;50(4):586-97. doi: 10.1111/j.1528-1167.2008.01902.x. Epub 2008 Nov 19.
- Ay H, Furie KL, Yamada K, et al. Diffusion-weighted MRI characterizes the ischemic lesion in transient global amnesia. *Neurology*. 1998 Sep;51(3):901-3.
- Dipu B, Jayeta C, Hrishikesh C, et al.

Transient global amnesia: A hippocampal phenomenon: Case report. *Pakistan Journal of Medical Sciences*. 2014;4(2):56-8.

19. Mohr JP, Leicester J, Stoddard LT, et al. Right hemianopia with memory and color deficits in circumscribed left posterior cerebral artery territory infarction. *Neurology*. 1971 Nov; 21(11):1104-13.

20. Takahashi S, Higano S, Kurihara N, et al. Correlation of lesions in the hippocampal region noted on MR images with clinical features. *Eur Radiol*. 1997;7(2):281-6. doi: 10.1007/s003300050151

21. Insausti R, Annese J, Amaral DG, et al. Human amnesia and the medial temporal lobe illuminated by neuropsychological and neuro-

histological findings for patient E. P. *Proc Natl Acad Sci U S A*. 2013 May 21;110(21): E1953-62. doi: 10.1073/pnas.1306244110. Epub 2013 Apr 25.

22. Damasio AR, Geschwind N. The Neural Basis of Language. *Annu Rev Neurosci*. 1984; 7:127-47.

Поступила 1.03.2019

### Декларация о финансовых и других взаимоотношениях

Исследование не имело спонсорской поддержки. Авторы несут полную ответственность за предоставление окончательной версии рукописи в печать. Все авторы принимали участие в разработке концепции статьи и написании рукописи. Окончательная версия рукописи была одобрена всеми авторами.