

DOI: 10.15825/1995-1191-2020-2-35-43

## ТРАНСПЛАНТАЦИЯ ПЕЧЕНИ В РОСТОВСКОЙ ОБЛАСТИ: ПЯТИЛЕТНИЙ ОПЫТ

В.Л. Коробка<sup>1, 2</sup>, М.Ю. Кострыкин<sup>1</sup>, Е.С. Пак<sup>1</sup>, Р.О. Даблиз<sup>1</sup>, О.В. Котов<sup>1</sup>,  
А.М. Шановалов<sup>1</sup>

<sup>1</sup> ГБУ РО «Ростовская областная клиническая больница», Ростов-на-Дону, Российская Федерация

<sup>2</sup> ФГБОУ ВО «Ростовский государственный медицинский университет», Ростов-на-Дону,  
Российская Федерация

**Цель.** Отражение пятилетнего опыта операций по трансплантации печени, проведенных в Ростовской областной клинической больнице. **Материалы и методы.** Первая трансплантация печени в Ростовской области была выполнена в июле 2015 года. Общее число операций по состоянию на конец февраля 2020 года составило 52. Основным показанием к пересадке печени у 33,3% больных стал цирроз печени в исходе вирусных гепатитов. Средний возраст реципиентов составил  $43,5 \pm 15,8$  года. На долю реципиентов мужского пола пришлось 59,6% наблюдений. Для девяти реципиентов донорами печени стали их близкие родственники, 43 реципиента получили орган от посмертного донора. Для двух пациентов донорский орган был получен в результате разделения печени на две доли по технологии *split in situ*. **Результаты.** Средняя продолжительность операции составила  $5,14 \pm 1,92$  часа. Объем кровопотери во время операции не превышала 1400 мл. До 93% потерянной крови удавалось вернуть при использовании системы реинфузии. Необходимость трансфузии эритроцитарной массы возникла в 48,1% наблюдений. Во всех случаях осуществляли переливание свежезамороженной плазмы. Хирургические осложнения в ранние сроки после операции мы наблюдали у 15 (29,4%) пациентов. У некоторых больных возникало сразу несколько осложнений. Существенное влияние на результаты трансплантации печени оказывали билиарные и сосудистые осложнения, которые устраняли минимально инвазивными способами и открытыми операциями. Госпитальная летальность составила 5,6%. Причинами смерти были внутрибрюшное кровотечение (1), тромбоз воротной вены (1) и билиарный сепсис (1). В отдаленные сроки после операции умерло еще четыре человека: рак легкого (1), отторжение трансплантата (1), грибковый сепсис (2). **Заключение.** Результат трансплантации печени зависит от компетентности и квалификации специалистов, участвующих в реализации данной программы. Показатель госпитальной летальности и смертности пациентов в отдаленные сроки после трансплантации определяет наличие и характер осложнений, возможность их своевременного лечения.

*Ключевые слова:* трансплантация печени, Ростовская областная больница.

## A FIVE-YEAR LIVER TRANSPLANT EXPERIENCE IN ROSTOV OBLAST

V.L. Korobka<sup>1, 2</sup>, M.Yu. Kostrykin<sup>1</sup>, E.S. Pak<sup>1</sup>, R.O. Dabliz<sup>1</sup>, O.V. Kotov<sup>1</sup>, A.M. Shapovalov<sup>1</sup>

<sup>1</sup> Rostov Regional Clinical Hospital, Rostov-on-Don, Russian Federation

<sup>2</sup> Rostov State Medical University, Rostov-on-Don, Russian Federation

**Objective:** to reflect on a 5-year experience in liver transplant surgery at the Rostov Regional Clinical Hospital. **Materials and methods.** Liver transplant was performed in Rostov Oblast in July 2015 for the first time. There were 52 liver transplant surgeries performed in the region by the end of February 2020. Cirrhosis due to viral hepatitis is the leading indication for liver transplantation in 33.3% of patients. The average age of recipients was  $43.5 \pm 15.8$  years. Male recipients accounted for 59.6% of cases. Nine recipients got liver transplants from blood relatives, while 43 recipients received an organ from post-mortem donors. For two patients, liver graft was obtained by splitting the liver into two lobes using the *in situ* split technique. **Results.** The average duration of

**Для корреспонденции:** Кострыкин Михаил Юрьевич. Адрес: 344015, Ростов-на-Дону, ул. Благодатная, 170.  
Тел. (918) 554-16-28. E-mail: michael\_cs@mail.ru

**Corresponding author:** Mikhail Kostrykin. Address: 170, Blagodatnaya str., Rostov-on-Don, 344015, Russian Federation.  
Tel. (918) 554-16-28. E-mail: michael\_cs@mail.ru

surgery was  $5.14 \pm 1.92$  hours. Blood loss during surgery did not exceed 1400 ml. Up to 93% of lost blood was recovered using the reinfusion system. The need for red blood cell transfusion was observed in 48.1% of cases. Fresh frozen plasma was transfused in all cases. Early postoperative complications were observed in 15 patients (29.4%), and some of them had several complications simultaneously. Biliary and vascular complications, which were eliminated by minimally invasive methods and open surgeries, had a significant influence on liver transplant outcome. In-hospital mortality was 5.6%. The causes of death were intra-abdominal bleeding (1), portal vein thrombosis (1) and biliary sepsis (1). Four more people died in the long term after being discharged from hospital: lung cancer (1), graft rejection (1) and fungal sepsis (2). **Conclusion.** Liver transplant outcome depends on the skills and experience of the specialists implementing this program. Post-transplant in-hospital and long-term mortality depends on the presence and nature of complications, and on the possibility of early treatment.

*Keywords: liver transplantation, surgical complications, hospital mortality.*

## ВВЕДЕНИЕ

В настоящее время проблемы, связанные с экологией, социально-экономическими вопросами, все чаще находят отражение в состоянии здоровья населения того или иного региона. Среди заболеваний, приводящих к снижению трудоспособности, частой госпитализации и быстрой инвалидизации взрослого населения, далеко не последнее место занимает патология органов пищеварительной системы, в частности цирроз печени (ЦП) [1].

Цирроз как терминальная стадия хронического заболевания печени обличен множеством осложнений, подчас требующих неотложного лечения, в том числе с использованием хирургической техники [2, 3]. Но как показывает практика, далеко не всегда спасти жизнь больного удается, ограничиваясь лишь «полумерами» – паллиативными вмешательствами, направленными на устранение явлений портальной гипертензии, печеночной энцефалопатии, гепatorenального синдрома и других угрожающих жизни состояний [4].

На сегодняшний день единственным эффективным методом лечения терминального ЦП, когда все остальные методы лечения являются безуспешными, остается трансплантация печени (ТП). На протяжении более чем полувекового периода существования эта операция зарекомендовала себя благодаря высоким показателям 5-летней выживаемости больных, достигающей 80–90% [5, 6]. Тем не менее активное использование трансплантации как метода лечения больных с терминальным циррозом печени во всем мире сдерживает фактор дефицита донорских органов [7]. По этой причине время ожидания операции нередко увеличивается, растет смертность больных, а те пациенты, которые остаются в живых, зачастую подходят к трансплантации в критическом состоянии, что ухудшает ее результаты как в периоперационном периоде, так и в отдаленные сроки [8].

Камнем преткновения на пути достижения максимального результата трансплантации остается как поддерживающая терапия (иммуносупрессивная, антибактериальная, этиотропная), так и возникающие в

послеоперационном периоде специфические хирургические осложнения [9]. В первую очередь к ним можно отнести проблемы, связанные с нарушением герметичности билиарных соустьев и проходимости сосудов. Несмотря на то что доля названных осложнений в общей структуре невелика, их специфичность подчас чревата возникновением более серьезных последствий для больного, в первую очередь потерей трансплантата.

Учитывая изложенное выше, целью работы стал ретроспективный обобщенный анализ результатов выполненных нами трансплантаций печени за пять лет и оценка реализации региональной программы.

## МАТЕРИАЛ И МЕТОДЫ

Первая трансплантация печени в Ростовской областной клинической больнице состоялась в июле 2015 года. Этому событию предшествовала многосторонняя организационная и практическая подготовка, обобщение опыта работы отечественных и зарубежных центров трансплантации, результатом чего стало создание областного трансплантационного центра и начало реализации соответствующей программы.

В настоящее время в Ростовской области число лиц, наблюдаемых по поводу цирроза печени, составляет немногим более 3000 человек. За время существования листа ожидания число пациентов, нуждающихся в трансплантации печени, достигло 350 человек.

По состоянию на конец февраля 2020 года трансплантацию печени перенес 51 пациент из листа ожидания. Показанием к операции были циррозы печени различной этиологии, однако основной причиной терминального заболевания печени у пациентов стали вирусные гепатиты – 17 (33,3%) наблюдений (рис. 1).

У одного пациента в связи с развившейся дисфункцией трансплантата на фоне тромбоза печеночных вен была произведена ретрансплантация. Таким образом, всего было выполнено 52 трансплантации печени.

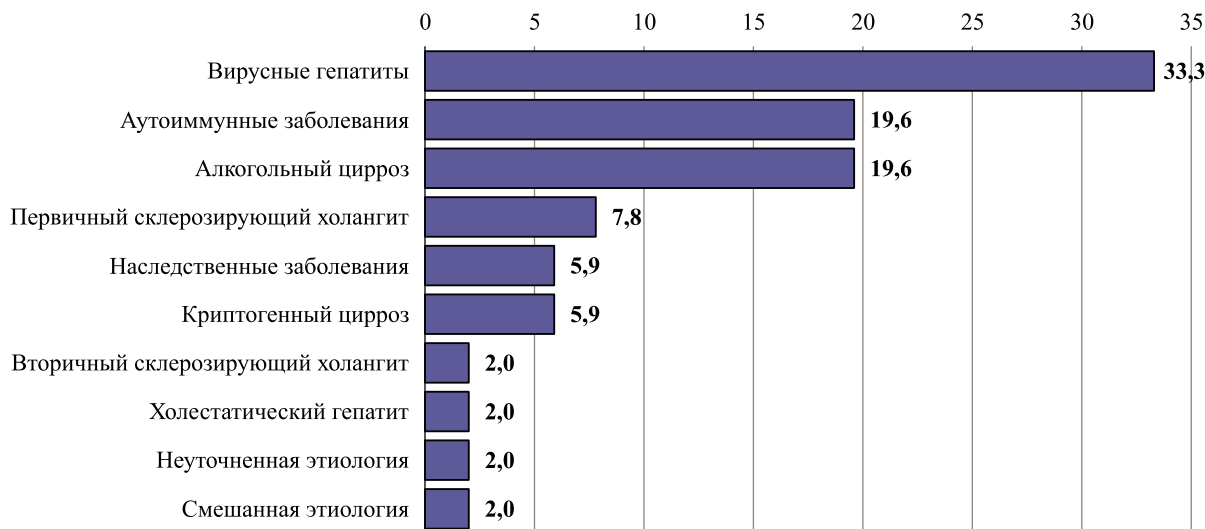


Рис. 1. Распределение реципиентов печени по этиологии цирроза, %

Fig. 1. Distribution of liver recipients according to the etiology of cirrhosis, %

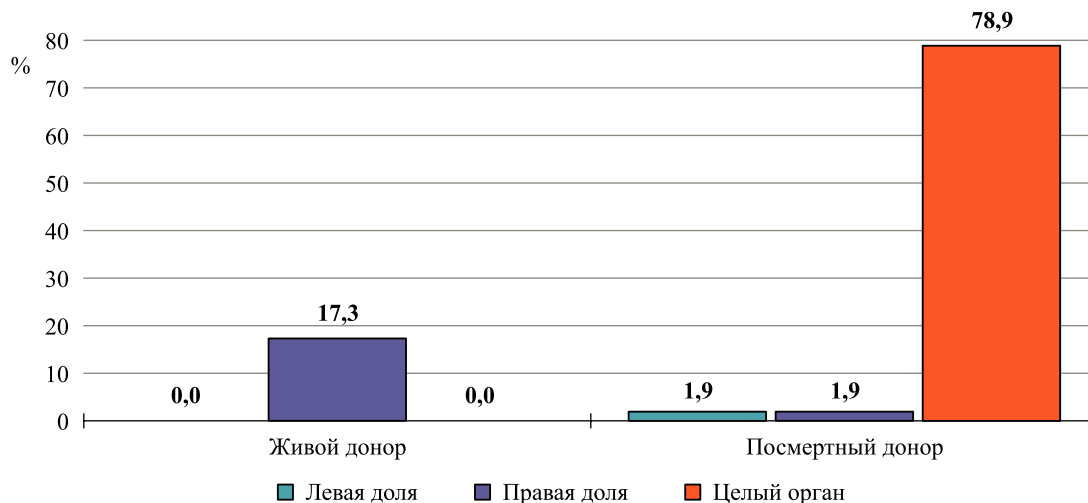


Рис. 2. Распределение донорских органов

Fig. 2. Distribution of donor organs

Средний возраст реципиентов составил  $43,5 \pm 15,8$  года. На долю реципиентов мужского пола пришлось 59,6% наблюдений (31 человек). В качестве трансплантата целый орган от посмертного донора был использован в 41 случае (78,9%), правую долю трансплантировали 10 больным (19,2%), в 9 случаях донорами стали родственники реципиентов и 1 посмертный донор, у одной пациентки была выполнена трансплантация левой доли трупной печени (1,9%). Таким образом, для 50 случаев трансплантации изъятие органа или его части проводилось по стандартному протоколу, для двух пациентов донорский орган был получен в результате разделения печени на две доли по технологии *split in situ* (рис. 2).

Прежде чем провести операцию по пересадке печени, всех больных мы, безусловно, тщательно

обследовали. Лабораторные тесты наряду с общими клиническими показателями включали оценку функционального состояния печени. Проводили полное вирусологическое обследование: ВИЧ, вирусы гепатитов В, С, D, G, вирусы герпеса, ЦМВ, с выявлением специфических антител в ИФА и активности указанных вирусов в ПЦР. В комплекс инструментальной диагностики входили ЭКГ, эхокардиография, спирография, эзофагогастродуоденоскопия, СКТ органов грудной клетки, колоноскопия (ирригоскопия), УЗТС вен и артерий нижних конечностей. Кроме того, проводилась клиничко-инструментальная диагностика портального кровотока, оценка структуры печени (УЗИ с доплерографией, трехфазная компьютерная томография и магнитно-резонансная томо-

графия с болюсным контрастированием, непрямая эластометрия печени).

После операции применяли компьютерную томографию, магнитно-резонансную томографию, ультразвуковое исследование, селективную целиакографию и минимально инвазивные диагностические манипуляции на желчных протоках, в числе которых были транспапиллярные и чрескожные чреспеченочные вмешательства.

## РЕЗУЛЬТАТЫ

Трансплантация печени у всех пациентов была проведена нами в соответствии с этическими и правовыми нормами. В среднем операцию завершали за  $5,14 \pm 1,92$  часа. Интраоперационная кровопотеря не превышала 1400 мл ( $1076,1 \pm 191,8$  мл). Используя систему реинфузии, удавалось возвращать до 93% потерянной крови (в среднем  $996,5 \pm 177,5$  мл крови), при этом дополнительный объем эритроцитарной массы, трансфузию которой провели 48,1% больных во время операции и в ближайшие послеоперационные часы, составил в среднем  $238,7 \pm 133,1$  мл. Во всех случаях осуществляли переливание свежзамороженной плазмы средним объемом трансфузии  $1394,7 \pm 303,1$  мл.

Кава-кавальный анастомоз в 35 (67,3%) случаях был сформирован по типу «бок в бок», у 11 (21,2%) больных – по типу «конец в бок», у 4 (7,7%) больных формировали piggyback анастомоз, в 2 (3,8%) наблюдениях анастомоз был сформирован по классической методике. Артериальный анастомоз по типу «конец в конец» формировали с общей печеночной артерией в 38 (73,1%) случаях. Аналогичную методику использовали при анастомозировании долевых артерий у 11 (21,2%) больных: правой – 10 и левой – 1. Из-за особенностей артериального кровоснабжения трансплантата в трех случаях (5,8%) потребовалась Y-образная артериальная реконструкция при анастомозировании общей печеночной артерии и добавочной артерии печени. Портальная реконструкция

выполнялась стандартно по типу «конец в конец». У 11 (21,2%) больных воротную вену реципиента анастомозировали с долевой веной трансплантата. Отметим, что у трех реципиентов выполняли тромбэктомию по причине тромбоза воротной вены I–II типа по Yerdel (соответственно 2 и 1 наблюдение).

Билиарный анастомоз в 39 (75,0%) случаях был сформирован по типу «конец в конец». Билиодигестивный анастомоз на отключенной по Ру петле кишки формировали в 3 (5,8%) случаях, в том числе при ретрансплантации.

В раннем послеоперационном периоде хирургические осложнения были отмечены у 15 (29,4%) пациентов, при этом у некоторых больных возникало сразу несколько осложнений. В группе «сосудистых» осложнений, независимо от вида трансплантации, чаще мы сталкивались с развитием внутрибрюшного кровотечения (табл. 1).

Для купирования сосудистых осложнений прибегали как к минимально инвазивным методикам (41,7%), так и к релапаротомии (58,3%). В 2 клинических случаях, на 5-е и 7-е сутки после операции, развился тромбоз общей печеночной артерии. При проведении селективной ангиографии чревного ствола у этих пациентов определялась тромботическая окклюзия общей печеночной артерии в ее проксимальной трети, без гемодинамически значимых стенозов самого ствола и селезеночной артерии с ее ветвями (рис. 3, а). Проведение тромболизиса и стентирования у этих больных позволило восстановить кровоток в общей печеночной артерии (рис. 3, б).

Еще в 2 наблюдениях была выявлена стриктура правой печеночной артерии, оказывающая существенное влияние на гемодинамику. Данное осложнение было ликвидировано стентированием сосуда (рис. 4).

Посредством эндоваскулярной техники также удалось устранить стриктуру правой печеночной вены у пациента после родственной трансплантации печени (рис. 5).

Таблица 1

### Характеристика сосудистых осложнений при разных видах трансплантации печени Characteristics of the vascular complications in different types of liver transplantation

| Осложнение                           | Вид трансплантации  |             |                   |             | Всего (n = 51) |             |
|--------------------------------------|---------------------|-------------|-------------------|-------------|----------------|-------------|
|                                      | Родственная (n = 9) |             | Группная (n = 42) |             | n              | %           |
|                                      | n                   | %           | n                 | %           |                |             |
| Внутрибрюшное кровотечение           | 2                   | 22,2        | 2                 | 4,8         | 4              | 7,8         |
| Тромбоз общей печеночной артерии     | 1                   | 11,1        | 1                 | 2,4         | 2              | 3,9         |
| Стриктура правой печеночной артерии  | 0                   | 0           | 2                 | 4,8         | 2              | 3,9         |
| Тромбоз воротной вены                | 1                   | 11,1        | 0                 | 0           | 1              | 2,0         |
| Тромбоз нижней полой вены            | 0                   | 0           | 1                 | 2,4         | 1              | 2,0         |
| Тромбоз печеночных вен трансплантата | 1                   | 11,1        | 0                 | 0           | 1              | 2,0         |
| Стриктура правой печеночной вены     | 1                   | 11,1        | 0                 | 0           | 1              | 2,0         |
| <b>Всего</b>                         | <b>6</b>            | <b>66,7</b> | <b>6</b>          | <b>14,3</b> | <b>12</b>      | <b>23,5</b> |

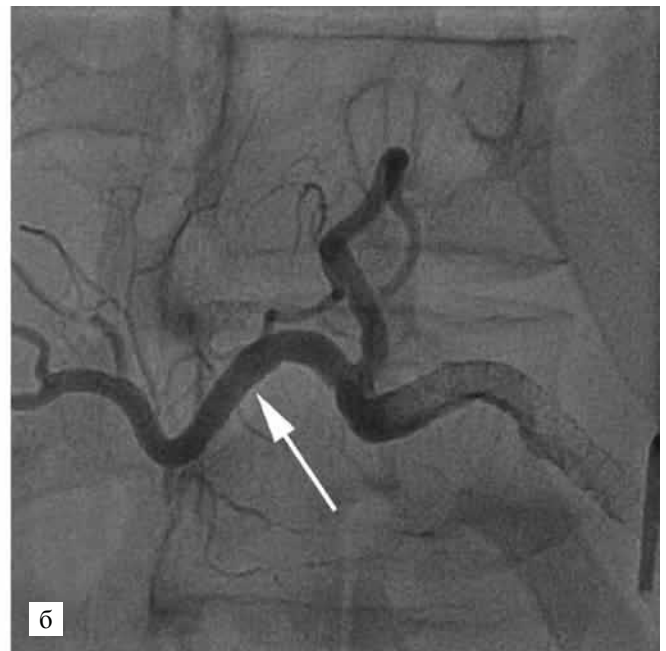
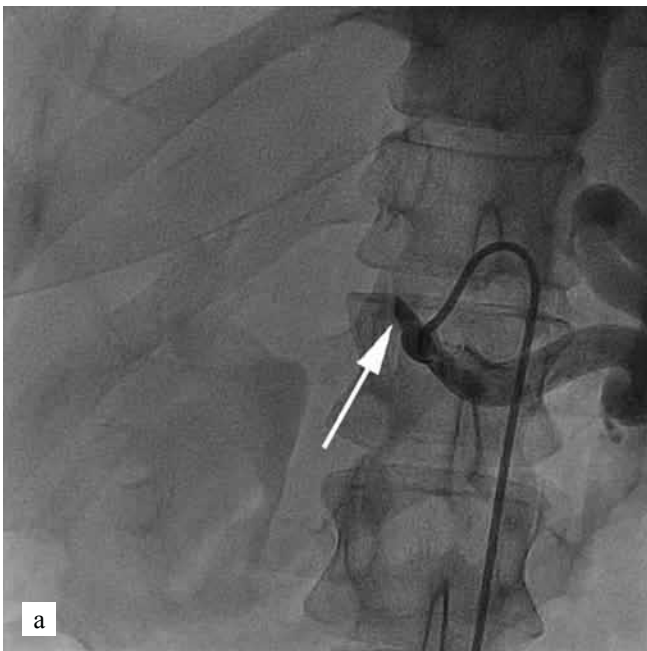

Рис. 3. Тромбоз общей печеночной артерии. Ангиография: а – зона окклюзии; б – восстановление кровотока по артерии после стентирования

Fig. 3. The common hepatic artery thrombosis. Angiography: а – zone of occlusion; б – after stenting

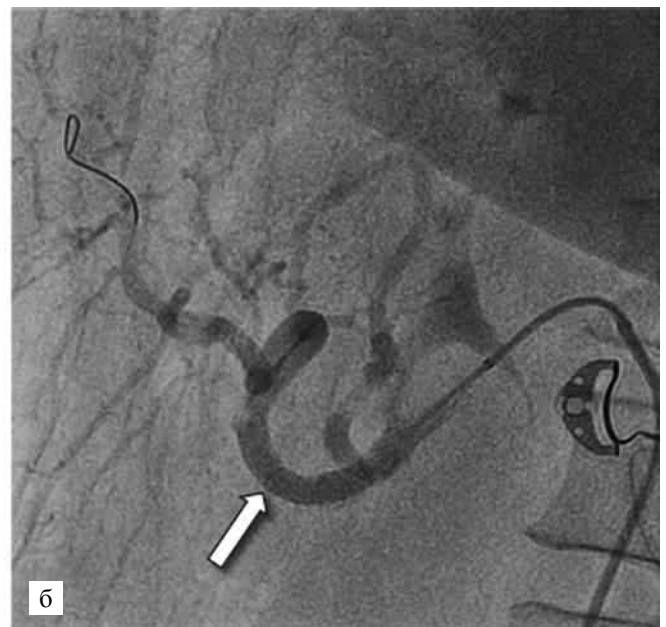
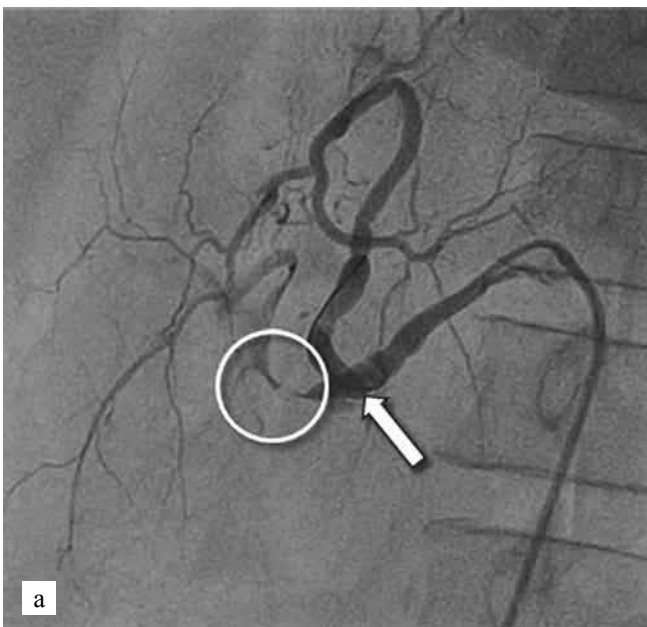

Рис. 4. Стриктура правой печеночной артерии. Ангиография: а – зона стеноза; б – восстановление кровотока по артерии после стентирования

Fig. 4. The right hepatic artery stricture. Angiography: а – zone of stenosis; б – after stenting

Тромбоз печеночных вен у пациента после родственной трансплантации привел к дисфункции и отмиранию трансплантата печени, что потребовало ретрансплантации (рис. 6).

Поводом для релапаротомии стала техническая несостоятельность минимально инвазивных методик в отношении устранения тромбов нижней полый и

воротной вены, а также внутрибрюшное кровотечение (см. табл. 1).

Билиарные осложнения после трансплантации печени возникли у 8 (15,7%) больных (табл. 2).

В трех случаях несостоятельности билиарного анастомоза осуществляли чрескожное дренирование биллом под УЗИ-контролем, из них в одном наблю-

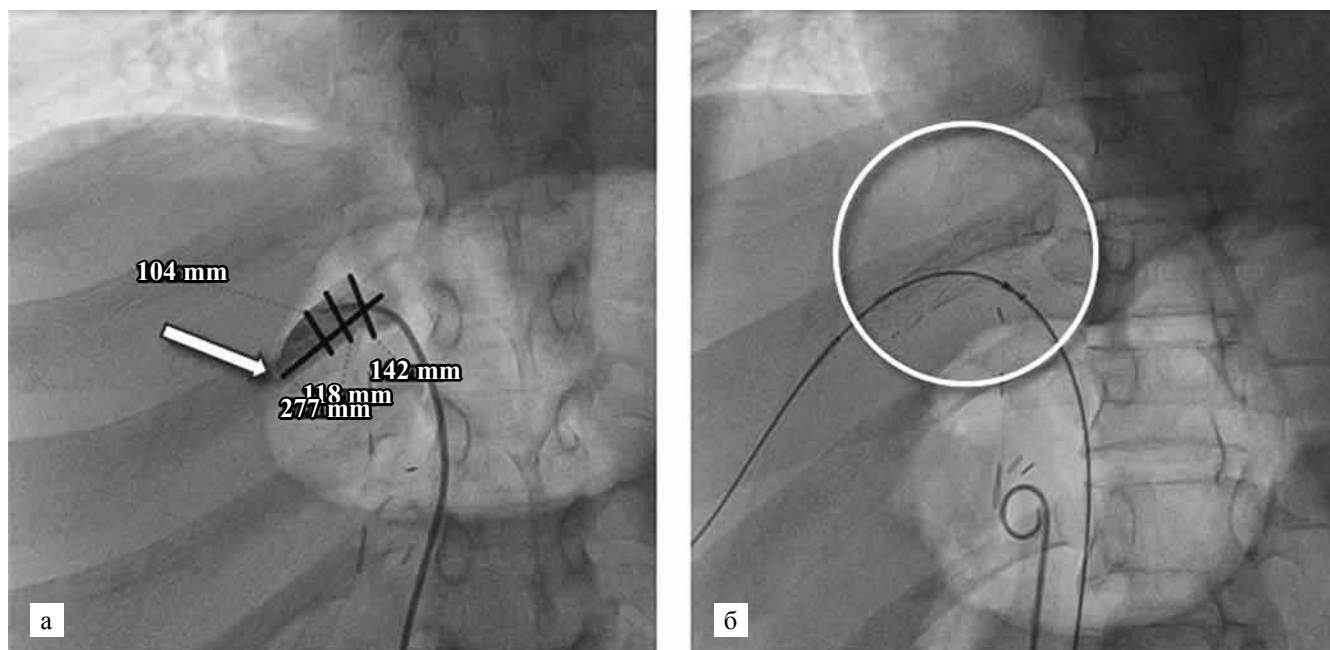


Рис. 5. Стриктура правой печеночной вены. Ангиография: а – зона стеноза; б – установка стента в просвете вены  
 Fig. 5. The right hepatic vein stenosis. Angiography: а – zone of stenosis; б – stenting of the vein

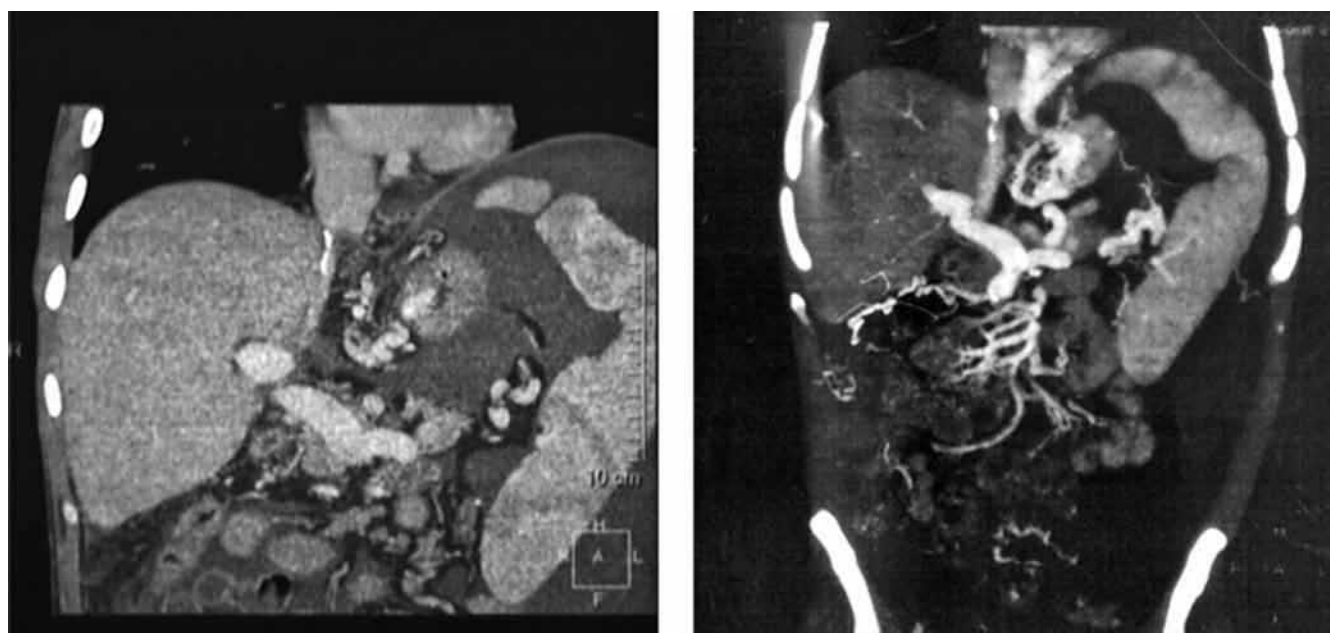


Рис. 6. Компьютерная томография с болюсным контрастированием. Отмирание трансплантата печени на фоне тромбоза печеночных вен. Состояние после трансплантации правой доли печени от родственного донора по поводу цирроза печени в исходе микст-инфекции HBV + HDV, класс C, стадия декомпенсации. MELD 36. UNOS 1B

Fig. 6. CT with bolus contrast. The liver transplant acute failure on the background of hepatic vein thrombosis. The transplantation of the right lobe of the liver from a related donor due to liver cirrhosis in the outcome of mixed HBV + HDV infection, class C, decompensation stage. MELD 36. UNOS 1B

дении дополнительно провели чрескожную чреспеченочную холангиостомию. У одного пациента частичная несостоятельность билиарного анастомоза стала случайной находкой при релапаротомии по поводу внутрибрюшного кровотечения. Интересно, что клинических признаков билиарной несостоятель-

ности на момент повторного вмешательства не было. В этом случае соустье было разобщено, сформирован билиодигестивный анастомоз на отключенной по Ру петле тонкой кишки.

Для устранения возникших после операции стриктур билиарного анастомоза мы использовали

Таблица 2

**Характеристика билиарных осложнений при разных видах трансплантации печени**  
**Characteristics of the biliary complications in different types of liver transplantation**

| Осложнение                              | Вид трансплантации  |             |                  |            | Всего (n = 51) |             |
|---|---------------------|-------------|------------------|------------|----------------|-------------|
|   | Родственная (n = 9) |             | Трупная (n = 42) |            | n              | %           |
|   | n                   | %           | n                | %          |                |             |
| Несостоятельность билиарного анастомоза | 4                   | 44,4        | 0                | 0          | 4              | 7,8         |
| Стриктура билиарного анастомоза         | 1                   | 11,1        | 3                | 7,1        | 4              | 7,8         |
| <b>Всего</b>                            | <b>5</b>            | <b>55,6</b> | <b>3</b>         | <b>7,1</b> | <b>8</b>       | <b>15,7</b> |

различные комбинации минимально инвазивных и открытых хирургических вмешательств. Так, в одном наблюдении выполняли антеградное бужирование анастомоза, еще в двух случаях антеградное бужирование анастомоза было дополнено чрескожной чреспеченочной холангиостомией. Еще в одном клиническом наблюдении (после сплит-трансплантации) лечение было разбито на два этапа. На первом этапе мы осуществили чрескожную чреспеченочную холангиостомию (рис. 7), а после достижения приемлемых показателей билирубинемии выполнили реконструкцию желчных протоков, сформировав билиодигестивное соустье (рис. 8).

Таким образом, своевременно предпринятые меры по ликвидации возникших осложнений в раннем послеоперационном периоде позволили спасти жизнь 94,1% реципиентов печени. Три пациента, к

сожалению, умерли. Причинами смерти стали внутрибрюшное кровотечение (1), тромбоз воротной вены (1) и билиарный сепсис (1).

Средний срок стационарного лечения после трансплантации печени составил  $26,7 \pm 2,2$  сут.

Говоря о терапии, проводимой реципиентам после трансплантации органов, отметим, что иммуносупрессия подбиралась индивидуально. В 89% случаев родственной трансплантации осуществляли монотерапию ингибиторами кальциневрина (такролимус пролонгированного действия или циклоспорин). В случае трансплантации органа от посмертного донора назначали двух- или трехкомпонентную терапию, включающую ингибитор кальциневрина, микофеноловую кислоту и метилпреднизолон. В связи с кризом отторжения трансплантата в 5,9% случаев проводили пульс-терапию глюкокортикостероидами.

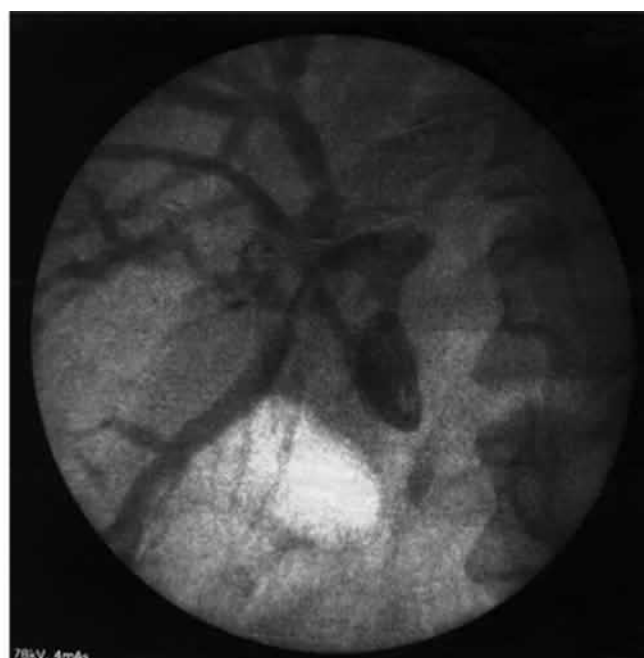
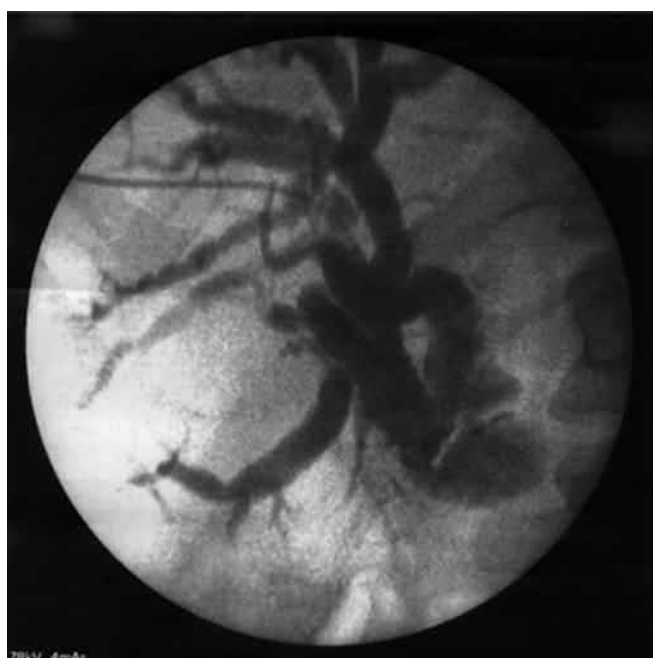

Рис. 7. Стриктура билиарного анастомоза с расширением внутрипеченочных протоков трансплантата печени у пациента после сплит-трансплантации правой доли. Антеградная ЧЧХС

Fig. 7. Biliary anastomosis stricture with expansion of the intrahepatic ducts of the liver transplant in a patient after split transplantation of the right lobe. Transcutaneous transhepatic biliary drainage

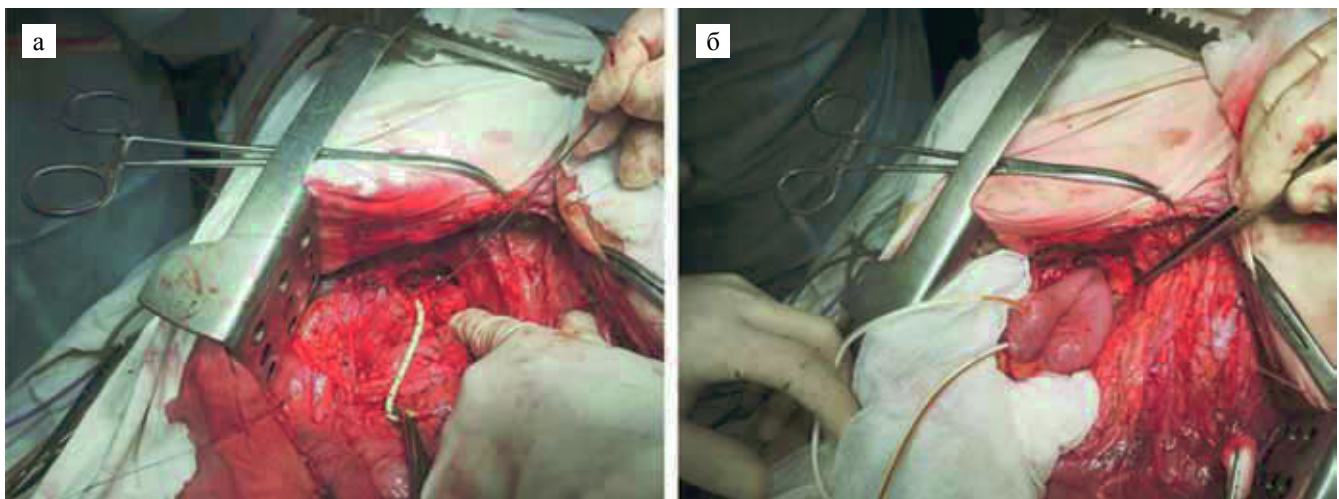


Рис. 8. Реконструкция билиарного анастомоза: а – этап разобщения соустья; б – окончательный вид операции (сформирован гепатикојеюноанастомоз на выключенной петле тощей кишки)

Fig. 8. Reconstruction of the biliary anastomosis: а – stage of separation of the anastomosis; б – the final type of operation (hepaticojejunostomy)

В 9 случаях (17,6%) в связи с развитием почечной недостаточности и выявленной онкопатологии была выполнена конверсия терапии с добавлением ингибитора mTOR (эверолимус).

В настоящее время сроки наблюдения за больными, перенесшими трансплантацию печени, составляют от 1 месяца до 4,6 года. Среди осложнений, возникших у пациентов в отдаленном посттрансплантационном периоде, отмечали: аутоиммунный возврат – 4, лекарственно-индуцированную нефропатию – 9, артериальную гипертензию – 7, лекарственно-индуцированный сахарный диабет – 5, ожирение – 5, генерализацию системного атеросклероза – 1, аденокарциному легкого – 1, грибковый сепсис – 2, семиному яичка – 1. Умерло в эти сроки еще четыре человека: рак легкого (1), билиарный сепсис (1), грибковый сепсис (2).

## ОБСУЖДЕНИЕ

Трансплантация в настоящее время стала единственным эффективным методом, повышающим выживаемость пациентов с терминальной стадией заболевания печени. Однако, несмотря на осознание обществом необходимости и оправданности этой технологии, камнем преткновения дальнейшего развития трансплантологии остаются вопросы религиозного, нравственного, этического плана, целесообразность емких материальных затрат. Отсутствие у населения понимания важности и гуманности программы трансплантации препятствует ее стремительному развитию, в том числе и в нашем регионе.

Благополучный исход трансплантации определяют не только навыки хирурга-трансплантолога, но и исходное состояние реципиента, обусловленное основным заболеванием и сопутствующей патологи-

ей, а также «качество» и функциональное состояние донорского органа. Так, например, в своей практике мы не использовали органы от пожилых доноров, что позволило избежать ранней дисфункции или нефункционирования трансплантата практически во всех наблюдениях.

Следует сказать, что успешной трансплантация печени может стать лишь при условии активного участия широкого спектра специалистов на всех этапах лечения больного. В этой связи немаловажна роль гепатолога, ведущего лист ожидания и осуществляющего мониторинг состояния реципиента после трансплантации печени, с постоянной коррекцией иммуносупрессивной и симптоматической терапии. Не менее важна квалифицированная морфологическая и иммуногистохимическая оценка трансплантата, диагностика осложнений.

Наибольшую озабоченность в отношении результативности трансплантации печени вызывают именно осложнения, нередко возникающие после операции. Сосудистые тромбозы в раннем послеоперационном периоде чреватые острой недостаточностью пересаженного органа и потерей трансплантата. Билиарные и бактериально-инфекционные осложнения, в том числе грибковые, зачастую приводят к смерти пациентов, что имело место в нашей практике.

## ЗАКЛЮЧЕНИЕ

Результат трансплантации печени зависит от компетентности и квалификации специалистов, участвующих в реализации данной программы. Показатель госпитальной летальности и смертности пациентов в отдаленные сроки после трансплантации определяет



наличие и характер осложнений, возможность их своевременного лечения.

*Авторы заявляют об отсутствии конфликта интересов.*

*The authors declare no conflict of interest.*

## СПИСОК ЛИТЕРАТУРЫ / REFERENCES

1. Малаева ЕГ, Цырульникова АН, Цитко ЕВ, Худяков ИА, Меньшакова МН, Кобрусева ЛА. Цирроз печени вчера и сегодня. *Актуальные проблемы медицины. Сборник научных статей Республиканской научно-практической конференции с международным участием: в 5 томах.* Гомельский государственный медицинский университет, редколлегия: А.Н. Лызинов [и др.]. 2019; 131–133. *Malayeva YeG, Tsyurul'nikova AN, Tsitko YeV, Khudyakov IA, Men'shakova MN, Kobrusseva LA. Tsirroz pecheni vchera i segodnya. Aktual'nyye problemy meditsiny. Sbornik nauchnykh statey Respublikanskoj nauchno-prakticheskoy konferentsii s mezhdunarodnym uchastiyem: v 5 tomakh.* Gomel'skiy gosudarstvennyy meditsinskiy universitet, redkollegiya: A.N. Lyzikov [i dr.]. 2019; 131–133.
2. Ивашкин ВТ, Маевская МВ, Павлов ЧС, Федосьина ЕА, Бессонова ЕН, Пирогова ИЮ, Гарбузенко ДВ. Клинические рекомендации Российского общества по изучению печени и Российской гастроэнтерологической ассоциации по лечению осложнений цирроза печени. *Рос. журн. гастроэнтерол., гепатол., колопроктол.* 2016; 26 (4): 71–102. *Ivashkin VT, Mayevskaya MV, Pavlov ChS, Fedosyina YeA, Bessonova YeN, Pirogova IYu, Garbuzenko DV.* Treatment of liver cirrhosis complications: Clinical guidelines of the Russian Scientific Liver Society and Russian gastroenterological association. *Ross. zhurn. gastroenterol., gepatol., koloproktol.* 2016; 26 (4): 71–102.
3. Van Thiel DH, Schade RR, Starzl TE et al. Liver Transplantation in Adults. *Hepatology.* 1982; 2 (5): 637–640. doi: 10.1002/hep.1840020517.
4. Kockerling D, Nathwani R, Forlano R et al. Current and future pharmacological therapies for managing cirrhosis and its complications. *World J Gastroenterol.* 2019; 25 (8): 888–908.
5. Burra P, Freeman R. Trends in liver transplantation 2011. *J Hepatol.* 2012; 56 (1): 101–111. doi: 10.1016/S0168-8278(12)60011-7.
6. Ravaioli M, Grazi GL, Dazzi A et al. Survival benefit after liver transplantation: a single European center experience. *Transplantation.* 2009; 88 (6): 826–834. doi: 10.1097/TP.0b013e3181b26807.
7. Toniutto P, Zanetto A, Ferrarese A et al. Current challenges and future directions for liver transplantation. *Liver Int.* 2017; 37 (3): 317–327. doi: 10.1111/liv.13255.
8. Koch DG, Tillman H, Durkalski V et al. Development of a Model to Predict Transplant-free Survival of Patients With Acute Liver Failure. *Clin Gastroenterol Hepatol.* 2016; 14 (8): 1199–1206. doi: 10.1016/j.cgh.2016.03.046.
9. Попов АЮ, Лищенко АН, Давыденко МН, Порханов ВА. Анализ осложнений после трансплантации печени. *Вестник трансплантологии и искусственных органов.* 2015; 17 (2): 107–110. *Popov AY, Lishchenko AN, Davydenko MN, Porkhanov VA.* Analysis of post-liver transplantation complications. *Russian Journal of Transplantology and Artificial Organs.* 2015; 17 (2): 107–110. (In Russ.). doi: 10.15825/1995-1191-2015-2-107-110.

*Статья поступила в редакцию 16.03.2020 г.  
The article was submitted to the journal on 16.03.2020*