

Массивный экссудативный перикардит туберкулезной этиологии под маской гидроперикарда у больного с некомпактной кардиомиопатией: диагностика и лечение

Благова О. В.¹, Алиева И. Н.¹, Сенчихин П. В.^{1,2}, Назарова Л. Д.², Чернявский С. В.¹, Сорокин Г. Ю.¹, Павленко Е. В.¹, Седов В. П.¹, Гагарина Н. В.¹, Саркисова Н. Д.¹

Представлено первое описание сочетания некомпактной кардиомиопатии рестриктивно-дилатационного фенотипа и хронического туберкулезного перикардита с массивным выпотом, который длительное время скрывался под маской гидроперикарда в рамках застойной сердечной недостаточности у больного 30 лет. Отсутствие признаков застоя по большому кругу кровообращения стало основанием для диагностики перикардита неясной этиологии и проведения пункции перикарда. В пользу туберкулезной этиологии процесса свидетельствовали большой (>1 литра) объем выпота, его лимфоцитарный характер, двусторонний плевральный выпот и расцененные как посттуберкулезные изменения в легких (в анамнезе), внутригрудная лимфоаденопатия и кальцинаты в легких. Отрицательный результат всех лабораторных тестов на туберкулез (диаскин-тест, исследование экссудата методами ПЦР, люминесцентной микроскопии, посева на жидкие среды, окраска по Цилю-Нильсену) и высокий риск торакоскопической биопсии не позволили сразу верифицировать диагноз, который был поставлен лишь после повторной эвакуации 3,5 л геморрагического экссудата и обнаружения в нем ДНК микобактерий методом ПЦР. В результате 4-компонентной туберкулостатической терапии достигнута ремиссия процесса (жидкость в полости перикарда отсутствует).

Ключевые слова: экссудативный перикардит, туберкулез, пункция перикарда, плеврит, некомпактный миокард, кардиомиопатия.

Конфликт интересов: не заявлен.

¹ФГАУ ВО Первый МГМУ им. И. М. Сеченова Минздрава России (Сеченовский Университет), Москва; ²НИИ фтизиопульмонологии, Москва, Россия.

Благова О. В.* — д.м.н., профессор кафедры факультетской терапии № 1 лечебного факультета, ORCID: 0000-0002-5253-793X, Алиева И. Н. — врач отделения кардиологии № 2 Факультетской терапевтической клиники им. В. Н. Виноградова, ORCID: 0000-0002-3338-0762, Сенчихин П. В. — к.м.н., врач-фтизиатр лечебно-диагностического отделения Университетской клинической больницы № 1, зав. отделением № 1 для больных туберкулезом органов

дыхания, ORCID: 0000-0003-0496-4504, Назарова Л. Д. — врач-фтизиатр отделения № 1 для больных туберкулезом органов дыхания, ORCID: 0000-0001-9328-0942, Чернявский С. В. — к.м.н., врач-кардиохирург Факультетской хирургической клиники им. Н. Н. Бурденко, ORCID: 0000-0003-0284-9318, Сорокин Г. Ю. — аспирант кафедры факультетской терапии № 1 лечебного факультета, ORCID: 0000-0002-5274-287X, Павленко Е. В. — ассистент кафедры факультетской терапии № 1 лечебного факультета, ORCID: 0000-0002-3323-9080, Седов В. П. — д.м.н., профессор кафедры лучевой диагностики, врач отделения функциональной диагностики Университетской клинической больницы № 1, ORCID: 0000-0003-2326-9347, Гагарина Н. В. — к.м.н., врач отделения лучевой диагностики, ORCID: 0000-0003-4563-3277, Саркисова Н. Д. — к.м.н., зав. отделением кардиологии № 2 Факультетской терапевтической клиники им. В. Н. Виноградова, ORCID: 0000-0002-5979-1180.

*Автор, ответственный за переписку (Corresponding author): blagovao@mail.ru

ДКМП — дилатационная кардиомиопатия, КДО — конечно-диастолический объем, КДР — конечно-диастолический размер, КСО — конечно-систолический объем, ЛЖ — левый желудочек, ПЖ — правый желудочек, ПП — правое предсердие, СДЛА — систолическое давление в легочной артерии, ФВ — фракция выброса, ФТК — Факультетская терапевтическая клиника, ХСН — хроническая сердечная недостаточность, ЭхоКГ — эхокардиография.

Рукопись получена 22.04.2019

Рецензия получена 14.05.2019

Принята к публикации 28.05.2019



Для цитирования: Благова О. В., Алиева И. Н., Сенчихин П. В., Назарова Л. Д., Чернявский С. В., Сорокин Г. Ю., Павленко Е. В., Седов В. П., Гагарина Н. В., Саркисова Н. Д. Массивный экссудативный перикардит туберкулезной этиологии под маской гидроперикарда у больного с некомпактной кардиомиопатией: диагностика и лечение. *Российский кардиологический журнал*. 2019;24(11):55–62

doi:10.15829/1560-4071-2019-11-55-62

Massive tuberculous exudative pericarditis under the guise of hydropericardium in a patient with non-compaction cardiomyopathy: diagnosis and treatment

Blagova O. V.¹, Alieva I. N.¹, Senchikhin P. V.^{1,2}, Nazarova L. D.², Chernyavsky S. V.¹, Sorokin G. Yu.¹, Pavlenko E. V.¹, Sedov V. P.¹, Gagarina N. V.¹, Sarkisova N. D.¹

The first presentation of the combination of non-compaction cardiomyopathy with a restrictive-dilated phenotype and massive chronic tuberculous pericarditis, which for a long time was under the guise of hydropericardium in congestive heart failure in a patient of 30 years, is performed. The absence of congestion signs in a large circle of blood circulation became the reason for diagnosis of agnogenic pericarditis and pericardial puncture. A large volume (>1 l) and lymphocytic nature of effusion, its bilateral character, post-tuberculous changes and calcifications in the lungs, and intrathoracic lymphadenopathy testified in favor of the tuberculous etiology of the process. The negative result of all laboratory tests for tuberculosis (Diaskintest, exudate PCR test, fluorescence microscopy, inoculation on liquid media, Ziehl-Neelsen stain) and the high risk of thoracoscopic biopsy did not allow to immediately verify the diagnosis. It was

made only after repeated elimination of 3,5 l of hemorrhagic exudate and the detection of mycobacterial DNA by PCR. As a result of quadruple tuberculostatic therapy, a remission of the process was achieved (there is no fluid in the pericardial cavity).

Key words: pericardial effusion, tuberculosis, pericardial puncture, pleurisy, non-compaction myocardium, cardiomyopathy.

Conflicts of interest: nothing to declare.

¹I.M. Sechenov First Moscow State Medical University, Moscow; ²Research Institute of Physiopathology, Moscow, Russia.

Blagova O. V. ORCID: 0000-0002-5253-793X, Alieva I. N. ORCID: 0000-0002-3338-0762, Senchikhin P. V. ORCID: 0000-0003-0496-4504, Nazarova L. D. ORCID: 0000-0001-9328-0942, Chernyavsky S. V. ORCID: 0000-0003-0284-9318, Sorokin G. Yu. ORCID: 0000-0002-5274-287X, Pavlenko E. V. ORCID: 0000-0002-3323-9080, Sedov V. P. ORCID: 0000-0003-2326-9347, Gagarina N. V. ORCID: 0000-0003-4563-3277, Sarkisova N. D. ORCID: 0000-0002-5979-1180.

For citation: Blagova O. V., Alieva I. N., Senchikhin P. V., Nazarova L. D., Chernyavsky S. V., Sorokin G. Yu., Pavlenko E. V., Sedov V. P., Gagarina N. V., Sarkisova N. D. Massive tuberculous exudative pericarditis under the guise of hydropericardium in a patient with non-compaction cardiomyopathy: diagnosis and treatment. *Russian Journal of Cardiology*. 2019;24(11):55-62. (In Russ.) doi:10.15829/1560-4071-2019-11-55-62

Received: 22.04.2019 Revision Received: 14.05.2019 Accepted: 28.05.2019

Перикардит остается одной из самых сложных для диагностики и лечения проблем в кардиологии. Частота выявления выпота в полости перикарда значительно возросла после внедрения в практику эхокардиографии (ЭхоКГ), однако диагностических проблем только прибавилось. По данным экспертов ESC, доля идиопатических форм перикардитов составляет ~50% [1]. Ту же цифру подтверждают отдельные регистры, в т.ч. марсельский (1162 больных, [2]).

Наиболее эффективным путем уточнения этиологии перикардита являются исследование перикардального выпота (при достаточном для пункции количестве) либо перикардоскопия с биопсией перикарда. Последней методикой владеют лишь единичные центры (в первую очередь, в Марбурге и Белграде), однако при регулярном использовании она позволила установить природу выпота практически в 100% случаев [3]. При этом в Марбургском регистре (259 больных) 35% составил аутореактивный лимфоцитарный перикардит, 28% — опухольный, 15% — посттравматический, 12% — вирусный, 8% — прочие формы, и лишь 2% приходится на бактериальные формы, в том числе, туберкулез. По данным анализа перикардального выпота в Индии среди 120 больных 20% страдали опухольным перикардитом, 10% — туберкулезным [4]. Лишь в Африканских странах туберкулезный перикардит безусловно преобладает (в среднем 30-70%, [5]).

По России данные по 200 больным представили Демин А. А. и др. [6]: преобладание пациентов с бактериальным перикардитом (после травм и пр.) в данном регистре отражает, по-видимому, особенности отбора больных в хирургических стационарах Новосибирска; туберкулез диагностирован в 7% случаев. Очевидно, что для России туберкулез не потерял своей актуальности, даже если не брать в расчет наличие эндемичных зон и не рассматривать группы особого риска (заключенные, ВИЧ-инфицированные и пр.). Сложность диагностики состоит в том, что типичное поражение легких при перикардите нередко отсутствует, что становится основанием для отрицательного заключения фтизиатра. Верификация туберкулезной этиологии перикардита в этих случаях требует специальных диагностических усилий, примером чему служит следующее наблюдение.

Клиническое наблюдение. Больной А., 30 лет, впервые поступил в Факультетскую терапевтическую клинику (ФТК) им. В. Н. Виноградова 22.10.2018г с жалобами на одышку при физических нагрузках (подъем на 2-3 этаж), покалывание и перебои в работе сердца, учащенное неритмичное сердцебиение.

Из анамнеза: отец пациента умер в 42 года от “тромба в сердце” (?), страдал алкоголизмом; мать 57 лет и сестра 27 лет практически здоровы. Родился и проживает в республике Марий-Эл. Образование среднее общее, в армии не служил по состоянию здоровья. Был разнорабочим, в настоящее время не работает, холост, детей нет. Курил с 16 лет в течение 4 лет, с 2008г не курит. До 20 лет нерегулярно употреблял до 3-4,5 литров пива в день, с 2008г алкоголем не злоупотребляет.

В детстве был выявлен врожденный порок сердца (?). До 17 лет считал себя здоровым. С 2008г стала беспокоить одышка при незначительной нагрузке. Состояние было расценено как дилатационная кардиомиопатия (ДКМП), хроническая сердечная недостаточность (ХСН) IIБ стадии, выполнялась плевральная пункция. Тогда же выявлена мерцательная аритмия, попыток восстановления синусового ритма не было. Принимал дигоксин, бисопролол, варфарин, торасемид, в течение года чувствовал себя удовлетворительно, одышка сохранялась. В 2009г был госпитализирован в ФЦССХ г. Пензы. При ЭхоКГ: конечно-диастолический размер (КДР) левого желудочка (ЛЖ) 7,1 см, конечно-диастолический объем (КДО) 263 мл, конечно-систолический объем (КСО) 194 мл, фракция выброса (ФВ) 26%, губчатый миокард ЛЖ, легочная гипертензия. При коронарографии изменений не выявлено. Принимал препараты нерегулярно, сохранялась одышка, периодические отеки. В 2014г развился эпизод потери сознания. Проводились ежегодные госпитализации. В декабре 2015г, помимо картины ДКМП (ФВ 25%, КДР ЛЖ 6,9 см), отмечено нарастание легочной гипертензии (систолическое давление в легочной артерии (СДЛА) 104 мм рт.ст.), трикуспидальная регургитация 3 степени, выпот в полости перикарда до 2,5 см, расцененный как гидроперикард. При рентгенографии — посттуберкулезные изменения в SII, SX правого легкого и в SI-II левого легкого. Антитела к боррелиям, хламидиям, вирусам Коксаки, ЕСНО, микоплазме, аденовиру-

сам, вирусам гриппа и парагриппа, цитомегаловирусу отрицательны. При вентрикулографии данных за врожденные пороки сердца не получено. Проводилась урежающая, диуретическая терапия, чувствовал себя относительно удовлетворительно.

Последняя госпитализация — в августе 2018г в РКБ г. Йошкар-Ола: выявлен малый гидроторак справа, ФВ 26%, СДЛА 120-130 мм рт.ст., трикуспидальная регургитация 3 степени, сепарация листков перикарда по левому контуру 47 мм, за правым предсердием (ПП) 42 мм, за задней стенкой 58 мм. Консультирован фтизиатром: данных за туберкулез нет. В трансплантации сердца отказано в связи с высокой легочной гипертензией. Для исключения сопутствующего миокардита направлен в ФТК.

При поступлении: состояние средней тяжести. Кожные покровы обычной окраски. Рост 172 см, вес 55 кг, индекс массы тела $18,6 \text{ кг/м}^2$. Отеков нет, яремные вены не набухшие, вены голени варикозно расширены. Лимфоузлы не увеличены. В легких дыхание жесткое, ослаблено в нижних отделах, больше слева, хрипов нет. Частота дыхания 18 в мин. Границы сердца расширены в обе стороны. Тоны сердца приглушены, шумов нет. ЧСС 96 в мин, ритм неправильный, артериальное давление 110/80 мм рт.ст. Язык влажный. Живот мягкий, безболезненный. Печень увеличена (+2 см из-под края реберной дуги), селезенка не увеличена.

В анализах крови Нв 114-126 г/л, лейкоц. $3,6-5,3 \times 10^9$ /л, нейтр. 66,3-68,4%, лимф. 20-18%, моноц. 8,2-9,0%, эозин. 1,8-1,3%, тромбоциты $137-189 \times 10^9$ /л, СОЭ 18-10 мм/ч, признаки умеренного холестаза (щелочная фосфатаза 444 ед./л, гамма-ГТ 278 ед./л), в остальном без отклонений от нормы (альбумин 43,2 г/л, креатинин 82,81 мкмоль/л, общий билирубин 13,4 мкмоль/л, КФК 105 ед./л). Тиреотропный гормон 3,0 мкМЕ/мл. Анализ мочи без патологических изменений.

В иммунологических анализах крови выявлены нормальный уровень СРБ (6,1 мг/л при норме 3-10), умеренное повышение титров РФ (25,1-36,4 ед./мл при норме до 14), анти-О-стрептолизина (225-328 ед./л при норме до 200). Эозинофильный катионный белок 4,66 нг/мл ($N < 24$). Антитела к цитоплазме нейтрофилов, антитела ЕНА-профиля отриц., антитела к двуспиральной ДНК, кардиолипинам в пределах нормы. Методом ПЦР в крови выявлена ДНК вируса Эпштейна-Барр, генома остальных герпетических вирусов, и парвовируса В19 нет. Антитела к ВИЧ и маркеры вирусных гепатитов отрицательные.

При рентгенографии органов грудной клетки сердечная тень значительно увеличена в размерах (поперечный размер 25 см), корни скрыты за тенью сердца. Правый купол диафрагмы расположен на уровне переднего отрезка 7-го ребра, левый четко не дифференцируется. При рентгеноскопии в левой плевраль-

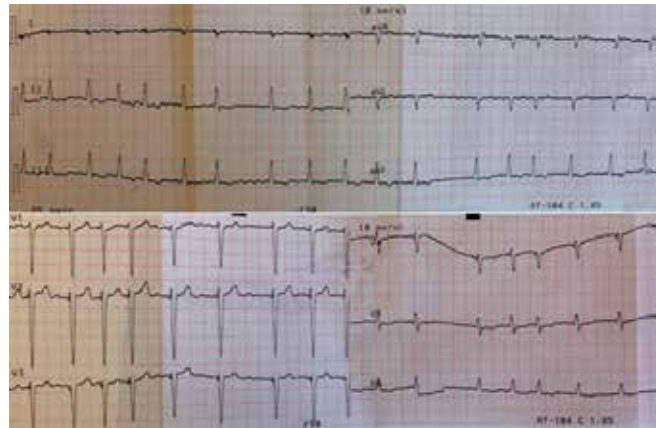

Рис. 1. Электрокардиограмма больного А.

Примечание: скорость записи 25 мм/с. Мерцательная аритмия с ЧСС 102/мин, ЭОС отклонена вправо, вольтаж комплексов QRS сохранен. Амплитудные признаки гипертрофии левого желудочка, неспецифические изменения зубцов Т.

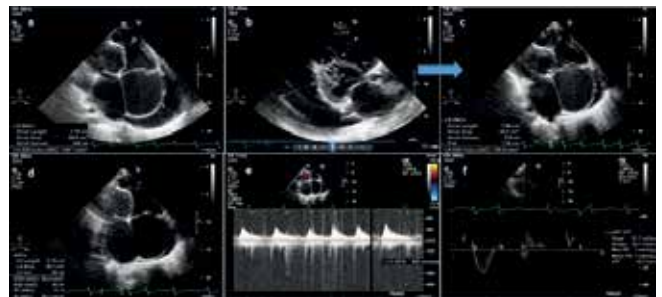


Рис. 2 (а, b, c, d, e, f). Эхокардиограммы больного А.

Примечание: а, b — ЭхоКГ от октября 2018г до пункции перикарда (выраженное увеличение обоих предсердий, двусторонние стрелки — массивный выпот в полости перикарда, который определяется со всех сторон, односторонняя стрелка — некомпактный миокард левого желудочка), c, d, e, f — ЭхоКГ от ноября 2018г после пункции перикарда (значительное уменьшение сепарации листков перикарда за правым предсердием, умеренная систолическая дисфункция левого желудочка — снижение ФВ, dp/dt, VTl).

ной полости нельзя исключить наличие незначительного количества жидкости. На ЭКГ (рис. 1) — мерцательная аритмия, ЧСС 102/мин, отклонение ЭОС вправо; признаки гипертрофии ЛЖ, зубцы Т сглаженные в стандартных отведениях и отрицательные в отв. V_4-V_6 , III, aVF. При суточном мониторинге ЭКГ по Холтеру (на фоне терапии дигоксином 0,125 мг и бисопрололом 2,5 мг) — тахисистолия (ЧСС днем 71-191 уд./мин, в среднем 96 уд./мин, ночью 50-110 уд./мин, в среднем 79 уд./мин), значимой желудочковой эктопии нет.

При ЭхоКГ от 23.10.2018 (рис. 2 а, б) левое предсердие 176 мл, 107 мл/м^2 ($N < 35$), КДР ЛЖ 6,8 см; толщина межжелудочковой перегородки 0,8 см, некомпактный миокард ЛЖ, КДО 128 мл, КСО 72 мл, ФВ 44%. Правый желудочек (ПЖ) 4,1 см, TAPSE $> 1,5 \text{ см}$ ($N > 1,7$). ПП 246 мл, 149 мл/м^2 ($N < 32$). Митральная регургитация I степени, трикуспидаль-

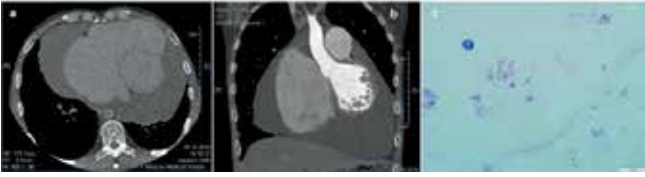


Рис. 3 (а, b c). МСКТ органов грудной клетки и цитологическое исследование перикардиальной жидкости больного А.

Примечание: а, b — МСКТ сердца с в/в контрастированием от октября 2018г, поперечный срез и реконструкция (массивный выпот в перикарде с преимущественным скоплением жидкости в нижних отделах, некомпактный миокард левого желудочка), с — цитологическое исследование перикардиальной жидкости, полученной при пункции 06.11.2018г (среди единичных клеток мезотелия — колонии палочковидных микробов).

ная III степени, легочная II-III степени. СДЛА 106 мм рт.ст. Нижняя полая вена расширена (2,4 см), на вдохе спадается менее чем на 50%. Сепарация листков перикарда за ПП 17-32 мм. В динамике количество жидкости в перикарде возросло до 1000 мл без признаков тампонады.

С учетом полного отсутствия периферических отеков, выраженной гепатомегалии, асцита, большого объема выпота в перикарде его исключительно застойный характер (“гидроперикард”) представлялся маловероятным, начат поиск причин хронического перикардита. Данных за системные иммунные заболевания не получено. С целью верификации некомпактного миокарда, оценки объема выпота в полостях, состояния листков перикарда и органов грудной клетки (лимфоаденопатия, опухоли, туберкулез, саркоидоз?) проведена мультиспиральная компьютерная томография с контрастированием (рис. 3 а, b): в легких без очаговых и инфильтративных изменений, во всех отделах множественные кальцинаты 2-5 мм. Жидкости в плевральной полости нет. Визуализируются множественные лимфатические узлы верхнего средостения размерами до 9 мм, парааортальные в области дуги до 9x16 мм, паратрахеальные до 22 мм. Данных за тромбоэмболию легочной артерии нет. Сердце значительно увеличено в размерах, больше правые отделы, конфигурация его округлая. Соотношение компактного и некомпактного слоев до 1:4 в области нижней и задней стенки ЛЖ. В области верхушки и передней стенки — субэндокардиальная зона пониженной (жировой) плотности. Участков отсроченного накопления нет. Листки перикарда тонкие, в полости перикарда большое количество жидкости — толщина слоя в области свободной стенки ПЖ до 45 мм, в нижнем отделе до 70 мм. Коронарные артерии интактны.

Таким образом, диагноз некомпактного миокарда с рестриктивным фенотипом (резкая атриомегалия) подтвержден. Изменения эндокарда ЛЖ могли соответствовать эндомиокардиальному фиброзу (без эозинофилии), однако в России он не встречается. Для эндокардита Лёффлера не характерны отсут-

ствие тромбоза ЛЖ, эозинофилии крови, повышения уровня ЕСР. Консультирован генетиком, с учетом тенденции к лейко- и нейтропении, гипотрофии скелетных мышц исключался синдром Барта — в экзонах 1-10 гена TAZ патогенных мутаций не выявлено; планируется полноэкзомное секвенирование.

В то же время оставались не ясны выраженная объемная перегрузка правых отделов сердца, высокая легочная гипертензия без признаков клапанного и подклапанного стеноза легочной артерии: исключены хроническая тромбоэмболия легочной артерии, аномальный дренаж легочных вен, артериовенозные мальформации, внутригрудные опухоли, аномалии коронарных артерий. Внутригрудная лимфоаденопатия могла быть проявлением саркоидоза, туберкулеза (множественные кальцинаты в легких), лимфопролиферативных заболеваний. Подтверждено скопление жидкости исключительно в полости перикарда с толщиной слоя 4-7 см. Ввиду длительности ее накопления нет проявлений тампонады, однако перикардит вносил вклад в формирование ХСН. 06.11.2018 выполнены пункция в точке Ларрея и дренирование перикарда, суммарно эвакуировано ~1500 мл серозной жидкости со сгустками фибрина. Одышка несколько уменьшилась, СДЛА снизилась до 71 мм рт.ст.

При исследовании перикардиальной жидкости — цвет светло-желтый, рН 7,5, билирубин положительный, глюкоза 100 мг%, удельный вес 1010, белок 26,5‰, проба Ривальта положительная, лейкоциты 2-4-6 в п/зр., эритроциты сплошь в п/зр., клетки мезотелия в умеренном количестве, атипичных клеток нет, лимфоциты 74%, нейтрофилы 26%, кокков немного, КУМ отриц. При посеве жидкости роста нет. Методами полимеразной цепной реакции, люминесцентной микроскопии и посева на жидкие среды микобактерии туберкулеза не обнаружены. При анализе цитологических препаратов (проф. Е.А. Коган) обнаружены колонии палочковидных микробов (рис. 3 с), однако окраска повторно приготовленных препаратов по Цилю-Нильсену дала отрицательный результат.

С учетом длительного течения перикардита, объема перикардиального выпота и его лимфоцитарного характера, двустороннего плеврального выпота в анамнезе, внутригрудной лимфоаденопатии, кальцинатов в легких наиболее вероятной представлялась туберкулезная этиология процесса. Диаскин-тест отрицательный. Пациент консультирован фтизиатром: туберкулезный характер перикардита возможен, однако достаточных оснований для начала туберкулостатической терапии нет. Клинический диагноз сформулирован следующим образом: первичная (генетически детерминированная?) кардиомиопатия: некомпактный миокард обоих желудочков, фенотип РКМП с дилатацией камер. Хрониче-

ский экссудативный перикардит (туберкулезный? инфекционно-иммунный?). Нарушения ритма сердца: постоянная форма мерцательной аритмии, желудочковая экстрасистолия. Синкопальное состояние неясного генеза. Легочная гипертензия тяжелой степени. Относительная недостаточность трикуспидального клапана III степени, клапана легочной артерии (II-III степени). ХСН IIБ стадии, 3 ФК (NYHA). Варикозная болезнь вен нижних конечностей.

Принято решение начать терапию колхицином 0,5 мг/сут., оценить состояние пациента в динамике. Продолжена кардиотропная терапия дигоксином 0,125 мг, бисопрололом 1,25 мг, торасемидом 10 мг ежедневно, эплереноном 50 мг, варфарином. В течение месяца самочувствие оставалось удовлетворительным, далее колхицин отменил, с декабря 2018г вновь отметил появление и нарастание одышки, однократно — повышение температуры тела до 38,7° С без катаральных симптомов. При ЭхоКГ (16.01.2019г) — КДР ЛЖ 6,7 см, ФВ 33%, сепарация листков перикарда по левому контуру 82 мм, за ПП 47 мм. При рентгенографии от 19.01.2019г (рис. 4, слева) отмечено резкое расширение тени сердца за счет выпота (занимает 2/3 грудной клетки от уровня диафрагмы до верхних ребер, сливается с боковыми границами), ткань легких не идентифицируется. Направлен в ФТК для решения вопроса о проведении перикардэктомии.

Пациент самостоятельно добрался до Москвы, 30.01.2018г госпитализирован в ФТК повторно. При поступлении состояние стабильное, симптомов тампонады нет. Тоны сердца аритмичны, приглушены, перкуторно границы сердца определить не удается (над всей поверхностью левой половины грудной клетки спереди назад тупой звук). ЧСС 88 уд./мин, АД 120/80 мм рт.ст. Пульс на лучевых артериях удовлетворительный. Отеков и значимого увеличения печени нет. В анализах крови гемоглобин 120 г/л, лейкоц. $3,1 \times 10^9$ /л, СОЭ 8 мм/ч, воспалительных изменений нет, уменьшились признаки холестаза.

При поступлении при ЭхоКГ подтверждено наличие сепарации листков перикарда до 8 см без признаков тампонады; 01.02.2019г в точке Ларрея под УЗ-контролем произведена пункция перикарда, установлен дренаж, эвакуировано 750 мл геморрагического экссудата (рис. 4, справа), после чего продолжался пассивный отток, в течение 2 ч суммарно удалено 3 л жидкости, дальнейший отток был временно перекрыт. Самочувствие больного оставалось удовлетворительным, АД сохранялось на уровне 90-110 и 70 мм рт.ст. Для исключения попадания иглы в полость сердца проводился регулярный УЗ-контроль, повторно исследовалась оттекавшая жидкость (содержание гемоглобина от 40 до 15 г/л), контролировался уровень гемоглобина крови — признаков кровопотери не было. Варфарин временно отменен,



Рис. 4. Рентгенограммы органов грудной клетки пациента А.

Примечание: слева — рентгенограмма от 19.01.2019г (тень сердца резко расширена в обе стороны за счет массивного выпота в перикарде, ткань легких в нижних и средних отделах не визуализируется), справа — образец геморрагической жидкости, полученной при повторной пункции перикарда от 01.02.2019, рентгенограмма, выполненная сразу после пункции (значительное уменьшение тени сердца в результате удаления 3 л жидкости из полости перикарда).

назначен цефтриаксон 2 г/сут. В последующие 3 сут. эвакуировано еще 500 мл жидкости, дренаж удален.

При контрольной рентгенографии (рис. 4, справа) тень сердца значительно уменьшилась, при ЭхоКГ — от минимального до умеренного количества жидкости в полости перикарда, ФВ ЛЖ 41-46%, СДЛА 87 мм рт.ст., трикуспидальная регургитация III степени. Быстрое накопление геморрагической жидкости требовало проведения дифференциального диагноза между туберкулезом и неопластическим процессом. Сразу после пункции повторно выполнена МСКТ: в легких без очаговых и инфильтративных изменений, опухолей не выявлено. В левой плевральной полости — жидкость с толщиной слоя до 28 мм. Сохраняются множественные лимфатические узлы средостения. Листки перикарда тонкие, в нижнем отделе жидкость с толщиной слоя до 34 мм, неоднородной плотности, возможно частично осумкованная; мелкие (1 мм) кальцинаты в проекции миокарда ЛЖ и в проекции листков перикарда в области свободной стенки правых камер.

При исследовании перикардиальной жидкости глюкоза 50 мг/дл, удельный вес 1012, белок 25,500‰, проба Ривальта положительная, лейкоциты и эритроциты сплошь в п/зр, клетки мезотелия в умеренном количестве, атипичных клеток нет, лимфоциты 6%, нейтрофилы 94%, эозинофилы 0%, микрофлора, КУМ не обнаружены. При посеве роста микрофлоры не получено. При повторном исследовании жидкости на 3-й день дренирования — цвет бурый, белок 22,500‰, проба Ривальта положительная, лейкоциты 8-12-15 в п/зр, эритроциты сплошь в п/зр., лимфоциты 52%, нейтрофилы 48%, кокков немного, КУМ не обнаружены. Для исключения моноклональной секреции проведено иммунофенотипирование перикардиальной жидкости: лимфоциты составляют ~1,0%, преобладают Т-лимфоциты (70%). Популяция поликлональных В-лимфоцитов составляет ~13,0%. Таким образом, данных за лимфолипролиферацию не получено, отмечено изменение характера пунктата по сравнению с ноябрем 2018г (существенное нара-

стание доли нейтрофилов), которое могло быть индуцировано первой пункцией, но в любом случае не позволяло уверенно говорить о туберкулезе, ставило под сомнение возможность назначения кортикостероидов *ex juvantibus*. Рассматривалась возможность торакаскопической биопсии увеличенных лимфоузлов (плевры, перикарда?): консультирован торакальным хирургом, с учетом кардиомиопатии и высокой легочной гипертензии риск диагностического вмешательства признан неоправданно высоким. Перикардэктомия (с одновременным забором лимфоузлов) без установленного диагноза и попыток этиотропной/патогенетической терапии также представлялась неоправданной.

Тем временем были получены результаты повторного исследования пунктата в НИИ фтизиопульмонологии: микобактериологическое исследование дало отрицательный результат, однако методом полимеразной цепной реакции обнаружена ДНК микобактерий (единичные копии, количество недостаточно для определения лекарственной устойчивости). Консультирован фтизиатром: перикардит (полисерозит?) туберкулезной этиологии. Показано продолжение лечения в специализированном стационаре.

Состояние больного оставалось стабильным, в течение 3 дней после пункции отмечалась низкая субфебрильная температура, в крови отмечено нарастание уровня фибриногена до 7,71 г/л с регрессом на фоне антибактериальной терапии. При Холтеровском мониторировании ЭКГ — 575 желудочковых экстрасистол, эпизод желудочковой тахикардии (12 QRS) с ЧСС до 200 уд./мин, дигоксин заменен на целанид, доза бисопролола увеличена до 2,5 мг. 19.02.2019г переведен в НИИ фтизиопульмонологии, где начата 4-компонентная туберкулостатическая терапия по I режиму химиотерапии (изониазид 0,3, рифампицин 0,45, пипразинамид 1,0, этамбутол 1,2). С 16.04.2019г на фоне положительной динамики и потенциальной кардиотоксичности препаратов группы ГИНК изониазид отменен. При контрольной МСКТ жидкостное содержимое в перикарде подверглось практически полной инволюции, при этом отмечается выраженное равномерное утолщение междольковых перегородок, больше соответствующее застою. В плевральных полостях жидкости нет. При ЭхоКГ от 12.04.2019г жидкость в полости перикарда нет, ФВ 34%, трикуспидальная регургитация III степени, СДЛА снизилась до 62 мм рт.ст., что позволяет в перспективе вернуться к вопросу о трансплантации сердца.

Обсуждение

Представленное наблюдение интересно по ряду причин. Прежде всего, необычно само сочетание — тяжелой кардиомиопатии (некомпактный миокард с рестриктивно-дилатационным фенотипом) и хро-

нического экссудативного туберкулезного перикардита. Описаний подобных случаев найти не удалось, упомянут лишь перикардит в рамках болезни Бехчета при некомпактном миокарде [7]. Мы сами наблюдали такие сочетания (например, с постлучевым перикардитом, который потребовал перикардэктомию), а также ассоциации туберкулезного перикардита с другими кардиомиопатиями (гипертрофической).

Если присоединение миокардита к некомпактному миокарду мы рассматриваем как типичный феномен, обусловленный повышенной тропностью вирусов к генетически неполноценному миокарду [8], то присоединение перикардита можно расценить как возможную реактивацию туберкулезной инфекции вследствие ослабленного иммунитета у пациента с ХСН, частыми респираторными инфекциями в детстве, периодом употребления алкоголя, тенденцией к лейкопении. Клинический дебют заболевания с развития бивентрикулярной ХСН способствовал тому, что выпот в полости перикарда длительное время расценивался как гидрперикард. Вместе с тем, к моменту его появления (2015г) пациент был компенсирован, отмечалось явное несоответствие между нарастающим объемом выпота и полным отсутствием признаков застоя по большому кругу.

Уже это несоответствие само по себе должно было стать поводом к поиску самостоятельного поражения перикарда (то же можно сказать и о случаях резистентного к диуретикам плеврального выпота, которые могут недооцениваться у пациентов с ХСН). Пункция перикарда не представляла сложностей ввиду массивности выпота и была дважды выполнена стандартным доступом в точке Ларрея. Дополнительным основанием для пункции служил объем выпота — в первом случае удалено 1,5 л экссудата, что быстро привело к снижению СДЛА со 106 до 71 мм рт.ст. (ранее легочная гипертензия расценивалась как необратимая); во втором объем выпота был критическим (удалено 3,5 л). Вызывает удивление степень функциональной компенсации больного, что можно объяснить лишь длительным существованием у него как кардиомиопатии с относительно сохранной систолической функцией (на момент пребывания в ФТК ФВ превышала 40%), так и перикардита. Известно, что скорость накопления экссудата прямо влияет на выраженность симптомов и частоту развития тампонады [1]. Пациент удовлетворительно переносил как довольно быстрое (с ноября по январь) накопление массивного выпота, так и его одномоментное удаление (за несколько часов). Тем не менее, вопрос трансплантации сердца в перспективе должен рассматриваться: первичная природа кардиомиопатии, отсутствие клинических данных за присоединение миокардита не позволяют рассчитывать на регресс дисфункции миокарда, можно ожидать лишь ее прогрессирования.

Особого обсуждения заслуживают результаты обследования, которое было проведено для верификации диагноза туберкулеза. Последние европейские рекомендации по диагностике и лечению перикардитов позволяют говорить об определенном диагнозе туберкулезного перикардита лишь в случаях обнаружения палочки Коха методом ПЦР в пунктатах или биоптатах перикарда [1]. Диагноз рассматривается как возможный при наличии экстракардиальных проявлений туберкулеза или при повышении уровня аденозиндеаминазы, лизоцима либо нестимулированного интерферона-гамма. Пользуясь этими жесткими критериями, африканские авторы смогли достоверно установить туберкулезную этиологию процесса лишь в 17% [9]. Целесообразность проведения терапии *ex juvantibus* как метода верификации диагноза признается европейскими экспертами лишь для эндемичных по туберкулезу областей.

Следует отметить, что уже при первом контакте с больным туберкулезная этиология перикардита рассматривалась как одна из самых вероятных: в ее пользу свидетельствовали большой объем выпота, длительное (не менее трёх лет) относительно благоприятное течение без развития общевоспалительных изменений, системных проявлений, очевидного опухолевого роста. Кроме того, в анамнезе были указания на билатеральный плевральный выпот — с одной стороны, его рассматривают как одно из частых проявлений неспецифического острого перикардита с высокой воспалительной активностью [10], с другой — как характерный признак туберкулезного полисерозита. В нашем случае плеврит рецидивировал при большой давности болезни и в отсутствие воспалительных проявлений, что свидетельствовало скорее в пользу туберкулеза.

Наконец, привлекали к себе внимание внутригрудная лимфаденопатия и изменения в легких — множественные кальцинаты, очаговые изменения в анамнезе, которые были расценены по месту жительства как метатуберкулезные. Тем не менее, диаскин-тест оказался отрицательным, несмотря на отсутствие в анамнезе стероидной терапии. Диагностическая значимость этого внутрикожного теста, созданного в России и пришедшего на смену реакции Манту, к сожалению, далеко не абсолютна: мы также не раз наблюдали случаи отрицательного теста при верификации туберкулеза иными методами. В нашем случае был доступен для повторных исследований выпот из полости перикарда — первая серия исследований (с применением всего комплекса — ПЦР, люминесцентная микроскопия, окраска по Цилю-Нильсену, посев на жидкие среды) дала отрицательный результат, что не позволило начать специфическую терапию в ноябре 2018г.

Колхицин был выбран для базисной терапии в первую очередь как препарат, который не должен приве-

сти к активации туберкулезной инфекции. В то же время рассчитывать на его выраженный положительный эффект было сложно — в единичных исследованиях колхицин применялся лишь при остром перикардите и показал способность уменьшать частоту рецидивов [11]; при хронических перикардитах, не связанных с периодической болезнью, эффективность препарата неизвестна. Единичные попытки использования колхицина для предотвращения развития констрикции при туберкулезном перикардите успеха не имели [12]. Быстрое нарастание объема выпота на фоне кратковременной (1 мес.) терапии у нашего больного подтвердило отсутствие эффекта.

Дальнейший выбор методов лечения напрямую зависел от нозологического диагноза. Было очевидно, что перикардит не может рассматриваться как банальный, инфекционно-иммунный, для которого характерны относительно небольшой объем выпота и благоприятное течение. Установленный при первой пункции лимфоцитарный характер выпота также убедительно свидетельствовал в пользу туберкулеза, однако при отрицательном результате всех лабораторных тестов на туберкулез давал основания для назначения кортикостероидов *ex juvantibus*. Эта возможность была временно отвергнута после того, как при повторной пункции характер выпота изменился — от лимфоцитоза до резкого преобладания нейтрофилов и затем равного соотношения нейтрофилов с лимфоцитами. При отрицательном результате посева это могло отражать активацию неспецифического воспаления после первой пункции, однако формальных оснований для назначения туберкулостатиков становилось все меньше.

Диагноз был окончательно поставлен по результатам единственного исследования — обнаружения единичных копий микобактерий туберкулеза методом ПЦР в повторном пунктате перикарда. Правильность диагноза подтвердили результаты 4-компонентной туберкулостатической терапии: за первые 2 мес. лечения значимого накопления жидкости в полости перикарда не отмечено. В дальнейшем состояние больного оставалось стабильным, переносил нагрузки удовлетворительно; по данным ЭхоКГ от сентября 2019г жидкости в полости перикарда и признаков констрикции нет.

Заключение

Представлен уникальный случай сочетания некомпактной кардиомиопатии с рестриктивно-дилатационным фенотипом и хронического туберкулезного перикардита с массивным выпотом, который длительное время скрывался под маской гидроперикарда в рамках ХСН у больного 30 лет. Отсутствие признаков застоя по большому кругу кровообращения стало основанием для диагностики перикардита неясной этиологии и проведения пункции перикарда. В пользу

туберкулезной этиологии процесса свидетельствовали большой (>1 литра) объемом выпота, его лимфоцитарный характер, двусторонний плевральный выпот и расцененные как посттуберкулезные изменения в легких (в анамнезе), внутригрудная лимфоаденопатия и кальцинаты. Отрицательный результат всех лабораторных тестов на туберкулез (диагностический тест, исследование экссудата методами ПЦР, люминесцентной микроскопии, посева на жидкие среды, окраска по Цилю-Нильсену) и высокий риск торакоскопиче-

ской биопсии не позволили сразу верифицировать диагноз, который был поставлен лишь после повторной эвакуации 3,5 л геморрагического экссудата и обнаружения в нем ДНК микобактерий методом ПЦР. В результате 4-х компонентной туберкулоэтиологической терапии достигнута ремиссия процесса.

Конфликт интересов: все авторы заявляют об отсутствии потенциального конфликта интересов, требующего раскрытия в данной статье.

Литература/References

- Adler Y, Charron P, Imazio M, et al; European Society of Cardiology (ESC). 2015 ESC Guidelines for the diagnosis and management of pericardial diseases: The Task Force for the Diagnosis and Management of Pericardial Diseases of the European Society of Cardiology (ESC) Endorsed by: The European Association for Cardio-Thoracic Surgery (EACTS). *Eur Heart J*. 2015; 36(42):2921-64. doi:10.1093/eurheartj/ehv318.
- Gouriet F, Levy PY, Casalta JP, et al. Etiology of Pericarditis in a Prospective Cohort of 1162 Cases. *Am J Med*. 2015; 128(7):784.e1-8. doi:10.1016/j.amjmed.2015.01.040.
- Maisch B, Rupp H, Ristic A, Pankuweit S. Pericardioscopy and epi- and pericardial biopsy — a new window to the heart improving etiological diagnoses and permitting targeted intrapericardial therapy. *Heart Fail Rev*. 2013; 18(3):317-28. doi:10.1007/s10741-013-9382-y.
- Yadav S, Singh M, Singh P, et al. Cytological evaluation of pericardial fluids: A 5 years experience in tertiary care center. *Indian J Pathol Microbiol*. 2019; 62(2):270-3. doi:10.4103/IJPM.IJPM_360_18.
- Noubiap JJ, Agbor VN, Ndoadougou AL, et al. Epidemiology of pericardial diseases in Africa: a systematic scoping review. *Heart*. 2019 Feb; 105(3):180-8. doi:10.1136/heartjnl-2018-313922.
- Dyomin AA, Drobysheva VP. Pericardium diseases. *Russian Journal of Cardiology*. 2016;(1):90-8. (In Russ.) Дёмин А.А., Дробышева В.П. Болезни перикарда. *Российский кардиологический журнал*. 2016;(1):90-8. doi:10.15829/1560-4071-2016-1-90-98.
- Kasifoglu T, Cavusoglu Y, Korkmaz C, Birdane A. Noncompaction of the ventricular myocardium in a patient with Behçet's disease showing multiple thrombus formations in the right atrium, inferior vena cava and right iliac vein: A case report. *Int J Angiol*. 2007; 16(2):69-72.
- Blagova OV, Pavlenko EV, Varionchik NV, et al. Myocarditis as a legitimate phenomenon in non-compaction myocardium: diagnostics, management and influence on outcomes. *Russian Journal of Cardiology*. 2018;(2):44-52. (In Russ.) Благова О.В., Павленко Е.В., Вариончик Н.В. и соавт. Миокардит как закономерный феномен у больных с первичным некомпактным миокардом: диагностика, лечение и влияние на исходы. *Российский кардиологический журнал*. 2018;(2):44-52. doi:10.15829/1560-4071-2018-2-44-52.
- Mayosi BM, Wiysonge CS, Ntsekhe M. Mortality in patients treated for TB pericarditis in sub-Saharan Africa. *S. Afr. Med. J*. 2008; 98:36-40. doi:10.5830/CVJA-2016-035.
- Lazaros G, Antonopoulos AS, Imazio M, et al. Clinical significance of pleural effusions and association with outcome in patients hospitalized with a first episode of acute pericarditis. *Intern Emerg Med*. 2019 Mar 13. doi:10.1007/s11739-019-02041-3.
- Imazio M, Belli R, Brucato A, et al. Efficacy and safety of colchicine for treatment of multiple recurrences of pericarditis (CORP-2): a multicentre, double-blind, placebo-controlled, randomised trial. *Lancet*. 2014; 383(9936):2232-7.
- Liebenberg JJ, Dold CJ, Olivier LR. A prospective investigation into the effect of colchicine on tuberculous pericarditis. *Cardiovasc J Afr*. 2016; 27(6):350-5. doi:10.5830/CVJA-2016-035.