

Больной с COVID-19 на фоне недавней трансплантации сердца

Вечорко В. И.^{1,2}, Гордеев И. Г.², Губарева Е. В.¹, Рындяева Е. В.¹, Аверков О. В.^{1,2}

Наличие трансплантированного сердца в сочетании с иммуносупрессивной терапией и присоединением острой респираторной вирусной инфекции обуславливает сложность ведения пациента. В случае с Covid-19 ситуация осложняется неизвестностью патогенетических путей развития инфекции, в том числе её влияния на кровь и систему свёртывания крови, на ткань лёгких. Представлен случай пациента 60 лет, у которого инфицирование новым коронавирусом произошло в ближайшем послеоперационном периоде после трансплантации сердца.

Ключевые слова: SARS-CoV-2, 2019-nCoV, иммуносупрессия, коронавирус, атипичная пневмония, гиперкоагуляция, тромбоз предсердия, сердечная недостаточность.

Отношения и деятельность: нет.

¹Городская клиническая больница № 15 им. О. М. Филатова, Москва; ²ФГАОУ ВО Российский национальный исследовательский медицинский университет им. Н. И. Пирогова, Москва, Россия.

Вечорко В. И. — к.м.н., главный врач, доцент кафедры госпитальной терапии № 1 лечебного факультета, ORCID: 0000-0003-3568-5065, Гордеев И. Г.* — д.м.н., профессор, зав. кафедрой госпитальной терапии № 1 лечебного факультета, ORCID: 0000-0002-3233-4369, Губарева Е. В. — врач-стажёр-терапевт, ORCID: 0000-0002-0749-7051, Рындяева Е. В. — зав. отделением,

ORCID: 0000-0001-8099-4110, Аверков О. В. — д.м.н., заместитель главного врача по медицинской части, профессор кафедры госпитальной терапии № 1 лечебного факультета, ORCID: 0000-0002-3010-755X.

*Автор, ответственный за переписку (Corresponding author): cardio-15@yandex.ru

SARS-CoV-2 — коронавирус новой острой инфекции с респираторным дистресс-синдромом, Covid-19 — новая коронавирусная инфекция 2019 года, КТ — компьютерная томография, МНО — международное нормализованное отношение, ПЦР — полимеразная цепная реакция, ВАБК — внутриаортальная баллонная контрапульсация, КДО — конечно-диастолический объём, КСО — конечно-систолический объём, ФВ — фракция выброса, МЖП — межжелудочковая перегородка, ЗСЛЖ — задняя стенка левого желудочка, Vmax — максимальная скорость потока, PGr — градиент давления на клапане.

Рукопись получена 12.05.2020

Рецензия получена 14.05.2020

Принята к публикации 18.05.2020



Для цитирования: Вечорко В. И., Аверков О. В., Гордеев И. Г., Губарева Е. В., Рындяева Е. В. Больной с COVID-19 на фоне недавней трансплантации сердца. *Российский кардиологический журнал*. 2020;25(5):3904. doi:10.15829/1560-4071-2020-3904

COVID-19 infection after recent heart transplantation: a case report

Vechorko V. I.^{1,2}, Gordeev I. G.², Gubareva E. V.¹, Ryndyaeva E. V.¹, Averkov O. V.^{1,2}

History of heart transplantation in combination with immunosuppressive therapy and acute viral respiratory infection overlay makes the patient difficult to manage. In case of COVID-19, the setting is complicated by unknown pathogenesis, including its effect on blood, coagulation system, and lung tissue. Current case report discusses the 60-year-old patient with a COVID-19 infection occurred in the immediate postoperative period after heart transplantation.

Key words: SARS-CoV-2, 2019-nCoV, immunosuppression, coronavirus, atypical pneumonia, hypercoagulation, atrial thrombosis, heart failure.

Relationships and Activities: not.

¹O. M. Filatov City Clinical Hospital № 15, Moscow; ²Pirogov Russian National Research Medical University, Moscow, Russia.

Внезапно изменившаяся эпидемическая обстановка в связи с распространением новой коронавирусной инфекции SARS-CoV-2 (Covid-19) потребовала пересмотра всех привычных норм, включая нормы и протоколы ведения больных с различной патологией. Будучи респираторной вирусной инфекцией с пока не изученным патогенезом, Covid-19 особенно опасна для пациентов с сопутствующей

Vechorko V. I. ORCID: 0000-0003-3568-5065, Gordeev I. G.* ORCID: 0000-0002-3233-4369, Gubareva E. V. ORCID: 0000-0002-0749-7051, Ryndyaeva E. V. ORCID: 0000-0001-8099-4110, Averkov O. V. ORCID: 0000-0002-3010-755X.

Received: 12.05.2020 **Revision Received:** 14.05.2020 **Accepted:** 18.05.2020

For citation: Vechorko V. I., Gordeev I. G., Gubareva E. V., Ryndyaeva E. V., Averkov O. V. COVID-19 infection after recent heart transplantation: a case report. *Russian Journal of Cardiology*. 2020;25(5):3904. (In Russ.) doi:10.15829/1560-4071-2020-3904

патологией, со сниженным или подавленным иммунитетом. К таким пациентам, безусловно, относятся люди с трансплантированными органами. В наблюдении авторами из Нью-Йорка (США) за 90 такими пациентами умерли 18% (или 24% из числа госпитализированных, 52% из помещённых в блок интенсивной терапии). Авторы, Pereira, et al. (2020), пришли к заключению, что подобная когорта пациентов

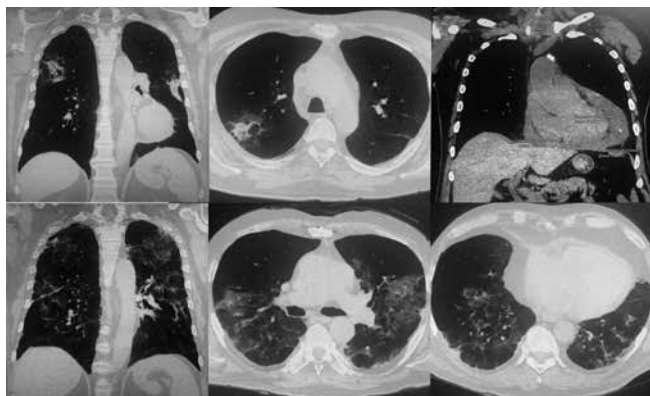


Рис. 1. Компьютерная томография лёгких и сердца.

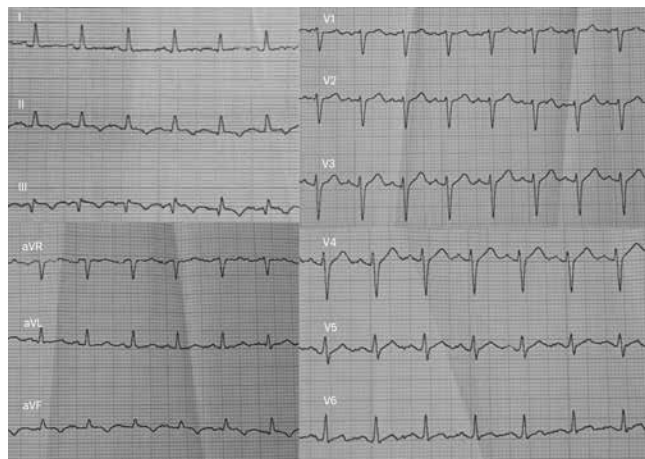


Рис. 2. Электрокардиограмма.

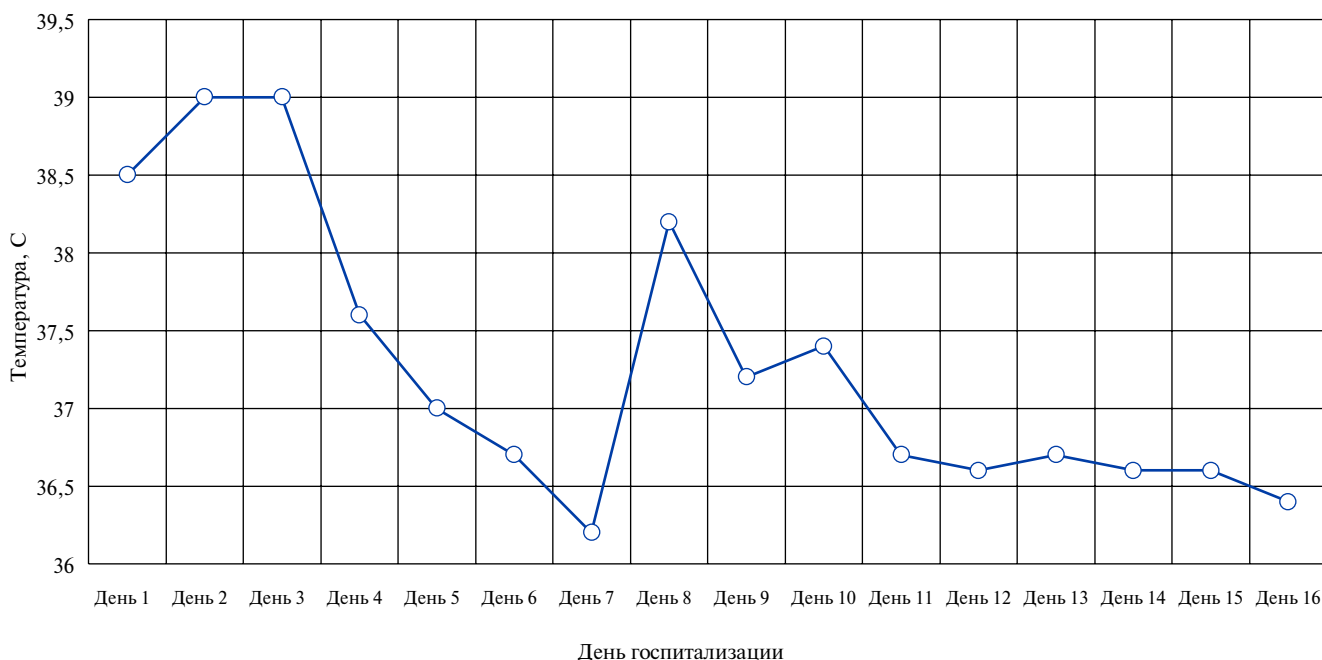


Рис. 3. Температурная кривая.

переносит Covid-19 более тяжело, хотя следует помнить об отсутствии полной эпидемиологической картины ввиду несто процентного охвата идентификацией вируса [1]. Безусловно, пациенты с трансплантированным сердцем находятся в группе особого риска [2].

В России ввиду противоэпидемических мероприятий лечение пациентов с подозреваемым или установленным Covid-19 проводится в специально перепрофилированных для данной патологии стационарах. Городская клиническая больница № 15 им. О. М. Филатова г. Москвы — многопрофильный стационар, до пандемии имевший одним из приоритетных направлений кардиологическую патологию, полностью пере-

профилирован для борьбы с инфекцией. Предлагаем описание клинического случая больного после недавней (менее месяца) трансплантации сердца, госпитализированного с Covid-19.

Клинический случай

Больной 60 лет поступил с жалобами на повышение температуры тела до 38,5° С, чувство нехватки воздуха, слабость, ощущение покалывания под лопатками. Доставлен бригадой скорой медицинской помощи из дома спустя 4 дня после выписки из другого стационара, где ему в связи с ишемической кардиомиопатией была произведена ортотопическая трансплантация сердца.

Таблица 1

Показатели эхокардиографии после перикардиоцентеза

Показатель	Значение	Норма
Фиброзное кольцо аортального клапана, мм	25	до 40
Открытие аортального клапана, мм	21	15-26
Левое предсердие (размер), мм	36x56	30-40
КДО левого желудочка, мл	64	67-155
КСО левого желудочка, мл	27	22-58
ФВ левого желудочка (Simpson biplane), %	57	52-74
Диастолическая толщина МЖП, мм	13	6-11
Диастолическая толщина ЗСЛЖ, мм	11	6-11
Эффективный ударный объем, мл	36	-
Правый желудочек, мл	27	<33
Правое предсердие (размер), мм	28x34	28-40
Легочная артерия, диаметр, мм	18	-
Аортальный клапан: створки не утолщены. Vmax 1,2 м/с, PGr 6,6 мм рт.ст. Аортальная недостаточность — не обнаружена. Корень аорты — 3,7 см.		
Митральный клапан: створки не утолщены. Митральная недостаточность — 1 ст. Vmax 0,9 м/с, PGr 3,9 мм рт.ст.		
Трикуспидальный клапан: створки не утолщены. Трикуспидальная недостаточность — 1 ст., Vmax 0,6–0,9 м/с		
Клапан легочной артерии: недостаточность клапана — 1 ст. Vmax 0,9 м/с, PGr 3,3 мм рт.ст.		
Нижняя полая вена не расширена, коллабирует на вдохе >50%.		
Аномально расположенные хорды левого желудочка. В полости левого предсердия в проекции ушка полипозиционно визуализируется подвижное эхопозитивное образование размерами 27x11 мм, вероятно, тромб.		

Сокращения: КДО — конечно-диастолический объём, КСО — конечно-систолический объём, ФВ — фракция выброса, МЖП — межжелудочковая перегородка, ЗСЛЖ — задняя стенка левого желудочка, Vmax — максимальная скорость потока, PGr — градиент давления на клапане.

Указанные жалобы появились на следующий день после выписки. В анамнезе у больного инфаркт миокарда (9 лет назад), артериальная гипертензия. Эпиданамнез отягощён: в учреждении трансплантологии был выявлен сотрудник с положительным тестом на SARS-CoV-2. В Москву пациент приехал из другого региона (для оперативного вмешательства).

Принимает лекарственные препараты: метилпреднизолон 4 мг/сут., такролимус 3 мг/сут., микофенолат мофетил 2 г/сут., сульфаметоксазол/триметоприм 480 мг/сут., амлодипин 2,5-5 мг/сут.

При поступлении состояние средней тяжести, сознание ясное. Масса тела нормальная. Частота дыхания 22 в мин, дыхание самостоятельное, SpO₂ 90% при дыхании атмосферным воздухом. Артериальное давление 121/80 мм рт.ст., ЧСС 115 в мин, ритм правильный, дефицита пульса нет.

По данным мультиспиральной компьютерной томографии (рис. 1), полисегментарно в легких с двух сторон, преимущественно в субплевральных отделах, определяются участки уплотнения легочной ткани по типу “матового стекла” и участки консолидации, объемом справа до 15%, слева до 10%. Просвет трахеи, главных и сегментарных бронхов сохранён. Просветы бронхов не сужены, стенки уплотнены. Диафрагма расположена обычно, с четкими контурами. Средостение занимает срединное положение, не расширено, дополнительных объемных образований не выявлено. Сердце расширено. В плевральных полостях жидкость не определяется. В полости пери-

карда жидкость толщиной слоя до 32 мм. Медиастинальные лимфоузлы не увеличены, до 9 мм. Заключение: КТ-картина двусторонней полисегментарной пневмонии, высокая вероятность Covid-19, средней степени тяжести (КТ 1). Гидроперикард.

По данным первой эхокардиографии, при поступлении, камеры сердца имеют нормальные размеры и сократимость. Утолщены стенки левого желудочка. Небольшая митральная и трикуспидальная регургитация. Диастолическая дисфункция левого желудочка 1 ст. Объем выпота большой, разобщение листков перикарда до 3,2 см. Коллабирование правого предсердия и правого желудочка в диастолу. На висцеральном листке перикарда наложения.

Спустя три дня, на повторной эхокардиограмме (табл. 1) (аппарат Samsung Medison HS60-RUS): дилатация левого предсердия. Левый желудочек имеет D-образную форму. Утолщены стенки левого желудочка. Митральная и трикуспидальная регургитация 1 ст. Нарушений показателей локальной и глобальной систолической функции левого желудочка не выявлено. Перикард без патологии. В полости левого предсердия в проекции ушка полипозиционно визуализируется подвижное эхопозитивное образование размерами 17x15 мм, вероятно, тромб. В дальнейшем изменение размера образования в левом предсердии до 27x11 мм в течение недели. От чреспищеводной эхокардиографии решено воздержаться. Электрокардиограмма представлена на рисунке 2.

В лабораторных данных обращал на себя внимание уровень гемоглобина 77 г/л (гипохромная анемия, анизоцитоз), изменившийся в динамике до 100 г/л после гемотрансфузии; лимфопения абсолютная ($0,7 \times 10^9$ /л с последующим снижением до $0,3 \times 10^9$ /л) и относительная, повышение концентрации С-реактивного белка до 70 мг/л и снижение в динамике до 22 мг/л, повышение уровня Д-димера до 800 нг/мл (референсные значения <296), повышение уровня прокальцитонина до 0,5 нг/мл с последующим снижением до 0,1 нг/мл (референсные значения <0,1).

Первично диагноз Covid-19 поставлен по клиническим, инструментальным и эпидкритериям, в дальнейшем подтверждён повторным проведением полимеразной цепной реакции (ПЦР) с интервалом 2 дня.

Проводилось лечение: азитромицин в/в, ампициллин/сульбактам в/в, интерферон-альфа интраназально; по поводу трансплантации — продолжение терапии такролимусом, микофенолата мофетилом, метилпреднизолоном. Были назначены антикоагулянты: вначале эноксапарин (0,4 мл 1 раз/сут.), после выявления тромбоза ушка левого предсердия ривароксабан (20 мг/сут.) с последующей заменой на варфарин, подбираемый по значению международного нормализованного отношения.

Проведена процедура перикардиоцентеза, суммарно эвакуировано 960 мл серозно-геморрагического отделяемого (геморрагический выпот с лимфоидной реакцией, единичные клетки мезотелия с реактивными изменениями). Дренаж удалён, нового накопления жидкости в динамике по данным эхокардиографии не обнаружено.

На фоне лечения состояние стабильное, лихорадка уменьшалась с эпизодом возврата фебрильной температуры (рис. 3). Одышка отсутствует, SpO₂ 95% на фоне инсуффляции кислорода 6 л/мин через назальные канюли. Гемодинамика стабильная.

Для продолжения лечения пациент переведён в специализированное учреждение, занимающееся больными после трансплантации сердца, для продолжения лечения. При выписке положительная динамика в виде нормализации температуры тела, снижения С-реактивного белка, уровня прокальцитонина. Проводится антикоагулянтная терапия варфарином под контролем МНО.

Диагноз при переводе:

Основной: I25.5 Ишемическая кардиомиопатия. Постинфарктный кардиосклероз. Имплантация системы ВАБК. Удаление ВАБК. Ортотопическая трансплантация сердца. НК 2А ФК II (NYHA).

Конкурирующий диагноз: U07.1 Коронавирусная инфекция, вызванная вирусом COVID-19, вирус идентифицирован. Мазки на SARS-CoV-2 — дважды положительно.

Сопутствующие заболевания: I11.9 Артериальная гипертензия 3 стадии, риск сердечно-сосудистых осложнений 4.

Осложнения основного заболевания: J12.8 Внебольничная двусторонняя полисегментарная пневмония вирусной этиологии. ДН II ст. I31.3 Экссудативный перикардит. Перикардиоцентез, дренирование перикардальной полости. Удаление дренажа. I51.3 Тромбоз ушка левого предсердия.

Обсуждение

У данного пациента имеется сочетание нескольких патологических процессов: иммуносупрессия, инфекционная патология на её фоне, состояние после недавнего большого хирургического вмешательства, кардиологическая патология. Дополнительным осложняющим фактором оказалось развитие тромбоза левого предсердия, что несёт риск кардиоэмболических событий. Собственно, связь инфекционного воспалительного процесса с повышением коагуляционных свойств крови давно известна, хотя неизученность патогенеза Covid-19 накладывает свои особенности. Наличие трансплантированного сердца само по себе вносит специфику в ведение такого пациента.

Китайские авторы, Li F, et al. (2020), сообщают о первом опыте работы с подобными пациентами в январе-феврале 2020г. Первый случай, 51-летний мужчина с анамнезом трансплантации сердца в 2003г, исходно SpO₂ 99% на атмосферном воздухе, без одышки, температура 38,5° С, характерные изменения на КТ лёгких по типу “матового стекла”, затем по данным ПЦР. В дальнейшем ухудшение состояния прогрессировало, пациент выписан спустя месяц госпитализации клинически здоровым, однако с сохраняющимися остаточными изменениями на КТ лёгких. Второй пациент, мужчина 43 лет, находился на карантине ввиду положительного теста 2019-nCoV, затем госпитализирован, однако выписан спустя 2 нед. ввиду двукратно негативного ПЦР-теста. Данные авторы указывают, что развитие заболевания и клинические характеристики у лиц с трансплантированным сердцем мало отличаются от общераспространённых [3].

Об опыте ведения двух больных Covid-19 на фоне трансплантированного сердца сообщают исследователи из США Holzhauser, et al. (2020). Один случай — 59-летняя афроамериканка, перенёвшая трансплантацию в 2012г по поводу неишемической кардиомиопатии, страдающая также сахарным диабетом, артериальной гипертензией и хронической болезнью почек. Состояние больной было тяжёлым, при поступлении pH артериальной крови 7,3, pCO₂ 32 мм рт.ст., pO₂ 64 мм рт.ст. на 0,8 FiO₂. Состояние оставалось тяжёлым, на седьмой день госпитализации было решено отказаться от перевода на экстракорпоральную мембранную оксигенацию ввиду сопутствующей патологии, возраста, неблагоприятного прогноза. На десятый день семье было сообщено о бесперспек-

тивности ведения больной и лечение прекращено. Второй случай — 75-летнего мужчины, перенёвшего трансплантацию сердца в 2000г ввиду ишемической кардиомиопатии. Поступал в состоянии средней тяжести, в течение 4 дней до госпитализации была картина кашля, лихорадки до 38,6° С, диареи, слабости и потери аппетита. При поступлении SpO₂ 99% на атмосферном воздухе. Течение заболевания имело ухудшение на пятые сутки, когда потребовались инсуффляция кислорода, введение тоцилизумаба однократно, лечение метилпреднизолоном. Состояние улучшилось и на восьмой день он был выписан. Авторы отмечают, что у пациентов с трансплантированным сердцем следует разделять иммунный ответ на вирус и взаимодействие трансплантата и хозяина, на фоне которого развивается инфекция. Это требует более аккуратного ведения, чтобы преодолеть ответ на вирусную нагрузку и не вызвать последующий цитокиновый шторм [4].

Китайские авторы, Ren, et al. (2020), обобщают данные о пациентах с трансплантированным сердцем в рамках вспышки коронавирусной инфекции 2019 г. В работу были включены данные 87 обнаруженных пациентов, из которых 57 имели неблагоприятный эпиданамнез. Все прибегали к необходимым профилактическим и карантинным мерам. У 4 были признаки острой респираторной инфекции, из которых у 3 данные ПЦР были отрицательные (4-й — неизвестно). При ретроспективной оценке клинико-лабораторных данных у 21% имелась лимфопения, а также у 5 человек был эпизод печёночной и у 6 — почечной недостаточности. Авторы заключают, что на фоне вспышки инфекции пациенты с пересаженным сердцем, будучи в группе высокого риска, принимают адекватные меры предосторожности и в целом не демонстрируют повышенной угрозы [5].

В приведённом нами примере у пациента имеется повышенный тромботический и тромбоэмболический риск. Для патогенеза инфекции SARS-CoV-2 показаны особенности влияния на свёртывание крови [6], однако их ещё предстоит изучить. Как указывают Panigada M, et al. (2020), тяжёлое состояние воспалительного ответа запускает изменения свёртывания крови, которые пытаются объяснить синдромом диссеминированного внутрисо-

судистого свёртывания. Однако авторами показаны отсутствие роста числа тромбоцитов, рост, а не снижение уровня фибриногена, и повышение уровня Д-димера, факторов VIII и фон Виллебранда, что не укладывается в картину, характерную для данного состояния, но может отчасти объяснить риск тромбоэмболий [7]. Система свёртывания крови подвержена влиянию других регуляторных систем, включая симпатическую нервную систему, и при наличии кардиальной патологии, сердечной недостаточности это влияние усиливается [8]. В целом, следует отметить, что пациенты после трансплантации органов, в частности, сердца, имеют особенности функции иммунной системы и связанных с ней механизмов воспаления, а значит, и гемостаза. Не исключается и возможное прямое влияние нового коронавируса на систему свёртывания крови. Считается, что широкое применение антикоагулянтов эффективно у госпитализированных больных Covid-19, однако следует учитывать, что неселективными антикоагулянтами, способными влиять сразу на множество звеньев плазменного гемостаза, являются только антагонисты витамина К. Они требуют контроля дозы и учёта множества лекарственных взаимодействий [9, 10]. Риск тромботических осложнений отнюдь не единственный в ситуации трансплантированного органа и Covid-19, но один из важнейших.

Заключение

Распространение новой инфекции требует пересмотра всех существующих представлений и привычных подходов. Возможно, новая ситуация повлечёт за собой пересмотр модели факторов риска, заставит иначе взглянуть на биосоциальные взаимосвязи развития патологии [11]. С накоплением понимания механизмов патофизиологии инфекции Covid-19 станут понятны особенности ведения больных с иной основной патологией. Важно помнить и о том, что человечество не застраховано от возникновения новых пандемий. Параллельно с изучением новой коронавирусной инфекции как таковой необходимо вырабатывать общие представления о работе в условиях неизвестности.

Отношения и деятельность: нет.

Литература/References

1. Pereira MR, Mohan S, Cohen DJ, et al. COVID-19 in Solid Organ Transplant Recipients: Initial Report from the US Epicenter. *Am J Transplant*. 2020. doi:10.1111/ajt.15941.
2. DeFilippis EM, Farr MA, Givertz MM. Challenges in Heart Transplantation in the Era of COVID-19. *Circulation*. 2020. doi:10.1161/circulationaha.120.047096.
3. Li F, Cai J, Dong N. First cases of COVID-19 in heart transplantation from China. *J Heart Lung Transplant*. 2020;39 (5):496-7. doi:10.1016/j.healun.2020.03.006.
4. Holzhauser L, Lourenco L, Sarswat N, et al. Early Experience of COVID-19 in Two Heart Transplant Recipients: Case Reports and Review of Treatment Options. *Am J Transplant*. 2020. doi:10.1111/ajt.15982.
5. Ren ZL, Hu R, Wang ZW, et al. Epidemiologic and clinical characteristics of heart transplant recipients during the 2019 coronavirus outbreak in Wuhan, China: A descriptive survey report. *J Heart Lung Transplant*. 2020;39 (5):412-7. doi:10.1016/j.healun.2020.03.008.
6. Giannis D, Ziogas IA, Gianni P. Coagulation disorders in coronavirus infected patients: COVID-19, SARS-CoV-1, MERS-CoV and lessons from the past. *J Clin Virol*. 2020;127:104362. doi:10.1016/j.jcv.2020.104362.
7. Panigada M, Bottino N, Tagliabue P, et al. Hypercoagulability of COVID-19 patients in Intensive Care Unit. A Report of Thromboelastography Findings and other Parameters of Hemostasis. *J Thromb Haemost*. 2020. doi:10.1111/jth.14850.
8. Buy MZ, Lebedeva AY, Gordeev IG, et al. Heart rate variability and hemostatic parameters in patients with coronary heart disease and chronic heart failure. *Russ J Cardiol*. 2013;(5):6-11. (In Russ.) Буй МЗ, Лебедева АЮ, Гордеев ИГ и др. Связь variability сердечного ритма и показателей системы гемостаза у больных ишемической болезнью сердца, осложнённой хронической сердечной недостаточностью. *Российский кардиологический журнал*. 2013;(5):6-11. doi:10.15829/1560-4071-2013-5-6-11.
9. Canonico ME, Siciliano R, Scudiero F, et al. The tug-of-war between coagulopathy and anticoagulant agents in patients with COVID-19. *Eur Heart J Cardiovasc Pharmacother*. 2020. doi:10.1093/ehjcvp/pvaa048.
10. Bokarev I, Lusov V, Kirienko A, et al. Venous Thrombosis and Pulmonary Thromboembolism. *Russ J Cardiol*. 2011; (4):5-12. (In Russ.) Венозные тромбозы и тромбоземболия легочных артерий. *Российский кардиологический журнал*. 2011;(4):5-12.
11. Taratukhin EO. Risk factors hierarchy. *Russ J Cardiol*. 2017;22(9):28-33. (In Russ.) Таратухин ЕО. Иерархия факторов риска. *Российский кардиологический журнал*. 2017;22(9):28-33. doi:10.15829/1560-4071-2017-9-28-33.