

Механическая тромбэкстракция с применением трансрадиального доступа при варианте отхождения брахиоцефального ствола и левой общей сонной артерии общим устьем от дуги аорты

Шарафутдинов Б.М.^{1,*}, Рыжкин С.А.^{1,2,3}, Газиев Э.А.¹, Абдульянов И.В.²,
Абашев А.Р.¹, Михайлов М.К.²

¹ФГАОУ ВО «Казанский (Приволжский) федеральный университет»,
ул. Кремлевская, 18, Казань, 420008, Российская Федерация

²Казанская государственная медицинская академия – филиал ФГБОУ ДПО «Российская медицинская академия непрерывного профессионального образования» Минздрава России,
ул. Муштари, 11, Казань, 420012, Российская Федерация

³ФГБОУ ВО «Казанский государственный медицинский университет» Минздрава России,
ул. Бутлерова, 49, Казань, 420012, Российская Федерация

Резюме

Представлен клинический случай успешного применения трансрадиального доступа при механической тромбэкстракции у пациента в острейшей стадии ишемического инсульта с наличием врожденной анатомической особенности – отхождения левой общей сонной артерии и брахиоцефального ствола общим устьем от дуги аорты.

Рентгенэндоваскулярные вмешательства осуществлялись в операционной, оснащенной ангиографической цифровой установкой с плоским детектором Axiom Artis dTA (Siemens Medical System).

Проведена механическая реканализация острой окклюзии сегмента М2 левой средней мозговой артерии (СМА) с использованием правого лучевого доступа и катетеризации левой внутренней сонной артерии. Через микрокатетер в область окклюзии заведен и раскрыт стент-ретривер. Выполнена двукратная тромбэкстракция из левой СМА стентом-ретривером с восстановлением кровотока до ТICI 2В. Признаков диссекции, тромбоза, дистальной тромбоэмболии не выявлено.

Ключевые слова: механическая тромбэкстракция; ишемический инсульт; трансрадиальный доступ.

Конфликт интересов. Авторы заявляют об отсутствии конфликта интересов.

Финансирование. Исследование не имело спонсорской поддержки.

Для цитирования: Шарафутдинов Б.М., Рыжкин С.А., Газиев Э.А., Абдульянов И.В., Абашев А.Р., Михайлов М.К. Механическая тромбэкстракция с применением трансрадиального доступа при варианте отхождения брахиоцефального ствола и левой общей сонной артерии общим устьем от дуги аорты. *Вестник рентгенологии и радиологии*. 2020; 101 (2): 126–130. <https://doi.org/10.20862/0042-4676-2020-101-2-126-130>

Статья поступила 19.03.2019

После доработки 25.11.2019

Принята к печати 05.12.2019

Mechanical Thrombectomy Using Transradial Access in a Variation of the Origin of the Brachiocephalic Trunk and Left Common Carotid Artery by the Common Ostium from the Aortic Arch

Bulat M. Sharafutdinov^{1,*}, Sergey A. Ryzhkin^{1,2,3}, Edgar A. Gaziev¹,
Il'dar V. Abdul'yanov², Al'mir R. Abashev¹, Mars K. Mikhaylov²

¹Kazan (Volga region) Federal University,
ul. Kremlevskaya, 18, Kazan, 420008, Russian Federation

²Kazan State Medical Academy – Branch Russian Medical Academy of Continuous Professional Education,
Ministry of Health of the Russian Federation, ul. Mushtari, 11, Kazan, 420012, Russian Federation

³Kazan State Medical University, Ministry of Health of the Russian Federation,
ul. Butlerova, 49, Kazan, 420012, Russian Federation

Abstract

The paper describes a clinical case of successfully applying a transradial access during mechanical thrombus extraction in a patient in the acutest stage of ischemic stroke with a congenital anatomical feature (the left common carotid artery and brachiocephalic trunk with the common ostium from the aortic arch).

X-ray endovascular interventions were performed in an operating room equipped with a digital angiographic unit including an Axiom Artis dTA flat detector (Siemens Medical System).

Mechanical recanalization for acute occlusion of the M2 segment of the left middle cerebral artery (MCA) was carried out using a right radial access into and catheterization of the left internal carotid artery. A stent retriever was inserted into the occlusion area through a microcatheter and was opened. Double thrombus extraction from the left MCA was made using the stent retriever to restore TICI 2B blood flow. There were no signs of dissection, thrombosis, or distal thromboembolism.

Keywords: mechanical thrombosis; ischemic stroke; transradial access

Conflict of interest. The authors declare no conflict of interest.

Funding. The study had no sponsorship.

For citation: Sharafutdinov B.M., Ryzhkin S.A., Gaziev E.A., Abdul'yanov I.V., Abashev A.R., Mikhaylov M.K. Mechanical thrombectomy using transradial access in a variation of the origin of the brachiocephalic trunk and left common carotid artery by the common ostium from the aortic arch. *Journal of Radiology and Nuclear Medicine*. 2020; 101 (2): 126–130 (in Russ.). <https://doi.org/10.20862/0042-4676-2020-101-2-126-130>

Received 19.03.2019

Revised 25.11.2019

Accepted 05.12.2019

Введение

Проблема цереброваскулярной патологии имеет чрезвычайно важную медицинскую и социальную значимость во всем мире. Высокий уровень заболеваемости, инвалидизации и смертности вследствие церебральных инсультов ставит проблему профилактики и лечения данной патологии в один ряд с самыми актуальными проблемами современной медицины [1–3]. Острое нарушение мозгового кровообращения (ОНМК) является одной из причин стойкой утраты трудоспособности населения в мире. В Российской Федерации показатель смертности от инсульта составляет 374 на 100 тыс. населения в год [4]. Инсульт в подавляющем большинстве случаев (80%) носит ишемический характер [5]. Внутрисосудистая тромбэктомия (ВСТЭ) является наиболее эффективным и перспективным направлением рентгенэндоваскулярного лечения ишемического инсульта. ВСТЭ реализуется путем механической тромбэкстракции (МТЭ) и тромбоаспирации. Стандартным доступом для проведения МТЭ в настоящее время остается трансфеморальный. Однако в 5% случаев катетеризировать целевые ветви дуги аорты при использовании трансфеморального доступа не представляется возможным [6].

Описание случая

Пациент Э., 53 года, поступил в Сосудистый центр Медико-санитарной части Казанского (Приволжского) федерального университета по линии скорой помощи через 5 ч от момента развития ОНМК в бассейне левой средней мозговой артерии (СМА). Жалоб на момент поступления не предъявлял в связи с наличием моторной афа-

зии. Неврологический статус при поступлении: оглушение 1 степени, грубая сенсомоторная афазия с преобладанием моторной, дизартрия. Лицо асимметричное. Глотание снижено. Тонус мышц справа снижен, слева физиологичный. Мышечная сила справа 4 балла, слева – 5 баллов. Патологические рефлексы Бабинского справа. Неврологический дефицит по шкале NIHSS составил 19 баллов. На магнитно-резонансных томограммах, выполненных в трех плоскостях, в левой гемисфере определяется обширный ишемический инфаркт размером 122 × 46 × 70 мм с единичными мелкими очагами пропитывания. После выполнения МРТ головного мозга пациент напрямую был транспортирован из приемного отделения в рентгенооперационную для проведения экстренной селективной ангиографии церебральных артерий.

Катетеризация левой общей сонной артерии правым бедренным доступом не представлялась возможной ввиду наличия варианта дуги аорты, при котором брахиоцефальный ствол и левая общая сонная артерия отходят от дуги аорты одним устьем (рис. 1).

Было принято решение о конверсии на правый лучевой доступ, катетеризирована левая внутренняя сонная артерия (ВСА). При выполнении селективной ангиографии церебральных артерий у пациента были выявлены острая тромботическая окклюзия сегмента М2 левой СМА, коллатеральный кровоток градации АСГ 2 (рис. 2). После катетеризации устья левой ВСА гайд-катетером Cello 8 F (рис. 3) с помощью микрокатетера Codman Proflex и коронарного проводника Asahi Light проведена механическая реканализация острой окклюзии сегмента М2 левой СМА.

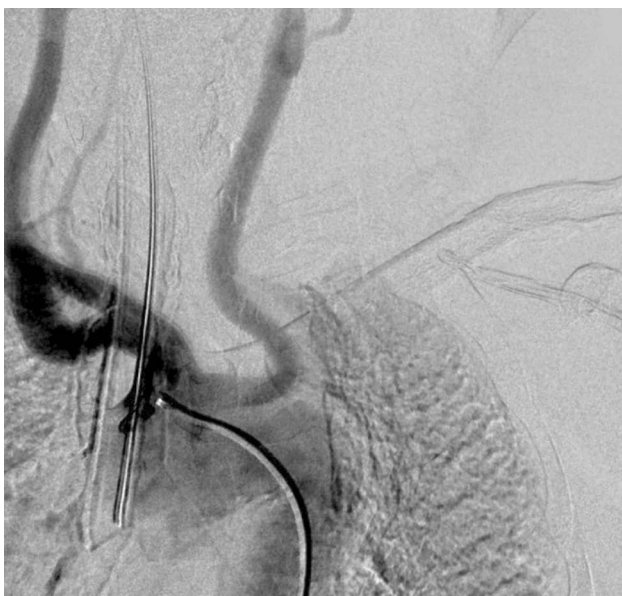

Рис. 1. Ангиография брахиоцефального ствола: отхождение брахиоцефального ствола и левой общей сонной артерии одним устьем от дуги аорты

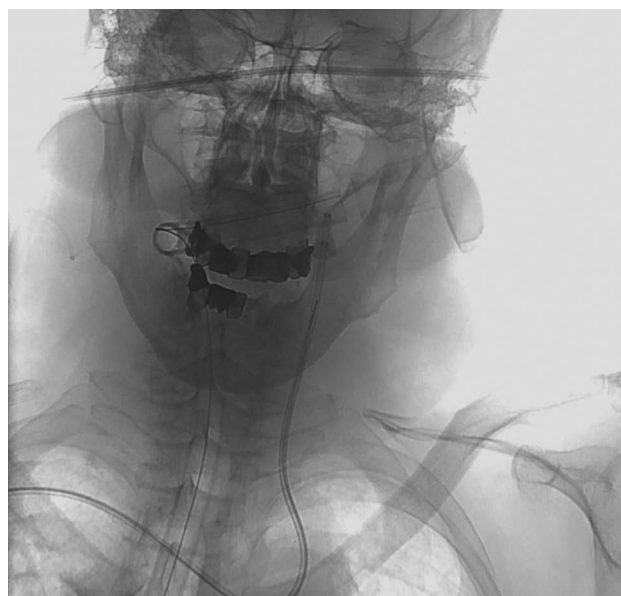


Рис. 3. Катетеризация гайд-катетером левой ВСА при помощи правого трансрадиального доступа

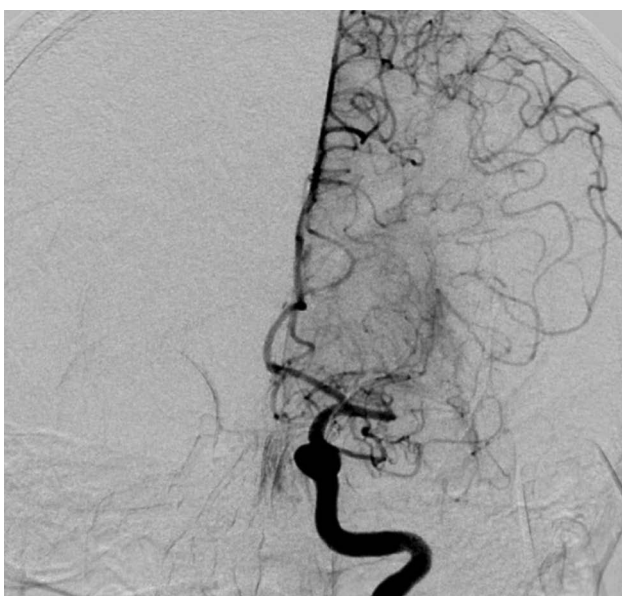

Рис. 2. Окклюзия сегмента М2 левой СМА: состояние до операции

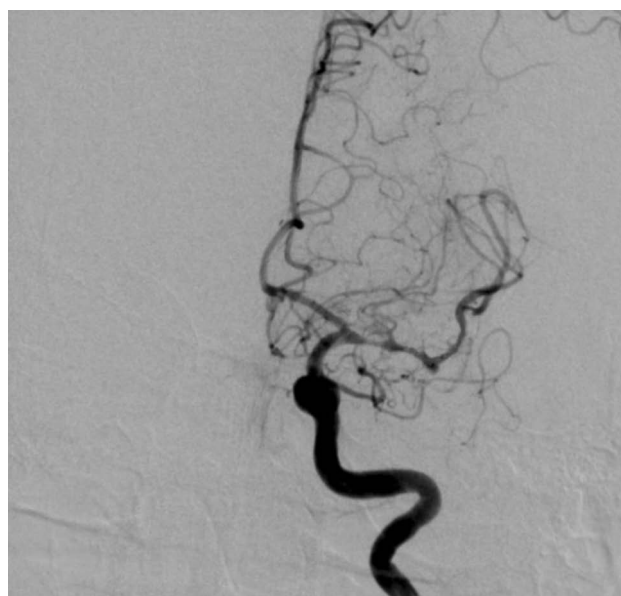

Рис. 4. Восстановление кровотока после тромбэкстракции

Через микрокатетер в область окклюзии введен и раскрыт стент-ретривер Solitaire (Ev3). Произведена двукратная тромбэкстракция из левой СМА стентом-ретривером с восстановлением кровотока до ТICI 2В (рис. 4). Признаков диссекции, тромбоза, дистальной тромбоэмболии не выявлено. Бедренный доступ ушит при помощи Angio-Seal, на правый лучевой доступ наложена гемостатическая шина. Продолжительность эндоваскулярного вмешательства составила 60 мин.

Обсуждение

Внутрисосудистая тромбэктомия – наиболее перспективное направление рентгенэндоваскулярного лечения ишемического инсульта, которое реализуется путем МТЭ и тромбоаспирации. МТЭ (устройства MERCI, Catch, TrevoPro, Solitaire, Trevo, Stryker) в настоящее время прочно заняла свое место в лечении инсультов. Мета-анализ HERMES, включивший MRCLEAN и проведенные в 2015 г. четыре исследования – ESCAPE,

REVASCAT, SWIFTPRIME, EXTEND IA, подтвердил преимущества данного метода эндоваскулярного лечения [7]. А такие исследования, как DAWN и DEFUSE 3, были приостановлены на раннем этапе, поскольку эффективность МТЭ в сравнении со стандартной терапией на промежуточном этапе имела значительное преимущество [8, 9].

Стандартным доступом для проведения МТЭ в настоящее время остается трансфеморальный, при этом в 5% случаев катетеризовать целевые ветви дуги аорты при использовании трансфеморального доступа не представляется возможным [6]. Определяющими факторами невозможности катетеризации являются аневризмы и диссекции аорты, неблагоприятный тип дуги аорты, патологическая извитость сосудов, врожденные аномалии дуги аорты, выраженные атеросклеротические изменения аорты и подвздошно-бедренного сегмента. Трансрадиальный доступ является доступной альтернативой при данных обстоятельствах. Впервые трансрадиальный доступ для проведения нейроинтервенционных процедур был использован в 2000 г. [10], но, несмотря на наличие исследований, показавших высокий технический успех и низкую частоту периферических осложнений, этот доступ применяется достаточно редко [11]. При проведении церебральной ангиографии данный доступ имеет преимущества у пациентов, находящихся на антикоагулянтной и дезагрегантной терапии [12], к тому же у таких пациентов его использование может фактически снизить риск интраоперационных тромбоэмболических осложнений ввиду отсутствия необходимости отмены данных препаратов перед процедурой.

Осложнения эндоваскулярных процедур могут возникать в результате прямого повреждения сосудистой стенки, связанного с устройством сосудистого доступа, и использования контрастных веществ. Наиболее распространенными осложнениями являются перфорация целевого сосуда (1,6%), внутрочерепные кровотечения (3,6–9,3%), субарахноидальные кровотечения (0,6–4,9%), диссекция сосуда (0,6–3,9%), эмболии (1,0–8,6%), вазоспазм, осложнения, связанные с сосудистым доступом (постпункционные пульсирующие гематомы, псевдоаневризмы) [13]. Ключевая стратегия, позволяющая снизить частоту осложнений, заключается в том, что МТЭ должна проводиться врачами, компетентными во внутрочерепных эндоваскулярных вмешательствах, в центрах с большим потоком пациентов с данной патологией.

Заключение

Использование лучевого доступа при проведении ВСТЭ на примере вышеописанного клинического случая оправдывает себя при наличии аномалии строения дуги аорты, а также может быть рассмотрено в качестве альтернативного доступа при выраженном кинкинге подвздошных артерий и атеросклеротическом поражении подвздошно-бедренного сегмента. Вместе с тем такой доступ ассоциируется с возможностью проведения эффективного гемостаза на фоне приема антикоагулянтов, ингибиторов рецепторов гликопротеида IIb/IIIa тромбоцитов, возможностью ранней активизации пациентов и низкой частотой периферических осложнений.

Литература [References]

1. Виленский Б.С. Неотложные состояния в неврологии. Руководство для врачей. СПб: Фолиант; 2004. [Vilenskiy B.S. Emergency conditions in neurology. A guide for doctors. St. Petersburg: Foliant; 2004 (in Russ.).]
2. Одинак М.М., Вознюк И.А. Нарушения мозгового кровообращения: медикаментозная коррекция повреждения сосудистого русла. СПб: ВМедА; 2006. [Odinak M.M., Voznyuk I.A. Disorders of cerebral circulation: medical correction of damage to the vascular bed. St. Petersburg; 2006 (in Russ.).]
3. Суслина З.А., Варакин Ю.Я., Верещагин Н.В. Сосудистые заболевания головного мозга. М.: МЕДпресс-информ; 2009. [Suslina Z.A., Varakin Yu. Ya., Vereshchagin N.V. Vascular diseases of the brain. Moscow: MEDpress-inform; 2009 (in Russ.).]
4. Литвинова М.А. Инсульт: современные тенденции развития и профилактическая работа врача. *Здоровье и образование в XXI веке*. 2017; 19 (9): 105–7. [Litvinova M.A. Stroke: current development trends and preventive work of a doctor. *Health and Education in the 21st Century*. 2017; 19 (9): 105–7 (in Russ.).]
5. Савельев В.С., Кириенко А.И. Сосудистая хирургия. Национальное руководство. Краткое издание. М.: ГЭОТАР-Медиа; 2014. [Savel'ev V.S., Kirienko A.I. Vascular surgery. National leadership. Brief edition. Moscow: GEOTAR-Media; 2014 (in Russ.).]
6. Talke P.O., Deepak Sh., Heyer E.J., Bergese S.D., Blackham K.A., Stevenson R.D. Republished: Society for Neuroscience in Anesthesiology and Critical Care Expert Consensus Statement: Anesthetic Management of Endovascular Treatment for Acute Ischemic Stroke. *Stroke*. 2014; 45: 138–50. DOI: 10.1161/STROKEAHA.113.003412
7. Goyal M., Menon B.K., van Zwam W.H., Dippel D.W.J., Mitchell P.J., Demchuk A.M. et al. Endovascular thrombectomy after large-vessel ischaemic stroke: a meta-analysis of individual patient data from five randomised trials. *Lancet*. 2016; 387 (10029): 1723–31. DOI: 10.1016/S0140-6736(16)00163-X
8. Nogueira R.G., Jadhav A.P., Haussen D.C., Bonafe A., Budzik R.F., Bhuva P. Bhuva et al. Thrombectomy 6 to 24 hours after stroke with a mismatch between deficit and infarct. *N. Engl. J. Med*. 2018; 378: 11–21. DOI: 10.1056/NEJMoa1706442

9. Albers G.W., Marks M.P., Kemp S., Christensen S., Tsai J.P., Ortega-Gutierrez S. et al. Thrombectomy for stroke at 6 to 16 hours with selection by perfusion imaging. *N. Engl. J. Med.* 2018; 378: 708–18. DOI: 10.1056/NEJMoa1713973
10. Matsumoto Y., Hokama M., Nagashima H., Orz Y., Toriyama T., Hongo K. et al. Transradial approach for selective cerebral angiography: technical note. *Neurol. Res.* 2000; 22 (6): 605–8. DOI: 10.1080/01616412.2000.11740727
11. Park J.-H., Kim D.-Y., Kim J.-W., Park Y.-S., Seung W.-B. Efficacy of transradial cerebral angiography in the elderly. *J. Korean Neurosurg. Soc.* 2013; 53 (4): 213–17. DOI: 10.3340/jkns.2013.53.4.213
12. Nohara A.M., Kallmes D.F. Transradial cerebral angiography: technique and outcomes. *Am. J. Neuroradiol.* 2003; 24 (6): 1247–50.
13. Gascou G., Lobotesis K., Machi P., Maldonado I., Vendrell J.F., Riquelme C. et al. Stent retrievers in acute ischemic stroke: complications and failures during the perioperative period. *Am. J. Neuroradiol.* 2014; 35 (4): 734–40. DOI: 10.3174/ajnr.A3746

Сведения об авторах | Information about the authors

Шарафутдинов Булат Марсович*, к. м. н., заведующий отделением рентгенохирургических методов диагностики и лечения, Медико-санитарная часть ФГАОУ ВО «Казанский (Приволжский) федеральный университет»; orcid.org/0000-0001-8222-2085
E-mail: bulaty555@mail.ru

Рыжкин Сергей Александрович, к. м. н., доцент кафедры лучевой диагностики, Институт физики ФГАОУ ВО «Казанский (Приволжский) федеральный университет», Казанская государственная медицинская академия – филиал ФГБОУ ДПО «Российская медицинская академия непрерывного профессионального образования» Минздрава России, ФГБОУ ВО «Казанский государственный медицинский университет» Минздрава России; orcid.org/0000-0003-2595-353X

Газиев Эдгар Айратович, рентгенэндоваскулярный хирург, Медико-санитарная часть ФГАОУ ВО «Казанский (Приволжский) федеральный университет»; orcid.org/0000-0001-8692-1967

Абдульнов Ильдар Васильевич, к. м. н., доцент кафедры кардиологии, рентгенэндоваскулярной и сердечно-сосудистой хирургии, Казанская государственная медицинская академия – филиал ФГБОУ ДПО «Российская медицинская академия непрерывного профессионального образования» Минздрава России; orcid.org/0000-0003-2892-2827

Абашев Альмир Рашидович, к. м. н., доцент, главный врач, Медико-санитарная часть ФГАОУ ВО «Казанский (Приволжский) федеральный университет»

Михайлов Марс Константинович, д. м. н., профессор, заведующий кафедрой лучевой диагностики, Казанская государственная медицинская академия – филиал ФГБОУ ДПО «Российская медицинская академия непрерывного профессионального образования» Минздрава России; orcid.org/0000-0002-8431-7296

Bulat M. Sharafutdinov*, Cand. Med. Sc., Head of Angiographic Department, Health Service of Kazan (Volga region) Federal University; orcid.org/0000-0001-8222-2085

E-mail: bulaty555@mail.ru

Sergey A. Ryzhkin, Cand. Med. Sc., Associate Professor of the Chair of X-ray Diagnostics, Institute of Physics of Kazan (Volga region) Federal University, Kazan State Medical Academy – Branch Russian Medical Academy of Continuous Professional Education, Ministry of Health of the Russian Federation, Kazan State Medical University, Ministry of Health of the Russian Federation; orcid.org/0000-0003-2595-353X

Edgar A. Gaziev, Endovascular Surgeon, Health Service of Kazan (Volga region) Federal University; orcid.org/0000-0001-8692-1967

Il'dar V. Abdul'yanov, Cand. Med. Sc., Associate Professor of the Chair of Cardiology, Interventional Cardiology and Cardiovascular Surgery, Kazan State Medical Academy – Branch Russian Medical Academy of Continuous Professional Education, Ministry of Health of the Russian Federation; orcid.org/0000-0003-2892-2827

Al'mir R. Abashev, Cand. Med. Sc., Associate Professor, Chief Physician, Health Service of Kazan (Volga region) Federal University

Mars K. Mikhaylov, Dr. Med. Sc., Professor, Chief of Chair of X-ray Diagnostics, Kazan State Medical Academy – Branch Russian Medical Academy of Continuous Professional Education, Ministry of Health of the Russian Federation; orcid.org/0000-0002-8431-7296

ИСПРАВЛЕНИЯ/CORRECTIONS

В журнале «Вестник рентгенологии и радиологии» 2019; 100 (1), в статье Е.С. Камышовой, Н.Л. Шимановского «МРТ с контрастированием у пациента с хронической болезнью почек: контрастировать нельзя отказать. Где поставить запятую?» (DOI: 10.20862/0042-4676-2019-100-1-58-66) допущены неточности.

На с. 58 и 64 в предложении: «Таким образом, с учетом имеющихся данных по безопасности и современных рекомендаций по безопасному применению контрастных средств (ESUR 10.0) у пациентов с тяжелым нарушением функции почек (рСКФ < 30 мл/мин/1,73 м²) рекомендуется использовать только ГСКС низкого риска развития НСФ, в частности контрастное средство Гадовист®» вместо «рекомендуется использовать» следует читать «может обсуждаться использование».

На с. 59 в предложении: «Taking into account the available safety data and current manuals on contrast agent, only NSF low risk gadolinium-based contrast agents can be used in patients with severe renal impairment» вместо «can be used» следует читать «one can discuss used».