

ALGORITM CLINIC DE RESTAURARE DIRECTĂ A CAVITĂȚILOR DE CLASA A II-A

Clinical algorithm for direct restoration of class II cavities

Asist. Univ. Drd. Dr. Andreea Ciurea, Asist. Univ. Drd. Dr. Iulia Cristina Micu,
Prof. Dr. Alexandra Roman, Asist. Univ. Dr. Daniela Condor, Conf. Dr. Andrada Soancă

*Disciplina de Parodontologie, Facultatea de Medicină Dentară,
Universitatea de Medicină și Farmacie „Iuliu Hațieganu”, Cluj Napoca*

REZUMAT

Restaurările dentare directe sunt, probabil, cel mai des întâlnite manopere realizate zilnic de practicieni, iar ritmul alert cu care apar materialele de restaurare pe piața stomatologică face dificilă alegerea unui material care să asigure un succes clinic. Restaurările directe ale cavităților de clasa a II-a pot fi uneori o adevărată provocare, în ceea ce privește alegerea sistemului de matrice, alegerea materialului de restaurare și aplicarea acestuia. Astfel, scopul acestui articol este de a le oferi practicienilor două tehnici diferite de restaurare cu două materiale de tip ormocer.

Cuvinte cheie: ormoceri, restaurare directă, carie, adeziune

ABSTRACT

Direct dental restorations are probably the most common procedures performed daily by the practitioners, and the alert rhythm with which restorative materials appear on the dental market, makes it difficult to choose a material that will ensure the clinical success. Direct class II restorations can sometimes be a real challenge, in terms of choosing the right matrix system, the restorative material and its application. Thus, the purpose of this article is to provide for the practitioners, two different restoration techniques with two ormocer type materials.

Keywords: ormocers, direct restoration, decay, adhesion

INTRODUCERE

După ce primele materiale dentare de restaurare bazate pe rășini cu umplutură anorganică au fost concepute în anii 1970, popularitatea lor s-a dezvoltat mult de-a lungul anilor, crescând, totodată, cerințele estetice și necesitatea de a înlocui amalgamul. Primele materiale bazate pe rășini erau dificil de manipulat din punctul de vedere al manipulării și al finisării. Astfel, studiile au indicat o rată de eșec mai mare a restaurărilor din material de bază de rășini comparativ cu restaurările realizate din amalgam (1). Datorită preocupărilor legate de toxicitatea amalgamului, în jurul anilor 1990, tot mai mulți practicieni au început să folosească materialele pe bază de rășini (2,3).

Datorită multiplelor avantaje pe care le prezintă materialele compozite, cum ar fi estetica și posibi-

litatea conservării țesutului dentar, rășinile compozite au fost tot mai folosite ca materiale de restaurare pe plan mondial (2,4).

Primele materiale pe bază de rășini utilizate în zona posterioară au prezentat mai multe probleme din punct de vedere clinic cum ar fi uzura rapidă ocluzală și proximală, suprafața rugoasă a materialului și colorarea marginală a restaurării (1,3,5).

Odată cu trecerea timpului, aceste materiale au fost îmbunătățite, iar studiile recente susțin utilizarea rășinilor compozite în cavitățile ocluzale și ocluzo-proximale ale dinților posteriori (6). În pofida evoluției în domeniul materialelor compozite, contracția de polimerizare și stresul rezultat rămân probleme încă nerezolvate asociate restaurărilor compozite (7). Contracția de polimerizare poate provoca ruperea interfeței adezive, ducând la

microinfiltrație bacteriană și apariția sensibilității postoperatorii (8).

S-au propus mai multe metode pentru reducerea contracției de polimerizare în practica clinică, aplicarea materialelor de restaurare în straturi fiind una dintre ele. O altă metodă propusă a fost schimbarea compoziției materialelor compozite prin creșterea conținutului de umplutură sau prin modificarea structurii chimice a monomerilor (9), ceea ce reduce important contracția de priză.

Recent, au fost introduse materialele ceramice modificate organic (ormoceri) pentru a depăși problemele rășinilor compozite, deoarece au contracție și tensiune de polimerizare mai reduse (10). Ormocerii sunt materiale cu copolimeri anorganici cu particule de umplutură silanizate anorganice (11) și sunt sintetizați printr-un proces sol-gel din alcoxisilani-tioeter metacriilați polifuncționali. Rezultă un polisiloxan ceramic cu o contracție foarte redusă de priză comparativ cu matricea dimetacrilică a compozitelor convenționale. Dimensiunea mai mare a moleculelor monomerului poate duce la reducerea contracției la polimerizare, a uzurii și a ratei de eliberare a monomerilor (12). Acest lucru face ca aceste materiale să aibă o biocompatibilitate crescută (13,14,15).

Scopul acestui articol este furnizarea unui protocol clinic clar pentru practicieni în privința restaurărilor directe de clasa a II-a, prin două tehnici de restaurare diferite, cu două materiale recent introduse pe piața materialelor dentare.

MATERIAL ȘI METODĂ

Materiale

Au fost folosite două materiale de restaurare, recent introduse pe piața materialelor dentare – și

anume ormocerii Admira Fusion X-Tra® și Admira Fusion® (Voco, Cuxhaven, Germania). Acestea nu conțin monomeri obișnuiți, cum sunt Bis-GMA, UDMA sau TEGDMA. Au o rezistență extremă la decolorare și o coordonare perfectă a translucenței cu opacitatea pentru rezultate estetice cât mai apropiate de aparența naturală a dintelui, având în același timp o stabilitate coloristică foarte bună. Detalii despre compoziția materialelor se regăsesc în tabelul 1. Materialele utilizate s-au folosit conform indicațiilor producătorului.

Ambele materiale au fost utilizate împreună cu sistemul adeziv Futurabond M+ (Voco, Cuxhaven, Germania).

Tehnici de restaurare

În articolul de față sunt propuse două tehnici directe de restaurare pentru cavitățile de clasa a II-a, tehnica “bulk-fill” și tehnica de refacere a peretului proximal. Pentru ambele tehnici de restaurare s-a folosit sistemul de matrici segmentare Palodent® V3 (Dentsply Sirona, Konstanz, Germania). Acest sistem de matrici este compus din matrici, pene, inel universal, clește pentru aplicarea inelului și pensă cu pinten (fig. 1).

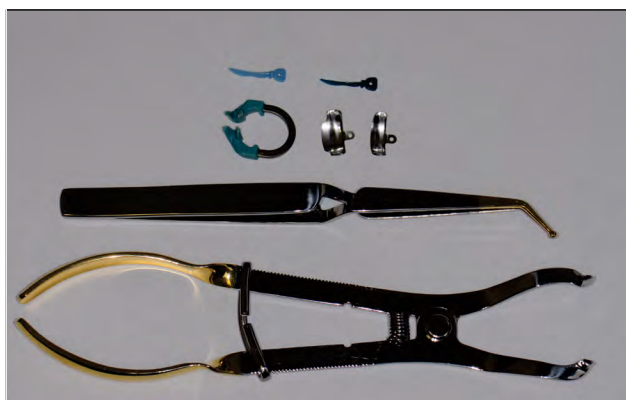

FIGURA 1. Sistem de matrici Palodent® V3, Dentsply

TABELUL 1. Detalii despre compoziția materialelor

Material	Compoziție	Tip	Pașii de aplicare
Admira Fusion X-tra, U – Universal	– matrice: dimetacriilați aromatici și alifatici, polisiloxan cu metacrilat funcțional – umplutură: bariu-alumină-sticlă, dioxid de siliciu pirogenic/84% greutate	– nano-hibrid + ormocer (ceramică modificată organic)	– aplicare bulk – straturi de până la 4 mm
Admira Fusion (A2,A3,A3,5,GA 3.25)	– matrice: dimetacriilați aromatici și alifatici, polisiloxan cu metacrilat funcțional – umplutură: bariu-alumină-sticlă, dioxid de siliciu pirogenic/84% greutate	– nanohibrid + ormocer (ceramică modificată organic)	– stratificare – straturi de 2 mm
Futurabond M+	– sistem adeziv monocomponent îmbunătățit cu nanoparticule, care nu necesită gravare	sistem adeziv de generația a 7-a	– aplicare, uscare, fotopolimerizare

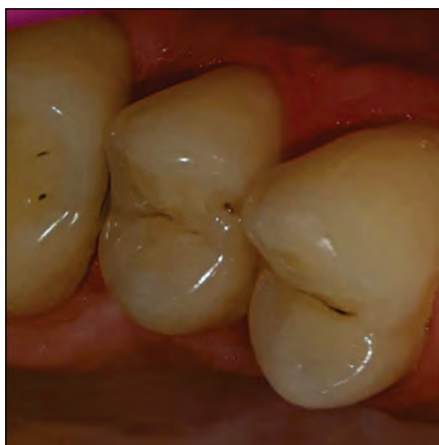

FIGURA 2. Leziune carioasă disto-ocluzală la dintele 1.5

Tehnica “bulk-fill” cu Admira Fusion X-tra[®], Voco

Într-o leziune carioasă profundă disto-ocluzală la dintele 1.5 (fig. 2), s-a realizat anestezie locală prin infiltrație cu articaină cu adrenalină 1:100.000 (Septanest[®] cu adrenalină, 40 mg/0,01 mg/soluție injectabilă, Septodont) și îndepărtarea procesului carios cu freze de diferite tipuri și dimensiuni: globulare diamantate de turbină cu granulație mare (tip Komet (Lemgo, Germania) cod 6801.314.018 inel verde, cod 5801.314.016 inel negru), cilindrice diamantate de turbină cu granulație mare (tip Komet, cod 6837.314.014 cu inel verde), dure globulare de piesă cot. Intervenția s-a efectuat sub răcire continuă. Unghiurile interne ale cavitații au fost rotunjite, iar pereții verticali au fost ușor convergenți spre ocluzal (10-15 grade), rezultând o cavitate disto-ocluzală profundă.

După izolarea cavitații cu digă (clemă digă Hye-genic Dental Dam Clamp Pak winged – Fiesta, Coltene, Whaledent Inc., Ohio, USA) și toaleta plăgii dentinare (Cavidex[®], Detax, GmbH and Co. KG, Ettlingen, Germania), s-a aplicat sistemul de matrice Pallodent[®] V3 (fig. 3).

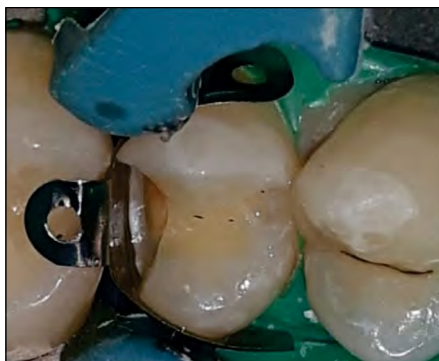

FIGURA 3. Sistemul de matrice Pallodent[®] V3 pe dintele 1.5

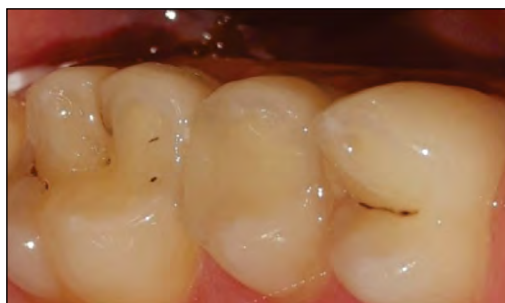

FIGURA 4. Aspect final al restaurării la dintele 1.5

A urmat gravarea acidă a smalțului marginal cu acid ortofosforic 36% (Blue Etch[®], Cerkamed, Polonia), timp de 30 de secunde, s-a spălat cu apă 20 de secunde, apoi s-a uscat excesul de apă cu un jet de aer slab. Adezivul Futurabond M+ s-a aplicat apoi uniform pe întreaga suprafață a cavitații prin pensulare cu aplicatorul timp de 20 de secunde. Adezivul s-a uscat ușor 5 secunde, cu jet de aer slab, și apoi s-a fotopolimerizat 20 de secunde, cu lampă LED.E (Woodpecker[®], lungime de undă 850 mW/cm² – 1.000 mW/cm²).

Un prim strat de 4 mm grosime de Admira Fusion X-tra[®] s-a aplicat în cavitate, s-a adaptat cu obturatorul mediu și spatula bucală și s-a fotopolimerizat dinspre ocluzal 20 de secunde. Un al doilea strat de material a completat cavitatea.

Ocluzia s-a verificat cu hârtie de articulație și finisarea s-a făcut cu freze de turbină cu granulație fină, polipanturi și gume de diferite granulații și cu discuri finisat (Polishing discs, Tor). Finisarea finală a restaurării (fig. 4) s-a realizat cu gume și cu pastă de lustruit Shiny A, Shiny B și Shiny C (Micerium[®], Avegno, Italia).

Tehnica de refacere a peretelui proximal cu Admira Fusion[®], Voco

Tratamentul cariei secundare medii mezio-ocluzale a dintelui 4.7 (fig. 5) a urmat aceleași etape ca și cele descrise anterior, cu excepția sistemului de

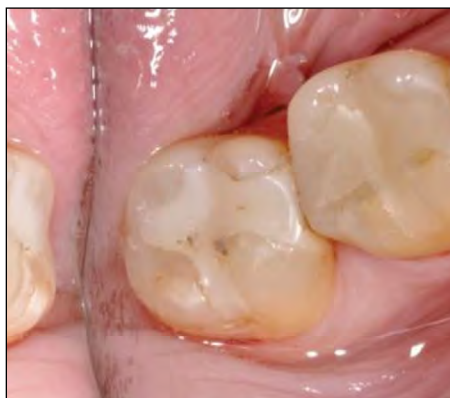

FIGURA 5. Leziune carioasă secundară medie mezio-ocluzal la dintele 4.7

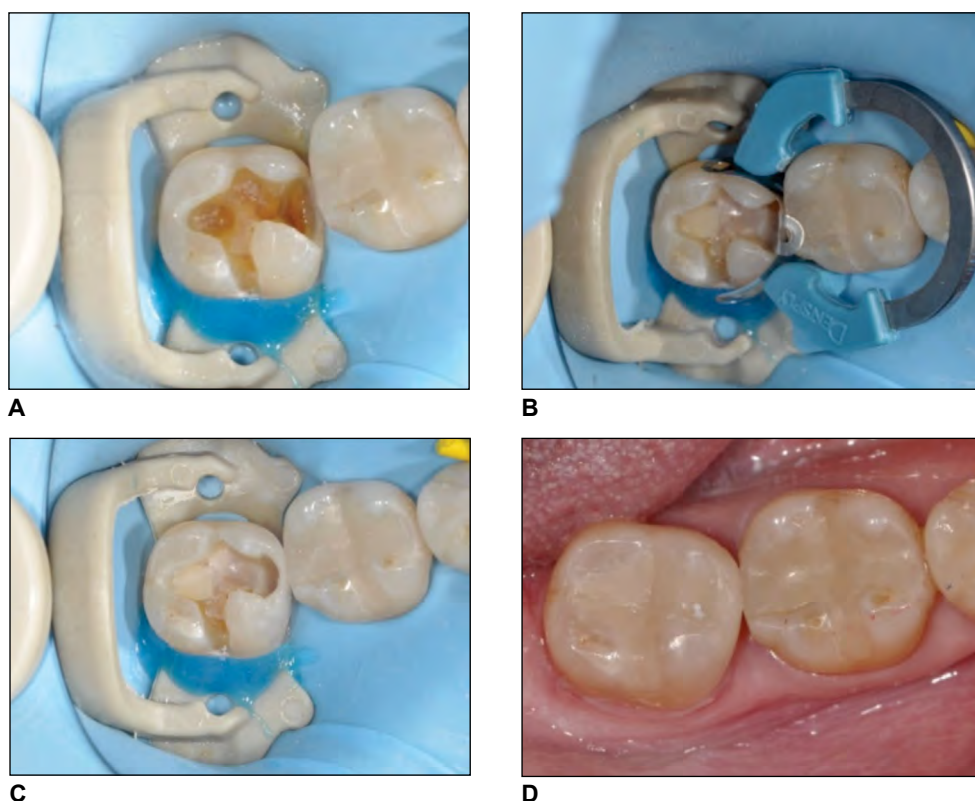


FIGURA 6. *Timpi ai restaurării prin tehnica peretelui proximal. A. Cavitate mezio-ocluzală la dintele 4.7. B. Aplicare sistem matrice. C. Refacerea peretelui proximal. D. Aspect final al restaurării la dintele 4.7*

digă (clemă digă Soft Clamp™, Kerr) și a timpului de aplicare al materialului Admira Fusion® (fig. 6).

Primul strat de material Admira Fusion® s-a aplicat sub formă de pană, cu o grosime de 0,5 mm, pe marginea gingivală, la mijlocul cavității meziale, și s-a întins spre matricea segmentară cu ajutorul unui obturator mediu și al unei spatule bucale (16). Primul strat s-a fotopolimerizat 20 de secunde, iar în continuare s-a construit peretele amelar mezial, prin adăugări succesive de material, care s-au împins ușor pe matrice către dintele vecin, pentru refacerea morfologiei proximale (16). Când spațiile de la nivelul marginilor de smalț gingivale și verticale meziale ale cavității verticale s-au refăcut complet, sistemul de matrice s-a îndepărtat (17). S-a fotopolimerizat 20 de secunde dinspre suprafața mezială și s-a verificat stratul de smalț mezial. Umătoarele straturi s-au aplicat oblic, în direcție vestibulo-gingivală și, respectiv, oro-gingivală, în grosime de 2 mm până la umplerea cavității.

REZULTATE ȘI DISCUȚII

Materiale de restaurare de tip “bulk-fill” reprezintă o variantă interesantă de restaurare în practica

curentă. Acestea pot fi fluide sau solide și au avantajul de a putea fi fotopolimerizate în straturi de 4 mm, spre deosebire de compozitele convenționale. Folosirea compozitelor de tip “bulk-fill” este facilă, iar timpul de lucru este redus (18). Unul dintre primele materiale de tip “bulk-fill” a fost SDR (Dentsply), material fluid, care s-a dovedit a avea același grad de polimerizare și proprietăți mecanice similare cu materialele compozite convenționale, când este aplicat în straturi de 4 mm și este fotopolimerizat 20 de secunde (19). Au apărut apoi tot mai multe materiale “bulk-fill”, cum ar fi: Tertric EvoCeram “bulk-fill”® (Ivoclar Vivadent), Filtek “bulk-fill” Posterior® (3M ESPE), SonicFill® (Kerr) sau Admira Fusion X –tra® (Voco). Toate aceste materiale prezintă o transluență crescută, excepție făcând materialul SonicFill® (Kerr) (20,21). Pentru ca această tehnică “bulk-fill” să fie predictibilă, trebuie realizată doar cu materiale destinate acestui tip de restaurare.

Tehnica de restaurare prin refacerea peretelui proximal este o tehnică de restaurare centripetă și are avantajul de a stabili un punct strâns de contact care se realizează într-un stadiu incipient al obtură-

rii și, la nevoie, este facil de remediat (18). Un alt avantaj al acestei tehnici este vizibilitatea mai bună a câmpului operator o dată cu îndepărtarea matricii după refacerea peretelui proximal și acest lucru permite accesul undei de fotopolimerizare spre zonele dentinare profunde (18). Prin această tehnică de obturare, se obține o adaptare marginală bună, în special la nivelul pragului gingival, dar și al muchiilor proximale vestibulare și orale externe ale cavității verticale, iar aplicarea unui strat subțire de compozit pentru refacerea peretelui proximal reduce cantitatea contracției de priză la acest nivel și păstrează interfața adezivă. Astfel, se formează o construcție monolitică ce împiedică microinfiltrația marginală (22,23). Tehnica peretelui proximal este conservativă, facilă și rapidă (22,23). Însă o regulă importantă a acestei tehnici de obturare este să nu se unească cu un singur strat de material smațul vestibular de cel oral (24), pentru a scădea factorul C și a nu tensiona cuspidii opuși și, deci, interfețele adezive. Toate aceste aspecte teoretice au fost minuțios respectate de noi în clinică și redată în protocolul care este propus de acest articol.

Pentru restaurarea cavităților de clasa a doua, se recomandă sistemul de matrice Palodent® V3, care este o variantă ameliorată a sistemului anterior Palodent®, Dentsply, Caulk. Sistemul de matrice Palodent® V3 este ușor de folosit datorită elementelor componente, care simplifică aplicarea și îndepărtarea. Matricile sunt anatoforme și ajută la crearea

unor puncte de contact predictibile și ferme. Penele sunt anatomice, cu o concavitate centrală, oferind o închidere marginală gingivală foarte bună, iar inelele prezintă o zonă preformată pentru aplicarea penelor. Fixarea strânsă a matricii împiedică depășirea marginilor și scurtează timpul de finisare.

CONCLUZII

Tehnica peretelui proximal este o metodă elegantă și reproductibilă pe care o recomandăm atât clinicienilor începători, cât și celor experimentați. Ea nu îngreunează sau lungește timpul de lucru, ci, odată însușită, asigură o restaurare de succes, cu posibilități reduse de eroare.

Folosirea sistemului de matrice Palodent® V3 ușurează foarte mult obturarea cavităților proximale și facilitează obținerea unor rezultate clinice corecte și predictibile.

Notă

Toți autorii au contribuții egale în realizarea articolului.

Mulțumiri

Acest articol a fost realizat în cadrul Proiectului de Cercetare Doctorală susținut de Universitatea de Medicină și Farmacie “Iuliu Hațieganu” – Cluj Napoca, România, Nr. Contract 1300/10/ din 13.01.2017 și 1680/5/ din 19.01.2018.

BIBLIOGRAFIE

- Sarrett DC. Clinical challenges and the relevance of materials testing for posterior composite restorations. *Dent Mater*. 2005 Jan; 21(1):9-20.
- Sunnegårdh-Grönberg K, van Dijken JW, Funegård U, Lindberg A, Nilsson M. Selection of dental materials and longevity of replaced restorations in Public Dental Health clinics in northern Sweden. *J Dent*. 2009 Sep;37(9):673-8.
- Heintze SD, Rousson V. Clinical effectiveness of direct class II restorations - a meta-analysis. *J Adhes Dent*. 2012 Aug;14(5):407-31.
- Kopperud SE, Tveit AB, Gaarden T, Sandvik L, Espelid I. Longevity of posterior dental restorations and reasons for failure. *Eur J Oral Sci*. 2012 Dec;120(6):539-48.
- Crumpler DC, Heymann HO, Shugars DA, Bayne SC, Leinfelder KF. Five-year clinical investigation of one conventional composite and three microfilled resins in anterior teeth. *Dent Mater*. 1988 Aug;4(4):217-22.
- Opdam NJM, Bronkhorst EM, Roeters JM, Loomans BAC. A retrospective clinical study on longevity of posterior composite and amalgam restorations. *Dent Mater* 2007 Jan;23(1):2-8.
- Labib LM, Nabih SM, Baroudi K. Evaluation of cuspal deflection in premolar teeth restored with low shrinkable resin composite (in vitro study). *J Int Soc Prev Community Dent* 2015 Nov-Dec;5(6):470-475.
- Giachetti L, Scaminaci Russo D, Baldini M, Goracci C, Ferrari M. Reparability of aged silorane with methacrylatebased resin composite: micro-shear bond strength and scanning electron microscopy evaluation. *Oper Dent* 2012 Jan-Feb;37(1):28-36.
- Palin WM, Fleming GJ, Nathwani H, Burke FJ, Randall RC. In vitro cuspal deflection and microleakage of maxillary premolars restored with novel low-shrink dental composites. *Dent Mater* 2005 Apr; 21(4):324-335.
- Fleming GJ, Hall DP, Shortall AC, Burke FJ. Cuspal movement and microleakage in premolar teeth restored with posterior filling materials of varying reported volumetric shrinkage values. *J Dent* 2005 Feb;33(2):139-146.
- Kalra S, Singh A, Gupta M, Chadha V, Ormocer: An aesthetic direct restorative material; An in vitro study comparing the marginal sealing ability of organically modified ceramics and a hybrid composite using an ormocer-based bonding agent and a conventional fifth-generation bonding agent. *Contemp Clin Dent*. 2012 Jan;3(1):48-53.
- Bottenberg P, Alaerts M, Keulemans F. A prospective randomised clinical trial of one bis-GMA-based and two ormocer-based composite restorative systems in class II cavities: three-year results. *J Dent*. 2007 Feb;35(2):163-71. Epub 2006 Sep 11.

13. Bouillaguet S, Shaw L, Gonzalez L, Wataha JC, Krejci I. Long-term cytotoxicity of resin-based dental restorative materials. *J Oral Rehabil.* 2002 Jan;29(1):7-13.
14. Willershausen B, Schäfer D, Pistorius A, Schulze R, Mann W. Influence of resin-based restoration materials on cytotoxicity in gingival fibroblasts. *Eur J Med Res.* 1999 Apr 27;4(4):149-55.
15. Căndea Ciurea A, Șurlin P, Stratul ȘI, Soancă A, Roman A, Moldovan M, Tudoran B L, Pall E. Evaluation of the biocompatibility of resin composite-based dental materials with gingival mesenchymal stromal cells. *Microsc Res Tech.* 2019 Oct;82(10):1768-1778.
16. Liebenberg WH. Posterior composite resin restorations: operative innovations. *Pract Periodontics Aesthet Dent.* 1996 Oct;8(8):769-78; quiz 780.
17. Roman A, Popovici A, Păstrăv O, Condor D. Odontologie restaurativă: Ghid teoretic și clinic. Cluj Napoca: Editura Medicală Universitară "Iuliu Hațieganu", 2006: 75-76.
18. Leprince JG, Palin WM, Vanacker J, Sabbagh J, Devaux J, Leloup G. Physico-mechanical characteristics of commercially available bulk-fill composites. *J Dent.* 2014 Aug;42(8):993-1000.
19. Czasch P, Ilie N. In vitro comparison of mechanical properties and degree of cure of bulk-fill composites. *Clin Oral Investig.* 2013 Jan;17(1):227-35.
20. Bucuta S, Ilie N. Light transmittance and micro-mechanical properties of "bulk-fill" vs. conventional resin based composites. *Clin Oral Investig.* 2014 Nov;18(8):1991-2000.
21. Lassila LV, Nagas E, Vallittu PK, Garoushi S. Translucency of flowable bulk-filling composites of various thicknesses. *Chin J Dent Res.* 2012;15(1):31-5.
22. Bichacho N. The centripetal build-up for composite resin posterior restorations. *Pract Periodontics Aesthet Dent.* 1994 Apr;6(3):17-23; quiz 24.
23. Sawani S, Arora V, Jaiswal S, Nikhil V. Comparative evaluation of microleakage in Class II restorations using open vs. closed centripetal build-up techniques with different lining materials. *J Conserv Dent.* 2014 Jul;17(4):344-8.
24. Unterbrink GL, Liebenberg WH. Flowable resin composites as "filled adhesives": literature review and clinical recommendations. *Quintessence Int.* 1999 Apr;30(4):249-57.