

Recidiva anastomotică după neoplasm rectal 1/3 medie operat cu conservarea sfinterului anal

Anastomotic recurrence after 1/3-year rectal neoplasm operated with preservation of the anal sphincter

CS Dr. Daniela Aurora PEȘU¹, Conf. Dr. Radu Virgil COSTEA^{1,2},
Asist Univ. Dr. Cristian Constantin POPA^{1,2}, CS Dr. Nicoleta Aurelia SANDA¹,
Asist. Univ. Dr. Andreea ILIEȘIU^{2,3}, Prof. Dr. Ștefan Ilie NEAGU^{1,2,4}

¹Secția de Chirurgie Generală II, Spitalul Universitar de Urgență, București, România

²UMF „Carol Davila”, București, România

³Secția de Anatomie Patologică, Spitalul Universitar de Urgență, București, România

⁴Academia Oamenilor de Știință din România

REZUMAT

Calitatea actului chirurgical, limitele de rezecție, excizia totală a „mezorectului”, anastomoza mecanică sau manuală și tratamentul oncologic pre- și postoperator al cancerului rectal pot influența incidența recidivei locale.

Am analizat cazul unui pacient în vârstă de 62 de ani, cu rectoragii, diaree și tenesme rectale. Colonoscopia efectuată evidențiază o tumoră rectală situată la 10 cm de OA, din care s-a prelevat biopsie: adenocarcinom moderat diferențiat. Markerii tumorali CEA și CA19.9 au fost găsiți în limite normale. S-a practicat rezecție anterioară de rect cu colorectoanastomoză termino-terminală cu Stappler 32, visceroliză, apendicectomie. Postoperator – examenul histopatologic: adenocarcinom rectal NOS cu grad scăzut de malignitate G2 – moderat diferențiat, infiltrativ difuz până la nivelul muscularei, fără metastaze la nivelul limfoganglionilor locoregionali (identificați doar 5), complet excizat chirurgical – stadiu I pT2pNo(G2). Postoperator, pacientul nu a efectuat tratament oncologic.

La colonoscopia efectuată la 1 an de la intervenția chirurgicală, se descoperă formațiune tumorală sângerândă burjonată, situată la nivelul anastomozei, din care se prelevează biopsii. Rezultatul confirmă recidiva locală de adenocarcinom invaziv. Se decide și se practică amputație de rect tip Milles. Postoperator, pacientul efectuează tratament oncologic.

Stadializarea preoperatorie reprezintă un factor important în stabilirea indicației de radioterapie.

Cuvinte cheie: recidivă anastomotică, excizia mezorectului, radioterapie

Autor de corespondență:

Dr. Daniela Aurora Peșu, Str. Vasile Lascăr nr 126, sector 2, București
E-mail: drdanielaaurora@yahoo.com

ABSTRACT

The quality of surgery, the limits of resection, the total excretion of "mesorectum", mechanical or manual anastomosis and pre-and postoperative oncologic treatment of rectal cancer, all these, may influence the incidence of local recurrence.

We have analyzed the case of a 62-year old patient with rectal bleeding, diarrhea, and rectal tenesmus. The colonoscopy revealed a rectal tumor located at 10 cm from anal-rectal limit. A biopsy was taken from the tumor: moderately differentiated adenocarcinoma. CEA and CA19.9 tumor markers were found within normal limits. There was performed rectal resection with end-to-end colonic – rectal anastomosis with Stapler 32. Postoperatively, pathological examination: rectal adenocarcinoma NOS with low degree of malignancy G2 – moderately differentiated, diffuse infiltration to the musculature, without metastasis in regional nodes (only identified 5), completely excised surgically – it was classified as pT2pNo (G2) stage. Postoperatively, the patient did not perform oncology treatment.

Colonoscopy which was performed 1 year after surgery, revealed a bleeding tumor located at the anastomosis level. Biopsies were taken from the anastomosis tumor. The result confirms the local recurrence of invasive adenocarcinoma. Milles rectum amputation is decided and practiced. Postoperatively the patient performs oncological treatment.

Preoperative staging is an important factor in determining the indication of radiotherapy.

Keywords: anastomosis recurrence, excision of mesorectum, radiotherapy

INTRODUCERE

Recidivele locale după cancerul de rect sunt reprezentate de recurențele limitate la rect, pelvis sau organele adiacente, putând fi anastomotice sau în vecinătatea fostei tumori și limfonodulare pelvine.

Recurențele locale apar în 18-20 % dintre cazuri în primele 18- 24 luni postoperator, fiind favorizate de mai mulți factori: vârsta avansată a pacienților, stadiul avansat al tumorii, neoplasme din celule nediferențiate, cancere de rect complicate (ocluzie, perforație), gestul chirurgical și tehnicile de manipulare tumorală neadecvată, dehiscentă anastomotică – fistule parțiale, amploarea transfuzatelor necesare, obezitate morbidă (1,2).

Calitatea actului chirurgical, limitele de rezecție, excizia totală a „mezorectului“, anastomoza mecanică sau manuală și tratamentul oncologic pre- și postoperator al cancerului rectal pot influența incidența recidivei locale.

Un factor important în tratamentul pacienților cu cancer rectal este reprezentat de marginile laterale de rezecție și nu numai de marginile distală sau proximală libere (3,4,5).

Tratamentul cancerului rectal a beneficiat, în primul rând, de îmbunătățirea calității vieții prin conservarea aparatului sfincterian și coborârea limitelor de rezecție, chirurgia oncologică vizând tehnici de rezecție în condiții de radicalitate oncologică (6).

De aceea, recurența locală prezintă o variație diferită de funcții: de calitatea actului chirurgical,

de stadializarea tumorii, de vârsta și comorbiditățile bolnavului, de invazia ganglionilor limfatici locoregionali, de invazia perivasculară.

În 1982, Heald RJ a descris faptul că excizia totală a mezorectului poate reduce recurența locală sub 5% (7). Marvin Corman arată că „operația pentru tumori rectale, descrisă de Heald, este, în esență, aceeași cu cea practică de mai mulți ani de cei mai mulți chirurghi“ (8).

Scopul lucrării de față este de a evidenția faptul că acuratețea intervenției chirurgicale –excizia totală a mezorectului, radioterapia preoperatorie sau postoperatorie, chimioterapia pot scădea riscul recidivei locale în cancerul rectal operat.

Calitatea vieții bolnavului cu recidivă locală este afectată, pacientul trecând prin două intervenții dificile, după un tratament oncologic susținut frecvent, de la o operație care îi păstra aparatul sfincterian la o intervenție care presupune și extirparea în totalitate a sfincterului anal și colostoma.

Colostoma reprezenta pentru bolnav o invaliditate, în privința imaginii corporeale, a stimei de sine, producând uneori un impact negativ asupra psihicului, pacientul devenind retras și anxios și necesitând consiliere psihologică și, uneori, tratament psihiatric. Paradoxal, în cazul de față, pacientul deși are 65 de ani, fiind purtător de colostoma, duce un regim de viața normal, făcând sport, având activități sociale extinse și un optimism debordat.

PREZENTAREA CAZULUI

Am analizat cazul unui pacient în vârstă de 62 de ani, din mediul urban, fără comorbidități, internat în Clinica de Chirurgie II a Spitalului Universitar de Urgență prin cronici în ianuarie 2016, pentru: rectoragii, diaree și tenesme rectale. La tușeul rectal se decela o formațiune tumorală circumferențială, ușor stenozantă I. Colonoscopia efectuată evidențiază o tumoră rectală situată la 10 cm de OA, din care s-a prelevat biopsie. Rezultatul histopatologic: adenocarcinom moderat diferențiat. Din analizele de laborator, markerii tumorali CEA și CA19.9 erau în limite normale, proteine totale: 7,07 g/dl, Hgb: 15 g/dl. Explorările radiologice nu evidențiază prezența metastazelor.

S-a intervenit chirurgical și s-a practicat rezecție anterioară de rect, cu coloproctostomoză termino-terminală cu Stappler 32, visceroliză, apendicectomie. Evoluția postoperatorie este simplă. Pacientul se externează vindecat chirurgical la 9 zile postoperator. Examenul histopatologic al piesei de rezecție descrie o formațiune tumorală ulcero-vegetantă și infiltrativă 3/3/0, 5 cm, cu zone de ulcerare superficială ce infiltrază seroasa: adenocarcinom rectal NOS cu grad scăzut de malignitate G2 – moderat diferențiat, infiltrativ difuz până la nivelul musculareii, fără metastaze la nivelul limfoganglionilor locoregionali (identificați doar 5), complet excizat chirurgical – stadiul pT2pNo (G2). Postoperator, pacientul nu a efectuat tratament oncologic.

La 6 luni după excizia tumorii rectale, pacientului i se descoperă tomografic o singură formațiune tumorală la nivel LIS pulmonar, pentru care se practică rezecție atipic subsegmentară segment 8 stâng.

Rezultatul anatomopatologic arată tuberculom, pacientul având o evoluție postoperatorie simplă.

Pacientul efectuează controale la 3, 6 și 9 luni postoperator, fiind asimptomatic. La colonoscopia efectuată la 1 an de la intervenția chirurgicală, se descoperă o formațiune tumorală sângerândă burjonată, situată la nivelul anastomozei, din care se prelevează biopsii. Rezultatul confirmă recidiva locală de adenocarcinom invaziv.

Se decide și se practică amputație de rect tip Milles. Postoperator, pacientul a dezvoltat enterocolită cu *Clostridium difficile*, motiv pentru care s-a instituit tratament specific, evoluția fiind favorabilă.

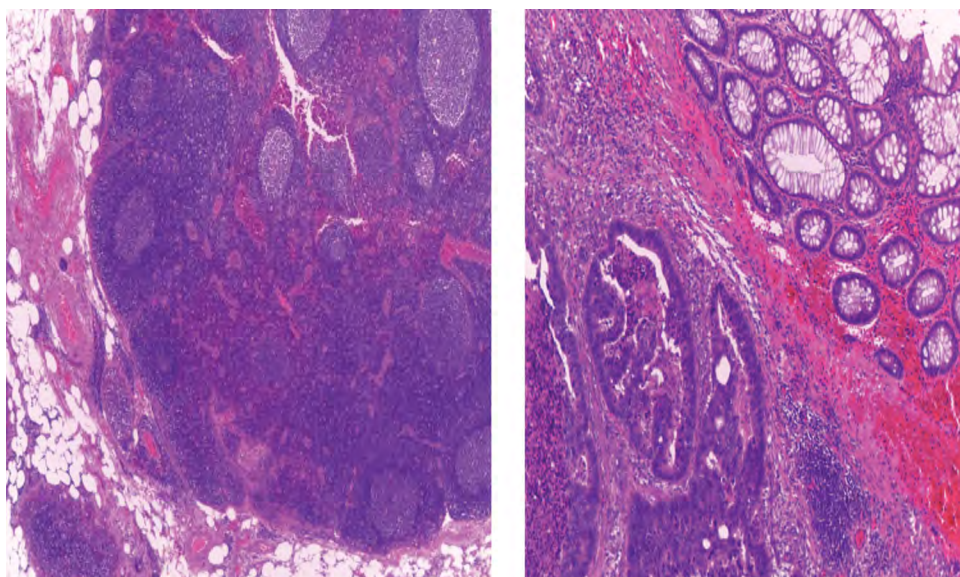
Rezultatul anatomopatologic descrie piesa de rezecție de 30 cm cu recidivă tumorală de adenocarcinom la nivelul anastomozei convențional NOS cu grad scăzut de malignitate – G2 și un polip sigmoidian tubulo-vilos cu leziuni de neoplazie intraepitelială de grad înalt. Nu s-au descris ganglioni.

Postoperator, pacientul efectuează tratament oncologic: radioterapie loco-regională 50, 4Gy/28 ședințe, concomitent cu capecitabină 825 mg/mp BID, cu toleranță relativ bună.

Ultimul RMN efectuat nu evidențiază modificări, respectiv metastaze locoregionale sau la distanță (hepatice, pulmonare). Pacientul revine constant la control la 3 luni.

DISCUȚII

Cazul prezentat ridică câteva aspecte legate, în primul rând, de importanța tratamentului oncologic pre- și postoperator. În acest sens, radioterapia preoperatorie ar fi putut elimina posibilitatea recidivei locale și preveni astfel reintervenția?



FIGURILE 1, 2. Imagini de microscopie cu tumora rectală recidivată a cazului expus

Stadializarea postoperatorie nu a indicat efectuarea radioterapiei. Avantajele radioterapiei preoperatorii sunt incontestabile: scade incidența recidivei locale, crește rata rezecabilității prin reducerea volumului tumoral (down staging), scade posibilitatea diseminării intraoperatorii a neoplaziei, sterilizează micrometastazele / adenopatiile regionale, crește posibilitatea practicării intervențiilor de rezecție cu conservarea sfincterului anal. Efectele negative ale radioterapiei sunt, de asemenea, binecunoscute și importante: sindrom aderențial, microangiopatia radică digestivă (rectita, colita, enterita radică cu evoluție posibilă spre fistulizare) sau urinară (vezică mică radică), cu afectarea procesului de cicatrizare locală și risc crescut de fistulizare în cazul efectuării ulterioare a unor anastomoze digestive. Stadializarea preoperatorie reprezintă un factor important în stabilirea indicației de radioterapie. Alt factor important este radiosensibilitatea tumorii, care poate fi determinată astfel încât indicația de radioterapie să fie individualizată.

Reanalizând rezultatul histopatologic, am constatat că acesta specifică prezența interesării seroasei de către procesul neoplazic, fapt care ar încadra tumora în stadiul T3 și nu T2, cum apare în aprecierea anatomopatologului. De asemenea, identificarea doar a 5 ganglioni în piesa de rezecție pune sub semnul întrebării amploarea exerezei limfatice adiacente tumorii. Este un caz cu eferență limfatică săracă sau exereza noastră a fost ineficientă? Având în vedere aceste considerente, cât și producerea recidivei anastomotice, putem considera că s-a realizat o substadializare inițială, considerându-se cazul în stadiul I (T2N0G2M0), ceea ce a privat bolnavul de radioterapia postoperatorie.

American Society of Oncology (ASCO), American Society of Colon Rectal Surgeons (ASCRS), European Society for Medical Oncology (ESMO), Association of Coloproctology of Great Britain and Ireland (ACPGBI), National Comprehensive Cancer Network (NCCN) au conceput recomandările actuale cu privire la controlul efectuat de către pacienții operați de tumori rectale, toate acestea fiind sistematizate în tabelul 1 (9,10,11,12,13).

TABELUL 1. *Recomandările actuale cu privire la controlul efectuat de către pacienții operați de tumori rectale*

Guideline	MH&PE	CEA	Abdominal imaging	Chest imaging	Colonoscopy
ASCO (9)	Every 3-6 months for 5 years	Every 3-6 months for 5 years	CT abdomen and pelvis annually for 3 years, for high risk patients every 6-12 months for 3 years and then annually for 2 years	CT of Chest annually for 3 years, for high risk patients every 6-12 months for 3 years	Colonoscopy at 1 year, subsequently according findings and every 5 years if normal Rectosigmoidoscopy every 6 months for 5 years in rectal cancer not irradiated
ASCRS (8)	Every 3-6 months for 2 years, then every 6 months for 3 years	Every 3-6 months for 2 years, then every 6 months for 3 years	CT of abdomen within 2 years	CT of chest annually for 5 years	Rectosigmoidoscopy (+/- ERUS) every 6 to 12 months or every 6 months for 3 to 5 years in high risk patients (lymphatic and venous invasion, poorly differentiation, male sex, distal lesion, close distal margins, transanal local excision)
ESMO (10)	Every 6 months for 2 years	NR	NR	NR	Rectosigmoidoscopy every 6 months for 2 years; Colonoscopy every 5 years
ACPGBI (11)	Audit is mandatory but not recommendation for frequency	NR	CT of abdomen within 2 years	CT of chest within 2 years	Colonoscopy every 5 years
NCCN (12)	Every 3-6 months for 2 years, then every 6 months for 3 years	Every 3-6 months for 2 years, then every 6 months for 3 years for T2 or greater lesions	CT of abdomen and pelvis annually for 5 years in high risk patient (lymphatic and venous invasion, poorly differentiation)	CT of chest annually for 5 years in high risk patients (lymphatic and venous invasion, poorly differentiation)	Colonoscopy at 1 year, repeat in 3 years then every 5 years

De remarcat este că fiecare societate/asociație are diferite moduri de a investiga bolnavul la controalele curente. Instituțiile americane – ASCO, ASCRS și NCCN – au schema cea mai încărcată în investigații (CEA, CT abdomen, pelvis, torace, colonoscopie), în timp ce instituțiile europene recomandă o schemă mai redusă a investigațiilor fără CEA, iar pentru ESMO și fără CT. Toate societățile recomandă însă examenul clinic la 3-6 luni pentru 5 ani și colonoscopia la 6-12 luni pentru 5 ani. Având în vedere faptul că majoritatea recidivelor și metastazelor se produc în primii 2 ani postoperator, în această perioadă, controalele se fac mai frecvent la 3 luni, urmând a se face la interval mai mari între 2 și 5 ani (6-12 luni) și anual după 5 ani. Intervalul mai scurt este adoptat în cazurile în care

riscul de recidivă și metastazare este mai mare (stadiile II, III, T3, T4, N1, 2, G3, 4 perforația tumorală prezentă, invazie limfatică, vasculară, perineurală prezentă). Dintre toate societățile, ASCO recomandă testarea în primii 2 ani, considerând că recurența apare în primii 2-2,5 ani de la excizia tumorii rectale (14).

CONCLUZII

Scopul controlului postoperator este de a sesiza cât mai curând reluarea evoluției bolii, fie prin apariția metastazelor la distanță, fie prin recidivă locală, astfel încât să se poată interveni terapeutic, oncologic și chirurgical cât mai precoce.

BIBLIOGRAFIE

1. Lawes D, Boulos TB. Advances in management of rectal cancer. *J.R Soc Med* 2002. 95(12):587-590.
2. C Plesca, C Dragomir, Ilie Tighiliu. Cancerul de rect recidivat. *Jurnalul de Chirurgie Iași* 2007, vol. 3, nr. 3.
3. Enker WE, Thaler HT, Cranor ML, Polyak T. Total mesorectal excision in the operative treatment of carcinoma of the rectum. *J Am Coll Surg* 1995; 181(4): 335-346.
4. Quirke P, M Dixon F, Durdey P, Williams NS. Local recurrence of rectal adenocarcinoma due to inadequate surgical resection. Histopathological study of lateral tumor spread and surgical excision. *Lancet* 1986; 8514:996-999.
5. Nagtegaal ID, van de Velde CJ, Marijnen CA, van Krieken JH, Quirke P. Dutch Colorectal Cancer Group; Pathology Review Committee. Low rectal cancer: A call for a change of approach in abdominoperineal resection. *Journal of Clinical Oncology* 2005; 23(36): 9257-9264.
6. Lili-Gabriela Lozneanu, G Dimofte, Simona Nicolescu, V Boboc, E Tarcoveanu. Recurența locală după excizia totală a mezorectului, o problemă de actualitate. *Jurnalul de Chirurgie Iași* 2011, vol 7. Nr 3.
7. Heald RJ, Husband EM, Ryall RD. The mesorectum in rectal cancer surgery – the clue to pelvic recurrence. *Br J Surg* 1982; 69(10): 613-616.
8. Marvin L Coman. Colon and Rectal Surgery. Ed. 4 Lippincot – Raven, pub 1998, p. 788.
9. Steele SR, Chang GJ, Hendren S et al. Practice guidelines for the surveillance of patients after curative treatment of colon and rectal cancer. *Dis Colon Rectum* 2015. 58:713-725.
10. Meyerhardt JA, Mangu PB, Flynn PJ et al. Follow-up care, surveillance protocol, and secondary prevention measures for survivor of colonrectal cancer: American Society of Clinical Oncology clinical practice guideline endorsement. *J Clin Oncol* 2013. 31:4465-4470.
11. Glimelius B, Oliveira J. Rectal cancer: ESMO clinical recommendations for diagnosis, treatment and follow-up. *Ann Oncol* 2009. 20:54-56.
12. Guidelines for the management of colorectal cancer 3rd edition (2007). Available at: <http://acpghi.mixed.co.uk/content/uploads/2007-CC-Management-Guidelines.pdf>. Accessed February 26, 2015.
13. NCCN clinical practice guidelines in oncology (NCCN guidelines). *Rectal Cancer*. Version 2. 2015 Available at: http://www.nccn.org/professionals/physician_gls/pdf/rectal.pdf. Accessed February 26, 2015.
14. Giovanni Maria Romano, Francesco Bianco. Multimodal Treatment of Recurrent Pelvic Colorectal Cancer 2015: Follow-up Strategy after Primary and Early Diagnosis, cap 1.7 (pp. 7-9), *Springer*, 2016.