

## IMPLICAREA RENALĂ ÎN SEPSISUL SEVER ȘI ÎN ȘOCUL SEPTIC LA SUGAR ȘI COPILUL MIC

**Conf. Dr. Mihaela Bălgrădean, Dr. Anca Lupu**

*Clinica Pediatrie, Spitalul Clinic de Urgență pentru Copii „Marie S. Curie”, București*

### REZUMAT

Deși mortalitatea prin sepsis a scăzut în ultimii ani, șocul septic rămâne o cauză majoră de morbiditate și mortalitate la copilul sub vârsta de cinci ani. Rinichiul este implicat și constant afectat în această patologie, infecțiile bacteriene reprezentând o cauză frecventă de îmbolnăvire. Insuficiența renală acută poate fi principala manifestare a bolii și o problemă terapeutică majoră. Autorii prezintă implicarea renală în meningococemie și în sindromul hemolitic uremic cauzat de *E coli O157:H7* și de pneumococ, boli ce necesită abordare diagnostică și terapeutică specifică.

**Cuvinte cheie:** sepsis, șoc septic, meningococemie, sindromul hemolitic uremic, copil mic

### INTRODUCERE

Definim prin șoc insuficiența sau ineficiența sistemului circulator de a asigura necesitățile metabolice tisulare și celulare în oxigen și nutrienți. Deși mortalitatea prin sepsis a scăzut în ultimii ani, șocul septic rămâne o cauză majoră de morbiditate și mortalitate la copilul sub vârsta de cinci ani. Recunoașterea semnelor, diagnosticul precoce și terapia agresivă, constând în restabilirea volumului circulant intravascular, întreruperea cascadei biochimice devastatoare declanșate în acest context și antibioterapia adecvată sunt esențiale pentru evoluția și prognosticul bolii.

Definițiile privind răspunsul organismului copilului față de inflamația sistemică (SIRS), sepsis și sepsisul sever, ca și față de șocul septic, au fost standardizate prin consens, în procesul complex al creșterii și dezvoltării, în funcție de vârsta copilului, în anul 2002 (1, 2). În SIRS, consensul internațional acceptă tahicardie, tahipnee, febră și leucocitoză marcată. Sepsisul se definește ca SIRS în prezența unei infecții suspectate sau dovedite. Sepsisul sever asociază disfuncție organică. Șocul septic este definit în cadrul unui sepsis sever cu insuficiență cardiovasculară în mod obligatoriu asociată.

La copil, tonusul vascular este constant menținut, în toate formele de șoc, chiar în stadii avansate. În pediatrie, hipotensiunea este, în consecință, un semn tardiv de șoc, și în special de șoc septic. Prin mecanisme de vasoconstricție, fluxul sanguin este centralizat, este direcționat dinspre organele non-vitale, piele și țesut splahnic, spre cele vitale, creier, plămân și cord. Extremitățile pacientului sunt reci, umplerea capilară este prelungită și apare tahicardia indusă de catecolamine.

Dacă mecanismele compensatorii sunt depășite de cerințele metabolice crescute la nivel tisular, se instalează șocul decompensat cu hipotensiune. Hipoxemia tisulară și ischemia consecutivă induc metabolism anaerob, cu eliberare de lactat și acidoză metabolică. Se acumulează local și metaboliți vasoactivi, adenzină și acid nitric. Vasoconstricția compensatorie eșuează în stare de hipoxie, fluxul capilar încetinește și apar microtromboze. Paraliziile vasomotorii și disfuncția sistemului microcirculant generează hipoperfuzie multiorganică și în final insuficiență multiorganică. Hipoperfuzia de organ se manifestă prin alterarea statusului mental, tahipnee, tahicardie, letargie, extremități marmorate și oligo-anurie. Pe măsură ce tensiunea arterială scade se instalează șoc ireversibil, cu

Adresa de corespondență:

Conf. Dr. Mihaela Bălgrădean, Spitalul Clinic de Urgență pentru Copii „Maria S. Curie”, Bd. C-tin Brâncoveanu Nr. 20, București

imposibilitatea de a restabili perfuzia tisulară și exitus, indiferent de agresivitatea intervențiilor terapeutice.

Menținerea unui volum intravascular adecvat este, prin urmare, cheia succesului în resuscitare.

Rinichiul copilului este implicat în toate formele de sepsis și șoc septic la copil. În unele forme de boală, insuficiența renală acută poate fi principala problemă de abordare terapeutică și o urgență majoră (3, 4). Deși în desfășurarea unui proces infecțios poate exista o anumă predilecție pentru teritoriul vascular, glomeruli, interstițiu sau sistemul colector renal, o clasificare strict anatomică a bolilor infecțioase care afectează rinichiul nu este foarte utilă practicianului, pentru că majoritatea infecțiilor afectează, de fapt, în diferite grade, funcția renală (Fig. 1).

Dintre multiplele tipuri de infecții responsabile de implicare renală, sepsisul sever și șocul septic, având drept prototip septicemia meningococică și sindromul hemolitic uremic (SHU), cu cele două forme reprezentative, SHU tipic, determinat de *E.coli* forma enterohemoragică, tipul O157:H7, care secretă o toxină shiga-like (EHEC – Stx) și SHU atipic pneumococic, (SHUP), necesită o abordare diagnostică și terapeutică specifică.

## FIZIOPATOLOGIA AFECTĂRII RENALE

În sepsisul sistemic sever, fiziopatologia afectării renale este multifactorială.

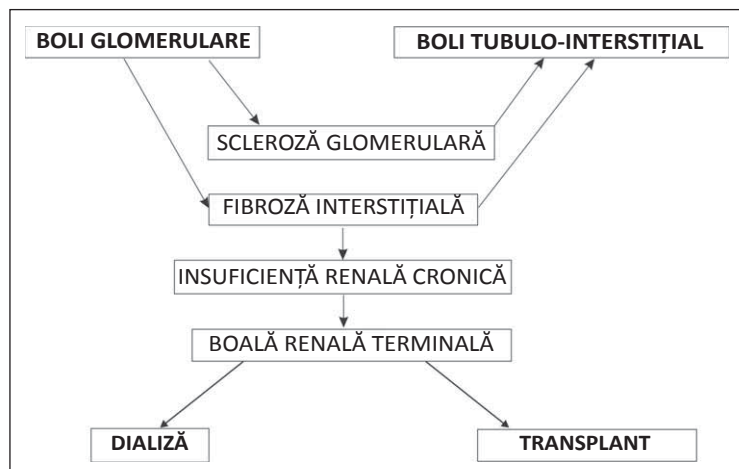
Hipovolemia cu diminuarea consecutivă a perfuziei renale este prima manifestare patologică apărută în sepsis și este consecința creșterii permeabilității vasculare și a pierderilor de plasmă din spațiul intravascular. Hipovolemia coexistă cu hipofuncția miocardică, secundară acțiunii diferitelor tipuri de toxine. Răspunsul renal vasoconstrictor, replică la diminuarea volumului circulant și la

reducerea performanței cardiace, scade filtrarea glomerulară, oliguria devenind cel mai important eveniment în cadrul unui sepsis (5).

Sistemul kaliceină-kinină reprezintă un potent factor dilatator, fiind activat de endotoxine. Vasodilatația patului capilar, responsabilă de șocul cald, este un semn comun întâlnit la adultul diagnosticat cu șoc septic în infecțiile severe cu germeni Gram-negativi. Vasodilatația este însă mai puțin frecventă în acest tip de infecții la copil, în cazul căruia vasoconstricția intensă reprezintă primul răspuns vaso-reglator în sepsis.

În condițiile în care hipoperfuzia renală și vasoconstricția sunt fenomene persistente și severe, insuficiența renală de tip prerenal, reversibilă de obicei, este urmată de insuficiență renală stabilizată, cu manifestări specifice de nefropatie vasomotorie sau necroză tubulară acută. Alte mecanisme de afectare renală în sepsisul sistemic includ efectul direct al endotoxinei sau al altor toxine asupra rinichiului și eliberarea de mediatori inflamatori, ca tumor necrosis factor (TNF), citokine, metaboliți ai acidului arahidonic, enzime proteolitice. Oxidul nitric (NO) joacă un rol cheie în fiziopatologia insuficienței renale din sepsis, însă nu se cunoaște foarte clar în ce măsură efectele acestuia sunt benefice sau dăunătoare. Este posibil ca efectele acidului nitric asupra endoxinemiei să aibă un rol favorabil în menținerea fluxului renal și a filtrării glomerulare.

Semnele clinice întâlnite în șocul septic precoce sunt oliguria, creșterea osmolarității urină/plasmă și creșterea raportului urină/plasmă, a ureei și a creatininei. În insuficiențele renale stabilizate, proteinuria este un semn constant, sedimentul urinar poate conține hematii și un mic număr de leucocite, crește concentrația urinară a sodiului și scade osmolaritatea urinară.



**FIGURA 1.** Etapele afectării glomerulare și tubulo-interștițiale în insuficiența renală cronică (IRC)

## SINDROMUL HEMOLITIC UREMIC (SHU)

Sindromul hemolitic uremic (SHU), cea mai frecventă și severă formă de insuficiență renală acută întâlnită la sugar și la copilul mic, nu este numai o afecțiune renală, ci este o boală sistemică severă, cu mortalitate încă crescută și cu morbiditate multisistemică importantă.

SHU cauzat de diferiți agenți infecțioși, în principal bacterieni, reprezintă cea mai frecventă cauză de insuficiență renală acută la copil, este responsabil de complicații severe și mortalitate crescută în timpul fazei acute a bolii. Întâlnit la vârsta mică, între șase luni și patru-cinci ani, în 4,5% dintre cazurile care necesită terapie substitutivă renală la copil, SHU a fost incriminat drept cauză de insuficiență renală terminală (ESRF) (6).

De la prima descriere a bolii de către un grup de medici elvețieni în anul 1955, Gasser & colab., s-a discutat mult și intens despre acest sindrom. Grupul european de studiu al SHU (*EPRSG for HUS*) a deschis un registru pentru cazurile de SHU la copil și încurajează investigații complexe pentru stabilirea unor corelații clinico-patologice și etiologice. Cel mai frecvent agent infecțios incriminat în etiologia SHU este *E.coli* forma enterohemoragică, tipul O157:H7, care secretă o toxină shiga-like (EHEC – Stx). Infecțiile cu *Shigella dysenteriae* tip 1 și cele cu *Streptococcus-pneumoniae* pot și ele asocia în evoluție SHU.

### SHU CU DIAREE PRODROMALĂ, D<sup>+</sup> SHU/SHU TIPIC

SHU cu diaree prodromală, D<sup>+</sup> SHU sau SHU tipic, a fost diagnosticat în legătură cu toxina shiga-like (Stx) de Karmali et al, la începutul anilor 1980 (7, 8).

D<sup>+</sup> SHU definește o patologie complexă, acută, caracterizată într-o primă fază prin diaree, urmată, la foarte scurt timp, de insuficiență renală acută. Deși s-au făcut progrese mari în înțelegerea fiziopatologiei și a mecanismelor celulare din această boală, se cercetează în continuare terapii specifice, având în vedere mortalitatea încă crescută prin SHU și complicațiile acestuia, punându-se accent pe profilaxia infecțiilor cu EHEC – Stx. Mortalitatea, de 3-5% în SHU, este constant asociată cu manifestările extrarenale ale bolii, insuficiența multiorganică și în principal afectarea sistemului nervos central (edem cerebral, injurii vasculare, hipertensiune intracraniană), cu apariția convulsiilor și a altor semne neurologice încă de la debutul bolii. Semnele clasice ale SHU se leagă de triada anemie hemolitică

microangiopatică, trombocitopenie și insuficiență renală acută.

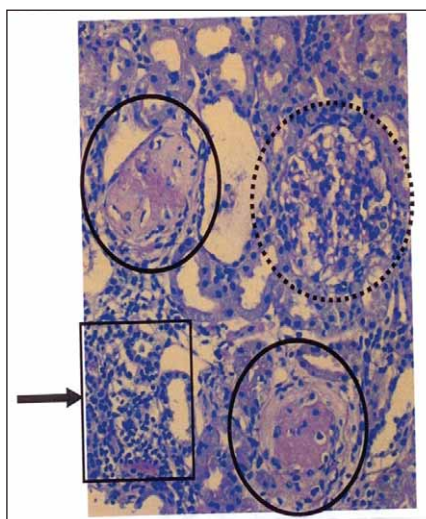
### Fiziopatologie

Toxinele, shiga – like (Stxs), produse de *E. coli* forma hemoragică (EHEC) în intestin și absorbite ulterior în circuitul sanguin, sunt principalii factori de virulență responsabili de leziunile microvasculare endoteliale implicate în fiziopatologia SHU.

Severitatea infecțiilor cu EHEC – Stx depinde de tipul acestor tulpini și de prezența factorilor de virulență. Tulpinile foarte virulente Stx2 și Stx2c posedă gena *eae*, cea care codifică intimina. Este foarte probabil ca o mare cantitate de agenți toxici activați de mucus *in vivo* să compenseze absența intiminei, moleculă ce mediază adeziunea intestinală a EHEC – *eae* pozitiv, promovând astfel transportul eficient al Stx dinspre intestin către circuitul sanghin (9, 10).

### Histologie

La nivelul arteriolelor aferente, și mai rar la nivelul arteriolelor eferente, se produce tumefacție endotelială, depozitare de substanțe fibrinoide sub-endotelial și tromboza arteriolelor. La nivelul glomerulilor se produce tumefacția și dilatația capilarelor celulelor endoteliale. În evoluție apar depozite de fibrină în capilare cu tromboză și hialinoză consecutive. Afectarea tubulară focală sau segmentară cu necroze și atrofi tubulară semnifică evoluția progresivă a bolii. S-au descris și modificări interstițiale. Studiile experimentale utilizând Stx



**FIGURA 2.** Leziuni glomerulare în SHU. Colorație Hematoxilinel-eozină. Doi glomeruli complet sclerozați (contur continuu), expansiune mezangială cu început de scleroză (contur întrerupt), inflamația focală în tubi indicând atrofierea parenchimului renal. *Pediatr. Nephrol* (2008) 23: 1749-1760

evidențiază modificarea tuturor celulelor renale cu afectare endotelială, mezangială, tubulară și podocitară. Alături de toxina Stx sunt implicate lipozaharide, hemolizina, „cytolethal distending toxin“, (depistată în EHEC-O157: H7) și serin proteaza EspPα care clivează factorul V depistată în serotipurile EHEC. Concluzionând, modificarea bazică în SHU este leziunea endotelială urmată local de apariția trombozelor.

### Manifestări clinice în D+ SHU

După o perioadă de incubație de 3-8 zile apare diaree apoasă, urmată de diaree sanguinolentă însoțită de crampe abdominale. Utilizarea agenților antiperistaltici și a antibioticelor, vârsta mică (< 3 ani), vărsăturile, leucocitoza marcată și sexul F au fost asociate cu risc crescut de apariție a SHU după o infecție cu EHEC. Aceste simptome sunt urmate de manifestările clinice tipice hematologice și nefrologice din SHU, pacienții prezentând anemie hemolitică, trombocitopenie și insuficiență renală.

Tabloul clinic este dominat de paloare intensă și progresivă, oligurie sau anurie. Hemoglobina scade brutal, eritrocitele sunt fragmentate (schizocite), trombocitopenia este marcată, nivelurile LDH și ale produșilor de retenție azotată (uree, creatinină) sunt crescute, iar clearance-ul la creatinină scade progresiv. Afectarea simultană a sistemului nervos central (letargie, iritabilitate, convulsii, pareze și comă), afectarea pancreatică (hiperglicemie, enzime serice crescute, edem pancreatic, semn de pancreatită detectat ecografic sau la CT), ca și complicațiile scheletale (rabdomioliză) și miocardice (miocardită cu creșterea nivelului troponinei I, semn de ischemie miocardică) sunt adesea prezente și foarte grave. Manifestări gastro-intestinale, precum colită severă urmată de necroze transmurale cu perforații acute sau stricturi tardive, au fost notate în multe cazuri. În cazul unor pacienți, pancreatita cu sau fără intoleranță la glucoză poate fi diagnosticată în faza acută a bolii.

Unele studii au demonstrat efectul nociv al antibioterapiei în declanșarea SHU în cazul pacienților cu EHEC, de unde se desprinde concluzia evitării tratamentului antibiotic în faza diareică. Odată declanșat SHU, tratamentele cu antibiotice nu influențează însă cursul bolii (mai multe observații, inclusiv autorii).

### Tratament – dializă

Aproximativ două treimi dintre copiii cu SHU necesită dializă (hemodializă sau dializă peritoneală). Pentru copilul de vârstă mică se preferă dializa

peritoneală, deși este cunoscut riscul crescut de peritonită la pacienții cu diaree sanguinolentă (11).

Abordarea terapeutică nu presupune un tratament specific pentru SHU, ci va fi instituit tratamentul specific insuficienței renale acute, care presupune terapie hidro-electrolitică specifică, monitorizarea și tratamentul complicațiilor hematologice, evitarea terapiei antidareice și, pe cât posibil, a antibioterapiei (12, 13). În cazul pacienților care necesită dializă precoce este necesară monitorizarea frecventă a valorilor hemoglobinei și hematocritului. De menționat că icterul, cu bilirubina indirectă, este un semn inconstant în SHU. Transfuziile cu masă eritrocitară sunt necesare dacă valorile hemoglobinei scad rapid sau dacă ating 6-7 mg/dL. Pe durata de 2-4 ore a transfuziei de sânge se va asocia tratament diuretic, avînd ca scop evitarea supraîncărcării lichidiene. Se recomandă monitorizarea atentă a presiunii arteriale, a diurezei și a statusului respirator pentru evitarea edemului pulmonar acut. Trombocitopenia poate fi profundă, însă transfuziile de masă trombocitară nu se recomandă decât în cazul sângerărilor active sau în condițiile necesității unor intervenții chirurgicale. Transfuziile pot contribui la dezvoltarea microtrombozelor și la promovarea ischemiei tisulare cu agravarea simptomatologiei în SHU și cu apariția, în special, a complicațiilor neurologice. Odată formați, microtrombii se depun și agravează injuriile tisulare la nivelul rinichiului, colonului, pancreasului, mușchilor scheletici, miocardului și sistemului nervos central.

Evaluarea prezenței și a extinderii manifestărilor extrarenale este foarte importantă. Adicional parametrilor ce explorează funcția renală, vor fi evaluați parametrii hemolitici (LDH, bilirubina), hematocritul, amilaza, lipaza, glicemia și funcția hepatică.

Unele studii au demonstrat efectul nociv al antibioterapiei în declanșarea SHU în cazul pacienților cu EHEC, de unde se desprinde concluzia evitării tratamentului antibiotic în faza diareică. Odată declanșat SHU, tratamentele cu antibiotice nu influențează însă cursul bolii (mai multe observații, inclusiv autorii). Deși transplantul renal în SHU clasic este rar recomandat, recurența bolii fiind o excepție, în SHU – Stx asociat transplantul renal nu ridică riscul de respingere a grefei.

### Evoluție pe termen lung – prognostic

În general, SHU clasic indus de EHEC are, per ansamblu, o evoluție mai bună față de SHU atipic, cauzat de *Streptococcus-pneumoniae* (SHUP).

Diferitele tehnici de dializă sunt disponibile pentru toate grupele de vârstă, ceea ce face ca

prognosticul bolii să fie îmbunătățit substanțial. Sunt pacienți care nu recuperează funcția renală după faza acută a bolii, necesitând terapie de substituție pe termen lung, după cum există și cazuri care dezvoltă în timp boală renală cronică.

SHU fiind o boală sistemică, în cazul multor pacienți apare o simptomatologie complexă extra-renală. Semne neurologice, precum convulsiile (prezente la 25% dintre cazuri), alte sechele neurologice (tulburări de coordonare, tulburări de atenție, hiperactivitate), diabet insulino-dependent, insuficiența pancreatică sau diferite complicații gastro-intestinale (stricturi la nivelul colonului, calculi biliari) se descriu în evoluția pe termen lung a bolii (15, 16). Timpul de recuperare al fazei acute este un element de prognostic, corelându-se cu riscul pentru complicații pe termen lung, care includ hipertensiunea, insuficiența renală, boala renală terminală și diabetul zaharat insulino-dependent. Durata oligo-anuriei reprezintă cel mai elocvent element de prognostic pe termen lung pentru viitoarele posibile complicații. Alte studii au evidențiat modificări histologice de tipul sclerozei segmentare și hialinozei la câțiva ani de la diagnosticul SHU. La pacienții cu proteinurie reziduală, biopsiile renale au demonstrat scleroză segmentară și fibroză interstițială, leziuni sugestive pentru dezvoltarea în timp a insuficienței renale.

Existența posibilității creșterii presiunii intraglomerulare, cu hiperfiltrare consecutivă în faza regenerativă a SHU, recomandă utilizarea inhibitorilor de enzimă de conversie a angiotensinei (captopril, enalapril) sau a blocaților receptorilor angiotensinei, în vederea inhibiției sistemului renină – angiotensină. Bazat pe date fiziopatologice, acesta este cel mai utilizat și recomandat tratament la ora actuală, pentru prevenția progresiei insuficienței renale (17).

### **Strategii terapeutice experimentale în SHU–Stx**

Deși s-au făcut mari progrese în înțelegerea fiziopatologiei SHU–EHEC, modalitățile de trata-

ment nu s-au schimbat în ultimii ani. Ar fi important de identificat pacienții cu dezordini ale complementului seric, pacienți ce ar putea beneficia de tratamente cu infuzii de plasmă și de plasmafereză. Se află în lucru câteva strategii experimentale în SHU cum ar fi: imunizarea împotriva unor părți ale moleculei Stx, inhibiția citokinelor TNF- $\alpha$  și a factorilor complementului.

În concluzie, îmbunătățirea înțelegerii mecanismelor infecțioase – Stx și a fiziopatologiei injuriilor celulare din SHU va conduce către noi strategii terapeutice pentru copiii cu SHU, în scopul prevenirii mortalității și morbidității pe termen lung legate de această patologie complexă.

### **CONCLUZII**

1. Rinichiul copilului este constant implicat și sever afectat într-o varietate de boli infecțioase, de etiologii diferite, infecțiile bacteriene reprezentând principala cauză de îmbolnăvire în multe dintre aceste cazuri.
2. În sepsis și în șocul septic, insuficiența renală acută poate fi principala manifestare a bolii, o problemă majoră de abordare terapeutică și o mare urgență.
3. Deși în desfășurarea procesului infecțios acut poate exista o anumă predilecție pentru teritoriul vascular, glomeruli, interstițiu sau sistemul colector renal, o clasificare strict anatomică a bolilor infecțioase care afectează rinichiul nu este foarte utilă practicianului pentru că majoritatea infecțiilor severe afectează, de fapt, în diferite grade și progresiv, funcția renală. În toate aceste situații boala renală progresivă poate deveni principala problemă de diagnostic și tratament.

## *Renal involvement in severe sepsis and septic shock of small children*

**Mihaela Balgradean, Anca Dana Lupu**

*Department of Pediatrics, Head of the Department of Nephrology and Dialysis,  
"Marie S. Curie" Emergency Children Hospital, Bucharest*

### ABSTRACT

Despite of the decrease in mortality caused by sepsis in the latest years, the septic shock still remains a major cause of morbidity and mortality for the children younger than 5 years old. The kidney is involved and constantly affected in this pathology, bacterial infections being the main cause. Acute kidney failure may be the major manifestation of the disease, being at the same time a priority of the therapeutic approach. In this paper, the authors present the renal involvement in the meningococemia, as well as in the uremic hemolytic syndrome caused by *E. Coli* O157: H7 and by streptococcus pneumoniae, all of them representing diseases that require specific diagnostic and therapeutic approaches.

**Key words:** sepsis, septic shock, meningococemia, uremic hemolytic syndrome, little child

### INTRODUCTION

The shock is defined as the failure or the insufficiency of the circulatory system to deliver the appropriate amounts of oxygen and nutrients for the cellular and tissue metabolism. Despite of the decrease in the mortality caused by sepsis in the latest years, the septic shock still remains a major cause of morbidity and mortality for the children younger than 5 years old. Recognition of the signs, early diagnosis and aggressive therapy, consisting of interventions for maintaining the appropriate intravascular circulating volumes, stopping the devastating biochemical cascade associated with this condition, and adequate anti-biotherapy are essential for the evolution and the future prognosis of the disease.

Definitions regarding: child's systemic inflammatory response syndrome (SIRS), sepsis, severe sepsis and septic shock, in the complex process of development and growth, depending on the child's age, were all standardized by consensus in 2002 (1, 2). SIRS, by international agreement, consists of tachycardia, tachypnea, fever and important leukocytosis. Sepsis is defined as SIRS in the presence of suspected or confirmed infection. Severe sepsis associates organ dysfunction. The septic shock is a severe sepsis with cardiovascular failure (mandatory for the definition).

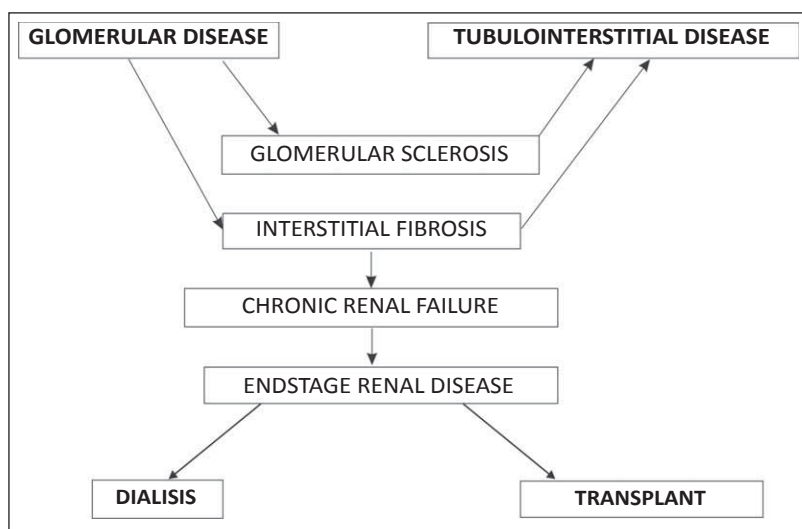
The vascular tonus is constant in children, in all forms of shock, even in the severe ones. This is why hypotension in pediatrics is a late sign of shock, and it is present mainly in the septic shock. By vasoconstrictive mechanisms, the blood flow is centralized from the non vital organs, such as skin, visceral organs, to the vital ones: brain, lungs and

heart. The patient's extremities are cold, capillary refill is prolonged and catecholamine induced tachycardia develops.

If the compensatory mechanisms are overwhelmed by the increased tissue metabolic need, the non-compensated shock develops, including hypotension. The tissular hypoxia and consecutive ischemia are induced by the anaerobic metabolism, with lactate formation and metabolic acidosis. Adenosine and nitric oxide, vasoactive metabolites, tend to accumulate. Compensatory vasoconstriction fails in the presence of hypoxia, the capillary flow decreases and microthrombi develop. The vasomotor paralysis and microcirculatory system dysfunction generate multiple organ hypoperfusion and, finally, multiple organ failure. Organ hypoperfusion is clinically characterized by mental status alteration, tachypnea, tachycardia, lethargy, cyanotic extremities and oliguria-anuria. As arterial pressure decreases, irreversible shock develops and death from the impossibility to maintain visceral perfusion becomes imminent, despite of any aggressive therapeutic approach.

Maintenance of an adequate intravascular volume is the key of success in resuscitation.

The child's kidney is involved in all the forms of sepsis and septic shock of childhood. In some of them, acute renal failure may be the main problematic therapeutic approach and a major emergency (3, 4). Although, during the evolution of an infectious process, one of the: vascular territory, glomeruli, interstitial tissue or the renal collecting system might be predominantly affected, an anatomic classification of the renal infectious disease is not useful for the practitioner, as most of the infections modify the renal function, in various degrees (Fig 1).



**FIGURE 1.** The stages of glomerular and tubulointerstitial involvement in chronic renal failure

Of the various types of infections responsible for de renal disease, severe sepsis and septic shock caused by meningococemia and hemolytic uremic syndrome, with the two representative forms: typical HUS, caused by enterohemorrhagic *E.coli*, O157:H17 type, which elaborates a Shiga-like toxin (EHEC-Stx), and non-typical pneumococcal HUS require specific diagnostic and therapeutic approaches.

### PHYSIOPATHOLOGY OF THE RENAL INVOLVEMENT

In systemic severe sepsis, the renal involvement physiopathology is plurifactorial.

The hypovolemia and the decrease in the renal perfusion rate are the first pathological manifestations of sepsis; they are the consequence of the increase in vascular permeability and of the loss of plasma from the intravascular compartment. The hypovolemia is concomitant with myocardial hypofunction, secondary to the action of various types of toxins. The renal response to the diminished circulating volume and the decrease in cardiac performance is vasoconstriction, decrease in glomerular filtration rate, so the resulting oliguria becomes the most important outcome of sepsis (5).

The kinin-kalikrein system, activated by endotoxins, is a potent dilation factor. Capillary vasodilatation, responsible for worm shock, is a common sign in Gram-negative severe infections-septic shock in adults. This vasodilator response is less common in children with this kind of infections, intense vasoconstriction, as a vasomodulatory response, being the characteristic of childhood's sepsis.

If the renal hypoperfusion and the vasoconstriction are prolonged and severe, prerenal type renal failure, usually reversible, is followed by stabile

renal failure, with the specific manifestations of vasomotor nephropathy and acute tubular necrosis. Other mechanisms of renal involvement in systemic sepsis include the direct effect of endotoxins or of other toxins on kidney, elaboration of inflammation mediators, such as tumor necrosis factor (TNF), cytokines, arachidonic acid metabolites, proteolytic enzymes. The nitric oxide (NO) has a leading role in the physiopathology of renal failure associated with sepsis, but it is not established, yet, whether it has beneficial or injurious effects. It is possible that the nitric oxide action on endotoxemia to be favorable in maintaining the renal flux and the glomerular filtration rate.

Clinical signs of early septic shock are oliguria, an increase in the osmolarity of the urine or plasma and an increase of the urine/plasma urea and creatinine ratio. In stabilized renal failures, proteinuria is constant, and at urinalysis the sediment contains red blood cells and a small amount of white blood cells, the urinary concentration of sodium is increased and the urinary osmolarity is decreased.

### HEMOLYTIC UREMIC SYNDROME

Hemolytic uremic syndrome (HUS), the most frequent and severe form of acute renal failure in babies and small children, is not only a kidney disease, but a systemic one, it has substantial multisystemic morbidity, and also it still has high mortality rates.

HUS, caused by different infectious agents, mostly bacterial, is the most frequent cause of acute renal failure during childhood, being responsible for severe complications and high mortality rates during the acute phase of the disease. HUS is considered one of the causes of the end stage renal disease (ESRD), as for small children, aged between

6 month and 4-5 years old, it represents 4.5% of the diagnosis which require substitutive therapy (6).

Since the first description of this disease, in 1955, by Gasser & co., the syndrome has been frequently and intensively debated. The European group for HUS study (EPRSG for HUS) has created a registry for children diagnosed with HUS, and also, it encourages complex investigations in order to determine clinical, pathophysiological and etiological correlations. The most frequent infectious agent incriminated in the etiology of HUS is the enterohemorrhagic type of *E. coli*, O157:H17 type, which elaborates a Shiga-like toxin (EHEC-Stx). Also *Shigella dysenteriae type 1* infections and *Streptococcus pneumonia* infections can be associated with HUS.

### A. HUS WITH PRODROMAL DIARRHEA

The HUS with prodromal diarrhea, also known as D+ HUS or typical HUS, was diagnosed at the beginning of 1980's, in connection with Shiga-like (Stx) toxin by Karmali & al (7, 8).

D+ HUS includes an acute, complex pathology, characterized in the first phase by diarrhea, followed shortly by acute renal failure. Although great progress has been made in the understanding of the physiopathology and cellular mechanisms of this disease, the research for specific therapies is still a challenge, as the mortality rates are still high, also from the disease and from its complications; the efforts are concentrated on finding solutions for preventing infections with EHEC – Stx. The mortality rate in HUS, estimated at 3-5%, is constantly associated with the extra-renal involvement of the disease, with multiple organ failure and mainly central nervous system involvement (cerebral edema, vascular injuries, intracranial hypertension), followed by seizures and other neurological signs, all present early in the course of the disease. Classic signs of HUS are related to the hemolytic microangiopathic anemia, thrombocytopenia and acute renal failure triad.

### Physiopathology

Shiga-like toxins (Stx) are produced inside the intestine by enterohemorrhagic type of *E. coli* (EHEC), and afterwards delivered into the blood flow. They are the main aggressive factors, being responsible for the endothelial microvascular lesions, present in HUS physiopathology.

The severity of Stx – EHEC infections depends on the type and on the presence of virulence factors. The highly aggressive types, Stx2 and Stx2c, have

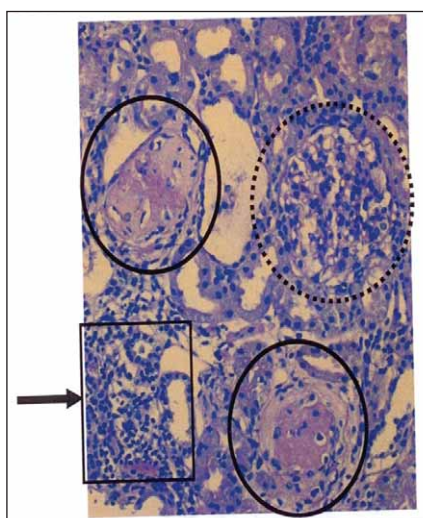
*eae* genes, responsible for intimin codification. A large amount of toxic agents, activated in vivo by mucus, is probably able to compensate for intimin absence – the molecule which mediates intestinal adhesion for *eae* positive-EHEC – thus promoting the efficient transport from the intestine to the bloodstream of the Stx (9, 10).

### Histology

Endothelial tumefaction, subendothelial accumulation of fibrinoid material and arteriolar thrombosis take place in the afferent arterioles and, less frequent, in the efferent arterioles. In the glomeruli, tumefaction and capillary dilation of the endothelial cells is observed. Consecutively, fibrin accumulates in the capillaries, associated with thrombosis and hyalinosis. Focal or segmental tubular lesions, with necrosis and tubular atrophy, represent a progression of the disease. Interstitial modifications were described also. Experimental studies using Stx demonstrated changes in all types of renal cells, with endothelial, mesangial, tubular and podocytic lesions. Besides the Stx toxin, there are other molecules involved: liposaccharides, hemolysin, cytolethal distending toxin (discovered in EHEC-O157:H7) and serine protease EspP $\alpha$  responsible for V factor splint in EHEC serotypes. As a conclusion, the basic change in HUS is the endothelial lesion, followed by local thrombosis.

### Clinical manifestations in D+ HUS

After an incubation period of 3-8 days, watery diarrhea develops, followed by sanguinolent diarrhea and abdominal pain. The use of antiperistaltic



**FIGURE 2.** Glomerular lesions in HUS. Hematoxylin eosin staining.

Two glomeruli entirely sclerosed (continuous circle), mesangial expansion with incipient sclerosis (dotted circle), focal inflammation in the tubes, indicating renal parenchyma atrophy. *Pediatr. Nephrol* (2008) 23:1749-1760



drugs and of antibiotics, small age (<3 yrs), vomiting, marked leukocytosis and feminine gender are all associated with high risk of developing HUS after an EHEC infection. These symptoms are followed by typical hematological and nephrological manifestations of HUS, patients presenting hemolytic anemia, thrombocytopenia and renal failure.

The clinical appearance is mainly of intense and progressive pallor, oliguria or anuria. The hemoglobin levels roughly decrease, erythrocytes appear fragmented (schistocytes), thrombocytopenia is severe, LDH and urea and creatinine levels are high and creatinine clearance progressively decreases. Concomitant involvement of the central nervous system (lethargy, irritability, seizures, paresis, coma), pancreatic lesions (hyperglycemia, high levels of the serum enzymes, pancreatic edema, pancreatitis signs on ultrasonography or CT), as well as skeletal (rhabdomyolysis) or myocardial complications (myocarditis with high troponin I levels, myocardial ischemia signs) are often present and may be severe. Gastro-intestinal signs, such as severe colitis followed by transmural necrosis and acute perforations or late strictures are frequent. Some patients are diagnosed with pancreatitis with or without glucose intolerance, during the acute phase of the disease.

Some studies demonstrated the negative effect of antibiotherapy in triggering HUS in patients with EHEC, so antibiotics must be avoided during the diarrheic phase. Once the HUS develops, antibiotics do not interfere with the evolution of the disease (several observations, including the authors).

### Treatment – dialysis

Nearly 2/3 of the children diagnosed with HUS require dialysis (hemodialysis or peritoneal dialysis). For small children, peritoneal dialysis is preferred, despite the well known risk of peritonitis for patients with sanguinolent diarrhea (11).

The therapeutic approach does not imply specific HUS treatment, but standard acute renal failure treatment, including electrolyte imbalance treatment, monitoring and treating hematological complications, avoiding antiperistaltic drugs and, if possible, avoiding antibiotherapy (12, 13). For the patients who require dialysis early in the course of the disease, it is necessary to carefully monitor hemoglobin and hematocrit values. Note that jaundice, with indirect bilirubin, is an inconstant sign in HUS. Erythrocyte transfusion might be necessary if the hemoglobin level decreases rapidly or if it becomes less than 6-7 mg/dL. For 2-4 hours the erythrocyte transfusion must be accompanied by diuretic treat-

ment, in order to avoid volume overload. It is advisable to monitor heart rate, diuresis and the respiratory status, to avoid acute pulmonary edema. Thrombocytopenia may be severe, but platelet transfusions are not recommended unless active bleedings are present or surgery is necessary. Platelet transfusions may contribute to the development of microthrombosis, promoting ischemia and leading to neurological complications, worsening HUS symptomatology. Once the microthrombi develop, they accumulate and aggravate the tissue lesions in the kidneys, colon, pancreas, skeletal muscles, myocardium and central nervous system.

It is very important to evaluate the presence and the extent of the extra-renal lesions. Besides investigations for the renal function, additional parameters for hemolysis (LDH, bilirubinemia), the hematocrit, amylases, lipase, glycemia, and hepatic function must be evaluated.

Some studies demonstrated the negative effect of antibiotherapy in triggering HUS in patients with EHEC, so antibiotics must be avoided during the diarrheic phase. Once the HUS develops, antibiotics do not interfere with the evolution of the disease (several observations, including the authors). Although renal transplant for classic HUS is rarely necessary, as the recurrence of the disease is exceptional, the transplant for Stx – HUS does not associate graft rejection.

### Long term follow-up – prognosis

Usually, the classic form of EHEC induced HUS has overall a better prognosis than the *Streptococcus pneumoniae* induced, atypical HUS has.

Many dialysis techniques are available for every age group, explaining the improved prognosis. There are patients who do not regain their initial renal function after the acute phase of the disease, requiring long term substitution treatment, and also there are patients who develop chronic renal disease.

Most of the patients develop complex extra-renal symptomatology, as HUS is a systemic disease. Neurologic signs, such as seizures (seen in 25% of the cases), other neurologic sequelae (coordination problems, attention deficits, hyperactivity), insulin dependent diabetes, pancreatic failure or various gastro-intestinal complications (colon strictures, biliary lithiasis) were described during long term follow-up (15, 16). A number of studies demonstrate that, after the resolution of the acute phase, the risk for long term complications, including arterial hypertension, renal failure, end stage renal disease, insulin dependent diabetes, is present. The most important long term predictive factor of the possible

complications is the duration of the oliguria. Other studies demonstrated the presence of histological modifications – segmental sclerosis, hyalinosis, years after the initial HUS diagnosis. Renal biopsies, in patients with residual proteinuria, revealed segmental sclerosis and interstitial fibrosis, suggestive for renal failure development with time.

Intraglomerular pressure can be increased, with consecutive hyperfiltration in the regenerative phase of HUS, so angiotensin converting enzyme inhibitors (captopril, enalapril) or angiotensin receptor blockers must be used in order to stop the renin-angiotensin system. Based on physiopathological data, this is the most used and recommended treatment nowadays for avoiding the progression to renal failure (17).

### Experimental therapeutic strategies in Stx – HUS

The treatment has not changed in the last years, despite the progress in understanding EHEC - HUS physiopathology. It is important to identify the patients with seric complement disorders, who can benefit from plasma infusions and plasmapheresis. Some experimental strategies of HUS are being studied, including: immunization against some molecular parts of Stx, TNF- $\alpha$  cytokine and complement factors inhibition.

As a conclusion, the improvement in understanding the Stx infectious mechanisms and the cellular lesions physiopathology of HUS, will lead to new therapeutic strategies for children with HUS, in order to prevent the mortality and long term morbidity associated with this complex disease.

### CONCLUSIONS

1. The child's kidney is constantly involved and severely affected in various infectious diseases, bacterial infections being the main cause.
2. In sepsis and septic shock, acute renal failure may be the major manifestation of the disease, being at the same time a priority of the therapeutic approach and a severe emergency.
3. Although, during the evolution of an infectious process, one of the: vascular territory, glomeruli, interstitial tissue or the renal collecting system might be predominantly affected, an anatomic classification of the renal infectious disease is not useful for the practitioner, as most of the infections modify the renal function, in various degrees. In all of these situations, progressive renal disease may become the most important diagnosis and therapeutic problem.

### REFERENCES

1. Goldstein B., Giroir B. – International pediatric sepsis consensus. *Pediatr Clin Care Med.* 2005; 6:1
2. American College of Chest Physicians & Society of Critical Care Medicine – Levels of sepsis. *MEDLINE* : 2002
3. Andreoli P.A. – Acute kidney injury in children. *Pediatr Nephrol.* 2009; 24:253-263
4. Bassam A.A., Dabbagh S.S., Gruskin A.B. – Evaluation of Renal Function During Childhood. *Pediatr Rev.* 1996; 17:5,175-180
5. Bălgrădean M. – Insuficiența renală acută, Sindromul hemolitic uremic, Insuficiența renală cronică În: *Patologie actuală în nefrologia pediatrică*, Ed. Ec., București, 133-199, 2005
6. Taylor C.M. – Enterohaemorrhagic Escherichia coli and Shigella dysenteriae type 1- induced haemolytic uremic syndrome. 2008; 23:1425-1431
7. Buteau C., Proulx F. – Leucocytosis in children with Escherichia coli 0157:H7 enteritis developing the hemolytic-uremic syndrome. *Pediatr Infect Dis J.* 2000; 19:642-647
8. Bălgrădean M. – Nefropatiile glomerulare. În: *Rinichiul în patologia copilului*, Editura UMF "Carol Davila". 100-192, 2011
9. Varade S.W. – Hemolytic Uremic Syndrome: Reducing the risks *Contemp Pediatr*, 2000, 17:54-64
10. Siegler R., Oakes R. – Hemolytic uremic syndrome; pathogenesis, treatment, and outcome. *Curr Opin Pediatr.* 2005; 17: 200 – 4
11. Scheiring J., Andreoli S.P. – Treatment and outcome of Shiga-toxin-associated hemolytic uremic syndrome (HUS). *Pediatr Nephrol.* 2008; 23:1749-1760
12. Quan A., Quigley R. – Renal replacement therapy and acute renal failure. *Curr Opin Pediatr.* 2005; 17: 205-209
13. Huerta C., Castellsague J., Lorenzo C.V. – Nonsteroidal Anti – Inflammatory Drugs and Risk of ARF in the General Population. *Am J Kidney Dis.* 2005; 45:3, 531-539
14. Tratchman H. Introduction: education teaching article series on hemolytic uremic syndrome. *Pediatr Nephrol.* 2008; 23:1423-1424
15. Boineau F.G., Corrigan J.J. – Hemolytic uremic syndrome. *Pediatr Rev.* 2001;11: 365-69
16. Alexander S.R. – Peritoneal dialysis In: Avner ED, Harmon WE, Niaudet P. ED; *Pediatric Nephrology*, Williams & Wilkins, Baltimore 1375-1389, 2004
17. Butani L. – Angiotensin blockade in children with chronic glomerulonephritis and heavy proteinuria. *Pediatr Nephrol.* 2005; 20:1651-1654
18. Capelovitch L., Kaplan B.S. – Streptococcus pneumoniae-associated hemolytic uremic syndrome. *Pediatr Nephrol.* 2008; 23:1951-1956
19. Copelovitch L. – The thrombotic microangiopathies. *Pediatr Nephrol.* 2008; 23:1761-1767
20. Chesney R.W., Sehic A. – Acute Renal Failure Diagnosis & Acute Renal Failure Therapy. *Pediatr Rev.* 1995; 3, 4:101-106, 137-141
21. Jennete J.C. – Rapidly progressive crescentic glomerulonephritis. *Kidney Int.* 2003; 63:1164-1167
22. Harmon WE, Jabs K. – Hemodialysis in children. In: Holliday M.; Barrat M.T., Avner E.D., Williams & Wilkins, Baltimore :1354-1372, 1994
23. Lameire N., Van Biersen W. – Acute renal failure. *Lancet.* 2005; 365:417-430
24. Bunchman T.E., Dockerwolcke R.A. – Continuous arterial-venous diahemofiltration and continuous veno – venous diahemofiltration in infants and children. *Pediatr Nephrol.* 1994; 8:96
25. Broyer M., Folio D., Mosser F. – Dietetique et nephropathie de l'enfant, *EMC – Pédiatrie.* 2004; 1:281-295
26. Aoun B., Wannous H., Azema C., et al. – Polysaccharide pneumococcal vaccination of nephrotic children at disease onset-long-term data. *Pediatr Nephrol.* 2010; 25:1773-1774
27. Pathan N., Faust S.N., Levin M. – Pathophysiology of meningococcal meningitis and septicaemia. *Arch. Dis Child.* 2003, 88:601-607
28. Faust Saul N. – Pediatric Meningococcal Infections, *Medscape sept.* 2009; 1-30