

TRATAMENTUL CONSERVATIV AL EMPIEMULUI SUBDURAL: O COMPLICAȚIE A SINUZITEI ODONTOGENE

**Prof. Dr. Manuela Arbune^{1,2}, Asist. Univ. Drd. Dr. Liliana Baroiu^{1,2},
Asist. Univ. Drd. Dr. Teodora Marcu^{1,2}, Conf. Dr. Mihaela Lungu^{1,3}**

¹Facultatea de Medicină și Farmacie, Universitatea „Dunărea de Jos”, Galați

²Spitalul Clinic de Boli Infecțioase, Galați

³Spitalul Clinic Județean de Urgență, Galați

REZUMAT

Infecțiile odontogene sunt factori predispozanți pentru 10% dintre sinuzitele maxilare, rareori complicate cu meningite și empiem subdural. Majoritatea empiemelor asociate infecțiilor dentare au etiologie polimicrobiană. Tratamentul standard cuprinde măsuri suportive, combinații de antibiotice și drenaj chirurgical. Prezentăm un caz rar de empiem subdural apărut la un bărbat în vârstă de 20 de ani, cu infecții odontogene neglijate. Evoluția a fost favorabilă după tratament antibiotic, fără a impune intervenția neurochirurgicală.

Cuvinte cheie: empiem subdural, infecții odontogene, tratament antibiotic

INTRODUCERE

Empiemul subdural este o colecție purulentă localizată în spațiul dintre dura mater și arahnoidă (1). Factorii favorizanți pentru apariția empiemului subdural sunt focarele infecțioase de vecinătate, traumatismele craniene și diseminarea hematogenă de la un focar infecțios situat extracranian (2). Etiologia variază în funcție de zona geografică, de sursa infecției, dar și de caracteristicile pacientului, influențate de vârstă, status imun și co-morbidități. Măsurile terapeutice principale sunt administrarea antibioticelor timp de 4-8 săptămâni și corectarea hipertensiunii intracraniene. Intervențiile de excizie și drenaj neurochirurgical sunt recomandate de urgență, dar pot fi temporizate în cazurile colecțiilor cu dimensiuni mici, constituite recent (3).

PREZENTARE DE CAZ

Pacient în vârstă de 20 de ani, din mediul urban, fumător, emigrat temporar în scop ocupațional, s-a

prezentat la serviciul de urgență pentru cefalee frontală și sindrom febril, cu debut de 10 zile. În ultimele 24 de ore s-au instalat brusc rinoree purulentă și deficit senzitivo-motor al membrului superior stâng. Istoricul medical a evidențiat repetate episoade de infecții respiratorii și multiple probleme dentare neglijate, agravate în ultimile 3 luni, pentru care a luat automedicație cu antiinflamatorii nesteroidiene și antibiotice, pe care nu le poate prezenta.

Examenul clinic inițial a evidențiat febră 39°C, puls 95/min, frecvență respiratorie 24/min, TA 115/60 mmHg, pareza membrului stâng și sindrom meningian, scor Glasgow 15 și scor qSOFA 0. Evaluarea de laborator evidențiază leucocitoză 14.260/mm³ și completează cele 4 criterii ale sindromului de răspuns inflamator sistemic. Alte modificări de laborator au fost sindromul inflamator biologic intens și creșterea procalcitoninei peste 10 ng/ml, semnificând asocierea sepsisului. Testele pentru HIV, VHB și VHC și lues au fost negative.

Autor corespondent:

Liliana Baroiu, Facultatea de Medicină și Farmacie, Universitatea „Dunărea de Jos”, Strada Alexandru Ioan Cuza 35, Galați
E-mail: lilibaroiu@yahoo.com

Examenul computer tomografic cerebral (CTC) nativ a indicat ușoară lărgire a reliefului cortical parietal drept, imagini aerice multiple parietal drept, frontal drept și în coasa creierului, cu sistem ventricular simetric și dimensiuni normale, pansinuzită dreaptă și sinuzită etmoidală stângă.

Lichidului cefalorahidian (LCR) a fost caracterizat de pleiocitoză ($450/\text{mm}^3$) cu predominanța polimorfonuclearelor (80%), albuminorahie crescută (66 mg/dL) și glicorahia scăzută (6,52 mg/dL). Diagnosticul suspiciat a fost meningoencefalita bacteriană, dar etiologia nu a fost identificată. Examenul microscopic direct și culturile realizate pe medii aerobe au fost negative. Nu au fost disponibile medii anaerobe pentru cultură.

Tratamentul antibiotic cu Meropenem a fost inițiat empiric, dar după 72 de ore a persistat febra și s-a deteriorat neurologic, scorul Glasgow a scăzut la 8 și au apărut convulsii ale hemicorpului stâng. Evoluția nefavorabilă a impus reluarea investigațiilor imagistice. Rezonanța magnetică (RMN) a evidențiat sinuzită cu localizări maxilar dreaptă, sfenoidal și frontal, dar și o imagine de 2,5 mm, sugestivă pentru empiem subdural fronto-parietal drept (Fig. 1).

Planul terapeutic a fost revizuit, înlocuind Meropenem cu asocierea Ceftriaxon, Vancomicin și Metronidazol. Intervenția neurochirurgicală de drenaj al empiemului a fost temporizată. Evoluția a fost

favorabilă după tripla asociere de antibiotice, administrată timp de 21 de zile. Pacientul s-a externat la cerere, dar a revenit la control după o lună, când examenul clinic a fost normal, cu excepția problemelor dentare nerezolvate încă (Fig. 2).

DISCUȚII

Empiemul subdural poate complica 2% dintre meningitele bacteriene la adult (4) și reprezintă 20% dintre supurațiile intracraniene localizate din practica neurochirurgicală. Prevalența empiemului subdural este mai crescută la bărbați și la persoane din a doua și a treia decadă de viață, concordant cu frecvența mai mare a otitelor și sinuzitelor care apar la aceste vârste (5).

O metaanaliză realizată pe 51 de studii care au evaluat etiologia supurațiilor cerebrale localizate a cumulat 2653 de culturi din LCR, dintre care 30% au fost negative și 26% polimicrobiene (6). Frecvența etiologiei polimicrobiene pare să fie mai mare, estimată la peste 50% dintre supurațiile cerebrale. Cele mai frecvente specii bacteriene izolate au fost: *Streptococcus spp* (36%), *Staphylococcus spp* (17%), *Enterobacter spp* (12%), *Bacteroides spp* (7%), *Haemophilus spp* (3%), *Peptostreptococcus spp* (3%), alte categorii (17%) (4). Bacteriile anaerobe se asociază în majoritatea supurațiilor

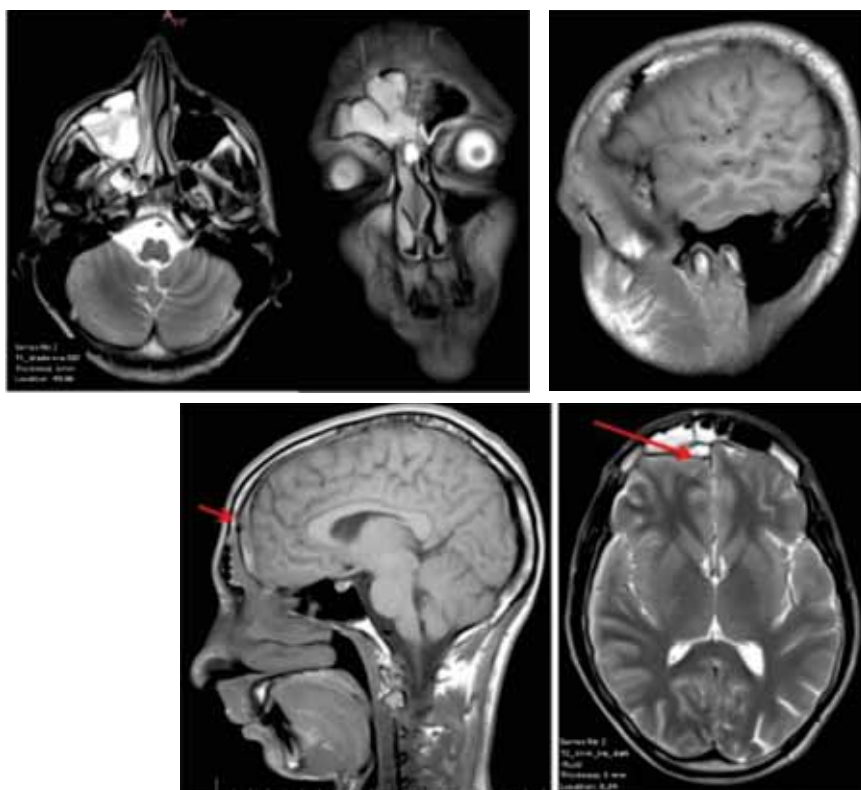

FIGURA 1. RMN cerebral (a,b,c,d,e)

Acumulare în hipersemnal T2 și hiposemnal T1 diferit de cel al LCR, cu restricție pe secvența de difuzie, localizată subdural, fronto-parietal de partea dreaptă, cu grosime max. 2,5 mm; administrarea substanței de contrast evidențiază enhancement puternic și aspect îngroșat al structurilor meningeale convexitare de partea dreaptă; fără modificări de semnal, nativ și postcontrast, la nivelul parenchimului cerebral infra și supratentorial; sistem ventricular cu dimensiuni, formă și topografie normale; mucoasa îngroșată, cu semnal intens T2 la nivelul sinusului maxilar drept, sfenoidal și frontal, care asociază acumulări în hipersemnal T2 la nivelul sinusului maxilar drept și frontal.

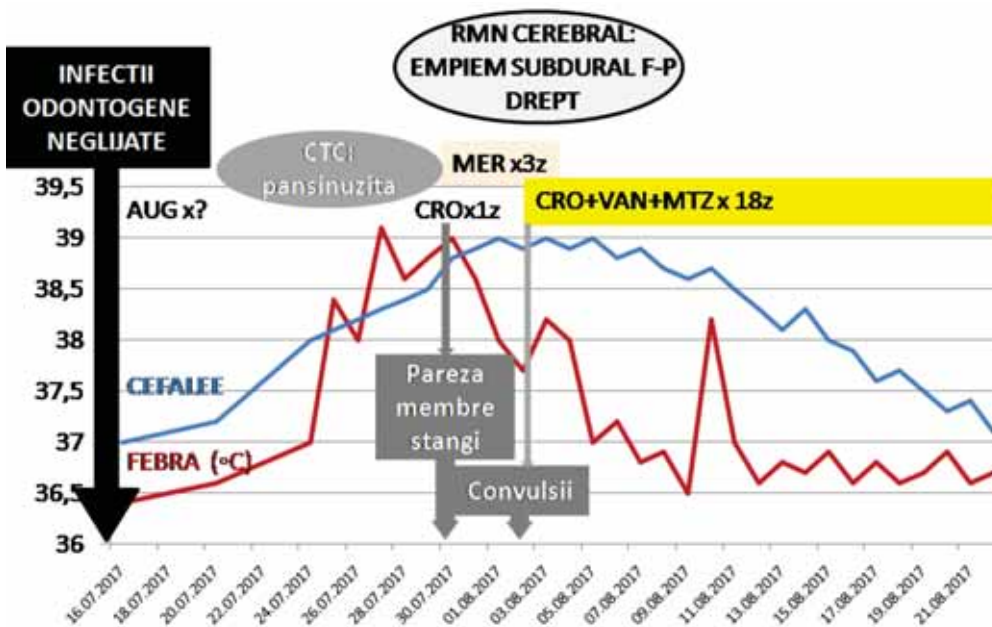


FIGURA 2. ♂, 20 ani – Evoluția și tratamentul empiemului subdural

Legenda: MER: Meropenem; CRO: Ceftriaxona; VAN: Vancomicina; MTZ: Metronidazol; F-P: fronto-parietal; CTC: computer tomografie cerebrală; RMN: rezonanță magnetică nucleară; z: zile.

cerebrale, mai ales în cele cu origine odontogenă, dar rata de izolare este mai scăzută din cauza dificultăților practice de transport și cultură anaerobă(7). Rata identificării etiologiei crește de peste trei ori în cazul analizei aspiratului din empiem prin tehnologia moleculară de secvențiere a ADN-ului bacterian 16S ribozomal, dar această procedură nu poate fi încă utilizată de rutină (8).

Etiologia rinosinuzitei este diferită de a sinuzitei odontogene. În prima etapă a cazului prezentat, examenul CTC nativ a evidențiat sinuzita maxilară asociată meningitei purulente, a carei etiologie frecventă este reprezentată de *Streptococcus pneumoniae*, *Haemophilus influenzae* și *Moraxella catarrhalis*. Alegerea Meropenemului pentru terapia inițială a fost justificată de spectrul antibiotic larg, inclusiv pentru pneumococi și bacili gram negativi, de capacitatea concentrării în doze adecvate la nivelul meningelui și țesutului cerebral, precum și de profilul de siguranță favorabil. Totuși, Meropenemul s-a dovedit inefficient pentru tratamentul empiemului subdural, identificat după 3 zile de evoluție, datorită repetării examenului imagistic. Această situație este explicabilă odată cu evidențierea focarelor dentare și a istoricului stomatologic, care au orientat către originea odontogenă a sinuzitei. Caracteristica sinuzitei odontogene este etiologia mixtă (germeni aerobi și anaerobi) și prezența frec-

ventă a *Bacteroides spp.*, natural rezistențe la carba-peneme (9). Schimbarea Meronemului a fost considerată și în contextul apariției convulsiilor. Crizele convulsive fac parte din tabloul clinic obișnuit al meningoencefalitelor, dar pot fi și reacții secundare la Meronem, deși acest risc este de numai 0,08% (10). Evoluția convulsiilor a fost favorabilă cu tratament anticonvulsivant (Carbamazepin), dar pacientul necesită monitorizare și tratament neurologic de lungă durată.

Anatomic, rădăcinile molarilor superiori sunt situate în proximitatea planșeului sinusului maxilar, favorizează fistulizarea și extinderea infecției de la nivelul rădăcinilor dentare, mai ales de la al doilea molar, către sinusurile maxilare și apoi către țesutul cerebral. Ghidurile terapeutice recomandă tratamentul supurațiilor cerebrale cu asocierea antibioticelor Ceftriaxon, Vancomicin și Metronidazol, datorită penetrabilității prin bariera hematoencefalică, precum și acoperirii spectrului etiologic al infecțiilor odontogene, reprezentat de asocieri de enterobacteraceae, coci Gram pozitivi, inclusiv pneumococi și stafilococi cu probleme de rezistență sau coci și bacili anaerobi.

Diagnosticul colecțiilor cerebrale în primele zile de la constituire poate fi omis de examenul CTC nativ realizat în urgență, necesitând repetarea investigațiilor imagistice, acest scenariu fiind obser-

vat și în cazul prezentat (11). Efectul de masă este determinat mai ales de edem și ischemie, mai puțin de abces. Deși CTC nativ nu a evidențiat leziuni localizate cerebrale, prezența imaginilor aeriice frontal și parietal drept, precum și pareza membrilor stângi, ar fi putut atrage atenția asupra posibilității unei sinuzite cu germeni anaerobi și eroziuni-ilor osoase, anticipând riscul empiemului.

Grosimea empiemului în cazul prezentat a fost de 2,5 mm. Empiemul s-a remis după tratamentul cu antibiotice, fără intervenție chirurgicală. Tratamentul conservativ este permis numai în cazul empiemelor cu dimensiuni mai mici de 1,5 cm (12), dar în prezent această opțiune este rareori preferată (13). Procedura de aspirație și identificare microbiologică din aspirat nu a fost disponibilă în centrul nostru, alegerea empirică a terapiei antibiotice bazându-se pe judecata clinică și pe recomandările ghidurilor terapeutice.

Durata optimă a tratamentului cu antibiotice pentru empiemul subdural nu este precizată, dar

majoritatea ghidurilor recomandă cel puțin 4-8 săptămâni, în funcție de evoluție (1,4). Mortalitatea globală în cazurile de empiem subdural variază între 15 și 25%. Evoluția empiemului cu sursă odontogenă a fost favorabilă în cazul nostru, dar sunt posibile complicații tardive după infecția intracerebrală, pentru care pacientul trebuie monitorizat neurologic. Tratamentul stomatologic complex este necesar pentru asanarea focarelor infecțioase dentare, prevenind recidiva sinuzitei odontogene.

CONCLUZII

Tratamentul empiric al supurațiilor cerebrale favorizate de infecțiile odontogene trebuie să asocieze și antibiotice active pentru germeni anaerobi. Indicația tratamentului antibiotic conservativ depinde de dimensiunile, localizarea leziunilor și starea biologică a pacientului. Prognosticul favorabil al empiemului subdural este condiționat de diagnosticul precoce.