

МОРФОЛОГИЯ, ФИЗИОЛОГИЯ И ПАТОФИЗИОЛОГИЯ MORPHOLOGY, PHYSIOLOGY AND PATHOPHYSIOLOGY

DOI: 10.29413/ABS.2019-4.5.9

Динамика активности MAP-киназных каскадов в процессе заживления послеоперационной кожно-мышечной раны

Шурыгина И.А.¹, Уманец В.А.¹, Шурыгин М.Г.²¹ ФГБНУ «Иркутский научный центр хирургии и травматологии» (664003, г. Иркутск, ул. Борцов Революции, 1, Россия); ² АО «Фармасинтез» (664007, г. Иркутск, ул. Красногвардейская, 3, Россия)

Автор, ответственный за переписку: Шурыгина Ирина Александровна, e-mail: irinashurygina@gmail.com

Резюме

Обоснование. Управление репаративным процессом – актуальная задача современной медицины. По нашему мнению, перспективна разработка патогенетически обоснованных подходов к оптимизации процесса репарации для управления взаимоотношением клеточно-стромальных элементов. Одним из перспективных направлений в этом плане является воздействие на MAPK-каскады.

Цель. Изучить экспрессию MAP-киназных механизмов в регуляции репарации на примере кожно-мышечной раны.

Методы. Линейную кожно-мышечную рану моделировали с использованием крыс линии Wistar весом 220–250 г в возрасте 9 месяцев (n = 24). Проводили иммунофлуоресцентное окрашивание для выявления активности p38-, JNK- и ERK MAPK-каскадов с сроки от 1 до 30 суток.

Результаты. Установлено, что специфическое окрашивание в области формирования соединительной ткани при окраске на p38 MAPK и её фосфорилированную форму впервые отмечено на 3-и сутки, и на этот же срок приходилась максимальная её выраженность. На 7-е и 14-е сутки минимально окрашивались небольшие зоны в области формирования рубца. Фосфорилированная часть JNK-каскада в зоне травматического повреждения выявлялась, начиная с 1-х суток после травмы. Яркая окраска сохранялась на 3-и сутки. На 7-е сутки окраска была минимальной, а к 14-м суткам наблюдалась вторая волна экспрессии. Окрашивание на ERK отмечалось с 1-х и до 14-х суток с пиком активности на 3-и сутки

Заключение. Таким образом, нами выявлено одновременное вовлечение в регуляцию репаративного процесса в условиях кожно-мышечной раны p38-, JNK- и ERK-каскадов. При этом обращает на себя внимание, что пиковая активность всех каскадов совпадает и приходится на 3-и сутки.

Ключевые слова: MAPK, репаративный процесс, спаечный процесс, p38-каскад, JNK-каскад, ERK-каскад.

Для цитирования: Шурыгина И.А., Уманец В.А., Шурыгин М.Г. Динамика активности MAP-киназных каскадов в процессе заживления послеоперационной кожно-мышечной раны. *Acta biomedica scientifica*. 2019; 4(5): 55-59. doi: 10.29413/ABS.2019-4.5.9

Dynamics of the Activity of MAP-Kinase Cascades in the Healing Process of Postoperative Musculocutaneous Wounds

Shurygina I.A.¹, Umanets V.A.¹, Shurygin M.G.²¹ Irkutsk Scientific Centre of Surgery and Traumatology (Bortsov Revolutsii str. 1, 664003 Irkutsk, Russian Federation); ² AO «Farmasintez» (Krasnogvardeyskaya str. 3, 664007 Irkutsk, Russia Federation)

Corresponding author: Irina A. Shurygina, e-mail: irinashurygina@gmail.com

Abstract

Background. Management of the reparative process is an urgent task of modern medicine. In our opinion, the development of pathogenetically grounded approaches to optimizing the repair process for managing the interrelations of stromal cells is promising. One of the promising areas in this regard is the impact on the MAPK-cascades.

Aim: to study the expression of MAP-kinase mechanisms in the regulation of repair by the example of a musculocutaneous wound.

Methods. A linear muscular skin wound was modeled using Wistar rats weighing 220–250 g at the age of 9 months (n = 24). Immunofluorescence staining was performed to detect the activity of p38, JNK, and ERK MAPK cascades from 1 to 30 days.

Results. It was established that specific staining in the area of connective tissue formation during staining with p38 MAPK and its phosphorylated form was first observed on the 3rd day, and its maximum severity occurred at the same time. On the 7th and 14th day, small zones in the area of scar formation were minimally stained. The phosphorylated part of the JNK-cascade in the zone of traumatic injury was detected starting from the 1st day

after the injury. Bright color persisted on the 3rd day. On the 7th day, the color was minimal, and by the 14th day a second wave of expression was observed. ERK-staining was observed from the 1st to the 14th day with a peak activity on the 3rd day.

Conclusion. Thus, we revealed the simultaneous involvement of p38, JNK-, and ERK-cascades in the regulation of the reparative process in the conditions of a musculoskeletal wound. At the same time, it is noteworthy that the peak activity of all cascades coincides and falls on the 3rd day.

Key words: MAPK, healing process, adhesive process, p38 cascade, JNK cascade, ERK cascade.

For citation: Shurygina I.A., Umanets V.A., Shurygin M.G. Dynamics of the Activity of MAP-Kinase Cascades in the Healing Process of Postoperative Musculocutaneous Wounds. *Acta biomedica scientifica*. 2019; 4(5): 55-59. doi: 10.29413/ABS.2019-4.5.9

ОБОСНОВАНИЕ

В последнее десятилетие в связи с бурным развитием регенеративной медицины достигнуты значимые успехи в восстановлении функции органов и структуры органов, подверженных хирургическому вмешательству. Однако при этом на второй план отходят изменения в области производимого операционного разреза. В то же время возникающие изменения кожи и подлежащих тканей в области операционной раны в последующем приводят пациентов к необходимости обращаться для коррекции послеоперационных изменений к пластическим хирургам [1]. Наиболее выражены данные проявления у лиц со склонностью к гиперпластическим процессам (образование келоидных рубцов) и в противоположной ипостаси – при замедлениях репаративного процесса и формировании несостоятельности шва [2].

При анализе патогенеза раневого процесса нами было обращено внимание на то, что практически все стимулы, инициирующие репарацию при раневом процессе, реализуются через систему каскадов MAP-киназ (mitogen-activated protein kinase), обеспечивающих связь между стимуляцией рецепторного поля клетки и активацией экспрессии генов, запускающих процессы пролиферации, дифференцировки и синтеза внеклеточного вещества [3, 4, 5].

Одной из актуальных проблем заживления ран кожи является формирование гипертрофических кожных рубцов. Современные данные позволяют предположить, что активация MAPK (ERK1/2, p38, JNK) играет роль в патогенезе развития этого состояния [6, 7, 8, 9, 10].

По нашему мнению, перспективна разработка патогенетически обоснованных подходов к оптимизации процесса репарации в зоне повреждения для управления взаимоотношением клеточно-стромальных элементов и созданием намеченной оптимальной жёсткости формирующейся соединительной ткани с использованием MAP-киназных механизмов.

ЦЕЛЬ ИССЛЕДОВАНИЯ

Изучить экспрессию MAP-киназных механизмов в регуляции репарации на примере кожно-мышечной раны.

МАТЕРИАЛЫ И МЕТОДЫ

Моделирование линейной кожно-мышечной раны

Линейную кожно-мышечную рану моделировали с использованием крыс линии Wistar весом 220–250 г в возрасте 9 месяцев ($n = 24$). Эксперимент выполнялся в соответствии с нормами гуманного обращения с животными согласно протоколу, одобренному Комитетом по этике ИНЦХТ. Эксперимент подробно описан в более ранних публикациях [11, 12]. Три интактных животных служили в качестве контроля.

Фрагменты кожно-мышечной раны и сформированной на её месте соединительной ткани фиксировали раствором FineFix (Milestone, Италия) для последующего гистологического и иммуноморфологического исследования.

В качестве первичных антител применяли p38 MAPK Rabbit Monoclonal Antibody (Epitomics, Cat. N 1544-1, Lot YE-02-12-11C), p44 MAPK (Erk1) (MAPK3) Rabbit Monoclonal Antibody (Epitomics, Cat. N 3739-1, Lot YH111626), JNK1 Phospho (pT183) / JNK2 Phospho (pT183) / JNK3 Phospho (pT221) (MAPK10) Rabbit Monoclonal Antibody (Epitomics, Cat. N 3893-1, Lot YH122306C), p38 MAPK Phospho (pT180/pY182) (MAPK14) Rabbit Monoclonal Antibody (Epitomics, Cat. N 1229-1, Lot YH080601C). Для иммунофлюоресцентных исследований применяли вторичные антитела Alexa fluor 488 goat anti-rabbit IgG (H+L) (Invitrogen, Cat. N 11034, Lot 870976), Alexa fluor 568 goat anti-rabbit IgG (H+L) (Invitrogen, Cat. N A-11036 Lot 757102). Ядра докрашивали Hoechst 33342.

Визуализацию специфического свечения флуорохромных меток проводили на исследовательском микроскопе Nikon Eclipse 80i с приставкой для эпифлюоресценции DIH-M. Исследование выполнено с использованием оборудования ЦКП «Диагностические изображения в хирургии».

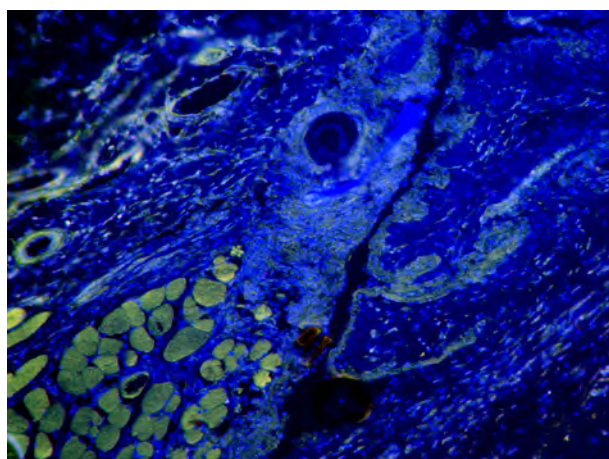
РЕЗУЛЬТАТЫ ИССЛЕДОВАНИЯ

У опытных животных процесс формирования соединительнотканного рубца на месте кожно-мышечной раны соответствовал канонам развития воспалительного ответа в условиях асептической раны. С 1-х суток начиналась нейтрофильная фаза воспаления, с 3-х суток – фибробластическая. К 14-м суткам наблюдалась полная эпителизация раны, начиналось созревание соединительной ткани.

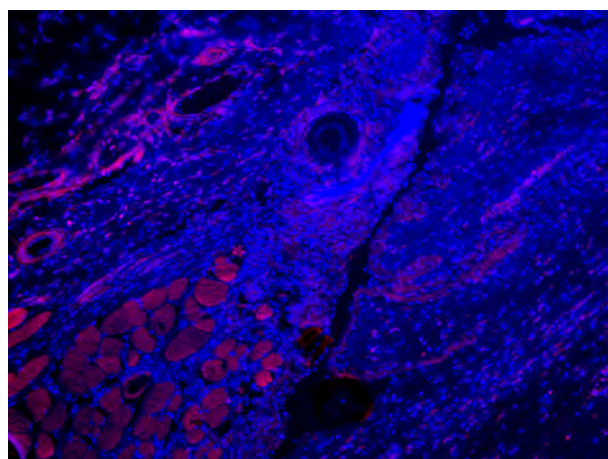
Нами изучена экспрессия активности MAP-киназных каскадов при заживлении кожно-мышечной раны. Исследованы каскады p38 (маркер – p38 MAPK) и его активная фосфорилированная часть (маркер – p38 MAPK Phospho (pT180/pY182) (MAPK14), активная фосфорилированная часть каскада JNK (маркер – NK1 Phospho (pT183) / JNK2 Phospho (pT183) / JNK3 Phospho (pT221) (MAPK10)), ERK-каскад (маркер – p44 MAPK (Erk1) (MAPK3)).

Поскольку экспрессия данных маркеров тесно связана с функциональной активностью клеток, логично ожидать её изменение в динамике репаративного процесса.

Установлено, что у опытной группы животных специфическое окрашивание в области формирования соединительной ткани при окраске на p38 MAPK впервые отмечено на 3-и сутки, и на этот же срок приходилась максимальная её выраженность. На 7-е и 14-е сутки



а



б

Рис. 1. Третьи сутки эксперимента. Экспрессия p38 MAPK (а) и p38 MAPK Phospho (б) в области раны. Иммунофлюоресценция. Первичные антитела – p38 MAPK (Epitomics), вторичные антитела, меченные Alexa Fluor 488, первичные антитела – p38 MAPK Phospho (Epitomics), вторичные антитела, меченные Alexa Fluor 568, докрасивание ядер Hoechst 33342, ув. $\times 100$.

Fig. 1. The third day of the experiment. Expression of p38 MAPK (а) and p38 MAPK Phospho (б) in the wound area. Immunofluorescence. Primary antibodies – p38 MAPK (Epitomics), secondary antibodies labeled with Alexa Fluor 488, primary antibodies – p38 MAPK Phospho (Epitomics), secondary antibodies labeled with Alexa Fluor 568, nuclei counterstaining with Hoechst 33342, magnification $\times 100$.

минимально окрашивались небольшие зоны в области формирования рубца. Активная фосфорилированная часть p38 MAPK окрашивалась аналогично суммарной окраске на p38 (рис. 1).

Фосфорилированная часть JNK-каскада в зоне травматического повреждения выявлялась, начиная с 1-х суток после травмы. Яркая окраска сохранялась на 3-и сутки. На 7-е сутки окраска была минимальной, а к 14-м суткам наблюдалась вторая волна экспрессии JNK Phospho. Отсутствие окраски на 30-е сутки совпадало с морфологическим созреванием рубца в зоне повреждения (рис. 2).

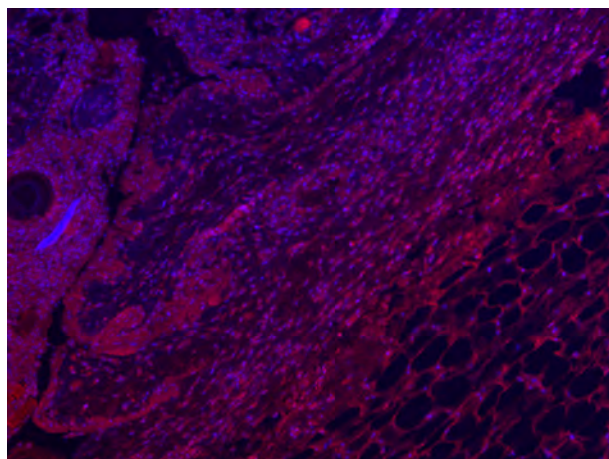


Рис. 2. Третьи сутки эксперимента. Экспрессия JNK в области раны. Иммунофлюоресценция. Первичные антитела – JNK1 Phospho (pT183) / JNK2 Phospho (pT183) / JNK3 Phospho (pT221) (MAPK10) (Epitomics), вторичные антитела, меченные Alexa Fluor 568, докрасивание ядер Hoechst 33342.

Fig. 2. The third day of the experiment. JNK expression in the wound area. Immunofluorescence. Primary antibodies – JNK1 Phospho (pT183) / JNK2 Phospho (pT183) / JNK3 Phospho (pT221) (MAPK10) (Epitomics), secondary antibodies labeled with Alexa Fluor 568, nuclei counterstaining with Hoechst 33342.

Окрашивание на p44 MAPK отмечалось с 1-х и до 14-х суток с пиком активности на 3-и сутки (рис. 3).

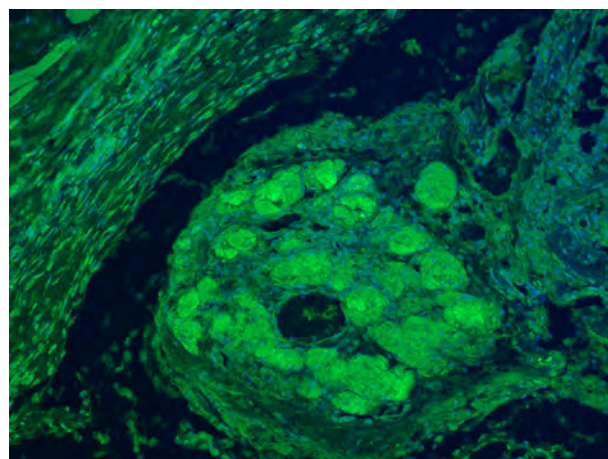


Рис. 3. Третьи сутки эксперимента. Экспрессия p44 MAPK (Erk1). Иммунофлюоресценция. Первичные антитела – p44 MAPK (Erk1) (MAPK3) (Epitomics), вторичные антитела, меченные Alexa Fluor 488, докрасивание ядер Hoechst 33342.

Fig. 3. The third day of the experiment. Expression of p44 MAPK (Erk1). Immunofluorescence. Primary antibodies – p44 MAPK (Erk1) (MAPK3) (Epitomics), secondary antibodies labeled with Alexa Fluor 488, nuclei counterstaining with Hoechst 33342.

ЗАКЛЮЧЕНИЕ

Таким образом, нами выявлено одновременное вовлечение в регуляцию репаративного процесса в условиях кожно-мышечной раны p38-, JNK- и ERK-каскадов. При этом обращает на себя внимание, что пиковая активность всех каскадов совпадает и приходится на 3-и сутки.

Интересно, что в условиях асептической кожно-мышечной раны для p38- и ERK-каскадов характерен всего один пик активности – на 3-и сутки, в то время как для JNK-каскада наблюдалось два пика – на 3-и и 14-е сутки.

Таким образом, пик активности изученных MAPK-каскадов совпадает с началом фибробластической фазы воспаления. По-видимому, MAPK-каскады играют важную роль в дифференцировке фибробластов в зоне асептического воспаления, что согласуется с данными

об участии p38-, JNK- и ERK MAPK-каскадов в заживлении кожных ран. В частности, показано, что ингибирование p38 MAPK с помощью малых молекул было достаточным для ослабления TGFβ-опосредованной активации фибробластов [13]. А ингибирование ERK1 / 2 и JNK1 / 2 приводит к значительному снижению пролиферации и миграции дермальных фибробластов человека [14].

Полученные данные по динамике активации сигнальных каскадов позволяют разрабатывать способы направленной регуляции репаративного процесса в области раны.

ЛИТЕРАТУРА

1. Peng LG, Kerolus JL. Management of Surgical Scars. *Facial Plast Surg Clin North Am.* 2019; 27(4): 513-517. doi: 10.1016/j.fsc.2019.07.013
2. Goutos I. Intralesional excision as a surgical strategy to manage keloid scars: what's the evidence? *Scars Burn Heal.* 2019; 5: 2059513119867297. doi: 10.1177/2059513119867297
3. Shurygin MG, Shurygina IA, Granina GB, Zelenin NV, Ayushinova NI. Using laser confocal microscopy to assess the activity of map kinase systems in the reparative process. *Bull Russ Acad Sci Phys.* 2016; 80(1): 14-16. <https://doi.org/10.3103/S1062873816010214>
4. Шурыгина И.А., Шурыгин М.Г., Зеленин Н.В., Аюшинова Н.И. Воздействие на митогенактивируемые протеинкиназы как новое направление регуляции роста соединительной ткани. *Бюллетень сибирской медицины.* 2017; 16(4): 86-93. DOI: 10.20538/1682-0363-2017-4-86-93
5. Bhattacharya D, Tiwari R, Bhatia T, Purohit MP, Pal A, Jagdale P, et al. Accelerated and scarless wound repair by a multicomponent hydrogel through simultaneous activation of multiple pathways. *Drug Deliv Transl Res.* 2019. doi: 10.1007/s13346-019-00660-z
6. Liang CJ, Yen YH, Hung LY, Wang SH, Pu C.M., Chien HF, et al. Thalidomide inhibits fibronectin production in TGF-β1-treated normal and keloid fibroblasts via inhibition of the p38/Smad3 pathway. *Biochem Pharmacol.* 2013; 85(11): 1594-1602. doi: 10.1016/j.bcp.2013.02.038
7. Song J, Xu H, Lu Q, Xu Z, Bian D, Xia Y, et al. Madecassoside suppresses migration of fibroblasts from keloids: involvement of p38 kinase and PI3K signaling pathways. *Burns.* 2012; 38(5): 677-684. doi: 10.1016/j.burns.2011.12.017
8. He S, Liu X, Yang Y, Huang W, Xu S, Yang S, et al. Mechanisms of transforming growth factor beta(1)/Smad signalling mediated by mitogen-activated protein kinase pathways in keloid fibroblasts. *Br J Dermatol.* 2010; 162(3): 538-546. doi: 10.1111/j.1365-2133.2009.09511.x
9. Xia W, Longaker MT, Yang GP. P38 MAP kinase mediates transforming growth factor-beta2 transcription in human keloid fibroblasts. *Am J Physiol Regul Integr Comp Physiol.* 2006; 290(3): 501-508. DOI: 10.1152/ajpregu.00472.2005
10. Unahabhokha T, Sucontphunt A, Nimmannit U, Chanvorachote P, Yongsanguanchai N, Pongrakhananon V. Molecular signalling in keloid disease and current therapeutic approaches from natural based compounds. *Pharm Biol.* 2015; 53(3): 457-463. doi: 10.3109/13880209.2014.918157
11. Shurygina IA, Shurygin MG, Ayushinova NI, Granina GB, Zelenin NV. Mechanisms of connective tissue formation and blocks of mitogen activated protein kinase. *Front Chem Sci Eng.* 2012; 6(2): 232-237. DOI: 10.1007/s11705-012-1286-1
12. Shurygina IA, Shurygin MG, Granina GB, Zelenin NV. Application of mitogen-activated protein kinase inhibitor SP 600125 for wound healing control. *J Regen Med Tissue Eng.* 2013; 2: 9. DOI: 10.7243/2050-1218-2-9
13. Dolivo DM, Larson SA, Dominko T. FGF2-mediated attenuation of myofibroblast activation is modulated by distinct MAPK

signaling pathways in human dermal fibroblasts. *J Dermatol Sci.* 2017; 88(3): 339-348. doi: 10.1016/j.jdermsci.2017.08.013

14. Lee BC, Song J, Lee A, Cho D, Kim TS. Visfatin promotes wound healing through the activation of ERK1/2 and JNK1/2 pathway. *Int J Mol Sci.* 2018; 19(11): pii: E3642. doi: 10.3390/ijms19113642

REFERENCES

1. Peng LG, Kerolus JL. Management of Surgical Scars. *Facial Plast Surg Clin North Am.* 2019; 27(4): 513-517. doi: 10.1016/j.fsc.2019.07.013
2. Goutos I. Intralesional excision as a surgical strategy to manage keloid scars: what's the evidence? *Scars Burn Heal.* 2019; 5: 2059513119867297. doi: 10.1177/2059513119867297
3. Shurygin MG, Shurygina IA, Granina GB, Zelenin NV, Ayushinova NI. Using laser confocal microscopy to assess the activity of map kinase systems in the reparative process. *Bull Russ Acad Sci Phys.* 2016; 80(1): 14-16. <https://doi.org/10.3103/S1062873816010214>
4. Shurygina IA, Shurygin MG, Zelenin NV, Ayushinova NI. Influence on mitogen-activated protein kinases as a new direction of connective tissue growth regulation. *Bulletin of Siberian Medicine.* 2017; 16(4): 86-93. <https://doi.org/10.20538/1682-0363-2017-4-86-93>. (In Russ.)
5. Bhattacharya D, Tiwari R, Bhatia T, Purohit MP, Pal A, Jagdale P, et al. Accelerated and scarless wound repair by a multicomponent hydrogel through simultaneous activation of multiple pathways. *Drug Deliv Transl Res.* 2019. doi: 10.1007/s13346-019-00660-z
6. Liang CJ, Yen YH, Hung LY, Wang SH, Pu C.M., Chien HF, et al. Thalidomide inhibits fibronectin production in TGF-β1-treated normal and keloid fibroblasts via inhibition of the p38/Smad3 pathway. *Biochem Pharmacol.* 2013; 85(11): 1594-1602. doi: 10.1016/j.bcp.2013.02.038
7. Song J, Xu H, Lu Q, Xu Z, Bian D, Xia Y, et al. Madecassoside suppresses migration of fibroblasts from keloids: involvement of p38 kinase and PI3K signaling pathways. *Burns.* 2012; 38(5): 677-684. doi: 10.1016/j.burns.2011.12.017
8. He S, Liu X, Yang Y, Huang W, Xu S, Yang S, et al. Mechanisms of transforming growth factor beta(1)/Smad signalling mediated by mitogen-activated protein kinase pathways in keloid fibroblasts. *Br J Dermatol.* 2010; 162(3): 538-546. doi: 10.1111/j.1365-2133.2009.09511.x
9. Xia W, Longaker MT, Yang GP. P38 MAP kinase mediates transforming growth factor-beta2 transcription in human keloid fibroblasts. *Am J Physiol Regul Integr Comp Physiol.* 2006; 290(3): 501-508. DOI: 10.1152/ajpregu.00472.2005
10. Unahabhokha T, Sucontphunt A, Nimmannit U, Chanvorachote P, Yongsanguanchai N, Pongrakhananon V. Molecular signalling in keloid disease and current therapeutic approaches from natural based compounds. *Pharm Biol.* 2015; 53(3): 457-463. doi: 10.3109/13880209.2014.918157
11. Shurygina IA, Shurygin MG, Ayushinova NI, Granina GB, Zelenin NV. Mechanisms of connective tissue formation and blocks of mitogen activated protein kinase. *Front Chem Sci Eng.* 2012; 6(2): 232-237. DOI: 10.1007/s11705-012-1286-1
12. Shurygina IA, Shurygin MG, Granina GB, Zelenin NV. Application of mitogen-activated protein kinase inhibitor SP 600125 for wound healing control. *J Regen Med Tissue Eng.* 2013; 2: 9. DOI: 10.7243/2050-1218-2-9
13. Dolivo DM, Larson SA, Dominko T. FGF2-mediated attenuation of myofibroblast activation is modulated by distinct MAPK signaling pathways in human dermal fibroblasts. *J Dermatol Sci.* 2017; 88(3): 339-348. doi: 10.1016/j.jdermsci.2017.08.013
14. Lee BC, Song J, Lee A, Cho D, Kim TS. Visfatin promotes wound healing through the activation of ERK1/2 and JNK1/2 pathway. *Int J Mol Sci.* 2018; 19(11): pii: E3642. doi: 10.3390/ijms19113642

Сведения об авторах

Шурыгина Ирина Александровна – доктор медицинских наук, профессор РАН, заместитель директора по науке, ФГБНУ «Иркутский научный центр хирургии и травматологии», e-mail: irinashurygina@gmail.com, <https://orcid.org/0000-0003-3980-050X>

Уманец Виталий Алексеевич – кандидат химических наук, старший научный сотрудник лаборатории клеточных технологий и регенеративной медицины, ФГБНУ «Иркутский научный центр хирургии и травматологии», e-mail: umanets_vitaly@rambler.ru

Шурыгин Михаил Геннадьевич – доктор медицинских наук, заведующий научно-лабораторным отделом, ФГБНУ «Иркутский научный центр хирургии и травматологии»; директор по науке и инновационной деятельности, АО «Фармасинтез», e-mail: shurygin@rambler.ru, <https://orcid.org/0000-0001-5921-0318>

Information about the authors

Irina A. Shurygina – Dr. Sc. (Med.), Professor of RAS, Deputy Director for Science, Irkutsk Scientific Centre of Surgery and Traumatology, e-mail: irinashurygina@gmail.com, <https://orcid.org/0000-0003-3980-050X>

Vitaliy A. Umanets – Cand. Sc. (Chem.), Senior Research Officer, Laboratory of Cell Technologies and Regenerative Medicine, Irkutsk Scientific Centre of Surgery and Traumatology, e-mail: umanets_vitaly@rambler.ru

Mikhail G. Shurygin – Dr. Sc. (Med.), Head of the Scientific Laboratory Department, Irkutsk Scientific Centre of Surgery and Traumatology; Director for Science and Innovations, "Farmsintez", e-mail: shurygin@rambler.ru, <https://orcid.org/0000-0001-5921-0318>

Статья получена: 02.09.2019. Статья принята: 26.09.2019. Статья опубликована: 26.10.2019.

Received: 02.09.2019. Accepted: 26.09.2019. Published: 26.10.2019.